G. PATURET

TRAITÉ D'ANATOMIE HUMAINE

TOME II

MEMBRES
SUPÉRIEUR ET INFÉRIEUR

MASSON et Cie

BOSTON
MEDICAL LIBRARY
8 THE FENWAY

TRAITÉ
D'ANATOMIE HUMAINE

A LA MÊME LIBRAIRIE

TRAITÉ D'ANATOMIE HUMAINE. *Tome I* : OSTÉOLOGIE, ARTHROLOGIE, MYOLOGIE (A L'EXCLUSION DE CELLES DES MEMBRES), par G. PATURET. Un volume de 998 pages, avec 588 figures dans le texte.

TRAITÉ D'ANATOMIE HUMAINE

G. PATURET

Professeur d'Anatomie à l'École de Médecine de Clermont-Ferrand
Chirurgien des Hôpitaux

TOME II

MEMBRES SUPÉRIEUR ET INFÉRIEUR

AVEC 741 FIGURES DANS LE TEXTE

MASSON & Cie, ÉDITEURS
LIBRAIRES DE L'ACADÉMIE DE MÉDECINE
120, Boulevard Saint-Germain, Paris (VIe)

1951

QS
4
P322t
t. 2
1951
copy

Tous droits de traduction,
d'adaptation et de reproduction,
même par procédés photographiques,
réservés pour tous pays.

Copyright 1951 by Masson et Cie.
(Printed in France.)

BOSTON MEDICAL
SEP 22 1964
LIBRARY

S3.A36.1951

ANATOMIE DESCRIPTIVE
DU
MEMBRE SUPÉRIEUR

Le MEMBRE SUPÉRIEUR OU MEMBRE THORACIQUE, plus spécialement destiné à la préhension et au tact (travail manuel), comprend quatre segments articulés qui sont, de la racine du membre à son extrémité distale : l'ÉPAULE, le BRAS, l'AVANT-BRAS et la MAIN.

SQUELETTE DU MEMBRE SUPÉRIEUR

SQUELETTE DE L'ÉPAULE

L'*épaule* ou *ceinture scapulaire* unit le bras au thorax; deux os constituent son squelette : ce sont la *clavicule* en avant, et l'*omoplate* en arrière; seul le premier repose directement sur le squelette thoracique et s'articule avec la poignée du sternum et le premier cartilage costal; le second ne présente aucune connexion avec le squelette thoracique; il se déplace par rapport au thorax, au cours des mouvements de l'épaule et du membre supérieur, et de ce fait il est pourvu d'une assez grande mobilité (articulation interscapulo-thoracique).

CLAVICULE

La clavicule (1) est un os allongé, pair, situé latéralement à la partie supérieure et antérieure du thorax, à la limite du cou et de la région pectorale; elle représente le squelette antérieur de la ceinture thoracique (voy. : fig. 2).

SITUATION, FORME ET DIRECTION. — Disposée en forme d'*S italique couché,* elle est interposée comme un arc-boutant mobile, entre la partie supérieure et externe du manubrium sternal et l'épaule où elle s'appuie sur l'acromion.

Sa *direction* transversale est à peu près horizontale, orientée d'avant en arrière et de dedans en dehors.

Plus grêle chez la femme que chez l'homme, plus volumineuse chez les individus bien musclés, elle est d'autant plus développée que la musculature pectorale et deltoïdienne qui s'y attache est plus importante; aussi la clavicule droite est toujours plus volumineuse que la gauche, l'inverse se produit chez les gauchers et cette particularité possède son importance en médecine légale.

(1) De *clavis,* clé; la clavicule est l' « os clé » de l'épaule.

Située très superficiellement, elle devient très apparente chez les sujets amaigris où elle fait saillie sous la peau, exagérant de ce fait la dépression qui lui est sus-jacente et qui constitue le creux sus-claviculaire.

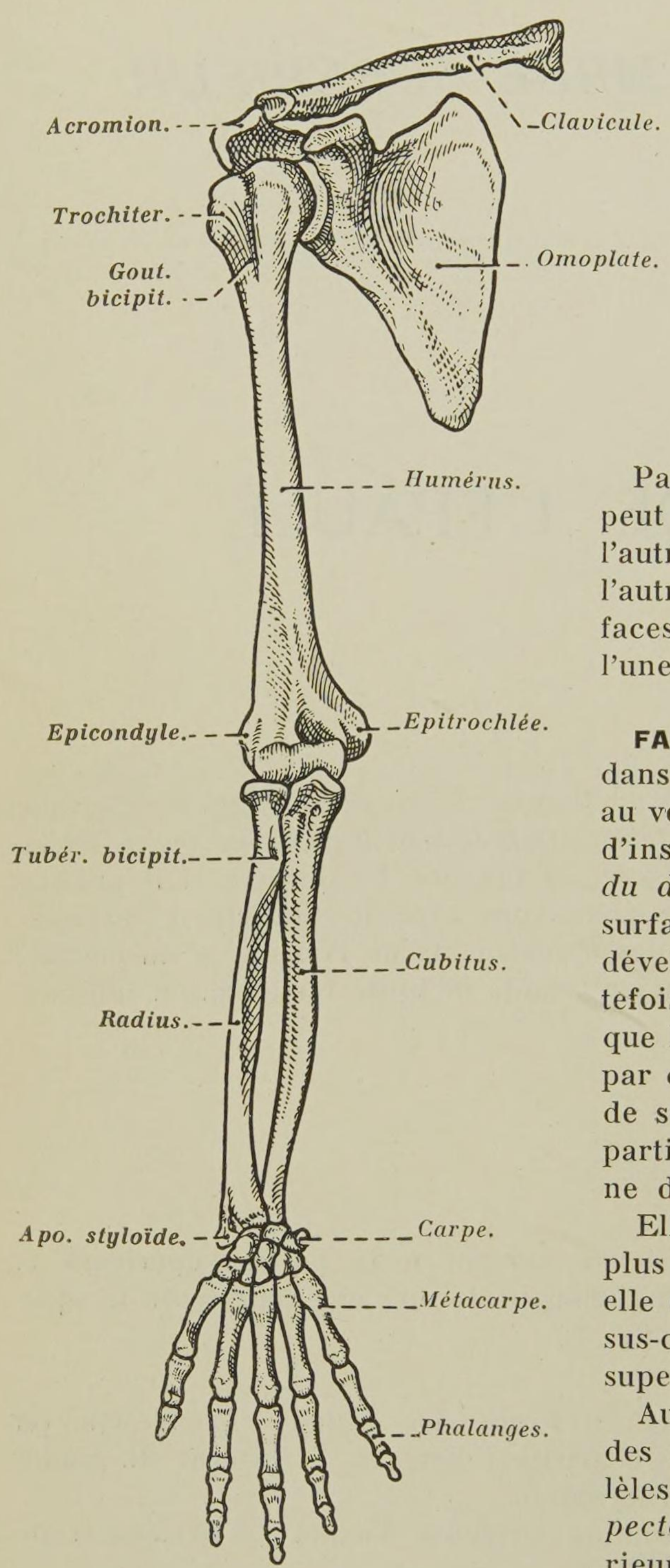

Fig. 1.
Squelette du membre supérieur; côté droit, vue antérieure.

La clavicule présente deux *courbures* : *a)* l'une, *interne,* qui apparaît très nettement sur le vivant, dessinant une courbure à convexité antérieure ; *b)* l'autre, *externe,* moins apparente, à convexité postérieure.

Aplatie de bas en haut dans sa moitié externe, elle est au contraire arrondie dans sa moitié interne, et même d'aspect prismatique au niveau de son extrémité interne.

Par suite de sa forme et de son orientation, on peut lui considérer *deux faces* : l'une supérieure, l'autre inférieure; *deux bords* : l'un antérieur, l'autre postérieur, qui deviennent de véritables faces au tiers interne de l'os; et *deux extrémités,* l'une interne, l'autre externe.

FACE SUPÉRIEURE. — Elle est plane et élargie dans son tiers externe où elle est en outre rugueuse au voisinage de ses bords, par suite des empreintes d'insertions musculaires des *faisceaux claviculaires du deltoïde* en avant et du *trapèze* en arrière; la surface d'insertion de ces muscles varie avec le développement de la musculature des sujets, toutefois le champ trapézien est toujours plus étendu que le champ deltoïdien (voy. : fig. 3 et 4); elle est par contre convexe d'avant en arrière dans le reste de son étendue, et franchement *lisse* et unie à sa partie moyenne au niveau du corps de l'os où elle ne donne aucune insertion musculaire.

Elle est recouverte par la peau, les fibres les plus inférieures du muscle peaucier du cou et elle est croisée par les filets nerveux des branches sus-claviculaire et sus-acromiale du plexus cervical superficiel.

Au niveau de son tiers interne, il existe parfois des *rugosités* disposées suivant deux lignes parallèles qui donnent insertion : l'antérieure, au *grand pectoral,* qui empiète également sur le bord antérieur de l'os, et la postérieure, aux *chefs cléido-mastoïdien* et *cléido-occipital* du *muscle sterno-cléido-mastoïdien*; le chef cléido-mastoïdien est le plus postérieur, il s'insère sur une longueur de 4 à 5 centimètres et assez près du bord postérieur de l'os; le chef cléido-occipital est le plus antérieur, il se fixe sur une longueur de 5 à 6 centimètres, ses insertions débordent en dehors celles du faisceau précédent, tandis qu'en dedans elles restent distantes de 1 cm. 1/2 environ de l'articulation sterno-chondro-claviculaire (voy. : fig. 3 et 4) (voy. : *Sterno-cléido-mastoïdien,* tome I).

FACE INFÉRIEURE. — Au niveau de sa partie moyenne, la face inférieure est creusée d'une gouttière allongée transversalement, s'étendant sur tout le corps de l'os; très variable comme importance, elle est peu apparente chez certains sujets; chez d'autres au contraire elle est très apparente et limitée par deux crêtes mousses plus ou moins nettes, l'antérieure toujours plus marquée que la postérieure, et assez rapprochée du bord antérieur de l'os : c'est la *gouttière du sous-clavier* correspondant à l'insertion claviculaire de ce muscle.

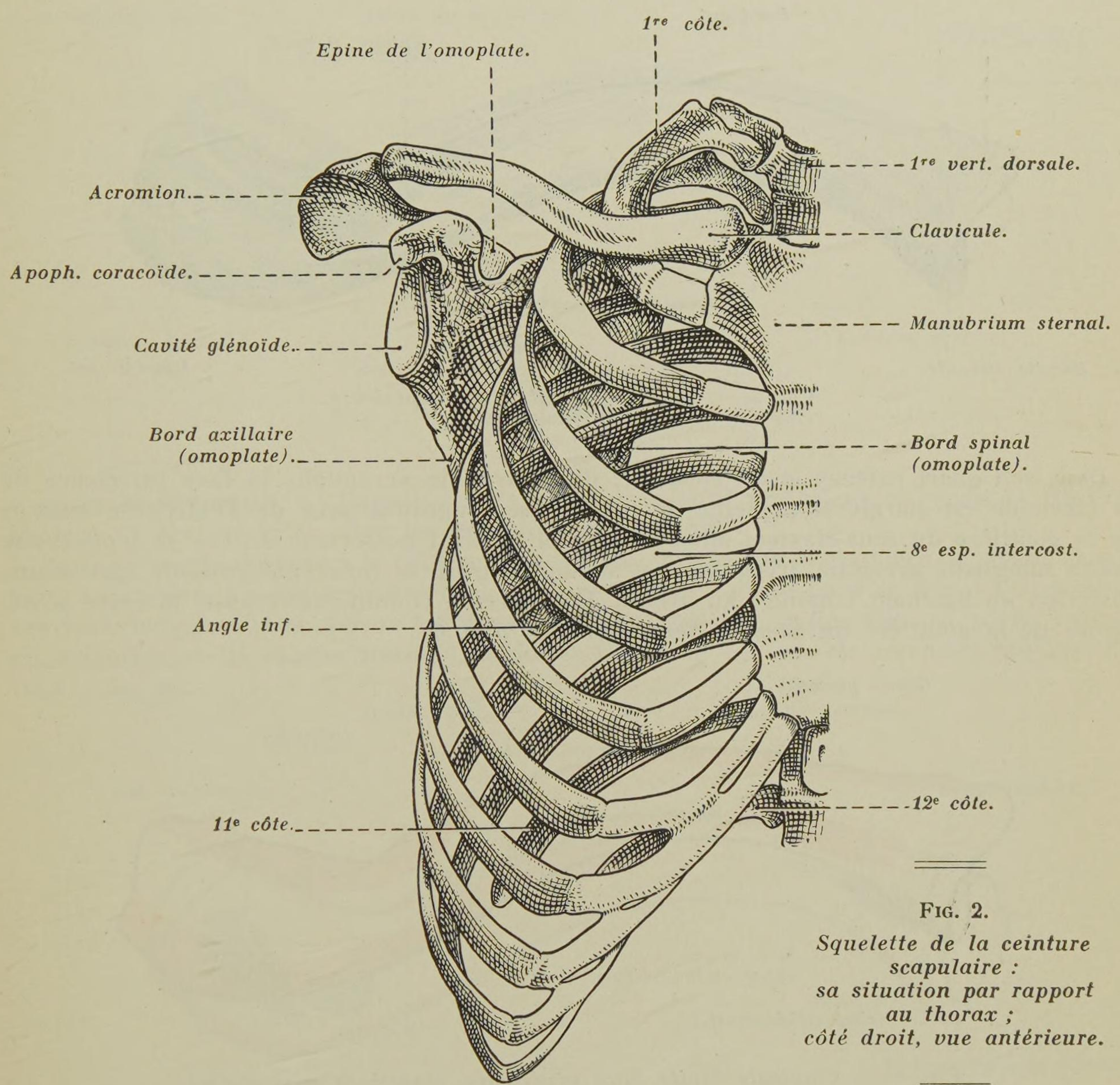

FIG. 2.
Squelette de la ceinture scapulaire : sa situation par rapport au thorax ; côté droit, vue antérieure.

Sur les crêtes mousses qui limitent cette gouttière (lèvres de la gouttière) s'insère l'aponévrose clavi-coraco-axillaire (ou plus exactement la gaine du sous-clavier), qui forme avec la clavicule une loge ostéo-fibreuse au muscle sous-clavier; dans les fractures de la clavicule ce muscle joue un rôle important, car c'est lui qui produit le mouvement de bascule en bas du fragment claviculaire externe; enfin sur la lèvre antérieure de la gouttière se fixe également le ligament coraco-claviculaire interne (voy. : fig. 6).

Le *trou nourricier* de la clavicule est parfois situé à la partie moyenne de la gouttière du sous-clavier : précédé d'un petit sillon, il se dirige vers l'extrémité externe de l'os; souvent aussi il est très rapproché de la lèvre postérieure de la gouttière du sous-clavier,

se situant entre cette dernière et le bord postérieur de l'os ; l'artère nourricière qui y pénètre se détache le plus souvent de l'artère scapulaire supérieure (voy. : fig. 5).

Près de l'extrémité sternale, la face inférieure regarde à la fois en bas et en arrière; elle présente, tout contre le bord antérieur de l'os, tantôt une tubérosité rugueuse, tantôt une petite dépression rugueuse, ovalaire, à grand axe transversal, longue de 20 millimètres: c'est la *tubérosité* ou *empreinte costale* qui donne insertion au ligament costo-claviculaire.

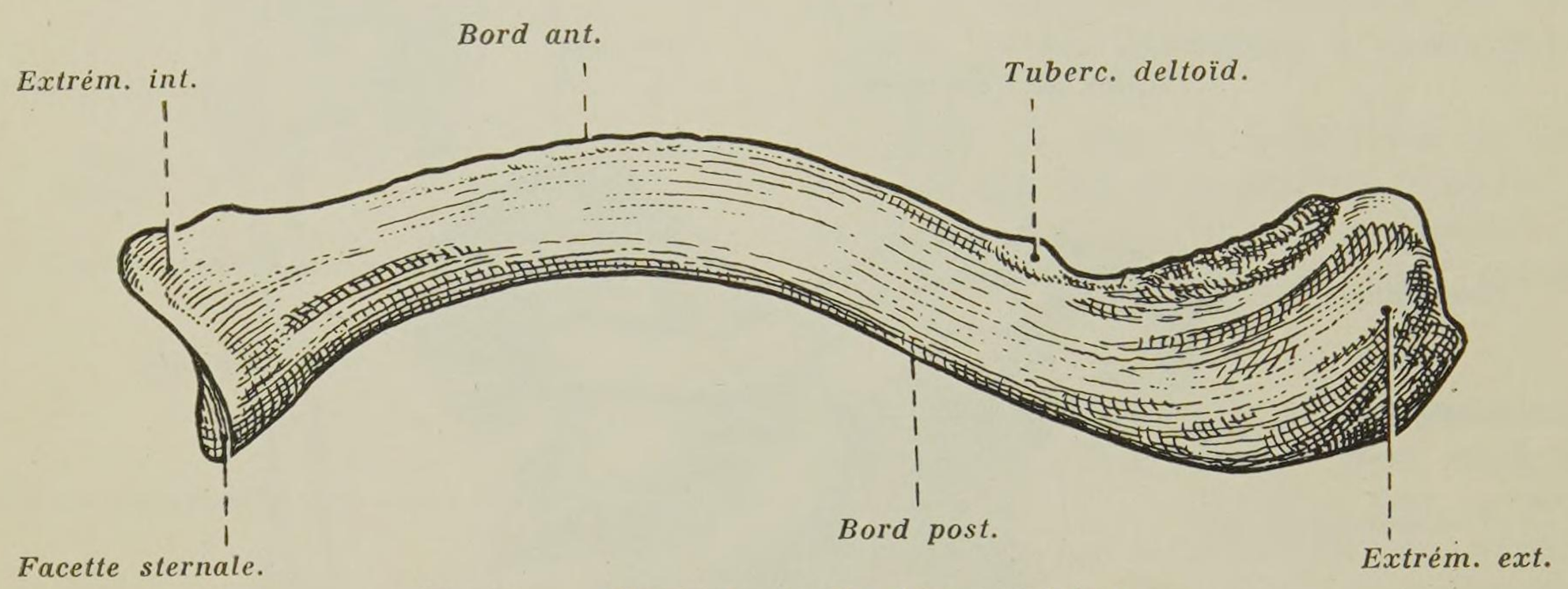

FIG. 3. — *Clavicule droite, face supérieure.*

Dans son quart externe et au voisinage de l'extrémité acromiale, la face inférieure de la clavicule est élargie et présente de nombreuses rugosités près de l'extrémité externe de la gouttière du sous-clavier; entre celle-ci et le bord postérieur de l'os se trouve une petite tubérosité arrondie, irrégulière et saillante; c'est le *tubercule conoïde* qui donne insertion au ligament conoïde; au niveau du tubercule conoïde se termine la crête postérieure de la gouttière du sous-clavier (voy. : fig. 5 et 6).

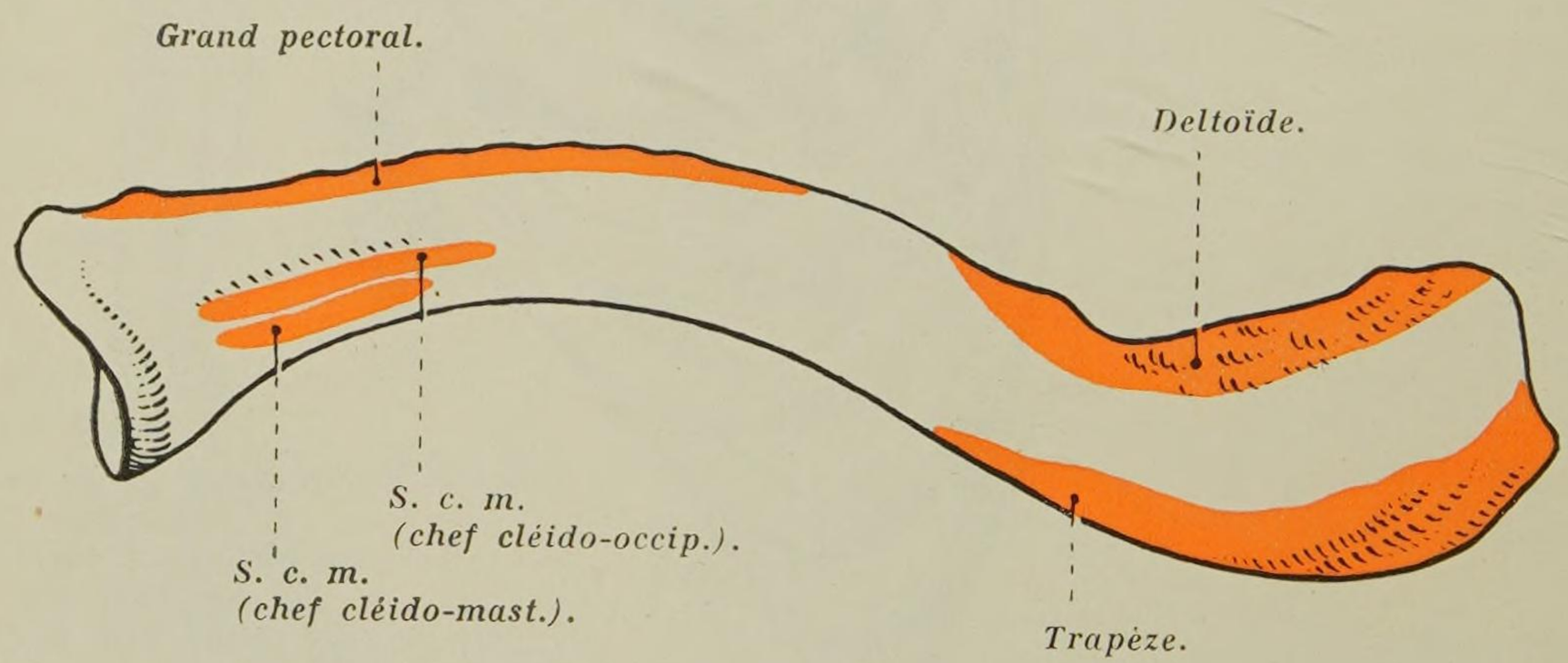

FIG. 4. — *Clavicule droite, face supérieure. Insertions musculaires.*

Un peu en dehors et en avant du tubercule conoïde, on rencontre une surface rugueuse, de forme tantôt quadrangulaire, tantôt triangulaire, présentant de nombreuses aspérités osseuses : c'est la *tubérosité coracoïdienne* sur laquelle s'insère le *ligament trapézoïde*; ces deux ligaments, conoïde et trapézoïde, fixent la clavicule à l'apophyse coracoïde de l'omoplate, d'où le nom de ligaments coraco-claviculaires sous lequel on les désigne.

BORD ANTÉRIEUR. — Dans sa moitié interne, le bord antérieur est convexe dans tous les sens, large, mousse, presque vertical; il donne insertion au muscle grand pectoral.

Dans son tiers externe, il est mince, irrégulier, concave en avant, présentant de nom-

breuses rugosités, dont une généralement plus marquée que les autres constitue le *tubercule deltoïdien* qui donne insertion au deltoïde (voy. : fig. 3 et 5).

Deltoïde et grand pectoral n'entrent jamais en contact au niveau de leurs attaches claviculaires; ils laissent entre eux un espace triangulaire à base claviculaire, large de 15 millimètres environ : c'est l'espace delto-pectoral, qui correspond à la fossette de Morhenheim.

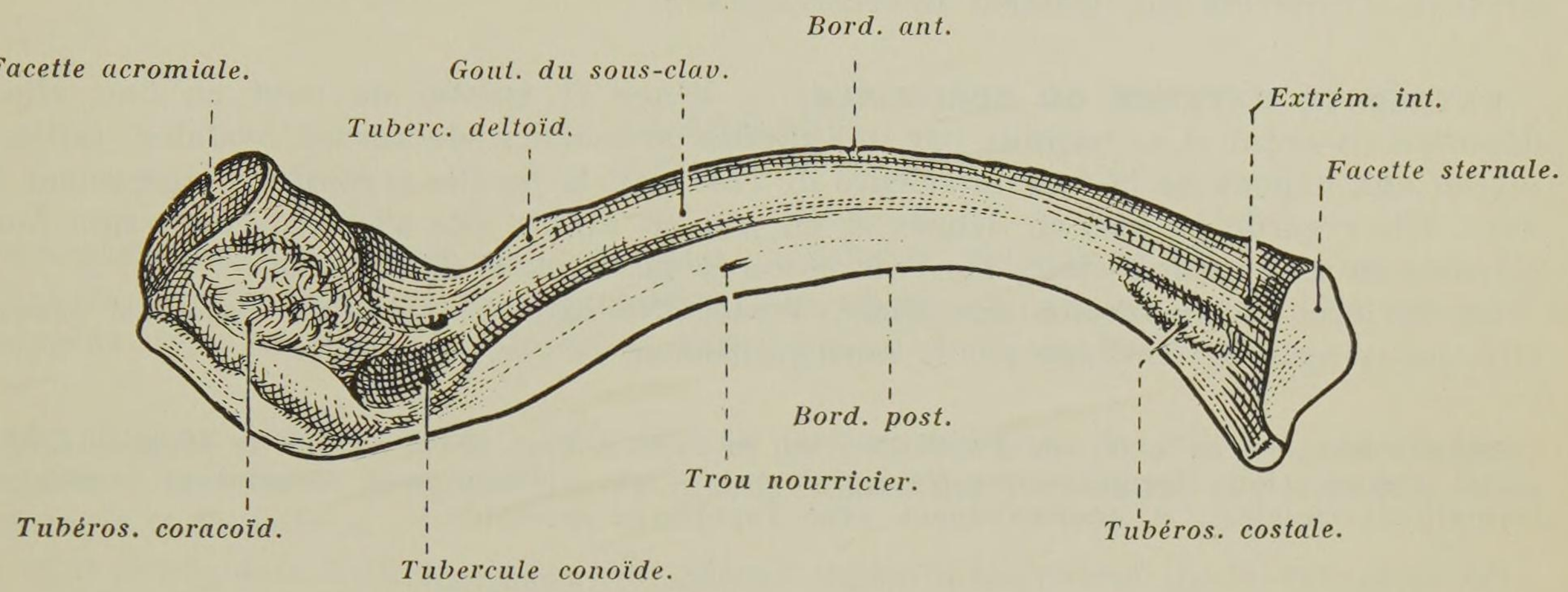

Fig. 5. — *Clavicule droite, face inférieure.*

BORD POSTÉRIEUR. — Dans son tiers externe, le bord postérieur est épais et convexe, présentant des rugosités pour les insertions du trapèze.

Dans sa partie moyenne, il est par contre lisse, uni, convexe d'arrière en avant et concave en arrière, ne donnant insertion à aucun muscle; sur ce bord se fixent l'aponévrose cervicale moyenne et la cloison falciforme cléido-scapulaire; enfin, dans sa partie interne, au voisinage de la facette sternale, il donne insertion au *muscle sterno-cléido-hyoïdien* (voy. : fig. 6).

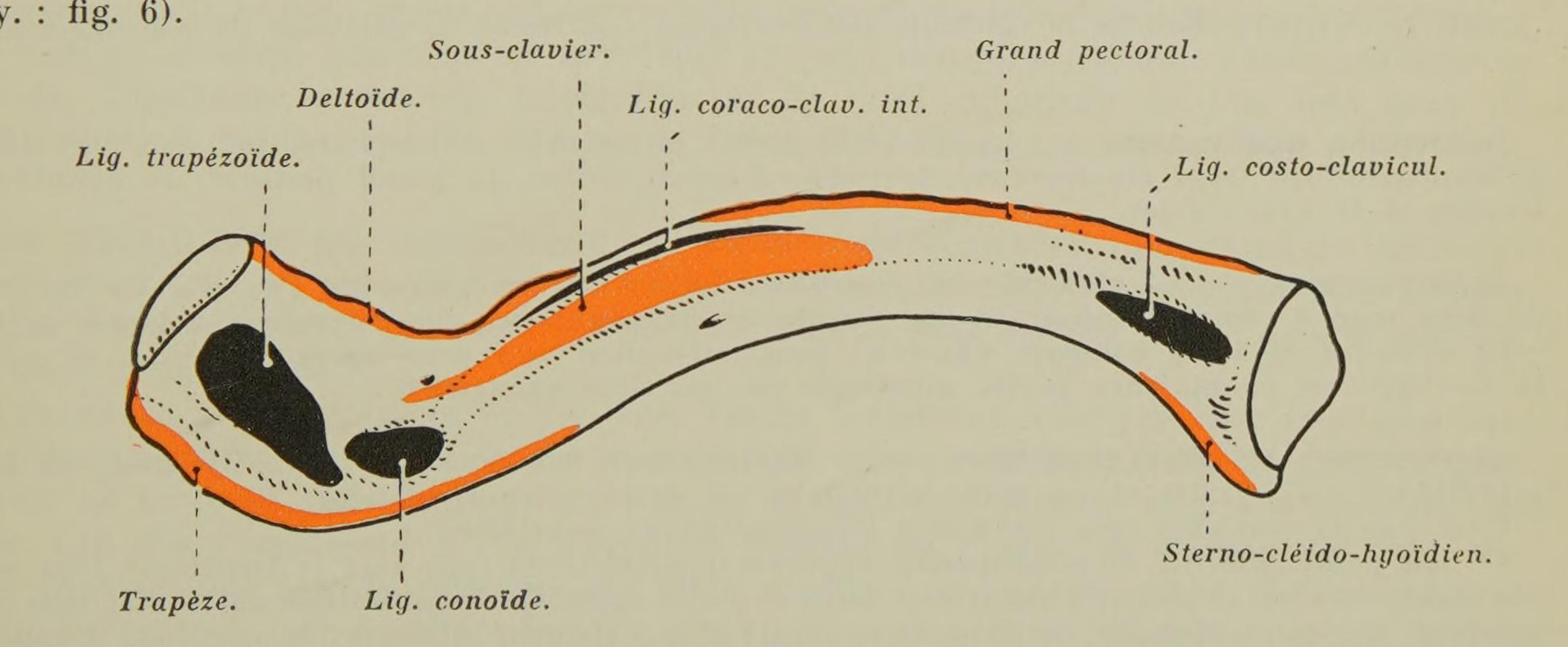

Fig. 6. — *Clavicule droite, face inférieure. Insertions musculaires et ligamentaires.*

EXTRÉMITÉ INTERNE OU STERNALE. — C'est la partie la plus volumineuse de la clavicule; elle présente grossièrement une forme prismatique triangulaire, et sa face libre se termine par un contour triangulaire à bord saillant; elle s'encastre dans une encoche sterno-chondrale située à la partie supérieure et externe du manubrium sternal et sur la face supérieure du premier cartilage costal; à ce niveau, la clavicule déborde le sternum en haut, en avant et en arrière.

Cette extrémité est pourvue d'une facette a ticulaire, la *facette sternale*; elle n'occupe que

la moitié antérieure et inférieure de la surface claviculaire; elle offre *deux segments* : l'un vertical, de forme triangulaire, légèrement convexe, s'articule avec une facette articulaire analogue située sur le sternum par ménisque interposé; l'autre horizontal, empiète sur la face inférieure légèrement convexe et s'articule avec le premier cartilage costal.

Sur la partie la plus haute de la facette sternale, l'extrémité interne de la clavicule présente l'insertion du ligament interclaviculaire.

EXTRÉMITÉ EXTERNE OU ACROMIALE. — Mince et aplatie de haut en bas, elle est déportée en avant et se termine par une facette articulaire de forme ovalaire, taillée en biseau aux dépens de la face inférieure de l'os, c'est la *facette acromiale*; légèrement convexe, elle regarde en bas, en dehors et un peu en avant; elle s'articule avec une facette orientée en sens inverse située sur l'acromion et sur laquelle elle repose.

En arrière de la facette acromiale, l'extrémité externe de la clavicule est arrondie et rugueuse; elle se continue par le bord postérieur de l'os.

CONNEXIONS. — La clavicule s'articule : *a)* en dedans, avec le sternum et le premier cartilage costal (articulation sterno-chondro-claviculaire); *b)* en dehors, avec l'omoplate (articulation acromio-claviculaire), et anormalement avec l'apophyse coracoïde.

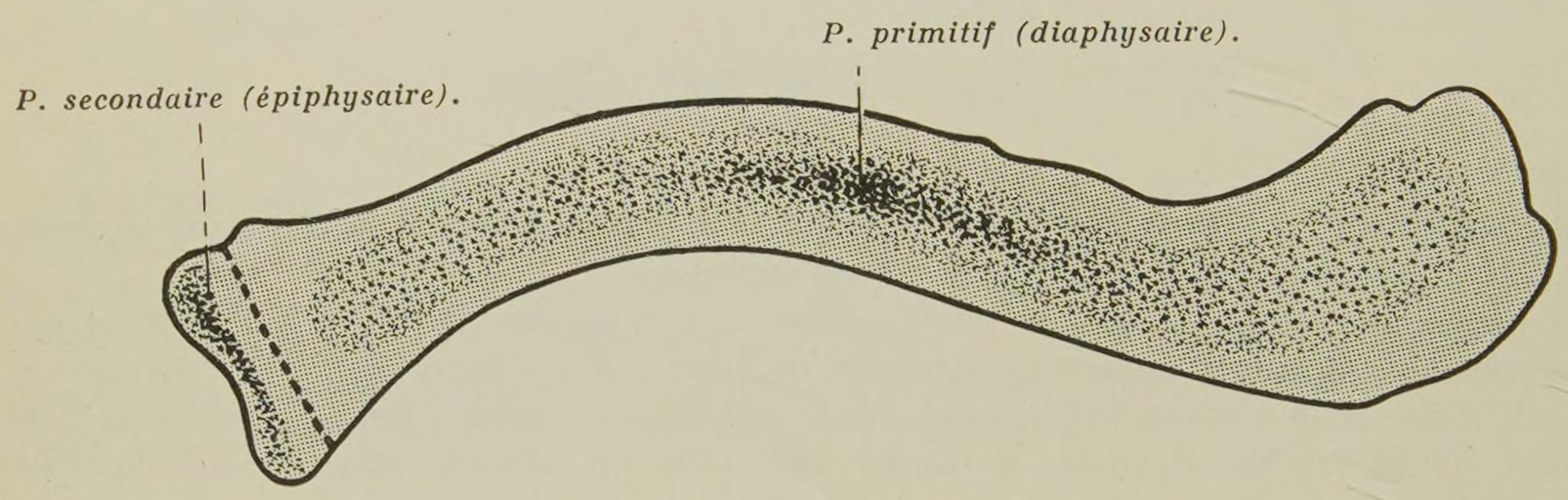

Fig. 7. — *Ossification de la clavicule* (schématique) (*en tireté*, le cartilage de conjugaison).

INSERTIONS MUSCULAIRES. — La clavicule donne insertion à six muscles, qui sont : le sterno-cléido-mastoïdien (chef claviculaire), le sterno-cléido-hyoïdien, le grand pectoral, le deltoïde, le trapèze et le sous-clavier.

ARCHITECTURE. — La clavicule est constituée au niveau du corps de l'os par un manchon de tissu osseux compact entourant une étroite cavité médullaire d'os spongieux à larges aréoles.

Le cylindre de tissu compact s'amincit progressivement aux deux extrémités et à ce niveau la clavicule est en majeure partie constituée par du tissu spongieux.

OSSIFICATION ET DÉVELOPPEMENT. — La clavicule naît par *deux points* d'ossification, un point primitif ou diaphysaire et un point secondaire ou épiphysaire (voy. : fig. 7).

C'est par la clavicule que commence l'ossification du squelette.

1° Son *point primitif* ou *diaphysaire* apparaît le premier de tous vers le trentième jour de la vie embryonnaire, et contrairement aux autres os des membres l'ossification de la clavicule n'est précédée d'aucune ébauche cartilagineuse, mais d'une ébauche fibreuse; le cartilage n'apparaît qu'après le point osseux primitif de part et d'autre de ce point sur toute la longueur de la clavicule; par la suite l'os remplace le cartilage.

Il se développe très rapidement, de telle sorte qu'à la fin du quatrième mois de la vie fœtale, à l'exception de son extrémité interne, la clavicule est complètement ossifiée, d'où la possibilité de fractures obstétricales de la clavicule ; il donne le corps de l'os et son extrémité externe.

2° Son *point secondaire* ou *épiphysaire* apparaît tardivement entre dix-huit et vingt-deux ans au niveau de l'extrémité interne de la clavicule, c'est le dernier des points complémentaires des membres.

C'est une mince lamelle osseuse qui se soude définitivement au corps de l'os entre vingt-deux et vingt-cinq ans; il modèle la facette sternale de la clavicule qui jusqu'à dix-huit ans reste légèrement excavée.

Par son point diaphysaire, la clavicule est l'os qui apparaît le premier, et par la soudure tardive de son point secondaire c'est aussi celui qui se soude le dernier.

VARIATIONS. — Anormalement, la face inférieure de la clavicule peut présenter sur le versant antérieur du tubercule conoïde (lorsque celui-ci est très développé) une facette articulaire pour la face supérieure de l'apophyse coracoïde, constituant ainsi une *articulation coraco-claviculaire.*

OMOPLATE

L'*omoplate* (de ὦμος, épaule, et πλάτος, plat, c'est l'os « *du plat de l'épaule* ») ou *scapulum* est un os pair, large, aplati, triangulaire, légèrement concave en avant; très mince et translucide dans ses deux tiers internes, elle s'épaissit dans son tiers externe.

SITUATION ET ORIENTATION. — Située à la partie postérieure et supérieure du thorax, l'omoplate y représente le squelette principal de la ceinture scapulaire; elle s'articule avec la clavicule et l'humérus.

Le bras pendant le long du corps, elle s'étend topographiquement de la deuxième côte ou du premier espace intercostal à la huitième côte, partant elle répond en avant aux espaces intercostaux compris entre la deuxième et la huitième côte et aux côtes correspondantes (voy. : fig. 8).

Par suite de la courbure de la cage thoracique, l'omoplate est inclinée de telle sorte que sa face antérieure regarde en avant, en dedans et légèrement en bas (voy. : fig. 2).

CONSTITUTION ET CONFIGURATION. — Par suite de sa forme et de son aspect, on peut lui distinguer *trois parties* bien distinctes : 1° le *corps* de l'omoplate ou *écaille,* de forme triangulaire, auquel on distingue deux faces, antérieure ou thoracique, et postérieure ou dorsale; trois bords : supérieur ou cervical, interne ou spinal, externe ou axillaire; et trois angles : externe, supérieur et inférieur; 2° enfin deux *apophyses* : l'une, arrondie et incurvée, l'*apophyse coracoïde,* implantée sur le bord supérieur de l'os très près de l'angle externe; l'autre, aplatie, l'*épine de l'omoplate,* implantée sur sa face postérieure.

FACE ANTÉRIEURE OU THORACIQUE. — La face antérieure ou thoracique est excavée; concave dans tous les sens de haut en bas et transversalement, on la désigne sous le nom de *fosse sous-scapulaire*; elle donne insertion dans la plus grande partie de son étendue au muscle sous-scapulaire.

A l'union du quart supérieur et des trois quarts inférieurs, elle présente une gouttière transversale qui va du bord spinal vers l'angle externe de l'os; c'est la partie la plus excavée de la fosse sous-scapulaire; nous la désignerons sous le nom de *gouttière de l'épine* car elle correspond à l'implantation dorsale de l'épine de l'omoplate dont elle est la conséquence (1); la présence de cette gouttière donne au corps de l'os l'aspect de deux versants de toit, à surface inégale, placés verticalement et fortement écartés l'un de l'autre; un *trou nourricier* est généralement situé à la partie la plus externe de cette gouttière (voy. : fig. 9).

Au-dessus de la gouttière de l'épine, la face antérieure du scapulum est à peu près plane, quelquefois même légèrement convexe par suite de l'éversement en arrière et en haut de l'angle supérieur.

---

(1) Pour s'en rendre compte, il suffit d'examiner une omoplate par transparence; on constate alors que le fond de la gouttière répond exactement à l'implantation de l'épine scapulaire sur le corps de l'os.

Immédiatement au-dessus du trou nourricier, cette face présente une *gouttière vasculaire,* verticale, qui se détache de l'échancrure que porte le bord supérieur de l'os (échancrure coracoïdienne); elle correspond au passage de l'artère nourricière qui vient de l'artère scapulaire supérieure et qui glisse entre la fosse et le muscle sous-scapulaire; cette gouttière est très apparente sur l'omoplate examinée à jour frisant (voy. : fig. 9).

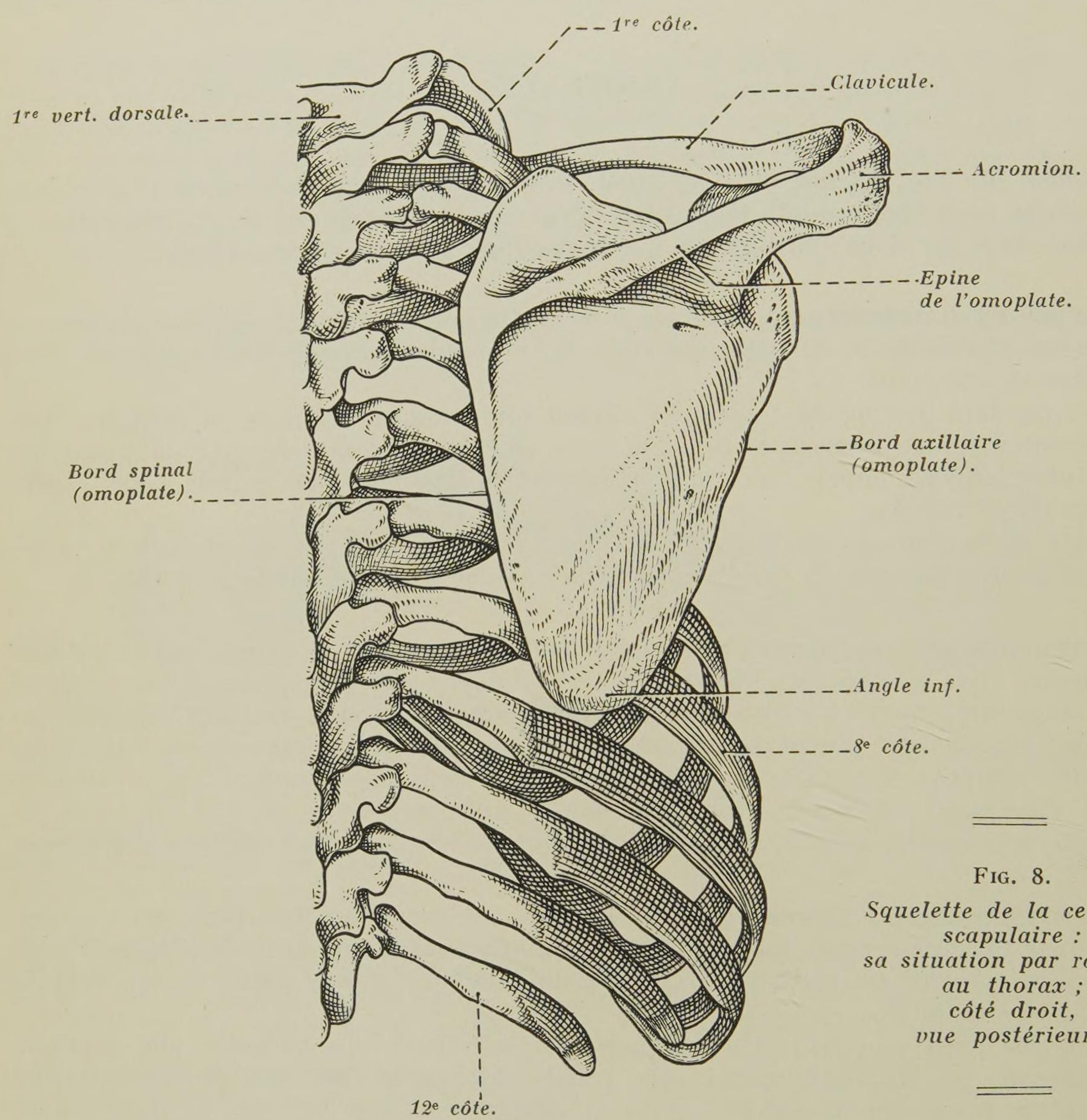

FIG. 8.
Squelette de la ceinture scapulaire : sa situation par rapport au thorax ; côté droit, vue postérieure.

Au-dessous de la gouttière de l'épine, la face antérieure présente trois à quatre crêtes osseuses dirigées obliquement de bas en haut et de dedans en dehors, c'est-à-dire du bord spinal vers l'angle externe de l'omoplate; ces crêtes sillonnent la fosse sous-scapulaire sans jamais atteindre le bord axillaire ni l'angle externe; elles donnent insertion aux lames fibreuses du muscle sous-scapulaire : ce sont les *crêtes d'insertion tendineuse du sous-scapulaire.*

Très près du bord axillaire de l'omoplate, la face antérieure présente une crête mousse, longitudinale, arrondie, qui va du col de l'omoplate à la partie inférieure du bord externe; très nettement en relief par rapport à la face antérieure du scapulum, cette crête correspond à un épaississement de l'os à ce niveau; c'est le *pilier de l'omoplate,* partie la plus épaisse de cet os (voy. : fig. 9).

Entre le bord axillaire et le pilier de l'omoplate, la face antérieure présente une gouttière parallèle au pilier de l'omoplate et d'autant plus marquée qu'on se rapproche davantage du col de cet os : c'est la *gouttière du bord axillaire,* dont la lèvre externe est précisément représentée par le bord externe de l'os; les faisceaux inférieurs et externes du sous-scapulaire s'insèrent sur cette crête mousse et sur la gouttière (voy. : fig. 9 et 10).

Au voisinage des angles supérieur et inférieur, la face thoracique de l'omoplate présente deux surfaces triangulaires, hérissées de petites rugosités, et limitées du côté de la fosse

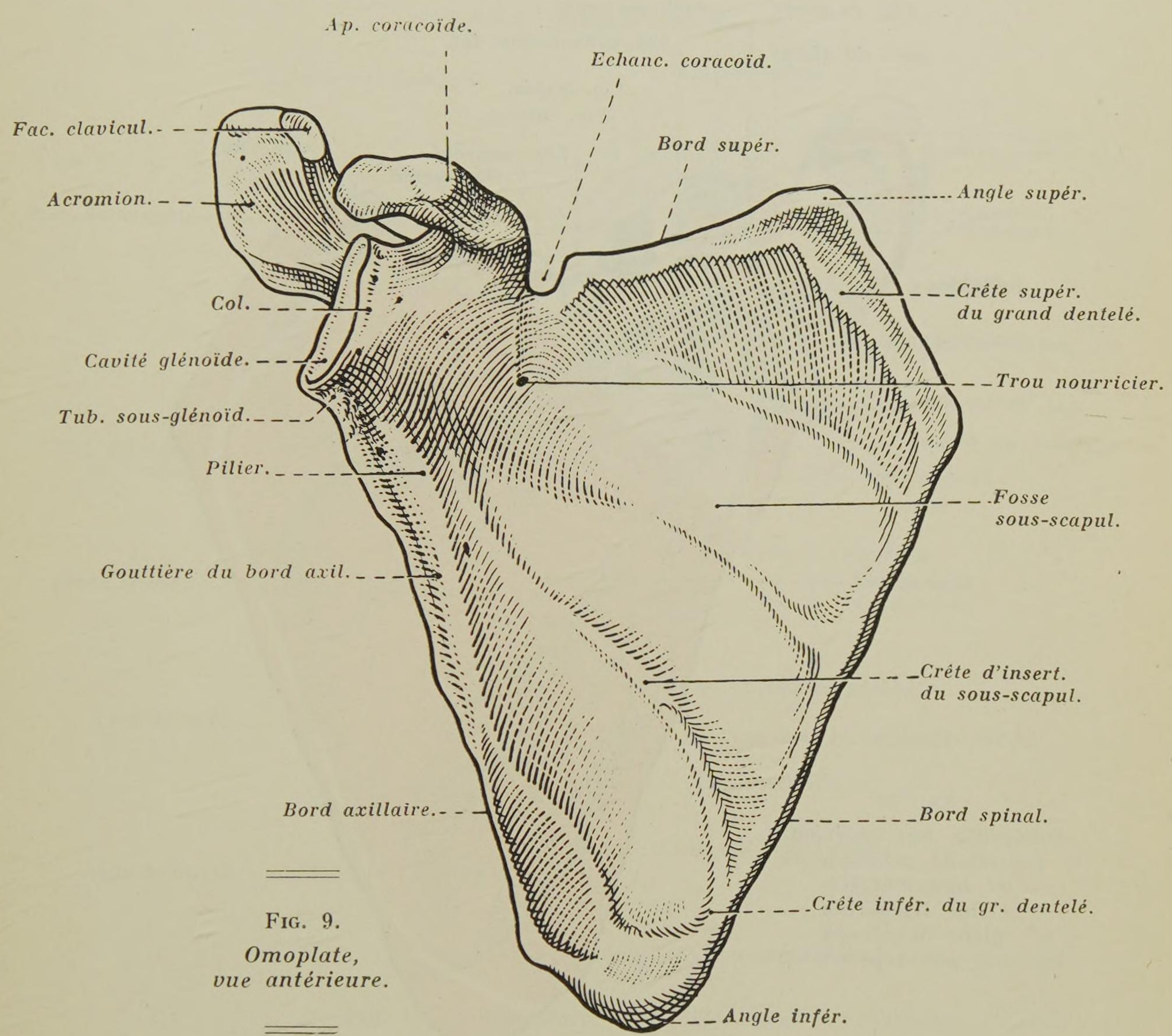

FIG. 9.
Omoplate, vue antérieure.

sous-scapulaire par deux crêtes curvilignes : les *crêtes supérieure* et *inférieure du grand dentelé*; sur ces deux surfaces triangulaires, ainsi que sur ces crêtes, s'insère le muscle grand dentelé; enfin, contre le bord spinal de l'omoplate on peut voir : tantôt une petite crête osseuse, irrégulière, discontinue, presque linéaire, comprise entre les surfaces précitées, tantôt une surface lisse, large de 2 à 3 millimètres environ, sur laquelle s'insèrent les faisceaux moyens de ce même muscle (voy. : fig. 9 et 10).

FACE POSTÉRIEURE OU DORSALE. — Cette face est convexe; elle regarde en arrière, en dehors et en haut, elle présente à l'union du quart supérieur et des trois quarts inférieurs,

transversalement implantée sur elle et presque à angle droit, une large apophyse triangulaire : c'est l'*épine de l'omoplate*; celle-ci divise cette face en deux parties inégales, les *fosses sus-* et *sous-épineuse*.

a) ***Epine de l'omoplate.*** — L'*épine de l'omoplate* ou *épine scapulaire (spina scapulæ)* est une lame osseuse de forme triangulaire à base antérieure, aplatie de haut en bas; elle augmente de hauteur et d'épaisseur à mesure que l'on se porte en dehors et en arrière.

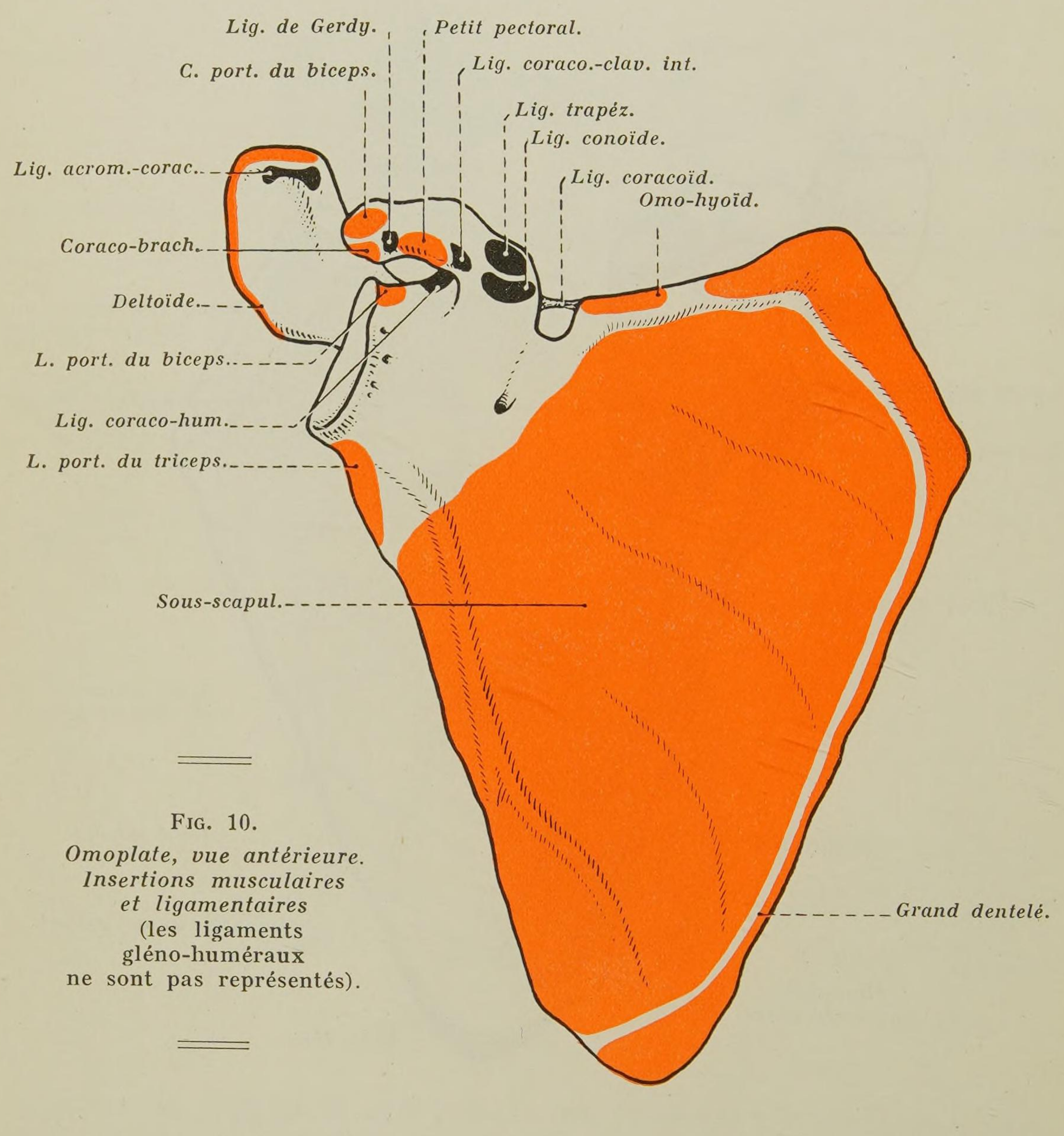

FIG. 10.
Omoplate, vue antérieure. Insertions musculaires et ligamentaires (les ligaments gléno-huméraux ne sont pas représentés).

A sa partie externe, elle présente une saillie osseuse, élargie et aplatie, orientée en sens inverse de l'épine : c'est l'*acromion*; en dedans elle se confond insensiblement avec le bord interne de l'os.

L'épine de l'omoplate présente *deux faces*, l'une supérieure, l'autre inférieure, qui complètent respectivement les fosses sus- et sous-épineuse et *trois bords* qui se distinguent en antérieur, postérieur et externe.

La *face supérieure* est concave, peu rugueuse, disposée en gouttière; elle forme le plancher de la fosse sus-épineuse, et donne insertion, dans ses deux tiers internes, au muscle sus-épineux (voy. : fig. 15 et 16).

La *face inférieure* est plus étendue que la précédente; concave en bas dans son tiers interne, elle est à peu près plane et lisse dans le reste de son étendue; dans ses trois quarts internes, elle donne insertion au muscle sous-épineux.

Le *bord antérieur* ou base de l'épine (base d'implantation) fait corps avec le scapulum; il est légèrement oblique en haut et en dehors et s'étend du bord spinal au col de l'omoplate; très mince à sa partie moyenne, il s'élargit à ses deux extrémités, il répond à la gouttière transversale que nous avons décrite sur la face antérieure du scapulum.

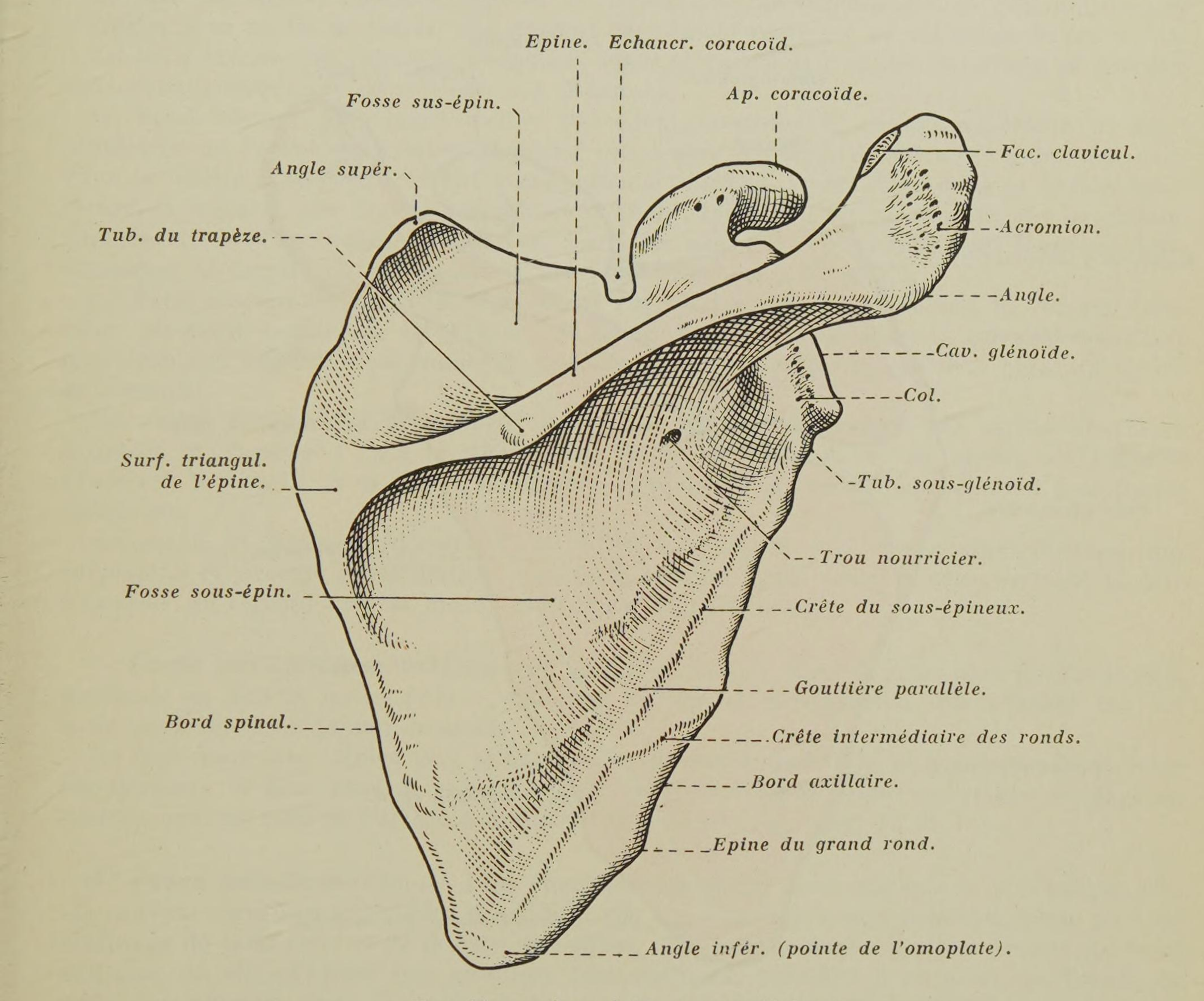

FIG. 11. — *Omoplate, vue postérieure.*

Le *bord postérieur* est superficiel, épais et rugueux, il est légèrement convexe de dedans en dehors ; à l'union de son quart interne avec ses trois quarts externes, il s'élargit et présente une saillie rugueuse à surface ovalaire qui fait relief vers la fosse sous-épineuse : c'est le *tubercule du trapèze,* sur lequel ce muscle prend de solides attaches par une aponévrose d'insertion (voy. : fig. 15 et 16).

En dedans de ce tubercule, le bord postérieur s'élargit en une surface triangulaire, limitée en haut et en bas par deux lignes circulaires qui bordent à ce niveau les fosses sus- et sous-épineuse : c'est la *surface triangulaire de l'épine,* sur laquelle glisse le trapèze, soit par l'intermédiaire d'une nappe de tissu celluleux, soit par l'intermédiaire d'une bourse séreuse.

En dehors du tubercule du trapèze, le bord postérieur s'amincit puis s'élargit brusquement en se continuant par la face dorsale ou cutanée de l'acromion.

Dans son ensemble, le bord postérieur de l'épine scapulaire présente un aspect en dos d'âne à deux versants; il donne insertion à deux muscles : au trapèze sur son versant supérieur depuis le tubercule jusqu'à la facette articulaire de l'acromion, et au deltoïde sur toute l'étendue de son versant inférieur, à l'exclusion de la surface triangulaire de l'épine; entre les deux versants s'insère l'aponévrose cervicale superficielle (voy. : fig. 12).

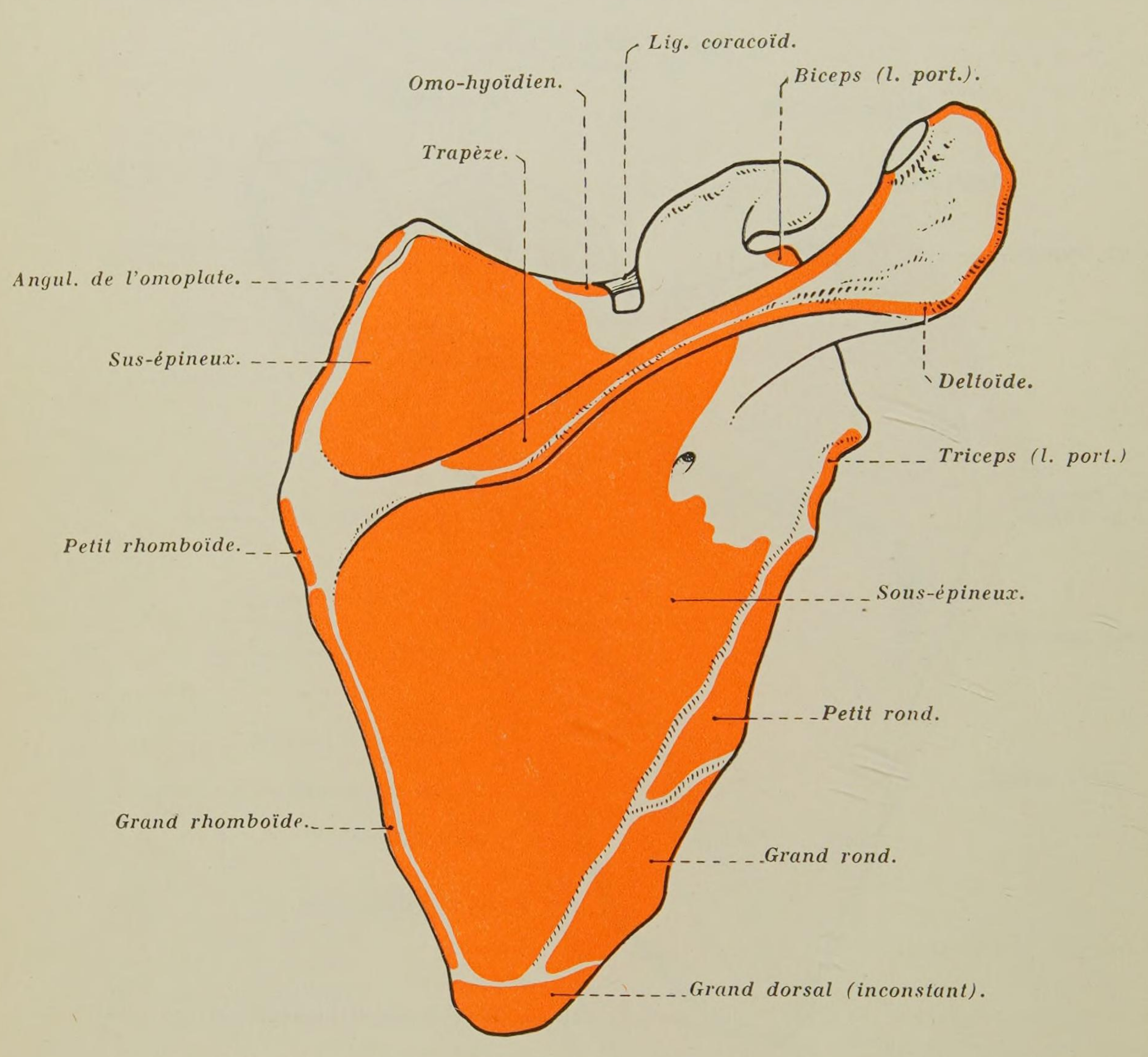

Fig. 12. — *Omoplate, vue postérieure. Insertions musculaires.*

Le *bord externe* est concave, arrondi, régulier et mousse; il va en s'élargissant de bas en haut et de dedans en dehors; il se continue insensiblement avec la face inférieure de l'acromion; près de sa base, il détermine avec le col de l'omoplate une gouttière oblique en bas et en dehors où les vaisseaux et nerf sus-scapulaires passent de la fosse sus-épineuse dans la fosse sous-épineuse; de plus il donne insertion à ce niveau au *ligament spino-glénoïdien.*

b) ***Acromion.*** — L'*acromion* (de ἀκρώμιον, pointe de l'épaule) est disposé en sens inverse de l'épine scapulaire qu'il prolonge en haut et en dehors; aplati de haut en bas et d'avant en arrière, il semble avoir subi une torsion par rapport à l'épine.

De forme à peu près triangulaire à sommet antérieur, on peut lui considérer *deux faces*, l'une supérieure, l'autre inférieure, et *trois bords* que l'on distingue en interne, externe et postérieur.

La *face supérieure* est très superficielle; convexe, elle est parsemée de rugosités et de nombreux orifices vasculaires; elle semble provenir de l'élargisement du bord postérieur de l'épine; elle répond à la peau dans la plus grande partie de son étendue; près de son bord externe cette face donne insertion au deltoïde.

La *face inférieure*, concave, répond à l'articulation de l'épaule qu'elle domine; lisse et régulière à sa partie moyenne, elle devient légèrement rugueuse au voisinage de ses bords.

Le *bord externe* est convexe, irrégulier, épais et rugueux; il donne insertion au deltoïde (faisceaux acromiaux) dans toute son étendue.

Le *bord interne*, plus court que le précédent, continue le versant supérieur du bord postérieur de l'épine scapulaire; il décrit une légère courbure à concavité antéro-interne; dans sa moitié postérieure, il est lisse et donne insertion au trapèze; dans sa moitié antérieure, il présente une facette articulaire ovalaire, taillée en biseau aux dépens de la face supérieure de l'os, donc orientée en haut, en avant et en dedans, sur laquelle vient s'appuyer la facette acromiale de la clavicule (voy. : fig. 15 et 17).

Le *bord postérieur*, mince et légèrement rugueux, prolonge en dehors le versant inférieur du bord postérieur de l'épine; il forme avec le bord externe un angle saillant d'environ 100 degrés : c'est *l'angle de l'acromion* ou *métacromion*, excellent point de repère anatomique.

En avant, l'union des deux bords interne et externe détermine une saillie de forme arrondie et rugueuse : c'est le *sommet* ou *pointe* de l'acromion, au niveau de laquelle s'insèrent le deltoïde à sa partie supérieure et le ligament acromio-coracoïdien à sa partie inférieure.

Acromion et ligament acromio-coracoïdien constituent une voûte ostéo-fibreuse qui surplombe et protège l'articulation scapulo-humérale; mais dans le sens vertical la tête humérale ne répond qu'à la moitié antérieure de l'acromion.

c) ***Fosse sus-épineuse.*** — C'est une gouttière osseuse, lisse et unie, plus étroite et plus profonde en dehors qu'en dedans; elle loge le muscle sus-épineux, qui s'insère sur les deux tiers internes de son étendue.

Un *trou nourricier* dirigé vers le bas s'observe dans la partie la plus externe de la fosse sus-épineuse, le plus souvent aux abords du col de l'omoplate; dans cet orifice s'engage un rameau artériel issu de l'artère scapulaire supérieure (voy. : fig. 15 et 16).

d) ***Fosse sous-épineuse.*** — Plus étendue mais moins profonde que la précédente, elle est convexe dans son ensemble; cependant elle est très légèrement concave, d'une part au voisinage du tiers interne de la base de l'épine, et d'autre part un peu en dedans du bord axillaire, où elle présente une gouttière bien marquée, parallèle à ce bord; en raison de cette particularité nous la désignerons sous le nom de *gouttière parallèle*; en haut, cette gouttière se perd sur le col de l'omoplate (voy. : fig. 11).

La fosse sous-épineuse présente parfois quelques crêtes rugueuses; beaucoup moins apparentes que celles de la fosse sous-scapulaire, elles sont généralement orientées parallèlement au bord externe de l'os : ce sont les *crêtes d'insertion tendineuse du sous-épineux*; la plus externe de ces crêtes, disposée obliquement, est généralement plus marquée et plus apparente que toutes les autres : c'est la *crête du sous-épineux* proprement dite car sur elle s'insèrent les fibres les plus inférieures et les plus externes du muscle, ainsi que l'aponévrose de revêtement de ce muscle; cette crête limite en dehors la gouttière parallèle (voy. : fig. 11 et 12).

La crête du sous-épineux délimite également avec le bord externe de l'os *deux surfaces* d'insertion musculaire, parfois faiblement excavées : α) l'une, *supérieure*, de forme triangulaire à base inférieure : c'est la *surface d'insertion du muscle petit rond*, qui dans cer-

tains cas peut être divisée en deux zones d'insertion : l'une, inférieure ou principale, de forme trapézoïde; l'autre, supérieure ou accessoire, de forme triangulaire, par le passage de la branche postérieure de l'artère scapulaire inférieure; β) l'autre, *inférieure,* de forme losangique ou trapézoïdale; c'est la *surface d'insertion du muscle grand rond*; assez souvent l'insertion de ce muscle s'élargit en faisant saillie sur le bord axillaire de l'os pour constituer l'*épine du grand rond* (Poirier) (voy. : fig. 11).

Entre les surfaces d'insertion des deux muscles ronds on rencontre fréquemment une petite crête osseuse oblique plus ou moins saillante; c'est la *crête intermédiaire des ronds* (voy. : fig. 11); enfin, près de l'angle inférieur de l'omoplate, la face postérieure de cet os donne parfois insertion au faisceau accessoire ou scapulaire du muscle grand dorsal (inconstant) (voy. : fig. 12).

Entre la base de l'épine et la crête du sous-épineux, la fosse sous-épineuse donne insertion, dans presque toute son étendue, au muscle sous-épineux, en formant un champ trapézoïde.

Au voisinage de la base de l'épine, et près de la gouttière parallèle, la fosse sous-épineuse présente un *trou nourricier* par où s'engage une branche de l'artère sus-scapulaire; assez souvent cette branche artérielle détermine à la face postérieure de l'os et avant de le pénétrer une gouttière vasculaire oblique en bas et en dedans (voy. : fig. 11).

BORD SUPÉRIEUR OU CERVICAL. — Mince et tranchant, le bord supérieur de l'omoplate est le plus court des trois bords de l'os; il est obliquement dirigé en bas et en dehors, souvent légèrement concave en haut et en dehors.

Il se termine en dehors par une échancrure : c'est l'*échancrure coracoïdienne,* limitée en dehors par la base de l'apophyse coracoïde; un court ligament, le *ligament coracoïdien,* est tendu entre les deux lèvres de l'échancrure, transformant cette dernière en un orifice ostéo-fibreux dans lequel s'engage le nerf sus-scapulaire, tandis que l'artère sus-scapulaire et ses deux veines satellites passent au-dessus du ligament (voy. : fig. 15 et 16).

Immédiatement en dedans de l'échancrure coracoïdienne, ce bord donne insertion, sur une courte étendue, au muscle omo-hyoïdien, à l'aponévrose cervicale moyenne et à la cloison falciforme cléido-scapulaire (voy. : *Aponévrose cervicale moyenne,* tome I).

Apophyse coracoïde. — L'*apophyse coracoïde* (de κόραξ, corbeau, et εἶδος, forme) est ainsi appelée en raison de sa forme; les anciens anatomistes l'avaient en effet comparée à un bec de corbeau.

Implantée, entre le tubercule sus-glénoïdien en dehors et l'échancrure coracoïdienne en dedans, par une base large et solide, l'apophyse coracoïde se détache de la partie la plus externe du bord supérieur de l'omoplate; elle se dirige tout d'abord en haut et en avant puis elle s'incurve en dehors et en avant, elle possède ainsi une courte portion verticale et une portion, plus importante, horizontale.

Le changement de direction entre ces deux segments s'effectue assez brusquement presque à angle droit, et dans son ensemble l'apophyse coracoïde présente l'aspect du petit doigt à demi-fléchi (Winslow).

a) Dans sa **portion verticale,** l'apophyse coracoïde est large, aplatie d'avant en arrière, plus épaisse en dehors qu'en dedans. On lui distingue *deux faces,* l'une antérieure, l'autre postérieure, et *deux bords,* interne et externe.

Les faces sont l'une et l'autre régulièrement lisses; elles continuent le plan des faces de l'omoplate; l'antérieure est concave de haut en bas, convexe transversalement, tandis que la postérieure est à peu près plane.

Le bord interne est mince et arrondi; il prolonge en haut l'échancrure coracoïdienne, et donne insertion au ligament coracoïdien et à la cloison falciforme cléido-scapulaire.

Le bord externe est plus court mais beaucoup plus épais; il donne insertion au ligament coraco-huméral.

b) Dans sa **portion horizontale,** l'apophyse coracoïde est aplatie de haut en bas et dirigée transversalement de dedans en dehors et un peu d'arrière en avant.

On lui distingue *deux faces,* l'une supérieure, l'autre inférieure, et *deux bords,* antérieur et postérieur.

La *face supérieure* ou *face claviculaire* regarde la clavicule; convexe et rugueuse, elle est inclinée en avant et en dedans, elle donne insertion aux ligaments trapézoïde et conoïde.

La *face inférieure* ou *humérale,* orientée en sens inverse de la précédente, est concave

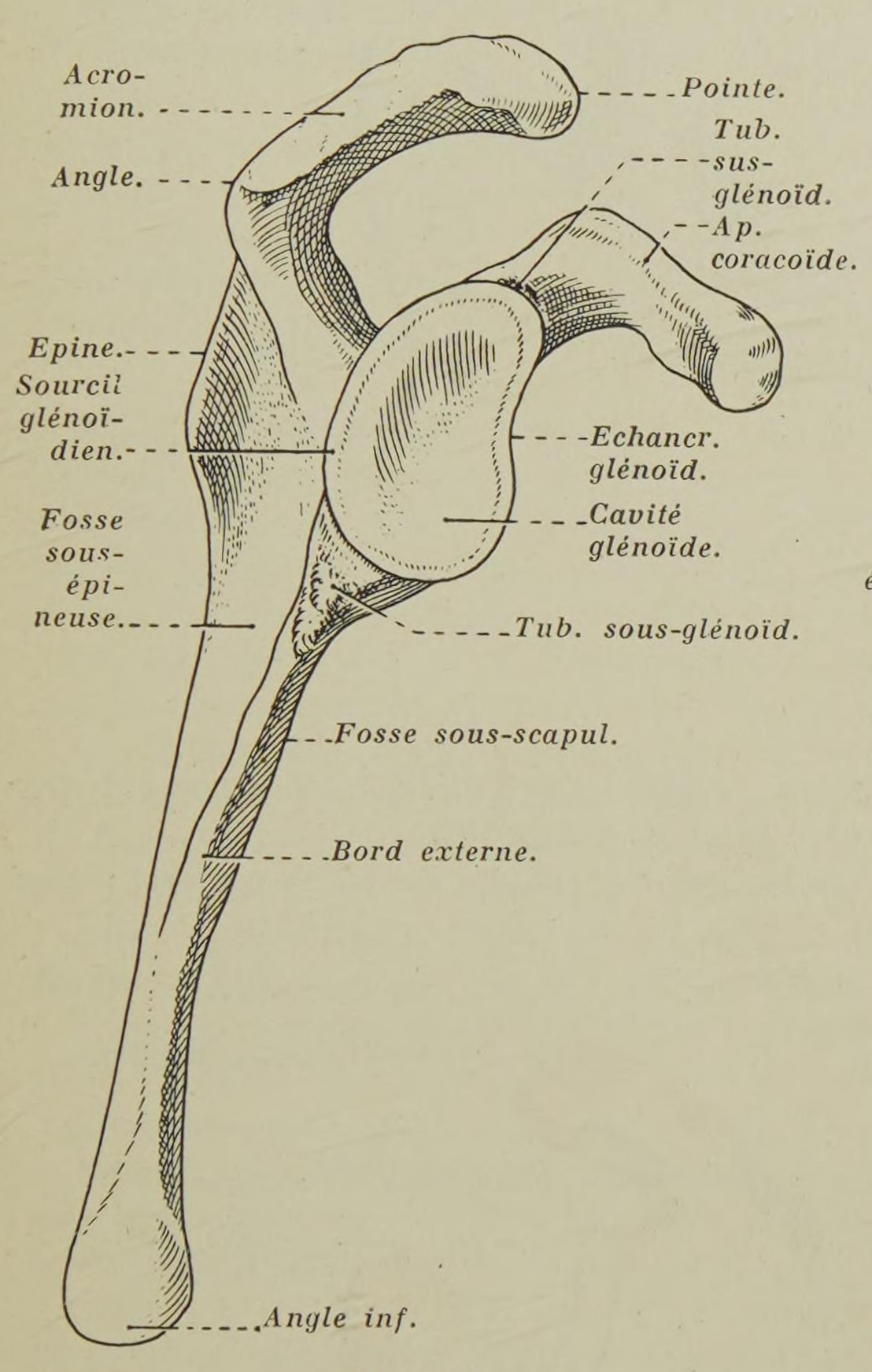

FIG. 13.
Omoplate vue par son bord axillaire, côté droit.

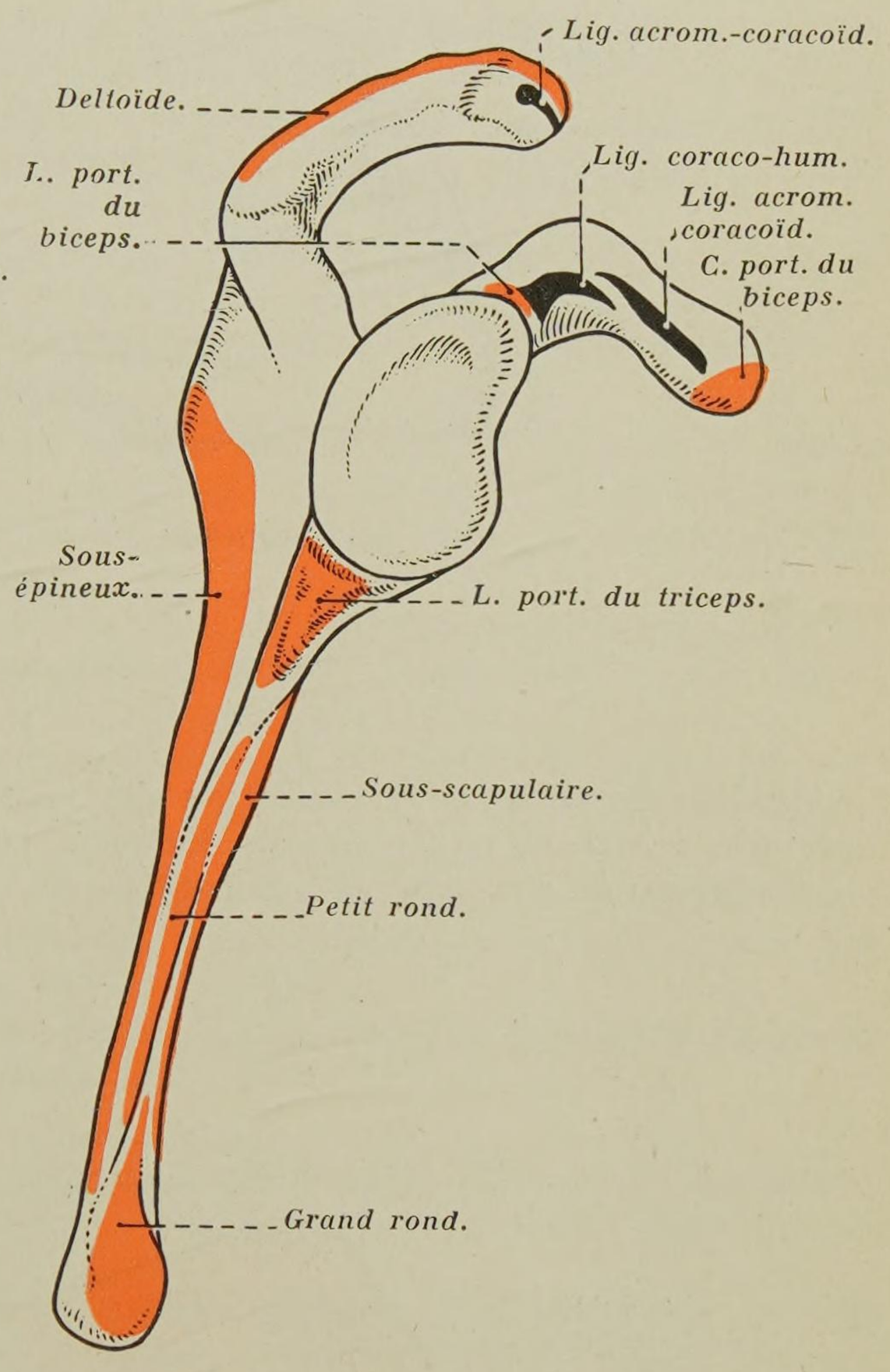

FIG. 14.
Omoplate vue par son bord axillaire, côté droit. Insertions musculaires et ligamentaires.

et lisse et regarde la tête de l'humérus; elle présente de petits orifices vasculaires près de son sommet; sous elle glisse le sous-scapulaire.

Le *bord antéro-interne* ou *bord thoracique* est épais, irrégulier et rugueux; il donne insertion : α) au voisinage de la pointe au tendon du petit pectoral, souvent même par l'intermédiaire d'un petit tubercule *(tubercule du petit pectoral),* mais cette insertion empiète quelque peu sur la face supérieure de l'apophyse; β) en arrière et un peu en dedans de ce tubercule, au ligament coraco-claviculaire interne; γ) et en avant et un peu en dehors de ce même tubercule, au ligament de Gerdy (angle supérieur), entre les insertions tendineuses du petit pectoral et du coraco-brachial (voy. : fig. 10 et 16).

Le *bord postéro-externe* ou *acromial* est moins épais; sur lui s'insèrent le ligament acromio-coracoïdien et la partie la plus supérieure du ligament coraco-huméral.

Le *coude* que forment ces deux portions est marqué à sa face supérieure par une

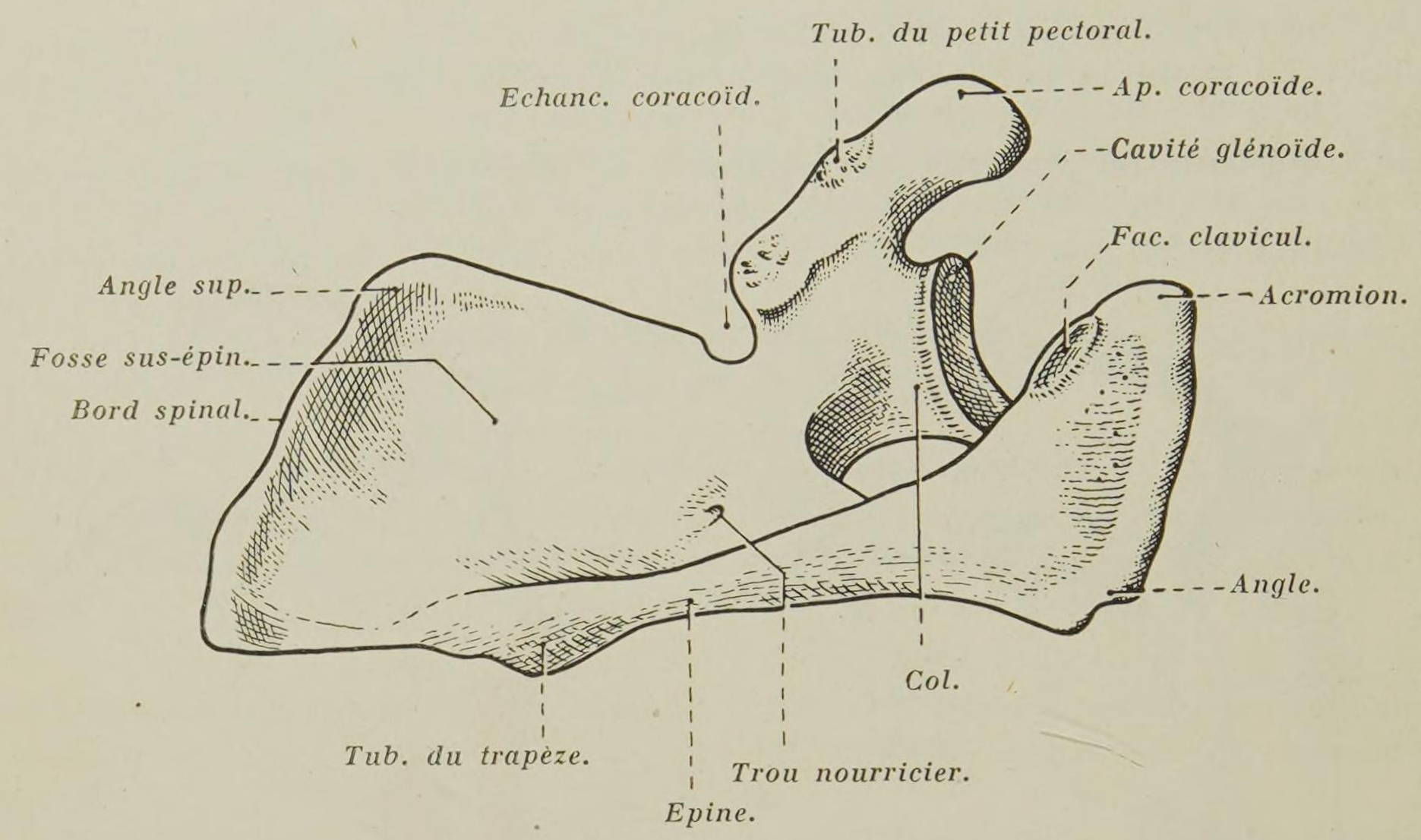

Fig. 15. — *Omoplate, vue supérieure.*

empreinte en relief pour l'insertion des ligaments coraco-claviculaires, le ligament trapézoïde s'insérant en arrière du ligament conoïde (voy. : fig. 16).

Au niveau de son extrémité, l'apophyse coracoïde est légèrement incurvée en bas : c'est

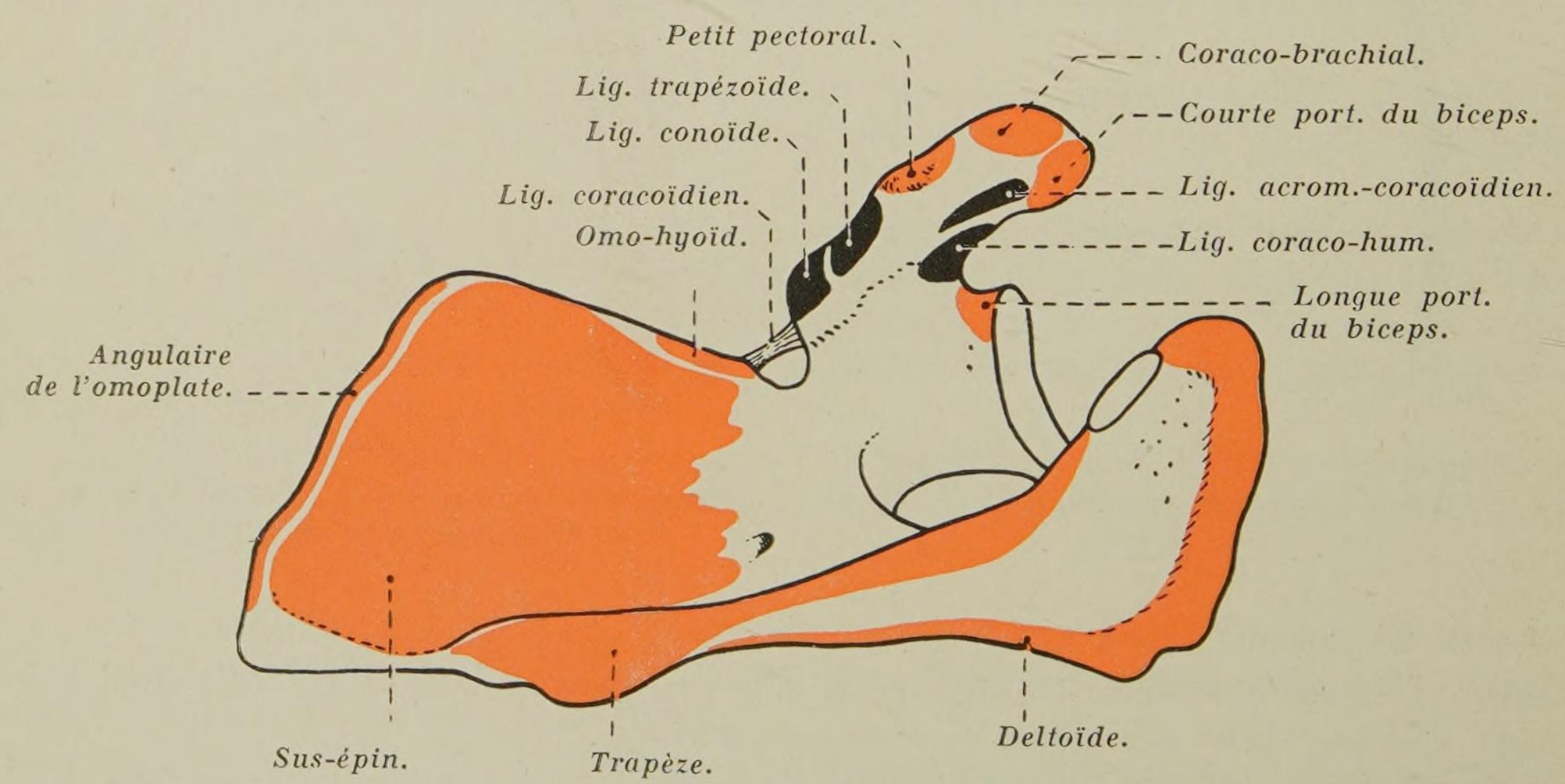

Fig. 16. — *Omoplate, vue supérieure. Insertions musculaires et ligamentaires.*

la *pointe* ou *sommet* de la coracoïde; taillée en dos d'âne par une crête verticale généralement peu apparente, elle présente deux versants sur lesquels s'insèrent : le tendon du coraco-brachial et accessoirement celui du troisième pectoral ou muscle costo-coracoï-

dien de Wood en avant, et celui de la courte portion du biceps ou coraco-biceps en arrière et en dehors (voy. : fig. 10).

Le sommet de l'apophyse coracoïde est perceptible à la palpation à travers les parties molles au dessous de la clavicule.

Du point de vue mécanique, l'apophyse coracoïde doit être considérée comme un *bras de levier* incurvé sur lequel agissent les trois muscles coracoïdiens : petit pectoral, coraco-brachial, et courte portion du biceps (voyez ces muscles).

BORD INTERNE OU SPINAL. — Le bord interne ou spinal est le plus long des trois bords de l'os; épais à ses deux extrémités, il est presque tranchant à sa partie moyenne, sauf au niveau de la surface triangulaire de l'épine où il s'épaissit quelque peu; immédiatement au-dessus de cette surface triangulaire, le bord interne de l'omoplate forme un angle obtus à sinus externe divisant ce bord en deux parties bien distinctes.

Au-dessus de l'épine, le bord interne est oblique en haut, en avant et en dehors; il donne insertion à l'angulaire de l'omoplate et parfois au petit rhomboïde; au-dessous de l'épine, il est oblique en bas et en dehors, et donne insertion au muscle rhomboïde.

BORD EXTERNE OU AXILLAIRE. — Le bord externe ou axillaire est obliquement dirigé en bas, en dedans et en arrière; il va en augmentant d'épaisseur et s'élargit à mesure que l'on se rapproche du col de l'omoplate; légèrement concave dans ses deux tiers supérieurs, il est convexe dans son tiers inférieur.

A sa partie supérieure, il présente une surface triangulaire à base supérieure, rugueuse, saillante, haute de 15 à 18 millimètres : c'est le *tubercule sous-glénoïdien* sur lequel s'insère le tendon de la longue portion du triceps (voy. : fig. 13 et 14).

Lorsqu'on suit attentivement le bord externe de l'omoplate de haut en bas, plus spécialement au contact du doigt, on constate que ce bord, tranchant, se perd sur la face dorsale de l'omoplate à l'union des deux tiers supérieurs et du tiers inférieur de ce bord; là il se continue par une petite crête oblique qui sépare les insertions des muscles ronds *(crête intermédiaire des ronds)* (voyez plus haut). Cette disposition est due au sens des tractions sur le scapulum des muscles petit et grand ronds.

Rappelons enfin qu'assez souvent ce bord présente au contact des insertions du grand rond, l'*épine du grand rond.*

ANGLE EXTERNE. CAVITÉ GLÉNOÏDE. — C'est la partie la plus épaisse de l'omoplate; elle supporte une facette articulaire légèrement concave, la *cavité glénoïde,* qui s'articule à l'état frais avec la tête de l'humérus.

Cette cavité de forme ovalaire à grosse extrémité inférieure et à grand axe vertical regarde en dehors, en avant et en haut; son pourtour est marqué par un rebord saillant, épais et mousse en arrière, mince et presque tranchant en avant : c'est le *sourcil glénoïdien*; celui-ci est régulièrement convexe en arrière; en avant, par contre, il présente une échancrure plus ou moins accentuée, c'est l'*échancrure glénoïdienne* (voy. : fig. 13).

A ses deux pôles supérieur et inférieur, on observe des rugosités ou une saillie arrondie correspondant : au-dessus de la cavité, au *tubercule sus-glénoïdien,* sur lequel s'attache le tendon de la longue portion du biceps ou gléno-biceps; et au-dessous de la cavité, au *tubercule sous-glénoïdien,* sur lequel nous avons vu se fixer le tendon de la longue portion du triceps brachial (voy. : fig. 13 et 14).

Sur l'os sec, la cavité glénoïde n'est que faiblement excavée, c'est plus une dépression cupuliforme qu'une cavité vraie; enfin sa concavité n'est ni uniforme ni régulière; elle est plus marquée dans le sens vertical que dans le sens transversal; elle est plus excavée dans sa moitié inférieure que dans sa moitié supérieure ; au voisinage de sa partie centrale, elle ébauche une petite surélévation appelée *tubercule glénoïdien* ou *tubercule d'Assaky.*

Cavité glénoïde et sourcil glénoïdien sont séparés du reste de l'os par une partie rétrécie, lisse, formant gouttière, particulièrement marquée en arrière et en avant : c'est le *col* de l'omoplate; toutefois celui-ci fait défaut au niveau des pôles supérieur et inférieur de la cavité glénoïde, où il est remplacé par les tubercules sus- et sous-glénoïdiens.

ANGLE SUPÉRIEUR. — Situé à l'union des bords supérieur et interne, il est légèrement arrondi et présente une angulation de 80 à 90 degrés en moyenne; relativement mince, il est fréquemment éversé en arrière à la manière d'un bicorne ou d'un toit de pagode, disposition que l'on observe souvent avec netteté sur les radiographies de l'épaule.

Il donne insertion aux faisceaux supérieurs de l'angulaire de l'omoplate (voy. : fig. 16).

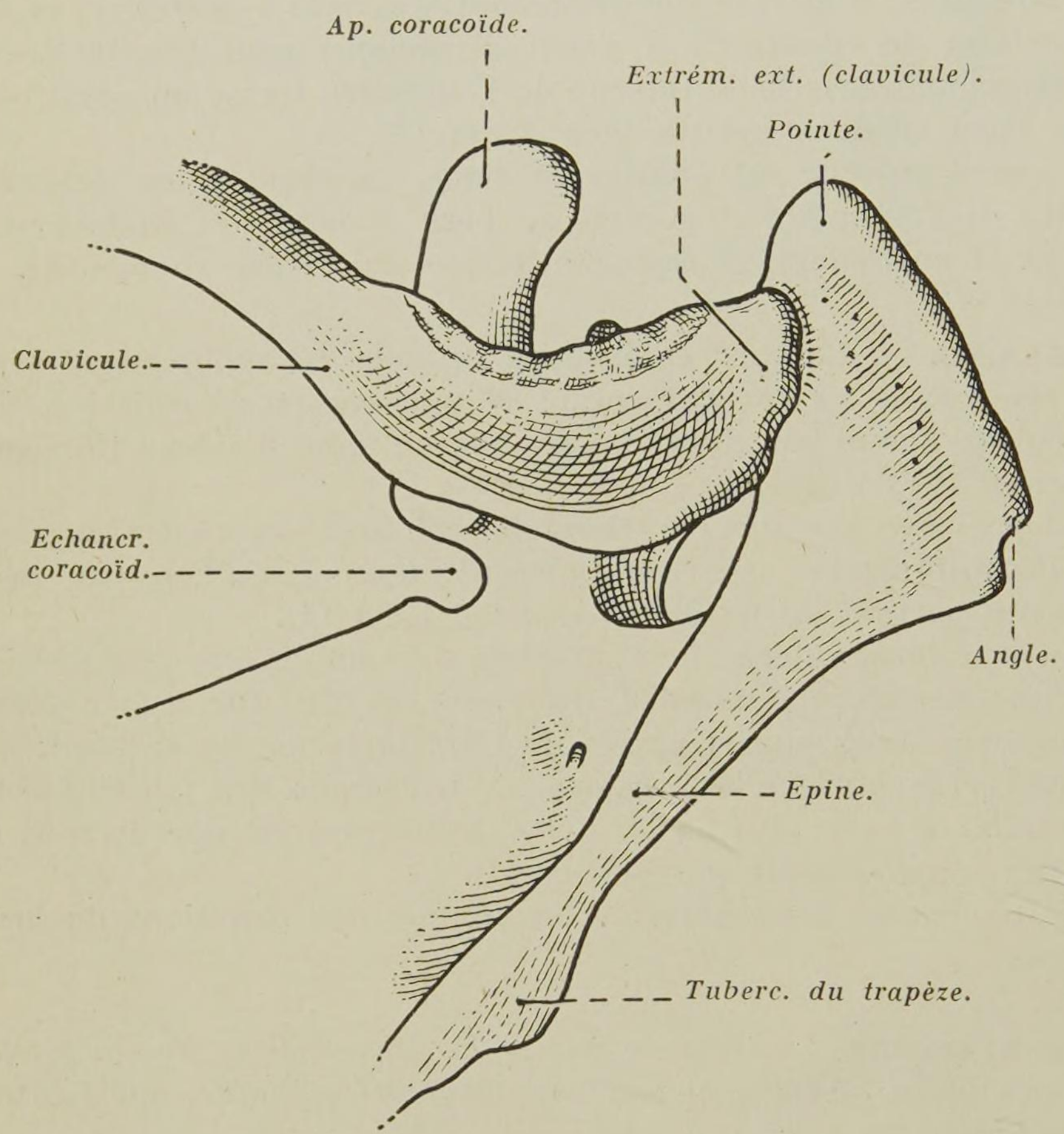

Fig. 17.
Acromion et extrémité externe de la clavicule, côté droit; vue supérieure.

ANGLE INFÉRIEUR (Pointe de l'omoplate). — C'est un angle très arrondi, épais, irrégulier, et parfois rugueux; il donne parfois insertion sur son versant dorsal au faisceau accessoire du grand dorsal; en position normale, le membre supérieur pendant le long du corps, il répond le plus souvent au huitième espace intercostal (voy. : fig. 8, 12 et 14).

INDEX SCAPULAIRE. — On donne le nom d'*index scapulaire* au rapport centésimal de la hauteur de l'omoplate à sa largeur $\left(I^s = \frac{\text{hauteur} \times 100}{\text{largeur}}\right)$.

L'index scapulaire est généralement plus élevé dans les races noires que chez les Européens.

CONNEXIONS. — L'omoplate s'articule avec deux os : *a)* en haut, avec la clavicule (articulation acromio-claviculaire); *b)* en dehors, avec l'humérus (articulation scapulo-humérale).

INSERTIONS MUSCULAIRES. — L'omoplate donne insertion à dix-sept muscles, qui sont :

1° Sur la *face antérieure* : le sous-scapulaire et le grand dentelé.

2° Sur la *face postérieure* : le sus-épineux, le sous-épineux, le petit rond et le grand dorsal (inconstant).

3° Sur l'*épine* et l'*acromion* : le trapèze, le deltoïde et le sus-épineux.
4° Sur le *bord spinal* : l'angulaire de l'omoplate, les rhomboïdes (grand et petit) et le grand dentelé.
5° Sur le *bord supérieur* : l'omo-hyoïdien, et la longue portion du biceps.
6° Sur l'*apophyse coracoïde* : la courte portion du biceps, le coraco-brachial, le petit pectoral et accessoirement le muscle costo-coracoïdien de Wood.
7° Sur le *bord axillaire* : la longue portion du triceps.

ARCHITECTURE. — L'omoplate est presque essentiellement composée d'une lame de tissu compact, très mince au niveau des deux fosses sus- et sous-épineuses; cette lame s'épaissit au niveau du pilier de l'omoplate.

Au niveau de ses angles, du bord postérieur de l'épine, de l'acromion, et de l'apophyse coracoïde, l'omoplate présente deux lames minces de tissu compact entre lesquelles s'interpose une couche de tissu spongieux dense.

Au niveau de la cavité glénoïde, les travées osseuses sont disposées normalement à la courbure de la cavité.

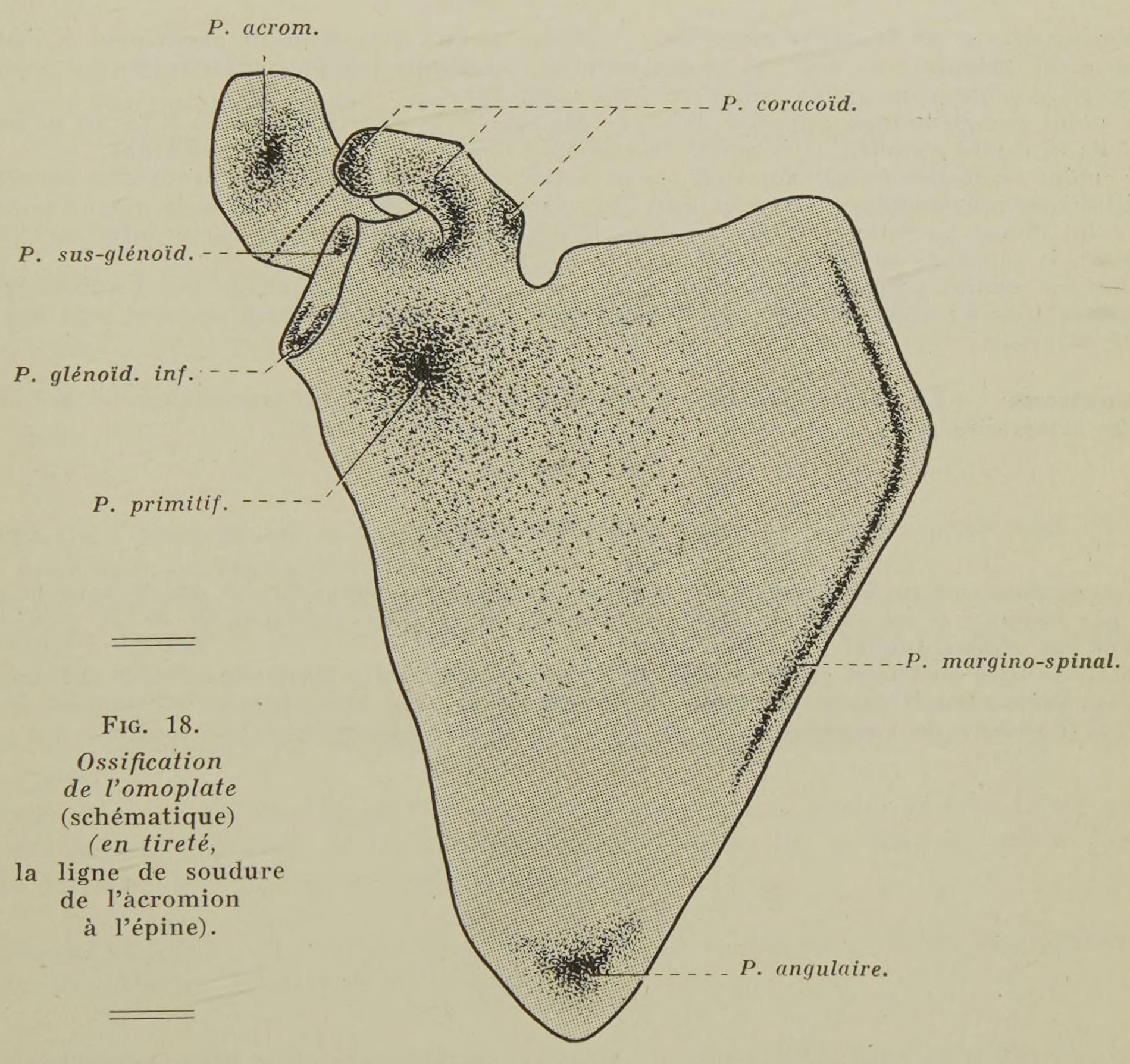

Fig. 18.
Ossification de l'omoplate (schématique) *(en tireté,* la ligne de soudure de l'acromion à l'épine).

OSSIFICATION ET DÉVELOPPEMENT. — L'omoplate se développe par *un point primitif* et par des *points secondaires* et *complémentaires* en nombre variable, huit en moyenne.

1° Le **point primitif** apparaît vers le milieu du deuxième mois de la vie intra-utérine (parfois plus tard, à la fin du deuxième mois), au voisinage du col et dans la région de la fosse sous-épineuse; parfois même ce point est dédoublé et les deux points primitifs se fusionnent très rapidement vers le milieu du troisième mois.

Il se développe excentriquement avec une très grande rapidité en rayonnant vers les bords; il donne naissance à la plus grande partie du corps de l'os, aux deux tiers inférieurs de la cavité glénoïde et à l'épine (sauf l'acromion).

2° Les **points secondaires et complémentaires** sont : *a)* trois *points coracoïdiens* que l'on peut distinguer en : α) un *point coracoïdien principal*; ce point se développe du neuvième au douzième mois; il donne naissance aux deux tiers de la coracoïde et à la moitié antérieure du pôle supérieur de la cavité glénoïde (le point coracoïdien a été observé à la naissance : Sydney Smith); β) et deux *points accessoires* destinés l'un à l'angle, l'autre au sommet de la coracoïde qui se développent entre quatorze et quinze ans; — *b)* un ou deux *points acromiaux* qui apparaissent entre quatorze et dix-huit ans; — *c)* un point *sus-glénoïdien (point glénoïdien supérieur)* ou *os sous-caracoïdien de Rambaud et Renault* qui forme la moitié postérieure de la partie supérieure de la cavité glénoïde; — *d)* un *point sous-glénoïdien (point glénoïdien inférieur)* ou *plaque glénoïdienne* disposée en croissant dans la moitié inférieure du pourtour glénoïdien; — *e)* un *point margino-spinal* pour le bord spinal de l'os; — *f)* et un point pour l'*angle inférieur* de l'omoplate *(point angulaire)*; ces deux derniers points apparaissent tardivement entre quinze et vingt ans (voy. : fig. 18).

L'apophyse coracoïde se soude définitivement au corps de l'omoplate entre quinze et dix-huit ans; l'acromion entre dix-huit et vingt ans, l'angle inférieur de l'omoplate et le bord spinal entre vingt-deux et vingt-cinq ans.

Développement de la cavité glénoïde. — Quatre points d'ossification participent à l'édification de la cavité glénoïde; ce sont : le *point primitif*, les *points complémentaires sus-* et *sous-glénoïdiens*, et le *point coracoïdien principal* (voy. : fig. 18).

Le point sus-glénoïdien apparaît entre la dixième et la douzième année; il forme le tiers supérieur de la cavité glénoïde, il se soude au corps de l'os entre seize et dix-huit ans.

Le point sous-glénoïdien apparaît entre seize et dix-huit ans et présente une forme aplatie semi-lunaire, plus épaisse à la périphérie, en tranche de melon, d'où le nom de *plaque glénoïdienne* qu'on lui donne parfois; c'est lui qui complète la cavité glénoïde à sa partie inférieure et la rend concave; il se soude au corps de l'os vers la vingtième année.

Entre ces quatre points d'ossification se trouve une masse de cartilage qui persiste jusqu'à la vingtième année : c'est le *cartilage intermédiaire glénoïdien* analogue au cartilage en Y de la cavité cotyloïde.

VARIATIONS. — La face supérieure de l'apophyse coracoïde peut anormalement présenter une facette articulaire pour la clavicule *(articulation coraco-claviculaire)*.

Os acromial.

L'*os acromial* est un os inconstant, très rare, connu des anciens (il fut décrit pour la première fois par Galien); il est situé au niveau de l'acromion et plus spécialement de sa partie antéro-externe, au dépens duquel il est développé.

Aplati de haut en bas et généralement de forme triangulaire ou semi-lunaire, il est rattaché au reste de l'acromion et parfois à l'épine de l'omoplate par une articulation *(articulation intra-acromiale)*. Il résulte de l'ossification isolée d'un des points complémentaires destinés à l'acromion.

SQUELETTE DU BRAS

HUMÉRUS

L'humérus est un os long; il représente à lui seul le squelette du bras; il s'articule en haut, avec l'omoplate et en bas avec les deux os de l'avant-bras (radius et cubitus) et de ce fait il participe à la constitution des articulations de l'épaule et du coude.

Envisagé dans son ensemble et quand on le regarde par sa face antérieure, l'humérus apparaît tordu sur son axe; en réalité, il s'agit là d'une *torsion apparente*; cependant il présente une légère courbure à concavité externe.

Dans la position verticale, c'est-à-dire le bras pendant le long du corps, il est normalement dirigé vers le thorax, c'est-à-dire obliquement en bas en dedans et un peu en arrière.

Comme tout os long, il présente un *corps* ou *diaphyse* et *deux extrémités*, l'une *supérieure*, l'autre *inférieure*.

Corps.

Le corps de l'humérus est à peu près cylindrique dans sa moitié supérieure, tandis qu'il est nettement prismatique triangulaire dans sa moitié inférieure.

A sa partie inférieure, la diaphyse humérale s'élargit transversalement en même temps qu'elle s'aplatit d'avant en arrière, à tel point que l'os devient de moins en moins épais au fur et à mesure qu'on l'envisage plus près de ses surfaces articulaires inférieures (son diamètre transversal est d'environ quatre fois son diamètre antéro-postérieur); cette partie de l'humérus constitue la *palette humérale*, zone de moindre résistance de l'os et siège de fractures types.

Au niveau de la palette humérale, l'os s'incurve légèrement en avant, de telle façon qu'un plan frontal passant par l'axe de la diaphyse laisse en avant de ce plan la palette humérale et les surfaces articulaires de l'extrémité inférieure de l'os.

Par suite de sa forme, on peut lui distinguer *trois faces*: externe, interne, et postérieure; et *trois bords*, externe, interne et antérieur.

FACE EXTERNE. — Un peu au-dessus de sa partie moyenne, cette face présente une crête rugueuse, oblique en bas et en avant, qui s'étend du bord externe au bord antérieur de l'os : c'est la *branche postérieure du V deltoïdien;* au contact de ce bord, notablement épaissi et hérissé de rugosités à ce niveau, cette crête s'unit à une deuxième branche en formant un V à pointe dirigée en bas : c'est le *V deltoïdien*, dont la branche postérieure est plus oblique que l'antérieure, et dont la branche antérieure semble se continuer avec le bord antérieur de l'os; sur ces deux crêtes s'insèrent respectivement les faisceaux tendineux antérieur et postérieur du muscle deltoïde, et entre les deux branches du V deltoïdien on observe une série de rugosités sur lesquelles se fixent les faisceaux moyens de ce muscle : l'ensemble des crêtes et des rugosités représente l'*empreinte deltoïdienne* (voy.: fig. 29 et 30).

Au-dessus du V deltoïdien, la face externe de l'os est lisse et vierge d'insertion musculaire; elle est recouverte par le deltoïde.

Au-dessous de l'empreinte deltoïdienne, la face externe est lisse, mais elle présente, immédiatement au-dessous de l'empreinte, une dépression oblique en bas et en avant formant une sorte d'encoche à ce niveau : c'est la *dépression sous-deltoïdienne*; elle est d'autant plus marquée que le relief de la branche postérieure du V deltoïdien est plus accentué; elle correspond à la partie inférieure et externe de la gouttière radiale; c'est en effet à ce niveau et contre l'os que le nerf radial passe de la loge postérieure dans la loge antérieure du bras.

Toute l'étendue de la face externe située au dessous de la branche postérieure du V deltoïdien donne insertion au muscle brachial antérieur; le champ d'insertion de ce muscle remonte assez haut en arrière du V deltoïdien (voy. : fig. 19, 20, 22, 29 et 30).

FACE INTERNE. — Comme la précédente, la face interne présente, un peu au-dessus de sa partie moyenne, des rugosités disposées suivant une surface elliptique allongée verticalement : c'est l'*empreinte d'insertion du muscle coraco-brachial* (voy. : fig. 20).

Au-dessus de cette empreinte, l'humérus est lisse et sans insertion musculaire; sa face interne est croisée par les tendons du grand dorsal et du grand rond; cependant, à la partie tout à fait antérieure, apparaît près du bord antérieur de l'os la *gouttière bicipitale*, que nous décrirons à part plus loin avec l'extrémité supérieure de l'humérus.

Au-dessous de l'empreinte du coraco-brachial, la face interne de l'humérus est entièrement lisse et donne insertion aux faisceaux les plus internes du muscle brachial antérieur; la partie haute du champ d'insertion du brachial antérieur s'insinue entre le V deltoïdien et l'empreinte du coraco-brachial; à ce niveau se trouve généralement situé le *trou nourricier antérieur* de l'os dans lequel s'engage l'artère nourricière, venue de l'artère humérale, qui se dirige vers l'extrémité inférieure de l'humérus et le nerf diaphysaire, branche du médian (voy. : fig. 20).

Apophyse sus-épitrochléenne. — A la partie inférieure de sa face interne, l'humérus présente parfois (une fois sur cent sujets) une petite apophyse de forme pyramidale triangulaire, aplatie d'avant en arrière, incurvée en bas et en dedans : c'est l'*apophyse sus-épitrochléenne*; elle est généralement située à 6 centimètres au-dessus de l'épitrochlée et à mi-distance entre les bords interne et antérieur de l'os; à l'état frais, cette apophyse est reliée à l'épithrochlée par un ligament, la *bandelette sus-épitrochléenne;* dans ce cas l'apophyse et la face interne de l'humérus déterminent un orifice ostéo-fibreux, le *canal huméral* (normal chez certains animaux - chat) au travers duquel s'engagent l'artère humérale et le nerf médian.

FACE POSTÉRIEURE. — Cette face est très légèrement convexe dans tous les sens et à peu près lisse; peu large dans sa partie moyenne, elle s'élargit notablement en bas au niveau de la palette humérale.

Elle est traversée obliquement, de haut en bas et de dedans en dehors, par une gouttière de 5 à 8 millimètres de large plus ou moins apparente suivant les sujets, mais toujours très marquée vers sa partie inférieure; c'est la *gouttière du nerf radial* ou *gouttière radiale*; pour l'observer, il est parfois utile d'examiner l'os à jour frisant : elle commence en haut, près du bord interne, à l'union du quart supérieur et des trois quarts inférieurs de l'os ; elle se termine en bas au niveau de la dépression sous-deltoïdienne (voy. : fig. 19 et 21).

A la partie moyenne de cette gouttière, l'humérus présente parfois un petit sillon dirigé obliquement dans le sens de la gouttière : c'est le sillon vasculaire auquel fait suite le *trou nourricier postérieur* de l'os, dans lequel s'engage un rameau artériel qui se dirige vers l'épiphyse humérale inférieure (voy. : fig. 21).

Au niveau de la gouttière radiale, le nerf radial croise en écharpe la face postérieure de l'os (d'où son nom); il est directement appliqué contre l'os, et ce rapport important explique la possibilité de lésions du nerf dans les fractures diaphysaires de l'humérus par section complète ou partielle, soit encore la possibilité de paralysie radiale par

englobement du nerf dans un cal; dans son trajet le nerf radial est accompagné par l'artère humérale profonde et ses veines satellites qui sont également au contact de l'os.

Au-dessus de la gouttière radiale, l'humérus donne insertion au niveau de la lèvre supéro-externe de la gouttière, toujours peu apparente, au muscle vaste externe *(crête*

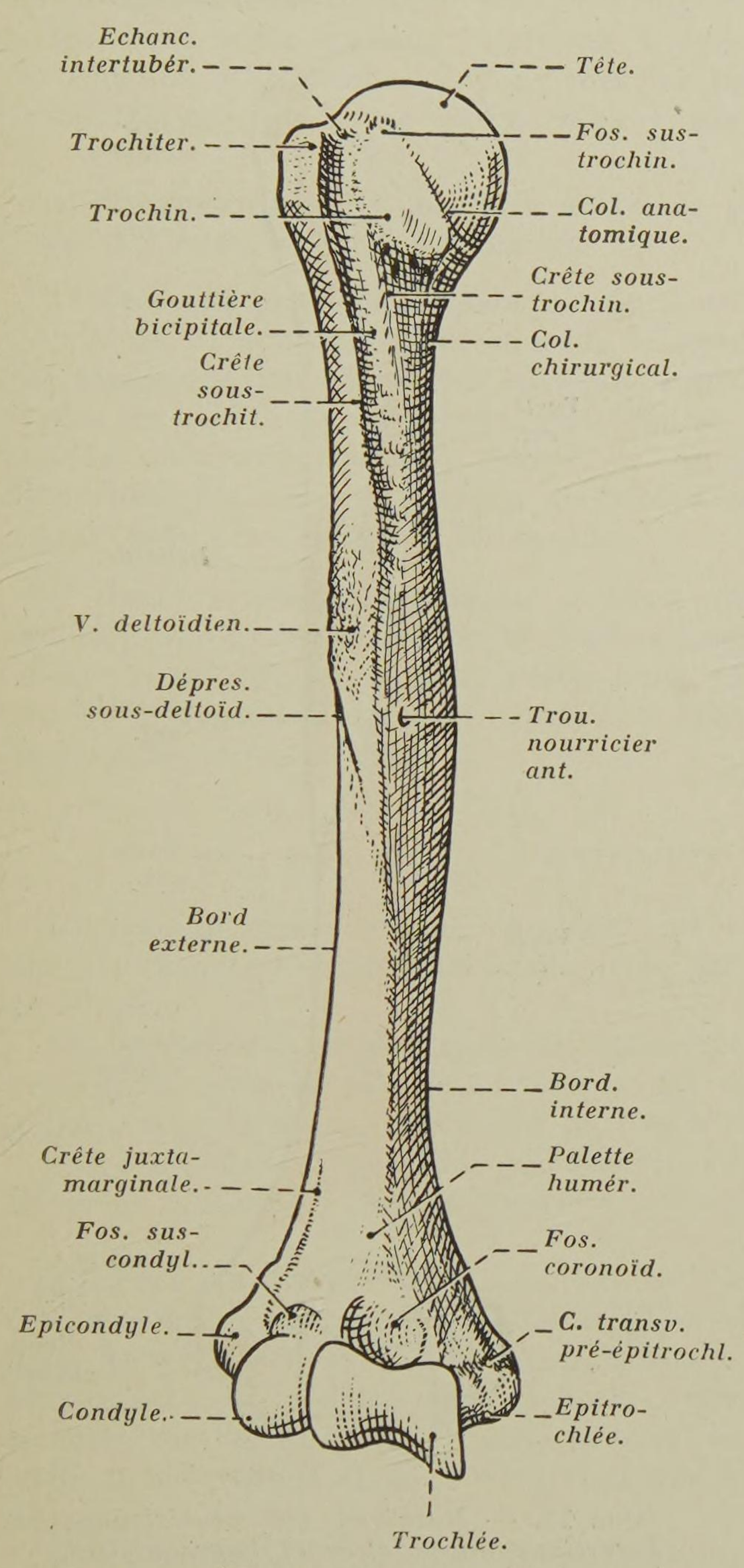

Fig. 19.
Humérus, vue antérieure.

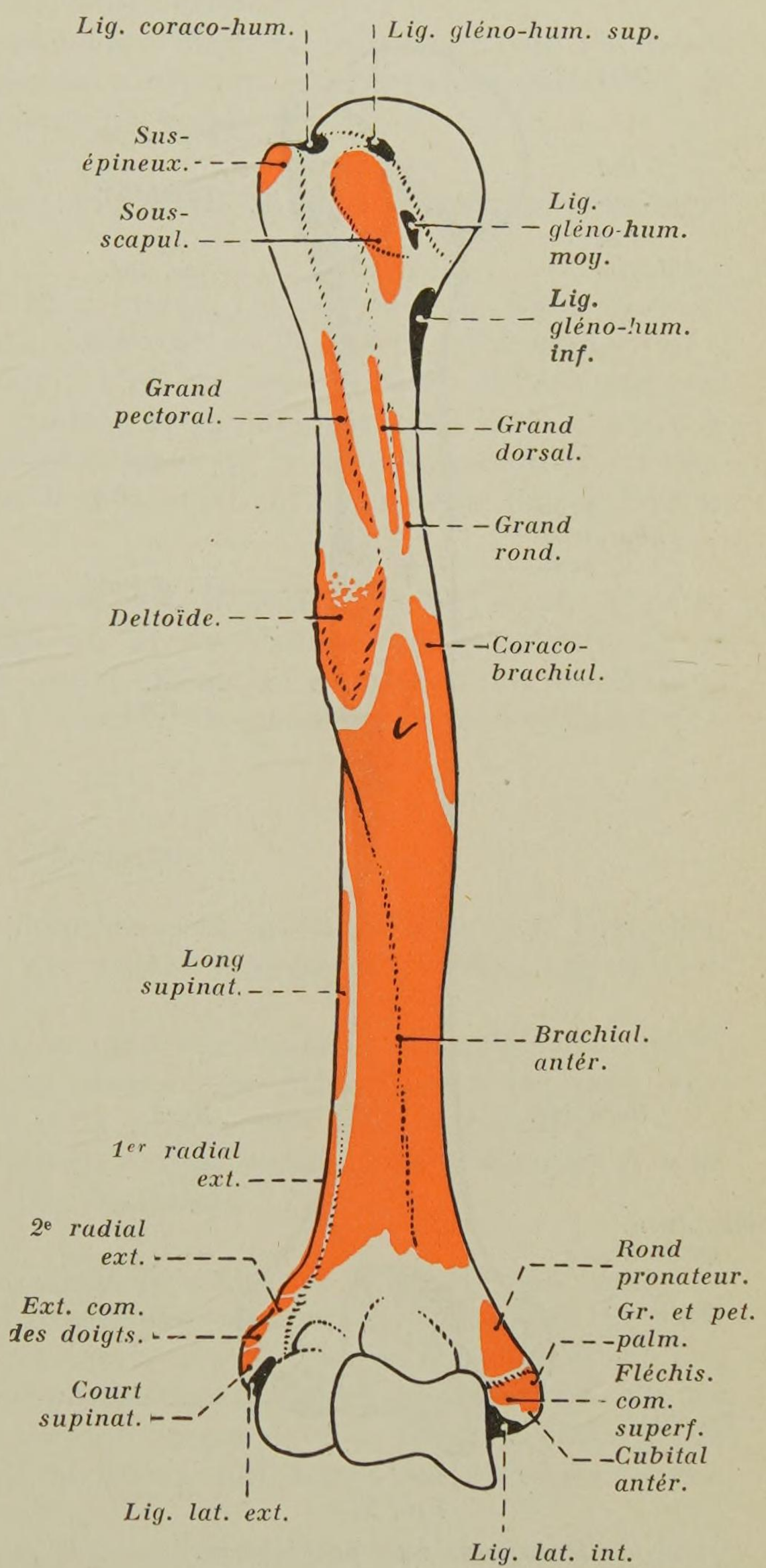

Fig. 20. — *Humérus, vue antérieure. Insertions musculaires et ligamentaires.*

du vaste externe); cette insertion se fait suivant une ligne oblique de fines rugosités qui s'étend du col chirurgical de l'humérus à la dépression sous-deltoïdienne; son champ d'insertion est peu large, presque linéaire d'autant moins large qu'on le considère plus bas (voy. : fig. 22).

Au-dessous de la gouttière radial, la face postérieure de l'humérus est lisse et donne

insertion au muscle vaste interne; sa surface d'insertion présente une forme à peu près triangulaire à sommet supérieur et à base inférieure : c'est le *champ triangulaire du vaste interne*; celui-ci atteint en haut, en s'effilant, le bord interne de l'os; en bas, il s'arrête un peu au-dessus de la fossette olécranienne (voy. : fig. 22).

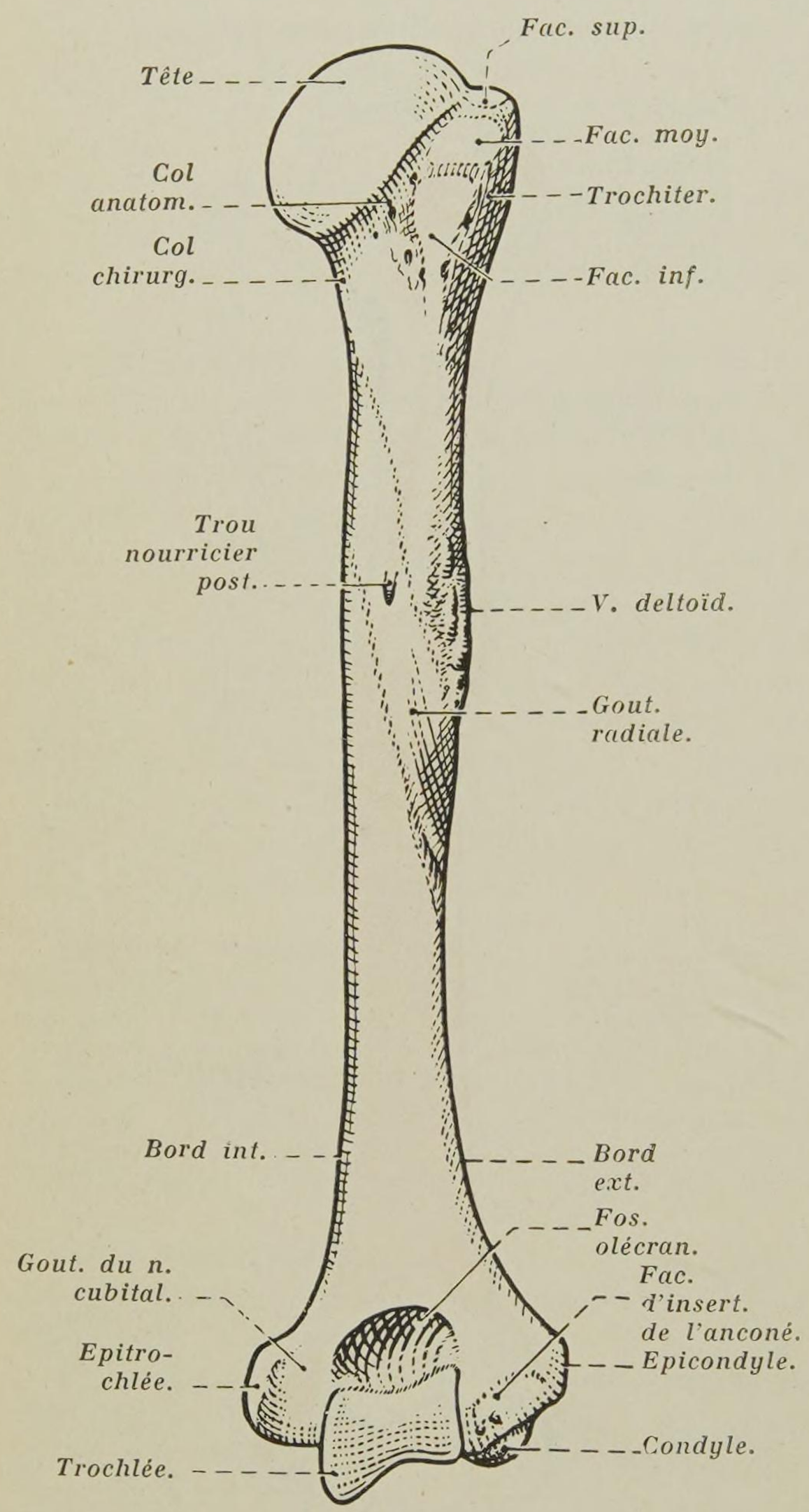

FIG. 21.
Humérus, vue postérieure.

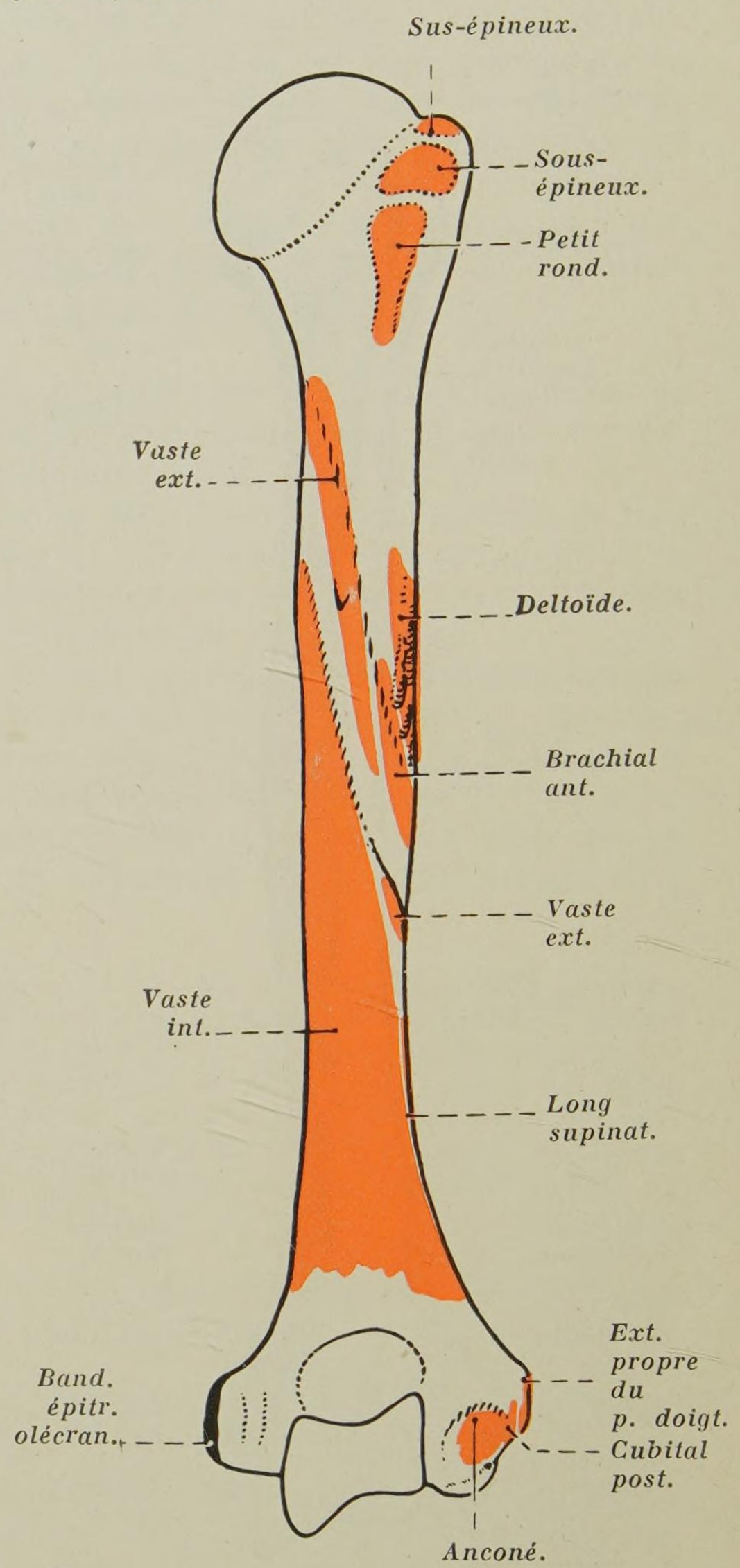

FIG. 22. — *Humérus, vue postérieure. Insertions musculaires et ligamentaires.*

BORD EXTERNE. — Peu marqué à sa partie supérieure où ce bord est mousse, il n'est bien apparent qu'au-dessous de la gouttière radiale qui marque sur lui une encoche; ce bord se traduit alors par une crête saillante qui s'étend de la gouttière radiale jusqu'à la tubérosité externe de l'extrémité inférieure de l'humérus où épicondyle : c'est la *crête sus-épicondylienne*; sur cette crête s'insèrent de haut en bas, accessoirement, un petit faisceau du vaste externe et les muscles long supinateur et premier radial externe, ainsi que la cloison intermusculaire externe (voy. : fig. 29 et 30).

BORD INTERNE. — Mousse et arrondi dans son tiers supérieur, ce bord n'est bien apparent qu'au-dessous de l'empreinte du coraco-brachial; il affecte alors, jusqu'à la tubérosité interne de l'extrémité inférieure de l'humérus ou épitrochlée, la forme d'une crête mousse à concavité interne et antérieure, d'autant plus marquée qu'on se rapproche davantage de l'épitrochlée : c'est la *crête sus-épitrochléenne.*

Sur cette crête s'insère la cloison intermusculaire interne, qui sépare sur l'humérus les champs d'insertion des deux muscles brachial antérieur en avant (loge antérieure du bras) et vaste interne en arrière (loge postérieure du bras).

BORD ANTÉRIEUR. — Le bord antérieur peut être divisé en deux parties qui s'opposent l'une à l'autre morphologiquement.

1° Dans sa **moitié supérieure,** ce bord est bien marqué et constitue la *ligne âpre de l'humérus.* Il apparaît au-dessous de la grosse tubérosité de l'humérus ou trochiter, où il est représenté par une crête rugueuse saillante : c'est la *crête sous-trochitérienne,* qui limite en dehors une gouttière verticale, la coulisse bicipitale; sur cette crête s'insère le *tendon du grand pectoral*; cette crête, ou lèvre externe de la coulisse bicipitale, se continue plus bas avec la branche antérieure du V deltoïdien sur laquelle se fixe le tendon du deltoïde (voy. : fig. 19, 20, et 23).

2° Dans sa **moitié inférieure,** le bord antérieur est mousse, peu apparent, à peine arrondi; sur ce bord s'insère le brachial antérieur, et au-dessous des insertions de ce muscle il se bifurque en deux crêtes mousses, qui se terminent au niveau des bords de la trochlée, circonscrivant une dépression bien marquée, sus-jacente à cette dernière : c'est la *fossette coronoïdienne.*

Extrémité supérieure.

L'extrémité supérieure de l'humérus est volumineuse et arrondie dans son ensemble; elle est séparée du reste de la diaphyse par une partie légèrement rétrécie appelée *col chirurgical.*

Elle présente à étudier *trois saillies* : l'une, la plus volumineuse, arrondie, est lisse et articulaire, c'est la *tête de l'humérus*; les deux autres, non articulaires, à contours irréguliers, sont la *grosse tubérosité* ou *trochiter* et la *petite tubérosité* ou *trochin.*

Entre ces deux tubérosités on observe l'existence d'une gouttière bien marquée et relativement profonde : c'est la *gouttière* ou *coulisse bicipitale.*

a) ***Tête de l'humérus.*** — La tête de l'humérus détermine à la partie supérieure de l'os une saillie appréciable, arrondie, lisse et régulière; elle présente environ le tiers d'une sphère de 2 cm 1/2 de rayon, très légèrement tassée d'avant en arrière, et un peu plus courbe en dedans qu'en dehors; nettement détachée du reste de l'humérus, elle est orientée sur l'os en place (le bras pendant le long du corps) de telle façon qu'elle regarde en haut, en dedans et en arrière; son axe est incliné à 130 degrés sur l'axe de la diaphyse.

A la périphérie de sa base d'implantation, la tête est limitée par une rainure circulaire bien nette en haut et en avant, entre les deux tubérosités et la tête : c'est le *col anatomique*; le plan du col anatomique forme avec l'horizontale un angle de 50 degrés environ.

Au-dessus de la petite tubérosité, le col anatomique est échancré par une petite dépression ovalaire de 4 à 5 millimètres de long qui empiète sur la tête : c'est la *fossette sus-trochinienne* ou *fossette de Welcker* (1), sur laquelle s'insèrent le ligament gléno-huméral

(1) Anatomiste et anthropologiste allemand (1822-1897), fut professeur d'Anatomie à l'Université de Halle.

supérieur et le faisceau trochinien ou accessoire du ligament coraco-huméral (voy. : fig. 23, 25 et 26).

A la partie inférieure et postérieure de la tête humérale, le contour de cette dernière et sa délimitation d'avec le col chirurgical sont bien marqués; par contre le col anatomique l'est peu : il est alors représenté par une ligne circulaire légèrement en relief, concave en haut, qui sépare la zone lisse ou articulaire de la tête d'avec la partie irrégulière, parsemée de nombreux orifices vasculaires, qui correspond à la partie haute du col chirurgical.

L'insertion de la capsule de l'articulation scapulo-humérale suit le col anatomique,

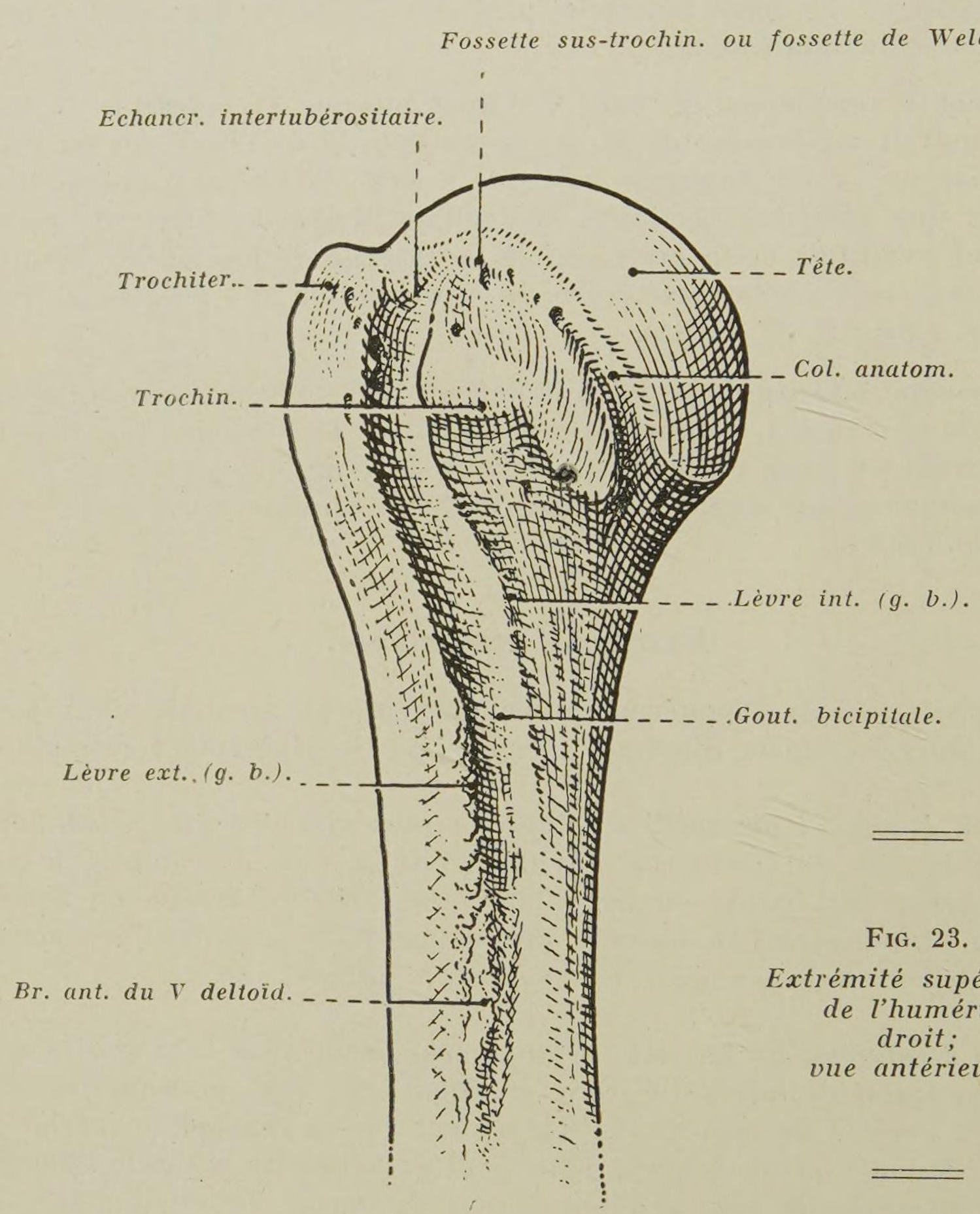

FIG. 23.
Extrémité supérieure de l'humérus droit; vue antérieure.

sauf à sa partie inférieure et au-dessous des deux tubérosités dont elle s'écarte (voy. : *Articulation de l'épaule*).

La tête humérale s'articule avec la cavité glénoïde de l'omoplate, mais elle est trois fois plus étendue en surface que cette dernière.

b) ***Trochiter.*** — Le trochiter est une saillie osseuse volumineuse, située en dehors de la tête humérale; il prolonge en haut la face externe du corps de l'os.

Il présente une forme irrégulièrement arrondie; ses faces antérieure et externe sont percées de nombreux orifices vasculaires; sa face postéro-supérieure présente trois facettes ovalaires, étagées de haut en bas et d'avant en arrière; elles donnent respecti-

vement insertion aux tendons des muscles trochitériens, à savoir : sus-épineux, sous-épineux et petit rond (voy. : fig. 24, 25, 26, 29 et 30).

La *facette supérieure (facette du sus-épineux)* est la seule que l'on aperçoit en examinant l'os par sa face antérieure, car elle regarde en haut et un peu en avant; la *facette moyenne (facette du sous-épineux)* est inclinée en bas et en arrière; la *facette inférieure (facette du petit rond)* regarde principalement en arrière.

c) ***Trochin.*** — Situé sur la face antérieure de l'os, en dedans et en avant du trochiter, il est beaucoup moins développé que ce dernier; à sa partie supérieure, il est frappé d'une facette ovalaire bien marquée sur laquelle s'insèrent l'expansion du sus-épineux et le *tendon du muscle sous-scapulaire;* à sa partie inférieure, il se continue obliquement vers la face interne de l'os par la *crête sous-trochinienne* sur laquelle l'insertion du muscle sous-scapulaire se prolonge également (voy. : fig. 20).

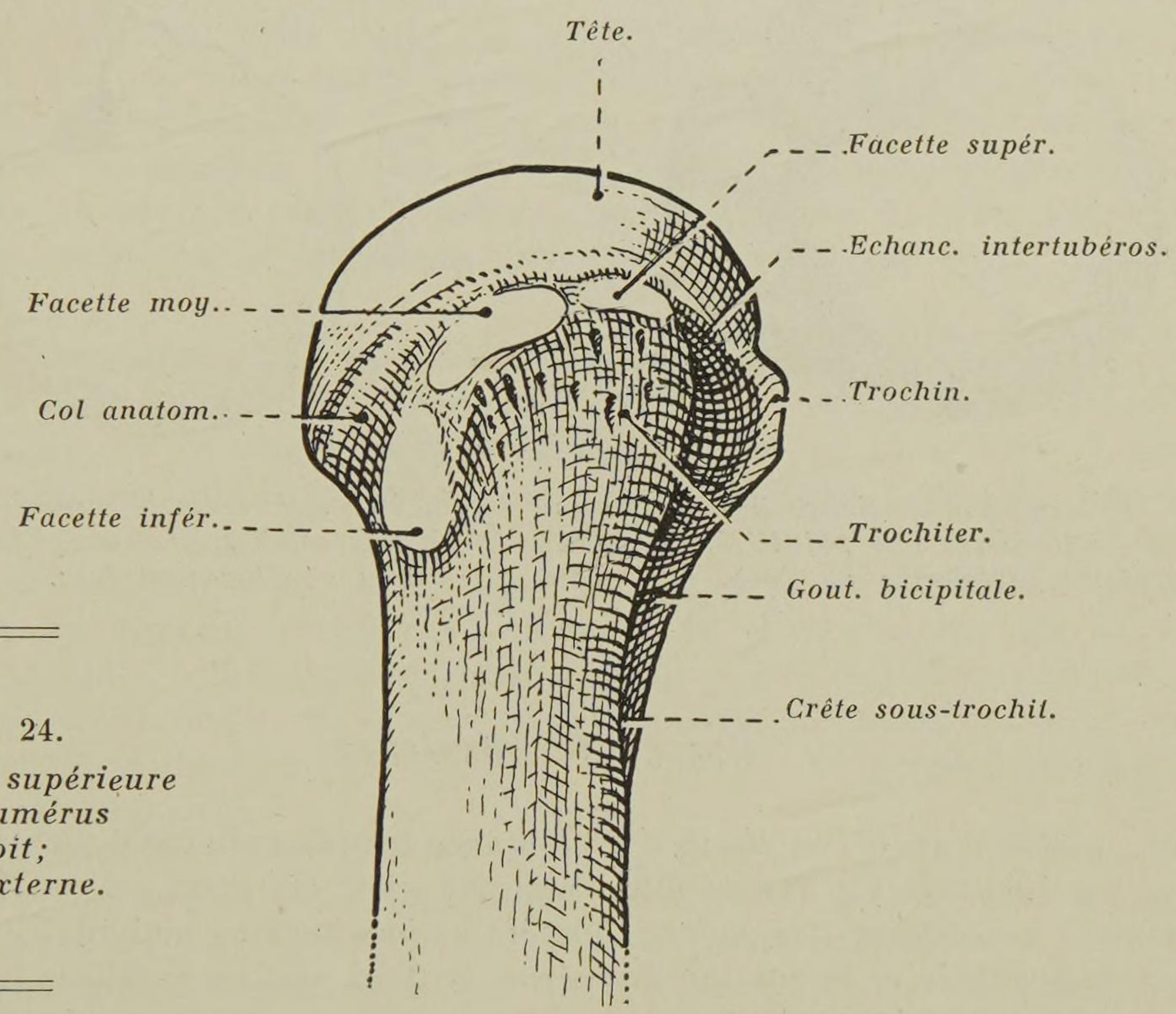

FIG. 24.
Extrémité supérieure de l'humérus droit; vue externe.

d) ***Gouttière bicipitale.*** — Entre les deux tubérosités s'observe une gouttière verticale, large et profonde en haut (8 à 10 millimètres), qui se prolonge en bas sur le corps de l'os où elle est moins accusée : c'est la *gouttière bicipitale*; elle est limitée, en dehors par le trochiter et la crête sous-trochitérienne, et en dedans par le trochin et la crête sous-trochinienne, qui constituent les *lèvres* de la *gouttière* ou *coulisse bicipitale.*

La *lèvre externe,* qui prolonge vers le bas le bord antérieur du trochiter, est plus marquée que la lèvre interne; plus saillante et aussi plus rugueuse que cette dernière, elle se continue en bas par le bord antérieur de l'os, où elle donne insertion au *tendon du grand pectoral,* dans une portion de l'humérus qui ne répond nullement à l'extrémité supérieure, mais au corps de l'os.

La *lèvre interne* prolonge vers le bas le bord antérieur du trochin ; moins saillante et moins longue que la précédente, mais par contre plus épaisse et plus large; elle présente, en regard de l'insertion du grand pectoral une série de rugosités sur lesquelles se fixe le *tendon du grand rond.*

Entre ces deux zones d'insertion, le fond de la gouttière bicipitale donne insertion au

tendon du grand dorsal; assez souvent celui-ci se fixe suivant une petite crête verticale rugueuse, mais toujours peu apparente (voy. : fig. 9, 20 et 23).

A sa partie supérieure, c'est-à-dire entre les deux tubérosités *(échancrure intertubérositaire)*, la coulisse bicipitale est percée de nombreux et fins orifices vasculaires; d'autre part, c'est à ce niveau que se réfléchit le tendon de la longue portion du biceps.

A l'état frais, cette gouttière livre passage au tendon de la longue portion du biceps ou gléno-biceps et au prolongement bicipital de la synoviale de l'articulation scapulo-humérale, ainsi qu'au rameau bicipital de l'artère circonflexe antérieure; en outre les deux lèvres de la gouttière sont réunies par un ligament : c'est le *ligament huméral transverse de Gordon Brodie* qui transforme ainsi cette gouttière en un tunnel ostéo-fibreux (voy. : fig. 25 et 26).

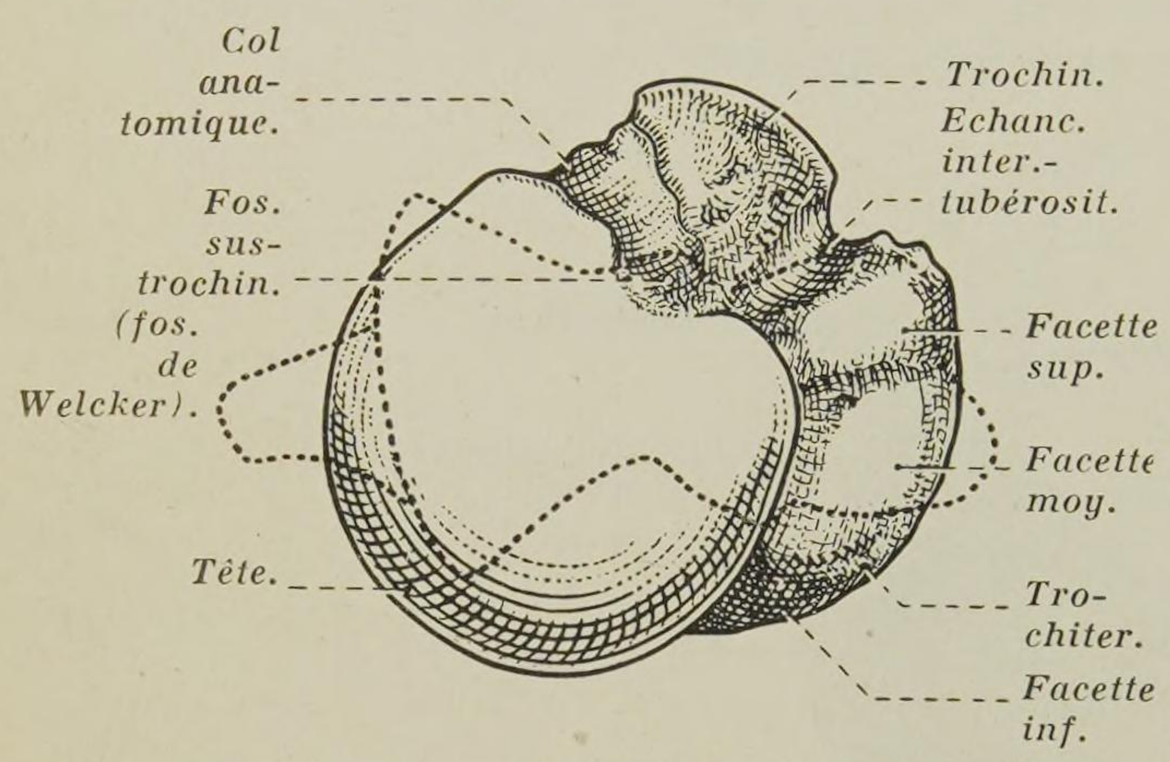

FIG. 25. — *Extrémité supérieure de l'humérus droit, vue supérieure (en pointillé,* le profil de l'extrémité inférieure de l'os).

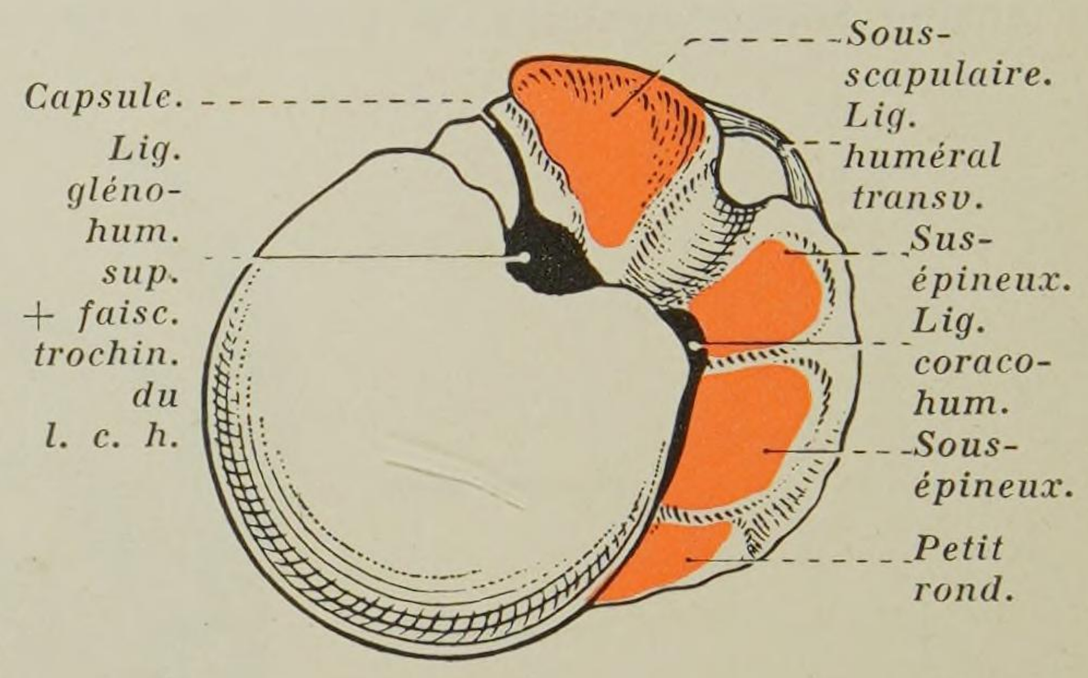

FIG. 26. — *Extrémité supérieure de l'humérus droit, vue supérieure. Insertions musculaires et ligamentaires.*

Extrémité inférieure.

Fortement aplatie d'avant en arrière et allongée transversalement, l'extrémité inférieure de l'humérus est incurvée en avant; elle s'articule avec les deux os de l'avant-bras.

Elle présente à considérer : la *palette humérale*; une surface articulaire formée de deux parties lisses, la *trochlée* et le *condyle huméral*; et deux saillies osseuses latérales non articulaires, les tubérosités interne et externe de l'extrémité inférieure de l'humérus, respectivement dénommées *épitrochlée* (en dedans) et *épicondyle* (en dehors) sur lesquelles s'insèrent la majeure partie des muscles de l'avant-bras (groupes des muscles épitrochléens et épicondyliens) et les ligaments latéraux de l'articulation du coude.

a) **Palette humérale.** — La palette humérale est la partie inférieure aplatie d'avant en arrière du corps de l'os. On peut lui distinguer *deux faces,* antérieure et postérieure, et *deux bords,* interne et externe.

La *face antérieure,* lisse et unie, est fortement convexe en avant; elle est divisée en deux versants par une crête mousse arrondie qui prolonge en bas le bord antérieur du corps de l'os; le versant interne, étroit, regarde en avant et en dedans; le versant externe, plus large, regarde en avant et en dehors; sur cette face s'insèrent les faisceaux les plus inférieurs du brachial antérieur (voy. : fig. 20 et 27).

A sa partie inférieure, la crête mousse se bifurque en deux branches à la manière d'un Y renversé (Λ), et celles-ci délimitent les bords de la fossette coronoïdienne (voy. : fig. 27).

La *face postérieure* est plane et lisse dans sa moitié supérieure, légèrement excavée

dans sa moitié inférieure où elle répond à la partie haute de la fossette olécranienne. Elle donne insertion aux faisceaux les plus inférieurs du vaste interne; parfois même les insertions de ce muscle descendent très bas en dehors, sur la partie la plus élevée de la face postérieure de l'épicondyle, jusqu'aux insertions de l'anconé.

Le *bord interne* est représenté par une crête irrégulière, finement rugueuse, dont le relief est peu apparent : c'est la *crête sus-épitrochléenne* sur laquelle se fixe la cloison intermusculaire interne; elle se continue en haut par le bord interne de l'os, et en bas par le bord supéro-interne de l'épitrochlée. Sa direction est généralement incurvée à concavité interne.

Le *bord externe* est beaucoup plus épais et plus apparent que le précédent; presque vertical, il est légèrement oblique en bas, en dehors et en avant, et incurvé à concavité antérieure.

Ce bord se confond en haut avec le bord externe de l'os; en bas, il se perd sur l'épicondyle, aussi le désignerons-nous sous le nom de *crête sus-épicondylienne.*

Grossièrement rugueuse, cette crête est bordée dans sa moitié inférieure et sur son versant antérieur par un relief osseux presque linéaire qui est séparé par un étroit sillon vertical de la face antérieure de la palette humérale; sur ce relief, auquel nous donnerons en raison de sa situation le nom de *crête juxta-marginale,* s'insèrent les fibres les plus antérieures du premier radial externe, tandis que sur la crête sus-épicondylienne se fixent le long supinateur et la cloison intermusculaire externe (voy. : fig. 19, 20 et 27).

b) ***Trochlée humérale.*** — La trochlée humérale présente la forme d'une poulie (ou d'un diabolo) dont on aurait disloqué l'axe et qui serait interrompue au niveau de son quart supérieur où elle est rattachée à l'os; elle est plus large et plus profonde en arrière qu'en avant; elle représente deux troncs de cône fusionnés par leurs petites bases qui répondent à la partie rétrécie de la poulie ou *gorge* de la trochlée.

La trochlée est constituée par deux versants ou *joues,* l'une interne, l'autre externe; elles présentent un contour régulier et arrondi; la lèvre interne de la trochlée est toutefois plus saillante, plus aiguë et plus marquée que la lèvre externe qui est au contraire mousse et arrondie; et d'autre part elle descend beaucoup plus bas que cette dernière; la partie inférieure de la lèvre interne de la trochlée représente le point le plus déclive de l'humérus.

Aussi bien en avant qu'en arrière, les lèvres de la trochlée sont orientées obliquement de haut en bas et de dehors en dedans; enfin, en arrière, la lèvre externe est d'une part située sur un plan légèrement plus postérieur que la lèvre interne, et d'autre part séparée de la face postérieure de l'épicondyle par une étroite gouttière verticale percée de multiples orifices vasculaires; sur le versant interne de cette gouttière se fixe la capsule de l'articulation du coude.

Les deux joues de la trochlée sont légèrement convexes, et la joue interne est plus développée en avant que la joue externe, tandis qu'en arrière, les deux joues sont à peu près d'égales dimensions.

La *gorge* de la trochlée ne s'enroule pas suivant un même plan; elle n'est pas perpendiculaire à l'axe de la poulie; elle décrit un trajet spiroïde par rapport à ce dernier; et à la partie antérieure de la trochlée la gorge est plus rapprochée de la lèvre externe que de la lèvre interne; on observe une disposition inverse à la partie postérieure; dans son ensemble, la gorge de la trochlée est inclinée en arrière de haut en bas et de dehors en dedans; tandis qu'en avant cette obliquité est moins prononcée et s'effectue de haut en bas et de dedans en dehors; cette disposition explique le *cubitus valgus physiologique* dans l'extension de l'avant-bras, et la position de la main en dedans de l'épaule dans la flexion de l'avant-bras sur le bras (voy. : *Articulation du coude*); notons en outre qu'au sujet de la conformation de la trochlée humérale il existe de nombreuses variations individuelles.

La trochlée est surmontée par deux cavités, la *fossette coronoïdienne* ou *fossette sus-*

trochléenne en avant, limitée par les branches de bifurcation du bord antérieur de l'os, et la *fossette olécranienne* en arrière; cette dernière est plus large et beaucoup plus profonde que la précédente; ces deux fossettes sont destinées à loger respectivement, la première le bec de l'apophyse coronoïde du cubitus dans les mouvements de flexion, et la seconde le bec de l'olécrane dans les mouvements d'extension de l'avant-bras; la mince lamelle osseuse qui sépare les deux fossettes est toujours translucide et parfois déhiscente; elle représente un des points faibles de la palette humérale (voy. : fig. 19, 27 et 28).

La ligne de séparation des deux fossettes d'avec la trochlée est marquée d'une courbe à concavité supérieure, ligne qui représente la limite du cartilage d'encroûtement trochléen.

La capsule articulaire du coude s'insère au pourtour de ces fossettes.

La trochlée s'articule avec la grande cavité sigmoïde du cubitus.

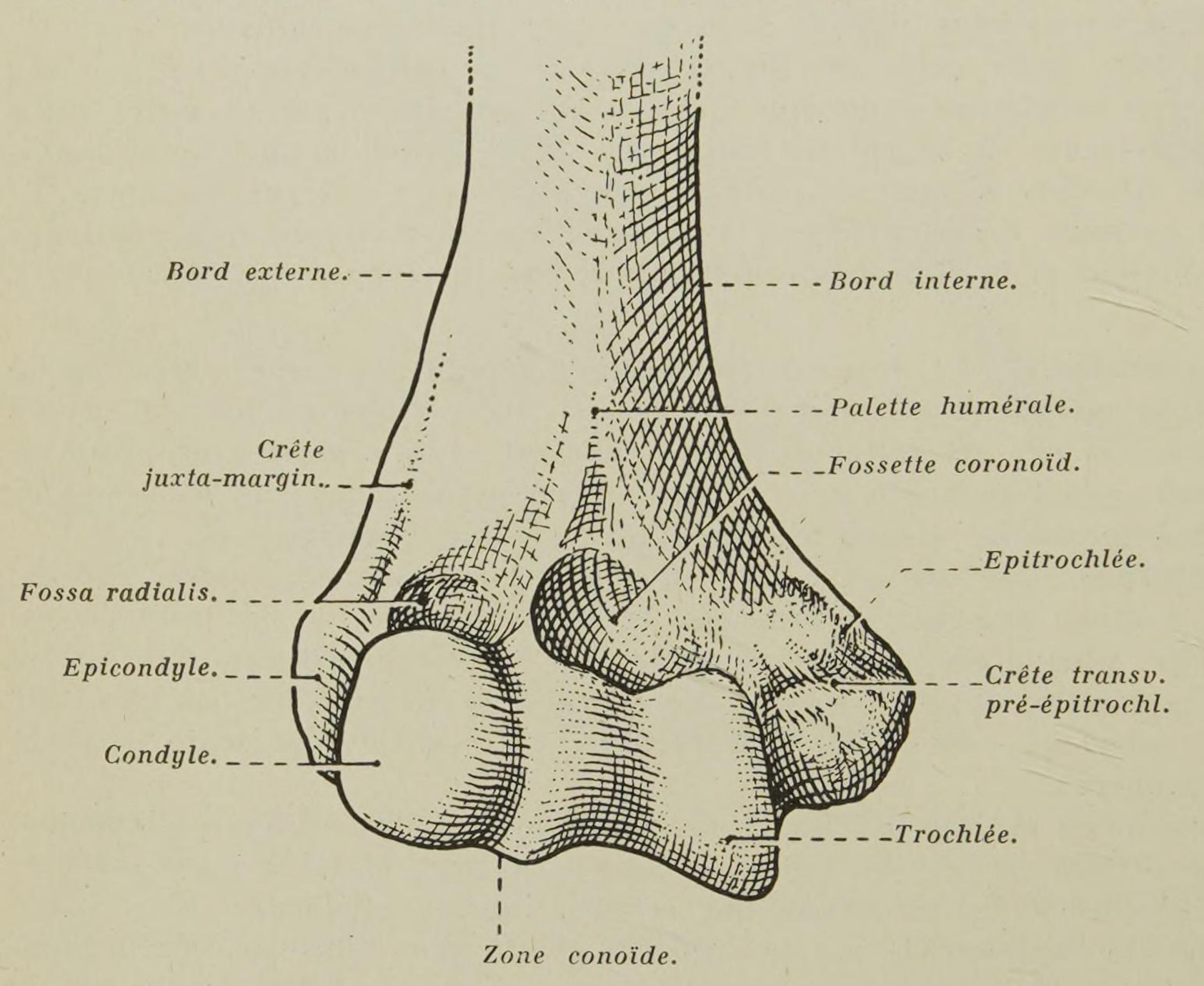

FIG. 27. *Extrémité inférieure de l'humérus droit (palette humérale); vue antérieure.*

c) ***Condyle huméral.*** — Situé en dehors de la trochlée, le condyle huméral ou *capitulum humeri* présente l'aspect d'une saillie régulièrement arrondie et lisse affectant la forme d'un segment sphérique, légèrement aplati.

Le condyle regarde en bas, mais surtout en avant, de telle sorte qu'il n'est jamais apparent lorsqu'on examine la face postérieure de l'humérus; en avant, il se place sur un plan antérieur à la lèvre externe de la trochlée, mais par contre il reste en retrait sur la lèvre interne.

Au-dessus du condyle, et sur la face antérieure de la palette humérale, on observe l'existence d'une petite cavité beaucoup moins développée que la fossette coronoïdienne : c'est la *fossette sus-condylienne* ou *fossa radialis* destinée à loger le bord antérieur de la cupule radiale dans les mouvements de flexion complète de l'avant-bras (voy. : fig. 27).

Le condyle s'articule avec la cupule radiale.

La trochlée et le condyle sont séparés l'un de l'autre par une partie articulaire qui, sur le squelette monté, se met en contact avec le biseau radial ; cette zone articulaire représente la partie apparente de la base externe de la trochlée : c'est la *zone condylo-*

trochléenne ou *zone conoïde*; très apparente en avant et en bas où elle est comprise entre le condyle et la trochlée, elle forme une gouttière qui borde la lèvre externe de la trochlée *(gouttière condylo-trochléenne)*; cette gouttière se prolonge en arrière par un sillon non articulaire, parallèle à la gorge de la trochlée, compris entre la lèvre interne de la trochlée et l'épicondyle (voy. : fig. 27 et 28).

d) ***Epitrochlée.*** — L'épitrochlée est une apophyse saillante bien développée située en dedans de la trochlée; elle termine le bord interne de l'humérus à son extrémité inférieure.

Légèrement aplatie d'avant en arrière, elle apparaît comme éversée en arrière; son bord inférieur s'implante un peu en arrière de l'axe de la trochlée et il semble continuer cet axe.

On lui distingue deux faces, antérieure et postérieure; deux bords, l'un supéro-interne, l'autre inférieur, et un sommet.

La *face antérieure* présente une crête transversale mousse qui apparaît plus ou moins en relief suivant les sujets et à laquelle nous donnerons le nom de *crête transversale pré-épitrochléenne*. Située à peu de chose près au même niveau que le rebord antéro-supérieur de la surface articulaire trochléenne, elle est tantôt presque rectiligne, dirigée obliquement

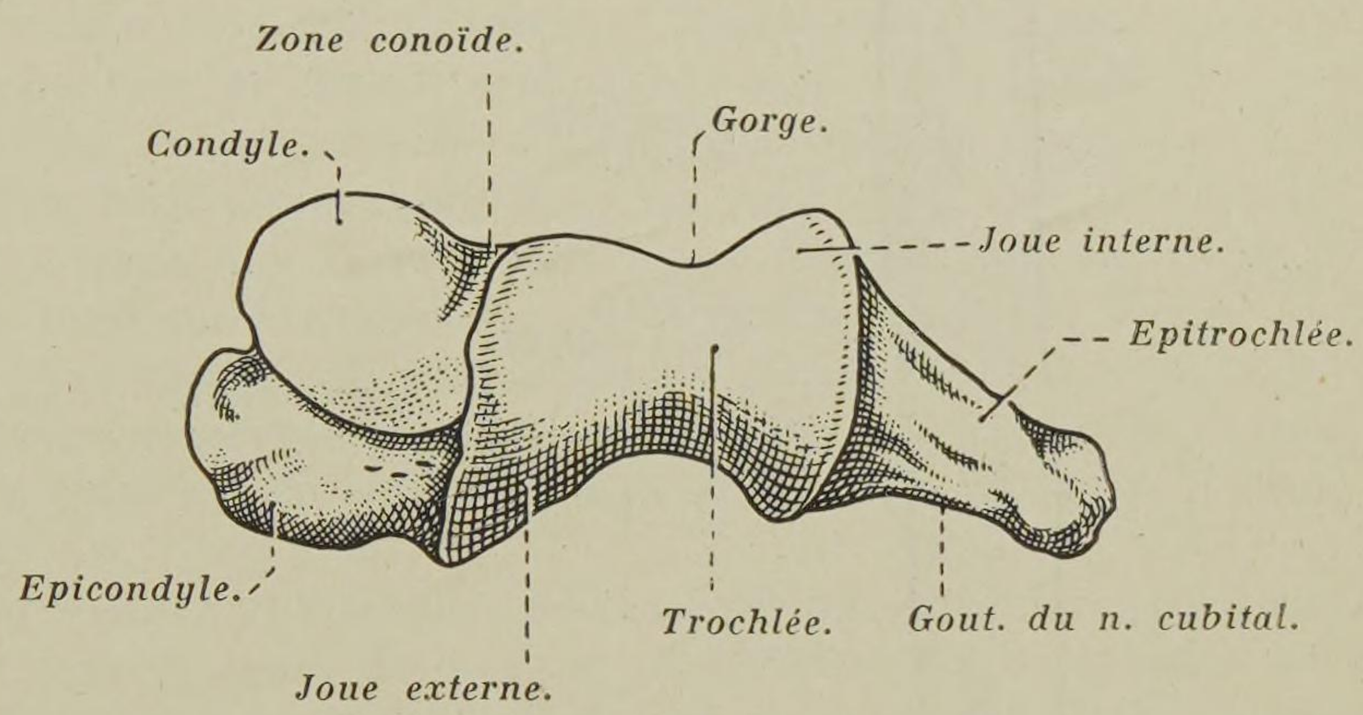

FIG. 28. *Extrémité inférieure de l'humérus droit; vue inférieure.*

en haut et en dedans; tantôt et le plus souvent légèrement incurvée à concavité supérieure; parfois enfin, mais plus rarement, elle présente une disposition en S italique couché *(crête en S italique d'Hovelacque)*.

Cette crête divise la face antérieure de l'épitrochlée en *deux versants* : l'un supérieur, l'autre inférieur.

Le *versant supérieur* est oblique en bas, en avant et en dedans; très légèrement excavé dans sa moitié interne, il présente quelques rugosités et donne insertion au rond pronateur.

Le *versant inférieur,* irrégulier et tomenteux, oblique en bas, en arrière et en dedans, offre parfois deux ou trois petites facettes martelées plus ou moins apparentes pour les insertions des autres muscles épitrochléens. Immédiatement au-dessous de la crête transversale pré-épitrochléenne s'insèrent de dehors en dedans le fléchisseur commun superficiel des doigts et les muscles grand et petit palmaires; au-dessous de l'insertion de ces muscles s'insèrent très près du bord inférieur de l'épitrochlée, et toujours de dehors en dedans, successivement : le faisceau moyen, le faisceau postérieur (ligament de Bardinet) du ligament latéral interne de l'articulation du coude, et le muscle cubital antérieur (voy. : fig. 19, 20 et 27).

Près de la face interne de la trochlée, la face antérieure de l'épitrochlée présente souvent une étroite gouttière verticale, plus ou moins prononcée suivant les sujets; dans les deux tiers inférieurs de cette gouttière se fixe, en dehors des insertions des muscles épitrochléns précités, le faisceau antérieur du ligament latéral interne de l'articulation du coude.

La *face postérieure* apparaît moins large que la précédente; elle est lisse et présente parfois une gouttière verticale peu profonde où glisse le nerf cubital; c'est la *gouttière du nerf cubital* (1); près de son sommet, cette face donne insertion à la bandelette épithrochléo-olécranienne (voy. : fig. 21 et 28).

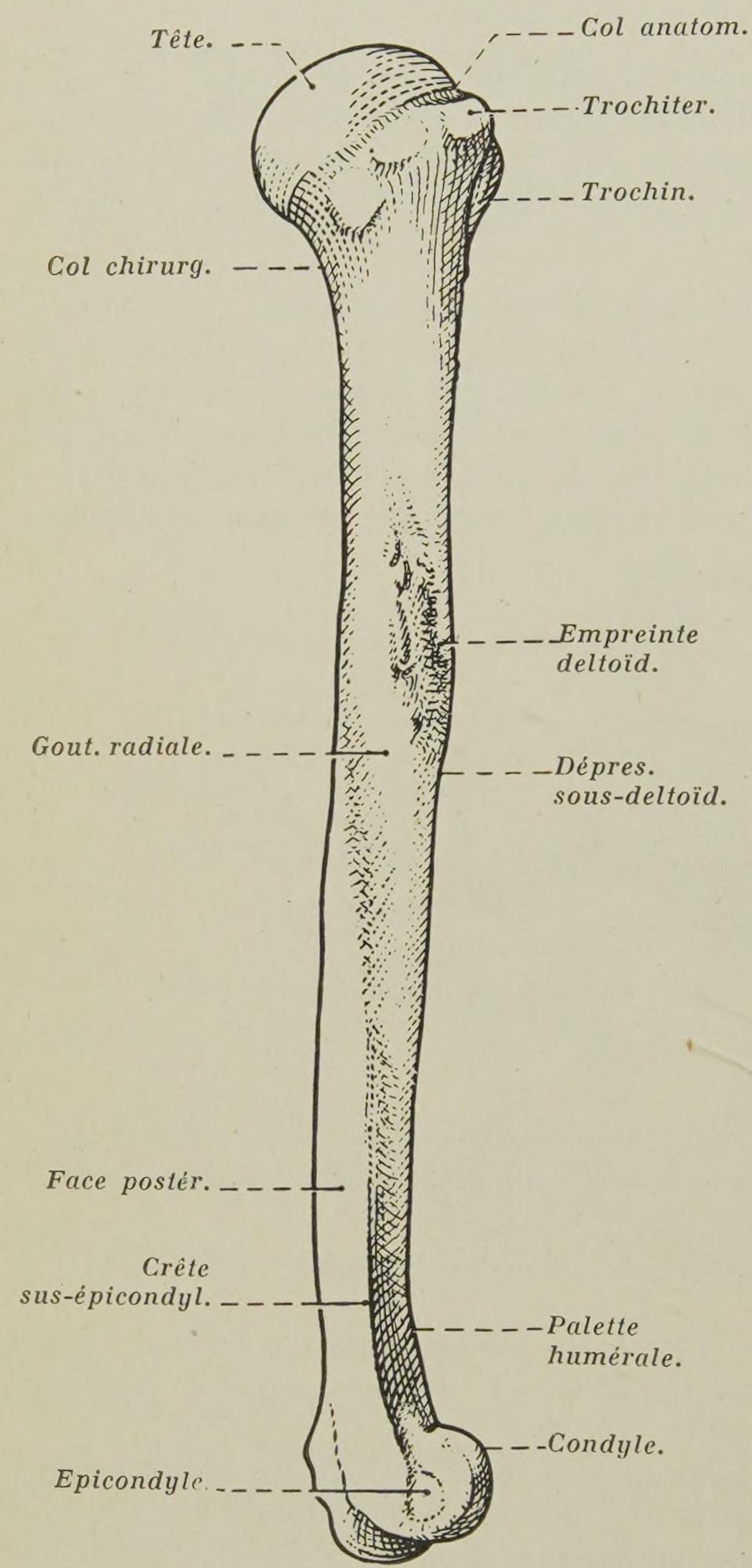

Fig. 29.
Humérus, vue externe.

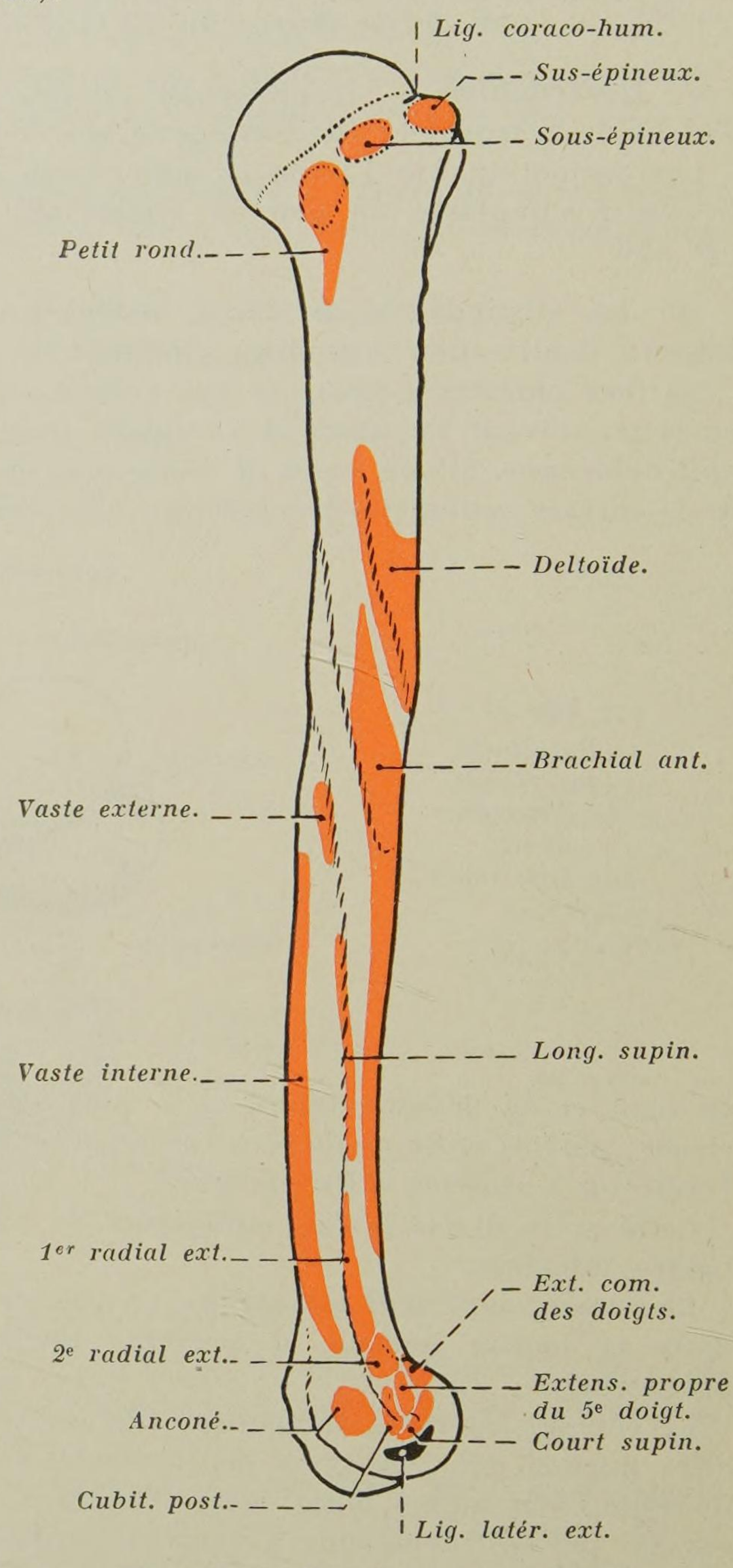

Fig. 30. — *Humérus, vue externe. Insertions musculaires et ligamentaires.*

Le *bord supéro-interne*, saillant, presque tranchant, oblique en haut et en dehors, se continue par la *crête sus-épitrochléenne*; il donne insertion à la cloison intermusculaire interne.

---

(1) Trois nerfs entrent en contact avec l'humérus, ce sont : *a)* le *circonflexe*, transversalement au niveau du col chirurgical; *b)* le *radial*, obliquement au niveau de la diaphyse; *c)* et le *cubital*, verticalement au niveau de l'épitrochlée.

Le *bord inférieur,* irrégulier, oblique en haut et en dedans, donne insertion au faisceau moyen du ligament latéral interne du coude, et sur son versant postérieur au ligament de Bardinet.

Le *sommet* de l'épitrochlée (*bord interne* de certains auteurs), taillé à deux pans à la manière d'un biseau, donne insertion au faisceau épitrochléen du cubital antérieur, à la cloison intermusculaire interne et à l'aponévrose brachiale; il est saillant sous les téguments et facilement palpable.

d) ***Epicondyle.*** — Beaucoup moins développé et moins apparent que l'épitrochlée, l'épicondyle est une saillie osseuse, irrégulière et rugueuse, située au-dessus, en dehors et en arrière du condyle huméral; il descend plus bas que l'épitrochlée, mais n'atteint jamais en bas le bord externe du condyle, dont il reste toujours distant de 4 millimètres environ, et parfois même il en est séparé par une étroite gouttière; en haut, il déborde légèrement le condyle huméral (voy. : fig. 27).

On lui distingue deux faces, l'une antérieure, l'autre postérieure, et un bord externe.

La *face antérieure* regarde en avant et en dehors; elle est frappée par des empreintes d'insertion musculaire, irrégulières, mais lisses, destinées à trois muscles épicondyliens qui sont de haut en bas : le deuxième radial externe, l'extenseur commun des doigts et le court supinateur; sur cette face se fixent également près du condyle les faisceaux antérieur et moyen du ligament latéral externe de l'articulation du coude (voy. : fig. 20).

La *face postérieure* est fortement convexe de haut en bas, ainsi que transversalement; elle est plus étendue et plus large que la face antérieure. Elle est parcourue obliquement de dehors en dedans et de haut en bas par une *crête mousse* plus ou moins apparente suivant les sujets et dont l'extrémité interne n'atteint jamais la trochlée; elle en est séparée par une étroite gouttière percée de multiples et fins orifices vasculaires.

Cette crête divise la face postérieure de l'épicondyle en *deux versants* inégaux : l'un supérieur, l'autre inférieur.

Le *versant supérieur* est irrégulier et rugueux, nettement convexe; il regarde en arrière et en dehors et se continue avec le reste de la face postérieure de la palette humérale; chez certains sujets, et normalement, le vaste interne peut y contracter quelques insertions.

Le *versant inférieur,* plus étroit, regarde franchement en dehors et en bas; il est marqué d'une facette martelée de forme ovalaire ou triangulaire : c'est la *facette d'insertion de l'anconé,* sur laquelle se fixe le tendon de ce muscle, et très près du bord externe s'attachent également deux autres muscles épicondyliens, à savoir : le cubital postérieur et l'extenseur propre du petit doigt, ainsi que le faisceau postérieur du ligament latéral externe de l'articulation du coude (voy. : fig. 21, 22, 29 et 30).

Le *bord externe,* relativement épais, convexe en dehors et irrégulier, est représenté par une crête mousse verticale qui borde en arrière l'empreinte d'insertion du tendon des épicondyliens; il se continue en haut par la *crête sus-épicondylienne* qui représente à ce niveau le bord externe de l'humérus; en bas, il reste toujours distant de 6 à 8 millimètres du condyle dont le sépare l'empreinte d'insertion du tendon de l'anconé. Sur ce bord s'insèrent de haut en bas : le deuxième radial externe, l'extenseur propre du cinquième doigt, le cubital postérieur, et à la partie la plus déclive le faisceau postérieur du ligament latéral externe de l'articulation du coude (voy. : fig. 29 et 30).

Le *sommet* de l'épicondyle donne insertion au court supinateur et plus spécialement au faisceau superficiel de ce muscle qui, à ce niveau, est exclusivement fibreux (voyez plus loin : *Court supinateur*) (voy. : fig. 30).

Facilement palpables sous les téguments, l'épitrochlée et l'épicondyle sont deux excellents points de repères anatomiques; dans l'extension de l'avant-bras et à l'état normal, le bord supérieur de l'olécrane, sensible à la palpation, est situé sur la ligne épitrochléo-épicondylienne (importance dans les fractures de l'olécrane ou dans les luxations du coude).

*
**

CONNEXIONS. — L'humérus s'articule avec trois os qui sont : *a)* en haut, l'omoplate (articulation scapulo-humérale) ; *b)* en bas, les deux os de l'avant-bras, radius et cubitus (articulation du coude).

INSERTIONS MUSCULAIRES. — Vingt-cinq muscles s'insèrent sur l'humérus et se fixent d'autre part sur le squelette du tronc, de la ceinture scapulaire de l'avant-bras et de la main, ce sont :

1° Sur le *corps de l'os :* le deltoïde, le grand pectoral, le grand dorsal, le grand rond, le coraco-brachial, le brachial antérieur, le vaste interne, le vaste externe et le long supinateur.

2° Sur le *bord externe de la palette humérale* : le long supinateur et le premier radial externe.

3° Sur le *trochin* : le sous-scapulaire et le sus-épineux (expansion trochinienne).

4° Sur le *trochiter* : le sus-épineux, le sous-épineux et le petit rond.

5° Sur l'*épitrochlée,* les *cinq muscles épitrochléens* : rond pronateur, grand palmaire, petit palmaire, fléchisseur commun superficiel des doigts et cubital antérieur.

6° Sur l'*épicondyle,* les *six muscles épicondyliens* : deuxième radial externe, extenseur commun des doigts, extenseur propre du petit doigt, court supinateur, cubital postérieur et anconé.

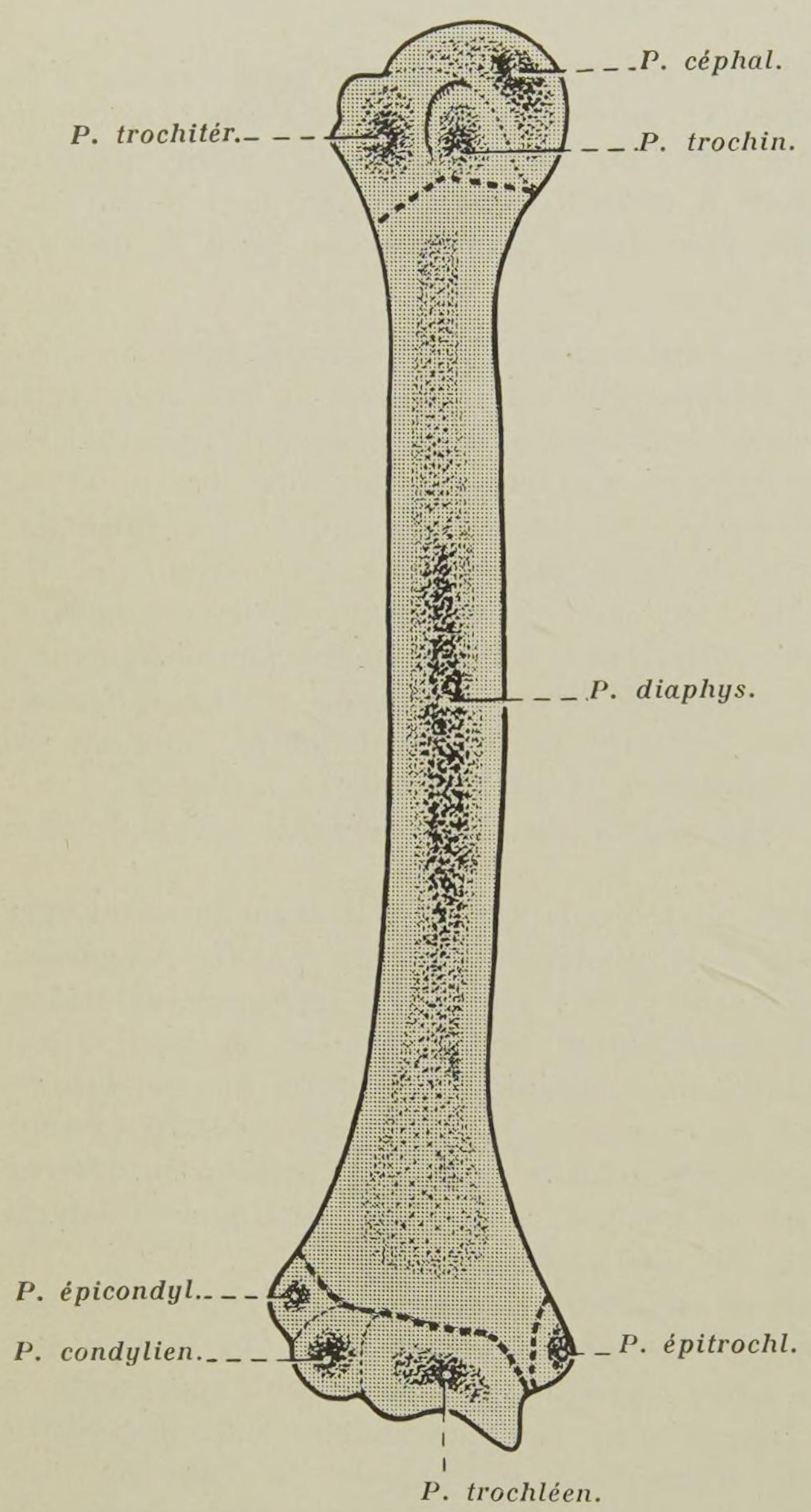

Fig. 31. — *Ossification de l'humérus* (schématique) (*en pointillé,* les cartilages de conjugaison).

ARCHITECTURE. — L'humérus possède l'architecture classique des os longs.

Le corps est formé d'un cylindre osseux compact qui entoure le canal médullaire; le tissu compact est épais à la partie moyenne de la diaphyse (3 à 5 millimètres) ; mais il diminue progressivement d'épaisseur en se rapprochant des extrémités de l'os; il cesse d'être apparent au niveau du col chirurgical de l'humérus. Les extrémités sont constituées par du tissu spongieux qu'entoure une mince coque de tissu compact.

Au niveau de l'extrémité supérieure, le tissu spongieux comprend de fines aréoles et des travées osseuses disposées suivant le système ogival, c'est-à-dire en décrivant une série d'arcades qui s'appuient sur le cylindre diaphysaire dont la concavité regarde la cavité médullaire; ces travées s'arrêtent au niveau de la ligne de soudure de l'épiphyse supérieure; dans les deux tubérosités, les travées ont une direction verticale; dans la tête, elles sont les unes normales à la surface articulaire, les autres transversales.

Au niveau de l'extrémité inférieure, le tissu spongieux est plus dense, plus résistant, les travées y sont disposées suivant le système ogival inversé dans toute la partie inférieure de la diaphyse et verticalement au niveau de la palette humérale.

OSSIFICATION ET DÉVELOPPEMENT. — L'humérus se développe par huit points d'ossification qui sont un point primitif et sept points secondaires ou complémentaires, dont trois pour l'extrémité supérieure et quatre pour l'extrémité inférieure; ces derniers apparaissent tous après la naissance.

1° Le **point primitif** ou **diaphysaire** apparaît, entre le quarantième et le quarante-cinquième jour de la vie intra-utérine, à la partie moyenne de la diaphyse qu'il envahit, assez rapidement, excentriquement et longitudinalement; à lui seul, il fournit les neuf dixièmes de l'humérus, c'est-à-dire toute la diaphyse et même la base de l'épitrochlée.

2° Les **points secondaires** ou **complémentaires** sont : *a)* un *point céphalique,* pour la tête humérale, qui se développe du troisième au sixième mois après la naissance; cependant, il peut être, dans certains cas, apparent à la naissance; au début, il présente l'aspect d'un petit croissant situé dans la partie interne de la masse cartilagineuse épiphysaire supérieure; pendant toute la première année, il se développe peu et se place au-dessus du futur bec diaphysaire; jusqu'à deux ans et demi, son grand axe est presque vertical, puis il s'incline peu à peu en bas et en dehors, par suite du développement du bec diaphysaire, et après trois ans et demi, il présente l'aspect d'une calotte sphérique inclinée à 45 degrés sur l'axe de la diaphyse (1); — *b)* un *point trochitérien* pour la grosse tubérosité, qui apparaît entre deux ans et deux ans et demi; — *c)* un *point trochinien* pour la petite tubérosité, qui apparaît entre trois et quatre ans; — *d)* un *point condylien* pour le condyle, qui apparaît entre huit mois et deux ans; — *e)* un *point épitrochléen,* qui apparaît entre quatre et huit ans (généralement au milieu de la cinquième année) et qui ne fournit que la pointe de l'épitrochlée; — *f)* un *point trochléen* (souvent double ou triple au début), qui apparaît dans la partie interne de la trochlée entre huit et quinze ans; — *g)* et un *point épicondylien* pour l'épicondyle, qui apparaît vers l'âge de dix à douze ans (voy. : fig. 31).

Au niveau de l'extrémité supérieure, les points d'ossification se soudent tout d'abord entre eux entre la cinquième et la sixième année; pendant la cinquième année, les deux tubérosités s'unissent en une arche osseuse renversée qui ébauche la partie supérieure de la gouttière bicipitale (échancrure intertubérositaire), puis, au cours de la sixième année, les points tubérositaires s'unissent au noyau céphalique; ils ne se soudent à la diaphyse que très tardivement, entre vingt et vint-cinq ans, et pendant longtemps le cartilage de conjugaison supérieur reste apparent, il affecte la forme d'un cône très évasé, d'un *chapeau tonkinois* qui coiffe l'extrémité supérieure de la diaphyse; sur les radiographies, il apparaît sous l'aspect d'un gros accent circonflexe.

L'épiphyse supérieure de l'humérus est l'épiphyse fertile aux dépens de laquelle s'effectue la majeure partie de l'accroissement de l'os en longueur (sept à huit fois plus que l'épiphyse inférieure); aussi la résection de la tête de l'humérus est-elle contre-indiquée avant vingt-deux ans.

Au niveau de l'extrémité inférieure, les trois points condylien, trochléen et épicondylien se soudent ensemble pour former le *bloc articulaire,* mais ils restent longtemps séparés de la palette humérale par un cartilage de conjugaison qui présente sur les radiographies un aspect en S italique couché à branches très allongées; d'autre part, ce bloc articulaire reste séparé du point épitrochléen par un prolongement de la diaphyse, et ce fait explique que les décollements épiphysaires de l'extrémité inférieure de l'humérus n'intéressent pas l'épitrochlée; la soudure à la diaphyse s'effectue entre dix-sept et vingt ans (voy. : fig. 31).

La soudure des épiphyses s'effectue plus précocement chez la femme que chez l'homme, et cela au niveau des deux épiphyses.

---

(1) Ouvrage à consulter : FELGEYROLLES (JEAN) : Développement et constitution de l'extrémité supérieure de l'humérus. *Thèse de Strasbourg,* 1939.

OS DE L'AVANT-BRAS

Le squelette de l'avant-bras est constitué par deux os longs à disposition sensiblement parallèle, ce sont le *cubitus* en dedans et le *radius* en dehors.

De ces deux os, le cubitus est le plus long; l'extrémité inférieure du radius déborde en bas le cubitus, alors que c'est l'inverse au niveau de l'extrémité supérieure, le radius

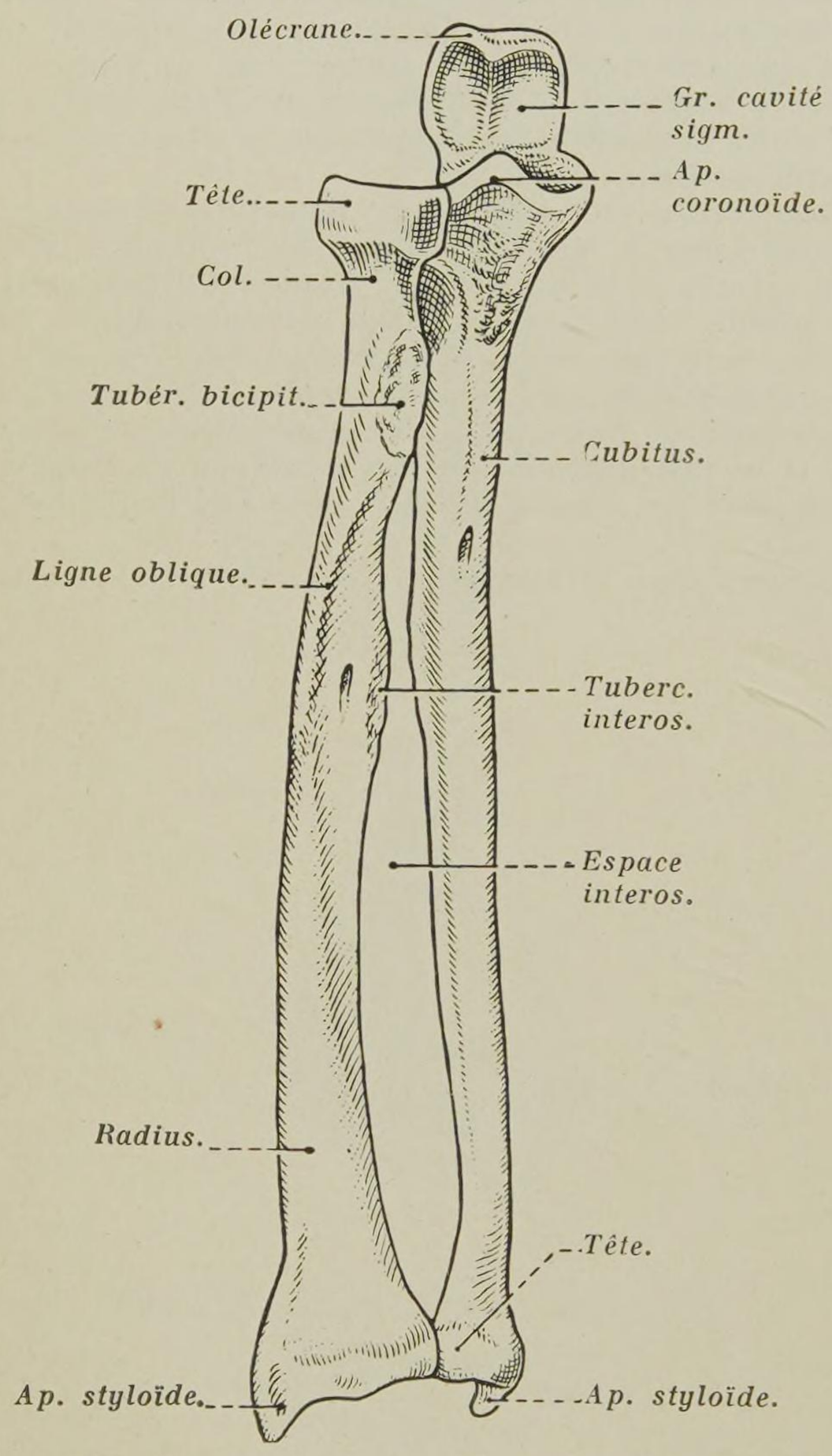

Fig. 32. — *Os de l'avant-bras; côté droit, vue antérieure.*

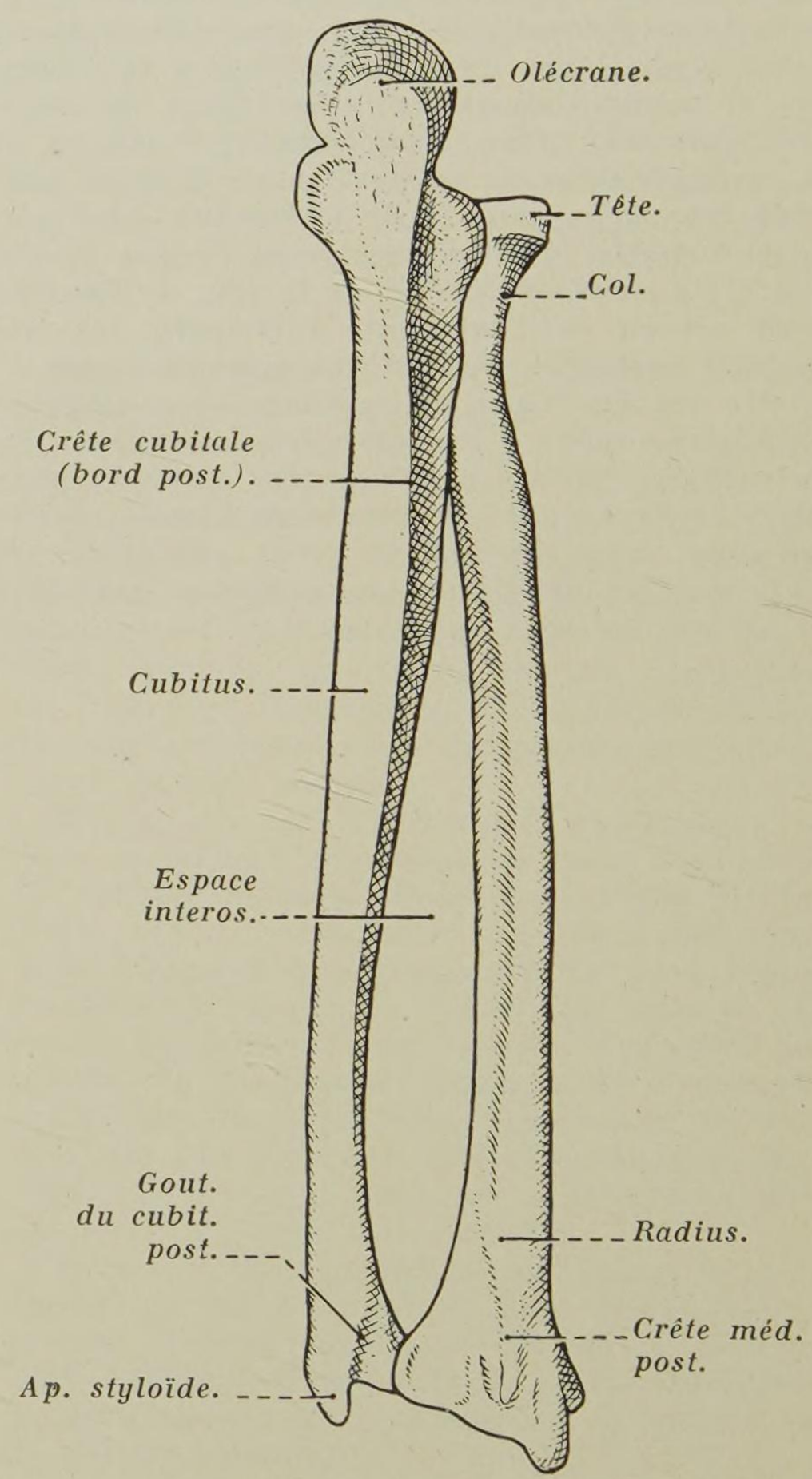

Fig. 33. — *Os de l'avant-bras; côté droit, vue postérieure.*

étant débordé par le cubitus; la différence de longueur entre les deux os est d'environ 2 centimètres; enfin le volume des extrémités des deux os est en rapport inverse de leur situation; l'extrémité supérieure du cubitus est plus volumineuse que son extrémité inférieure, alors que c'est le contraire pour le radius.

Le radius et le cubitus sont articulés ensemble au niveau de leurs extrémités par les articulations radio-cubitales supérieure et inférieure, et normalement ils n'entrent en contact qu'au niveau de ces articulations; au cours des mouvements de pronation et de supination, le radius *(os mobile)* se meut autour du cubitus *(os fixe)*.

Entre ces deux articulations, les deux os de l'avant-bras interceptent entre eux un espace de forme elliptique allongé : c'est l'*espace interosseux,* comblé à l'état frais par une membrane fibreuse, la *membrane* ou *ligament interosseux* (voy. : fig. 32 et 33).

Le membre supérieur pendant le long du corps, les deux os de l'avant-bras en position de supination et d'extension forcée (position dite du « *garde à vous* ») sont dirigés de haut en bas et de dedans en dehors, de telle façon qu'ils font avec l'humérus un angle externe obtus d'environ 170 degrés, mais variable avec les individus ; cette disposition anatomique constitue le *cubitus valgus physiologique.*

CUBITUS

Le cubitus est un os long situé à la partie interne et postérieure de l'avant-bras ; il s'articule en haut avec la trochlée humérale et le radius; en bas avec le radius et avec la première rangée des os du carpe, par l'intermédiaire d'un fibro-cartilage (ligament triangulaire).

Il est plus volumineux à son extrémité supérieure que partout ailleurs et va en diminuant de volume de haut en bas.

La *direction* du cubitus n'apparaît pas rectiligne; il possède une *double courbure* en S italique très allongé; dans son tiers supérieur, la courbure est à concavité interne tandis que dans son tiers inférieur, la courbure est à concavité antérieure et externe, et cette dernière augmente d'autant à ce niveau la largeur de l'espace interosseux : ces courbures sont surtout bien apparentes lorsqu'on examine l'os par sa face postérieure (voy. : fig. 33).

Ces courbures sont d'ordre mécanique : elles sont conditionnées par l'action des pressions ou des tractions que les muscles exercent sur cet os ; la courbure supérieure est due à l'action du muscle fléchisseur commun profond des doigts ; la courbure inférieure est due à l'action du carré pronateur (Rouvière).

Le cubitus présente en outre une faible courbure à concavité antérieure, mais dans la moitié supérieure de l'os cette dernière apparaît plus accusée qu'elle n'est en réalité par le fait de la forte proéminence de l'apophyse coronoïde.

Comme à tout os long, on peut distinguer au cubitus un *corps* ou *diaphyse* et deux *extrémités,* l'une *supérieure,* l'autre *inférieure.*

Corps.

Le corps est d'aspect prismatique triangulaire dans les trois quarts supérieurs de son étendue, et arrondi dans son quart inférieur; son volume décroît de haut en bas; on lui considère *trois faces* qui sont : antérieure, postérieure et interne, et *trois bords* : antérieur, externe et postérieur (voy. : fig. 46).

FACE ANTÉRIEURE. — Large à sa partie supérieure, cette face va en se rétrécissant au-dessous du milieu de l'os.

Dans ses *trois quarts supérieurs,* elle est excavée en une large gouttière peu profonde, au milieu de laquelle on rencontre le *trou nourricier* de l'os dont la direction se dirige vers l'extrémité supérieure de l'os, et dans lequel pénètre un rameau artériel venu de l'artère interosseuse antérieure (voy. : fig. 34).

Cette face regarde franchement en avant dans sa partie supérieure, et en avant et en

dedans dans sa partie moyenne, et d'autant plus en dedans que le bord externe de l'os est plus saillant. Dans toute cette partie excavée s'insère, entre les deux bords externe et antérieur, le muscle fléchisseur commun profond des doigts.

Dans son *quart inférieur,* la face antérieure est arrondie et convexe dans tous les sens,

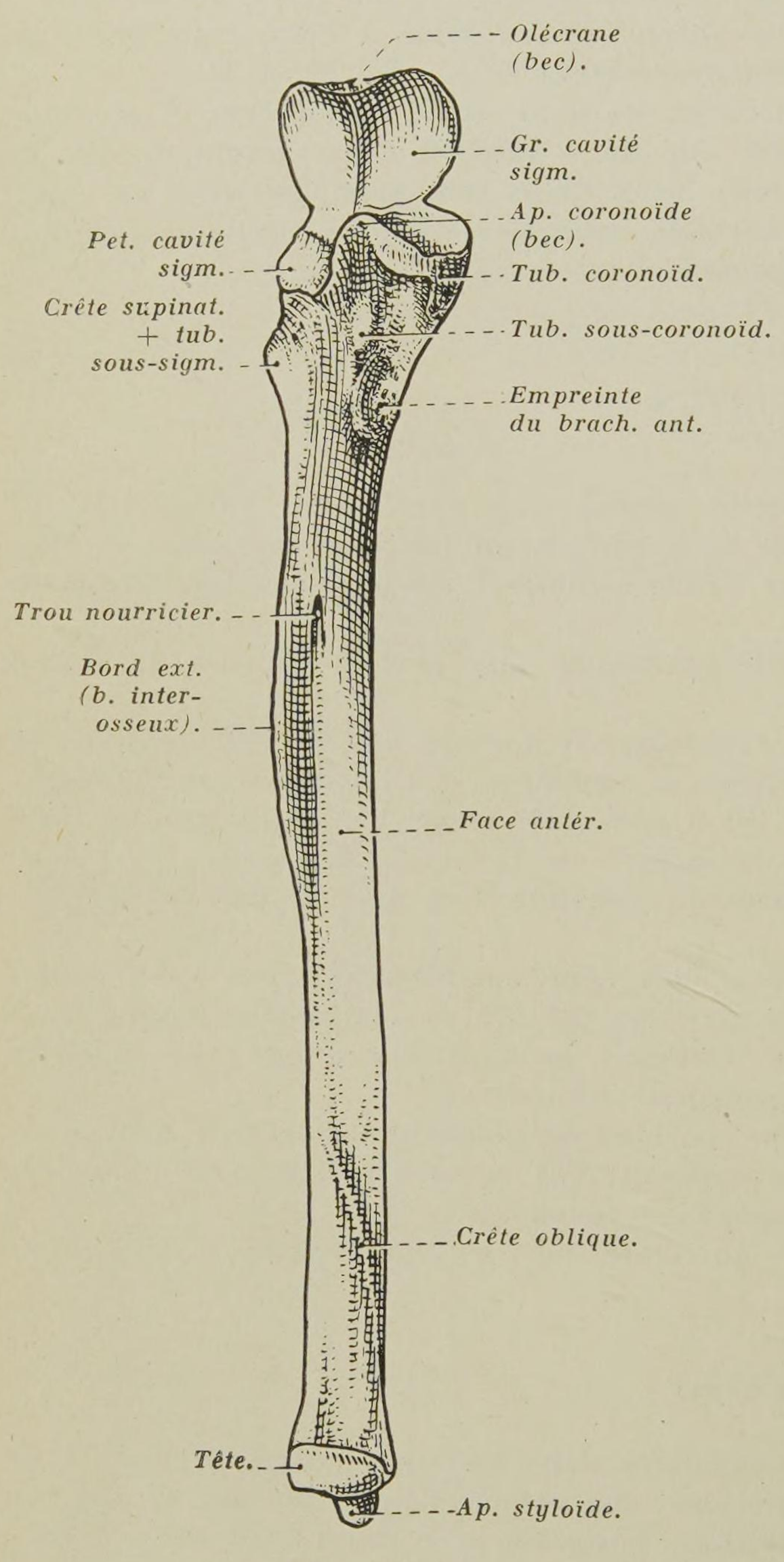

Fig. 34.
Cubitus, vue antérieure.

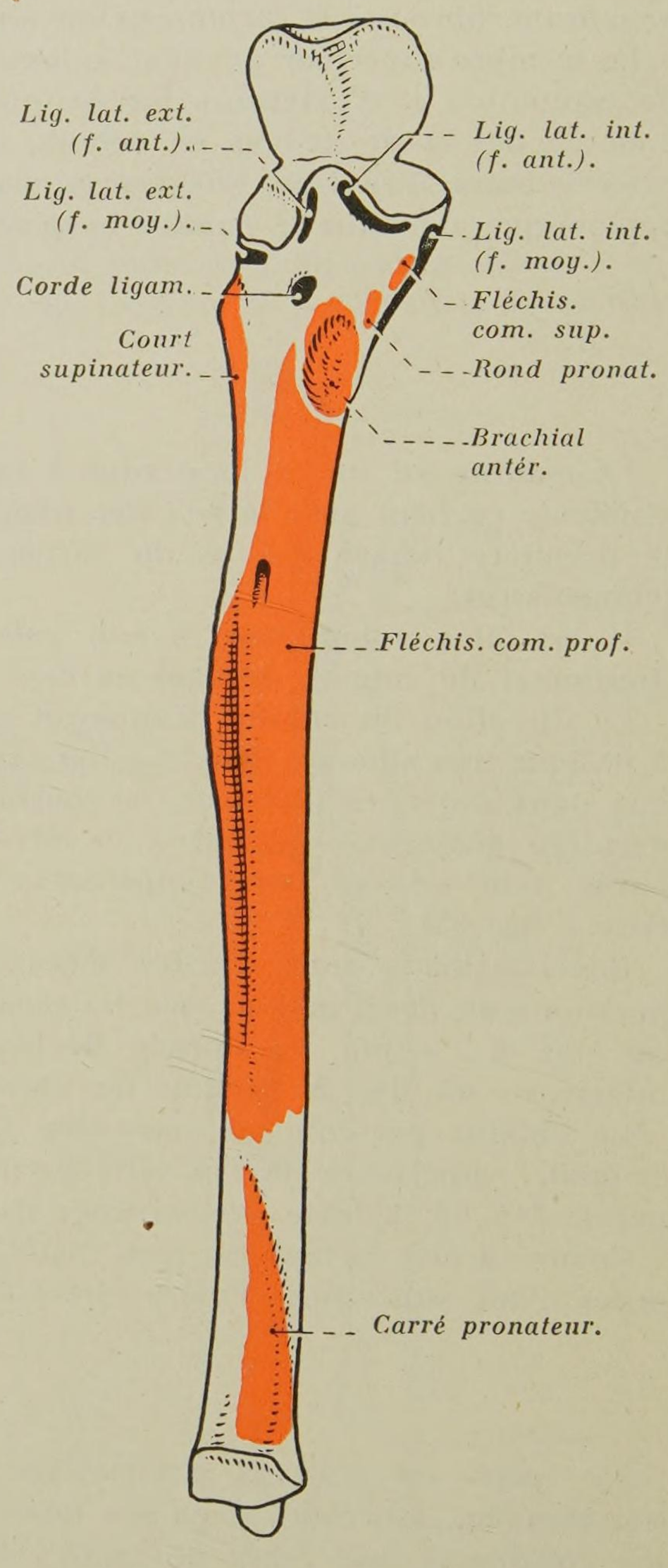

Fig. 35. — *Cubitus, vue antérieure. Insertions musculaires et ligamentaires.*

elle présente à ce niveau des rugosités et parfois une véritable crête rugueuse plus ou moins apparente qui croise obliquement cette face de dehors en dedans et de haut en bas *(crête oblique)* : c'est l'*empreinte d'insertion du carré pronateur* sur laquelle s'insère transversalement ce muscle (voy. : fig. 34 et 35).

Entre l'empreinte d'insertion du carré pronateur et le bord externe de l'os, on observe

l'existence d'une petite gouttière, la *gouttière antérieure* du cubitus; dépourvue d'insertion musculaire, elle prolonge en bas la gouttière d'insertion du fléchisseur commun profond des doigts.

FACE POSTÉRIEURE. — Convexe et de plus en plus large de haut en bas, elle regarde simultanément en arrière et en dehors; elle est traversée obliquement de haut en bas et

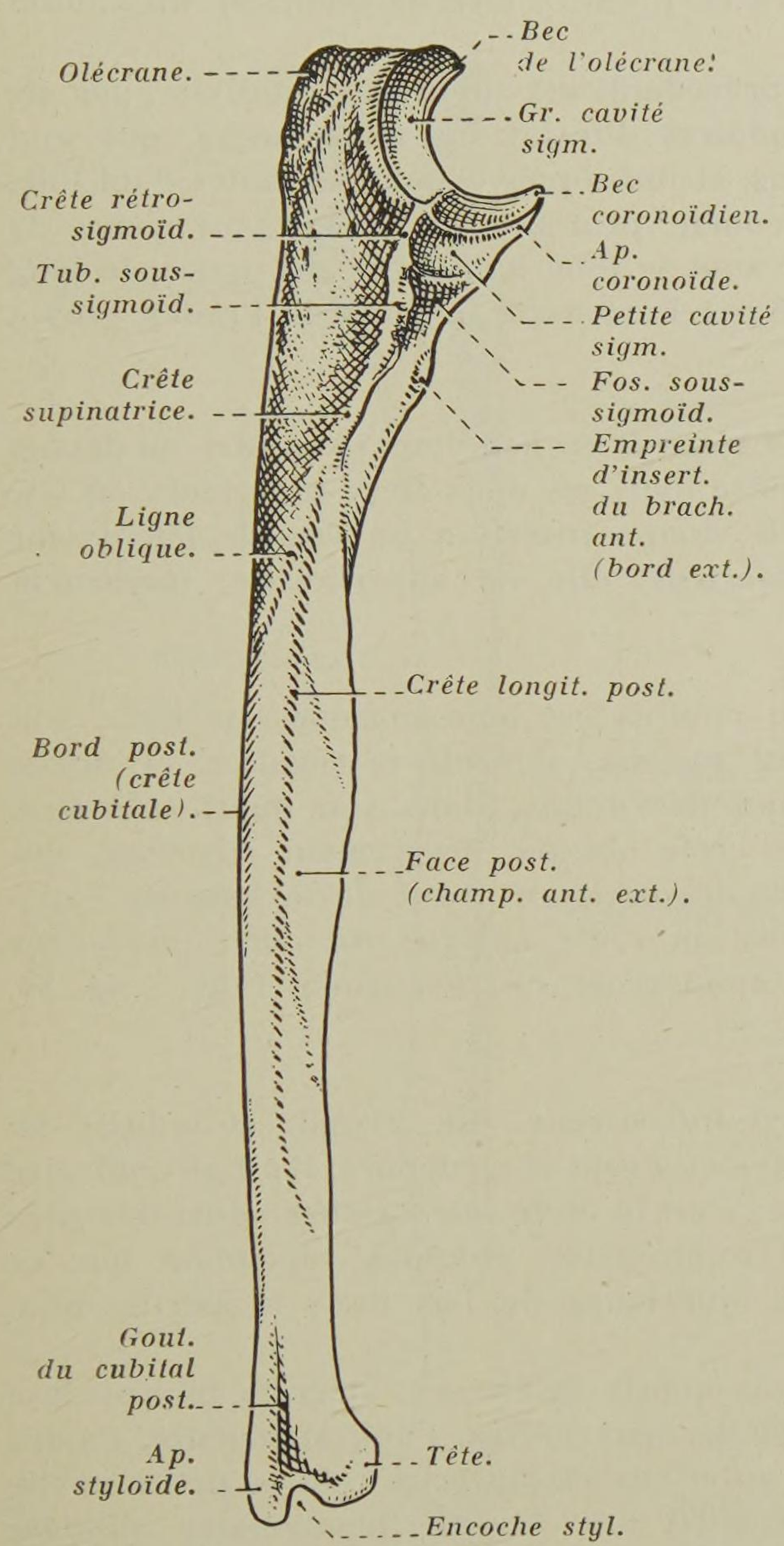

FIG. 36.
Cubitus, vue externe.

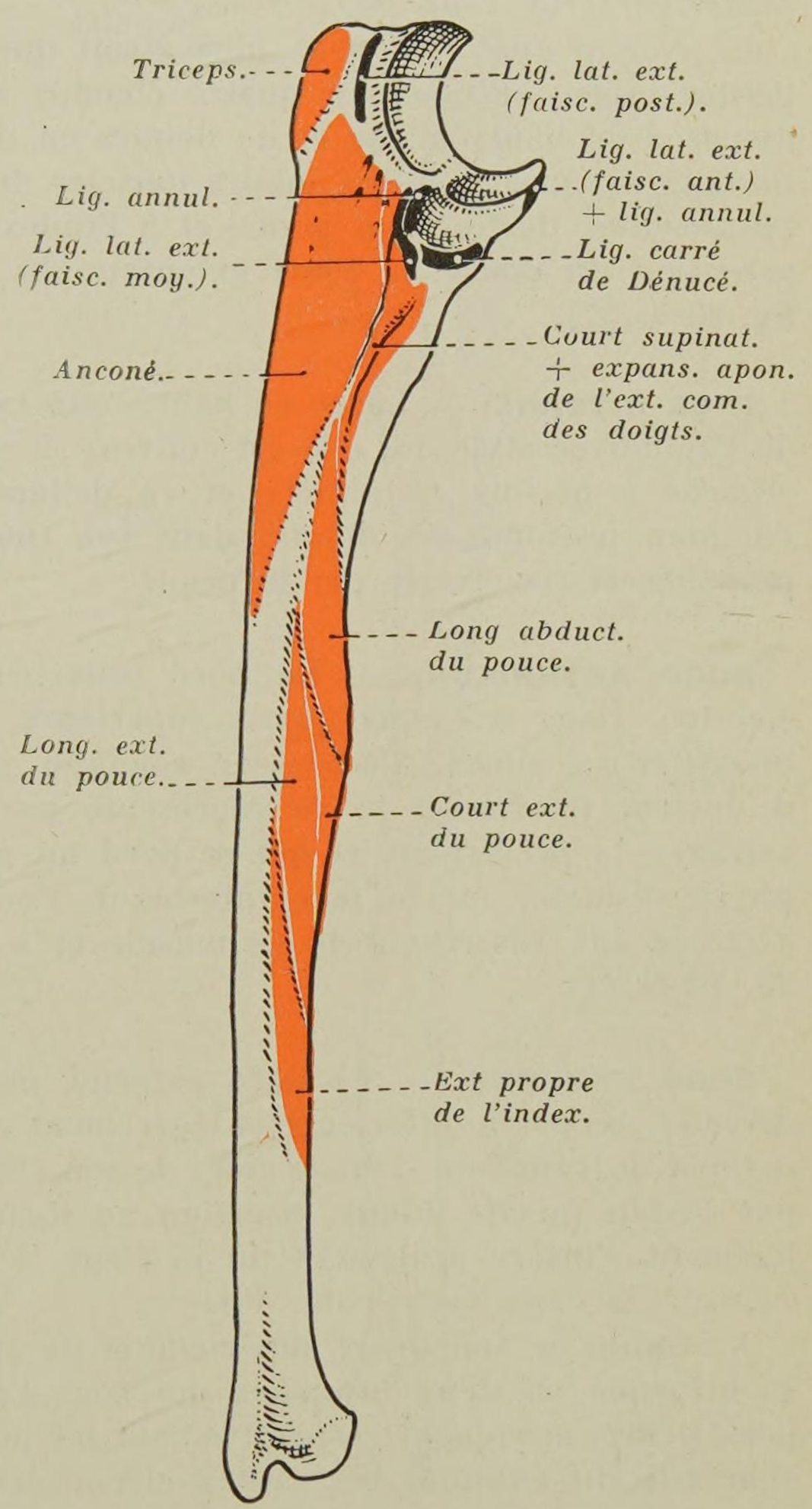

FIG. 37. — *Cubitus, vue externe.*
Insertions musculaires et ligamentaires.

de dehors en dedans, dans toute l'étendue de son tiers supérieur, par une crête mousse, la *ligne oblique du cubitus*; cette ligne part généralement en haut, soit d'un petit tubercule bien apparent situé sur la partie la plus haute du bord externe de l'os, le *tubercule sous-sigmoïdien,* soit de la crête supinatrice; à sa partie inférieure, elle rejoint le bord postérieur à l'union du tiers supérieur et des deux tiers inférieurs de l'os (voy. : fig. 36).

Au-dessus et en dedans de la ligne oblique, on trouve une surface lisse triangulaire à sommet inférieur, légèrement excavée : c'est le *champ triangulaire d'insertion de l'anconé,* sur lequel s'insère le muscle anconé (voy. : fig. 37).

Au-dessous de la ligne oblique apparaît une seconde crête mousse longitudinale, parallèle au bord externe de l'os : c'est la *crête longitudinale postérieure*; cette crête, située dans le prolongement de la crête supinatrice, divise la face postérieure du corps de l'os en deux parties inégales, mais bien distinctes, l'une antéro-externe, l'autre postéro-interne.

Le *champ postéro-interne,* légèrement excavé en forme de gouttière dans sa partie supérieure, est plan dans sa partie inférieure; il est recouvert par le muscle cubital postérieur sans que celui-ci prenne d'insertion à ce niveau : c'est la *gouttière du cubital postérieur* (voy. : fig. 46).

Le *champ antéro-externe,* plus étroit que le précédent, est lui-même subdivisé par de petites crêtes obliques en quatre champs secondaires d'insertions musculaires, qui sont disposés de haut en bas et de dehors en dedans, et imbriqués comme les tuiles d'un toit; ils donnent insertion aux quatre muscles de la couche profonde de la loge postérieure de l'avant-bras, destinés au pouce et à l'index : ce sont le long abducteur du pouce, le long extenseur du pouce, le court extenseur du pouce et l'extenseur propre de l'index (voy. : fig. 36 et 37).

FACE INTERNE. — Large en haut, cette face se rétrécit en bas pour se perdre au-dessus de l'apophyse styloïde; elle est convexe et régulière dans ses deux tiers supérieurs où elle regarde à la fois en arrière et en dedans; elle donne insertion au muscle fléchisseur commun profond des doigts; dans son tiers inférieur, elle est superficielle, facilement palpable, et recouverte par la peau.

BORD ANTÉRIEUR. — Le bord antérieur du cubitus est bien marqué sur toute son étendue. Dans ses trois quarts supérieurs, il est mousse, arrondi et régulier, et donne insertion au muscle fléchisseur commun profond des doigts; dans son quart inférieur, il devient interne et il est représenté par une crête oblique, légèrement rugueuse, qui continue la précédente et qui se perd un peu au-dessus et en avant de la base de l'apophyse styloïde, sur la face interne de l'os : c'est la *crête oblique du carré pronateur* destinée aux insertions de ce muscle et à son aponévrose de revêtement (voy. : fig. 34, 35, 40 et 41).

BORD EXTERNE. — Le bord externe, ou *bord interosseux,* est arrondi et mousse au niveau de sa partie inférieure et légèrement concave en avant et en dehors; il est au contraire incurvé et tranchant dans le reste de son étendue : c'est la *crête interosseuse,* ainsi désignée par le fait qu'elle donne insertion au ligament interosseux; ajoutons cependant que ce ligament s'insère également un peu sur la face antérieure de l'os dans la partie adjacente à la crête (voy. : fig. 46).

A l'union de son quart supérieur et de ses trois quarts inférieurs, la crête interosseuse se bifurque en deux branches qui sous l'aspect de deux crêtes, l'une antérieure, l'autre postérieure, atteignent respectivement les bords antérieur et postérieur de la petite cavité sigmoïde du cubitus; ces crêtes circonscrivent ainsi une fossette triangulaire allongée à surface irrégulière, dont la base supérieure répond au bord inférieur de la petite cavité sigmoïde du cubitus, et dont le sommet répond à l'origine de la crête interosseuse : c'est la *fossette sous-sigmoïdienne.*

La *crête postérieure* est toujours la plus apparente; saillante, irrégulière et rugueuse : c'est la *crête supinatrice,* ainsi dénommée parce qu'elle donne insertion à la lame aponévrotique du chef superficiel du court supinateur ; les fibres charnues de ce muscle s'insèrent également sur la moitié postérieure de la fossette sous-sigmoïdienne, c'est-à-dire immédiatement au voisinage de la crête supinatrice, la partie antérieure et le fond de la fossette ne possédant aucune insertion musculaire : elle loge la tubérosité bicipitale du radius et le tendon bicipital dans les mouvements de pronation; la crête supinatrice présente en outre à sa partie supérieure un petit tubercule saillant : c'est le *tubercule sous-sigmoïdien,* sur lequel prend insertion le faisceau moyen du ligament latéral externe

du coude; rappelons à ce sujet que c'est parfois de ce tubercule que part la ligne oblique du cubitus.

Sur la crête supinatrice s'insère également l'expansion aponévrotique de l'extenseur commun des doigts, et cette dernière est fusionnée avec le faisceau superficiel du court supinateur (voy. : fig. 36 et 37).

La *crête antérieure* est mousse, peu marquée et plus oblique que la précédente; elle

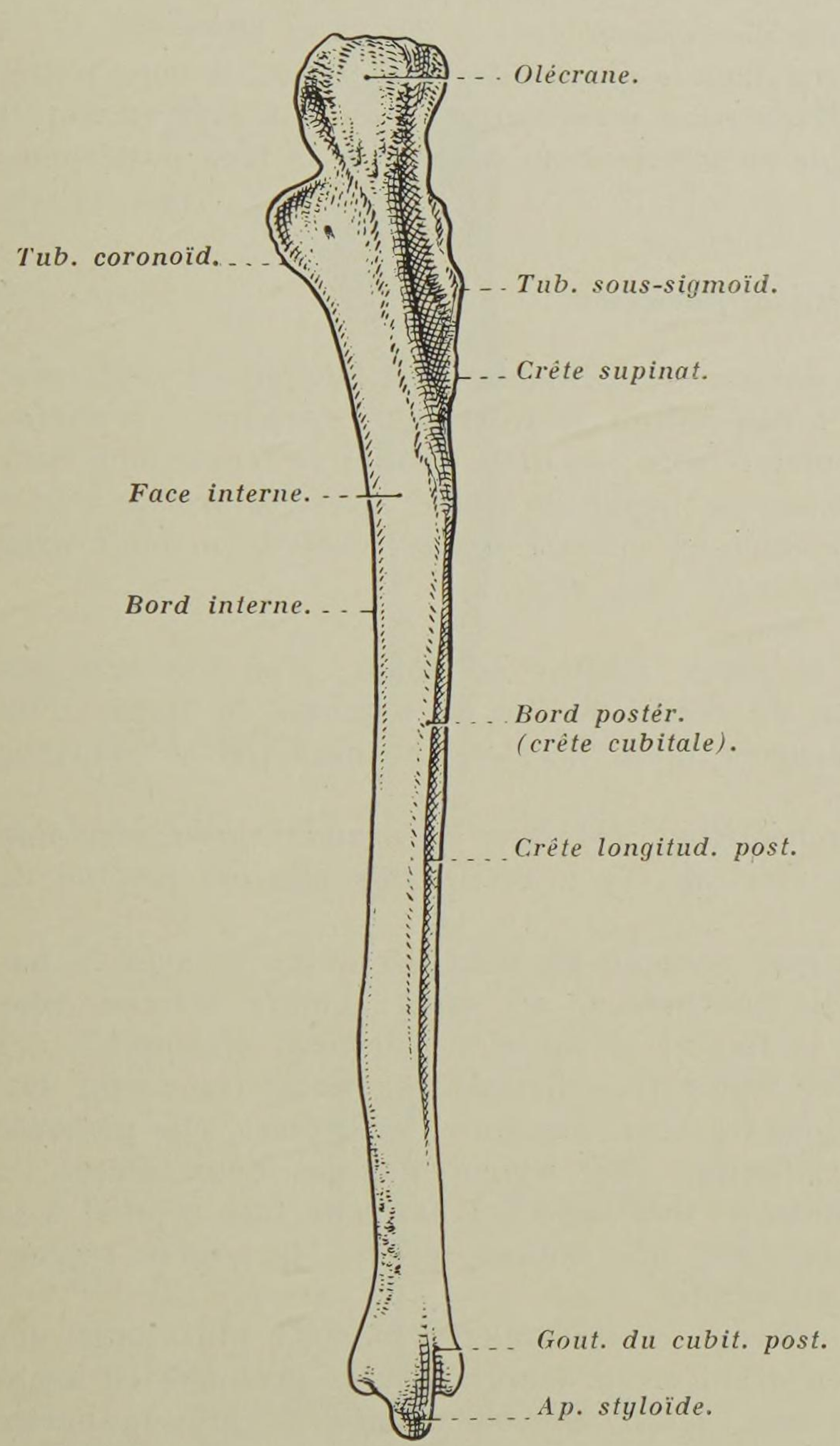

FIG. 38.
Cubitus, vue postérieure.

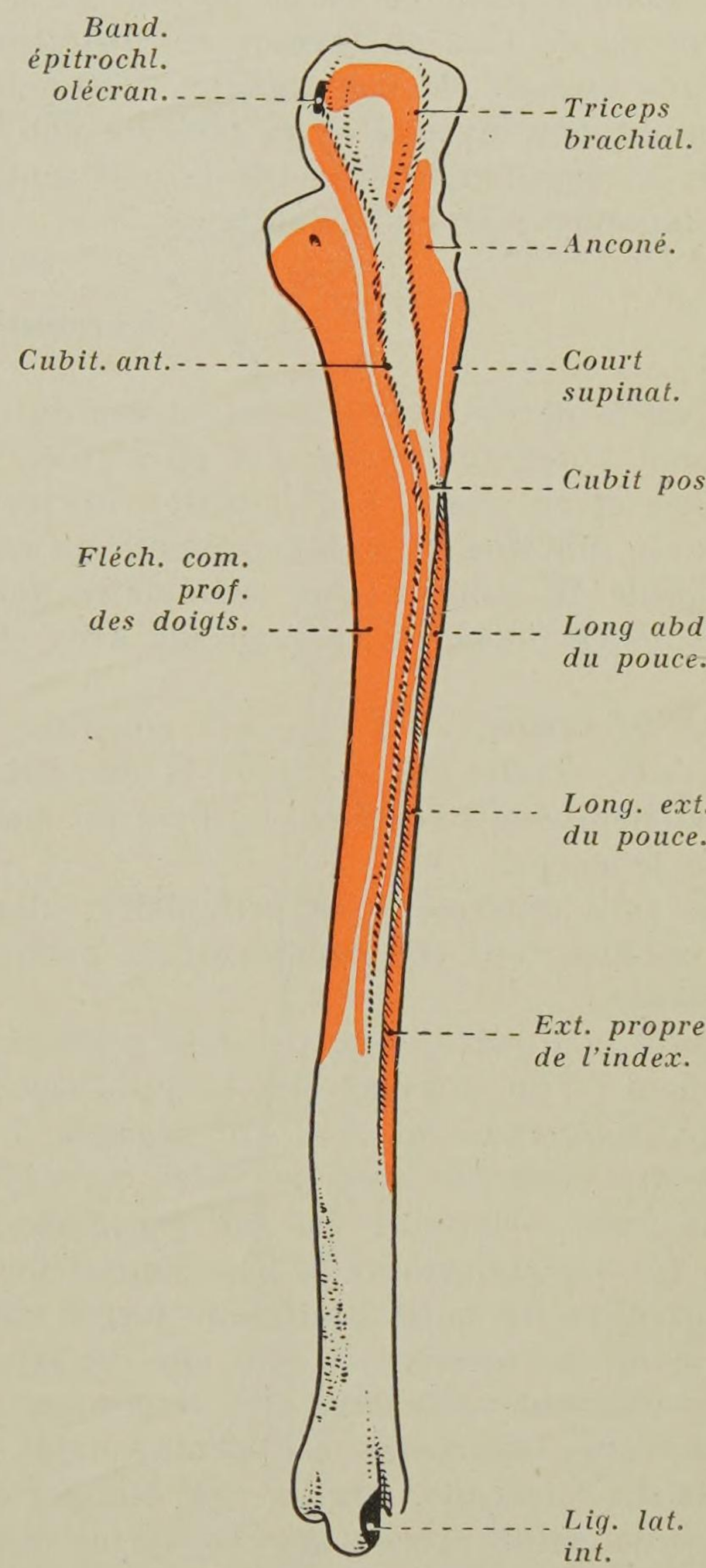

FIG. 39. — *Cubitus, vue postérieure. Insertions musculaires et ligamentaires.*

sépare la face antérieure de l'os de la fossette sous-sigmoïdienne; les insertions supérieures du fléchisseur commun profond des doigts s'arrêtent généralement à l'origine de cette crête, mais le muscle n'y contracte aucune insertion.

BORD POSTÉRIEUR. — Le bord postérieur, encore désigné sous le nom de *crête cubitale*, présente une double incurvation en forme d'S italique allongé; mousse et arrondi, il est très superficiel dans son tiers supérieur où il est bien perceptible à la palpation sous la peau.

Il prend naissance en haut par deux crêtes convergentes l'une externe, l'autre interne, qui délimitent la face postérieure de l'olécrane.

Sur la crête cubitale s'insèrent l'aponévrose antibrachiale, et dans ses deux tiers supérieurs, les muscles cubital antérieur et postérieur, ainsi que les fibres les plus postérieures du fléchisseur commun profond des doigts; les muscles cubitaux s'insèrent côte à côte, le cubital antérieur sur le versant interne de la crête, et le cubital postérieur sur le versant externe; mais ce dernier ne contracte des insertions que dans le tiers moyen du corps de l'os, au-dessous des insertions de l'anconé (voy. : fig. 38 et 39).

Dans le reste de son étendue, c'est-à-dire dans le quart inférieur de l'os, le bord postérieur est peu marqué et ne possède pas d'insertion musculaire; observé à jour frisant et dans le sens longitudinal de l'os, il semble se terminer au niveau de la face postérieure de l'apophyse styloïde cubitale.

Extrémité supérieure.

C'est la partie la plus volumineuse du cubitus: elle présente *deux apophyses* saillantes: ce sont l'*olécrane* en haut et en arrière, à disposition verticale, et l'*apophyse coronoïde* en bas et en avant, à disposition horizontale; entre ces deux saillies se trouve une zone excavée qui, vue de profil, présente un aspect en forme de pince : c'est la *grande cavité sigmoïde* du cubitus, zone articulaire qui entre en contact sur le squelette articulé avec la trochlée humérale et s'articule avec elle (voy. : fig. 44).

a) ***Olécrane.*** — L'olécrane constitue la partie osseuse du coude, d'où son nom (de ὠλέκρανον, coude) ; il continue la direction du corps de l'os et présente la forme d'un parallélépipède irrégulier; on peut lui distinguer cinq faces et une base qui se continue avec le corps.

La *face antérieure* est articulaire; elle contribue à former la *grande cavité sigmoïde* du cubitus dont elle représente la partie verticale, et à l'état frais elle est revêtue de cartilage.

Cette face est divisée par une crête mousse verticale en deux versants concaves de bas en haut : l'un externe, étroit, qui regarde franchement en avant; l'autre interne, plus large, légèrement excavé, qui regarde à la fois en avant et en dedans; chacun de ces versants s'articule avec les joues correspondantes de la trochlée humérale (voy. : fig. 44).

La *face postérieure* est convexe dans tous les sens; rugueuse, irrégulière, elle présente une forme triangulaire à base supérieure, limitée latéralement par les deux crêtes de bifurcation du bord postérieur (crête cubitale); très superficielle, cette face répond à la peau qui la recouvre et dont elle est séparée par une bourse séreuse, la bourse séreuse rétro-olécranienne, siège des hygromas du coude.

La *face supérieure* est pentagonale, convexe et irrégulière; c'est la plus large des faces de l'olécrane; son axe est oblique en avant et en dehors; elle se prolonge en avant par une saillie recourbée en forme de bec, saillie qui surplombe la grande cavité sigmoïde du cubitus : c'est le *bec de l'olécrane*; le bec olécranien ne répond pas exactement à la partie moyenne de la grande cavité sigmoïde, il est légèrement déporté en dehors et répond plus spécialement au versant articulaire externe (voy. : fig. 42 et 44); dans les mouvements d'extension complète de l'avant-bras, le bec de l'olécrane vient se placer dans la fossette olécranienne de l'humérus.

A 3 ou 4 millimètres en arrière du bec olécranien, la face supérieure présente une petite rainure semi-circulaire, concave en arrière; cette rainure est située à la jonction de deux zones : l'une antérieure, rugueuse; l'autre postérieure, lisse, unie, mais irrégulière : c'est la ligne d'insertion capsulaire et cette disposition anatomique explique la situation intra-articulaire du bec de l'olécrane.

En arrière de cette ligne d'insertion capsulaire se trouve une zone lisse en forme de croissant à concavité postérieure qui répond, à l'état frais, et par l'intermédiaire de la

capsule, au prolongement postérieur ou sous-tricipital de la synoviale de l'articulation du coude et à la bourse séreuse sus-olécranienne (inconstante); plus en arrière encore se trouve une surface rugueuse qui regarde en haut et en arrière, destinée à l'insertion du *tendon du triceps brachial* (voy. : fig. 42 et 43).

Au niveau de la jonction des deux zones précitées, on rencontre parfois chez certains sujets soit une crête transversale irégulière, arrondie, plus ou moins saillante, soit une

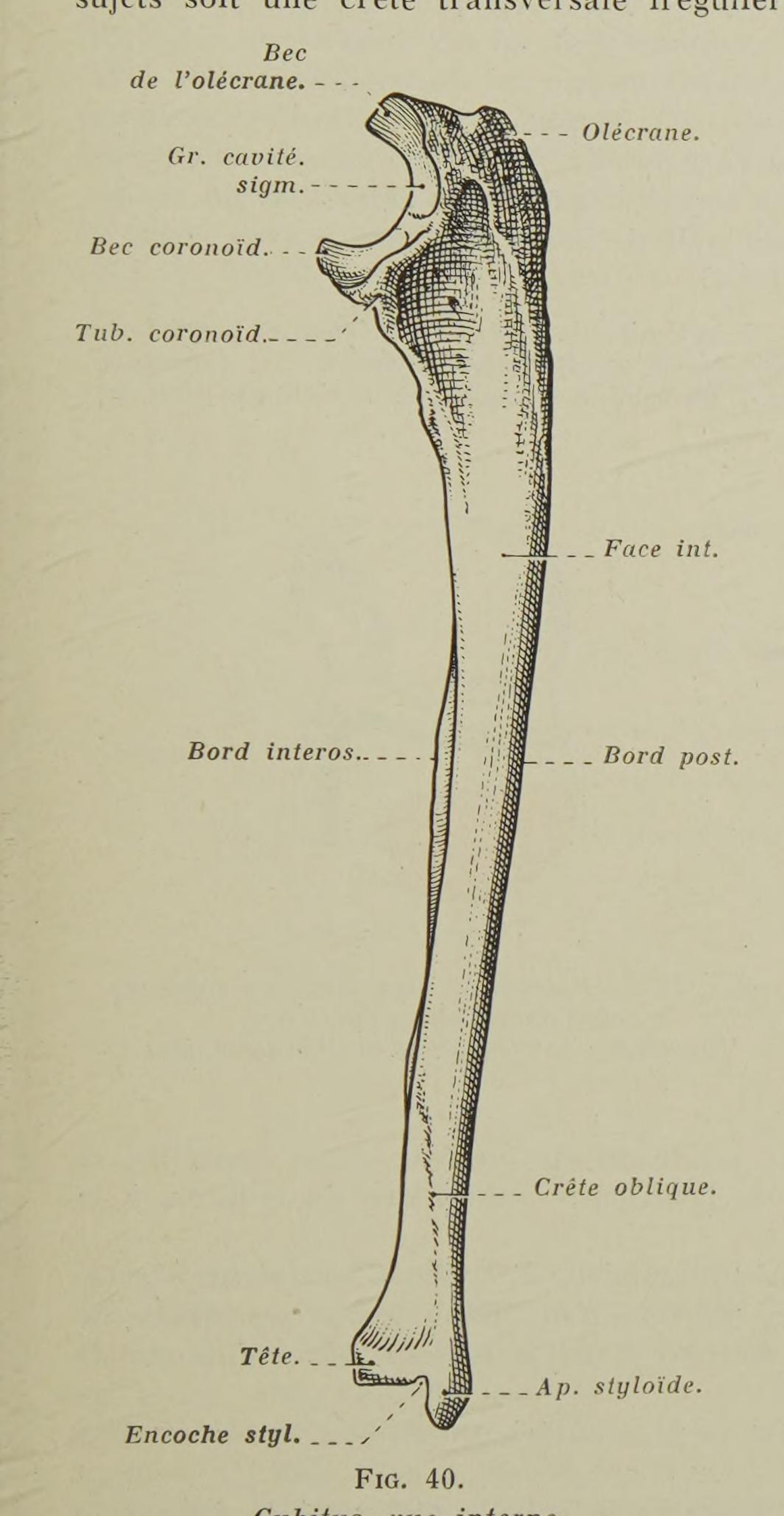

Fig. 40.
Cubitus, vue interne.

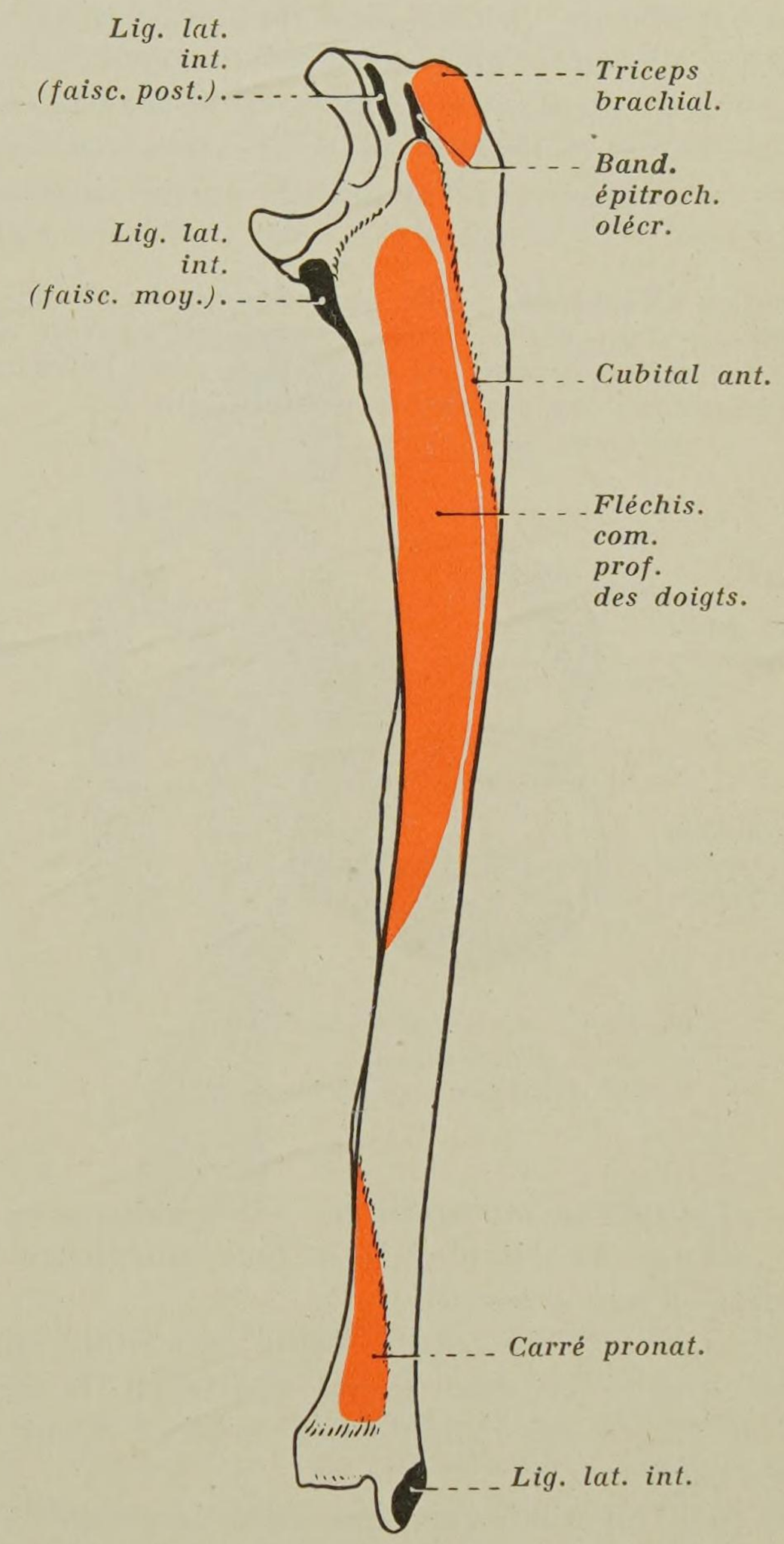

Fig. 41. — *Cubitus, vue interne.*
Insertions musculaires et ligamentaires.

sorte d'éminence conique bien palpable qui soulève la peau à ce niveau : c'est le *tubercule olécranien,* et ce tubercule, point de repère important dans les mensurations du membre supérieur, représente le *sommet de l'olécrane.* Dans l'extension, le sommet de l'olécrane est situé sur la ligne horizontale qui unit l'épitrochlée à l'épicondyle.

Les *faces latérales* sont les moins larges de toutes les faces olécraniennes; elles se distinguent en *interne* et *externe*; cette dernière est la plus large; en outre elle est légèrement excavée, alors que l'interne est convexe. A la partie antérieure de ces faces s'atta-

chent les faisceaux postérieurs des ligaments latéraux de l'articulation du coude; d'autre part, sur la face externe se fixent également le tendon du triceps brachial par une lame tendineuse *(expansion tendineuse)* qui descend assez bas (15 à 20 millimètres) et dont les insertions sont situées immédiatement en avant de la ligne rugueuse qui sépare la face externe de la face postérieure de l'olécrane, et les fibres musculaires les plus supérieures de l'anconé; sur la face interne s'insèrent les fibres les plus élevées du cubital antérieur et anormalement celles du fléchisseur commun profond des doigts (voy. : fig. 39).

La capsule de l'articulation du coude s'insère sur chacune des faces latérales de l'olécrane; mais tandis que, sur la face interne, elle se fixe très près (2 à 3 millimètres environ) de l'encroûtement cartilagineux de la grande cavité sigmoïde, sur la face externe elle prend ses insertions à distance de la limite antérieure de cette face, donc assez loin du revêtement cartilagineux de la grande cavité sigmoïde, soit de 5 à 7 millimètres (voy. : fig. 42 et 43).

Eperon olécranien. — Sur certains os, on observe à la limite des faces supérieure et postérieure l'existence d'un petit éperon osseux, dit *éperon olécranien* ou *apophyse angulaire de l'olécrane.* Cette formation osseuse est développée dans l'épaisseur du tendon tricipital et ne doit pas être considérée comme une formation pathologique.

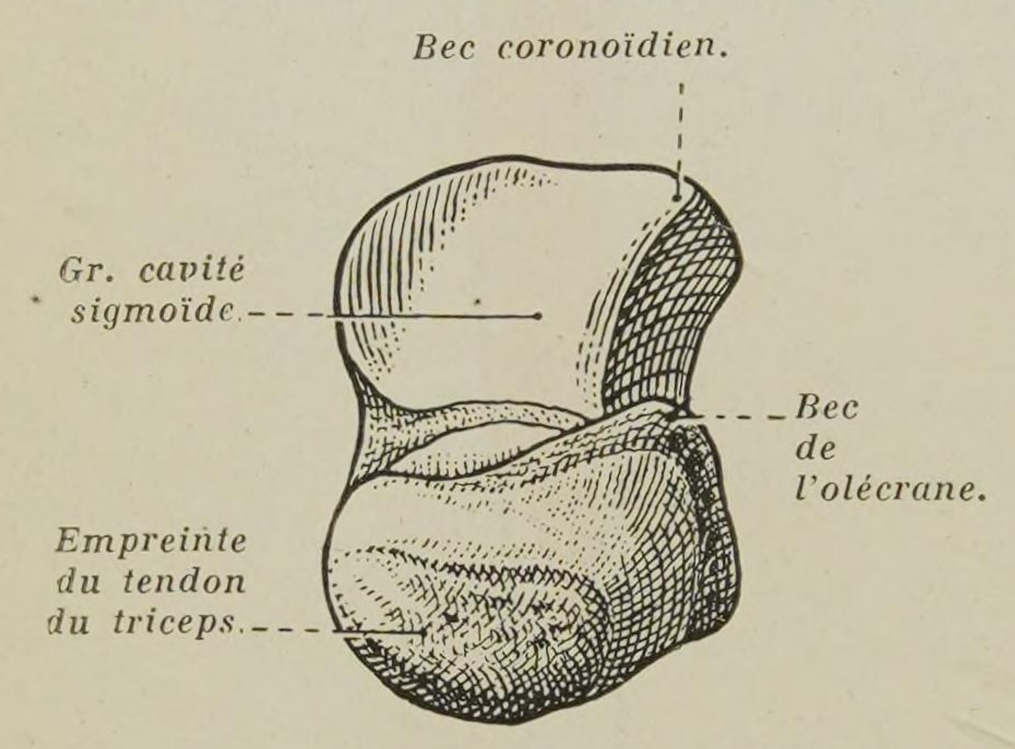

FIG. 42. — *Extrémité supérieure du cubitus; côté droit, vue supérieure.*

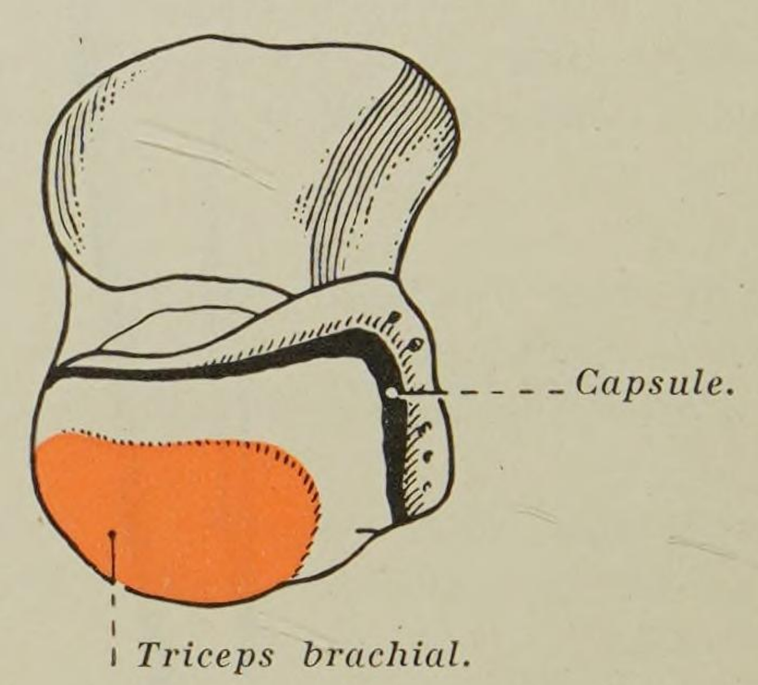

FIG. 43. — *Extrémité supérieure du cubitus; côté droit, vue supérieure. Insertions musculaires et ligamentaires.*

b) ***Apophyse coronoïde.*** — L'apophyse coronoïde ou *coroné* (de κορώνη, corneille, et εἶδος, forme) se détache de la face antérieure de l'extrémité supérieure du cubitus, à la manière d'une *console.*

Elle présente la forme d'une pyramide quadrangulaire, à sommet antérieur légèrement incurvé en haut pour constituer le *bec coronoïdien*; dans les mouvements de flexion forcés de l'avant-bras, celui-ci vient se loger dans la fossette coronoïdienne de l'humérus.

On peut lui distinguer une base, implantée sur la face antérieure de l'os, quatre faces : supérieure, inférieure, interne et externe.

La *face supérieure* est articulaire; revêtue de cartilage, elle contribue à la formation de la *grande cavité sigmoïde* du cubitus dont elle représente la partie horizontale; elle est divisée en deux versants inégaux concaves d'avant en arrière par une crête mousse à direction antéro-postérieure : l'un, externe, étroit; l'autre, interne, plus large; chacun de ces versants s'articule respectivement avec les joues correspondantes de la trochlée humérale.

Sur le vivant, et dans la position d'extension de l'avant-bras, seule cette face appuie sur l'humérus au cours d'un effort de pression à bras tendu; l'apophyse coronoïde joue ainsi le rôle d'une véritable console qui transmet tout le poids de l'effort, d'où le nom d'*apophyse console* que donnait Henle à cette saillie.

La *face inférieure* est irrégulière, rugueuse, prolongeant vers le haut la face antérieure de l'os; bien limitée en dedans par une crête rugueuse, elle l'est beaucoup moins en dehors; à la partie la plus haute de cette crête rugueuse, ou mieux à sa jonction avec le bord interne de l'apophyse coronoïde, on observe l'existence d'un petit tubercule saillant, de forme prismatique triangulaire : c'est le *tubercule coronoïdien*; sur ce tubercule et sur la crête sous-jacente qui le prolonge s'insère le faisceau moyen du ligament latéral interne de l'articulation du coude (voy. : fig. 35 et 44).

Un peu au-dessous et en dehors du tubercule coronoïdien, une zone rugueuse, légèrement excavée, donne insertion au *chef coronoïdien du rond pronateur* et à un faisceau musculaire du *fléchisseur commun superficiel des doigts* (voy. : fig. 35).

A la limite de la face inférieure de l'apophyse coronoïde et de la face antérieure du corps de l'os, et très près de son bord antérieur, une tubérosité ovalaire allongée dans le sens du grand axe de l'os, parfois déprimée en son centre d'une petite fossette, donne

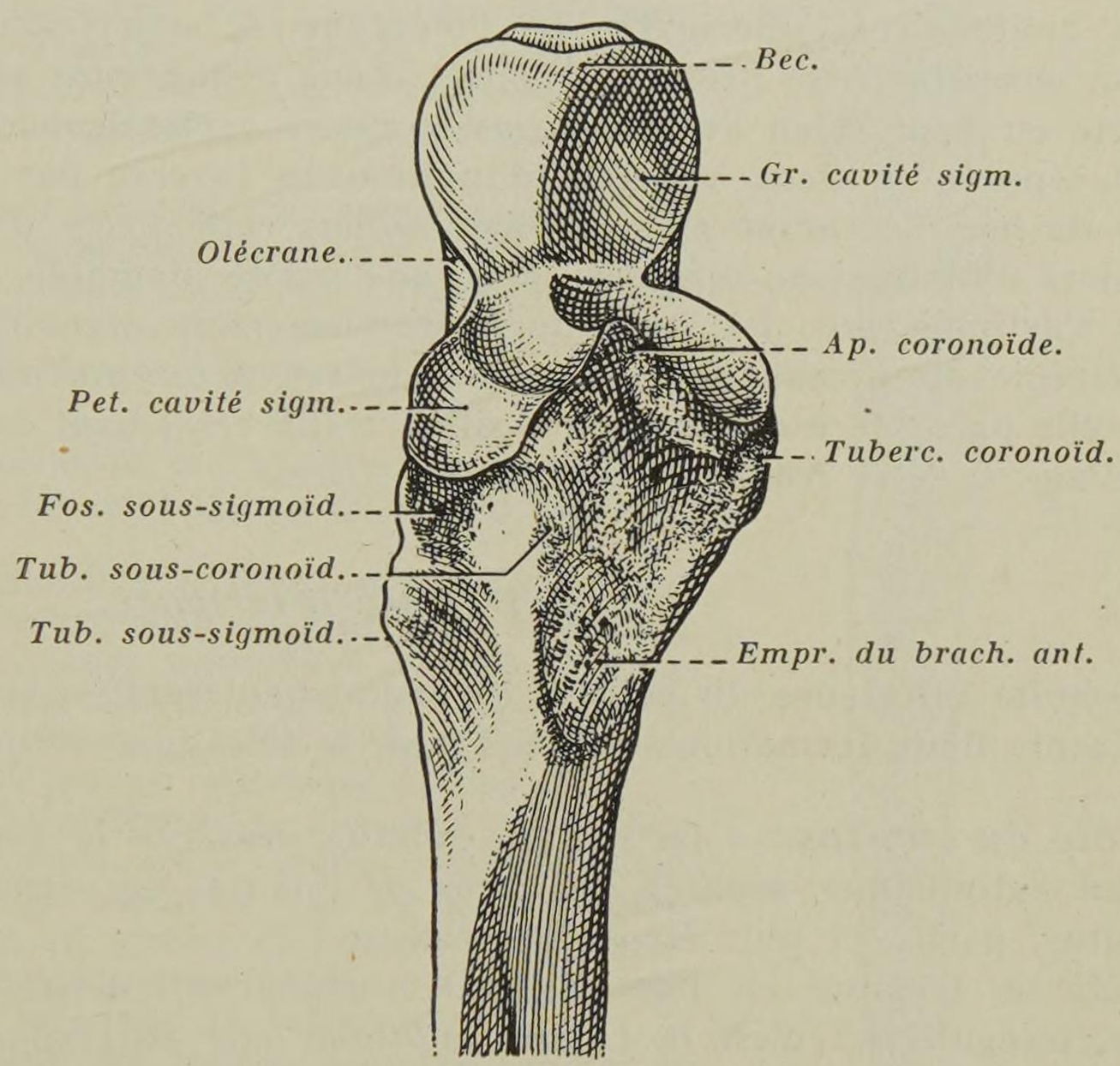

FIG. 44.
Extrémité supérieure du cubitus droit; vue antérieure.

insertion au tendon du brachial antérieur : c'est la *tubérosité* ou *empreinte du brachial antérieur*; un peu au-dessus et en dehors de cette tubérosité, contre la branche de bifurcation antérieure du bord interosseux, on observe une étroite dépression, allongée verticalement, sur laquelle s'attache la *corde ligamenteuse de Weitbrecht*; parfois cette dépression est remplacée par une petite saillie irrégulière, c'est le *tubercule sous-coronoïdien* (Testut) (voy. : fig. 35 et 44).

La *face interne* porte le *tubercule coronoïdien*, et en arrière de ce tubercule elle présente toujours une petite dépression dans laquelle se fixent les fibres charnues les plus supérieures du fléchisseur commun profond des doigts (voy. : fig. 40 et 41).

La *face externe* présente une partie excavée, articulaire, concave d'avant en arrière, c'est la *petite cavité sigmoïde* du cubitus qui s'articule avec la tête du radius.

c) ***Petite cavité sigmoïde du cubitus.*** — La petite cavité sigmoïde présente un aspect grossièrement triangulaire; allongée dans le sens antéro-postérieur, à base postérieure et à sommet antérieur effilé, elle est limitée : *a)* en arrière, par une crête mousse, saillante, verticale, qui continue la direction de la crête supinatrice : c'est la *crête rétro-*

sigmoïdienne sur laquelle s'insère le faisceau moyen du ligament latéral externe de l'articulation du coude, et un peu en arrière de ce dernier le court supinateur et l'expansion aponévrotique de l'extenseur commun des doigts; *b)* en avant, par une petite crête oblique qui la sépare de la face inférieure du coroné et sur laquelle s'insère le faisceau antérieur du ligament latéral externe de l'articulation du coude; sur ces deux crêtes s'insèrent également la capsule articulaire du coude et le ligament annulaire de l'articulation radio-cubitale supérieure.

La limite inférieure de la petite cavité sigmoïde du cubitus, curviligne, convexe en bas, est séparée de la fossette sous-sigmoïdienne par une petite rainure sur laquelle se fixe le ligament carré de Dénucé; son bord supérieur, mousse et presque horizontal, encroûté de cartilage à l'état frais, se continue avec la grande cavité sigmoïde du cubitus (voy. : fig. 36 et 37).

d) ***Grande cavité sigmoïde du cubitus.*** — Elle est formée par la réunion des facettes articulaires antérieure de l'olécrane et supérieure de l'apophyse coronoïde; dans son ensemble, elle présente l'aspect d'une échancrure semi-lunaire.

Ouverte en haut et en avant, elle est concave verticalement; convexe transversalement. Elle est séparée en deux versants d'inclinaison inverse par une crête mousse verticale, étendue du bec olécranien au bec coronoïdien; cette crête divise ainsi, en deux facettes articulaires d'inclinaison opposée, la grande cavité sigmoïde du cubitus; chacune de ces facettes s'articule avec les joues de la trochlée et la crête mousse avec la gorge; largement rétrécie au niveau de la jonction de ses deux portions olécranienne et coronoïdienne, elle présente à ce niveau un sillon transversal haut de 2 à 3 millimètres, dépourvu de cartilage à l'état frais (voy. : fig. 44).

Extrémité inférieure.

L'extrémité inférieure du cubitus est légèrement renflée, arrondie et saillante en avant; elle présente deux formations anatomiques, la tête du cubitus et l'apophyse styloïde.

a) ***Tête du cubitus.*** — La tête du cubitus présente la forme d'une éminence irrégulièrement cylindrique, séparée du corps de l'os par un segment rétréci et arrondi, le *col* du cubitus, partie la plus étroite de cet os.

La tête se termine en bas par une surface articulaire demi-circulaire, légèrement excavée, irrégulière : c'est la *cupule cubitale*; elle correspond au ligament triangulaire, sorte de fibro-cartilage intra-articulaire qui la sépare du pyramidal.

Sur son pourtour, elle est pourvue d'une deuxième surface articulaire en croissant, haute de 5 à 8 millimètres, taillée en biseau de haut en bas et qui n'existe que sur la moitié antérieure de la tête; par cette surface, la tête du cubitus s'articule avec la cavité sigmoïde du radius; cette surface en croissant n'atteint jamais la base de l'apophyse styloïde; elle en est toujours séparée par deux gouttières verticales non articulaires; l'une interne, l'autre externe; au niveau de cette dernière glisse le tendon du cubital postérieur : c'est la *gouttière du cubital postérieur* (voy. : fig. 36).

b) ***Apophyse styloïde cubitale.*** — L'apophyse styloïde est une saillie osseuse, tronconique, à sommet inférieur arrondi, située à la partie postérieure et interne de la tête dans le prolongement du bord postérieur de l'os; plus ou moins développée suivant les sujets, elle a en moyenne de 5 à 7 millimètres de long; par sa base, elle est légèrement déportée en arrière par rapport au corps de l'os; elle est séparée de la facette articulaire inférieure de la tête par une rainure circulaire, bien apparente sur les radiographies, et dans laquelle se fixe le sommet du ligament triangulaire : c'est l'*encoche stylienne*; sur toute l'étendue de sa face interne s'attache le ligament latéral interne de l'articulation du poignet; son sommet ou *pointe* de la styloïde, de forme arrondie, donne

parfois insertion au ligament latéral interne; assez souvent cependant la pointe de la styloïde cubitale se dégage du ligament (voy. : fig. 40 et 41).

Sa face postérieure arrondie, très superficielle, fait saillie sous la peau et constitue un précieux point de repère (recherche du signe de Laugier dans les fractures de Pouteau-Colles).

***

CONNEXIONS. — Le cubitus s'articule avec trois os : *a) en haut,* avec l'humérus (articulation du coude); *b) en bas,* avec le pyramidal dont il est séparé par un fibro-cartilage (ligament triangulaire) (articulation radio-carpienne); *c)* et *en dehors,* avec le radius (articulations radio-cubitales supérieure et inférieure).

INSERTIONS MUSCULAIRES. — Quatorze muscles s'insèrent sur le cubitus, ce sont :

1° Sur le *corps de l'os* : le court supinateur, le fléchisseur commun profond des doigts, l'anconé, le cubital postérieur, le cubital antérieur, le long abducteur du pouce, le court extenseur du pouce, le long extenseur du pouce et l'extenseur propre de l'index.

2° Sur l'*extrémité supérieure* : le fléchisseur commun superficiel des doigts, le rond pronateur, le brachial antérieur, le court supinateur, le triceps brachial, le cubital antérieur, l'anconé et accessoirement le fléchisseur propre du pouce (voyez ce muscle).

3° Sur l'*extrémité inférieure,* le carré pronateur.

ARCHITECTURE. — La constitution et l'architecture du cubitus sont différentes suivant qu'on les envisage au niveau du corps ou au niveau des extrémités.

Le *corps* est formé par un manchon de tissu osseux compact qui entoure le canal médullaire; ce manchon est plus épais en arrière et en dehors qu'en avant; le canal médullaire s'étend en haut jusqu'à la tubérosité du brachial antérieur qu'il ne dépasse pas; en bas, il n'atteint jamais la tête du cubitus et s'arrête à l'union du quart inférieur et des trois quarts supérieurs de l'os.

Les *extrémités* supérieure et inférieure de l'os sont constituées par du tissu spongieux recouvert d'une mince lame de tissu compact; le tissu spongieux est constitué par de fines aréoles, mais il est relativement dense au niveau de l'olécrane, de l'apophyse coronoïde et sous le tubercule coronoïdien; il est également très dense dans le cinquième inférieur du cubitus.

L'extrémité supérieure présente des travées osseuses arciformes superposées et disposées suivant le système ogival; la concavité de ce système regarde la cavité médullaire; dans l'olécrane et dans l'apophyse coronoïde, on distingue également des travées plus ou moins obliques et des travées transversales.

L'extrémité inférieure présente des travées à direction verticale ou légèrement oblique qui convergent vers la facette articulaire inférieure de la tête de cubitus (système ogival inversé).

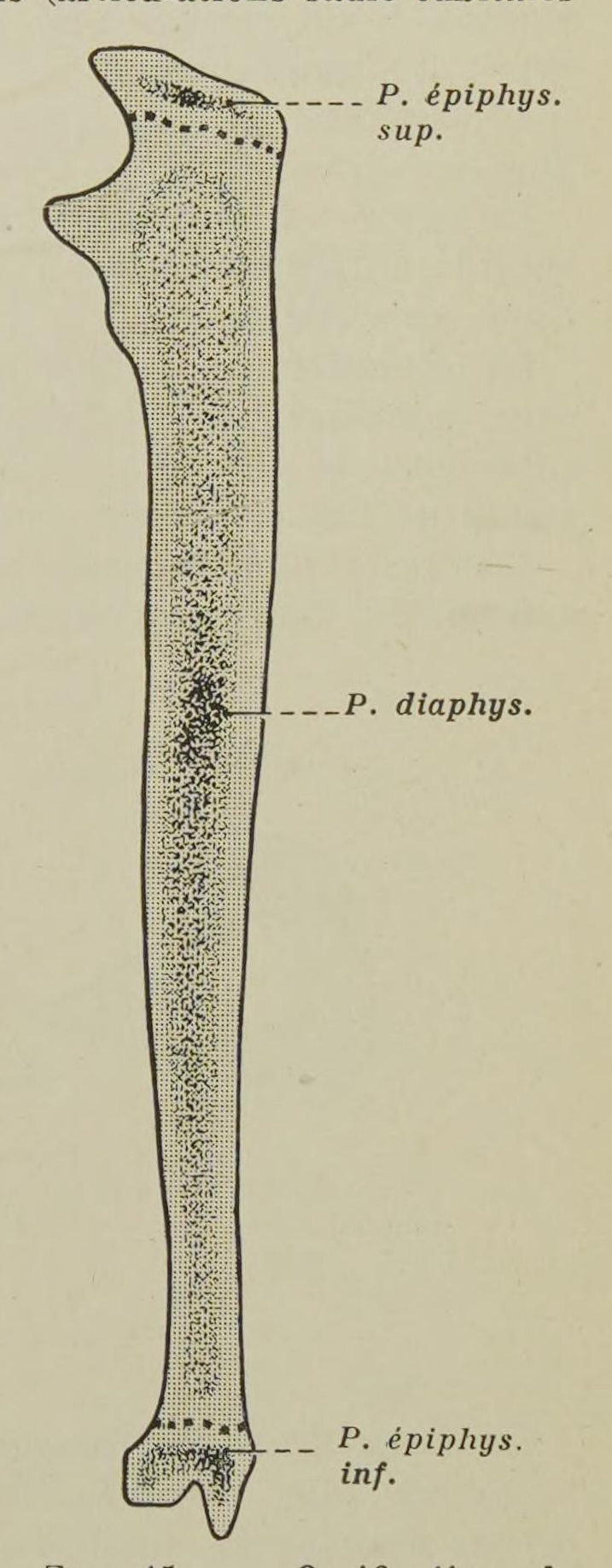

Fig. 45. — *Ossification du cubitus* (schématique) (*en pointillé,* les cartilages de conjugaison).

OSSIFICATION ET DÉVELOPPEMENT. — Le cubitus se développe par *trois points d'ossification* : un point primitif ou diaphysaire et deux points secondaires ou épiphysaires, supérieur et inférieur.

a) Le *point primitif* ou *diaphysaire* apparaît au début du deuxième mois de la vie intra-utérine, au milieu de la diaphyse, sous la forme d'un cylindre osseux qui s'étend rapidement vers les extrémités du cubitus; il donne naissance à tout le corps de l'os, à l'apophyse coronoïde, aux deux tiers inférieurs de l'olécrane et à la moitié proximale de la tête du cubitus.

b) Le *point épiphysaire supérieur* ou *olécranien* apparaît de neuf à quatorze ans ; il forme le reste de l'olécrane et plus spécialement le bec olécranien (voy. : fig. 45).

Ce point d'ossification est fréquemment double; dans ce cas, il existe un point spécial pour le bec de l'olécrane (Sappey, Andrieu).

c) Le *point épiphysaire inférieur* ou *céphalique* apparaît entre six et neuf ans; il présente

LIBRARY

l'aspect d'une lamelle discoïde plus épaisse en arrière et en dedans qu'en avant, il forme la moitié distale de la tête cubitale et l'apophyse styloïde ; mais cette dernière ne s'ébauche réellement qu'entre dix et douze ans (voy. : fig. 45).

La soudure des épiphyses à la diaphyse s'effectue entre seize et vingt ans pour la supérieure, et entre dix-huit et vingt-deux ans pour l'inférieure.

RADIUS

Le radius est un os long qui occupe la partie externe de l'avant-bras; à l'inverse du cubitus, il est rétréci à sa partie supérieure (col) et devient volumineux surtout à son extrémité inférieure.

Il s'articule en haut avec le condyle huméral et en bas avec le condyle carpien, et plus spécialement avec le scaphoïde et le semi-lunaire.

Le radius est légèrement moins long que le cubitus, mais il descend plus bas que le cubitus au poignet; dans la position de supination, le radius se trouve sur un plan antérieur au cubitus.

La direction du radius envisagé dans son ensemble n'est pas rectiligne; il présente deux courbures bien distinctes : l'une supérieure qui intéresse surtout son extrémité supérieure et qui est concave en dehors; l'autre qui répond aux quatre cinquièmes inférieurs de l'os et qui est concave en avant et en dedans.

Comme à tout os long, on peut distinguer au radius un *corps* ou *diaphyse* et deux *extrémités*, l'une *supérieure*, l'autre *inférieure*.

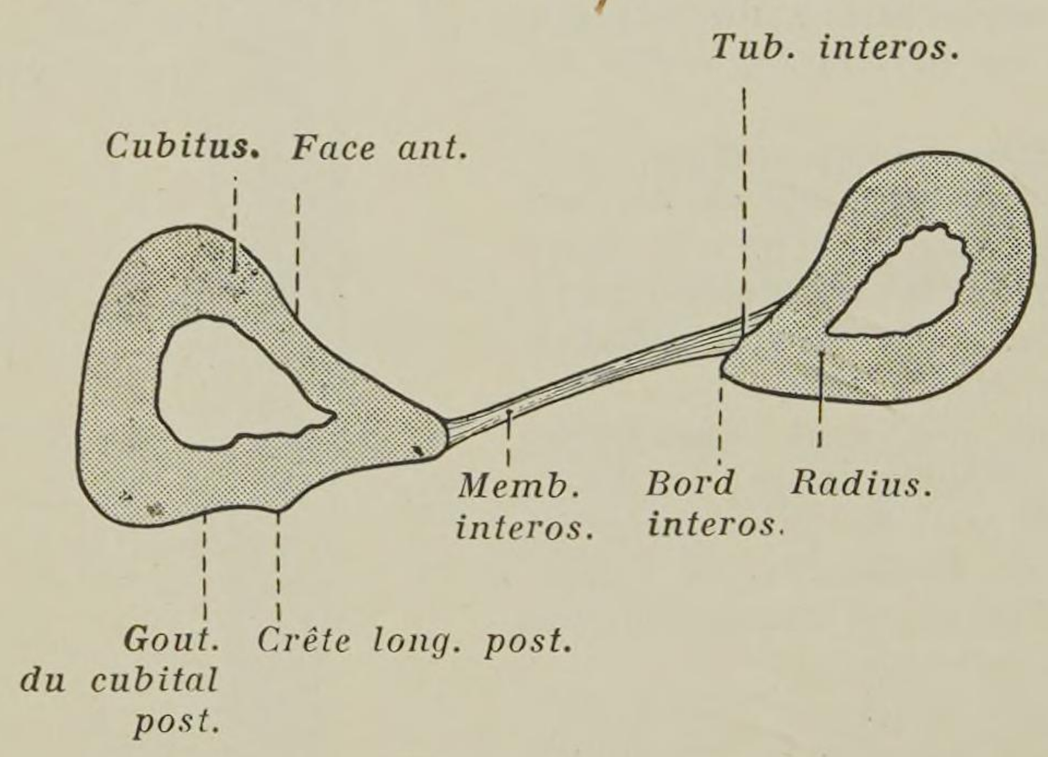

FIG. 46.
Coupe transversale des deux os de l'avant-bras droit passant à la partie moyenne des diaphyses; segment inférieur de la coupe, main en supination (schématique).

Corps.

Le corps du radius présente une double courbure, l'une à concavité antérieure, l'autre beaucoup plus marquée, à concavité interne, qui regarde le cubitus; presque cylindrique à sa partie supérieure, le corps du radius devient prismatique triangulaire à sa partie inférieure, en même temps qu'il s'élargit transversalement.

Au corps du radius triangulaire à la coupe, on peut distinguer *trois faces* : antérieure, postérieure et externe, et *trois bords* qui sont respectivement antérieur, postérieur, et interne (voy. : fig. 46).

FACE ANTÉRIEURE. — Cette face s'étend de la tubérosité bicipitale à l'extrémité inférieure du radius : étroite en haut, elle s'élargit progressivement de haut en bas à sa partie inférieure.

Au-dessus de la ligne oblique du radius et parallèlement à cette dernière, cette face donne insertion au faisceau superficiel du court supinateur depuis la tubérosité bicipitale jusqu'à la face externe de l'os *(empreinte d'insertion du court supinateur)*.

Au-dessous de la ligne oblique et dans ses *deux tiers supérieurs*, elle est concave trans-

BOSTON MEDICAL
SEP 22 1964

versalement et disposée en gouttière, au niveau de laquelle se fixe le muscle long fléchisseur propre du pouce, suivant un champ d'insertion triangulaire dont le sommet supérieur, très effilé, s'arrête un peu au-dessous de la tubérosité bicipitale; un peu en dedans de la partie la plus supérieure de ce champ d'insertion, et très près du bord

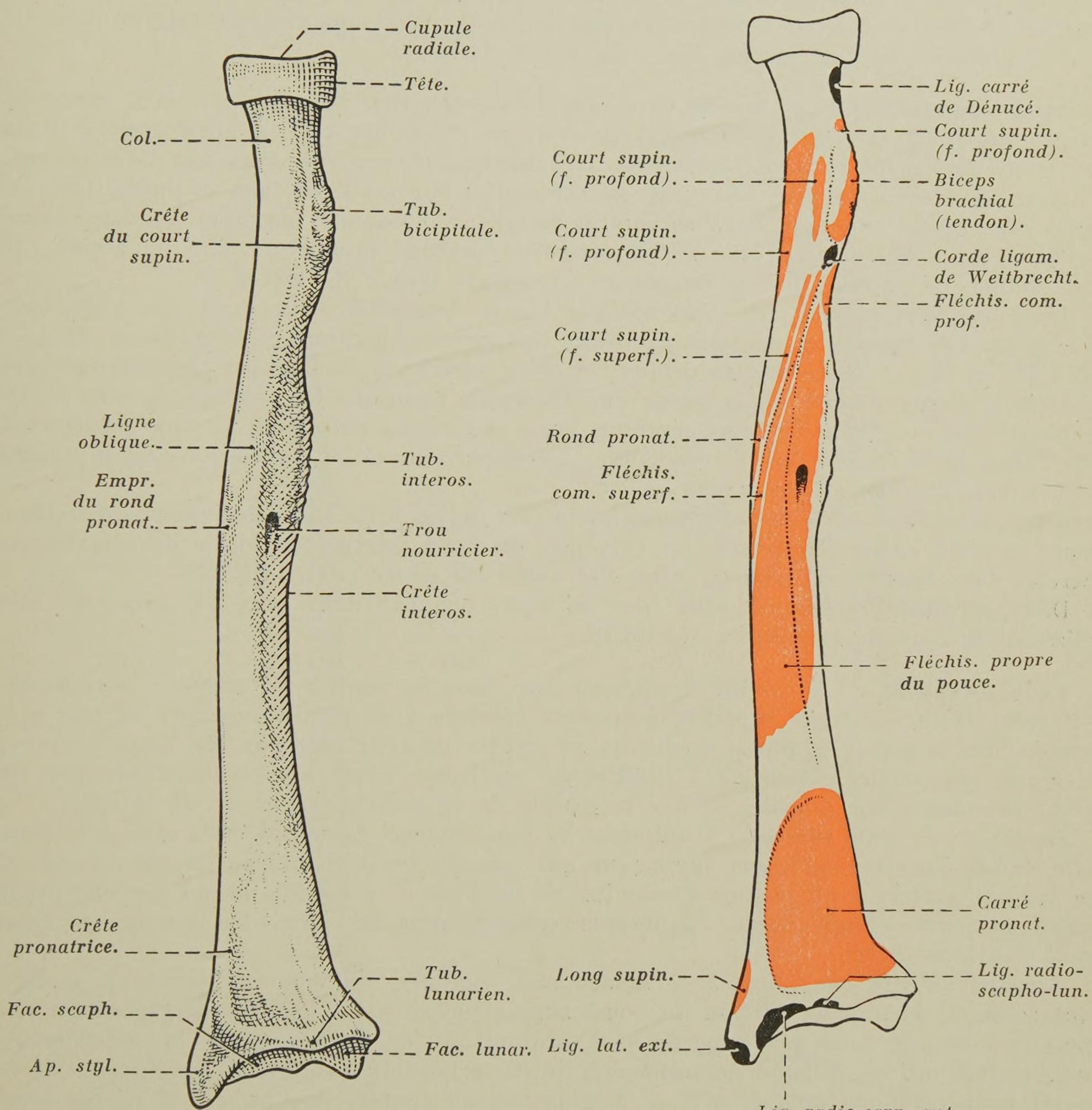

FIG. 47.
Radius, vue antérieure.

FIG. 48. — *Radius, vue antérieure.*
Insertions musculaires et ligamentaires.

interosseux, on observe l'existence d'un petit faisceau d'insertion du fléchisseur commun profond des doigts (voy. : fig. 47 et 48).

Dans son *tiers inférieur,* elle est concave dans le sens vertical, et d'autant plus concave qu'on se rapproche davantage du rebord antérieur de l'extrémité inférieure de l'os, et convexe ou plane dans le sens transversal; lisse et unie, cette portion de l'os donne insertion dans sa partie inférieure au muscle carré pronateur.

Entre ces deux champs d'insertions musculaires, la face antérieure du radius présente une courte zone lisse, plane ou légèrement convexe, vierge d'insertion.

A l'union du tiers supérieur et des deux tiers inférieurs on trouve sur cette face, et près du bord interne, le *trou nourricier* de l'os, souvent précédé d'une petite gouttière vasculaire à direction verticale; le conduit nourricier qui fait suite à cette gouttière se dirige obliquement vers l'extrémité supérieure, il reçoit un rameau artériel issu de l'artère interosseuse antérieure (voy. : fig. 47).

FACE POSTÉRIEURE. — Etroite dans son tiers supérieur, elle s'élargit dans ses deux tiers inférieurs; convexe de haut en bas dans son ensemble, elle est aussi convexe dans ses tiers inférieur et supérieur, mais très légèrement excavée dans son tiers moyen.

Dans son tiers supérieur, cette face est arrrondie; elle est lisse dans sa moitié interne, mais légèrement rugueuse dans sa moitié externe; elle donne insertion *au court supinateur* qui se fixe à ce niveau sur une surface presque losangique dont le grand axe est oblique de haut en bas et de dehors en dedans (voy. : fig. 48 et 50).

Dans son tiers moyen, cette face est par contre irrégulièrement semée de rugosités ; elle présente deux crêtes mousses parallèles légèrement curvilignes, obliquement dirigées de haut en bas et de dedans en dehors; la crête supérieure est toujours plus marquée que l'inférieure; elle s'étend de la partie supérieure du tubercule interosseux au bord postérieur de l'os avec lequel elle se confond; entre ces crêtes parallèles, la face postérieure du radius présente un champ losangique légèrement excavé en gouttière : c'est le *champ d'insertion du long abducteur du pouce.*

Au-dessous de ce champ, la face postérieure du radius présente également une deuxième zone excavée, surtout apparente au voisinage du bord interne, en forme de segment de cercle, dans laquelle s'insère le *court extenseur du pouce* (voy. : fig. 50).

Dans sa partie inférieure, cette face est lisse, convexe dans tous les sens; sur elle glissent les tendons extenseurs des doigts.

FACE EXTERNE. — Arrondie et convexe dans tous les sens, verticalement et transversalement, la face externe apparaît légèrement rétrécie à sa partie moyenne où elle présente, dans la partie la plus convexe de sa courbe, un relief rugueux, de forme ovalaire, à grand axe vertical, haut de 3 centimètre environ : c'est l'*empreinte d'insertion du rond pronateur,* sur laquelle se fixe le tendon de ce muscle (voy. : fig. 49 et 50).

Au-dessus de cette insertion tendineuse, la face externe du radius est à peu près lisse; elle donne insertion au court supinateur qui remonte jusqu'au niveau du col du radius; le versant antérieur du champ d'insertion de ce muscle est parfois bordé par une petite crête rugueuse, oblique, dont l'apparence est plus nette au contact de la pulpe du doigt qu'à l'examen direct.

Certains auteurs ont décrit à ce niveau une gouttière, oblique en bas et en arrière, qui coupe le champ d'insertion du court supinateur en deux parties correspondant respectivement aux faisceaux superficiel et profond de ce muscle : c'est la *gouttière du nerf radial,* qui correspond au trajet spiralé de la branche postérieure ou motrice de ce nerf; nous estimons que ce nerf n'entre jamais au contact de l'os, car il en est constamment séparé par le faisceau profond du court supinateur, et cela quelles que soient les positions de la main et de l'avant-bras (pronation ou supination) (voy. : *Nerf radial*).

Au-dessous de l'empreinte du rond pronateur, la face externe du radius est lisse, dépourvue d'insertions; sur elle glissent les tendons des deux muscles radiaux.

BORD ANTÉRIEUR. — Le bord antérieur du radius *(margo volaris)* est très apparent; il se présente sous l'aspect d'une crête mousse, dirigée obliquement en bas et en dehors, légèrement arquée, à convexité externe : c'est la *ligne oblique du radius*; elle s'étend du pôle inférieur de la tubérosité bicipitale (que nous décrirons avec l'extrémité supérieure de l'os) jusqu'à la partie moyenne de l'os; mousse, lisse et très atténuée à ses deux extrémités, elle est surtout apparente à sa partie moyenne; sur cette ligne s'insère

le chef radial du fléchisseur commun superficiel des doigts ou fléchisseur sublime, les insertions de ce muscle se font suivant une surface presque linéaire, peu large, interposée entre les insertions du court supinateur (faisceau superficiel) en haut et en dehors, et celles du fléchisseur propre du pouce en bas et en dedans (voy. : fig. 47 et 48).

Le bord antérieur du radius est peu apparent dans le tiers inférieur de l'os; il se

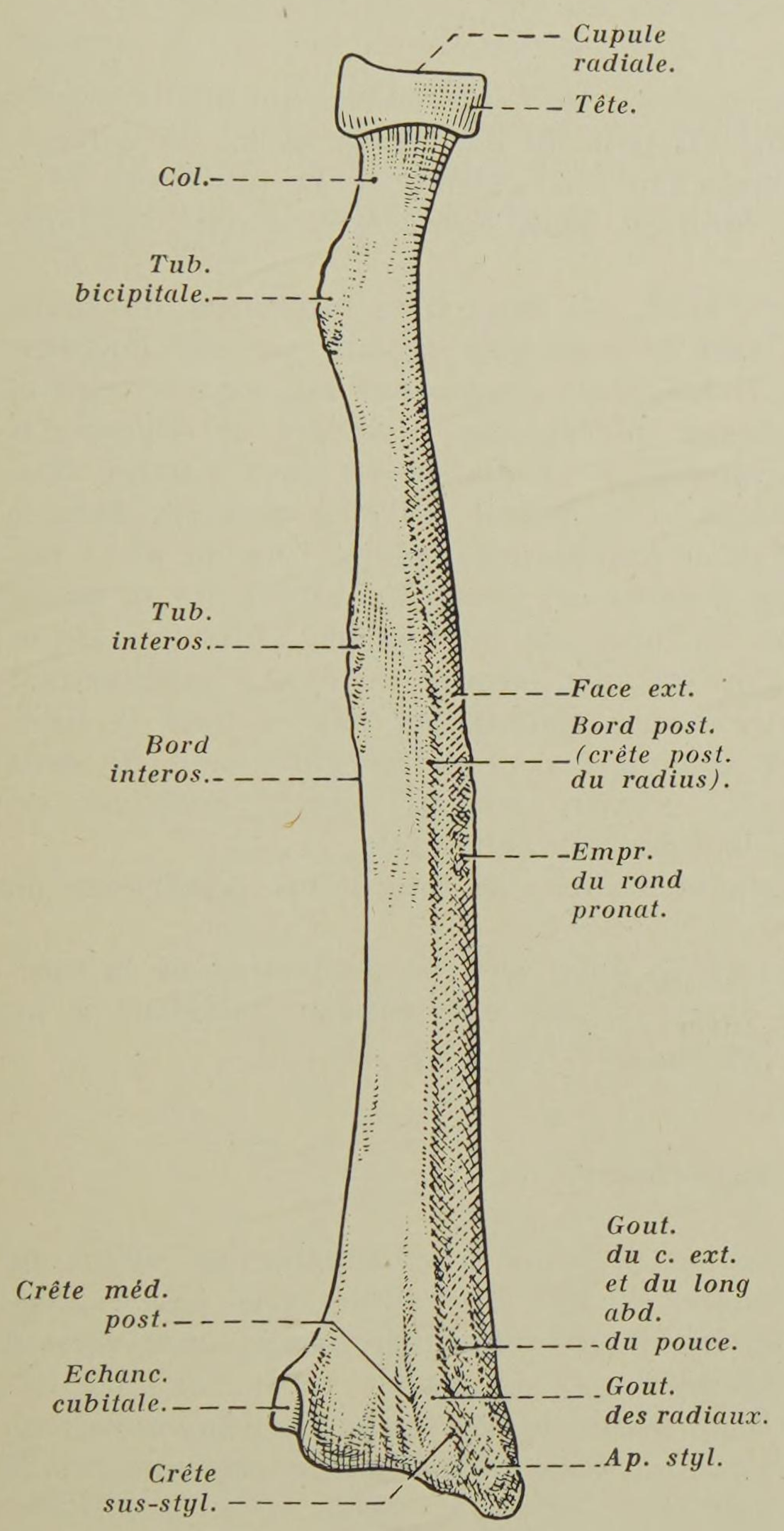

Fig. 49.
Radius, vue postérieure.

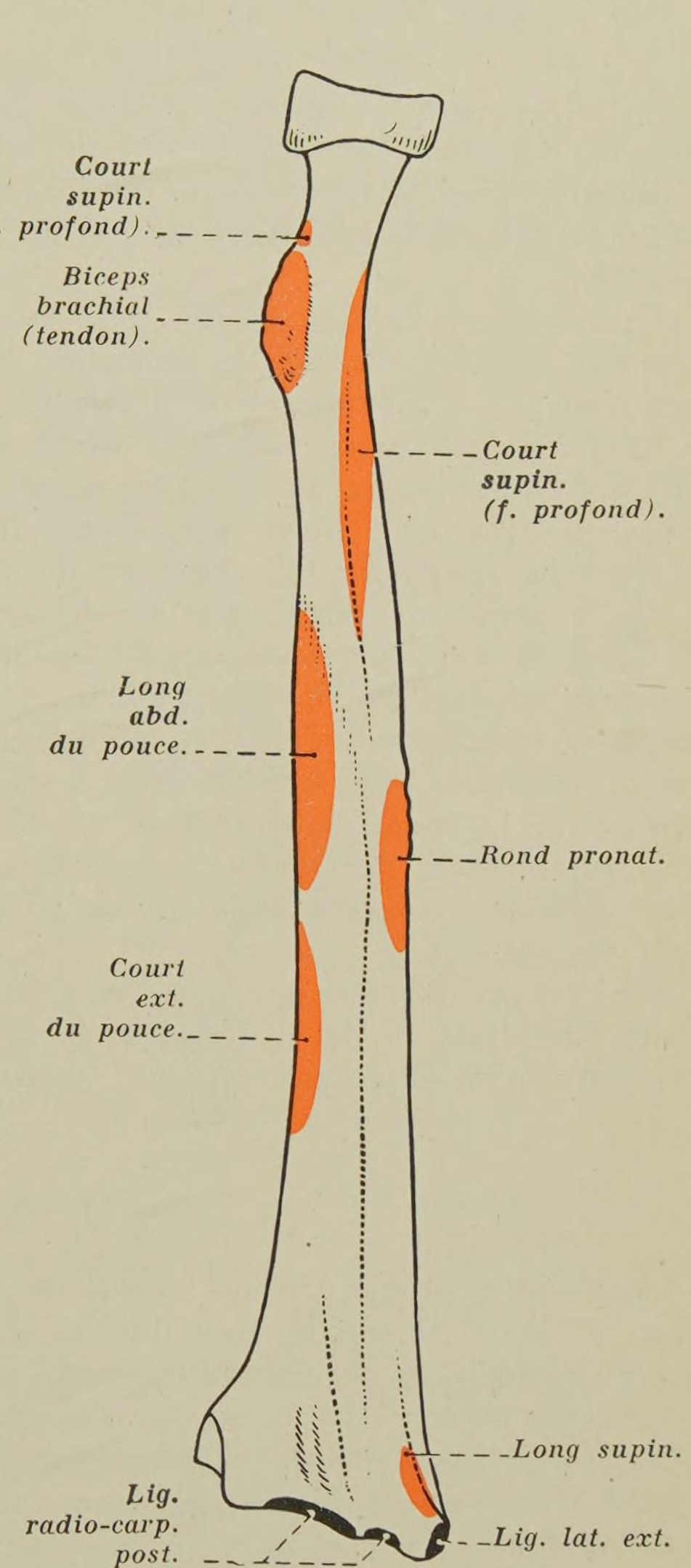

Fig. 50. — *Radius, vue postérieure. Insertions musculaires et ligamentaires.*

termine insensiblement sur la face antérieure de l'apophyse styloïde radiale; cependant, à la partie inférieure de la ligne oblique, se détache une crête mousse, arrondie, à direction verticale (à relief variable suivant les sujets), qui va se perdre dans le champ d'insertion du long fléchisseur propre du pouce.

BORD POSTÉRIEUR. — Très peu marqué à la partie supérieure de l'os, le bord postérieur commence à la face postérieure du col; il est mousse et arrondi et correspond

à peu de chose près à la limite des insertions du court supinateur; il est surtout bien apparent à la partie moyenne où il est représenté par une crête saillante allongée verticalement : c'est la *crête postérieure du radius,* qui sépare les champs d'insertion du rond pronateur et du long abducteur du pouce; sur cette crête se termine celle qui borde, en haut et en dehors, la surface losangique d'insertion du long abducteur du pouce (voy. : fig. 49 et 50).

BORD INTERNE. — Encore désigné sous le nom de *bord interosseux,* ou mieux encore de *crête interosseuse,* le bord interne est situé vis-à-vis du bord interosseux du cubitus; il est mince, mais très marqué et d'aspect tranchant; il s'étend de la tubérosité bicipitale à l'extrémité inférieure de l'os où il se bifurque pour encadrer la cavité sigmoïde du radius.

Il présente, à l'union de son tiers supérieur et de ses deux tiers inférieurs, un épaississement, hérissé de petites rugosités, qui rend ce bord plus saillant sur une longueur de 1 cm. 1/2 à 2 centimètres environ : c'est le *tubercule interosseux* sur lequel viennent se fixer les principaux faisceaux de la membrane interosseuse (Rouvière et Granel); le tubercule interosseux est parfois assez en relief pour subdiviser en deux parties, concaves en dedans, le bord interosseux du radius, et en pareil cas c'est toujours dans la partie sous-jacente au tubercule que ce bord est le plus tranchant (voy. : fig. 46, 47 et 49).

Sur le bord interosseux s'insère le ligament interosseux; mais au niveau de sa partie moyenne, et plus particulièrement au niveau du tubercule interosseux, l'insertion de ce ligament empiète sur la face antérieure de l'os sur une largeur de 5 à 6 millimètres; en outre les insertions de la membrane interosseuse n'atteignent pas en haut la tubérosité bicipitale; elles commencent seulement à 3 ou 4 centimètres au-dessous de cette tubérosité; la corde ligamenteuse de Weitbrecht s'insère sur le versant antérieur du bord interosseux, à 1 cm, 1/2 au-dessous de la tubérosité bicipitale.

En bas, la membrane interosseuse se fixe sur la branche de bifurcation postérieure du bord interosseux.

A sa partie la plus supérieure et à un travers de doigt environ au-dessous de la tubérosité bicipitale, le bord interosseux donne insertion sur son versant antérieur à un faisceau du fléchisseur commun profond des doigts (voy. : fig. 48).

Extrémité supérieure.

L'extrémité supérieure ou brachiale du radius présente à considérer en allant de haut en bas, une partie volumineuse et arrondie, la tête du radius; une partie sous-jacente rétrécie, le col du radius; enfin une tubérosité assez marquée, située sur le versant antéro-interne de l'os : c'est la tubérosité bicipitale.

L'extrémité supérieure du radius forme avec le corps de l'os un angle obtus ouvert en dehors, véritable angle d'inclinaison variable suivant les sujets; il est en moyenne de 170 à 175 degrés.

a) ***Tête du radius.*** — La tête du radius est articulaire ; elle présente la forme d'un cylindre légèrement aplati transversalement, si bien que sur une coupe horizontale la forme de la tête radiale est légèrement ovoïde à grand axe dirigé en avant et en dedans, l'avant-bras étant supposé en position de supination.

Plus volumineuse que le col, elle le surplombe de toutes parts; elle est lisse et unie et présente deux parties, un pourtour et une face supérieure.

Le *pourtour* est plus haut en avant et en dedans qu'en arrière et en dehors, et tandis qu'en dehors sa hauteur n'est guère que de 4 à 5 millimètres, elle atteint 8 à 10 millimètres en dedans; son diamètre varie de 20 à 24 millimètres ; à l'état frais le pourtour de la tête radiale est revêtu d'un cartilage hyalin; mais il ne recouvre que la moitié supérieure sur

le versant externe, tandis qu'il tapisse toute la hauteur du pourtour en avant et en dedans; il s'articule avec la petite cavité sigmoïde du cubitus; il répond également au ligament annulaire qui l'applique contre le cubitus.

La *face supérieure* de la tête est légèrement déprimée, cupuliforme : c'est la *cupule radiale*; revêtue également à l'état frais d'une couche de cartilage hyalin, elle s'articule avec le condyle huméral; elle est circulaire et limitée par un bord net en arrière et en dehors, et par un bord épais, arrondi et mousse, disposé en croissant en avant et en dedans (voy. : fig. 51).

Le bord de la cupule radiale est taillé en biseau au niveau de son versant interne : c'est le *biseau radial*; celui-ci correspond sur le squelette monté et principalement dans la flexion à la zone conoïde ou condylo-trochléenne de l'humérus avec laquelle il se met en contact.

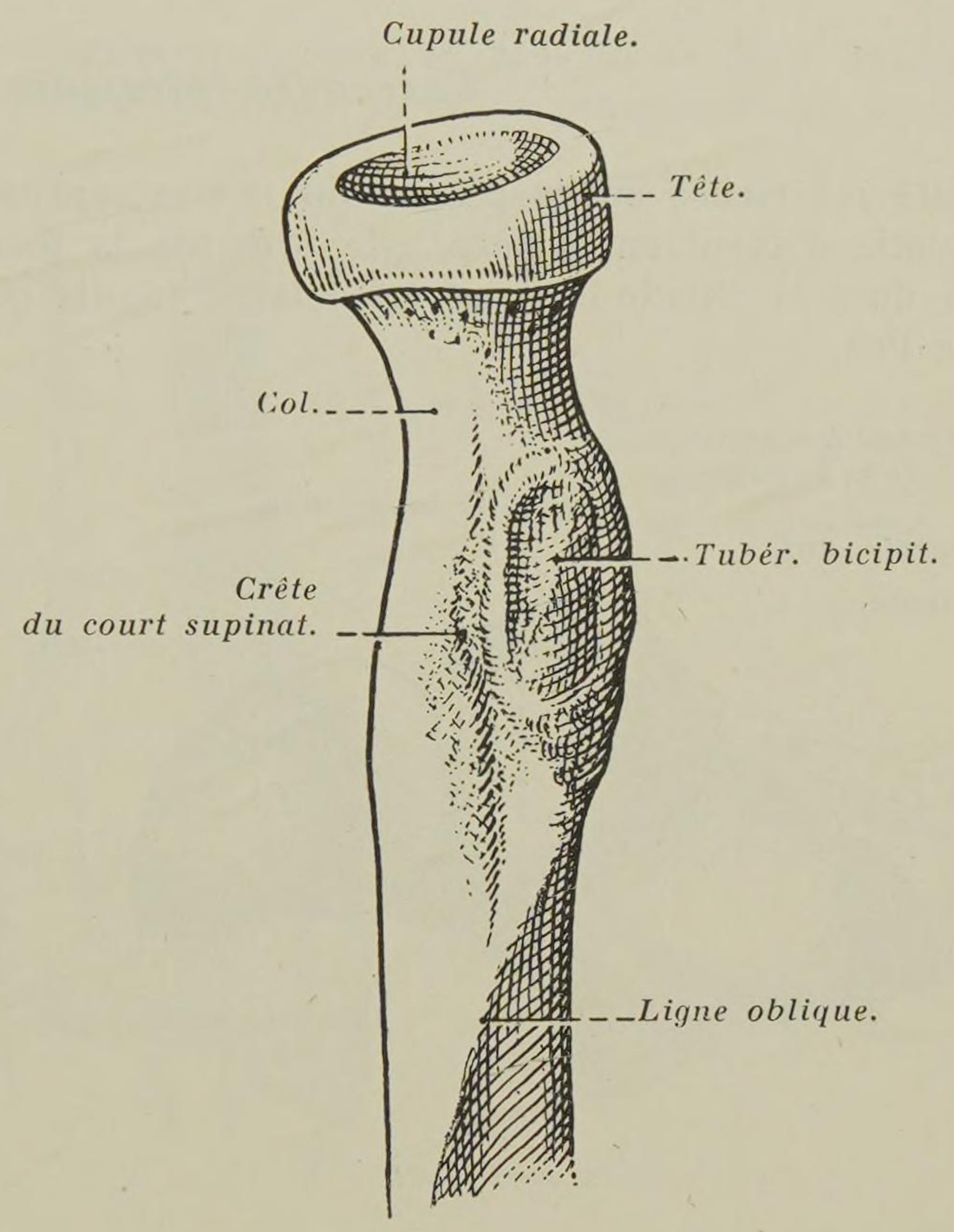

Fig. 51.
Extrémité supérieure du radius droit, vue antérieure.

b) ***Col.*** — Le col du radius représente la partie la plus rétrécie de l'os; haut de 1,5 cm en moyenne, il est oblique en bas et en dedans et supporte la tête. Il présente une forme grossièrement cylindrique, légèrement aplatie transversalement, et un aspect régulièrement lisse; sur son versant postéro-externe et dans sa partie inférieure, il donne insertion au court supinateur (voy. : fig. 232); à sa face postérieure apparaît la partie haute du bord postérieur du radius; sur son versant interne, et à la limite du col et du pourtour de la tête, on observe l'existence d'un sillon circulaire sur lequel se fixe le ligament carré de Denucé (voy. : fig. 48 et 50).

c) ***Tubérosité bicipitale.*** — La tubérosité bicipitale est située à l'union du corps et du col du radius, immédiatement au-dessous et en dedans du col qu'elle déborde; c'est une saillie ovoïde, volumineuse, à grand axe vertical, mesurant en moyenne 20 millimètres de long sur 12 à 15 millimètres de large.

Sa surface est très irrégulière; elle présente parfois une dépression en son centre; dans d'autres cas, au contraire, elle forme un relief plus ou moins rugueux et saillant; dans la majorité des cas, elle présente deux versants bien différents et bien distincts, à savoir :

un versant postéro-interne où la tubérosité est hérissée de rugosités et sur lequel s'insère le tendon du biceps, et un versant antéro-externe, lisse, régulier, qui correspond à la bourse séreuse bicipitale qui sépare le tendon précité du reste de la tubérosité.

Du pôle inférieur de la tubérosité bicipitale se détache la ligne oblique du radius, et sur l'origine de cette ligne se fixe la corde ligamenteuse de Weitbrecht.

Un peu au-dessus et en arrière de la tubérosité bicipitale, le col du radius donne insertion aux fibres les plus supérieures du faisceau profond du court supinateur (voy. : fig. 48).

En dehors de la tubérosité bicipitale, on rencontre parfois une crête irrégulière, parallèle au grand axe de la tubérosité, et légèrement martelée; c'est la *crête du court supinateur,* sur laquelle se font les insertions des fibres moyennes du faisceau profond de ce muscle (voy. : fig. 47, 48, 51 et 232).

Extrémité inférieure.

L'extrémité inférieure ou carpienne du radius représente la partie la plus volumineuse de l'os; aplatie d'avant en arrière, elle présente la forme d'un tronc de pyramide quadrangulaire dont la grande base est articulaire, tandis que la petite base se continue avec le corps de l'os.

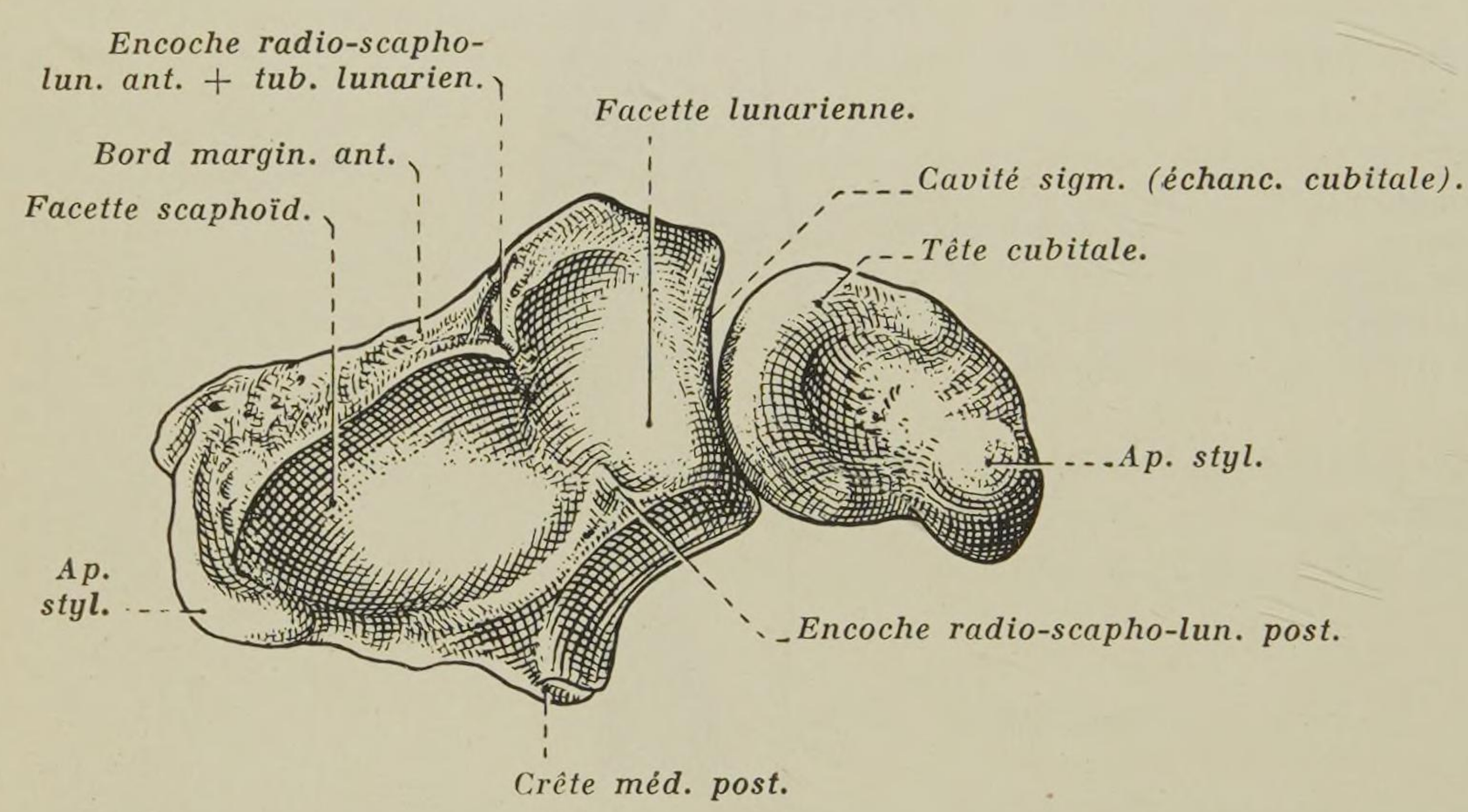

FIG. 52.
Extrémité inférieure des deux os de l'avant-bras ; côté droit, vue inférieure.

On peut lui distinguer *cinq faces* qui sont d'après leur situation inférieure, antérieure, postérieure, interne et externe.

La *face inférieure* ou *base* présente une forme triangulaire à sommet externe; elle est articulaire et à l'état frais elle s'articule, revêtue de cartilage hyalin, avec le condyle carpien.

Elle est lisse et concave dans tous les sens; une crête mousse à direction antéro-postérieure, dite *crête interscapho-lunaire,* la subdivise en deux facettes articulaires secondaires: l'une, interne, quadrangulaire, s'articule avec la facette inversement conformée de la face supérieure du semi-lunaire : c'est la *facette lunarienne*; l'autre, externe, plus étendue, de forme triangulaire, à sommet externe, s'articule avec la face supérieure du scaphoïde : c'est la *facette scaphoïdienne* (voy. : fig. 52).

L'ensemble de ces deux facettes articulaires constitue la *facette carpienne* du radius : elle est limitée en avant et en arrière par un rebord osseux descendant beaucoup plus bas en arrière qu'en avant, et transformant ainsi la facette carpienne du radius en une véritable glène antibrachiale : nous désignerons ces rebords osseux respectivement sous les noms de *bord marginal antérieur* et *postérieur,* en raison de leur importance chirurgi-

cale dans les fractures marginales de l'extrémité inférieure du radius (fractures de Rhéa-Barton-Lenoir).

Les bords marginaux antérieur et postérieur présentent une encoche à la limite des deux facettes lunarienne et scaphoïdienne : ce sont les *encoches radio-scapho-lunaires antérieure* et *postérieure*; l'antérieure est toujours plus marquée et plus apparente que la postérieure; d'autre part, le bord marginal antérieur, rugueux et saillant en avant, donne insertion sur son versant scaphoïdien au ligament antéro-externe *(ligamentum obliquum)* de l'articulation du poignet; au niveau de son versant lunarien, il présente une saillie, le plus souvent très en relief, à bord mousse, qui surplombe en avant, à la manière d'un auvent, le semi-lunaire, et que nous désignerons sous le nom d'*auvent supra-lunarien*; parfois ce bord est marqué par un véritable tubercule : c'est le *tubercule lunarien* (Mouchet et Jeanne) (voy. : fig. 48 et 52).

La *face antérieure* représente la continuation vers le bas de la face antérieure du radius; elle est lisse et concave et donne insertion au carré pronateur; les insertions de

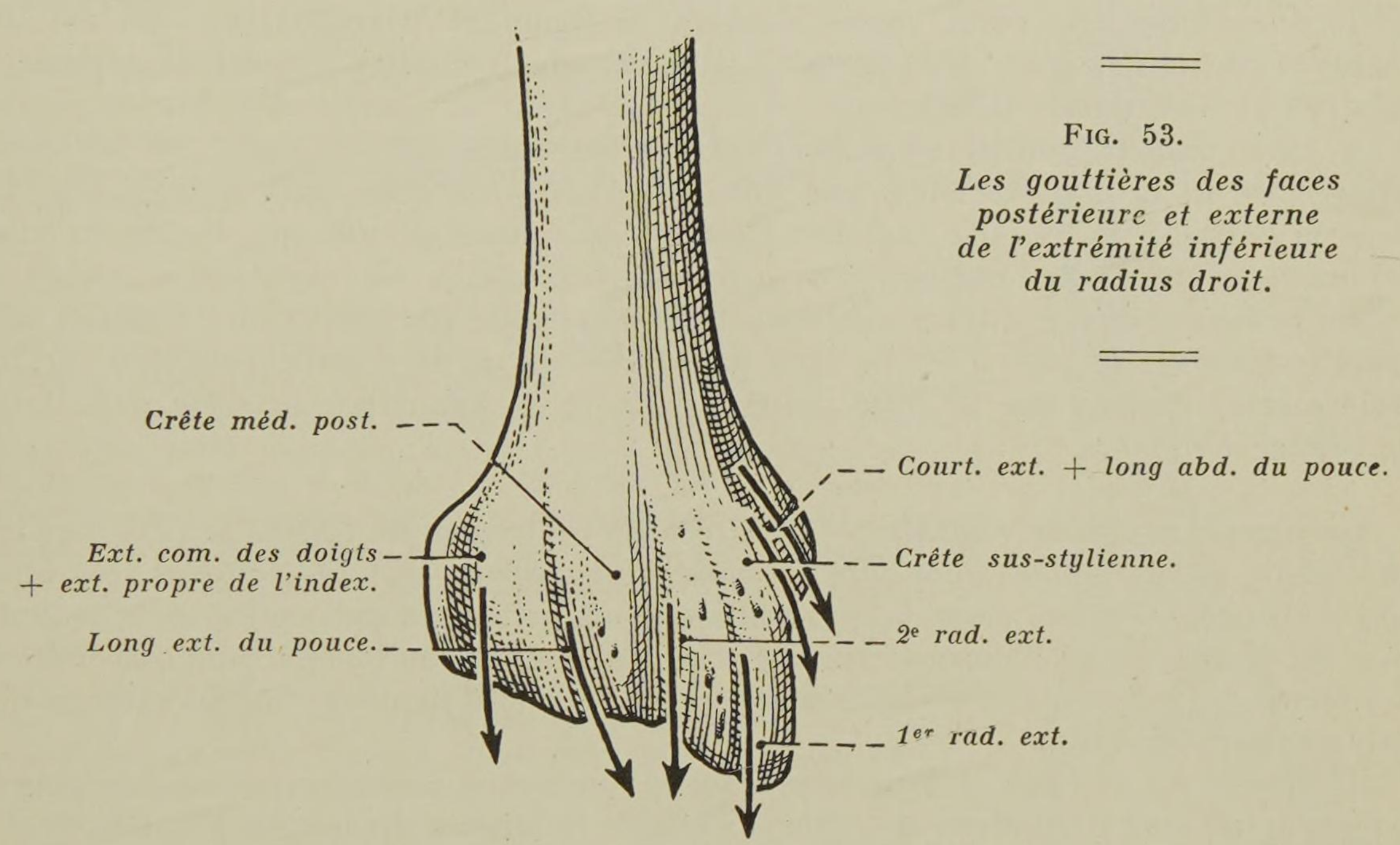

FIG. 53.
Les gouttières des faces postérieure et externe de l'extrémité inférieure du radius droit.

ce muscle descendent très bas et s'arrêtent à un demi-centimètre du bord marginal antérieur.

Au niveau de son versant externe, la face antérieure est marquée par une petite crête, située à la jonction des faces antérieure et externe : c'est la *crête pronatrice* (Gérard), ainsi désignée parce qu'elle limite en dehors le champ d'insertion du carré pronateur; sur cette crête s'attachent les fibres les plus externes du muscle et son aponévrose de revêtement (voy. : fig. 47 et 48).

La *face postérieure,* moins large que la précédente, fait suite à la face postérieure du corps de l'os; très irrégulière, elle est sillonnée de haut en bas de crêtes et de gouttières dans lesquelles glissent les tendons des muscles de la loge postérieure de l'avant-bras.

Convexe dans son ensemble dans le sens transversal, elle présente une crête saillante en dos d'âne qui semble continuer le bord postérieur de l'os : nous la désignerons sous le nom de *crête médiane postérieure*; elle subdivise cette face en deux versants d'inclinaison différente sur lesquels apparaissent quatre gouttières tendineuses (voy. : fig. 53).

En dedans de la crête médiane postérieure, cette face présente deux gouttières d'orientation différente : la plus interne, presque verticale, peu marquée mais large, est la *gout-*

tière de l'extenseur commun des doigts et de l'extenseur propre de l'index; l'autre, oblique en bas et en dehors, courte et profonde, située immédiatement en dehors de la précédente, est la *gouttière du long extenseur du pouce*; cette dernière est généralement très apparente, souvent même la plus apparente de toutes ; elle commence très haut à la face postérieure du corps de l'os.

En dehors de la crête médiane postérieure, la face postérieure présente également deux gouttières tendineuses parallèles à direction à peu près verticale; ce sont, en allant de dedans en dehors, la *gouttière des radiaux,* destinée au passage des tendons du deuxième et du premier radial externe; parfois même, entre les deux tendons, apparaît au fond de la gouttière une petite crête mousse intermédiaire qui subdivise cette dernière en deux gouttières secondaires (voy. : fig. 53).

La *face interne,* de forme triangulaire, est représentée par la zone comprise entre les deux branches de bifurcation de la crête interosseuse; à sa partie inférieure, elle présente une facette articulaire allongée et concave d'avant en arrière : c'est la *cavité sigmoïde du radius* ou *échancrure cubitale,* qui s'articule avec la tête du cubitus (voy. : fig. 52); sur le bord inférieur de cette cavité s'insère le ligament triangulaire ; elle est limitée en avant et en arrière par deux crêtes saillantes sur lesquelles s'insère la capsule de l'articulation radio-cubitale inférieure.

La *face externe* continue la face externe du corps de l'os; elle est le plus souvent séparée de la face postérieure par une crête bien marquée, qui se continue jusqu'à la base de l'apophyse styloïde radiale : c'est la *crête sus-stylienne* qui limite en avant et en dehors la gouttière des radiaux (voy. : fig. 53).

Elle présente une gouttière verticale bien apparente où glissent les tendons adossés du *court extenseur du pouce* et du *long abducteur du pouce*; cette gouttière est limitée en arrière et en dedans par la crête sus-stylienne, et en avant par la crête pronatrice (voy. : fig. 49 et 53).

Apophyse styloïde radiale. — L'extrémité inférieure du radius se prolonge en bas par une saillie pyramidale, l'*apophyse styloïde du radius* ou *styloïde radiale*; très superficielle, placée immédiatement sous la peau où elle est nettement perceptible à la palpation, convexe en arrière et en dehors et régulière, elle se termine en bas par une extrémité arrondie, le *sommet* ou *pointe* de la styloïde sur lequel s'insère le ligament latéral externe de l'articulation radio-carpienne.

Au niveau de sa base et à sa face externe, en avant de la gouttière des muscles court extenseur et long abducteur du pouce, s'insère le tendon du long supinateur (voy. : fig. 48 et 50).

Le sommet de la styloïde radiale descend beaucoup plus bas que celui de la styloïde cubitale : à 1 cm. ou 1 cm. 1/2 environ au-dessous de cette dernière; cette dénivellation entre les deux styloïdes, radiale et cubitale, est très importante à connaître pour le diagnostic des fractures de l'extrémité inférieure du radius (signe de Laugier dans les fractures de Pouteau-Colles).

***

CONNEXIONS. — Le radius s'articule avec quatre os, qui sont : *a) en haut,* l'humérus (articulation du coude ou condylo-radiale) ; *b) en bas,* le scaphoïde et le semi-lunaire (articulation radio-carpienne) ; et *en dedans,* le cubitus (articulations radio-cubitales supérieure et inférieure).

INSERTIONS MUSCULAIRES. — Neuf muscles s'insèrent sur le radius, ce sont :

1° Sur le *corps de l'os* : le court supinateur, le fléchisseur commun superficiel des doigts, le fléchisseur propre du pouce, le rond pronateur, le carré pronateur, le long abducteur du pouce, le court extenseur du pouce et accessoirement, le fléchisseur commun profond des doigts.

2° Sur l'*extrémité supérieure* : le court supinateur et le biceps.

3° Sur l'*extrémité inférieure* (apophyse styloïde) : le long supinateur.

ARCHITECTURE. — Le radius est formé d'un cylindre de tissu osseux compact qui circonscrit le canal médullaire; au niveau de l'extrémité supérieure, le tissu compact s'arrête sur le col ; au niveau de l'extrémité inférieure, il est plus épais et descend plus bas en avant qu'en arrière, ce qui explique l'obliquité du plan de fracture dans les fractures de l'extrémité inférieure du radius (fractures de Pouteau-Colles); en ce qui concerne le corps de l'os, il atteint son maximum d'épaisseur à la partie moyenne de la face externe de l'os.

Le canal médullaire, très étroit à sa partie moyenne, s'arrête en haut au niveau de la tubérosité bicipitale, et en bas à l'union du quart inférieur et des trois quarts supérieurs de la diaphyse.

Les extrémités du radius sont constituées par du tissu spongieux, dont les travées ont une direction sensiblement verticale, qu'entoure une mince lamelle de tissu osseux compact; au niveau de la tête cette lamelle est d'une minceur extrême.

OSSIFICATION. — Le radius se développe par *quatre points d'ossification* qui sont un point primitif, deux points secondaires et un point complémentaire.

1° Le **point primitif** ou **diaphysaire** apparaît vers le quarantième jour de la vie intra-utérine; il forme le corps de l'os et les zones juxta-épiphysaires, y compris le col du radius; l'ossification de la diaphyse se fait très rapidement et à la naissance elle est complètement terminée.

2° Les **points secondaires** ou **épiphysaires** sont : *a)* un *point épiphysaire supérieur* ou *céphalique*, qui apparaît d'une façon très variable entre trois et six ans, sous la forme d'un mince disque osseux *(disque céphalique)*; il surplombe la diaphyse et s'épaissit par la suite ; il reste longtemps à distance de la diaphyse et demeure moins large que cette dernière, la soudure à la diaphyse ne se fait guère qu'entre quinze et seize ans chez les filles, et entre dix-sept et dix-huit ans chez les garçons; le cartilage de conjugaison, en forme de lentille biconcave, se trouve situé à la jonction du col et de la tête du radius; — *b)* et un *point épiphysaire inférieur* ou *point cunéiforme*, qui apparaît à un an, parfois même à la naissance chez les filles (W. Pryor), et à deux ou trois ans chez les garçons ; assez souvent, il apparaît au cours de la première année entre six et huit mois (Lang-Wachsmuth); il se développe davantage en dehors qu'en dedans, aussi présente-t-il assez rapidement un aspect aplati et cunéiforme à base externe répondant à la base de la styloïde radiale et à sommet interne; il donne naissance à l'apophyse styloïde et à la partie de l'os qui correspond à la facette carpienne du radius; il se soude au corps de l'os de dix-sept à vingt ans chez les filles, et de vingt à vingt-cinq ans chez les garçons; le cartilage de conjugaison présente la forme d'un disque aplati, légèrement concave en haut.

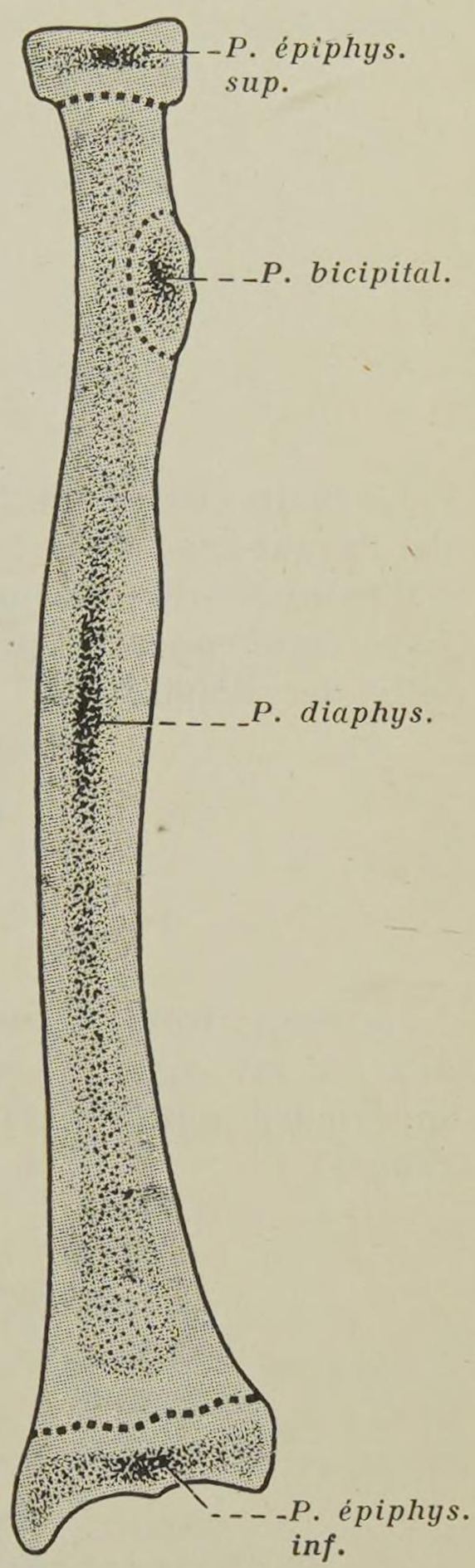

Fig. 54. — *Ossification du radius* (schématique) (*en pointillé*, les cartilages de conjugaison).

3° Le **point complémentaire** ou **point bicipital** est destiné à la tubérosité bicipitale; il apparaît entre treize et quatorze ans; il présente au début la forme d'une lamelle discoïde, puis il se développe très rapidement et se soude à la diaphyse vers dix-sept ans (voy. : fig. 54).

OS DE LA MAIN

La main comprend 27 os disposés en trois segments qui sont de haut en bas, c'est-à-dire de l'avant-bras vers l'extrémité des doigts : *a)* le *carpe,* équivalent du tarse au pied ; *b)* le *métacarpe* formé par cinq os divergents *(métacarpiens),* mais juxtaposés à leur base (sauf pour le premier métacarpien); *c)* et les *phalanges* qui constituent le squelette des doigts.

CARPE

Le carpe forme le squelette du poignet; il unit le métacarpe au squelette de l'avant-bras; il est constitué par un assemblage de huit petits os disposés en deux rangées, l'une supérieure antibrachiale (première rangée), l'autre inférieure métacarpienne (deuxième rangée).

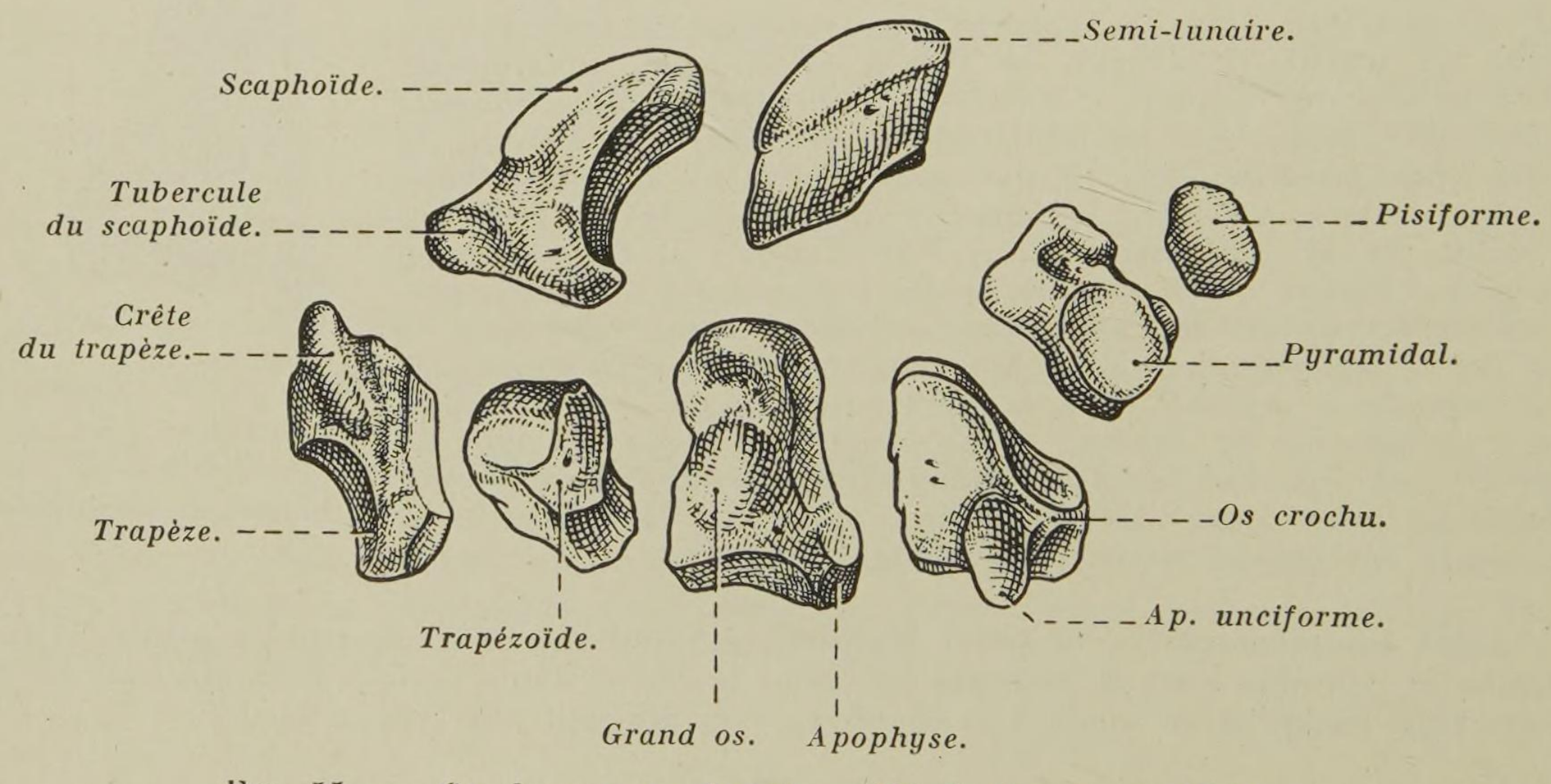

Fig. 55. — *Os du carpe séparés; côté droit, vue antérieure.*

La *première rangée* comprend quatre os qui sont, de dehors en dedans : le *scaphoïde,* le *semi-lunaire,* le *pyramidal* et le *pisiforme* ; la *deuxième rangée* comprend également quatre os qui sont, toujours de dehors en dedans : le *trapèze,* le *trapézoïde,* le *grand os* et l'*os crochu* (voy. : fig. 55 et 56).

Dans l'ensemble les os du carpe sont disposés en une gouttière ouverte en avant dans laquelle glissent les tendons des muscles fléchisseurs des doigts.

A l'exception du pyramidal, de l'os crochu et du pisiforme, chaque os du carpe pré-

sente approximativement une forme cuboïde; les faces antérieure et postérieure de ces os sont irrégulières et rugueuses, et donnent insertion à des ligaments; les faces en contact sont régulières, lisses et articulaires; elles sont revêtues à l'état frais de cartilage hyalin et s'articulent avec l'os ou les os voisins.

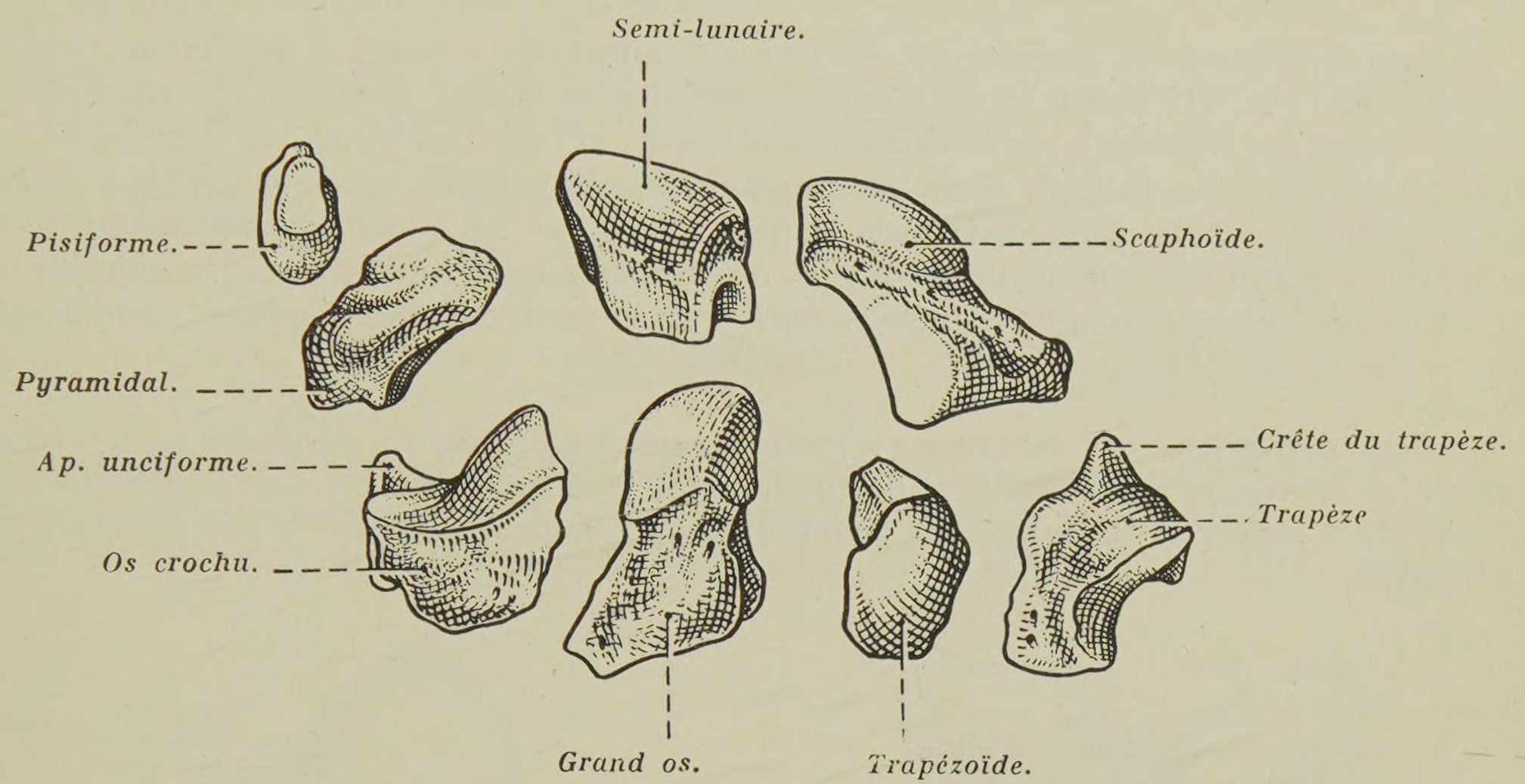

FIG. 56. — *Os du carpe séparés; côté droit, vue postérieure.*

SCAPHOÏDE

Le scaphoïde *(scaphoïde carpien)* ou *os naviculaire* est l'os le plus externe de la première rangée du carpe; et bien qu'appartenant à cette dernière, il s'étend notablement sur la deuxième rangée, car il coiffe la moitié externe de la tête du grand os (c'est l'os le plus étendu de la première rangée du carpe); ses dimensions et son volume sont variables

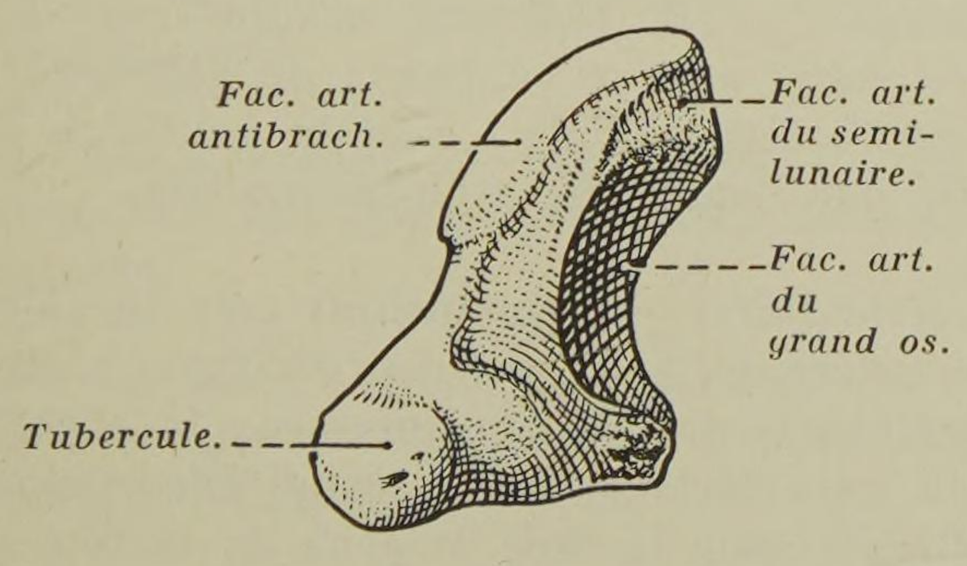

FIG. 57. — *Scaphoïde, côté droit, face antérieure.*

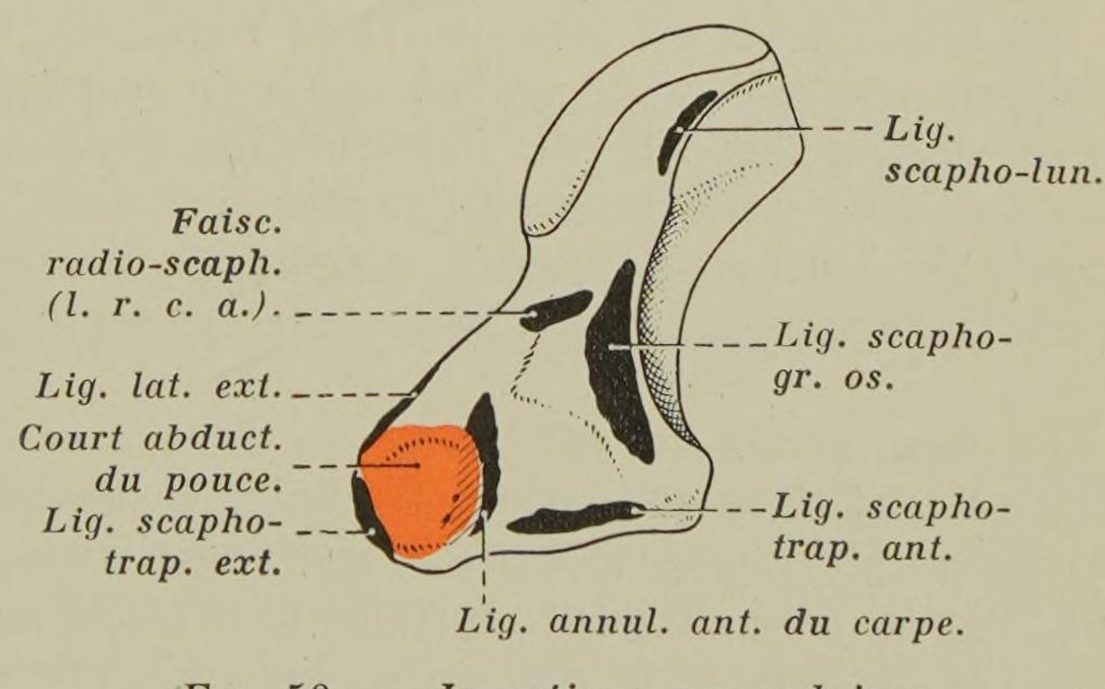

FIG. 58. — *Insertions musculaires et ligamentaires de la face antérieure du scaphoïde, côté droit.*

et peuvent aller du simple au double; ses variations sont parfois en rapport avec l'utilisation professionnelle de la main (Mouchet et Jeanne).

Très variable également dans sa forme, c'est un petit os allongé dont le grand axe est oblique en bas et en dehors; il est formé de *deux parties,* l'une supérieure, l'autre infé-

rieure, séparées entre elles par un segment rétréci, et chacune de ces parties supporte sur les faces extrêmes une facette articulaire.

On lui distingue *six faces* dont trois sont articulaires (interne, supérieure et inférieure) et trois non articulaires (antérieure, postérieure et externe).

La **face antérieure** ou **palmaire** est de forme triangulaire à sommet supérieur; irrégulière et rugueuse, elle est étroite à sa partie supérieure et donne insertion au *faisceau radio-scaphoïdien* du ligament radio-carpien antérieur et verticalement au ligament scapho-lunaire; en bas, elle s'élargit et se prolonge en dehors par une saillie arrondie, le *tubercule du scaphoïde,* sur la face antérieure duquel s'insèrent le court abducteur du pouce et le ligament annulaire antérieur du carpe; au-dessous de cette saillie, le scaphoïde donne insertion au *ligament scapho-trapézien antérieur,* et en dedans au *ligament scapho-grand os* (voy : fig. 57 et 58).

La **face postérieure** ou **dorsale** est étroite, transversale, de forme losangique; très irrégulière et en forme de gouttière, elle présente de multiples orifices vasculaires; elle donne insertion au *faisceau supérieur* ou *scaphoïdien du ligament dorsal* de l'articulation médio-carpienne.

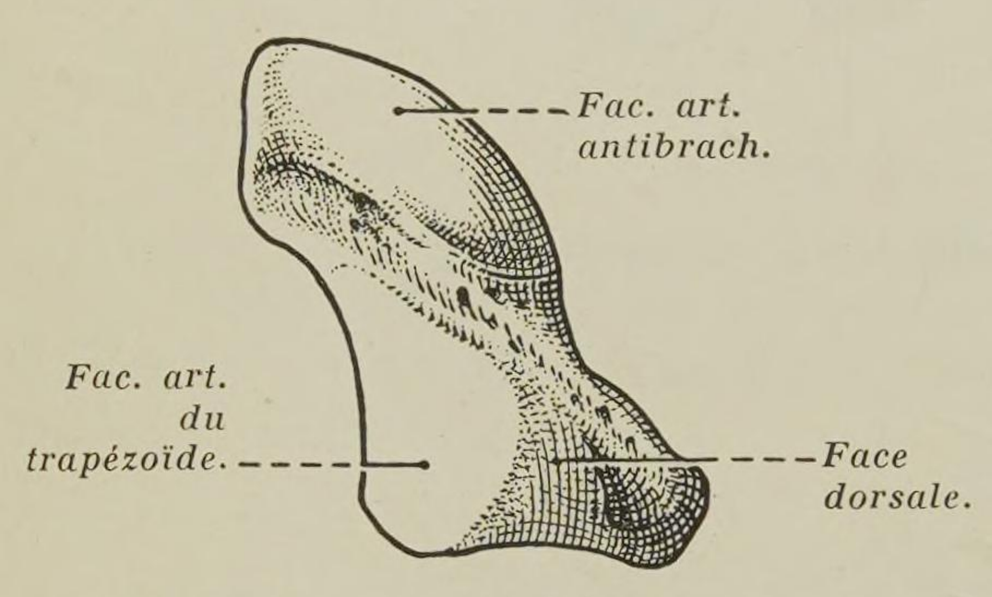

Fig. 59.
Scaphoïde, côté droit, face postérieure.

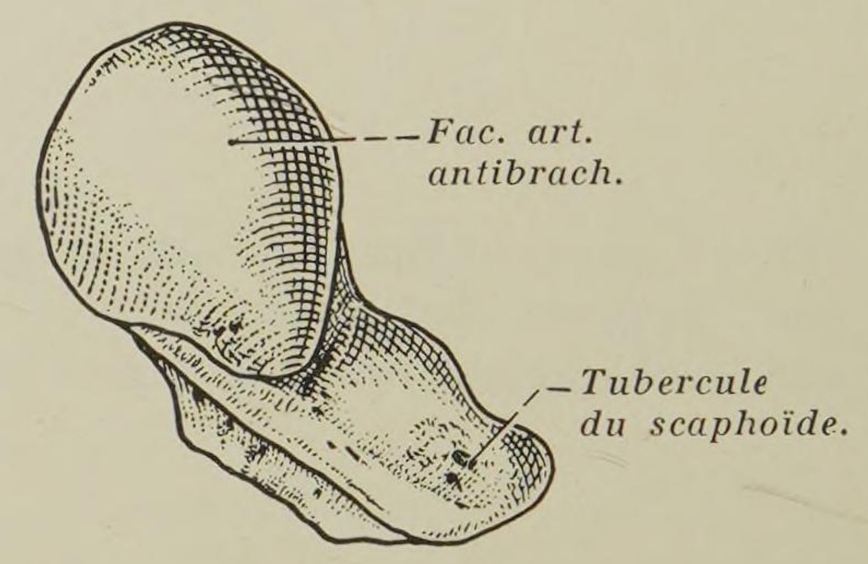

Fig. 60.
Scaphoïde, côté droit, face externe.

La **face externe** est très courte et rugueuse; elle présente *deux versants* : l'un *inférieur,* saillant, correspondant au *tubercule du scaphoïde* sur lequel s'insèrent à ce niveau le ligament latéral externe de l'articulation radio-carpienne et le ligament scapho-trapézien externe (voy. : fig. 58 et 60); l'autre *supérieur,* légèrement excavé en forme de gouttière à direction antéro-postérieure, répond au passage de l'artère radiale : c'est la *gouttière de l'artère radiale* (Poirier); cette face est surplombée par l'apophyse styloïde radiale.

La **face interne** est subdivisée en *deux facettes* articulaires de dimensions très inégales par une crête mousse semi-circulaire à concavité inférieure; la *facette supérieure,* plane, en forme de croissant à concavité inférieure, s'articule avec le semi-lunaire; la *facette inférieure,* plus étendue, fortement excavée est la caractéristique du scaphoïde auquel celui-ci doit son nom (de σκάφος, barque), elle s'articule avec la face externe de la tête et du col du grand os (voy. : fig. 57).

La **face supérieure** ou **antibrachiale,** de forme irrégulièrement ovalaire, est convexe dans tous les sens; elle regarde en dehors et en arrière et s'articule avec la facette externe ou facette scaphoïdienne de l'extrémité inférieure du radius.

Elle est séparée de la face interne de l'os et plus spécialement de la facette articulaire lunarienne par une crête mousse curviligne sur laquelle s'insère le ligament interosseux scapho-lunaire (parfois ligament radio-scapho-lunaire) (voy. : fig. 58).

La **face inférieure** est également convexe dans tous les sens, elle est subdivisée en *deux versants* de forme grossièrement quadrilatère, mais d'étendue inégale, par une crête mousse oblique en bas, en arrière et en dehors; le *versant externe* est le plus étroit, il s'articule avec le trapèze et il est en grande partie sous-jacent au tubercule du scaphoïde; le *versant interne,* plus large, s'articule avec le trapézoïde.

CONNEXIONS. — Le scaphoïde s'articule avec cinq os, à savoir : le radius (articulation radio-carpienne), le semi-lunaire, le grand os, le trapèze et le trapézoïde.

INSERTION MUSCULAIRE. — Un seul muscle s'insère sur le scaphoïde : c'est le court abducteur du pouce (faisceau externe).

SEMI-LUNAIRE

Le semi-lunaire *(os lunatum)* est un os du carpe compris entre le scaphoïde et le pyramidal dans le sens transversal, le radius et le grand os dans le sens vertical; il présente grossièrement la forme d'un quartier de mandarine dont le grand axe est antéro-pos-

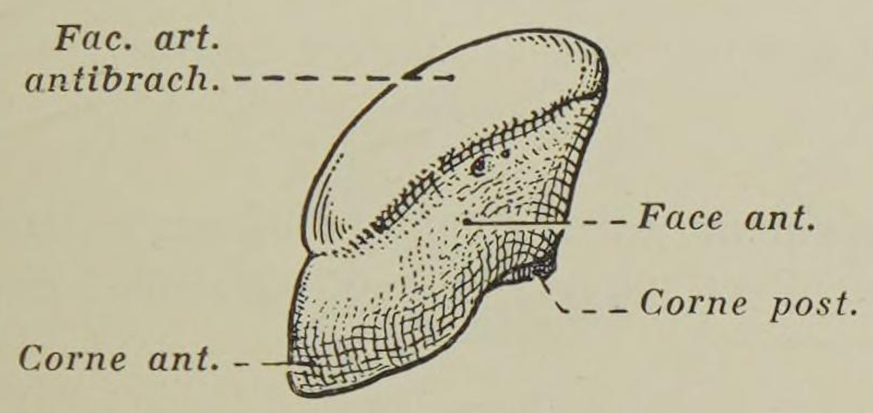

Fig. 61.
Semi-lunaire; côté droit, face antérieure.

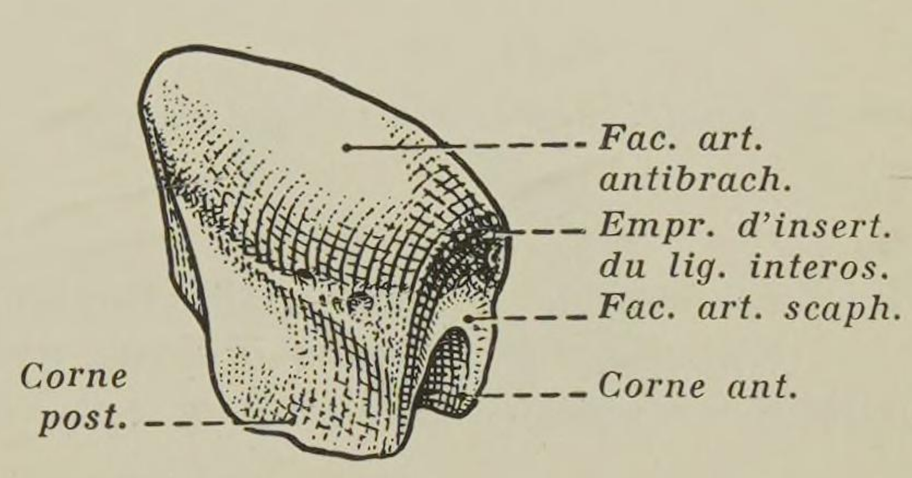

Fig. 62.
Semi-lunaire; côté droit, face postérieure.

térieur et dont la concavité inférieure coiffe la tête du grand os; son extrémité antérieure est plus large que son extrémité postérieure, disposition qui explique la fréquence des luxations du semi-lunaire en avant ou, ce qui revient au même, de la tête du grand os en arrière.

On lui distingue *six faces* dont quatre articulaires et deux non articulaires (antérieure et postérieure).

La **face antérieure** ou **palmaire** est rugueuse, fortement convexe, pourvue de fins orifices vasculaires; elle donne insertion à la majeure partie des fibres du *ligament radio-carpien antérieur.*

La **face postérieure** ou **dorsale** est moitié moins étendue que la précédente; irrégulière et rugueuse, elle est assez souvent disposée en forme de gouttière transversale et pourvue également d'orifices vasculaires.

La **face externe** ou **face scaphoïdienne** affecte la forme générale d'un croissant; elle présente *deux versants* de forme semi-lunaire, séparés l'un de l'autre tantôt par une très étroite gouttière circulaire, tantôt au contraire (et c'est le cas le plus fréquent) par une ligne courbe, à concavité inférieur et à relief peu accusé, qui s'étend de la corne antérieure à la corne postérieure :

a) Le *versant supérieur* est mince dans sa partie postérieure et plus large dans sa moitié antérieure; non articulaire et rugueux il présente une petite fossette (parfois deux) dont le fond est criblé de minuscules orifices vasculaires; pour cette raison, nous la dési-

gnerons sous le nom de *fossette criblée du semi-lunaire (fossa cribrosa lunati)*; de forme variable, tantôt triangulaire à sommet postérieur, tantôt étoilée, tantôt à peine apparente et très peu excavée, cette fossette est située au-dessous de la corne antérieure et de la facette articulaire antibrachiale, et toujours placée plus près de la face antérieure que de la face postérieure de l'os; sur certains os, elle est parfois considérablement développée et prend alors le nom de *géode du semi-lunaire* (Kuentz) (1); la partie antéro-supérieure de cette fossette donne insertion au ligament interosseux radio-scapho-lunaire (faisceau lunarien).

b) Le *versant inférieur,* articulaire, est plan, en forme de croissant à concavité inférieure, il s'articule avec le scaphoïde (voy. : fig. 63).

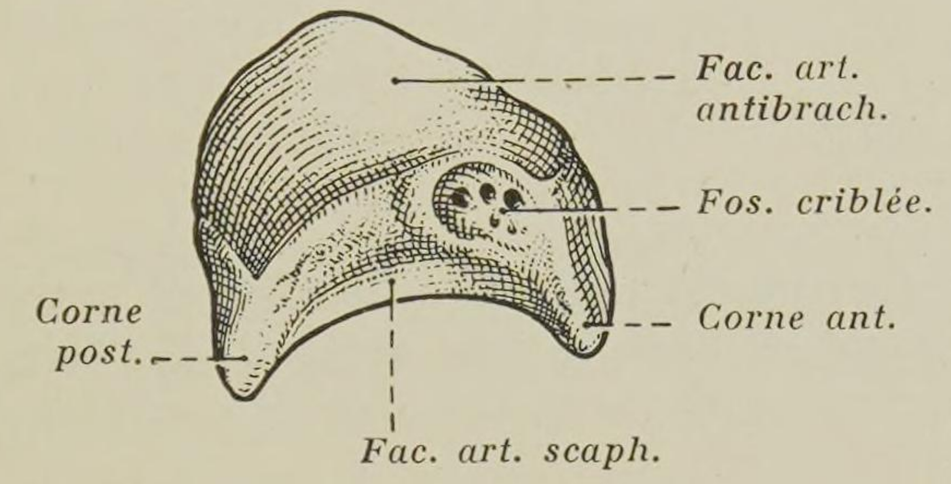

Fig. 63.
Semi-lunaire; côté droit, face externe.

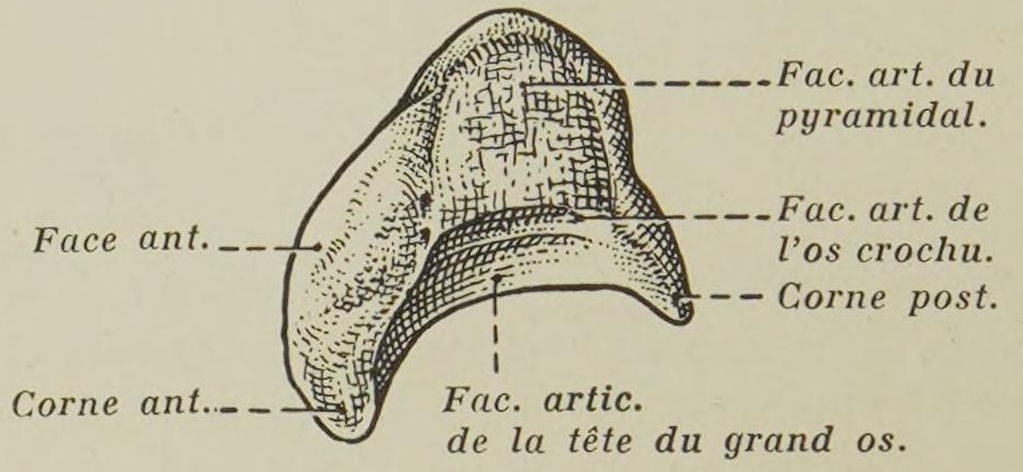

Fig. 64.
Semi-lunaire; côté droit, face interne.

La **face interne,** de forme triangulaire à sommet supérieur, est fortement oblique en bas et en dehors; elle est plus oblique que la face externe et ne lui est pas parallèle; elle s'articule avec le pyramidal (voy. : fig. 64).

La **face supérieure** ou **antibrachiale,** de forme grossièrement quadrilatère, est convexe dans tous les sens, mais elle est plus large en avant qu'en arrière et plus élevée en dedans qu'en dehors; entièrement articulaire, elle entre en connexion avec la facette interne ou lunarienne de l'extrémité inférieure du radius et avec le ligament triangulaire.

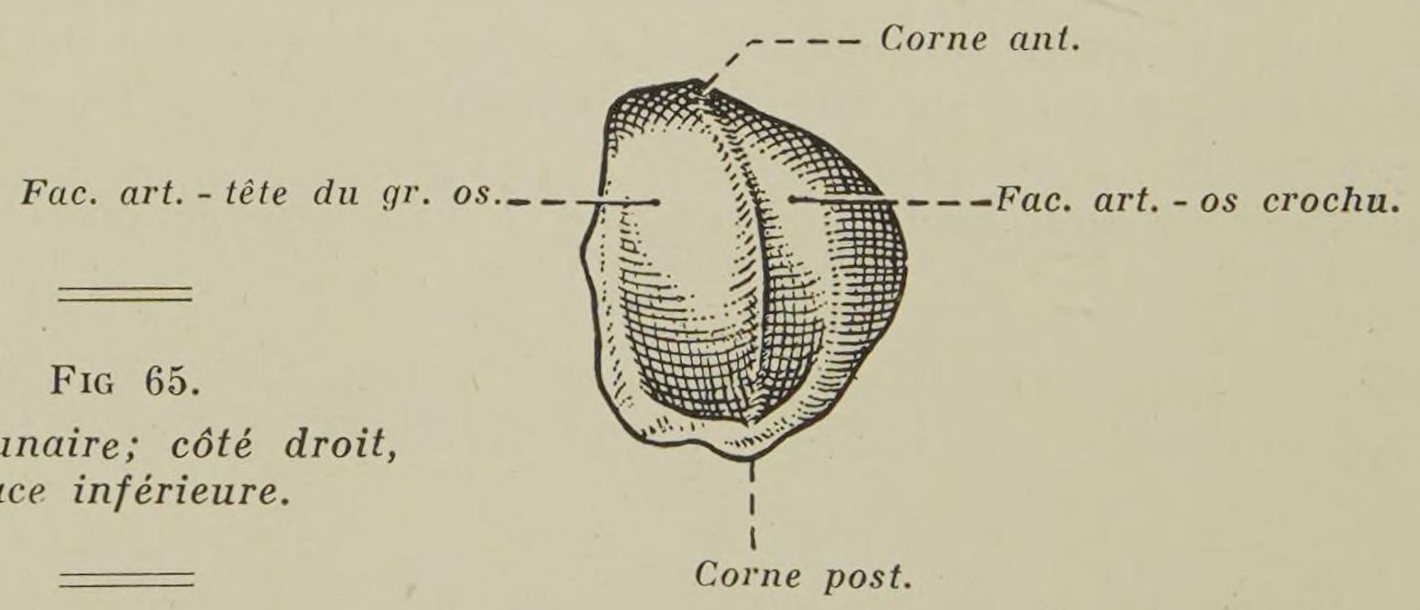

Fig 65.
Semi-lunaire; côté droit, face inférieure.

La **face inférieure,** également articulaire, est fortement concave dans le sens antéro-postérieur; elle se termine en avant et en arrière par deux bords appelés *cornes du semi-lunaire.*

La *corne antérieure* est régulière, large, arrondie, peu rugueuse, presque lisse, ce qui paraît de prime abord en contradiction avec les puissants ligaments qui s'insèrent sur son versant antérieur.

(1) Ouvrage à consulter : Kuentz : Les géodes du semi-lunaire. *Thèse de Lyon,* 1923.

La *corne postérieure,* moins large, est irrégulière et saillante, aplatie, rugueuse; elle est perforée sur son versant postérieur d'orifices vasculaires.

Elle coiffe la tête du grand os, et elle s'articule également en dedans avec l'arête supérieure de l'os crochu (voy. : fig. 64 et 65).

CONNEXIONS. — Le semi-lunaire s'articule avec cinq os, à savoir : le radius (articulation radio-carpienne), le scaphoïde, le pyramidal, le grand os et l'os crochu.

PYRAMIDAL

Le pyramidal ou *triquetrum* est compris entre le semi-lunaire et le pisiforme; il présente la forme d'une pyramide couchée à base supéro-externe et à sommet inféro-interne.

On lui distingue *six faces* dont quatre articulaires et deux non articulaires (antérieure et postérieure).

La **face antérieure** ou **palmaire** est étroite, irrégulière et rugueuse, allongée de haut en bas et de dehors en dedans; elle donne insertion aux *fibres radio-pyramidales* et *cubito-pyramidales* du ligament radio-carpien antérieur.

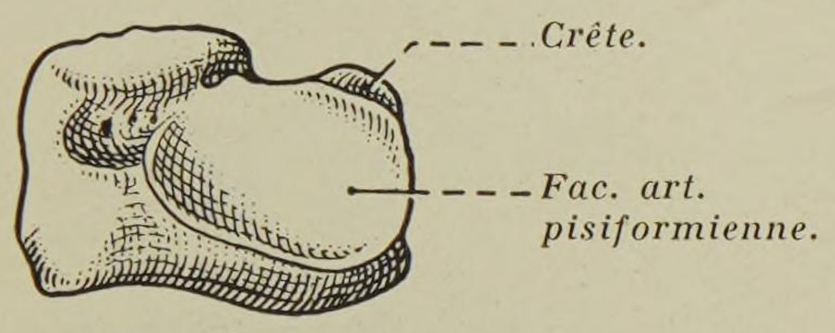

Fig. 66.
Pyramidal; côté droit, face antérieure.

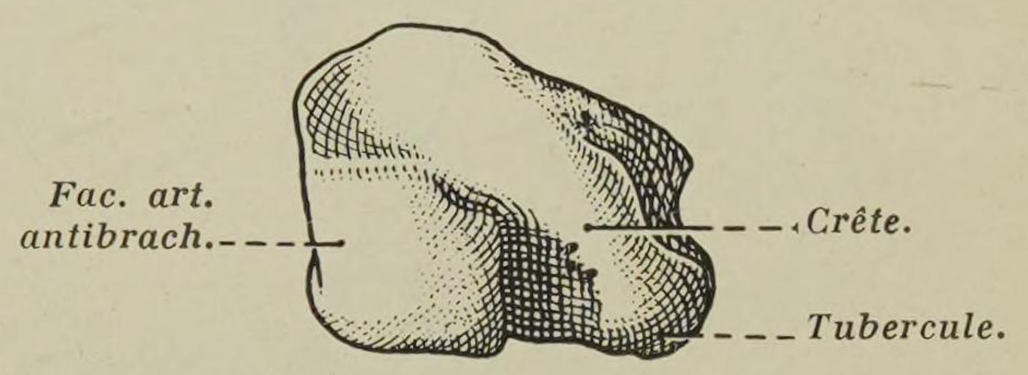

Fig. 67. — *Pyramidal; côté droit, faces postérieure et supérieure.*

La **face postérieure** ou **dorsale,** beaucoup plus large que la précédente, regarde en haut et fortement en dedans; elle est rugueuse et présente une crête transversale : la *crête du pyramidal,* sur laquelle se fixent en partie le ligament radio-carpien postérieur et le ligament médio-carpien postérieur; cette crête se termine en dedans par un tubercule toujours bien marqué, le *tubercule du pyramidal,* sur lequel s'attache le faisceau postérieur du ligament latéral interne de l'articulation radio-carpienne (voy. : fig. 67).

La **face externe,** de forme triangulaire à base inférieure, est à peu près plane, ou très légèrement concave, oblique en bas et en dehors; elle s'articule avec le semi-lunaire.

La **face interne,** ou mieux **antéro-interne,** est très étroite, elle regarde en avant et en bas; elle présente une facette articulaire arrondie ou ovalaire, légèrement convexe : c'est la *facette pisiformienne,* qui s'articule avec le pisiforme (voy. : fig. 66).

La **face supérieure,** grossièrement quadrilatère, est convexe et irrégulière; articulaire, (facette articulaire antibrachiale), elle empiète quelque peu sur la face postérieure de l'os et répond au ligament triangulaire (voy. : fig. 67).

La **face inférieure,** excavée, présente une forme triangulaire à base supéro-externe et à sommet inférieur; elle s'articule avec l'os crochu.

CONNEXIONS. — Le pyramidal s'articule avec quatre os, qui sont : le cubitus par l'intermédiaire d'un fibro-cartilage (ligament triangulaire de l'articulation radio-carpienne), le semi-lunaire, le pisiforme et l'os crochu.

PISIFORME

Le *pisiforme* (*os pisiforme*, de *pisum* : pois) est le plus petit des os du carpe; il est situé sur un plan antérieur à tous les autres os du carpe; comme son nom l'indique, il présente approximativement le volume et la forme d'un pois, aplati à sa partie postérieure.

On lui considère *quatre faces* : antérieure, postérieure, externe et interne, et *deux extrémités* ou pôles supérieur et inférieur.

La **face antérieure** est arrondie et convexe; elle regarde en bas et donne insertion dans sa moitié supérieure au *tendon du cubital antérieur*, et dans sa moitié inférieure à l'*abducteur du petit doigt* (voy. : fig. 92).

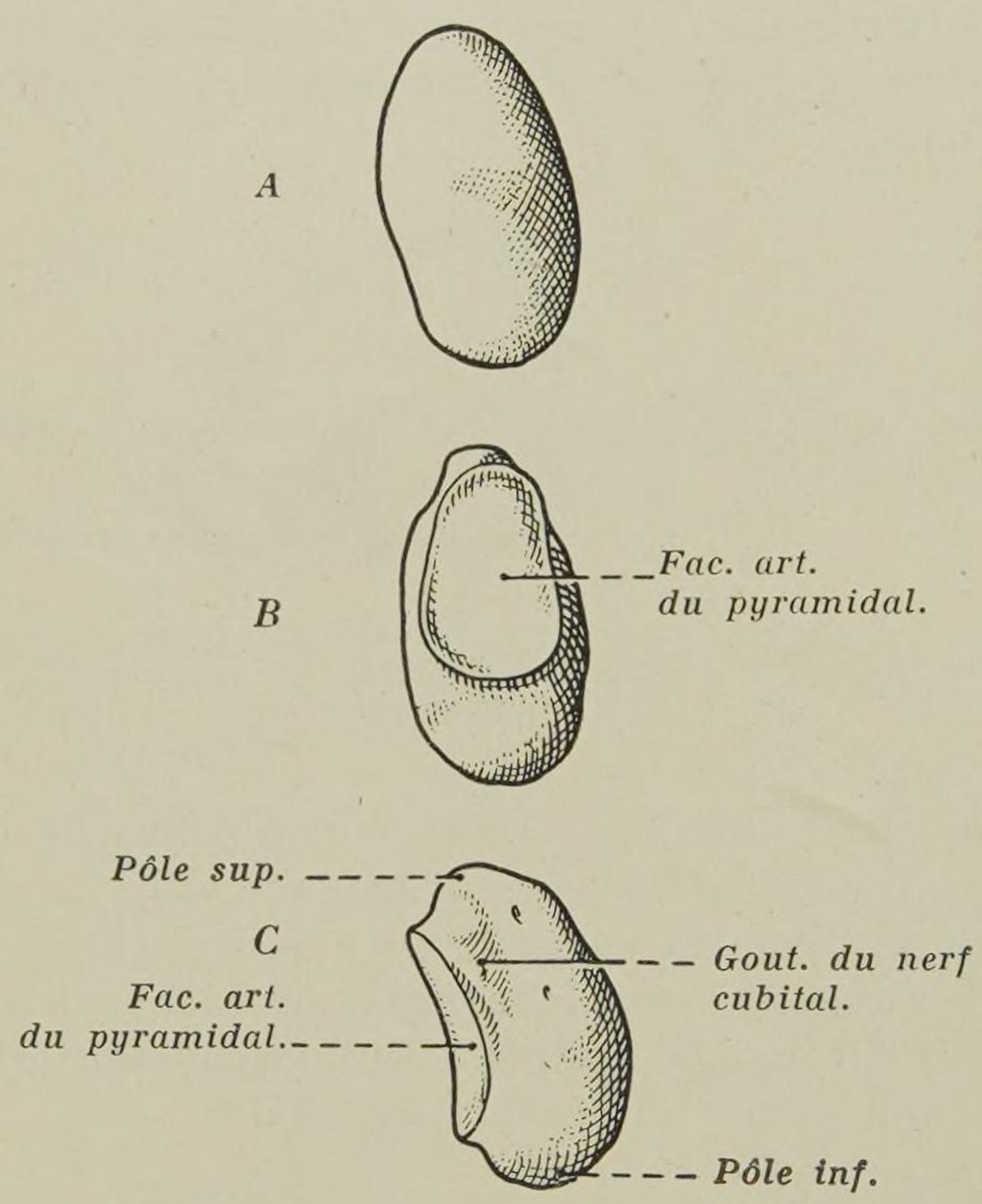

FIG. 68.
Pisiforme, côté droit.
A. Face antérieure.
B. Face postérieure.
C. Face externe.

La **face postérieure** est articulaire, ovalaire à grand axe oblique en bas, en arrière et en dedans; elle est légèrement concave et s'articule avec une facette analogue et inversement conformée du pyramidal.

La **face externe** présente une gouttière verticale, plus accusée à la partie supérieure de l'os, qui correspond, selon certains, au passage de l'artère cubitale : c'est la *gouttière* dite de l'*artère cubitale*, dénomination impropre, puisque le nerf cubital sépare le pisiforme des vaisseaux cubitaux (on devrait dire *gouttière du nerf cubital*). Cette face constitue la paroi interne du *canal de Guyon* (voy. : fig. 68).

La **face interne** est convexe et rugueuse; elle donne insertion, dans sa moitié supérieure, au faisceau antérieur du ligament latéral interne de l'articulation radio-carpienne, et dans sa moitié inférieure à l'abducteur du petit doigt.

Le **pôle supérieur**, légèrement aplati, irrégulier, ne dépasse que fort peu l'interligne articulaire pisi-pyramidal, tandis que le **pôle inférieur**, disposé en forme de saillie arrondie, le dépasse nettement en bas; sur ce dernier s'insèrent les ligaments pisi-unciformien et pisi-métacarpien.

CONNEXIONS. — Le pisiforme ne s'articule qu'avec un seul os : le pyramidal.

INSERTIONS MUSCULAIRES. — Deux muscles s'insèrent sur le pisiforme, à savoir : le cubital antérieur et l'abducteur du petit doigt (voy. : fig. 92).

TRAPÈZE

Le trapèze, ou *grand multiangulaire,* est l'os le plus externe de la deuxième rangée du carpe; il est intermédiaire entre le scaphoïde et le premier métacarpien; on lui distingue *six faces* dont trois articulaires et trois non articulaires.

La **face antérieure** ou **palmaire** est étroite, principalement à sa partie inférieure; elle est sillonnée de haut en bas et de dehors en dedans par une gouttière oblique, la *gouttière du*

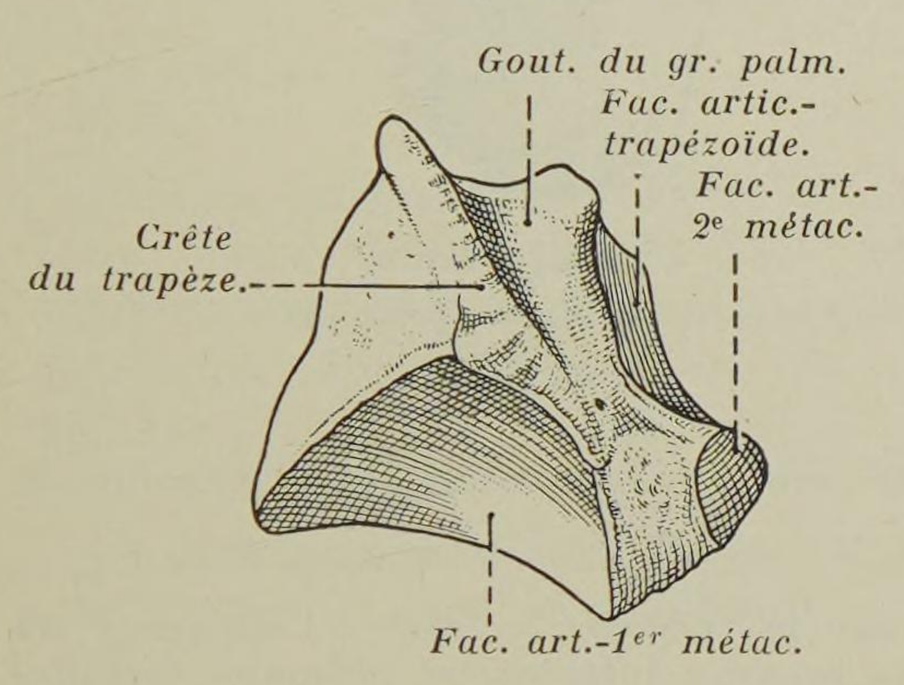

Fig. 69.
Trapèze; côté droit, face antérieure.

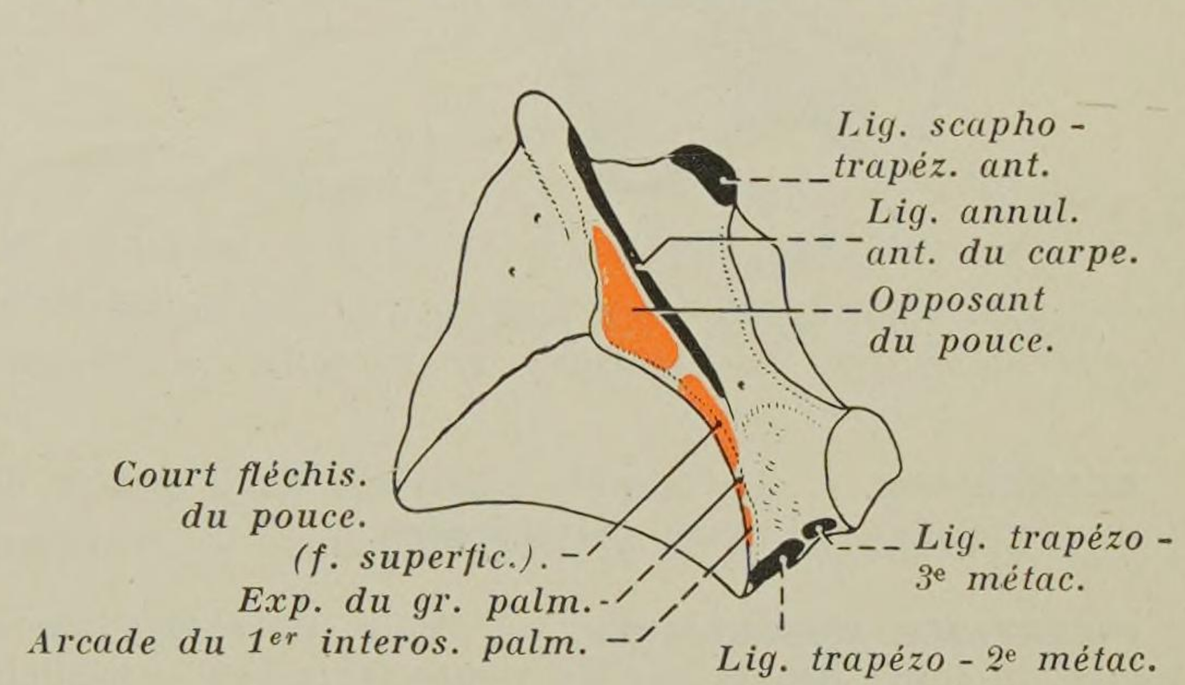

Fig. 70. — *Trapèze; côté droit, face antérieure. Insertions musculaires et ligamentaires.*

grand palmaire, dans laquelle glisse le tendon de ce muscle entouré de sa gaine synoviale; en dehors de cette gouttière, la face antérieure est séparée de la face externe de l'os par une saillie osseuse très prononcée à bords mousses : c'est l'*apophyse* ou *crête du trapèze*; elle forme la limite externe de la gouttière carpienne; elle donne insertion sur son bord libre et sur son versant externe à l'opposant du pouce et au faisceau superficiel du court fléchisseur du pouce, et sur sa partie la plus inférieure à l'arcade du premier interosseux palmaire, à l'expansion externe (inconstante) du tendon du grand palmaire, ainsi qu'au ligament trapézo-deuxième métacarpien; sur cette crête se fixe également le ligament annulaire antérieur du carpe (voy. : fig. 69 et 70).

La **face postérieure** ou **dorsale** est très irrégulière et fortement rugueuse; elle comprend deux saillies en forme de tubercules à ses deux extrémités, saillies entre lesquelles on aperçoit une gouttière percée d'orifices vasculaires (voy. : fig. 71); sur les deux tubercules s'insèrent les ligaments trapézo - premier métacarpien et le faisceau inférieur du ligament médio-carpien postérieur.

La **face externe** est régulièrement quadrilatère, rugueuse, légèrement excavée; elle regarde en avant et en dehors.

La **face interne** est allongée de haut en bas; elle présente *deux facettes* articulaires séparées entre elles par une crête antéro-postérieure : *a)* la *facette supérieure* occupe les trois quarts de l'étendue de cette face; d'aspect excavé, elle s'articule avec le trapézoïde; *b)* la *facette inférieure,* petite, est représentée par une bande étroite, à direction antéro-postérieure, qui s'articule avec la facette articulaire située sur le versant antéro-externe de la base du deuxième métacarpien.

La **face supérieure,** de forme quadrilatère, plus large en avant qu'en arrière, est fortement excavée; elle s'articule avec le scaphoïde.

La **face inférieure** est conformée en selle, mais elle est plus étendue dans le sens transversal que dans le sens antéro-postérieur; elle s'articule avec la facette articulaire inversement conformée de la base du premier métacarpien, et son orientation est telle qu'elle regarde en dehors et en bas; l'interligne trapézo-métacarpien prolongé en dedans aboutit à la tête du cinquième métacarpien (Farabeuf) (voy. : fig. 71).

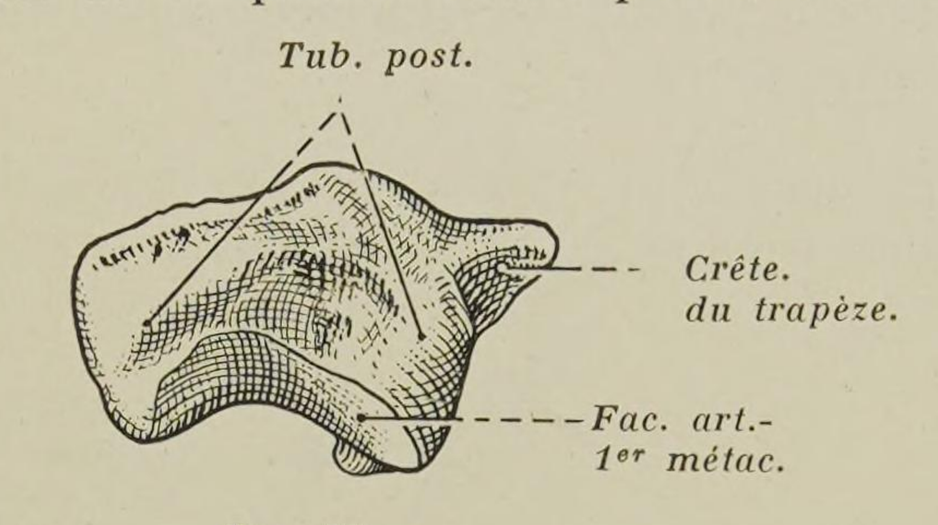

FIG. 71.
Trapèze; côté droit, face postérieure.

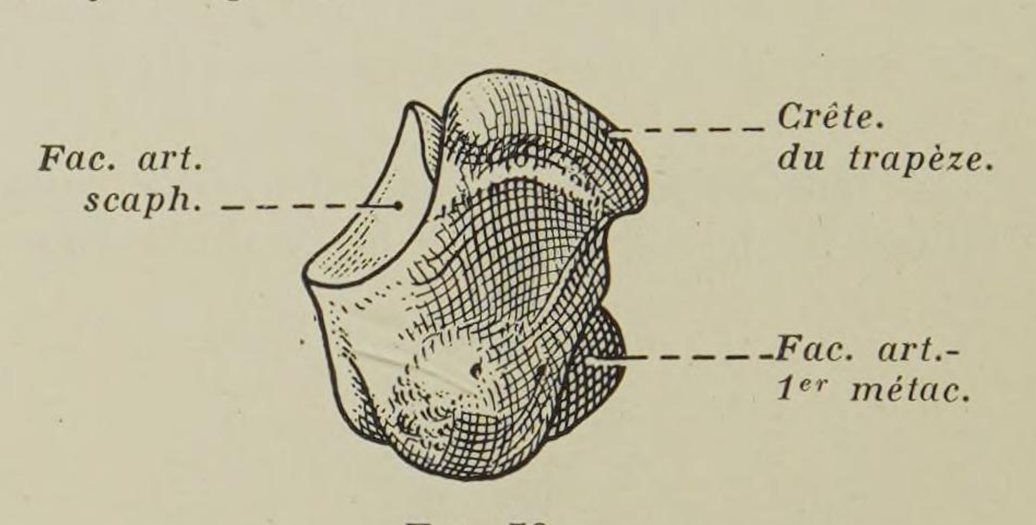

FIG. 72.
Trapèze; côté droit, face externe.

CONNEXIONS. — Le trapèze s'articule avec quatre os, qui sont : le scaphoïde, le trapézoïde, le premier et le deuxième métacarpien.

INSERTIONS MUSCULAIRES. — Trois muscles s'insèrent sur le trapèze, ce sont : l'opposant du pouce, le court fléchisseur du pouce (faisceau superficiel), le premier interosseux palmaire (arcade) et accessoirement le grand palmaire et le court abducteur du pouce (G. Winckler).

TRAPÉZOÏDE

Le trapézoïde, ou *petit multiangulaire,* est interposé dans le carpe comme un coin à grosse extrémité postérieure (il serait beaucoup mieux dénommé *cunéiforme* que trapézoïde) entre quatre os, le scaphoïde en haut, le deuxième métacarpien en bas, le trapèze et le grand os latéralement.

On lui distingue *six faces* dont quatre articulaires et deux non articulaires.

La **face antérieure** ou **palmaire** est fortement en retrait sur les faces analogues du trapèze et du grand os entre lesquels le trapézoïde est enclavé; elle est étroite et rugueuse et d'autant plus étroite qu'on la considère plus haut; elle affecte la forme d'un écu héraldique (Destot). Sa *moitié inférieure* est subdivisée en *deux champs* d'insertion : l'un *supérieur* pour le faisceau profond du court fléchisseur du pouce; l'autre *inférieur* pour le faisceau carpien de l'adducteur du pouce ou adducteur oblique (voy. : fig. 73 et 74). Dans sa *moitié supérieure,* elle donne insertion à l'expansion fibreuse du ligament annulaire antérieur du carpe.

La **face postérieure** ou **dorsale,** beaucoup plus large, est irrégulièrement quadrilatère; à peu près plane, elle regarde en arrière et en haut et présente de petits orifices vascu-

laires. Elle apparaît en légère saillie par rapport à la face dorsale du massif carpien; elle donne insertion aux fibres les plus inférieures du faisceau inférieur du ligament médio-carpien postérieur.

La **face externe,** de forme semi-lunaire, est légèrement convexe; elle est séparée de la face supérieure par une crête antéro-postérieure toujours bien marquée; elle s'articule avec la facette supérieure de la face interne du trapèze.

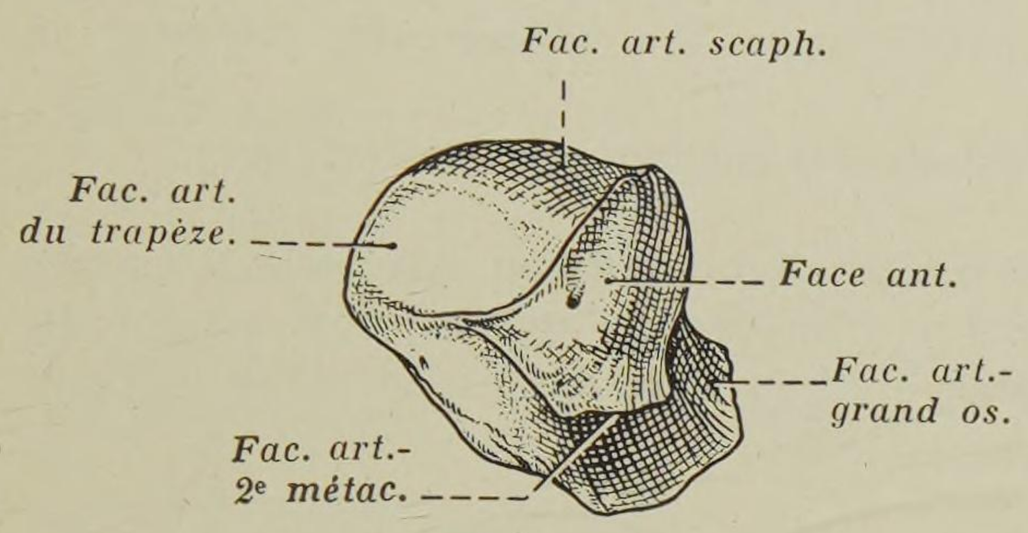

Fig. 73.
Trapézoïde; côté droit, face antérieure.

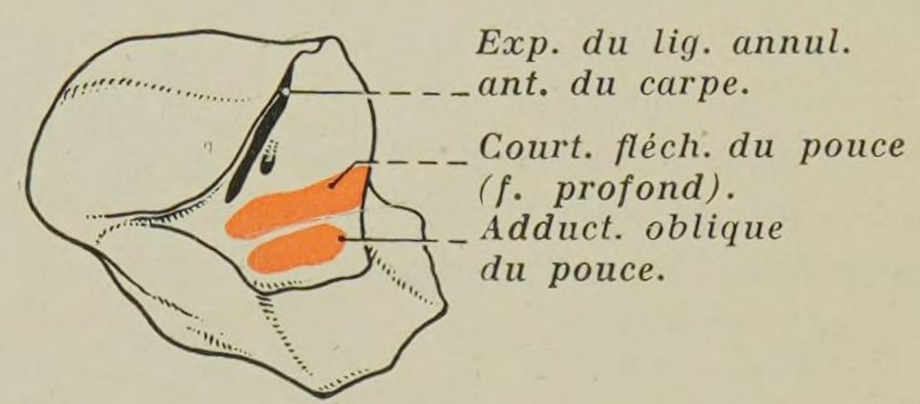

Fig. 74. — *Trapézoïde; côté droit, face antérieure. Insertions musculaires et ligamentaire.*

La **face interne** est excavée; elle présente *deux versants* : l'un *antérieur,* articulaire, de forme trapézoïdale, qui s'articule avec le corps du grand os; l'autre *postérieur,* non articulaire, irrégulier et rugueux, de forme triangulaire à sommet postérieur; dans la partie antérieure de ce versant se fixe le ligament interosseux trapézoïde - grand os (voy. : fig. 173).

La **face supérieure,** peu large, est triangulaire à base postérieure et légèrement excavée; elle s'articule avec le scaphoïde.

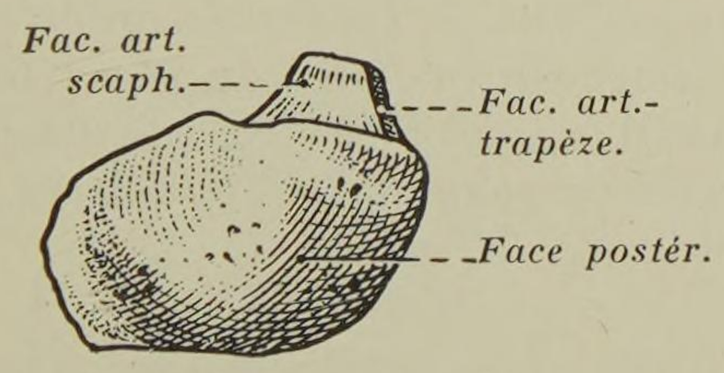

Fig. 75.
Trapézoïde; côté droit, face postérieure.

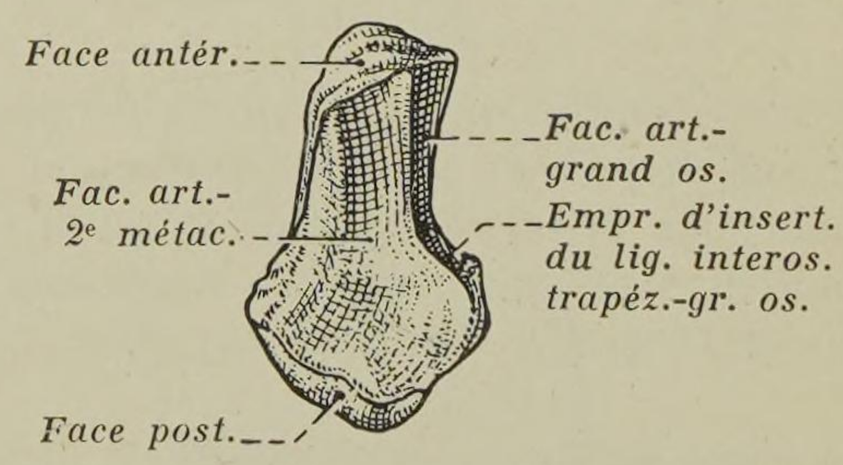

Fig. 76.
Trapézoïde; côté droit, face inférieure.

La **face inférieure,** convexe transversalement, est disposée en forme de toit renversé à deux versants qui s'emboîtent et s'articulent avec la fourche articulaire de la base du deuxième métacarpien (voy. : fig. 87).

CONNEXIONS. — Le trapézoïde s'articule avec quatre os, qui sont : en haut, le scaphoïde; en bas, le deuxième métacarpien; en dehors, le trapèze; en dedans, le grand os.

INSERTIONS MUSCULAIRES. — Le trapézoïde donne insertion à deux muscles qui sont : le court fléchisseur du pouce (faisceau profond) et l'adducteur du pouce (faisceau carpien) (voy. : fig. 74 et 92).

GRAND OS

Le grand os est le plus volumineux des os du carpe; c'est aussi l'os central du carpe, autour duquel se groupent les autres os du massif carpien; il est allongé de haut en bas et légèrement aplati transversalement; isolé, il ressemble assez exactement à un bouchon de champagne (Destot); il comprend *trois parties* qui sont de haut en bas : une partie supérieure arrondie, la *tête*; une partie moyenne légèrement rétrécie, le *col*; et une partie inférieure élargie, le *corps*.

On lui distingue *six faces* dont deux non articulaires (antérieure et postérieure).

La **face antérieure** ou **palmaire** est rugueuse, plus large en haut qu'en bas; elle présente à sa partie supérieure (tiers supérieur) une gouttière transversale qui répond au col du grand os et qui possède deux ou trois minuscules orifices vasculaires, et dans le reste

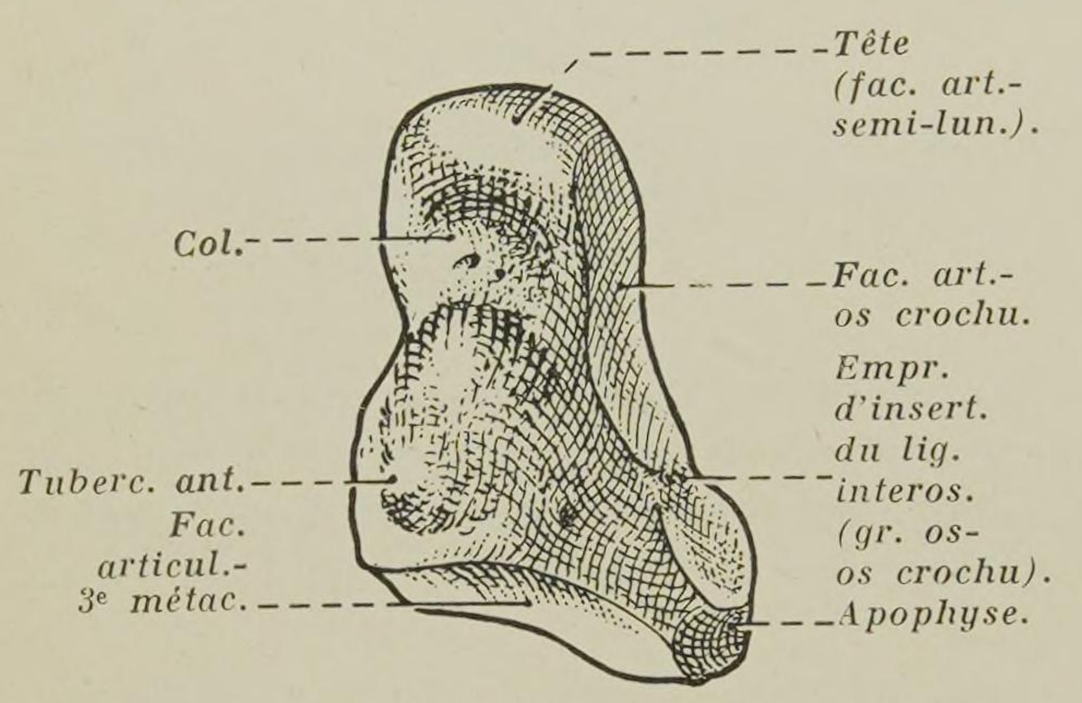

FIG. 77.
Grand os; côté droit, face antérieure.

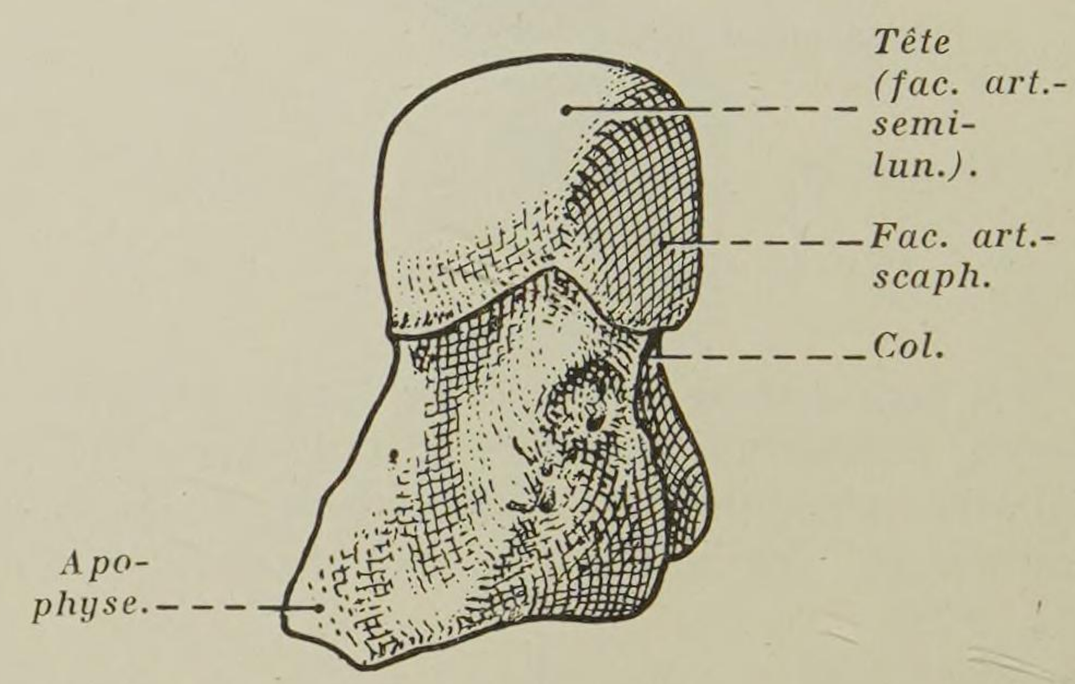

FIG. 78.
Grand os; côté droit, face postérieure.

de son étendue un gros tubercule plus ou moins saillant, le *tubercule antérieur du grand os*, sur lequel se fixent l'adducteur oblique, le faisceau profond du court fléchisseur du pouce, les faisceaux radio- et cubito-carpiens du ligament antérieur de l'articulation du poignet, ainsi que tous les ligaments qui du grand os gagnent les os voisins, et qui constituent le grand ligament rayonné du carpe (voy. : fig. 77 et 79).

La **face postérieure** ou **dorsale** est obliquement dirigée en bas et en dedans; elle est orientée de telle sorte qu'elle regarde en arrière et en dehors dans sa moitié supérieure.

Dans son tiers supérieur, elle présente une gouttière transversale plus accentuée et plus large en dehors qu'en dedans; au-dessous de cette gouttière, cette face est rugueuse et percée de quelques orifices vasculaires; elle se prolonge en bas et en dedans par une saillie qui porte inférieurement les facettes articulaires qui s'articulent avec le troisième et le quatrième métacarpien, saillie que l'on désigne sous le nom d'*apophyse du grand os* (voy. : fig. 78 et 87).

La **face externe** est en majeure partie articulaire; elle présente *deux facettes* séparées l'une de l'autre par une petite crête mousse à direction antéro-postérieure : *a)* la *facette supérieure* est fortement convexe; elle se continue sans ligne de démarcation avec la face supérieure de l'os, elle appartient en grande partie à la tête du grand os et s'articule avec le scaphoïde; *b)* la *facette inférieure*, plus petite, légèrement convexe d'avant en arrière et concave de haut en bas, s'articule avec le trapézoïde; en arrière de cette facette,

la face externe de l'os présente une petite surface triangulaire à base antérieure, très irrégulière et rugueuse, au niveau de laquelle se fixe le ligament trapézoïde - grand os; cette surface d'insertion est séparée de la face postérieure de l'os par une étroite gouttière oblique de haut en bas, de dehors en dedans et d'avant en arrière où l'on rencontre de multiples orifices vasculaires (voy. : fig. 80).

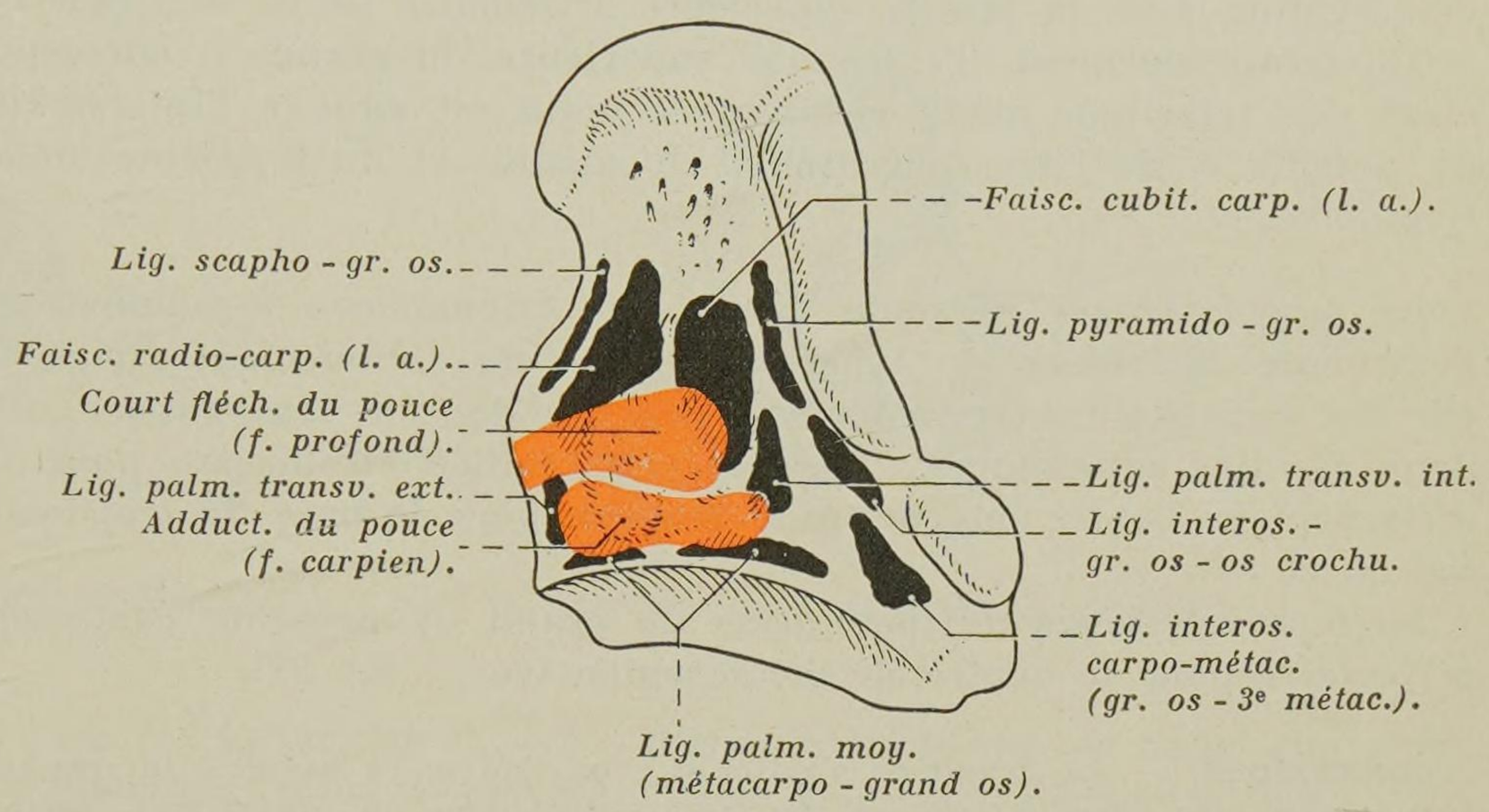

Fig. 79. *Insertions musculaires et ligamentaires de la face antérieure du grand os, côté droit* (schématique).

La **face interne,** triangulaire à base inférieure, est plus large en bas qu'en haut; elle présente au niveau de la tête et du versant postérieur du corps une facette articulaire plane ou légèrement concave qui s'articule avec l'os crochu; dans sa partie antérieure et inférieure, elle est irrégulière et rugueuse, légèrement excavée et donne insertion aux ligaments interosseux qui rattachent cet os à l'os crochu et au troisième métacarpien (voy. : fig. 81).

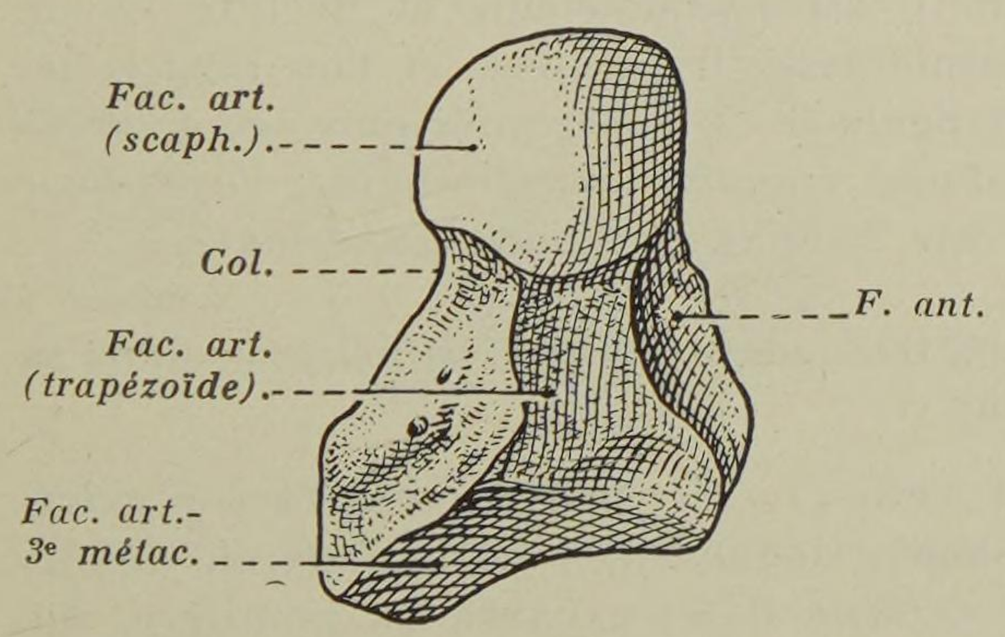

Fig. 80. — *Grand os; côté droit, face externe.*

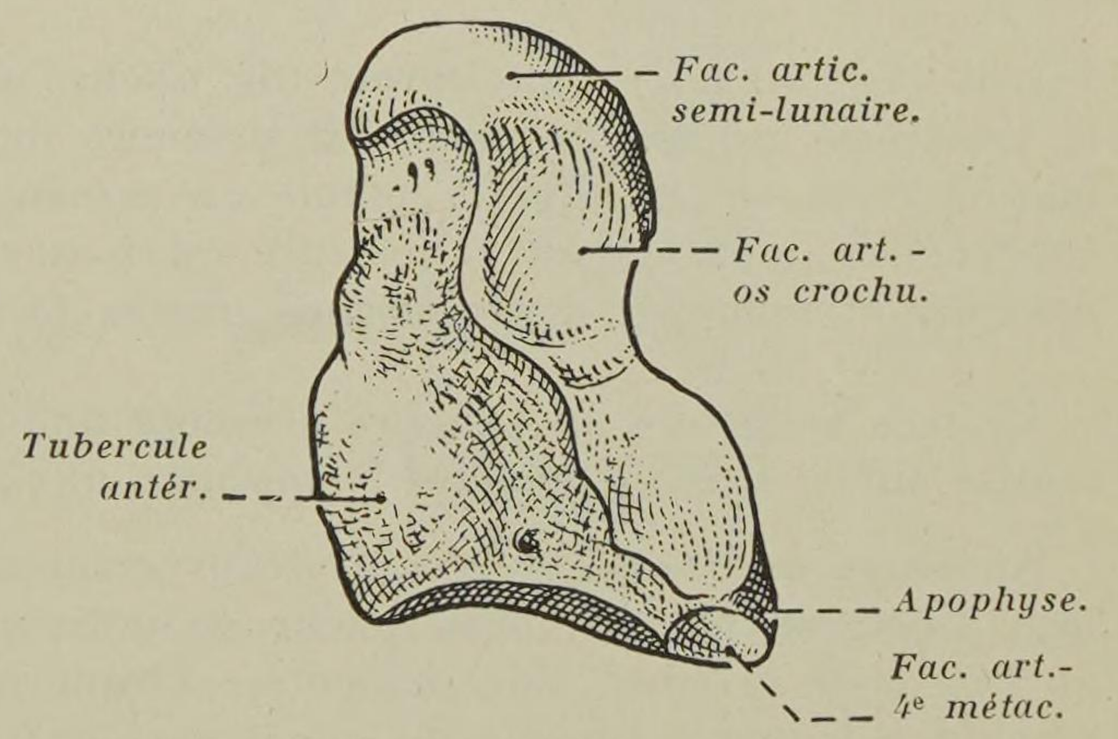

Fig. 81. — *Grand os; côté droit, face interne.*

Assez souvent, la surface articulaire est subdivisée en deux facettes secondaires : l'une supérieure, large; l'autre inférieure, très étroite, plane, arrondie et ovalaire, occupe la face interne de l'apophyse du grand os; en pareil cas, une gouttière rugueuse à direction oblique en bas et en avant, sur laquelle se prolonge l'insertion du ligament interosseux grand os - os crochu, sépare les deux facettes (voy. : fig. 81).

La **face supérieure** appartient exclusivement à la tête; elle est articulaire dans tous les sens, presque semi-sphérique; elle s'articule avec le scaphoïde et le semi-lunaire; une

crête mousse à direction antéro-postérieure sépare les deux champs articulaires scaphoïdien et lunarien, ce dernier étant plus étendu d'avant en arrière que le second ; enfin transversalement le champ scaphoïdien est plus incliné que le champ lunarien; cette face est séparée de la facette articulaire de la face interne par un bord mousse, circulaire, très net, à convexité supérieure, tandis qu'elle se continue insensiblement sans ligne de démarcation avec la facette supérieure articulaire de la face externe.

Topographiquement, l'extrémité supérieure du grand os correspond au point le plus élevé de l'interligne médio-carpien; ce point est situé à l'intersection du pli de flexion du poignet et de l'axe longitudinal du médius et du troisième métacarpien (Rouvière et Gagnière).

La **face inférieure** présente une forme triangulaire à sommet antérieur répondant à l'extrémité inférieure du tubercule antérieur; obliquement dirigée en bas et en dehors, elle est convexe transversalement, concave dans le sens antéro-postérieur. Elle présente deux facettes articulaires : l'une externe, taillée en biseau, pour la base du deuxième métacarpien; l'autre interne, plus étendue, pour la base du troisième métacarpien (voy. : fig. 80 et 87).

La face inférieure de l'apophyse du grand os présente également une petite facette articulaire pour le quatrième métacarpien (voy. : fig. 87).

CONNEXIONS. — Le grand os s'articule avec sept os, à savoir : le scaphoïde, le semi-lunaire, le trapézoïde, l'os crochu, et les deuxième, troisième et quatrième métacarpiens (métacarpiens annexés aux doigts non chefs de file ou métacarpiens dits « du milieu »).

INSERTIONS MUSCULAIRES. — Deux muscles se fixent sur le grand os (face palmaire), ce sont : l'adducteur du pouce (faisceau carpien ou oblique) et le court fléchisseur du pouce (faisceau profond) (voy. : fig. 79 et 92).

OS CROCHU

L'os crochu, ou *os unciforme* (de *uncus*, crochet), est le quatrième et dernier os de la deuxième rangée du carpe; il présente une forme assez irrégulière, et l'on peut schématiquement le considérer comme un prisme triangulaire à base inférieure et à arête supérieure, dont la face antérieure est pourvue d'une apophyse proéminente, l'*apophyse unciforme*; nous lui distinguerons *quatre faces, une base* et *une arête supérieure.*

La **face antérieure** ou **palmaire** présente une forme triangulaire à base inférieure; dans sa moitié inférieure se détache l'*apophyse unciforme.*

Apophyse unciforme. — Aplatie transversalement, celle-ci s'élargit en spatule à son extrémité libre, en même temps qu'elle ébauche une légère incurvation de dedans en dehors en forme de crochet. Elle présente : *a)* une *face externe* lisse, excavée en gouttière, qui répond à la paroi interne du canal carpien; — *b)* une *face interne,* légèrement convexe et rugueuse qui répond à la gouttière pisi-unciformienne; cette face présente près de sa base d'implantation une gouttière contre laquelle glisse la fausse cubito-palmaire et la branche profonde du nerf cubital; en avant de cette gouttière, elle donne insertion à l'opposant du petit doigt, au court fléchisseur du cinquième doigt et près de son bord supérieur au ligament pisi-unciformien; — *c)* et un *sommet* ou *bord libre,* arrondi et mousse qui donne insertion au ligament annulaire antérieur du carpe (voy. : fig. 84 et 85).

La **face postérieure** ou **dorsale** est triangulaire à sommet supérieur et fortement rugueuse.

La **face externe** est disposée à peu près verticalement; elle est articulaire dans sa moitié supérieure et répond à la tête du grand os; elle est rugueuse dans sa moitié inférieure où elle donne insertion au ligament interosseux grand os - os crochu près de son bord posté-

rieur; enfin elle présente également une petite facette articulaire plane, arrondie ou ovalaire, pour l'apophyse du grand os (voy. : fig. 83).

La **face interne**, très oblique en bas et en dedans, est articulaire dans les trois quarts supérieurs de son étendue; convexe en haut, légèrement concave en bas, elle s'articule avec le semi-lunaire et le pyramidal.

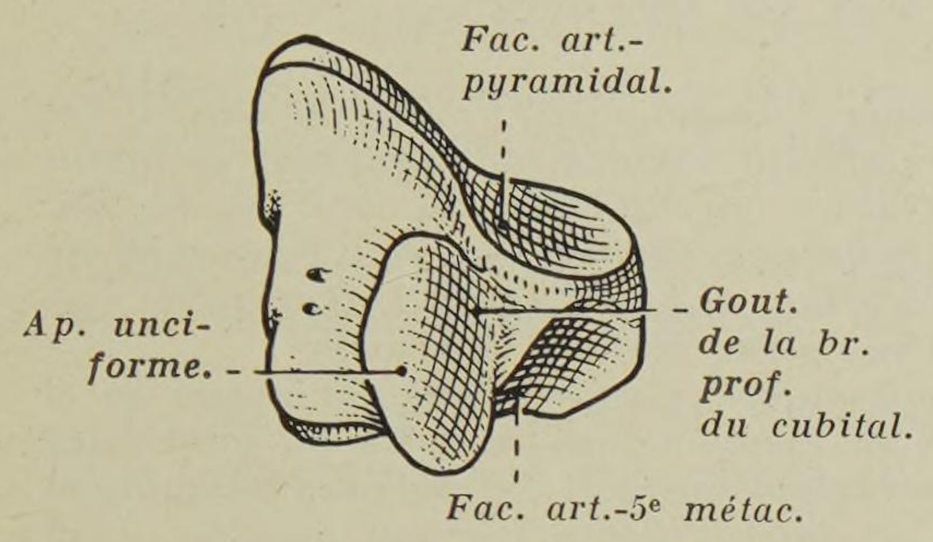

FIG. 82.
Os crochu; côté droit, face antérieure.

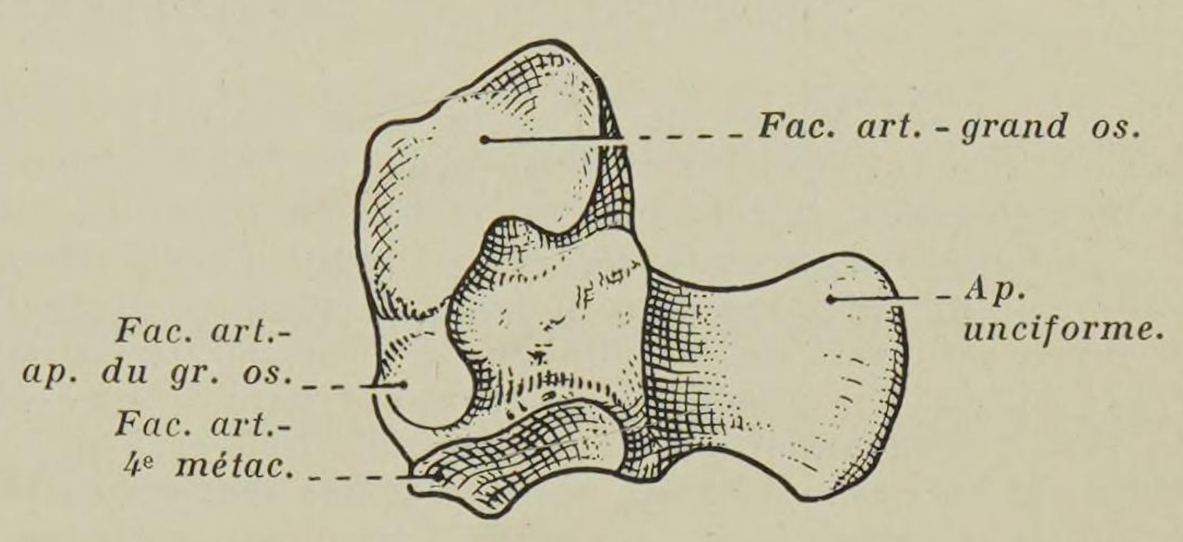

FIG. 83.
Os crochu; côté droit, face externe.

La **face inférieure** ou **base** est fortement excavée; disposée en forme de selle, elle présente deux versants articulaires séparés par une crête mousse antéro-postérieure; le versant externe s'articule avec la base du quatrième métacarpien, et le versant interne avec la base du cinquième métacarpien (voy. : fig. 85 et 86).

L'**arête supérieure** présente la forme d'une crête mousse arrondie qui s'étend plus loin en arrière qu'en avant; elle s'articule avec le versant interne de la face inférieure articulaire du semi-lunaire (voy. : fig. 84).

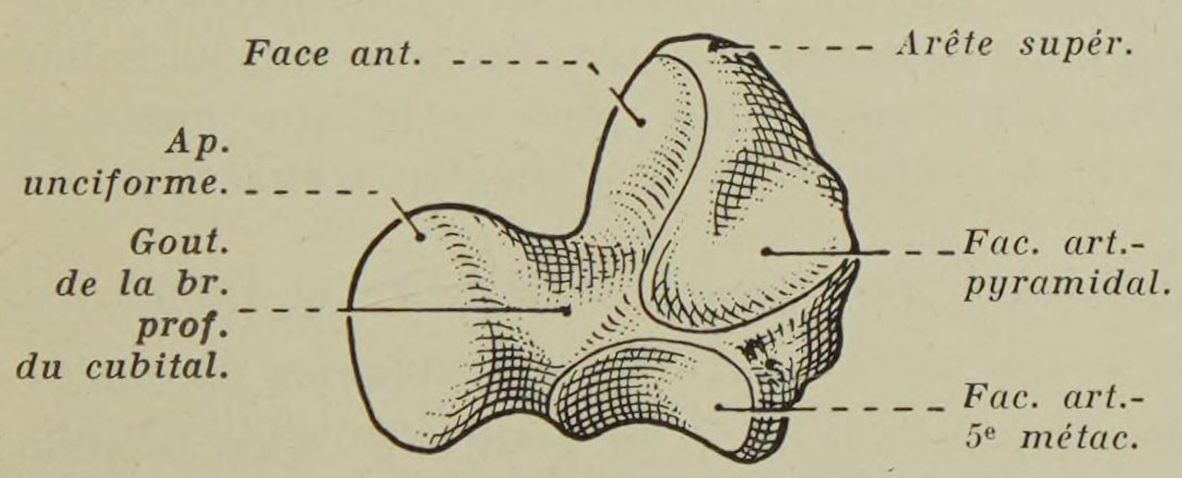

FIG. 84.
Os crochu; côté droit, face supérieure et interne.

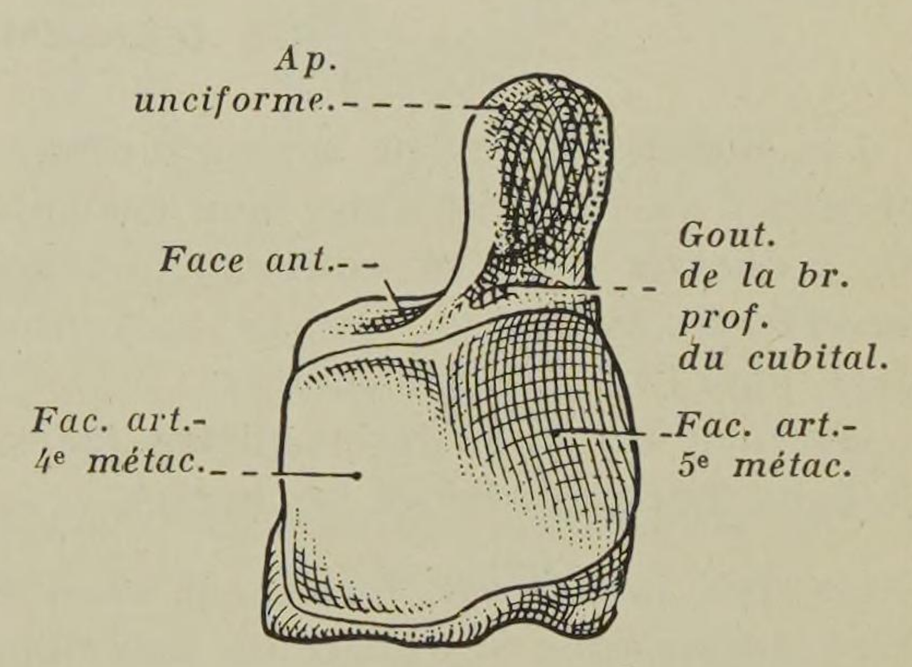

FIG. 85.
Os crochu; côté droit, face inférieure.

CONNEXIONS. — L'os crochu s'articule avec cinq os, à savoir : en haut, le semi-lunaire et le pyramidal; en bas, le quatrième et le cinquième métacarpien; en dehors, le grand os.

INSERTIONS MUSCULAIRES. — L'os crochu donne insertion à deux muscles qui sont : le court fléchisseur et l'opposant du petit doigt (voy. : fig. 92).

***

ARCHITECTURE DES OS DU CARPE

Comme tous les os courts, les os du carpe sont formés par une masse centrale de tissu spongieux entourée d'une mince coque de tissu compact, appelée *corticale*, sur laquelle s'applique un revêtement cartilagineux hyalin au niveau de chaque facette articulaire.

Les travées osseuses sont dirigées dans le sens du grand axe du membre; elles divergent de

haut en bas, de part et d'autre de l'axe du grand os, c'est-à-dire suivant le système de répartition des pressions.

Dans l'épaisseur des os du carpe, on rencontre fréquemment des *îlots de substance compacte*; chez certains sujets adultes, ces îlots sont parfois nettement apparents sur les films radiographiques.

OSSIFICATION ET DÉVELOPPEMENT DES OS DU CARPE

Normalement aucun os du carpe n'est ossifié à la naissance; cependant W. Pryor a signalé des cas où le point d'ossification du grand os était nettement apparent sur des radiographies de mains de nouveau-nés, et cela plus spécialement chez des filles (1).

Chaque os ne présente qu'*un seul point d'ossification*; exceptionnellement on peut observer un point complémentaire pour l'apophyse unciforme de l'os crochu; enfin, d'après Leboucq, le scaphoïde résulterait de la soudure de deux points d'ossification primitivement distincts.

Les points d'ossification apparaissent dans l'ordre chronologique suivant : ceux du grand os et de l'os crochu apparaissent en premier lieu et à peu près en même temps à la fin du quatrième mois qui suit la naissance, mais avec des chiffres extrêmes variant entre la fin du premier mois et la fin du sixième mois; toutefois l'apophyse unciforme n'est jamais définitivement ossifiée avant onze ans.

Les autres points apparaissent plus tardivement; celui du pyramidal entre deux et quatre ans (milieu de la troisième année, dans 50 % des cas); celui du semi-lunaire entre trois et cinq ans; ceux du trapèze et du trapézoïde entre quatre ans et demi et six ans; celui du scaphoïde entre cinq et six ans, et celui du pisiforme entre huit et onze ans. Il n'est pas rare cependant que le scaphoïde apparaisse avant le trapèze et le trapézoïde (W. Pryor).

Il n'est pas exceptionnel également d'observer des variations dans l'ordre d'apparition de ces points d'ossification et dans leur évolution; d'autre part, ces points apparaissent plus précocement chez les filles que chez les garçons.

***

VUE D'ENSEMBLE DU MASSIF CARPIEN

Les huit os du carpe sont maintenus en place par des formations ligamentaires nombreuses; ils forment dans leur ensemble un massif osseux articulé, incurvé sur lui-même en *arche de pont* et conformé en gouttière semi-cylindrique, plus large que haute et ouverte en avant; la hauteur moyenne est de 3 centimètres, le diamètre transversal est de 4 cm. 1/2 à 5 centimètres.

On peut lui considérer quatre faces : antérieure, postérieure, supérieure et inférieure, et deux bords latéraux ou berges.

La *face antérieure* fortement excavée est disposée en forme de gouttière : c'est la *gouttière carpienne* : le tubercule antérieur du grand os et la face antérieure du semi-lunaire font une saillie marquée dans le fond de la gouttière et constituent la partie axiale de cette dernière; cette gouttière est limitée : en dehors, par le tubercule du scaphoïde et la crête du trapèze; en dedans, par l'apophyse unciforme de l'os crochu et par le pisiforme; un puissant ligament, dit *ligament annulaire antérieur du carpe,* ferme cette gouttière en avant en se fixant sur les saillies osseuses précitées ; il transforme ainsi la gouttière carpienne en un canal ostéo-fibreux, le *canal carpien.*

Dans le *canal carpien* glissent les tendons fléchisseurs des doigts et leurs gaines synoviales, le tendon du grand palmaire et la partie terminale du nerf médian.

La *face postérieure,* convexe à la fois transversalement et de haut en bas, présente une gouttière horizontale qui répond au col du grand os.

La *face supérieure* ou *antibrachiale* est convexe dans le sens antéro-postérieur et trans-

(1) Articles à consulter : W. Pryor. Ossification of the epiphyses of the hand. *Bulletin state University of Kentucky,* octobre 1906.

W. Pryor : Chronology and order of ossification of bones of human carpus. *Bulletin state University of Kentucky,* avril 1908.

versalement; elle est représentée par les faces supérieures articulaires du scaphoïde, du semi-lunaire et du pyramidal; elle constitue le *condyle carpien* : ce dernier s'articule avec la glène antibrachiale (voy. : *Articulation du poignet*).

La *face inférieure* ou *métacarpienne,* également articulaire, est constituée par une série de facettes articulaires qui correspondent à l'articulation carpo-métacarpienne (voy. : fig. 86).

Le *bord externe (berge externe),* oblique en bas et en dehors, est représenté par le tubercule du scaphoïde et par le trapèze; il commence et finit plus bas que l'interne.

Le *bord interne (berge interne)* est formé par le pyramidal et le pisiforme, et au-dessous de ce dernier par l'apophyse unciforme de l'os crochu; le déjettement de l'apophyse unciforme vers l'axe du canal carpien rétrécit à ce niveau le diamètre transversal de ce dernier. Sur ces bords s'attachent les ligaments latéraux de l'articulation radio-carpienne.

La main étant placée en supination, si l'on envisage la disposition du squelette carpien par rapport à l'axe du poignet et de la main, on constate que les huit os du carpe sont

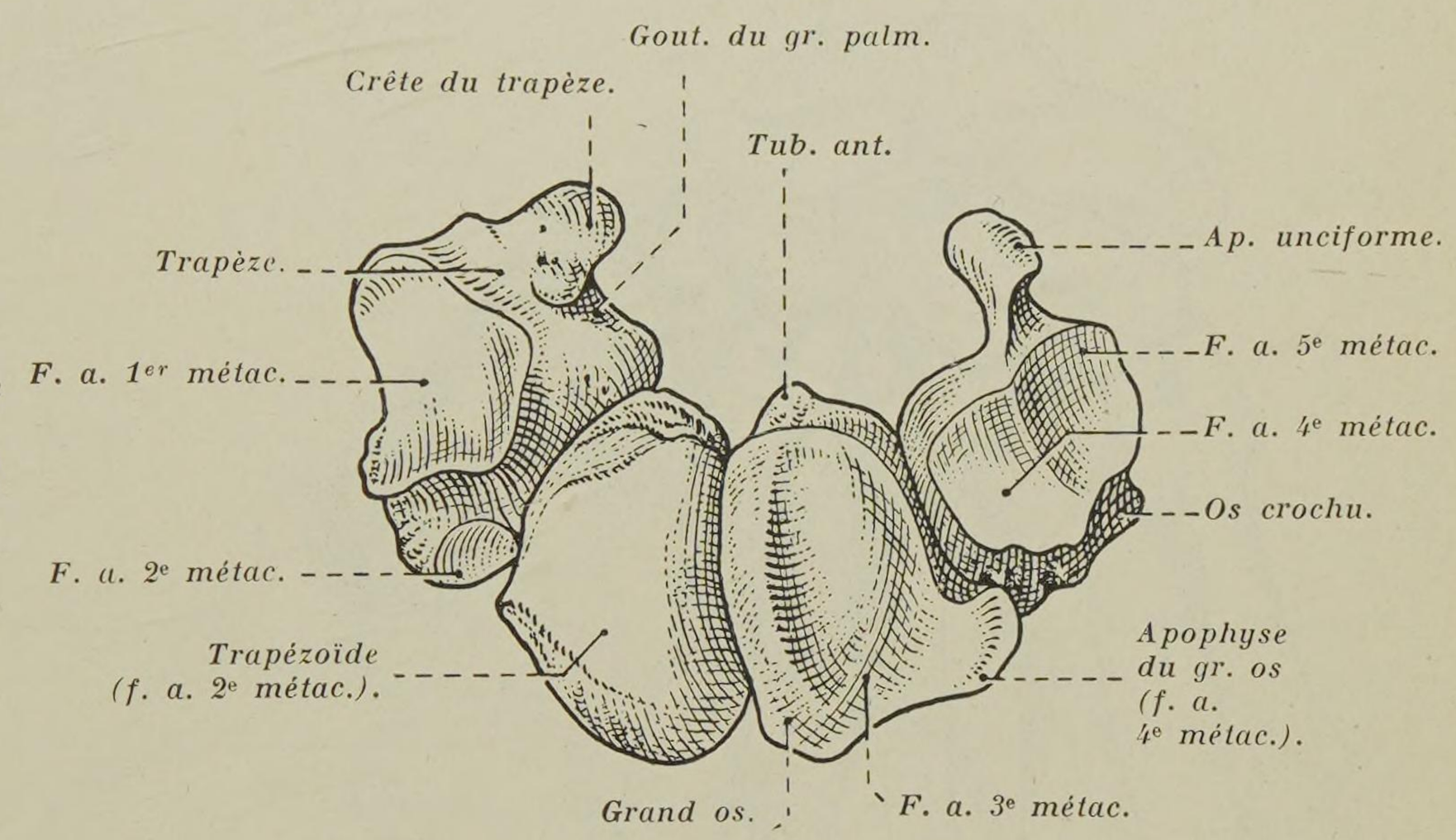

FIG. 86. *Os de la deuxième rangée du carpe en place; côté droit, vue inférieure.*

disposés suivant *trois groupes axiaux* qui se distinguent en : *groupe interne* ou *cubital, groupe externe* ou *radial* et *groupe moyen* ou *axial* (voy. : fig. 90 et 91).

*1° **Groupe axial.*** — Le groupe axial du carpe est constitué par le *semi-lunaire* et le *grand os.* Le semi-lunaire, par sa facette supérieure condylienne, est logé sous la facette articulaire interne (facette lunarienne) de l'extrémité inférieure du radius; sa face inférieure articulaire coiffe la tête du grand os; enfin la face inférieure articulaire de ce dernier s'engrène avec la facette articulaire de la base du troisième métacarpien (et par de petites facettes accessoires avec les deuxième et quatrième métacarpiens).

L'axe de ce système osseux se continue à peu de chose près : en haut, par l'axe de l'avant-bras, puis par le ligament interosseux, et en bas, par l'axe de la main; c'est-à-dire de haut en bas par le centre de la facette lunarienne du radius, le semi-lunaire, le grand os et le troisième métacarpien.

*2° **Groupe cubital.*** — Le groupe cubital est constitué par trois os : le *pyramidal,* l'*os crochu* et le *pisiforme,* ce dernier pouvant être considéré comme une *apophyse mobile* par rapport aux deux précédents. Le pyramidal s'articule avec la tête du cubitus par l'intermédiaire du ligament triangulaire de l'articulation radio-cubitale inférieure, et la facette inférieure articulaire du trapèze, fortement élargie en dos d'âne inversé, s'encastre

à la manière d'un coin entre les facettes articulaires de la base des deux derniers métacarpiens.

En dehors, ce groupe osseux s'articule principalement : le pyramidal avec le semi-lunaire et l'os crochu avec le grand os.

*3° **Groupe radial.*** — Le groupe radial est composé : du *scaphoïde,* du *trapèze* et du *trapézoïde.* Le scaphoïde s'articule avec la facette externe (facette scaphoïdienne) de l'extrémité inférieure du radius, et par sa face inférieure avec deux étroites facettes du trapèze et du trapézoïde. Le trapèze par l'ensellure de sa facette inférieure est remarquablement adapté à l'articulation très mobile que forme avec lui l'extrémité supérieure du premier métacarpien, et la facette inférieure du trapézoïde s'encastre admirablement dans le dièdre formé par la base du deuxième métacarpien (voy. : fig. 87).

En dedans, ce système osseux s'articule principalement : le scaphoïde avec le semi-lunaire, et la tête du grand os et le trapézoïde avec la face externe du corps du grand os.

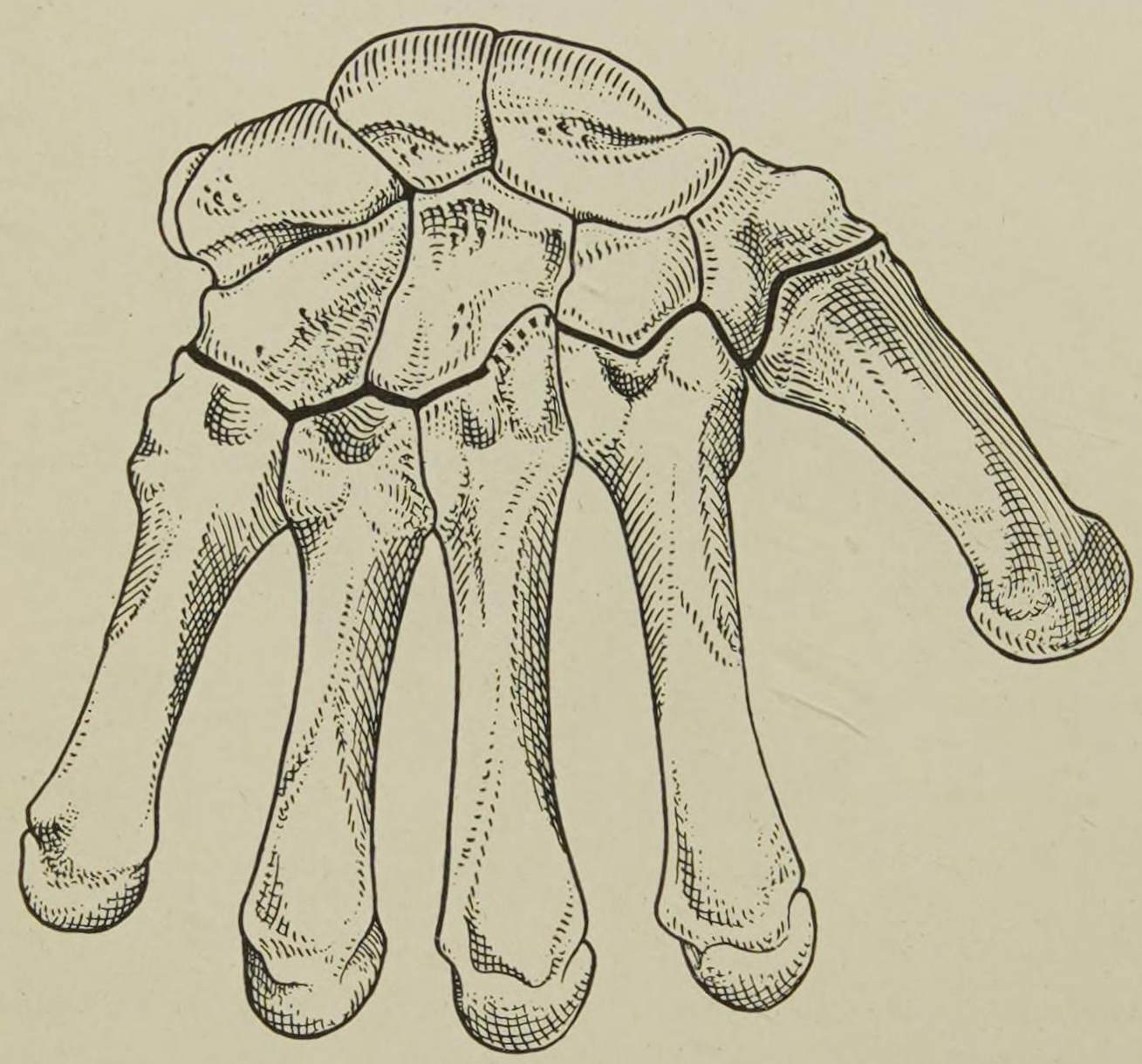

Fig. 87.
Carpe et métacarpe; côté droit, vue dorsale. Interligne carpo-métacarpien.

Les deux systèmes cubital et radial, simples sur le versant antibrachial sont dédoublés au niveau du versant métacarpien.

Le *grand os* représente le *centre osseux du carpe* (donc du poignet); autour de lui se placent *huit os* avec lesquels il s'articule, ce sont : le semi-lunaire, le scaphoïde, le trapézoïde, les deuxième, troisième et quatrième métacarpiens, l'os crochu et le pyramidal (voy. : fig. 87).

OS SURNUMÉRAIRES DU CARPE

Les os surnuméraires du carpe sont très rares; ils ont été principalement étudiés et décrits par Pfitzner et par Grumbach (1921); pour le praticien leur intérêt est surtout d'ordre médico-légal (accidents du travail), du fait qu'ils peuvent simuler une fracture d'un os du carpe, dans le cas de traumatisme carpien.

Les bipartitions mises à part (scaphoïde, trapèze, trapézoïde), les plus fréquemment observés sont : l'*os radial externe*; l'*os central du carpe*, et l'*os intermédiaire* de l'avant-bras (voy. : fig. 88 et 89).

*1° **Os radial externe.*** — L'os radial externe occupe le bord externe du carpe; il est situé au niveau de l'extrémité externe du tubercule du scaphoïde; assez souvent il s'encastre entre le scaphoïde et le trapèze.

*2° **Os central du carpe.*** — On désigne sous le nom d'*os central du carpe* (1) un petit os surnuméraire carpien, très rare, situé à la face dorsale du massif carpien où

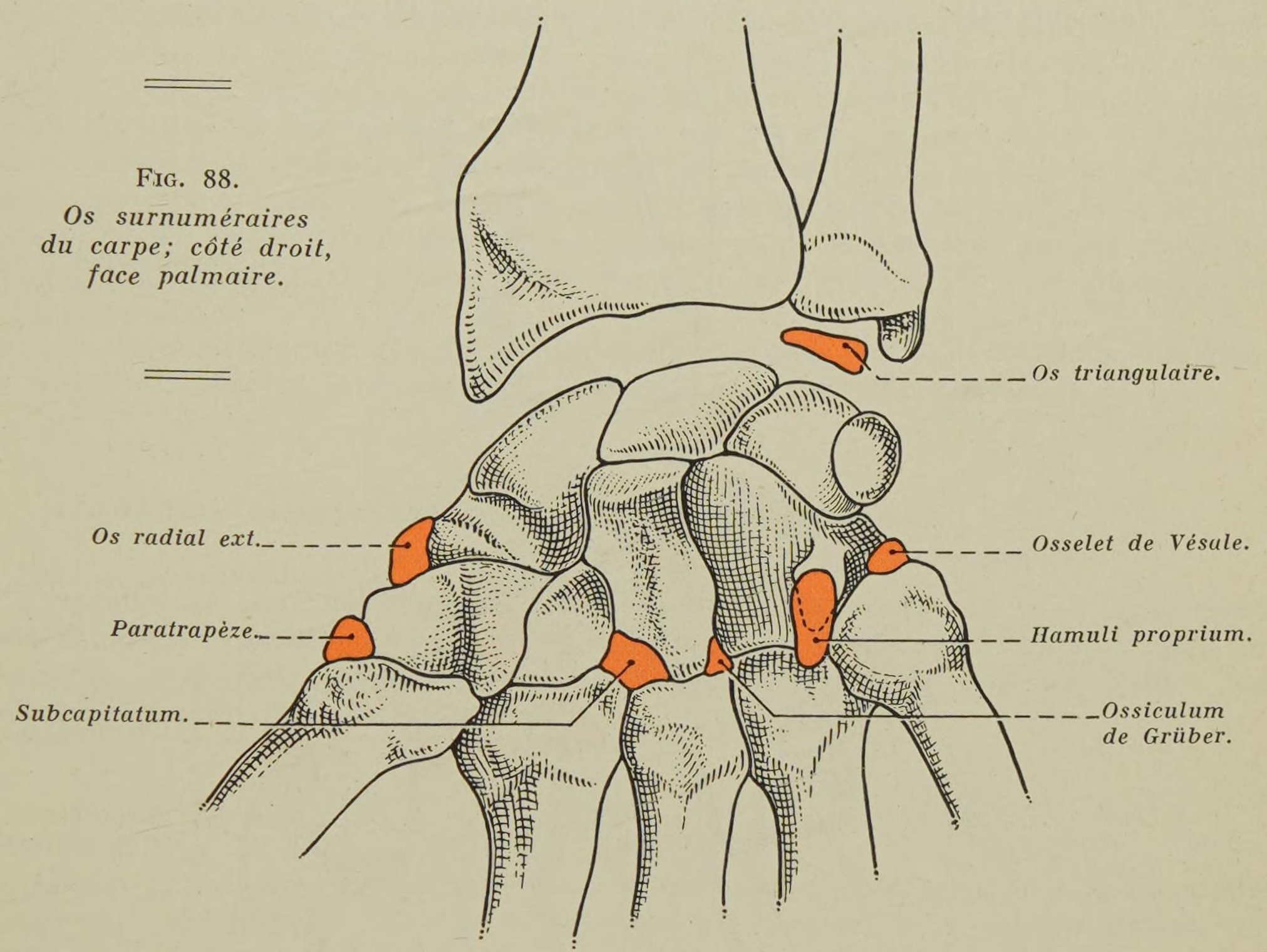

FIG. 88.
Os surnuméraires du carpe; côté droit, face palmaire.

il occupe la dépression comprise entre le scaphoïde, le trapèze et le grand os; il doit être considéré comme une formation aberrante du scaphoïde. Cet os existe normalement chez le fœtus; il se développe aux dépens d'un point d'ossification spécial et se soude, vers la fin du deuxième mois de la vie intra-utérine, à la face postérieure du scaphoïde (Hencke, Leboucq); chez l'adulte, certains scaphoïdes présentent à la face postérieure une saillie en forme de tubercule qui transforme le bord postéro-interne de cet os en une échancrure connue sous le nom d'*angle dorsal (scaphoïde en biscuit de Grüber)*; cette disposition est incontestablement le reliquat de la soudure de l'os central du carpe au scaphoïde.

L'os central du carpe existe normalement chez certains singes.

(1) Article à consulter : FORSTER : Considérations sur l'os central du carpe dans l'espèce humaine. *Archives d'Anatomie, d'Histologie et d'Embryologie,* 1933, p. 85.

3° **Os intermédiaire de l'avant-bras.** — L'os intermédiaire de l'avant-bras, ou *os triangulaire (os intermedium antibrachii)*, est situé immédiatement au-dessous de la tête du cubitus entre l'apophyse styloïde cubitale, le pyramidal et le radius. Il présente l'aspect d'un osselet de forme triangulaire, aplati de haut en bas; il fait corps avec le ligament triangulaire de l'articulation du poignet (voy. : *Articulation radio-carpienne*).

Cet osselet dérive d'une ébauche cartilagineuse qui normalement disparaît de bonne heure chez l'embryon (50 % des cas), à la fin du troisième mois de la vie intra-utérine (Pfitzner).

Nous signalerons pour mémoire, les os surnuméraires suivants qui sont beaucoup plus rares :

a) L'épipyramis situé à la face postérieure du pyramidal à la jonction de cet os, du

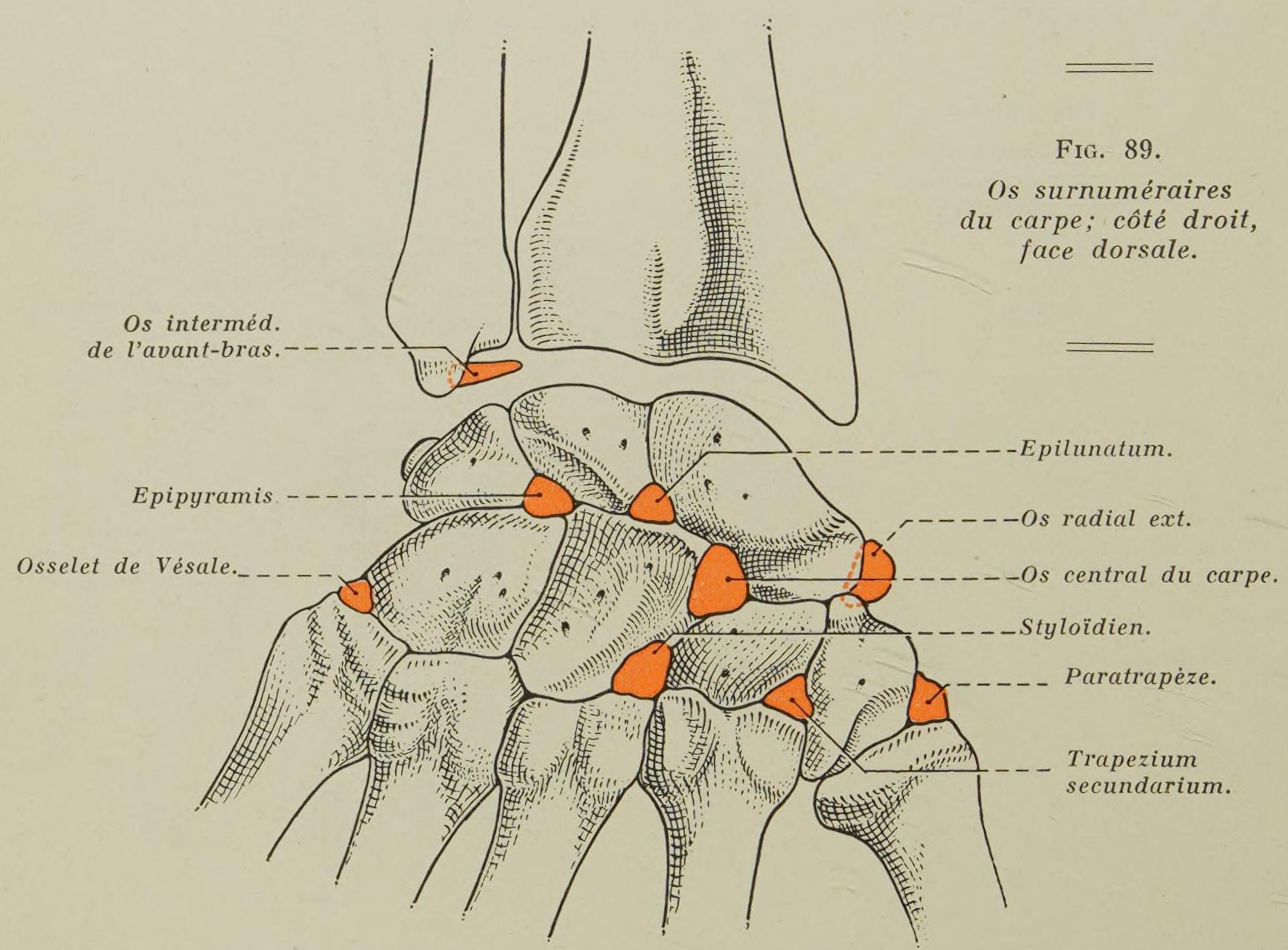

FIG. 89.
Os surnuméraires du carpe; côté droit, face dorsale.

semi-lunaire et de l'os crochu; — *b)* l'*épilunatum* (on devrait dire *infralunatum*) situé à la face dorsale du carpe entre le scaphoïde, le semi-lunaire et le grand os; — *c)* le *trapezium secundarium* qui apparaît à la face dorsale du carpe entre le trapèze, le trapézoïde et la base du deuxième métacarpien; — *d)* le *styloïdien* situé à la face dorsale du carpe entre le grand os, le trapézoïde et le troisième métacarpien; lorsque cet osselet existe, l'apophyse styloïde du troisième métacarpien est toujours très peu développée et manque souvent; aussi doit-on considérer cet osselet comme résultant d'un développement anormal à l'état de pièce indépendante de l'apophyse styloïde du troisième métacarpien par un point d'ossification spécial; — *e)* l'*hamuli proprium* qui tient lieu et place de la partie correspondant au bord libre de l'apophyse unciforme de l'os crochu; — *f)* le *paratrapèze (paratrapezium)*, petit osselet situé à la face externe du trapèze, au niveau de l'interligne trapézo-métacarpien; lorsqu'il existe, il participe à la constitution

de l'articulation trapézo-métacarpienne; — *g)* l'*ossiculum de Grüber,* et le *subcapitatum* situés en avant du grand os, au niveau de l'interligne carpo-métacarpien; — *h)* et l'*osselet de Vésale (os vesalianum)* situé au niveau du bord interne du carpe, entre l'os crochu et la base du cinquième métacarpien (voy. : fig. 88 et 89).

MÉTACARPIENS

Les métacarpiens sont au nombre de *cinq,* que l'on distingue en allant de dehors en dedans en premier, deuxième, troisième, quatrième et cinquième ; ils forment le squelette de la main; ce sont des os allongés dont l'ensemble constitue le *métacarpe*; ils divergent légèrement de haut en bas et interceptent entre eux un espace : l'*espace interosseux* ou *intermétacarpien* occupé sur le vivant par les muscles interosseux; le premier espace est d'aspect triangulaire, plus large que les autres; enfin, annexé au pouce, le premier métacarpien jouit d'une certaine mobilité que les autres ne possèdent pas.

Ils s'articulent : en haut, par leurs bases avec les os de la deuxième rangée du carpe pour former l'articulation carpo-métacarpienne; et en bas, avec la première phalange du doigt correspondant.

Homologues des métatarsiens au pied, ils présentent comme eux des caractères communs et des caractères propres à chacun qui les différencient les uns des autres.

CARACTÈRES COMMUNS DES MÉTACARPIENS

Les métacarpiens sont des os allongés, pairs et asymétriques ; ils sont légèrement incurvés en avant et constitués par un corps et deux extrémités que l'on distingue, en supérieure ou proximale et inférieure ou distale; les extrémités sont les parties les plus volumineuses des métacarpiens.

Corps.

Le corps est prismatique triangulaire dans sa moitié inférieure, arrondi dans sa moitié supérieure; on lui distingue une face postérieure ou dorsale, deux faces latérales, un bord antérieur et deux bords latéraux.

La *face postérieure* ou *dorsale* est convexe et lisse, plus large en bas qu'en haut; elle se termine dans son tiers supérieur par une crête dorsale; dans son ensemble, elle présente une forme triangulaire à sommet supérieur; elle est recouverte par le tendon extenseur du doigt correspondant.

Les *faces latérales* se distinguent en *externe* et *interne*; elles répondent à l'espace interosseux; plus larges en haut qu'en bas et régulièrement lisses, elles contournent en spirale le corps de l'os; elles donnent insertions aux *muscles interosseux.*

Le *bord antérieur,* concave, est arrondi et mousse à la partie moyenne; il s'élargit aux deux extrémités en une surface triangulaire et rugueuse.

Les *bords latéraux,* situés à la limite des faces dorsale et latérales; partent de l'extrémité inférieure de l'os au niveau de deux petits tubercules saillants; ils se perdent sur le tiers supérieur de la face dorsale en une crête médiane.

Les *trous nourriciers* sont situés sur les faces antéro-externes du corps et le conduit est dirigé en haut pour les quatre derniers métacarpiens; pour le premier métacarpien il est situé sur la face antéro-interne, et le conduit est dirigé en bas.

Extrémité supérieure ou base.

L'*extrémité supérieure* ou *base* (*extrémité proximale* ou *carpienne*) présente l'aspect d'un tronc de pyramide quadrangulaire. La *face supérieure* est articulaire et répond aux os de la deuxième rangée du carpe avec lesquels elle s'articule (articulation carpo-métacarpienne); sa *face dorsale* est large, irrégulière; elle présente deux saillies laté-

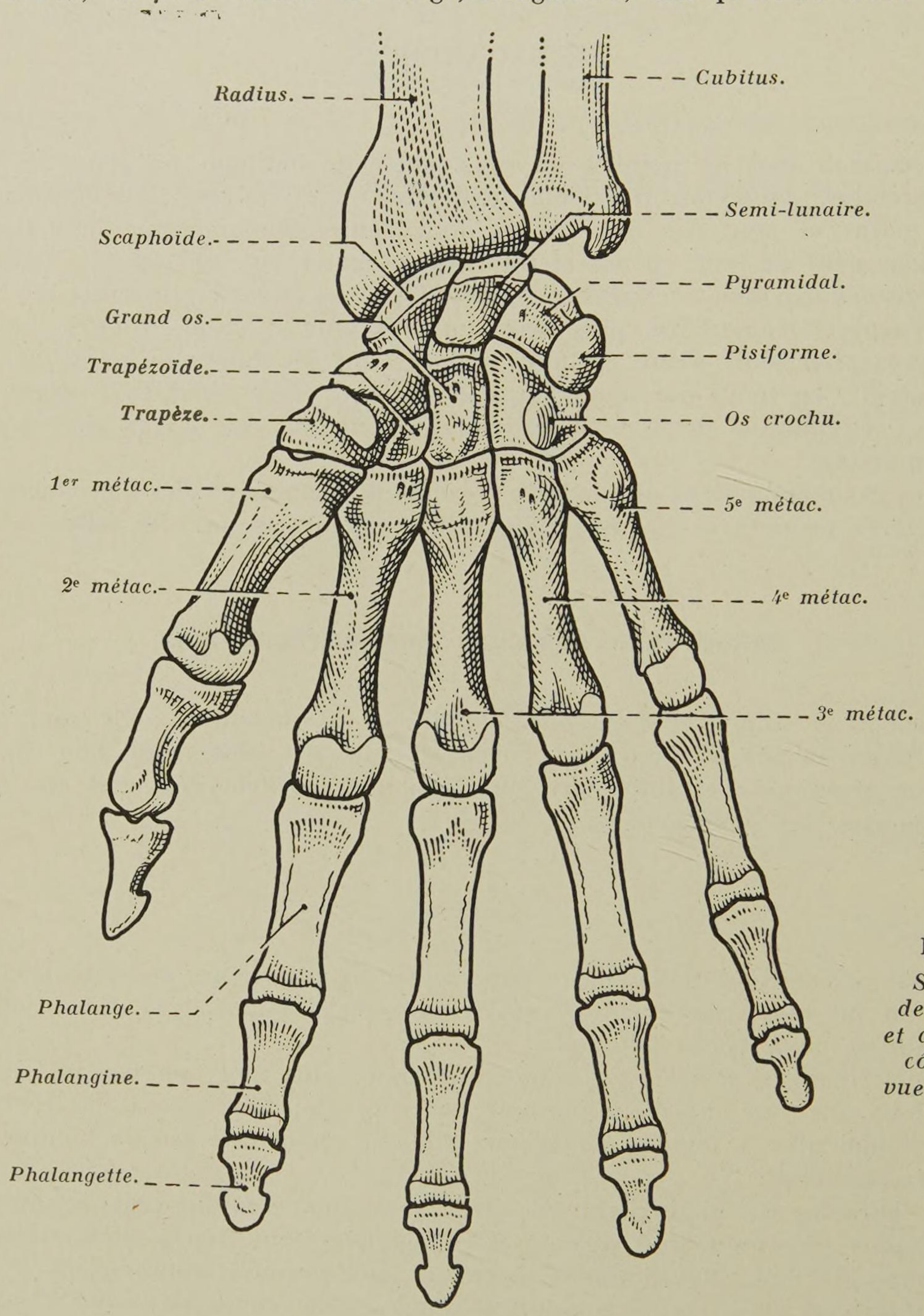

FIG. 90.
Squelette de la main et des doigts; côté droit, vue palmaire.

rales séparées entre elles par une petite gouttière; les saillies latérales donnent insertion à des ligaments; sa *face antérieure* ou *palmaire* est plus étroite, rugueuse et saillante; ses *faces latérales* présentent des facettes articulaires, parfois subdivisées en deux facettes secondaires, par l'intermédiaire desquelles les métacarpiens s'articulent entre eux; au-dessous de ces facettes articulaires, les faces latérales de la base du métacarpien sont rugueuses et donnent insertion aux ligaments interosseux.

Extrémité inférieure ou tête.

L'*extrémité inférieure* ou *tête (extrémité distale)* présente l'aspect d'un renflement sphéroïde articulaire, aplati transversalement. La surface articulaire est convexe transversalement et convexe d'avant en arrière; régulièrement arrondie, elle s'articule avec la base de la première phalange; elle s'étend plus loin sur la face

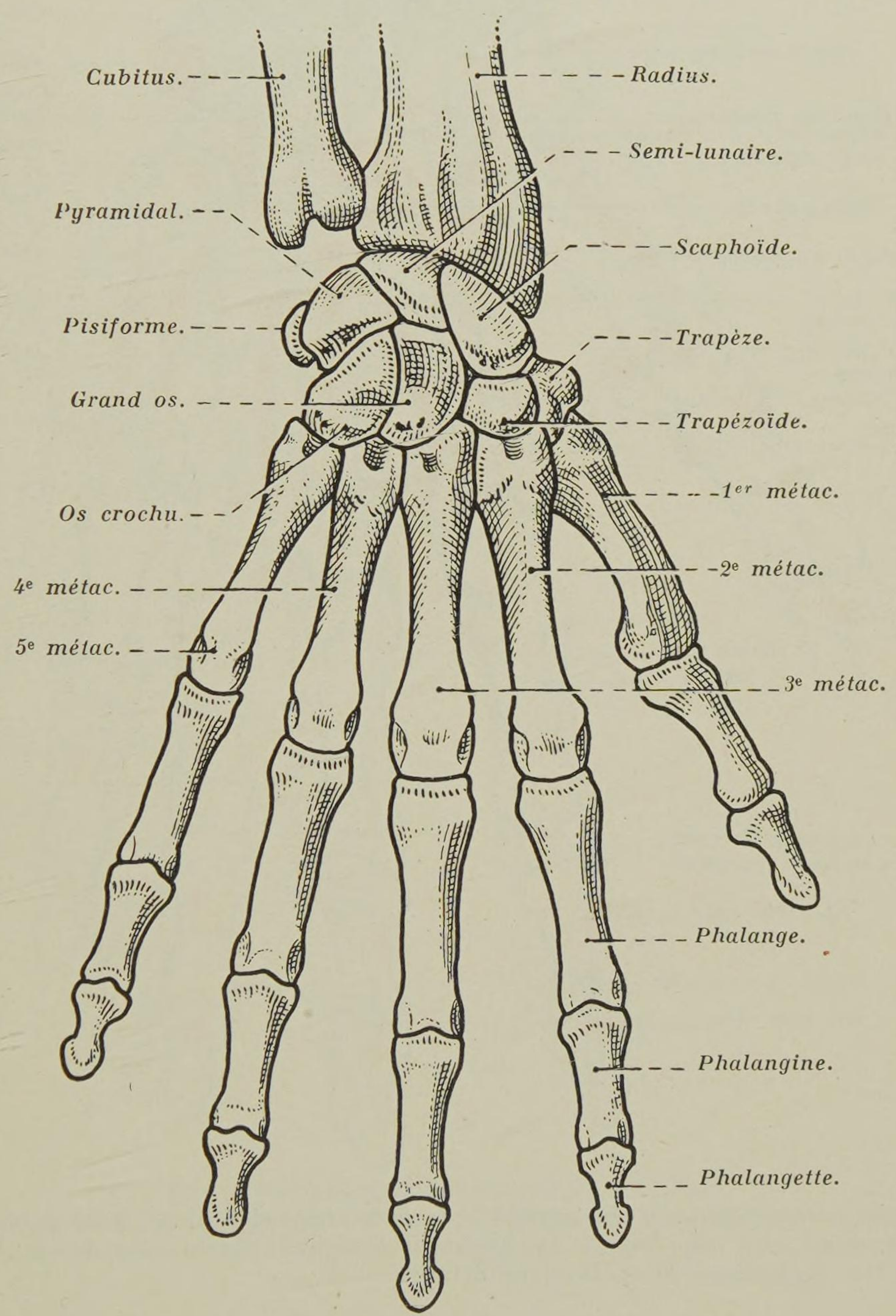

FIG. 91. *Squelette de la main et des doigts; côté droit, vue dorsale.*

dorsale; elle est plus large en avant qu'en arrière; à la face dorsale, elle est bordée par un sillon transversal rugueux; à la face palmaire, elle se prolonge par deux cornes articulaires sur deux petits tubercules très nets, l'externe plus saillant que l'interne; ce sont les *tubercules articulaires palmaires* de la tête métacarpienne; entre ces deux tubercules, la face antérieure de la tête est marquée d'une petite dépression rugueuse.

Latéralement, elle présente une gouttière rugueuse, surmontée en haut et en arrière

par un petit tubercule sur lequel s'insère le ligament latéral de l'articulation métacarpo-phalangienne, et duquel se détache le bord latéral correspondant du métacarpien.

La tête est séparée du corps de l'os par une partie rétrécie appelée *col* du métacarpien.

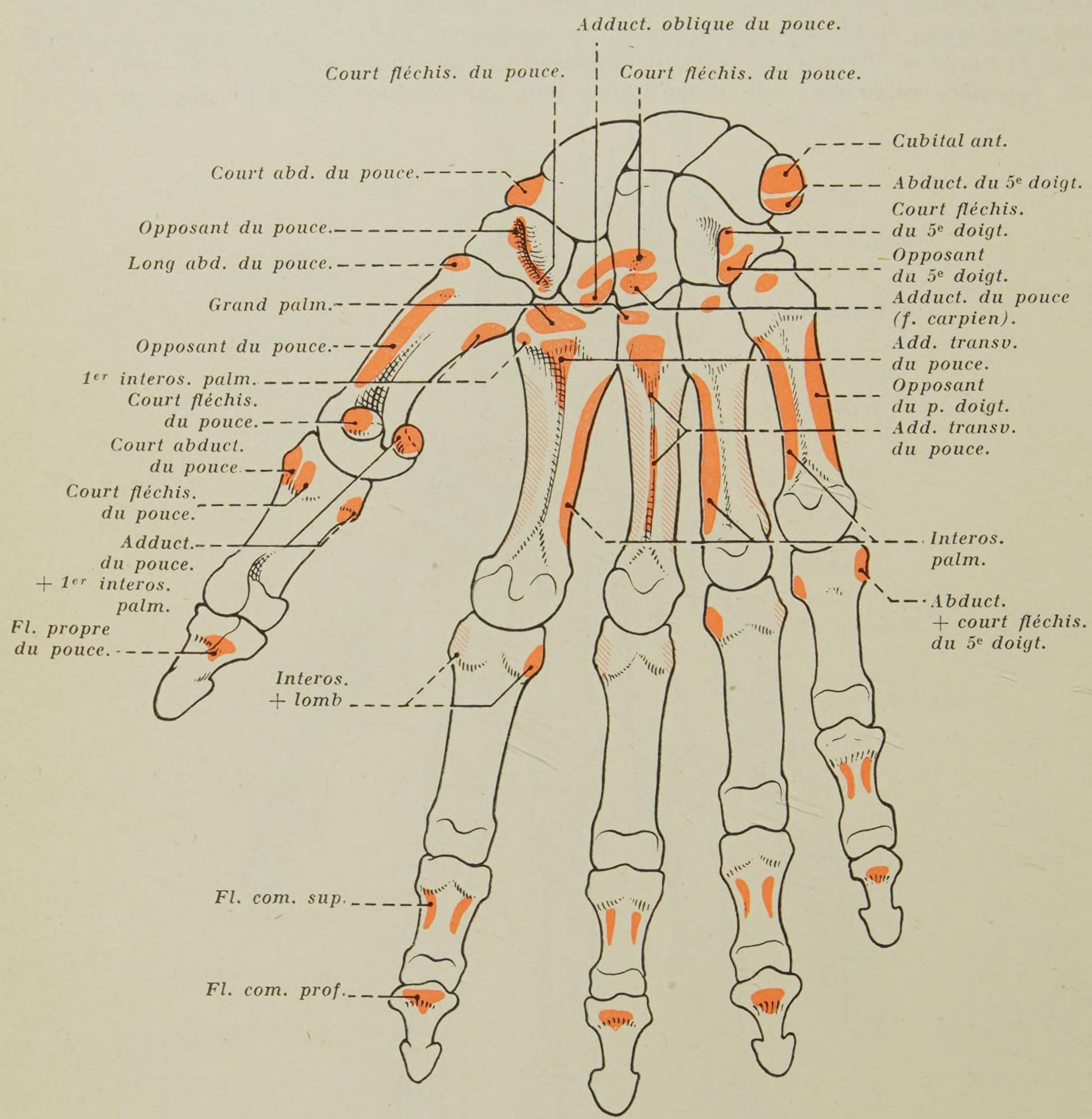

FIG. 92. — *Insertions musculaires du squelette de la main ; côté droit, face palmaire* (les muscles interosseux dorsaux sont représentés en hachures obliques; sur la base des 3e et 4e métacarpiens sont figurées les expansions du cubital antérieur).

CARACTÈRES PARTICULIERS DES MÉTACARPIENS

Les cinq métacarpiens diffèrent entre eux par leur volume et leur longueur; le premier est le plus court; le deuxième est le plus long; puis par ordre de longueur décroissante viennent le troisième (presque aussi long que le deuxième), le quatrième et le

cinquième; le plus volumineux est le premier, puis viennent le deuxième et le troisième, le plus grêle est le quatrième.

A l'exception du premier, les caractères distinctifs des métacarpiens portent principalement sur leurs extrémités supérieures (base).

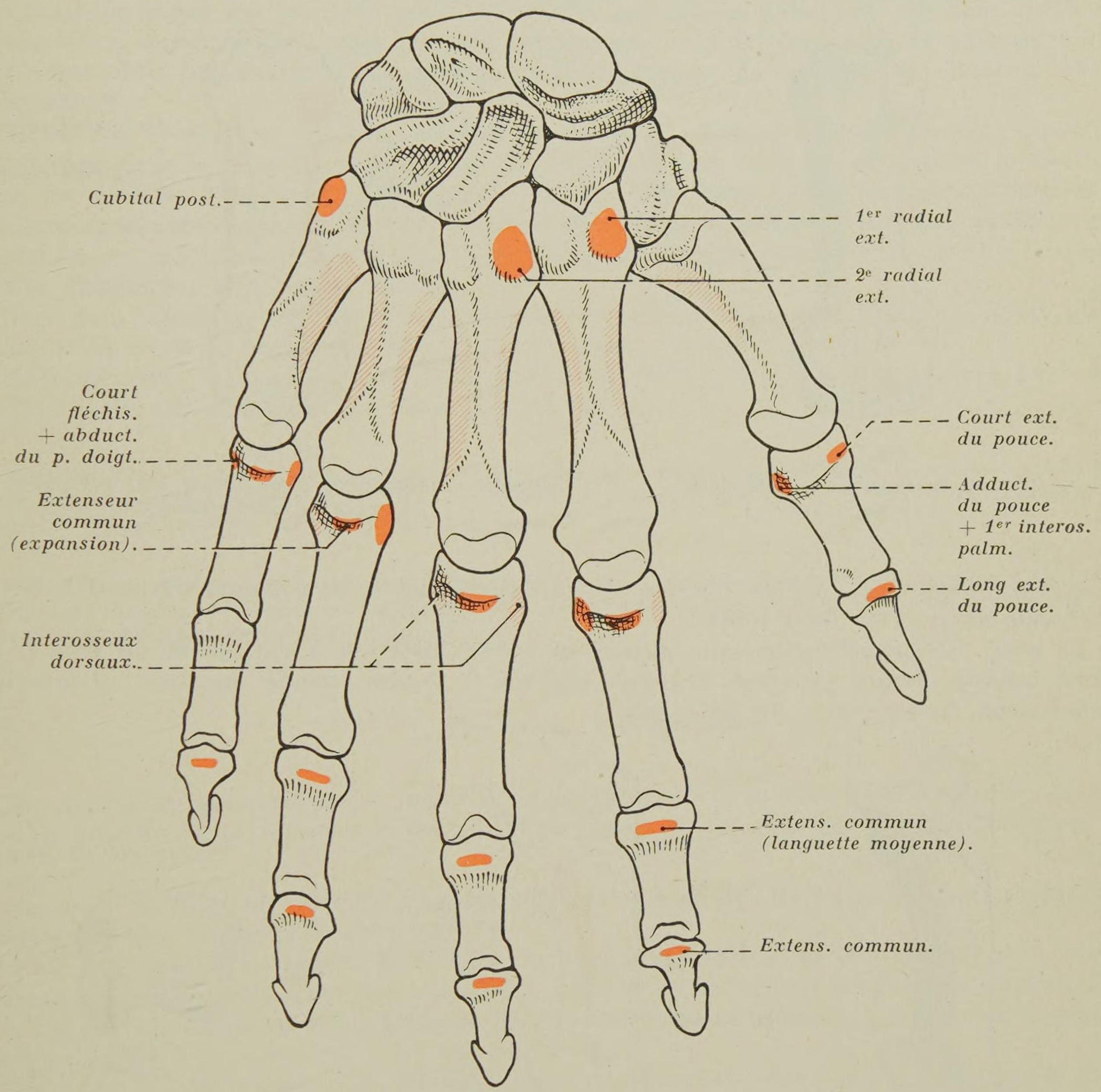

FIG. 93. — *Insertions musculaires de la main; côté droit, face dorsale* (les interosseux dorsaux sont représentés en hachures obliques).

1. — *Premier métacarpien.*

Le *premier métacarpien* est nettement différent des autres métacarpiens; il est court, trapu et plus large que les autres; de plus, il ne s'articule pas avec le deuxième et par ce fait ne possède aucune facette articulaire latérale au niveau de sa base.

Il est situé sur un plan antérieur par rapport aux autres métacarpiens, et il est orienté de telle façon que, lorsque la main est en supination, sa face antérieure regarde en avant, en dedans et en bas.

Le ***corps*** est fortement aplati d'avant en arrière, ce qui lui donne un *aspect phalangien*; il ne présente que deux faces, l'une antéro-interne, l'autre postéro-externe, et deux bords, externe et interne; il est presque rectiligne ou tout au moins faiblement incurvé.

La face antéro-interne donne insertion dans son tiers supérieur au premier interosseux

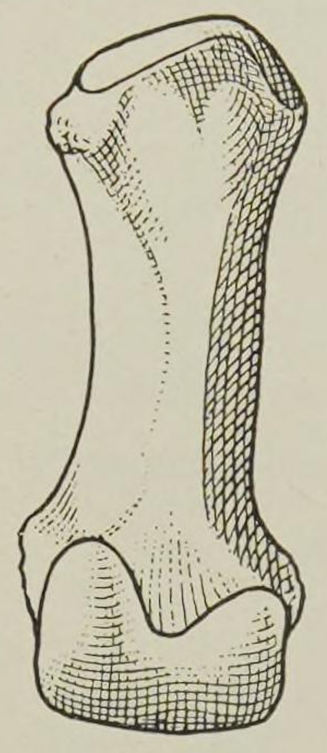

Fig. 94.
Premier métacarpien; côté droit, vue palmaire.

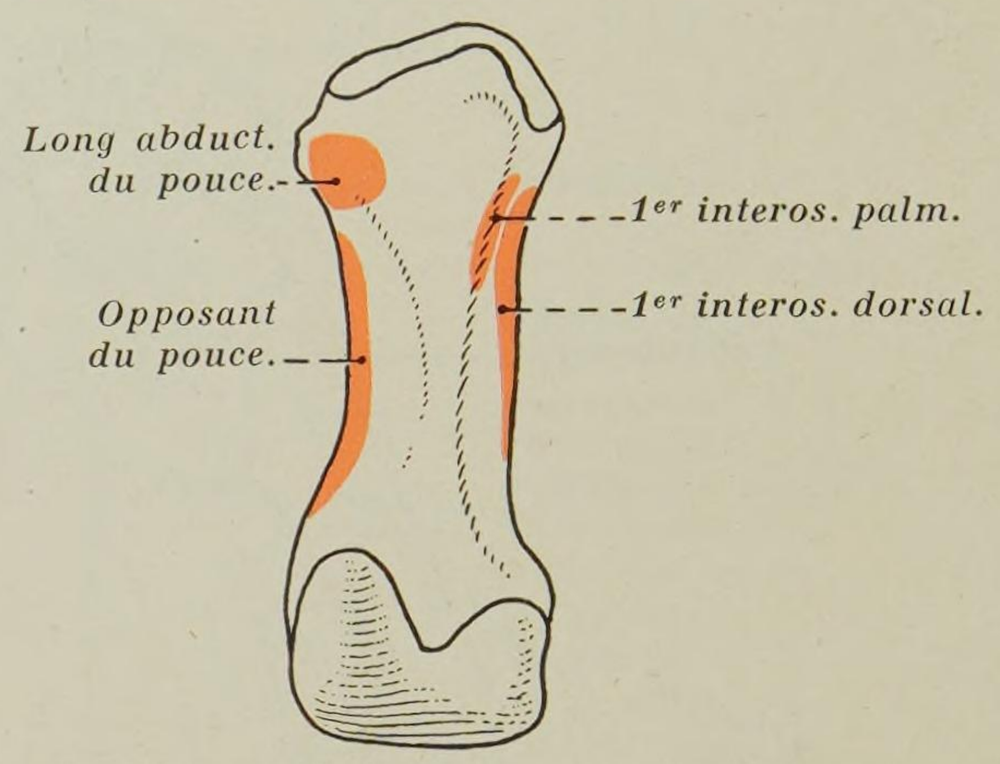

Fig. 95.
Premier métacarpien; côté droit, vue palmaire. Insertions musculaires.

palmaire, ainsi qu'à l'arcade fibreuse de ce muscle (qui se fixe d'autre part sur le bord inférieur de la crête du trapèze).

Le bord externe est nettement rugueux et donne insertion à l'opposant du pouce; le bord interne, moins apparent, d'aspect arrondi et mousse, donne insertion au premier interosseux dorsal (voy. : fig. 95 et 97).

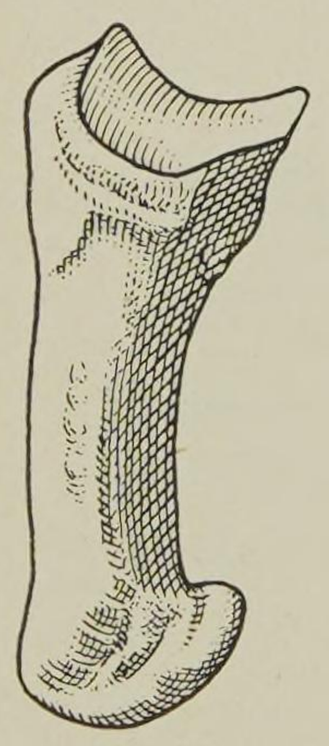

Fig. 96. — *Premier métacarpien; côté droit, vue externe.*

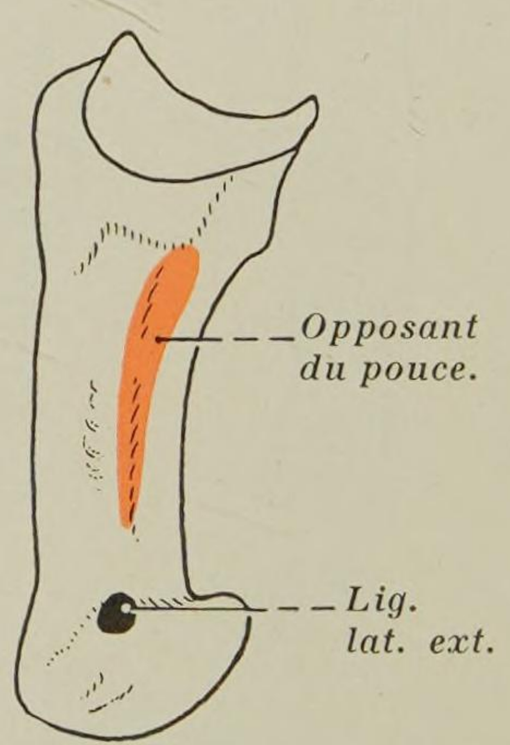

Fig. 97. — *Premier métacarpien; côté droit, vue externe. Insertions musculaire et ligamentaire.*

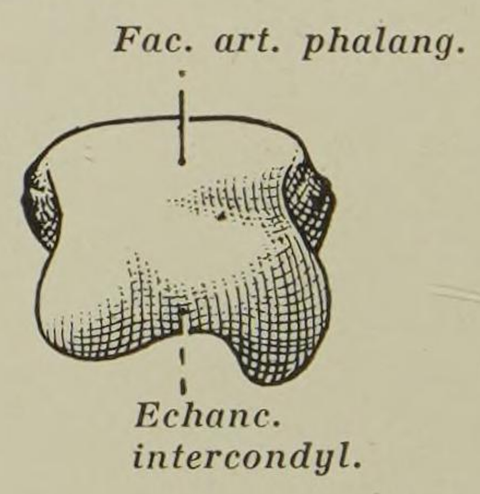

Fig. 98. — *Tête du premier métacarpien, vue inférieure.*

La ***base***, quadrangulaire, se prolonge en avant par une petite apophyse triangulaire plus ou moins en forme de bec *(bec du premier métacarpien)*; elle supporte une facette articulaire conformée *en selle*, concave dans le sens dorso-palmaire, convexe dans le sens transversal, qui s'articule avec le trapèze (articulation trapézo-métacarpienne); en dehors, elle porte une surface d'empreinte arrondie sur laquelle se fixe le tendon du long abducteur du pouce.

La ***tête*** n'est pas aplatie transversalement comme celle des autres métacarpiens ; elle est au contraire élargie dans le sens transversal; vue par son extrémité phalangienne, elle présente une forme trapézoïdale à angles arrondis, à grande base palmaire, et à petite base dorsale.

La surface articulaire est moins arrondie que celle des autres métacarpiens ; elle se prolonge en avant sur les deux petits tubercules articulaires palmaires, par deux surfaces articulaires séparées entre elles par une échancrure ; ces facettes sont en rapport avec les sésamoïdes de l'articulation métacarpo-phalangienne du pouce avec lesquels elles s'articulent.

Dans son ensemble, la tête, partant sa surface articulaire phalangienne, apparaît recourbée dans le sens dorso-palmaire; elle est donc plus saillante du côté de la flexion que du côté de l'extension; cette saillie est due aux deux petits *condyles palmaires* ; l'échancrure précédemment signalée *(échancrure intercondylienne)* présente parfois sur certains os une petite crête mousse qui donne au versant palmaire de la tête l'aspect d'une double trochlée (voy. : fig. 98).

Des deux condyles, l'externe est généralement plus marqué que l'interne, il est plus saillant en avant et plus déjeté en dehors que l'interne (voy. : fig. 94 et 98).

Latéralement, la tête présente deux tubercules *(tubercules latéraux)* séparés par une gouttière du rebord articulaire (voy. : fig. 94 et 98).

CONNEXIONS. — Le premier métacarpien s'articule avec quatre os : en haut, le trapèze (articulation trapézo-métacarpienne); en bas, la première phalange du pouce et les deux sésamoïdes annexés à l'articulation métacarpo-phalangienne du pouce.

INSERTIONS MUSCULAIRES. — Quatre muscles s'insèrent sur le premier métacarpien : le long abducteur du pouce, l'opposant du pouce, le premier interosseux palmaire et son arcade, et le premier interosseux dorsal (voy. : fig. 92).

2. — *Deuxième métacarpien.*

Le *deuxième métacarpien* est facile à reconnaître, car c'est celui qui présente les extrémités (supérieure et inférieure) les plus volumineuses; de plus sa base est fourchue.

La ***base*** est large, *bituberculeuse* et *fourchue,* et la branche interne de la fourche remonte plus haut que la branche externe.

Entre les deux branches de la fourche, la base présente une facette articulaire à deux versants dans laquelle s'encastre la facette articulaire inférieure, inversement conformée, du trapézoïde; en outre, elle s'articule latéralement avec le trapèze en dehors, et le grand os en dedans.

La face dorsale de la base est surmontée de *deux tubercules* qui correspondent respectivement à chaque versant de la fourche; le tubercule interne est plus saillant que l'externe et sur ce dernier se trouve une empreinte martelée, aplatie, triangulaire, sur laquelle se fixe le *tendon du premier radial externe* ; une petite gouttière sépare parfois ces deux tubercules (voy. : fig. 93 et 100).

La face palmaire présente les insertions du ligament trapézo-deuxième métacarpien, du *tendon du grand palmaire,* de *l'adducteur transverse* du pouce, du *premier interosseux palmaire* et de son *arcade fibreuse.*

Parmi les faces latérales de la base, seule la face interne présente une facette articulaire; allongée d'avant en arrière et rétrécie en son milieu, elle s'articule avec le troisième métacarpien; un court et puissant ligament interosseux, qui va du deuxième au troisième métacarpien, s'insère sur une surface rugueuse située au-dessous de la facette articulaire précitée.

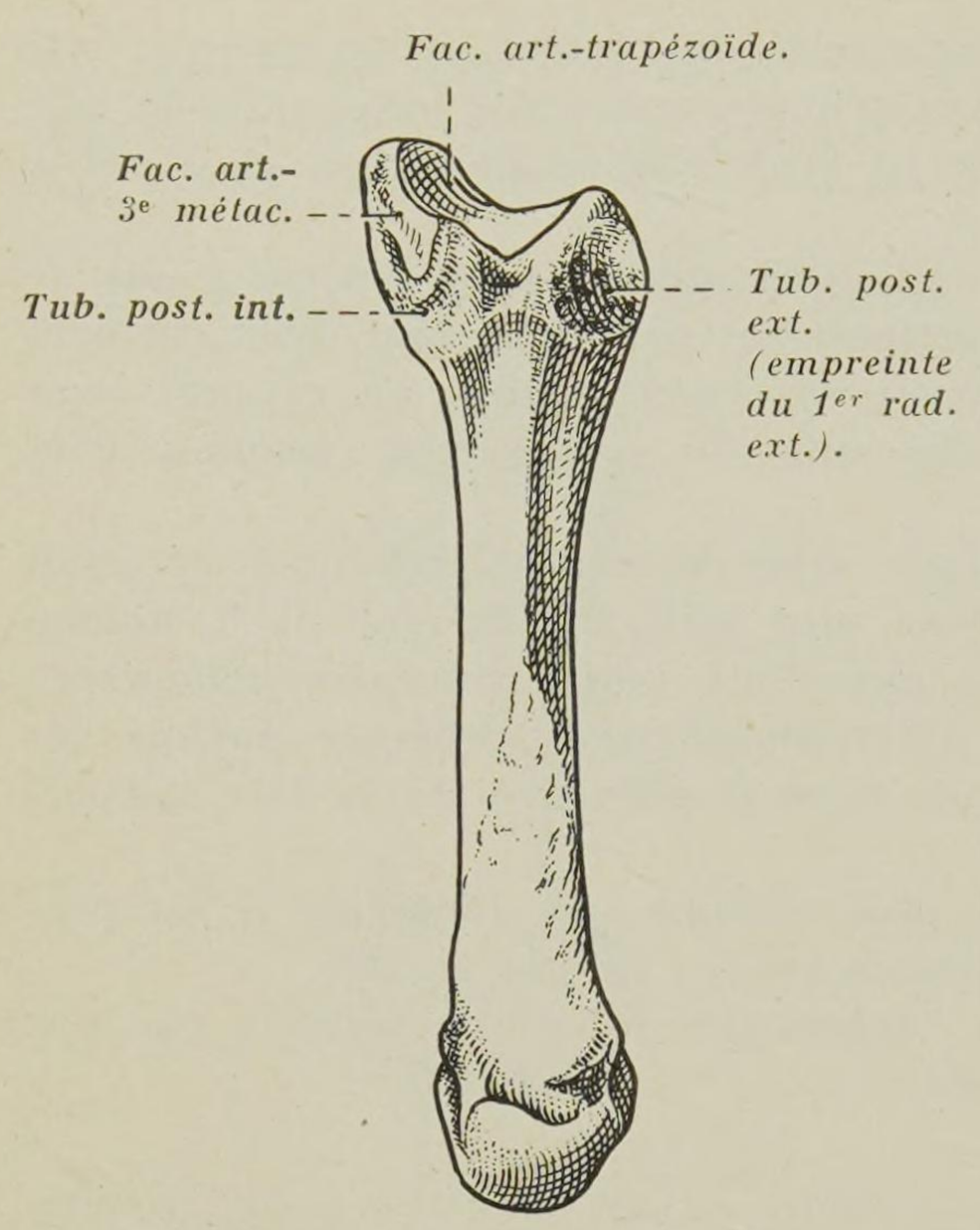

Fig. 99.
Deuxième métacarpien; côté droit, vue dorsale.

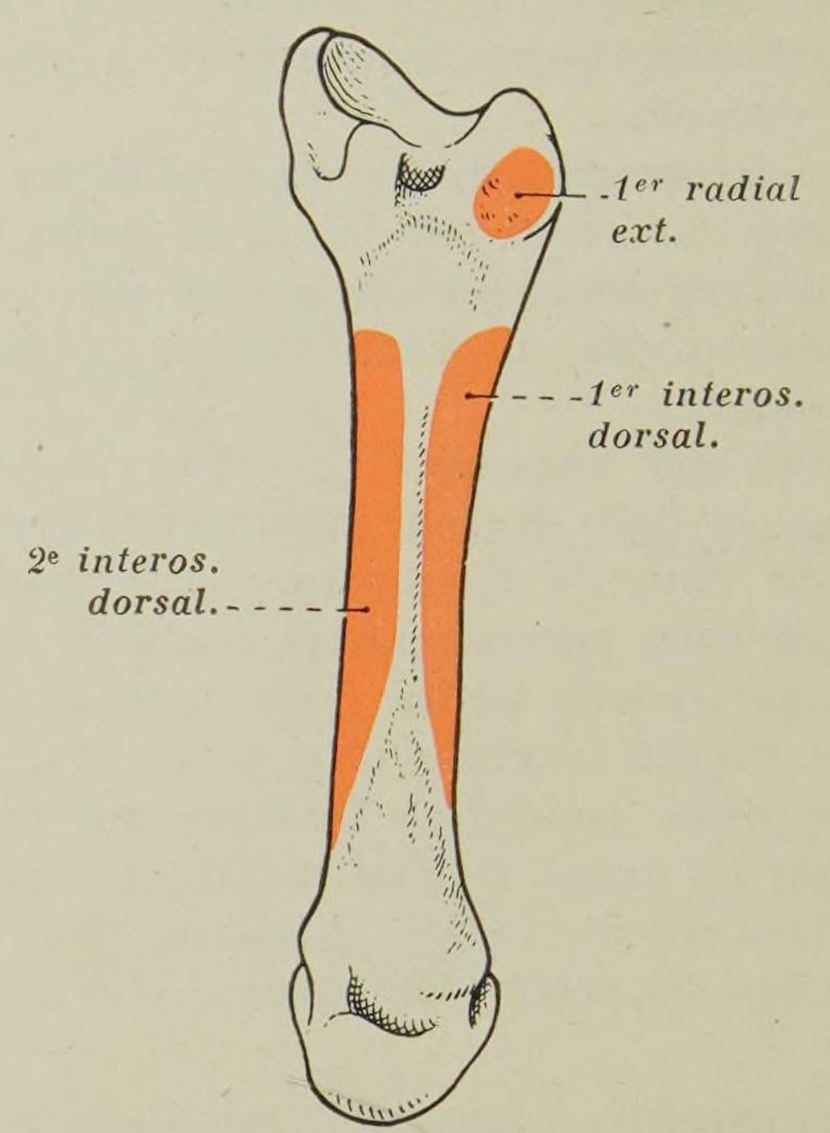

Fig. 100.
Deuxième métacarpien; côté droit, vue dorsale. Insertions musculaires.

Le ***corps*** du deuxième métacarpien est plus arrondi que celui des trois derniers métacarpiens.

Ses faces latérales donnent insertion aux interosseux dorsaux des deux premiers espaces (voy. : fig. 100).

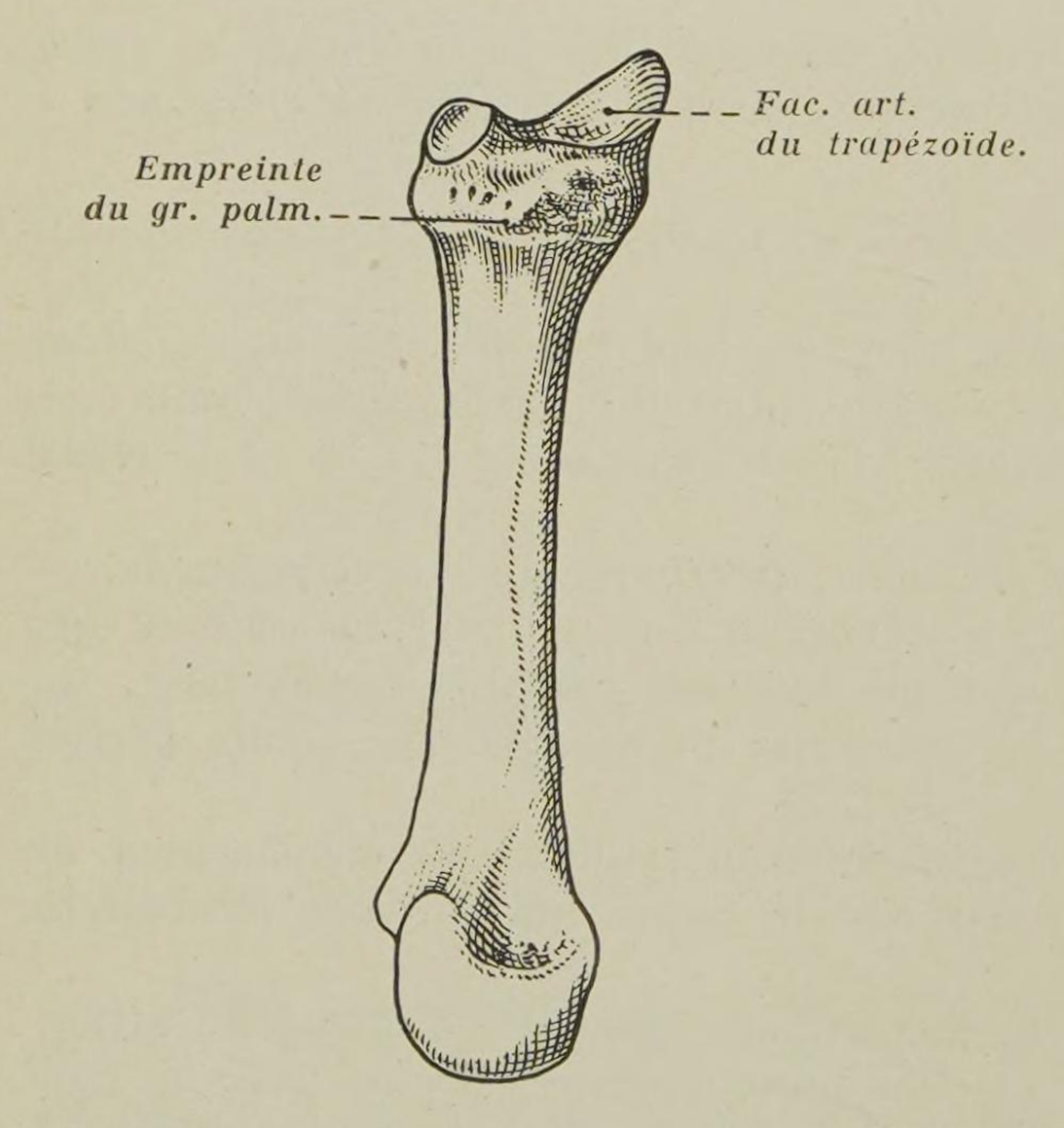

Fig. 101.
Deuxième métacarpien; côté droit, vue antérieure.

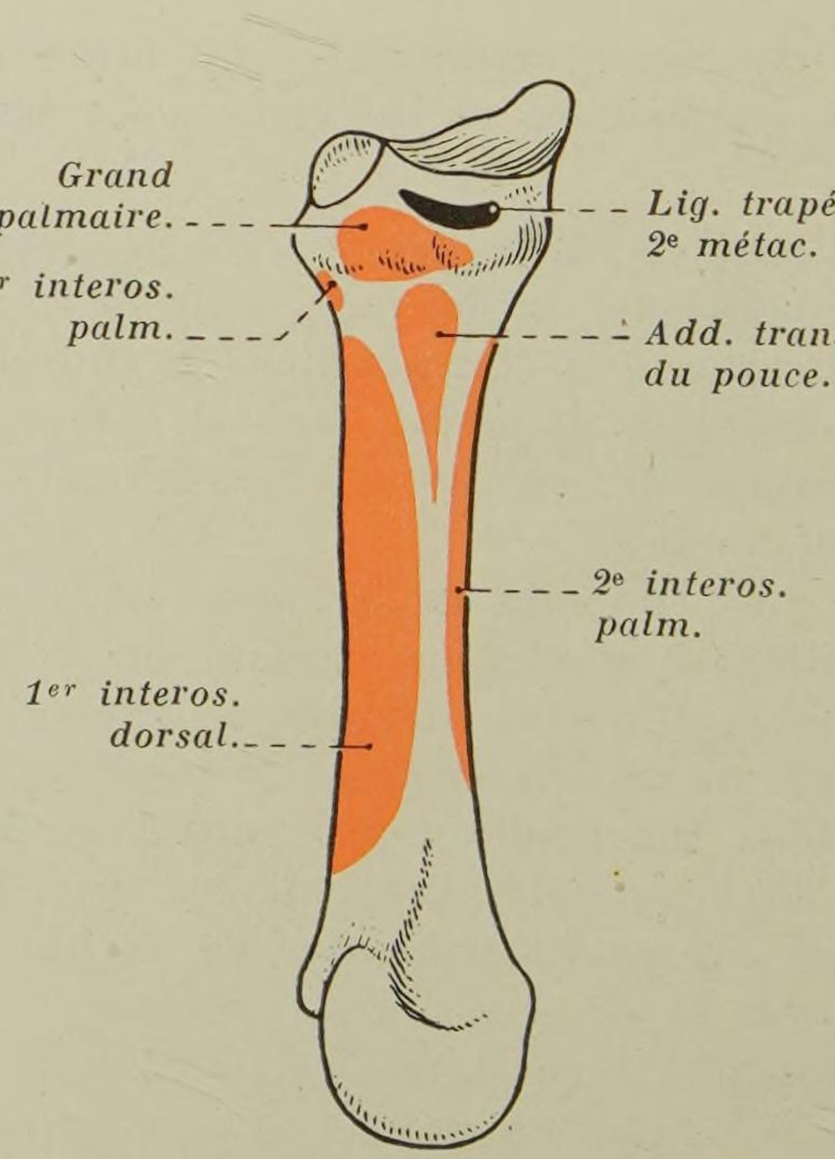

Fig. 102. — *Deuxième métacarpien; côté droit, vue antérieure. Insertions musculaires et ligamentaire.*

La ***tête*** du deuxième métacarpien est plus large que toutes les autres et cela principalement à la face dorsale; le tubercule articulaire externe est plus développé que l'interne.

CONNEXIONS. — Le deuxième métacarpien s'articule avec cinq os qui sont : le trapèze, le trapézoïde, le grand os, le troisième métacarpien et la première phalange de l'index.

INSERTIONS MUSCULAIRES. — Le deuxième métacarpien donne insertion à sept muscles qui sont : le premier radial externe, le grand palmaire, l'adducteur du pouce (faisceau métacarpien ou transverse), le premier interosseux palmaire, le deuxième interosseux palmaire et les interosseux dorsaux des deux premiers espaces.

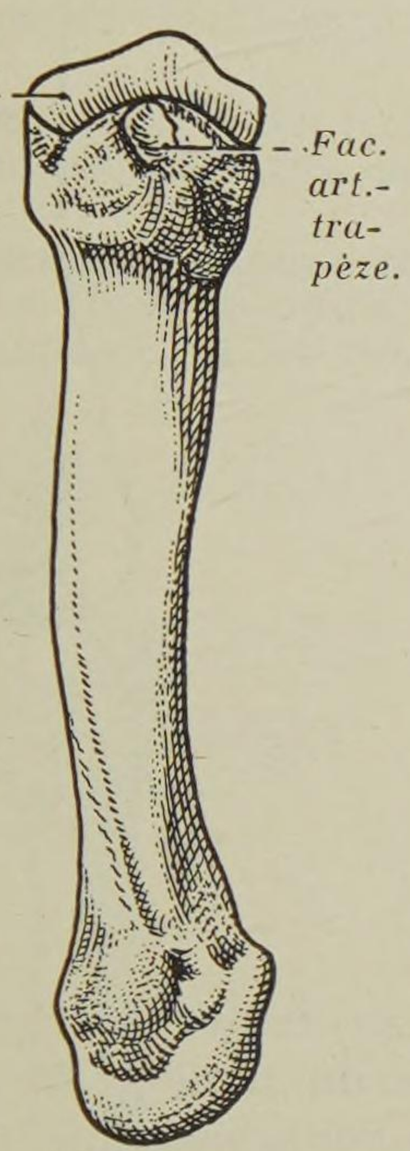

FIG. 103.
Deuxième métacarpien; côté droit, vue externe.

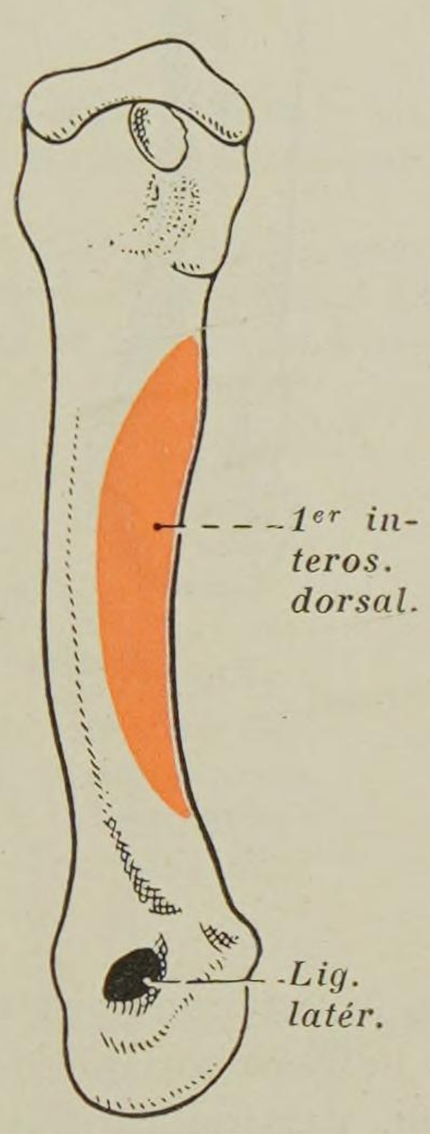

FIG. 104.
Deuxième métacarpien; côté droit, vue externe. Insertions musculaire et ligamentaire.

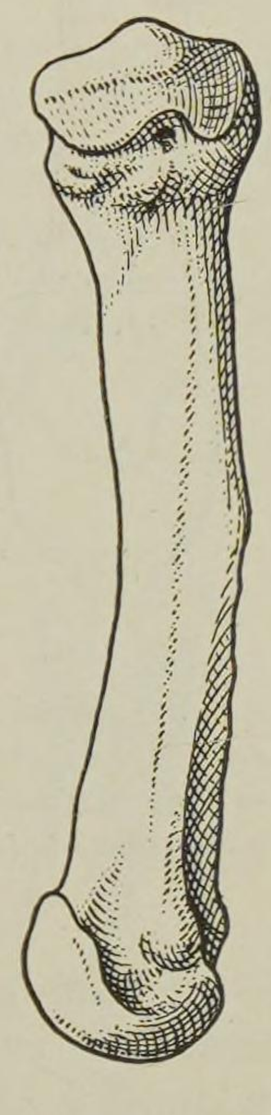

FIG. 105.
Deuxième métacarpien; côté droit, vue interne.

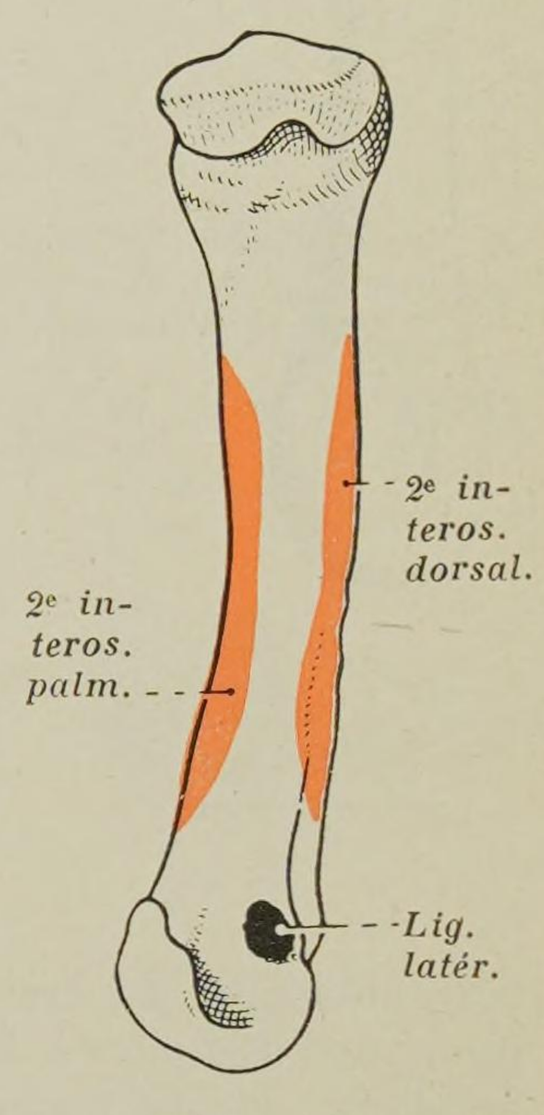

FIG. 106.
Deuxième métacarpien; côté droit, vue interne. Insertions musculaires et ligamentaire.

3. — *Troisième métacarpien.*

Le *troisième métacarpien* ou *métacarpien axial* est presque aussi long, mais un peu plus gros que le précédent; cependant il s'en distingue et se caractérise par son extrémité supérieure pointue (apophyse styloïde).

La ***base*** du troisième métacarpien est aplatie transversalement ; de plus elle est plus large en arrière qu'en avant et semble disposée en forme de coin entre les extrémités supérieures du deuxième et du quatrième métacarpien; elle porte une facette articulaire oblique en bas et en dedans, convexe en avant et concave en arrière, qui s'articule avec la face inférieure du grand os.

Sa face dorsale est légèrement excavée en gouttière; elle est prolongée en haut et en dehors par une petite saillie pyramidale, l'*apophyse styloïde* du troisième métacarpien; celle-ci s'insinue à la face postérieure du carpe entre le grand os et le trapézoïde, mais ne s'articule pas avec ce dernier; elle donne insertion au *tendon du deuxième radial externe* (voy. : fig. 93 et 112).

Sa face palmaire forme une éminence arrondie, immédiatement sous-jacente au tuber-

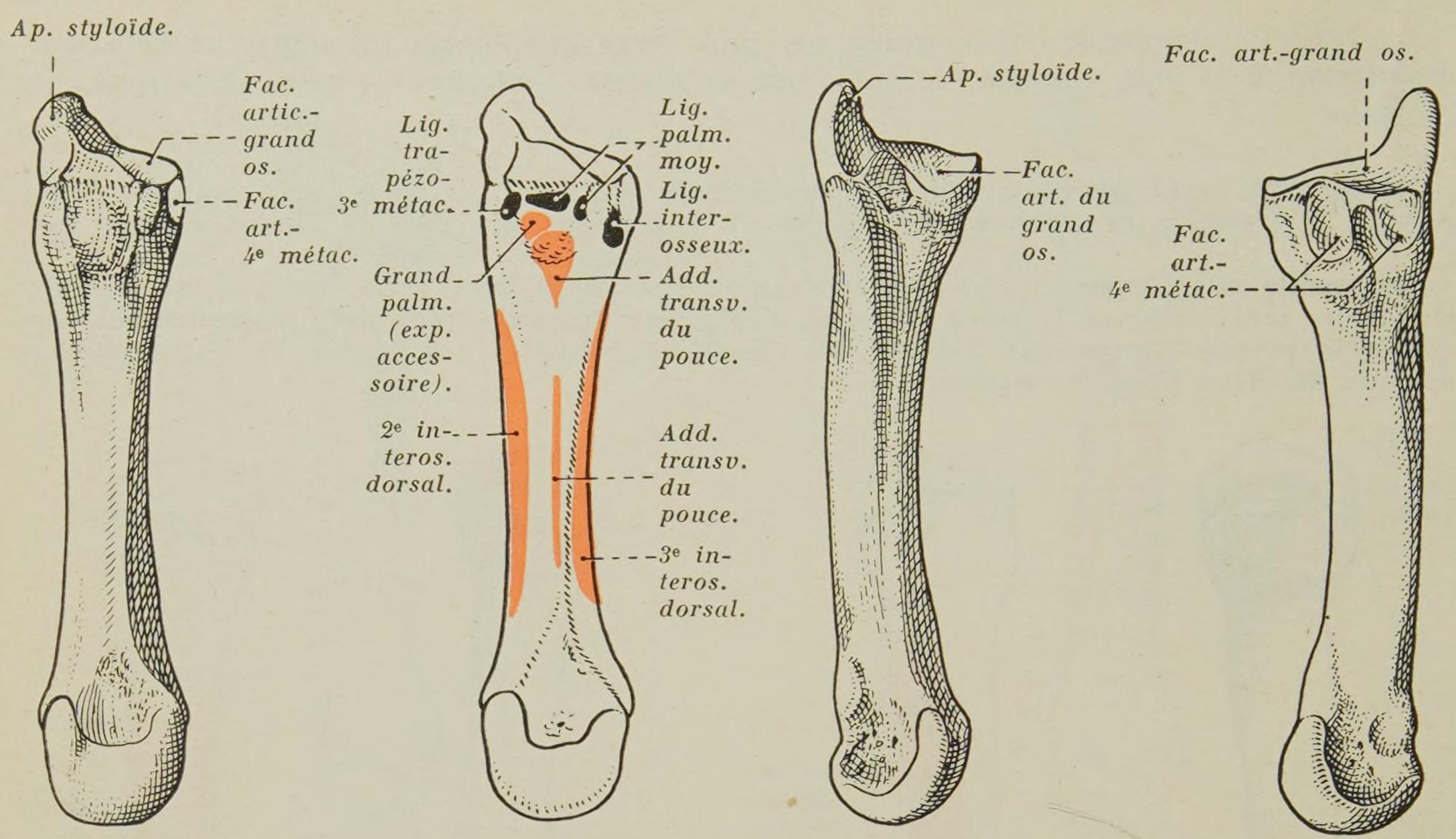

Fig. 107. *Troisième métacarpien; côté droit, vue antérieure.*

Fig. 108. *Troisième métacarpien; côté droit, vue antérieure. Insertions musculaires et ligamentaires.*

Fig. 109. *Troisième métacarpien; côté droit, vue externe.*

Fig. 110. *Troisième métacarpien; côté droit, vue interne.*

cule antérieur du grand os; elle donne insertion au ligament trapézo-troisième métacarpien, à l'*adducteur transverse* du pouce, à l'expansion accessoire du *tendon du grand palmaire,* et au ligament palmaire moyen de l'articulation carpo-métacarpienne (voy. : fig. 108).

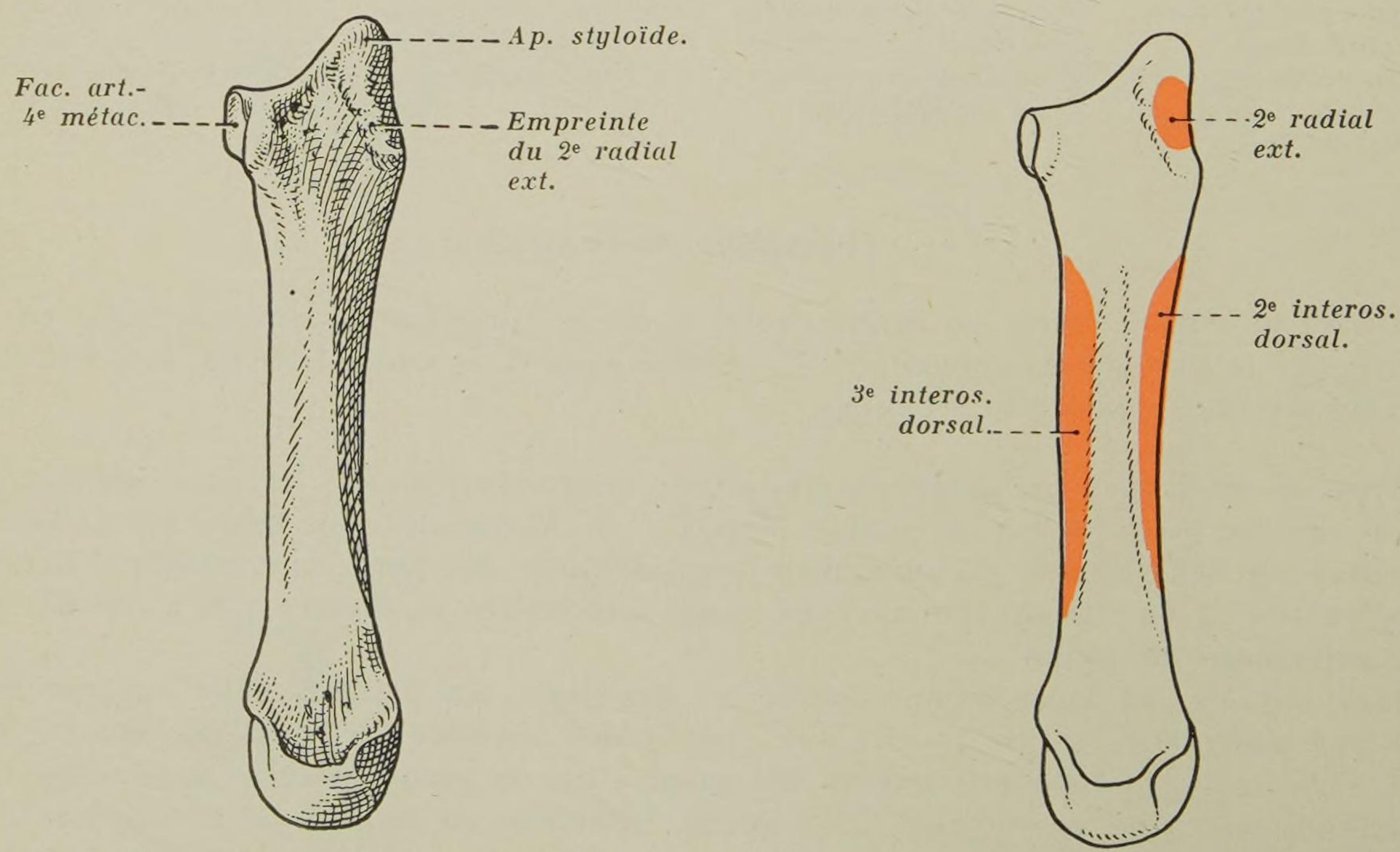

Fig. 111. — *Troisième métacarpien; côté droit, vue dorsale.*

Fig. 112. — *Troisième métacarpien; côté droit, vue dorsale. Insertions musculaires.*

Les faces latérales de la base présentent chacune une facette articulaire, allongée dans le sens antéro-postérieur, plane ou légèrement concave, pour les métacarpiens adjacents; celle de la face interne est le plus souvent dédoublée ; les ligaments interosseux correspondants s'insèrent au-dessous des facettes articulaires latérales.

Le ***corps*** est un des plus volumineux; son bord antérieur donne insertion au faisceau métacarpien de l'adducteur du pouce (adducteur transverse); ses faces latérales donnent insertion aux interosseux dorsaux des espaces contigus (2e et 3e).

La ***tête*** est franchement cuboïde; les tubercules palmaires articulaires sont bien apparents, mais de volume égal.

CONNEXIONS. — Le troisième métacarpien s'articule avec quatre os qui sont : le grand os, les deuxième et quatrième métacarpiens et la première phalange du majeur.

INSERTIONS MUSCULAIRES. — Cinq muscles prennent insertions sur le troisième métacarpien, ce sont : le deuxième radial externe, l'adducteur du pouce (faisceau métacarpien ou transverse), le grand palmaire et les deuxième et troisième interosseux dorsaux (voy. : fig. 108 et 112).

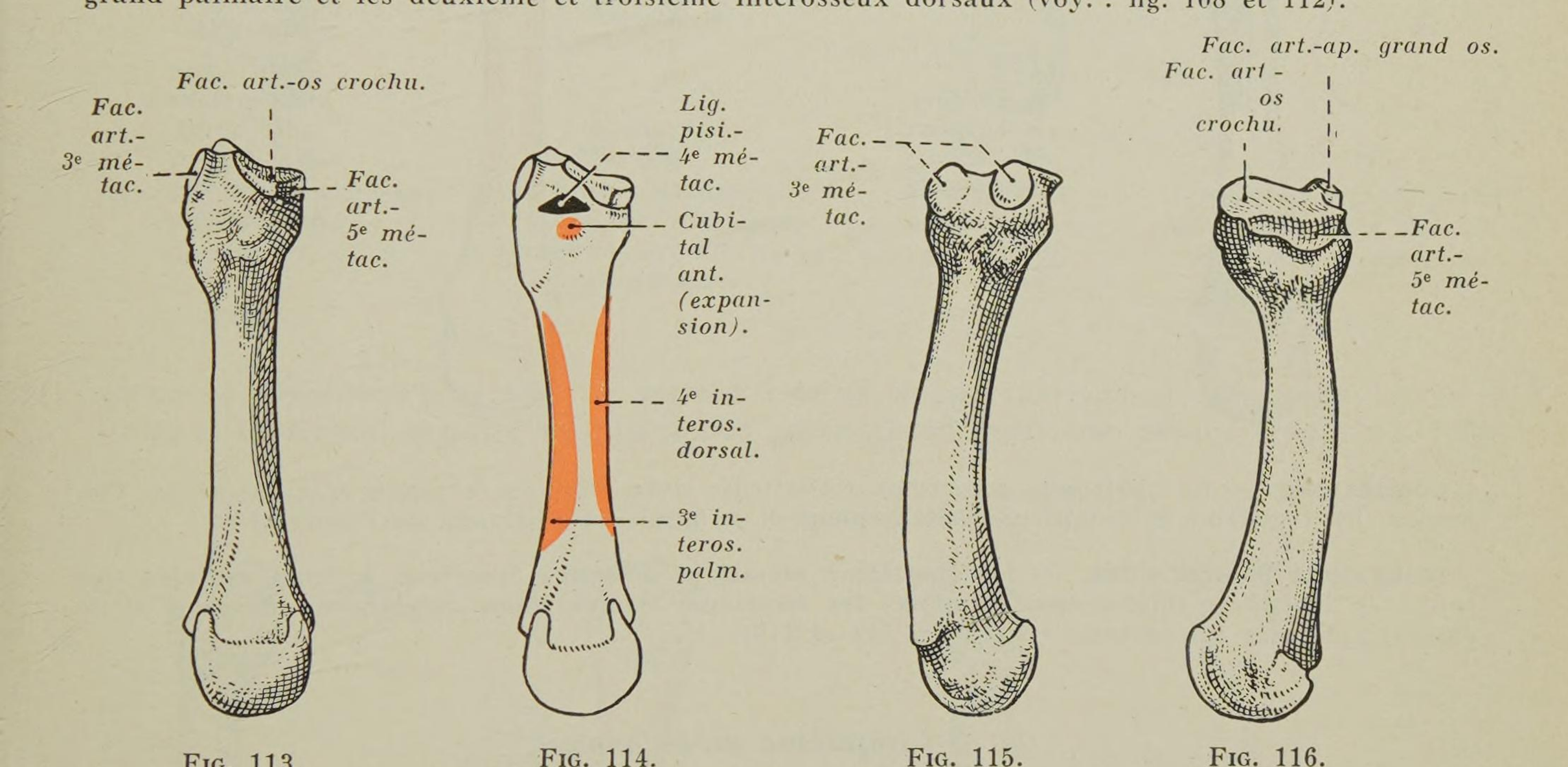

FIG. 113. *Quatrième métacarpien; côté droit, vue antérieure.*

FIG. 114. *Quatrième métacarpien; côté droit, vue antérieure. Insertions musculaires et ligamentaire.*

FIG. 115. *Quatrième métacarpien; côté droit, vue externe.*

FIG. 116. *Quatrième métacarpien; côté droit, vue interne.*

4. — *Quatrième métacarpien.*

La ***base*** est quadrangulaire, régulière et non tuberculeuse; elle porte sur la moitié interne de sa face supérieure une facette articulaire qui s'articule avec l'os crochu; sur la moitié externe, elle est rugueuse et donne insertion à des ligaments; près de son angle postéro-externe, elle présente une minuscule facette articulaire pour l'apophyse du grand os.

Sa face antérieure est étroite, régulière et légèrement mamelonnée; elle est séparée de la face antérieure de la base par une petite gouttière oblique en bas et en dedans; sur cette face s'insèrent un faisceau du ligament pisi-métacarpien et l'expansion interne du tendon du cubital antérieur (inconstante).

Sa face postérieure, plus large que la précédente, est irrégulière et présente une petite gouttière verticale qui semble se continuer sur la face interne du corps de l'os.

Ses faces latérales présentent chacune une facette articulaire pour les métacarpiens adjacents; celle de la face externe (pour le troisième métacarpien) est souvent dédoublée; chacune de ces facettes est bordée inférieurement par un étroit sillon.

Le ***corps*** est le plus grêle de tous les métacarpiens.

La ***tête*** est volumineuse comparativement au reste de l'os ; les tubercules palmaires sont peu développés.

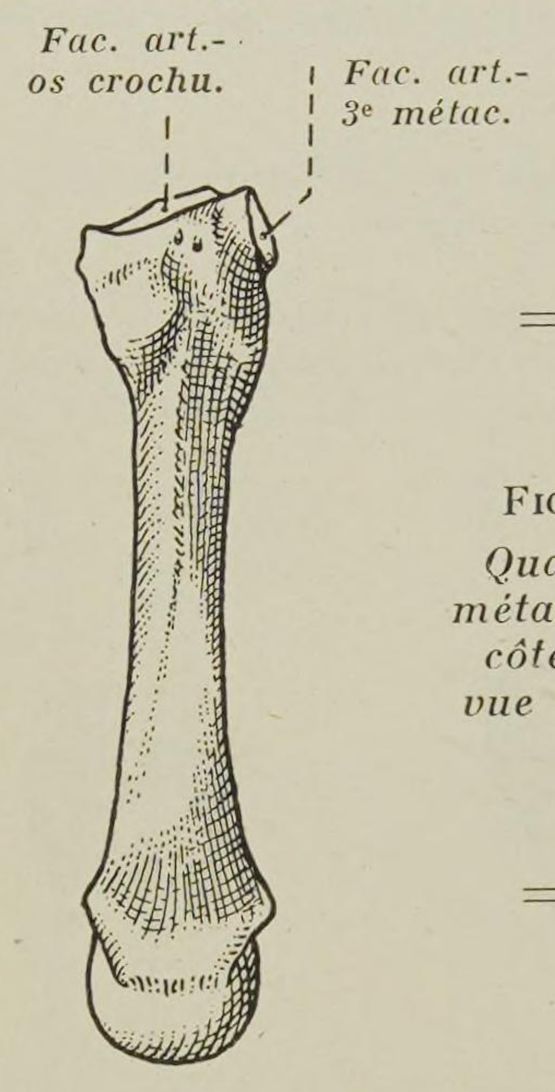

FIG. 117.
Quatrième métacarpien; côté droit, vue dorsale.

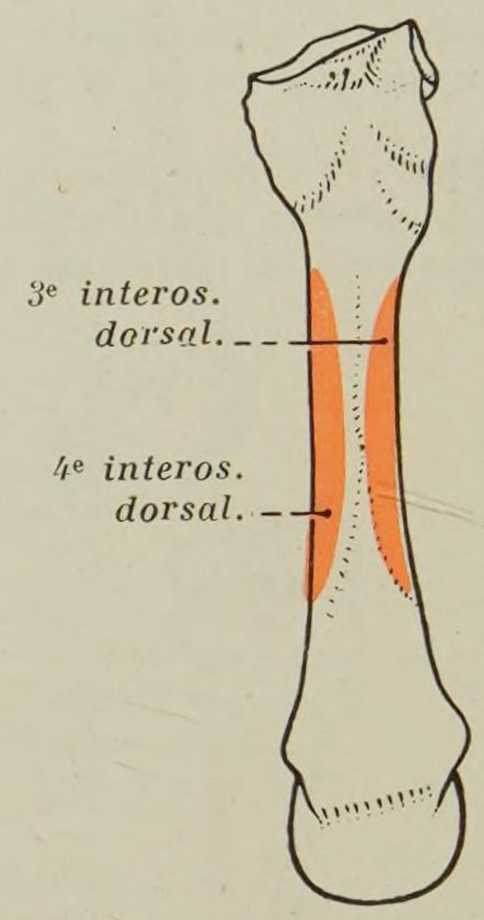

FIG. 118.
Quatrième métacarpien; côté droit, vue dorsale. Insertions musculaires.

CONNEXIONS. — Le quatrième métacarpien s'articule avec cinq os, à savoir : le grand os, l'os crochu, les troisième et cinquième métacarpiens et la première phalange de l'annulaire.

INSERTIONS MUSCULAIRES. — Le quatrième métacarpien donne insertion à trois muscles qui sont : le troisième interosseux palmaire, les troisième et quatrième interosseux dorsaux et le cubital antérieur (inconstant) (voy. : fig. 114 et 118).

5. — *Cinquième métacarpien.*

La ***base*** du cinquième métacarpien est aplatie d'avant en arrière; elle porte à sa face supérieure une facette articulaire, convexe d'avant en arrière et légèrement concave transversalement, qui s'articule avec la face inférieure de l'os crochu.

Sa face palmaire, irrégulière et rugueuse, apparaît nettement en relief dans sa moitié externe; elle donne insertion au ligament palmaire interne (faisceau tendu entre l'os crochu et le cinquième métacarpien (voy. : fig. 120), au ligament pisi - cinquième métacarpien et à l'expansion métacarpienne du cubital antérieur.

Sa face dorsale, irrégulière et rugueuse, est pourvue en dedans d'un tubercule saillant, le *tubercule du cinquième métacarpien* pour l'insertion du *tendon du cubital postérieur* (voy. : fig. 125 et 126). Parmi les faces latérales de la base, seule l'externe est pourvue d'une facette articulaire pour le quatrième métacarpien.

Le ***corps*** de l'os est moins long mais plus gros que celui du quatrième; il est légèrement aplati d'avant en arrière dans sa moitié supérieure; une crête mousse traverse en diagonale de haut en bas et de dedans en dehors sa face dorsale; le champ triangulaire de sa face dorsale remonte jusqu'à la partie interne de la base.

La face antérieure du corps est divisée en deux versants : l'un interne, l'autre externe, par une crête mousse qui suit le grand axe de l'os et qui est d'autant plus apparente

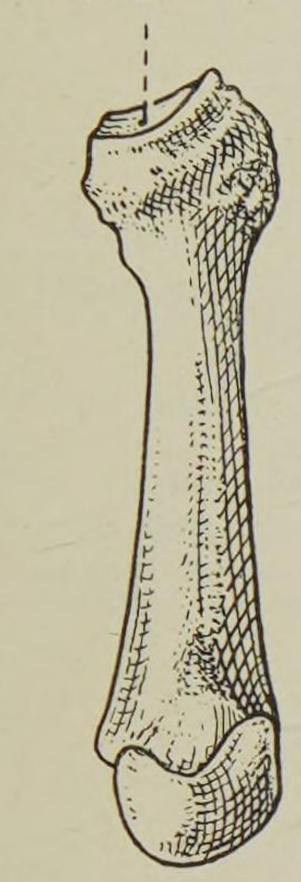

Fig. 119.
Cinquième métacarpien; côté droit, vue antérieure.

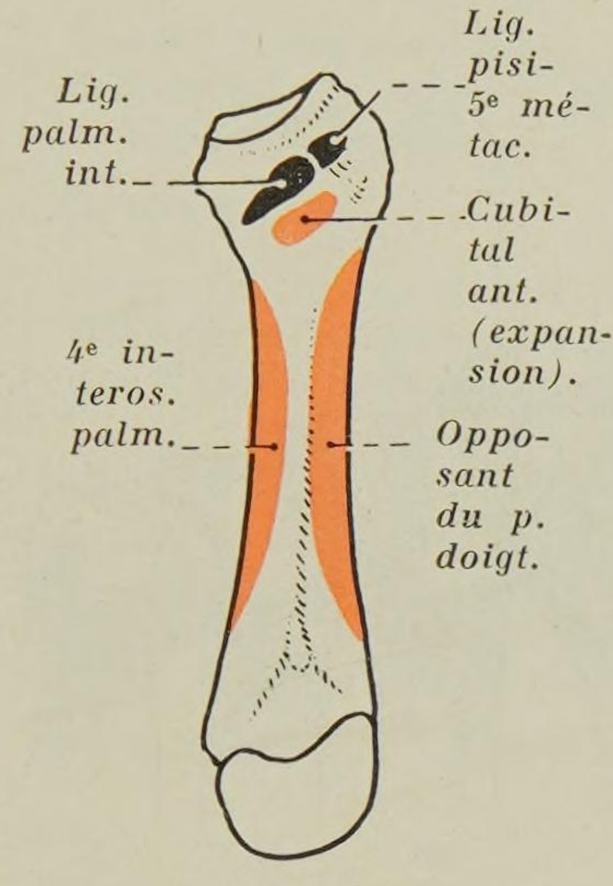

Fig. 120.
Cinquième métacarpien; côté droit, vue antérieure. Insertions musculaires et ligamentaires.

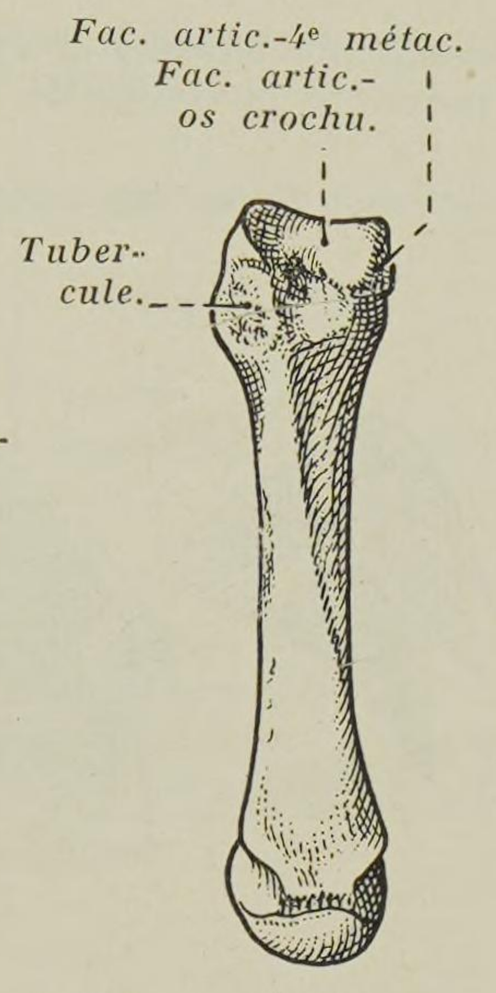

Fig. 121.
Cinquième métacarpien; côté droit, vue dorsale.

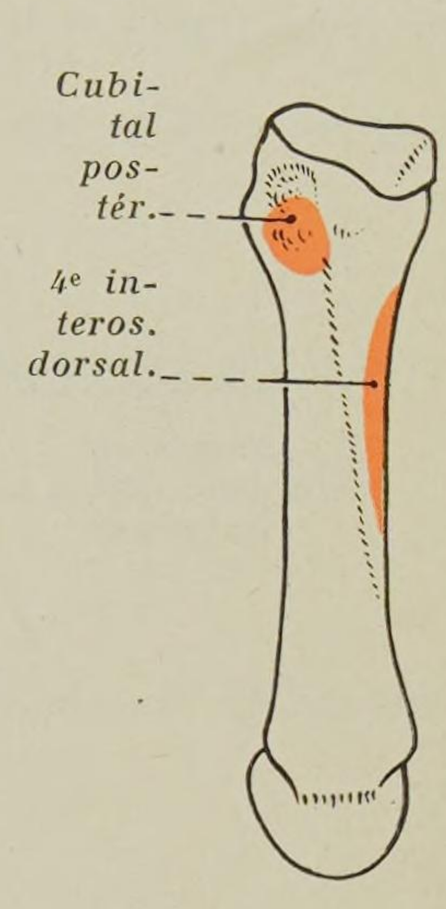

Fig. 122.
Cinquième métacarpien; côté droit, vue dorsale. Insertions musculaires.

qu'on la considère plus bas. Le versant interne donne insertion à l'opposant du petit doigt et le versant externe à l'interosseux palmaire du quatrième espace (voy. : fig. 120).

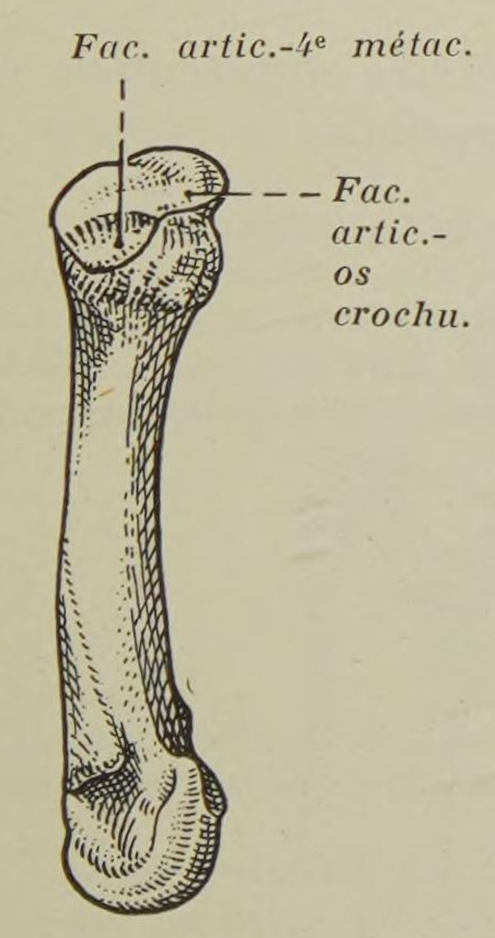

Fig. 123.
Cinquième métacarpien; côté droit, vue externe.

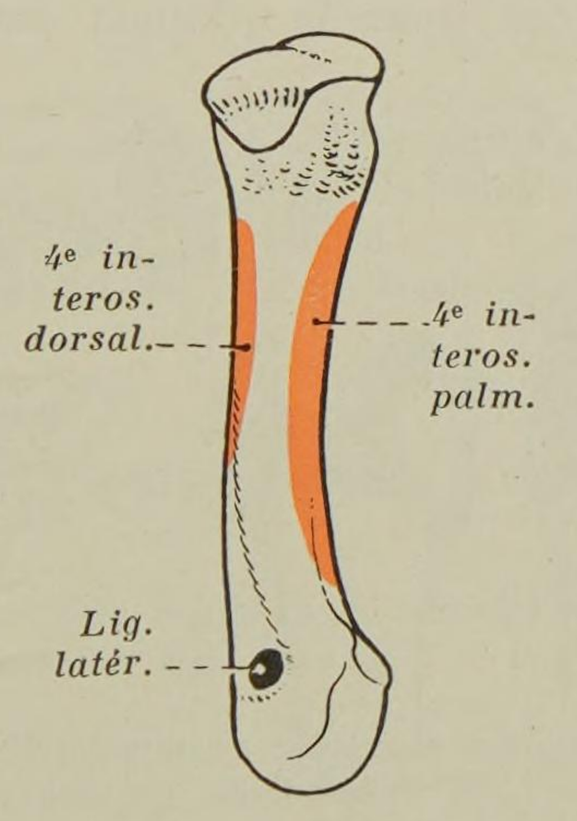

Fig. 124.
Cinquième métacarpien; côté droit, vue externe. Insertions musculaires et ligamentaire.

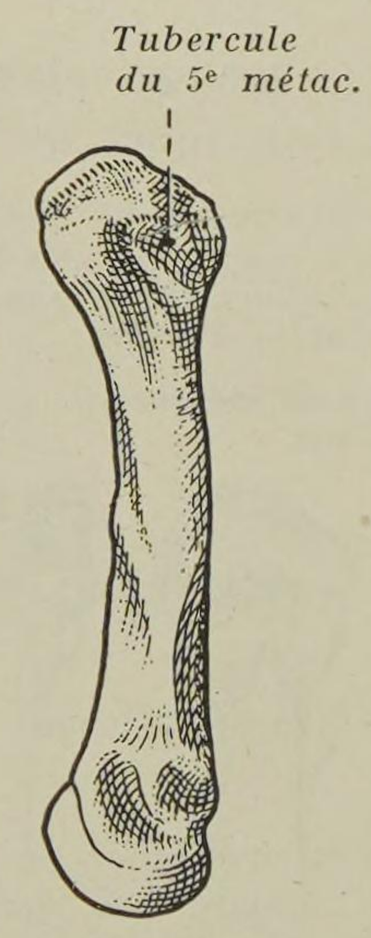

Fig. 125.
Cinquième métacarpien; côté droit, vue interne.

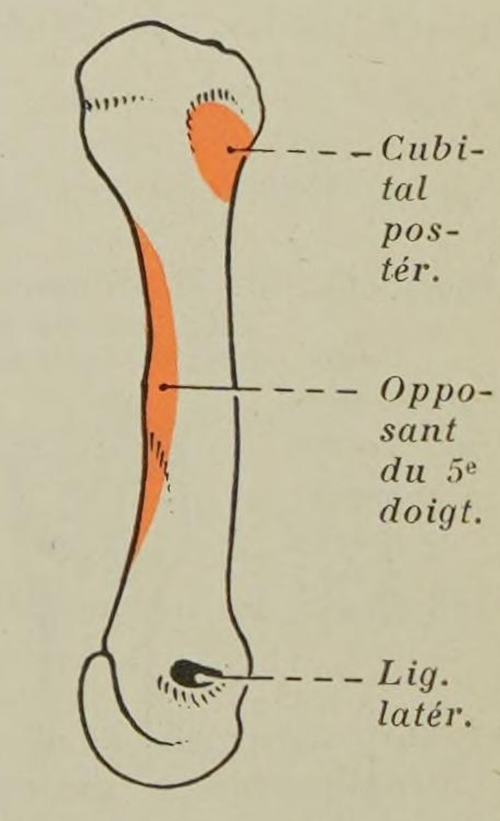

Fig. 126.
Cinquième métacarpien; côté droit, vue interne. Insertions musculaires et ligamentaire.

Son bord interne est très net et rugueux, presque rectiligne; il donne insertion à l'opposant du petit doigt (voy. : fig. 126).

La ***tête*** présente sur sa face antérieure un tubercule saillant (tubercule palmaire externe) qui prolonge la corne externe de la facette articulaire de la tête (voy. fig. 119).

CONNEXIONS. — Le cinquième métacarpien s'articule, avec trois os, à savoir : l'os crochu, le quatrième métacarpien et la première phalange de l'auriculaire.

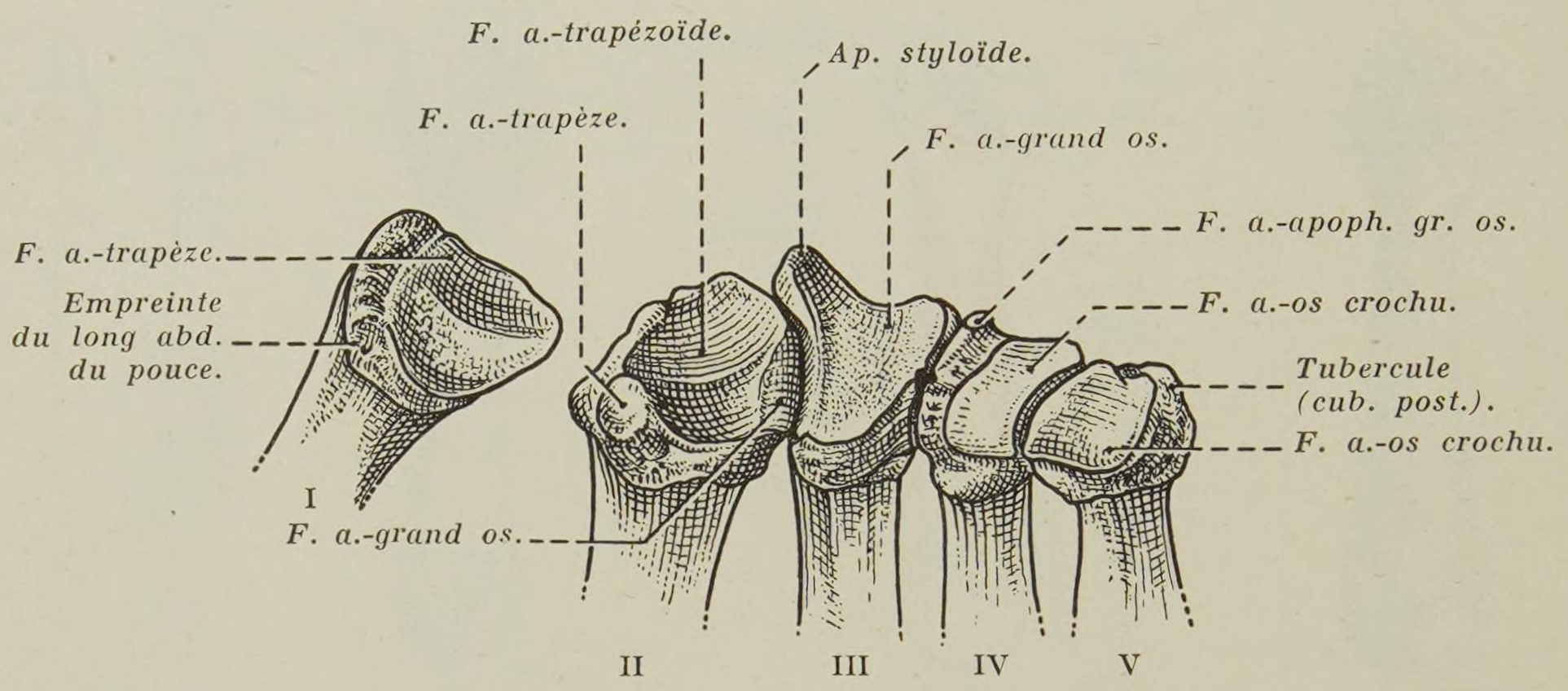

Fig. 127. — *Extrémité supérieure des métacarpiens en place et leurs facettes articulaires; côté droit, vue antéro-supérieure*
(le numéro d'ordre des métacarpiens est indiqué en chiffres romains).

INSERTIONS MUSCULAIRES. — Le cinquième métacarpien donne insertion à cinq muscles qui sont: le cubital postérieur, le cubital antérieur (expansion métacarpienne), l'opposant du petit doigt, le quatrième interosseux palmaire et le quatrième interosseux dorsal (voy. : fig. 92 et 93).

*
**

Nous résumons dans le tableau ci-dessous les principaux *caractères différentiels* des métacarpiens, en faisant remarquer qu'ils sont pour la plupart empruntés à la *base* de

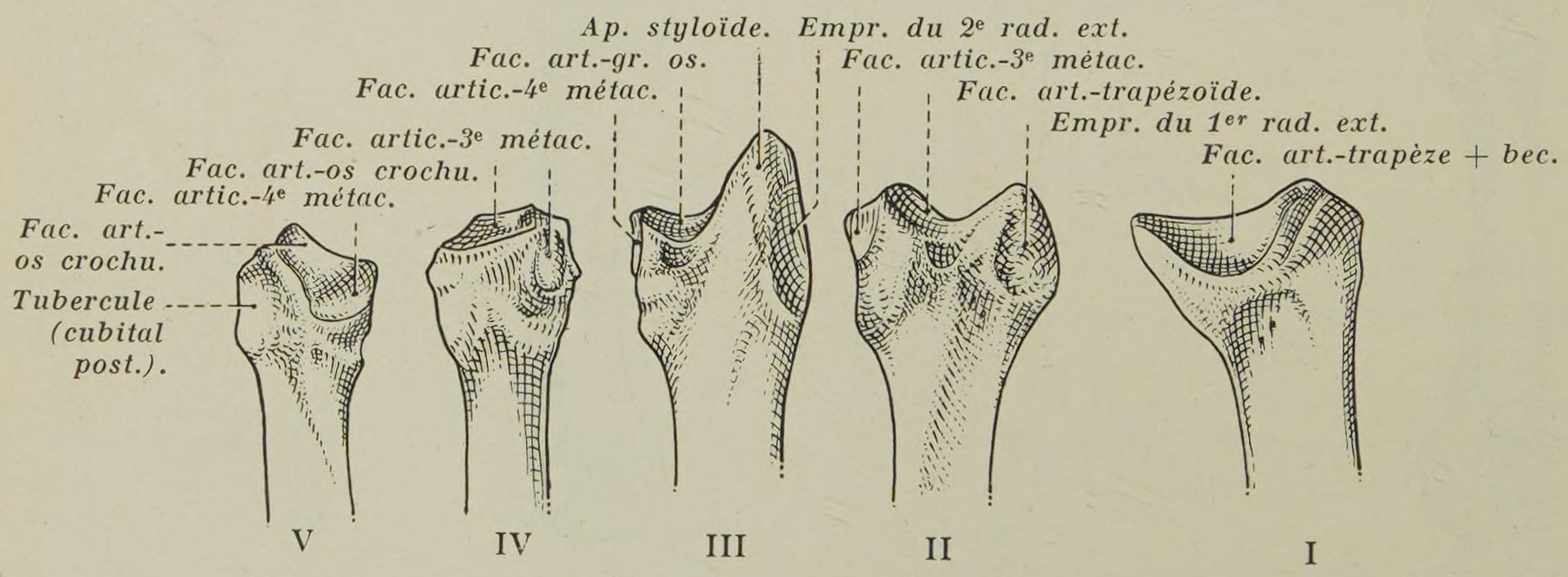

Fig. 128. — *Base des métacarpiens droits après séparation; vue postérieure*
(le numéro d'ordre des métacarpiens est indiqué en chiffres romains).

l'os et qu'indépendamment de leurs caractères morphologiques (dimensions, forme, etc.), la différenciation d'un métacarpien par rapport aux autres, ainsi que la classification des métacarpiens, peut s'obtenir par l'examen des facettes articulaires carpiennes et intermétacarpiennes de sa base (voy. : fig. 127 et 128).

PREMIER		le plus court et le plus volumineux.
	Corps :	fortement aplati d'avant en arrière.
	Base :	une seule facette articulaire carpienne conformée en *selle*; pas de facette articulaire latérale.
	Tête :	élargie et trapézoïdale; tubercules articulaires palmaires très apparents avec facettes articulaires sésamoïdiennes.
DEUXIÈME		le plus long.
	Base :	large, *bituberculeuse* et *fourchue*; trois facettes articulaires carpiennes (trapèze, trapézoïde, grand os); une facette articulaire interne.
TROISIÈME		presque aussi long que le deuxième, mais *corps* plus gros.
	Base :	aspect cunéiforme; *pointue*, — pourvue d'une *apophyse styloïde*; une seule facette articulaire carpienne (grand os); deux facettes articulaires latérales (l'interne est souvent dédoublée).
	Tête :	volumineuse et d'aspect cuboïde.
QUATRIÈME		le plus grêle.
	Base :	cuboïde et régulière; deux facettes articulaires carpiennes (apophyse du grand os et os crochu); deux facettes articulaires latérales (l'externe est souvent dédoublée).
CINQUIÈME	*Corps* :	moins long, mais plus gros que celui du quatrième; *bord interne* rectiligne et nettement *rugueux*.
	Base :	face dorsale tuberculeuse sur son versant interne; une seule facette articulaire carpienne; une seule facette articulaire latérale (externe).

ARCHITECTURE

Les métacarpiens, tout comme les métatarsiens, doivent être considérés comme des os longs en miniature; ce sont des *os allongés* et comme eux ils sont formés d'une virole de tissu osseux compact au niveau du corps entourant un canal médullaire plus marqué sur le deuxième et le troisième métacarpien que sur les autres.

Les extrémités sont constituées par du tissu spongieux entouré d'une coque de tissu plus dense.

OSSIFICATION ET DÉVELOPPEMENT

Chaque métacarpien se développe aux dépens d'un *point primitif diaphysaire* et d'un *point secondaire épiphysaire* (voy. : fig. 29).

Le **point primitif** ou **diaphysaire** apparaît au début du troisième mois de la vie intra-utérine ; il forme le corps et l'extrémité supérieure de l'os pour les quatre derniers métacarpiens ; le corps et l'extrémité inférieure pour le premier métacarpien ; cette partie du métacarpien est complètement ossifiée à la naissance; le troisième métacarpien (métacarpien axial) s'ossifie le premier; les premier et cinquième métacarpiens s'ossifient les derniers.

Le **point secondaire** ou **épiphysaire** apparaît entre trois et quatre ans, sous la forme d'un noyau sphérique au niveau de l'extrémité distale des quatre derniers métacarpiens et d'un disque osseux aplati au niveau de la base du premier métacarpien. Le point épiphysaire du troisième métacarpien apparaît le premier, entre un an et demi et deux ans et demi; ceux du premier et du cinquième métacarpien apparaissent les derniers, entre trois ans et demi et quatre ans.

De prime abord, on peut se demander pour quelle raison les métacarpiens, os allongés, semblables aux os longs par leur forme, ne possèdent qu'un seul point d'ossification épiphysaire, partant,

du point de vue embryonnaire, une seule épiphyse. Ce fait tient à ce que l'édification osseuse et l'évolution de la pièce métacarpienne chez l'embryon se fait suivant une véritable loi, spéciale à ces os, que l'on pourrait à la rigueur dénommer *loi de Bailleul*, et énoncer ainsi, « au cours de l'ossification des métacarpiens, il ne persiste à l'état d'*épiphyse vraie* que l'extrémité osseuse qui possède l'importance physiologique maxima; le noyau d'ossification de l'autre épiphyse devant être considéré comme confondu avec la diaphyse *(pseudo-épiphyse)* »; c'est pour cette raison que l'*épiphyse vraie* est l'extrémité proximale du premier métacarpien (base), tandis qu'elle est représentée par l'extrémité distale des quatre autres métacarpiens (tête).

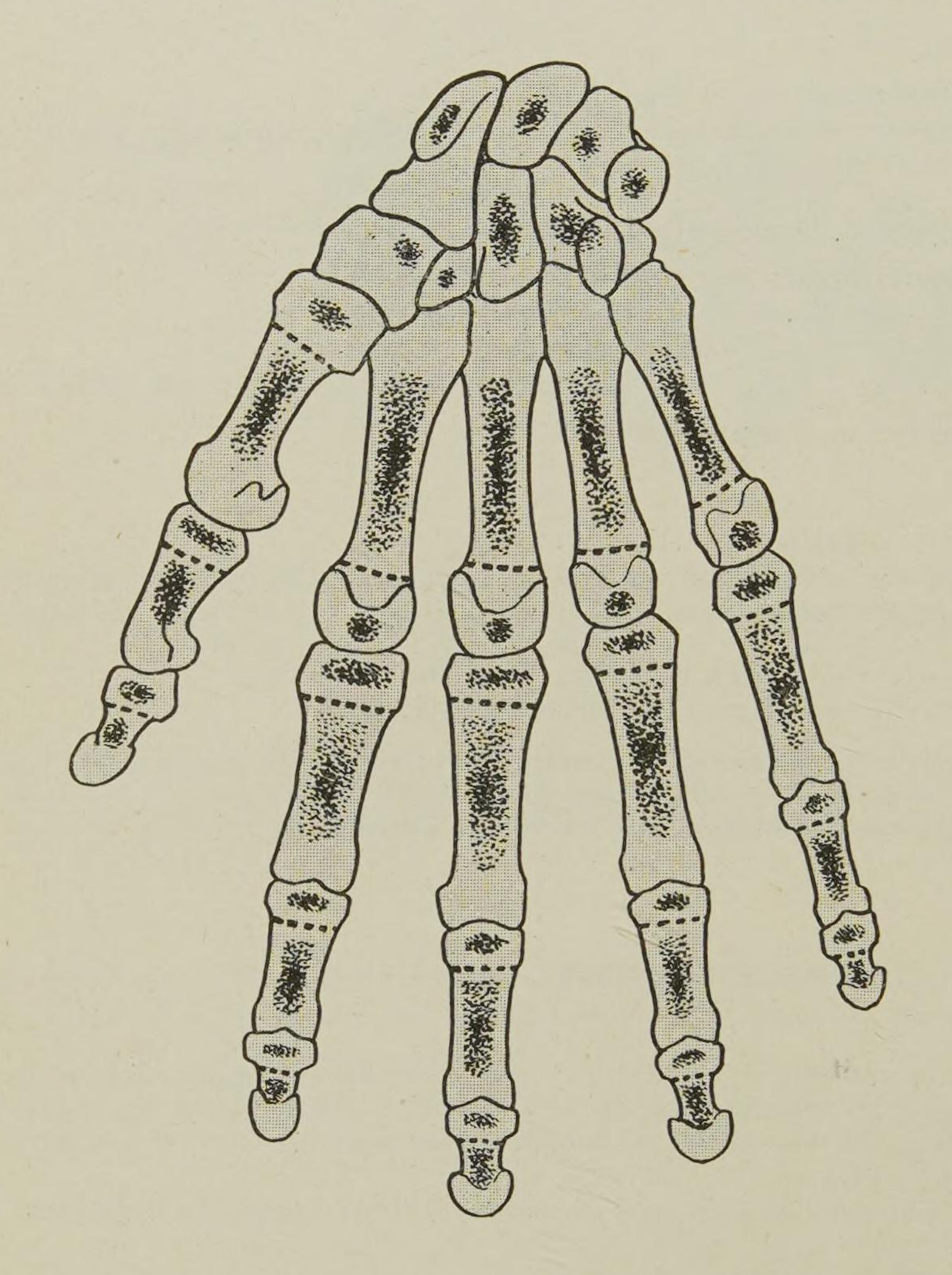

Fig. 129.
Ossification des os du carpe, du métacarpe et des phalanges (schématique) *(en tireté,* les cartilages de conjugaison).

La soudure des épiphyses à la diaphyse s'effectue entre 14 et 16 ans; plus tardivement chez les garçons que chez les filles; celle du premier métacarpien se soude la dernière.

L'apophyse styloïde du troisième métacarpien peut exceptionnellement se développer par un point complémentaire (Grüber, Leboucq).

PHALANGES

Les phalanges sont des pièces osseuses articulées qui forment le *squelette des doigts*; on en compte trois par doigt, sauf pour le pouce qui n'en possède que deux.

Ce sont des os courts mais allongés, qui continuent la direction des métacarpiens; on les distingue de haut en bas et d'arrière en avant, c'est-à-dire de la racine du doigt à son extrémité en première, deuxième et troisième phalanges, ou encore en *phalange* (*phalange proximale*), *phalangine* (*phalange intermédiaire* ou *moyenne*), et *phalangette* (*phalange unguéale* ou *distale* ou *terminale*) (voy. : fig. 130).

CARACTÈRES GÉNÉRAUX

Les phalanges de chaque doigt ont des dimensions progressivement décroissantes de haut en bas.

Première phalange.

La première phalange est la plus longue des trois; celle du médius est la plus longue et la plus volumineuse de toutes; à ce doigt, et seulement à celui-ci, elle est aussi légèrement plus longue que les deux autres phalanges réunies.

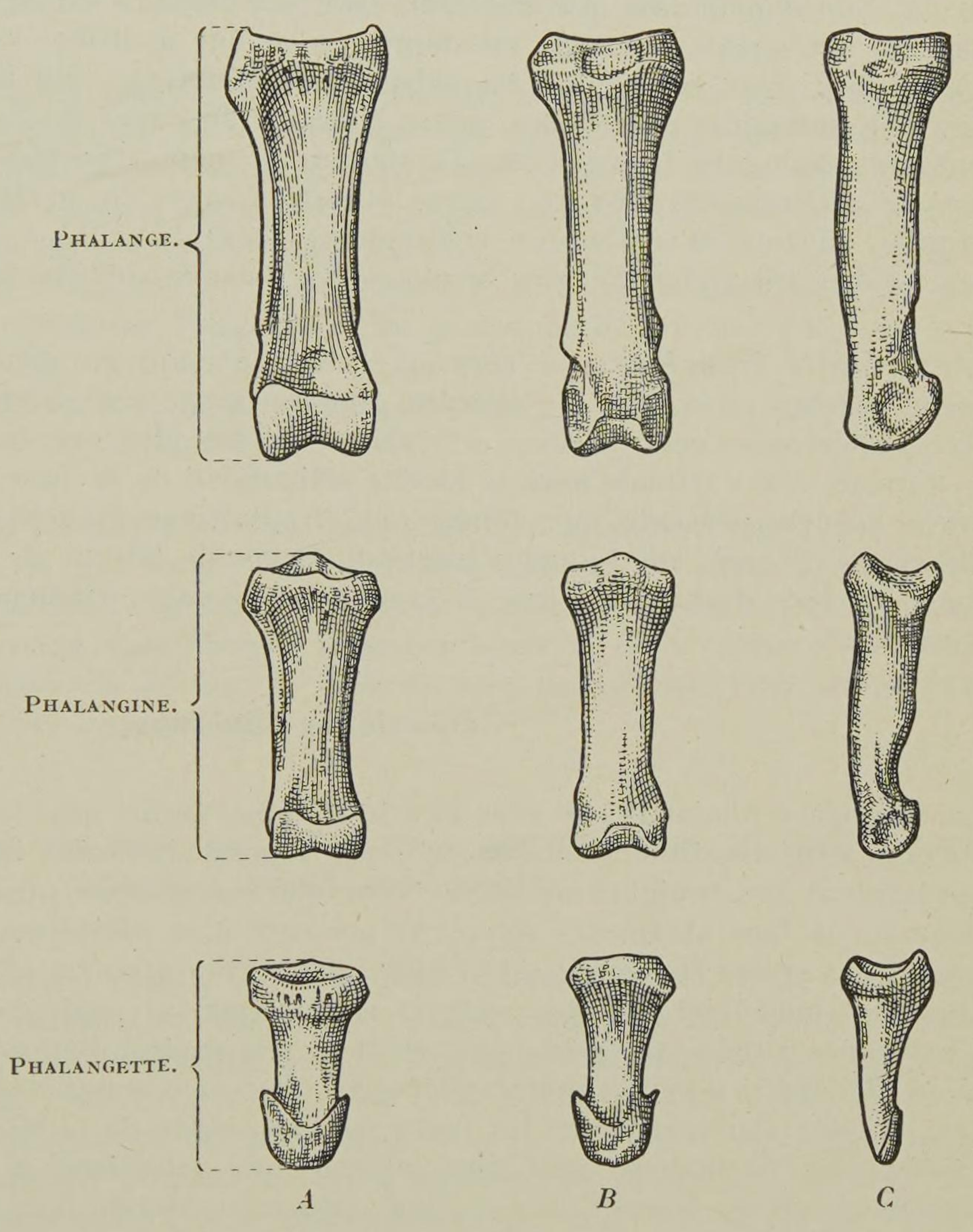

FIG. 130. *Squelette des doigts* (phalanges).
A. Face palmaire.
B. Face dorsale.
C. Vue latérale.

Du point de vue topographique, le tiers supérieur de la première phalange est situé dans la main, les deux tiers inférieurs occupent la première phalange du doigt.

La première phalange est un os allongé, semi-cylindrique, légèrement incurvé en avant, auquel on distingue un corps et deux extrémités, supérieure et inférieure.

Le ***corps*** est aplati d'avant en arrière, il présente deux faces antérieure et postérieure, et deux bords latéraux.

La *face antérieure* ou *palmaire* est régulière, lisse, plane, concave dans le sens ver-

tical; latéralement, elle est bordée par deux petites crêtes parallèles appelées *crêtes latérales* ou *marginales*, sur lesquelles s'insère la gaine fibreuse digitale (voy. : fig. 130); elle répond aux tendons fléchisseurs et à leur gaine synoviale.

Les trous nourriciers, généralement au nombre de deux par phalange, sont situés sur la face antérieure, près des bords latéraux, et généralement à l'union du tiers inférieur et des deux tiers supérieurs de l'os.

La *face postérieure* ou *dorsale* est lisse, unie et convexe dans tous les sens; elle répond aux tendons extenseurs.

L'***extrémité supérieure*** ou ***métacarpienne*** ou ***base*** de la phalange présente la forme d'un tronc de pyramide quadrangulaire; elle est pourvue à sa face supérieure d'une cavité articulaire ovalaire, peu excavée, plus large transversalement que d'avant en arrière : c'est la *cavité glénoïde* qui s'articule avec la tête du métacarpien correspondant.

Sa face antérieure, concave, est déprimée en une gouttière longitudinale et bordée latéralement par deux tubercules, les *tubercules palmaires* : l'un *interne*, l'autre *externe*; des tubercules palmaires partent les crêtes latérales du corps de l'os, et sur ces tubercules se fixent les ligaments latéraux de l'articulation métacarpo-phalangienne; sa face postérieure, régulièrement convexe, donne insertion, vers la partie moyenne, à l'expansion profonde du tendon extenseur commun et, latéralement, à la face dorso-latérale de chaque tubercule palmaire, aux tendons des muscles interosseux (voy. : fig. 92).

L'***extrémité inférieure*** ou ***tête*** est aplatie d'avant en arrière; elle présente une surface articulaire en forme de *trochlée* dont la gorge est orientée suivant une direction antéro-postérieure; cette surface articulaire s'étend plus sur la face palmaire que sur la face dorsale; elle s'articule avec la facette articulaire de la base de la deuxième phalange. Sa face latérale présente une dépression circulaire surmontée d'un petit tubercule aplati, le tubercule latéral, sur lequel s'insère le ligament latéral de l'articulation interphalangienne; sa face dorsale est lisse à la partie moyenne, rugueuse latéralement.

Deuxième phalange.

La deuxième phalange est plus courte et plus petite que la première; mais elle présente une conformation identique; elle est cependant moins incurvée; les bords latéraux ne présentent pas toujours de crêtes bien marquées, mais plus souvent un bord arrondi et mousse; la face antérieure du corps présente à sa partie moyenne, en marge des bords latéraux, des crêtes rugueuses (*crêtes latérales* ou *marginales*) pour les insertions du tendon fléchisseur superficiel (tendon perforé) et du ligament vaginal *(ligamentum vaginale)*.

L'*extrémité supérieure* porte une surface articulaire disposée sous la forme de deux *cavités glénoïdes* séparées entre elles par une crête mousse antéro-postérieure; chacune de ces cavités s'articule avec les joues de la trochlée de la tête de la première phalange; les tubercules de la base sont plus latéraux que palmaires; la face dorsale de l'extrémité supérieure présente l'insertion de la languette moyenne du tendon extenseur (voy. : fig. 93).

L'*extrémité inférieure* présente la même disposition que celle de la première phalange.

Troisième phalange.

La troisième phalange ou *phalange unguéale* est la plus petite des trois; large à sa base, elle est notablement rétrécie à sa partie moyenne, mais elle s'élargit à nouveau à sa terminaison en un croissant irrégulier et rugueux, le *bourrelet unguéal*; celui-ci est parfois plus ou moins renflé, il constitue alors le *tubercule unguéal*; à la jonction du

bourrelet unguéal et du bord latéral, la phalangette présente parfois des aspérités disposées quelquefois sous l'aspect de petites épines *(épines de la tubérosité unguéale)*.

Les bords latéraux sont disposés en forme d'échancrure.

La face antérieure est à peu près plane, elle donne insertion transversalement sur sa base au tendon fléchisseur profond (tendon perforant) sur une empreinte triangulaire rugueuse. La face postérieure est convexe et lisse; elle donne insertion à sa base au tendon extenseur du doigt (voy. : fig. 92 et 93).

L'*extrémité supérieure* présente une surface articulaire identique à celle de la base de la deuxième phalange, mais la crête antéro-postérieure y est toutefois moins accusée; les *tubercules latéraux* sont très saillants.

CARACTÈRES PARTICULIERS AUX PHALANGES DU POUCE

La ***première phalange*** est courte, mais trapue; elle possède à la fois des caractères des phalanges et des phalangines; de la phalange elle a la forme, l'incurvation à concavité antérieure assez prononcée, la cavité glénoïde peu excavée; de la phalangine elle a les bords latéraux moins accusés, sans crête rugueuse latérale, les tubercules palmaires de la base très prononcés et nettement latéraux.

Sur le *tubercule externe* s'insèrent le court abducteur et le court fléchisseur du pouce; sur le *tubercule interne* s'insèrent l'adducteur du pouce et le premier interosseux palmaire (inconstant) (voy. : fig. 92).

Sur la face dorsale de la base de la première phalange, et à sa partie moyenne, se fixe le court extenseur du pouce (voy. : fig. 93).

La ***deuxième phalange*** est une phalange unguéale; c'est la plus volumineuse de toutes les phalangettes; sa base est très large; les tubercules latéraux y sont proéminents et débordent la tête de la première phalange; sa face palmaire est rugueuse et présente, sous l'aspect d'une dépression cupuliforme finement gaufrée, l'*empreinte d'insertion du tendon du fléchisseur propre du pouce*; sa face dorsale donne insertion au tendon du long extenseur du pouce (voy. : fig. 92 et 93).

RAYONS AXIAUX CHEFS DE FILE DU SQUELETTE DE LA MAIN ET DES DOIGTS. POUCE A TROIS PHALANGES

Au niveau de la main et des doigts, il existe une opposition très nette au point de vue squelettique dans la constitution des rayons axiaux, chefs de file (radial et cubital). Du *côté radial,* ce rayon est constitué par le premier métacarpien et par les deux phalanges du pouce, tandis que, du *côté cubital,* il est constitué par le cinquième métacarpien et par les trois phalanges du petit doigt (voy. : fig. 90 et 91). Quel est donc l'élément absent au niveau du pouce ? Certains auteurs ont soutenu l'opinion que le premier métacarpien correspondait à la première phalange du pouce, en réalité l'embryologie et l'anatomie comparée nous apprennent que cette pièce osseuse est bien un métacarpien et exclusivement un métacarpien; d'autre part, sa participation à la constitution de l'éminence thénar dont il représente l'armature, au point de constituer la pièce maîtresse de la région thénarienne, tout comme le cinquième métacarpien l'est au niveau de la région hypothénarienne, nous montre également qu'il est bien un métacarpien. Son centre d'ossification diaphysaire (point primitif) présente une évolution identique à ceux des autres métacarpiens. En outre, les *deux phalanges du pouce* possèdent par leur forme, leur développement et l'évolution de leurs centres d'ossification, tous les caractères des *première* et *troisième phalanges* des autres doigts; en particulier, la deuxième pha-

lange du pouce, ses dimensions étant mises à part, est semblable aux phalangettes des autres doigts; en conséquence, *la pièce osseuse qui manque au niveau du pouce est incontestablement la deuxième phalange*; ce fait est du reste corroboré par l'existence (anormale et exceptionnelle) de *pouces à trois phalanges.*

INSERTIONS MUSCULAIRES

Première phalange. — Les muscles qui s'insèrent sur la *première phalange* sont :

a) pour le *pouce* : le court extenseur du pouce, le court fléchisseur du pouce, le court abducteur du pouce, l'adducteur du pouce, le premier interosseux palmaire et le premier interosseux dorsal;

b) pour *l'index* : le deuxième interosseux palmaire et le premier interosseux dorsal;

c) pour le *médius* : les interosseux dorsaux des deuxième et troisième espaces;

d) pour l'*annulaire* : le troisième interosseux palmaire et le quatrième interosseux dorsal;

e) pour l'*auriculaire* : le quatrième interosseux palmaire, le court fléchisseur et l'abducteur du petit doigt.

Deuxième phalange. — Les muscles qui s'insèrent sur la *deuxième phalange (phalangine)* sont :

a) pour l'*index* : le fléchisseur commun superficiel des doigts, l'extenseur commun des doigts et l'extenseur propre de l'index;

b) pour le *médius* et l'*annulaire* : le fléchisseur commun superficiel des doigts et l'extenseur commun des doigts;

c) pour l'*auriculaire* : le fléchisseur commun superficiel des doigts, l'extenseur commun des doigts et l'extenseur propre du petit doigt.

Troisième phalange. — Les muscles qui s'insèrent sur la *troisième phalange (phalangette)* sont :

a) pour le *pouce (phalange distale)* : le long extenseur du pouce, le fléchisseur propre du pouce (long);

b) pour l'*index* et l'*auriculaire* : le fléchisseur commun profond des doigts, l'extenseur commun des doigts et l'extenseur propre à chacun de ces doigts;

c) pour le *médius* et l'*annulaire* : le fléchisseur commun profond des doigts et l'extenseur commun des doigts;

d) enfin indirectement pour les *quatre derniers doigts* : les interosseux palmaires et dorsaux et les lombricaux (par l'intermédiaire de la *dossière*) (voy. : fig. 92 et 93).

ARCHITECTURE

Les phalanges sont des os allongés, ils présentent la même constitution que les métacarpiens; ils sont formés par un cylindre de tissu compact relativement épais entourant une cavité médullaire très réduite; les extrémités sont constituées par du tissu spongieux entouré d'une coque mince de tissu compact.

OSSIFICATION ET DÉVELOPPEMENT

Chaque phalange se développe par l'intermédiaire de *deux points d'ossification* : un *point primitif* ou *diaphysaire* qui édifie le corps de l'os et la tête, et un *point secondaire* ou *épiphysaire*, en forme de disque, aux dépens duquel se forme la base de la phalange.

Points primitifs. — Ceux des phalangettes apparaissent en premier lieu à la fin du deuxième mois de la vie intra-utérine, et celui du pouce est le premier en date ; ceux des phalanges apparaissent au cours du deuxième mois et ceux des phalangines à la fin du troisième mois; ainsi la majeure partie des phalanges est ossifiée à la naissance.

Points secondaires. — Ceux des phalanges apparaissent entre un an et deux ans et demi, ceux des phalangines et des phalangettes apparaissent cinq à six mois plus tard, après l'apparition du point épiphysaire de la première phalange correspondante (voy. : fig. 129).

La soudure entre ces points d'ossification s'effectue entre 16 et 20 ans; elle commence par le pouce et se termine par le petit doigt.

OS SÉSAMOÏDES DE LA MAIN ET DES DOIGTS

Les os sésamoïdes de la main sont situés au niveau de la face palmaire des articulations des doigts, et plus spécialement des articulations métacarpo-phalangiennes; deux sont constants : ce sont ceux du pouce; les autres sont inconstants, quoique ceux de l'index et de l'auriculaire ne soient pas exceptionnels; les sésamoïdes des articulations interphalangiennes sont très rares (voy.: fig. 131).

*1° **Os sésamoïdes du pouce.** —* Les os sésamoïdes du pouce sont au nombre de *deux* : l'un *externe,* l'autre *interne*; ils affectent la forme d'un grain de sésame (d'où leur nom) ; ils sont situés sur le versant palmaire de l'articulation dans l'épaisseur du ligament glénoïdien; ils reposent sur les tubercules palmaires au niveau des cornes antérieures de la surface articulaire de la tête du premier métacarpien, avec laquelle ils s'articulent par l'intermédiaire d'une petite facette.

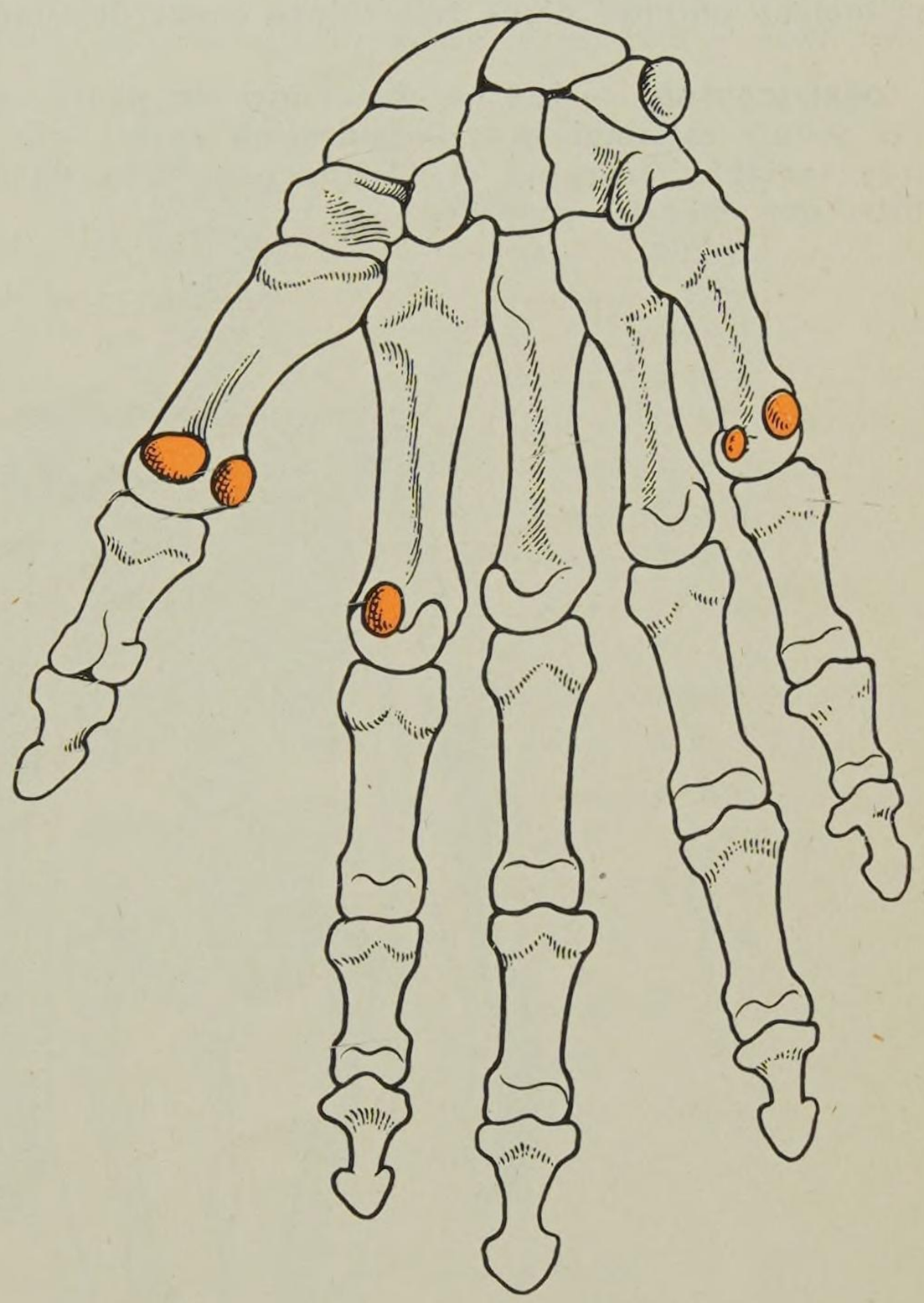

Fig. 131. — *Os sésamoïdes de la main; côté droit, face palmaire.*

Le **sésamoïde externe** *(scaphoïde de Gillette)* est ovalaire et lisse, disposé transversalement; sa longueur est d'environ 6 à 7 millimètres; sa facette postérieure articulaire est concave; sa facette antérieure, convexe dans tous les sens, donne insertion au court fléchisseur du pouce (voy. : fig. 92).

Le **sésamoïde interne** *(pisiforme de Gillette),* plus volumineux que le précédent, est arrondi, légèrement aplati d'avant en arrière; il mesure 4 à 5 millimètres de long; sa facette postérieure est articulaire ; sa facette antérieure donne insertion à l'adducteur du pouce et au premier interosseux palmaire (voy. : fig. 92).

A l'état frais, les facettes articulaires sont recouvertes d'une mince couche de cartilage.

Les os sésamoïdes du pouce peuvent subir la bipartition *(sesamum bipartitum)* : fait capital pour le diagnostic de fracture de ces os.

Ils ont une grande importance dans les luxations du pouce, car leur interposition gêne considérablement la réduction.

Le **sésamoïde interphalangien du pouce** est très rare; de faible volume, il a généralement 2 à 3 millimètres de longueur. Il est disposé transversalement dans l'épaisseur du fibrocartilage glénoïdien de l'articulation interphalangienne. Sa face postérieure plane repose sur le versant palmaire de la tête de la phalange proximale du pouce.

2° ***Os sésamoïdes de l'index et du petit doigt.*** — Les os sésamoïdes de l'index et de l'auriculaire occupent l'épaisseur du fibro-cartilage glénoïdien de l'articulation métacarpo-phalangienne de ces doigts.

Ils sont rarement au nombre de deux pour chaque articulation; on rencontre le plus souvent un seul sésamoïde qui est l'externe pour l'index et l'interne pour le petit doigt. Il présente les mêmes dispositions et les mêmes connexions avec les métacarpiens correspondants que ceux du pouce avec le premier métacarpien, mais ils sont toujours plus grêles.

Le sésamoïde interne de l'articulation métacarpo-phalangienne du petit doigt donne insertion à l'abducteur du cinquième doigt (voyez ce muscle).

CONSTITUTION. — Les os sésamoïdes sont constitués, comme tous les petits os, par du tissu spongieux entouré d'une très mince coque de tissu compact.

OSSIFICATION. — Les os sésamoïdes du pouce apparaissent par un seul point d'ossification dans un nodule cartilagineux; l'ossification en est très lente et se fait excentriquement; le début en est très variable (entre 12 et 14 ans pour ceux du pouce); il paraît cependant plus précoce chez les filles que chez les garçons.

ÉPOQUE D'APPARITION DES POINTS D'OSSIFICATION DES OS DU MEMBRE SUPÉRIEUR

Bien qu'il existe de nombreuses variations individuelles, nous résumons dans le tableau synoptique ci-après, l'époque d'apparition des *points d'ossification primitifs* (*points principaux* ou *diaphysaires*) et *complémentaires* des os du membre supérieur, ainsi que

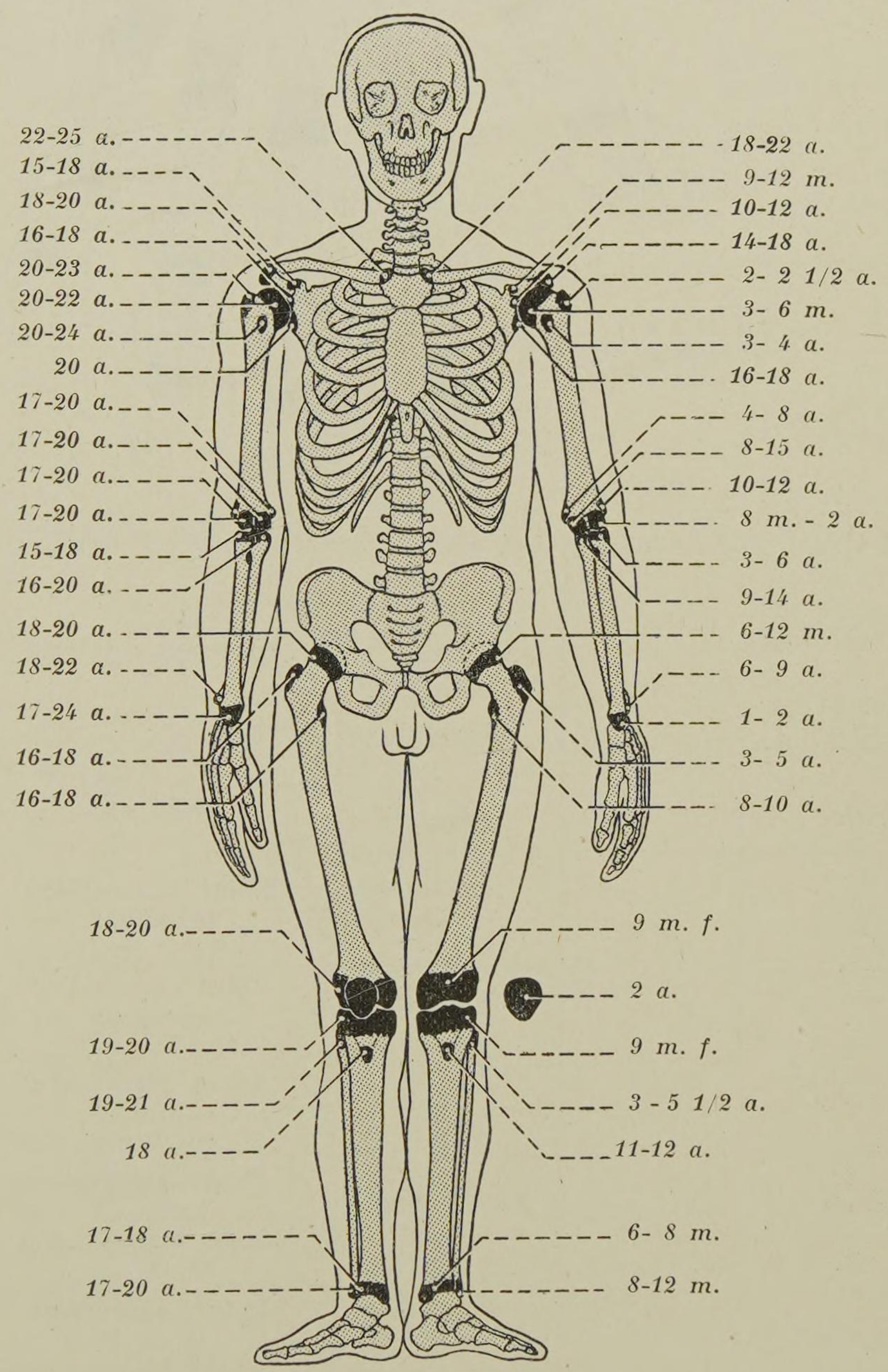

FIG. 132.
Points épiphysaires et complémentaires des os des membres. Epoques d'apparition (à droite) *et de soudure à la diaphyse* (à gauche). *m. f.* : signifie mois fœtal.

l'époque où s'effectue la soudure des points complémentaires entre eux et leur soudure au point principal (voy. : fig. 132 et 133).

Les époques qui correspondent à la vie intra-utérine sont en italique.

Les abréviations M et F signifient respectivement : *sexe masculin* et *sexe féminin.*

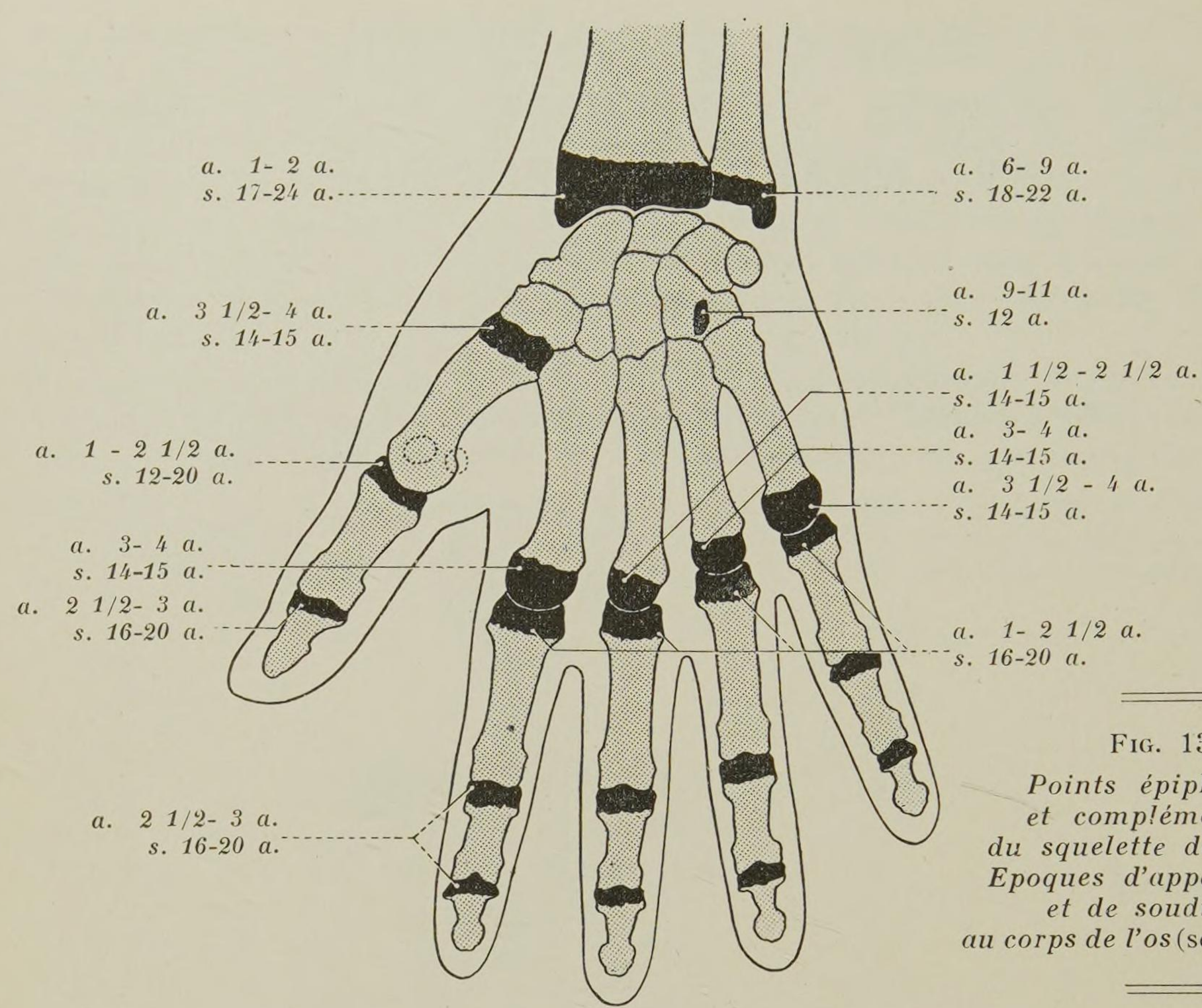

FIG. 133.

Points épiphysaires et complémentaires du squelette de la main. Epoques d'apparition (a) *et de soudure* (s) *au corps de l'os* (schématique).

OS	POINTS PRIMITIFS	POINTS COMPLÉMENTAIRES	SOUDURE DES POINTS COMPLÉMENTAIRES ENTRE EUX	SOUDURE DES POINTS COMPLÉMENTAIRES AU POINT PRINCIPAL
Clavicule	*30e jour.*	18-22 ans.		22-25 ans.
Omoplate	*45e-60e jour.*	Point coracoïdien principal. 9e-12e mois.	.....	15-18 ans.
		Point coracoïdien accessoire. 14-15 ans (2).	16-18 ans.	
		Point glénoïdien supérieur. 10-12 ans.	.....	16-18 ans.
		Point glénoïdien inférieur (plaque glénoïdienne). 16-18 ans.	.....	20 ans.
		Points acromiaux (1 ou 2). 14-18 ans.	.....	18-20 ans.
		Point margino-spinal. 15-20 ans.	.....	22-25 ans.
		Point angulaire. 16-18 ans.		

OS	POINTS PRIMITIFS	POINTS COMPLÉMENTAIRES	SOUDURE DES POINTS COMPLÉMENTAIRES ENTRE EUX	SOUDURE DES POINTS COMPLÉMENTAIRES AU POINT PRINCIPAL
Humérus	*40e-45e jour.*	Point céphalique. 3e-6e mois (parfois apparent à la naissance). Point trochitérien. 2-2½ ans. Point trochinien. 3-4 ans. Point condylien. 8 mois - 2 ans. Point trochléen. 8-15 ans. Point épitrochléen. 4-8 ans. Point épicondylien. 10-12 ans.	5- 6 ans.	F. 20-22 ans. M. 21-25 ans.
			11-17 ans.	F. 17-18 ans. M. 18-20 ans.
Cubitus	*35e-40e jour.*	Point olécranien. 9-14 ans.	.....	16-20 ans.
		Point céphalique. 6-9 ans.	.....	18-22 ans.
Radius	*40e jour.*	Point céphalique. 3-6 ans.	.....	F. 15-16 ans. M. 17-18 ans.
		Point épiphysaire inférieur (point cunéiforme). F. 1 an. M. 2-3 ans. (parfois apparent à la naissance).	.....	F. 17-20 ans. M. 20-25 ans.
		Point bicipital. 13-14 ans.	.....	17 ans.
Scaphoïde	5-6 ans.			
Semi-lunaire	3-5 ans.			
Pyramidal	2-4 ans.			
Pisiforme	8-11 ans.			
Trapèze	4½-6 ans.			
Trapézoïde	4½-6 ans.			
Grand os	4e-5e mois. (parfois apparent à la naissance).			
Os crochu	4e-5e mois.	Point apophysaire (inconstant). 9-11 ans.	.....	12 ans.

OS		POINTS PRIMITIFS	POINTS COMPLÉMENTAIRES	SOUDURE DES POINTS COMPLÉMENTAIRES ENTRE EUX	SOUDURE DES POINTS COMPLÉMENTAIRES AU POINT PRINCIPAL
Premier métacarpien		3e *mois.*	Point épiphysaire (extrémité supérieure). $3\frac{1}{2}$-4 ans.	.....	F. 14-15 ans. M. 15-16 ans.
Deuxième métacarpien		3e *mois.*	Point épiphysaire (extrémité inférieure). 3-4 ans.		
Troisième métacarpien ...		3e *mois.*	Point épiphysaire (extrémité inférieure). $1\frac{1}{2}$-$2\frac{1}{2}$ ans.		
Quatrième métacarpien ...		3e *mois.*	Point épiphysaire (extrémité inférieure). 3-4 ans.	.....	F. 14-15 ans. M. 15-16 ans.
Cinquième métacarpien ...		3e *mois.*	Point épiphysaire (extrémité inférieure). $3\frac{1}{2}$-4 ans.		
Première phalange.	Pouce. Index. Médius. Annulaire. Auriculaire.	2e *mois.*	1-$2\frac{1}{2}$ ans.	.....	16-20 ans.
Deuxième phalange.	Pouce. Index. Médius. Annulaire. Auriculaire.	2e *mois.* $2\frac{1}{2}$-3e *mois.*	$2\frac{1}{2}$-3 ans.	.....	16-20 ans.
Troisième phalange.	Index. Médius. Annulaire. Auriculaire.	$2\frac{1}{2}$ *mois.*	$2\frac{1}{2}$-3 ans.	.....	16-20 ans.

L'examen sommaire du tableau ci-dessus montre qu'un enfant nouveau-né, sain, venu à terme et issu d'une gestation normale, possède au niveau du membre supérieur les *points d'ossification* suivants :

1° les *points primitifs de la clavicule* et *de l'omoplate* (corps de l'os);

2° les *noyaux diaphysaires de l'humérus,* du *cubitus* et du *radius*;

3° et les *points primitifs des métacarpiens* et *des phalanges.*

Les noyaux d'ossification de la tête humérale, de l'épiphyse radiale inférieure et du grand os sont parfois apparents à la naissance.

Article à consulter : PUYHAUBERT : Ossification des os des membres. *Journal de l'Anatomie,* 1913.

ARTICULATIONS DU MEMBRE SUPÉRIEUR

Les articulations du membre supérieur comprennent, depuis la racine du membre (épaule) jusqu'aux phalanges, *sept groupes* d'articulations qui sont :

1° Les articulations des deux os de la ceinture scapulaire entre eux (clavicule et omoplate) ; 2° l'articulation de l'épaule et des muscles périscapulaires avec la paroi thoracique ou *articulation interscapulo-thoracique*; 3° l'articulation de l'épaule ou *articulation scapulo-humérale*; 4° l'*articulation du coude*; 5° les articulations des deux os de l'avant-bras entre eux ou *articulations radio-cubitales*; 6° l'articulation du poignet ou *articulation radio-carpienne*; 7° et les articulations des os de la main et des doigts.

ARTICULATIONS DES OS DE LA CEINTURE SCAPULAIRE

La clavicule s'articule avec l'omoplate (acromion) par l'intermédiaire de son extrémité externe : c'est l'*articulation acromio-claviculaire*; d'autre part, elle est reliée à l'apophyse coracoïde par de puissants ligaments; ce sont les *ligaments coraco-claviculaires* et, tout à fait exceptionnellement, par une véritable *articulation coraco-claviculaire* (voy.: *Apophyse coracoïde* et *Clavicule*).

ARTICULATION ACROMIO-CLAVICULAIRE

L'articulation acromio-claviculaire est une *arthrodie* qui unit le bord interne de l'acromion à l'extrémité externe de la clavicule; dans un tiers des cas, elle est pourvue d'un fibro-cartilage ou d'un ménisque fibreux intra-articulaire.

SURFACES ARTICULAIRES. — Les deux os en présence sont pourvus chacun d'une facette articulaire ovalaire à grand axe antéro-postérieur et légèrement oblique de dehors en dedans.

Sur la clavicule, elle est située sur l'extrémité externe de l'os, taillée en biseau aux dépens de la face inférieure, de telle sorte qu'elle regarde en bas, en dehors et un peu en avant.

Sur l'acromion, elle est située sur la moitié antérieure du bord interne de cette apophyse; elle est taillée en biseau aux dépens de la face supérieure, de telle sorte qu'elle regarde en haut, en avant et en dedans, c'est-à-dire en sens inverse de la précédente.

La facette claviculaire s'appuie sur la facette acromiale; cette disposition des facettes articulaires explique les rapports des deux os dans la luxation acromio-claviculaire, et le signe de la touche de piano, l'extrémité externe de la clavicule étant toujours déplacée en haut et passivement mobile.

Sur le vivant, les deux surfaces articulaires sont revêtues d'une couche de fibro-cartilage plus épaisse sur la facette acromiale que sur la facette claviculaire; elles sont le plus souvent irrégulières et rugueuses.

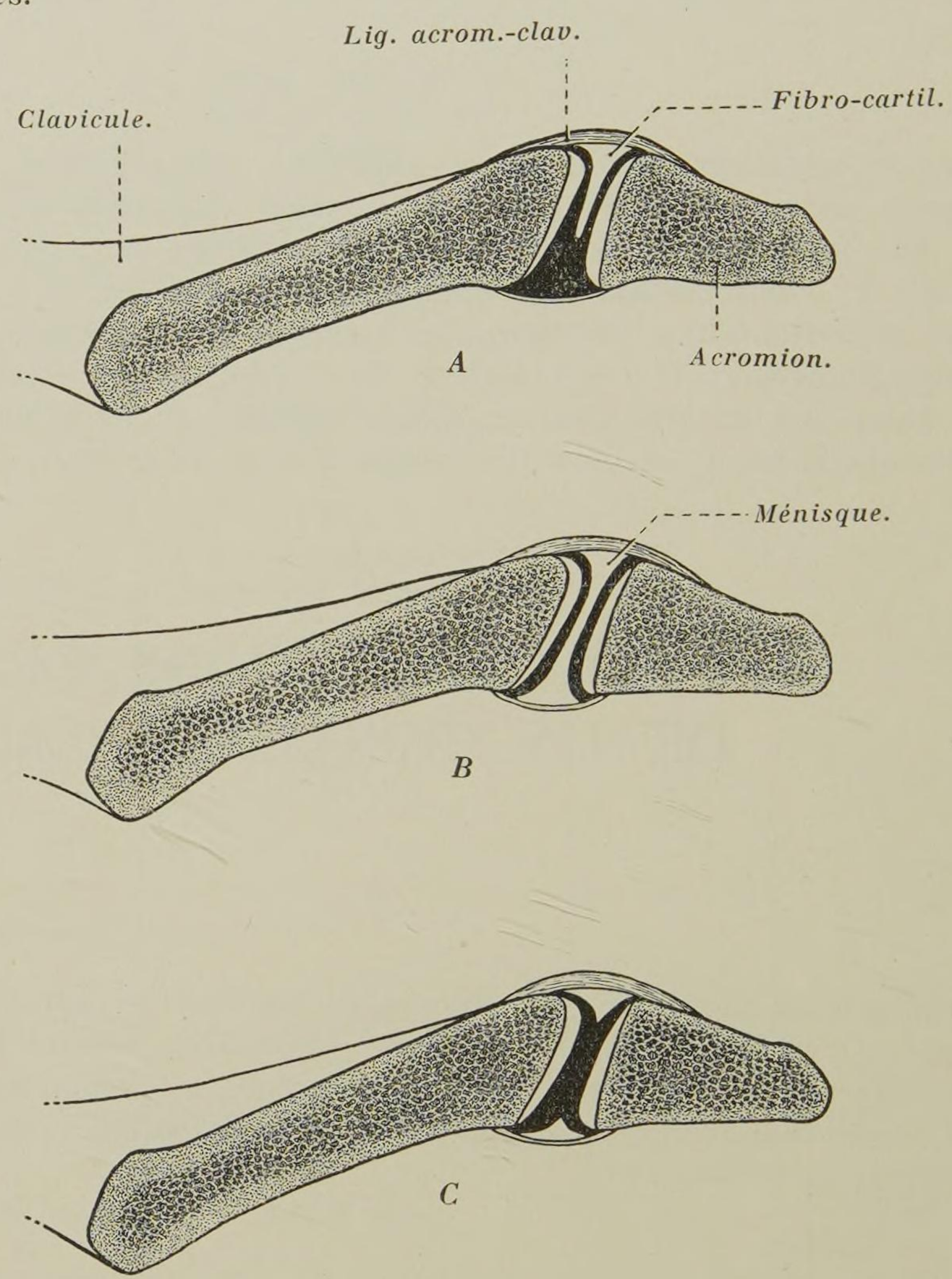

Fig. 134.
Coupe frontale de l'articulation acromio-claviculaire droite; segment antérieur de la coupe.
A. Ménisque incomplet.
B. Ménisque complet.
C. Sans ménisque.
En noir, les cavités articulaires (schématique).

Lorsqu'il n'existe pas de ménisque interarticulaire, le fibro-cartilage de la facette acromiale est plus épais en bas qu'en haut; une disposition inverse s'observe sur la facette claviculaire, de telle sorte que le plan de l'interligne articulaire devient plus oblique (voy. : fig. 134 *C*).

FIBRO-CARTILAGE INTERARTICULAIRE. — Assez souvent (un tiers des cas), l'articulation est pourvue d'un fibro-cartilage interposé entre les deux surfaces articulaires; sa forme et son développement sont des plus variables.

Le plus souvent, il offre l'aspect d'un *ménisque incomplet* qui présente sur les coupes frontales de l'articulation la forme d'un coin à base supérieure adhérente à la capsule, et dont le bord tranchant est libre dans la cavité articulaire.

Plus rarement, il présente l'aspect d'un *vrai ménisque* qui divise la cavité articulaire

en deux articulations secondaires, l'une *ménisco-claviculaire,* l'autre *ménisco-acromiale*; ces deux articulations peuvent en outre communiquer entre elles par un orifice que présente la partie centrale amincie du ménisque.

Assez souvent aussi le fibro-cartilage interarticulaire est peu développé : il est constitué par deux bourrelets semi-lunaires frangés, opposés par leur bord libre, l'un supérieur, l'autre inférieur (voy. : fig. 134).

MOYENS D'UNION. — Les moyens d'union de l'articulation comprennent une capsule renforcée d'un ligament acromio-claviculaire.

Capsule articulaire. — La capsule articulaire est un manchon fibreux, aplati de haut en bas, épais à la face supérieure, très mince et parfois discontinu à la face inférieure de l'articulation; relativement lâche, elle s'insère à peu de distance des surfaces articulaires.

Ligament acromio-claviculaire. — La capsule est renforcée à sa face supérieure par le *ligament acromio-claviculaire*; celui-ci, bien individualisé, est indépendant de la capsule dont il est nettement séparé en avant; très épais (2 à 3 millimètres) et très résistant, il présente l'aspect d'une lame fibreuse transversale de forme trapézoïdale, plus large en arrière qu'en avant.

Il s'insère à la face supérieure de l'acromion et de la clavicule de part et d'autre de l'interligne articulaire. Ses faisceaux les plus superficiels apparaissent dans le prolongement des fibres du trapèze.

Il résulte de la transformation fibreuse des fibres du trapèze qui s'insèrent à ce niveau (Rouvière et Olivier) (1).

Il n'existe pas de ligament acromio-claviculaire inférieur, et cette disposition jointe à l'obliquité des surfaces articulaires est la cause principale des luxations acromio-claviculaires (luxations externes de la clavicule).

SYNOVIALE. — La synoviale tapisse la face articulaire de la capsule fibreuse jusqu'au pourtour des surfaces articulaires; elle est dédoublée lorsque le ménisque interarticulaire est complet; elle présente de nombreuses et minuscules *franges synoviales,* et cela principalement à la face inférieure de l'articulation, lorsque le fibro-cartilage est réduit à l'état de bourrelet; elle peut communiquer avec la bourse séreuse sous-acromiale par un prolongement situé à la face inférieure de l'articulation; enfin, très rarement, elle peut faire défaut, lorsque la fente articulaire est comblée en totalité par un disque fibro-cartilagineux soudé aux facettes articulaires.

RAPPORTS. — L'articulation acromio-claviculaire répond : *a) en haut,* aux téguments et aux rameaux de la branche sus-acromiale du plexus cervical superficiel; dans le tissu cellulaire sous-cutané, on rencontre parfois une *bourse séreuse sus-acromiale* fréquente chez les individus astreints à porter des fardeaux; — *b) en bas,* à la partie externe du ligament acromio-coracoïdien, à la bourse séreuse sous-acromiale et au muscle sus-épineux; — *c) en avant,* au deltoïde; — *d)* et *en arrière,* au trapèze.

VAISSEAUX ET NERFS. — Ses *artères* proviennent de la branche acromiale de l'acromio-thoracique, branche de l'axillaire, et de la cervicale transverse superficielle, branche de la sous-clavière.

Ses *nerfs* proviennent de la branche sus-acromiale du plexus cervical superficiel, d'un rameau issu du nerf sus-scapulaire (Rüdinger) et d'un rameau du nerf du grand pectoral (Crucéanu).

---

(1) Article à consulter : Rouvière et Olivier : Le ligament acromio-claviculaire. Sa signification. *Comptes rendus de la Société de Biologie,* 1922, p. 337.

Articulation intra-acromiale.

Il peut se faire que le ou les points d'ossification acromiaux qui donnent naissance à la partie antérieure de l'apophyse ne se soudent pas à l'omoplate; il en résulte alors la formation d'une pièce osseuse isolée : c'est l'*os acromial.*

Décrit pour la première fois par Galien, cet os s'unit au reste de l'acromion par une articulation que l'on désigne sous le nom d'*articulation intra-acromiale,* ou parfois d'*articulation acromio-spinale.* Très variable dans sa constitution, cette articulation est soit une synchondrose, soit une amphiarthrose, soit plus rarement une véritable arthrodie.

LIGAMENTS CORACO-CLAVICULAIRES

La clavicule est unie à l'apophyse coracoïde par *trois* ligaments coraco-claviculaires que l'on peut considérer comme des *ligaments à distance* de l'articulation acromio-claviculaire; ces trois ligaments sont : le *ligament trapézoïde,* le *ligament conoïde* et le *ligament coraco-claviculaire interne* (voy. : fig. 135).

*1° **Ligament trapézoïde.*** — Le ligament trapézoïde est une lame fibreuse épaisse de 4 à 5 millimètres, de forme quadrilatère, disposée obliquement de bas en haut et de dedans en dehors.

Il s'insère : d'une part, sur la moitié postérieure de la face supérieure de l'apophyse coracoïde, et d'autre part, sur une surface rugueuse allongée qui occupe à la face inférieure du tiers externe de la clavicule le versant antérieur de la tubérosité coracoïdienne, saillie rugueuse dont le grand axe est oblique en dehors et en avant (voy. : *Clavicule*).

De ses deux faces, l'une est supéro-interne : elle regarde en avant et en haut et répond à l'insertion claviculaire du sous-clavier; l'autre est inféro-externe : elle regarde en arrière et en bas et répond au sus-épineux dont elle est séparée par une nappe celluleuse; son bord antérieur est libre; son bord postérieur répond au ligament conoïde.

Le ligament trapézoïde est assez souvent divisé au niveau de ses insertions coracoïdiennes en deux plans entre lesquels se place une bourse séreuse : la *bourse séreuse du ligament trapézoïde* (Poirier).

*2° **Ligament conoïde.*** — Le ligament conoïde présente la forme d'un éventail fibreux à sommet tronqué coracoïdien, disposé dans un plan frontal en arrière du précédent.

Moins épais que lui, mais tout aussi résistant, il s'insère d'une part, sur la partie postérieure du bord interne de l'apophyse coracoïde, un peu en avant du coude de cette apophyse, et d'autre part, sur le versant postérieur de la face inférieure de la clavicule, au niveau du tubercule conoïde, et sur un champ semi-circulaire de rugosités disposées de part et d'autre de ce tubercule.

Dans son ensemble, ce ligament apparaît enroulé en demi-cône (d'où son nom) en dedans et en arrière du ligament trapézoïde ; sa face postérieure est souvent séparée (une fois sur trois) de l'apophyse coracoïde par une petite bourse séreuse, la *bourse séreuse du ligament conoïde* (Poirier).

Ainsi disposés, ces deux ligaments entrent en contact, le ligament trapézoïde par son bord postérieur, le ligament conoïde par son bord externe; ils limitent entre eux une niche en forme de dièdre ouvert en dedans et en avant comblé par du tissu celluleux lâche, dans lequel on rencontre fréquemment une bourse séreuse : c'est la *bourse séreuse interligamentaire*; souvent même un prolongement épaissi de l'aponévrose clavipectorale cloisonne cet espace anguleux en deux parties, et c'est à cette portion de l'aponévrose que l'on réserve le nom de *ligament coraco-claviculaire externe* (Rouvière).

Les insertions les plus externes du muscle sous-clavier s'insinuent sous la clavicule entre ces deux ligaments.

Sur le versant postérieur du ligament conoïde se fixe la cloison falciforme cléido-scapulaire qui ferme en arrière et en dehors le défilé clavi-coraco-costal (voy. : *Aponévrose cervicale moyenne*, tome I).

Par l'étendue de leurs solides insertions claviculaires, ces deux ligaments jouent un rôle important dans les fractures de la clavicule : c'est ainsi que les fractures du tiers externe ne donnent pas ou peu de déplacement lorsque le trait de fracture siège au niveau des insertions des ligaments coraco-claviculaires.

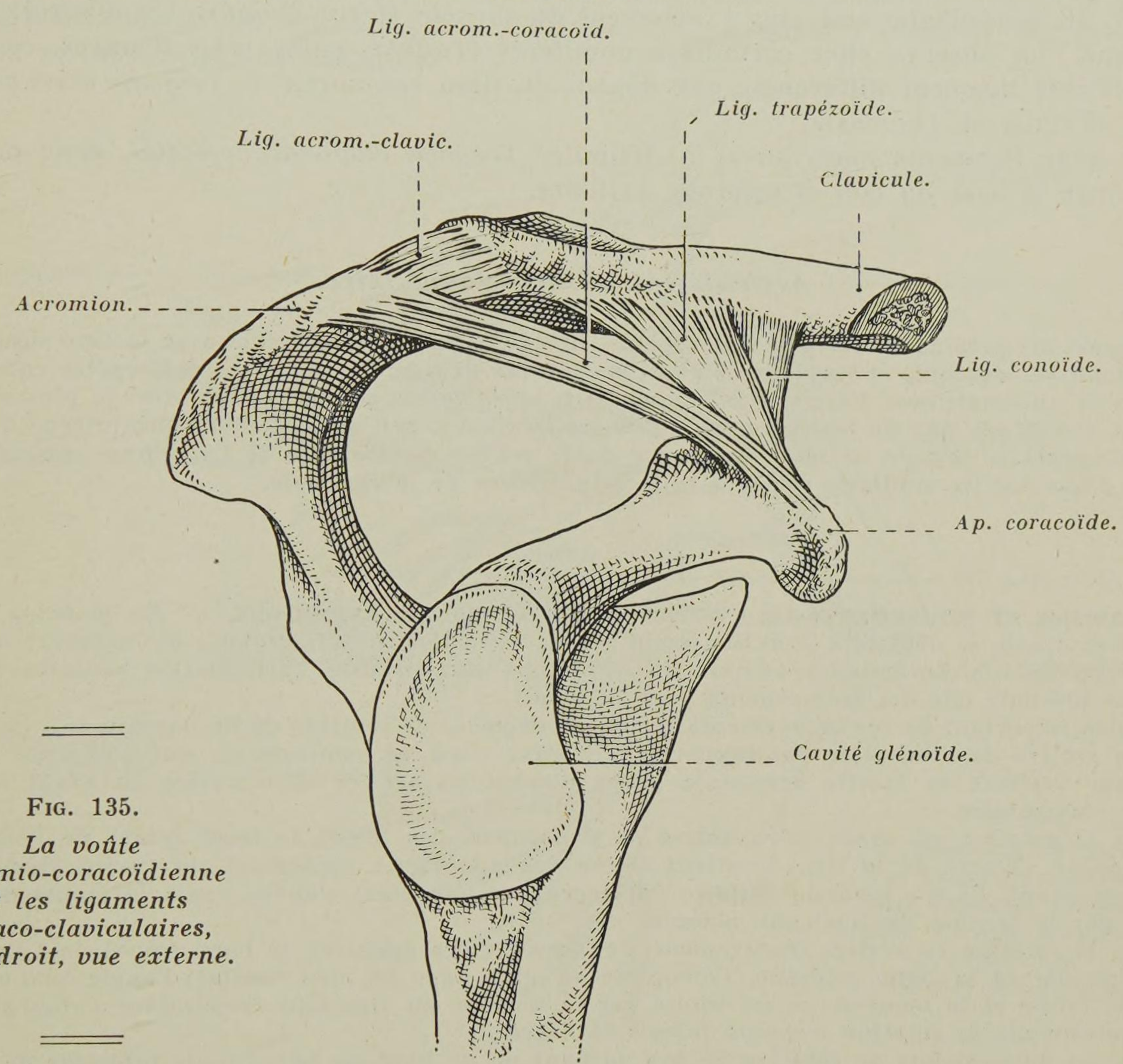

FIG. 135.
La voûte acromio-coracoïdienne et les ligaments coraco-claviculaires, côté droit, vue externe.

3° ***Ligament coraco-claviculaire interne.*** — Le ligament coraco-claviculaire interne (1) est un ligament allongé, rubané et mince, légèrement oblique en haut, en dedans et en arrière, qui s'étend du bord interne de la portion horizontale de l'apophyse coracoïde, où il s'insère immédiatement en arrière et en dedans du tendon du petit pectoral, à la lèvre antérieure de la gouttière du sous-clavier, où il se fixe en se fusionnant à la gaine de ce muscle ; quelques fibres aboutissent à l'extrémité sternale de la clavicule et quelques-unes parmi les plus longues atteignent même le manubrium sternal (H. Vallois). Au niveau de son insertion coracoïdienne, il reçoit fréquemment des faisceaux de renforcement venus du ligament acromio-coracoïdien.

(1) Article à consulter : H. VALLOIS : Le ligament coraco-claviculaire interne. *Comptes rendus de l'Association des Anatomistes*, 1923, p. 485.

Assez souvent, il envoie une expansion fibreuse lamellaire qui se détache de son bord inférieur pour se fixer sur la première côte et sur son cartilage costal en avant des insertions du muscle sous-clavier; en pareil cas, il présente un aspect en Y couché transversalement et constitue le *ligament bicorne de Caldani.*

Son bord antérieur, saillant et libre, est légèrement arciforme, il répond au grand pectoral ; son bord postérieur répond à la veine sous-clavière dans sa moitié externe, au sous-clavier et à sa gaine dans sa moitié interne.

Ce ligament doit être considéré comme un renforcement de l'aponévrose clavi-pectorale; cependant, pour certains auteurs, il représenterait le vestige de l'insertion coracoïdienne du sous-clavier (ou plus exactement du muscle sterno-chondro-scapulaire), insertion que l'on observe chez certains mammifères (Testut); enfin, pour d'autres, ce serait un véritable ligament différencié aux dépens du tissu conjonctif de l'espace clavi-coraco-costal (Vallois et Thomas).

Ces trois ligaments contribuent à délimiter l'*espace clavi-coraco-costal,* zone de passage entre la base du cou et le creux axillaire.

Articulation coraco-claviculaire.

Au cours de certains mouvements de l'épaule, la clavicule entre en contact avec la face supérieure de l'apophyse coracoïde et les deux os glissent l'un sur l'autre; ces mouvements répétés entraînent parfois et anormalement l'apparition d'une petite *articulation coraco-claviculaire*; le plus souvent elle est constituée par un encroûtement fibro-cartilagineux, soit de la face supéro-interne du ligament trapézoïde, soit de la face supérieure de la portion horizontale de l'apophyse coracoïde, en regard d'une facette similaire située à la face inférieure de la clavicule.

***

MÉCANISME ET MOUVEMENTS DE L'ARTICULATION ACROMIO-CLAVICULAIRE. — En principe, clavicule et omoplate se déplacent simultanément (voy. : *Articulation interscapulo-thoracique*) ; mais si nous supposons la clavicule fixe et que l'omoplate soit seule mobile, l'articulation acromio-claviculaire ne présente que des *mouvements de glissement.*

Le plus important de ces mouvements est un mouvement de rotation ou de bascule, soit en avant, soit en arrière de l'omoplate par rapport au thorax; dans ce mouvement, qui s'effectue autour d'un axe vertical, la facette acromiale glisse d'avant en arrière ou d'arrière en avant sous la facette claviculaire.

Dans la rotation en avant (mouvement de croisement des bras), le bord spinal de l'omoplate s'éloigne et s'écarte de la ligne médiane (ligne des apophyses épineuses), la cavité glénoïde se porte en avant, l'angle omo-claviculaire (80 degrés en moyenne) s'ouvre, mais le mouvement est limité par la tension du ligament conoïde.

Dans la rotation en arrière (mouvement d'effacement des épaules), le bord spinal de l'omoplate se rapproche de la ligne médiane, l'omoplate se place dans un plan frontal; l'angle omo-claviculaire se ferme et le mouvement est limité par la tension du ligament trapézoïde; l'amplitude de ces mouvements de rotation n'excède jamais 15 degrés.

Dans les mouvements de rotation de bas en haut ou de haut en bas, l'angle inférieur de l'omoplate s'éloigne ou se rapproche de la ligne médiane; l'amplitude du mouvement est très restreinte et s'effectue autour d'un axe horizontal.

Les mouvements de l'omoplate par rapport à la clavicule sont solidaires des déplacements de l'épaule; ses muscles moteurs sont les mêmes que ceux de la ceinture scapulaire (voy. : *Articulation interscapulo-thoracique*).

LIGAMENTS PROPRES A L'OMOPLATE

On décrit sous le nom de *ligaments propres à l'omoplate* des lames fibreuses qui sont tendues entre des parties différentes de cet os; ces ligaments sont au nombre de *trois,* à savoir : le *ligament acromio-coracoïdien,* le *ligament coracoïdien* et le *ligament spino-glénoïdien.*

1° ***Ligament acromio-coracoïdien.*** — Le ligament acromio-coracoïdien est une lame fibreuse aplatie de haut en bas, de forme triangulaire à sommet acromial et à base coracoïdienne; il est oblique de dedans en dehors et de bas en haut.

Il s'insère : par son sommet tronqué, sur la face inférieure de l'acromion et sur son bord antérieur (sommet), immédiatement en avant et en dehors de l'articulation acromio-claviculaire et en arrière des insertions du deltoïde; et par sa base, sur toute l'étendue du bord externe de la portion horizontale de l'apophyse coracoïde.

Ce ligament n'est pas homogène et ne présente pas une épaisseur uniforme; il est très épais au niveau de ses deux bords antérieur et postérieur, et très mince dans la partie intermédiaire, où il est souvent percé d'orifices par lesquels s'engagent des pelotons adipeux ou des vaisseaux sanguins.

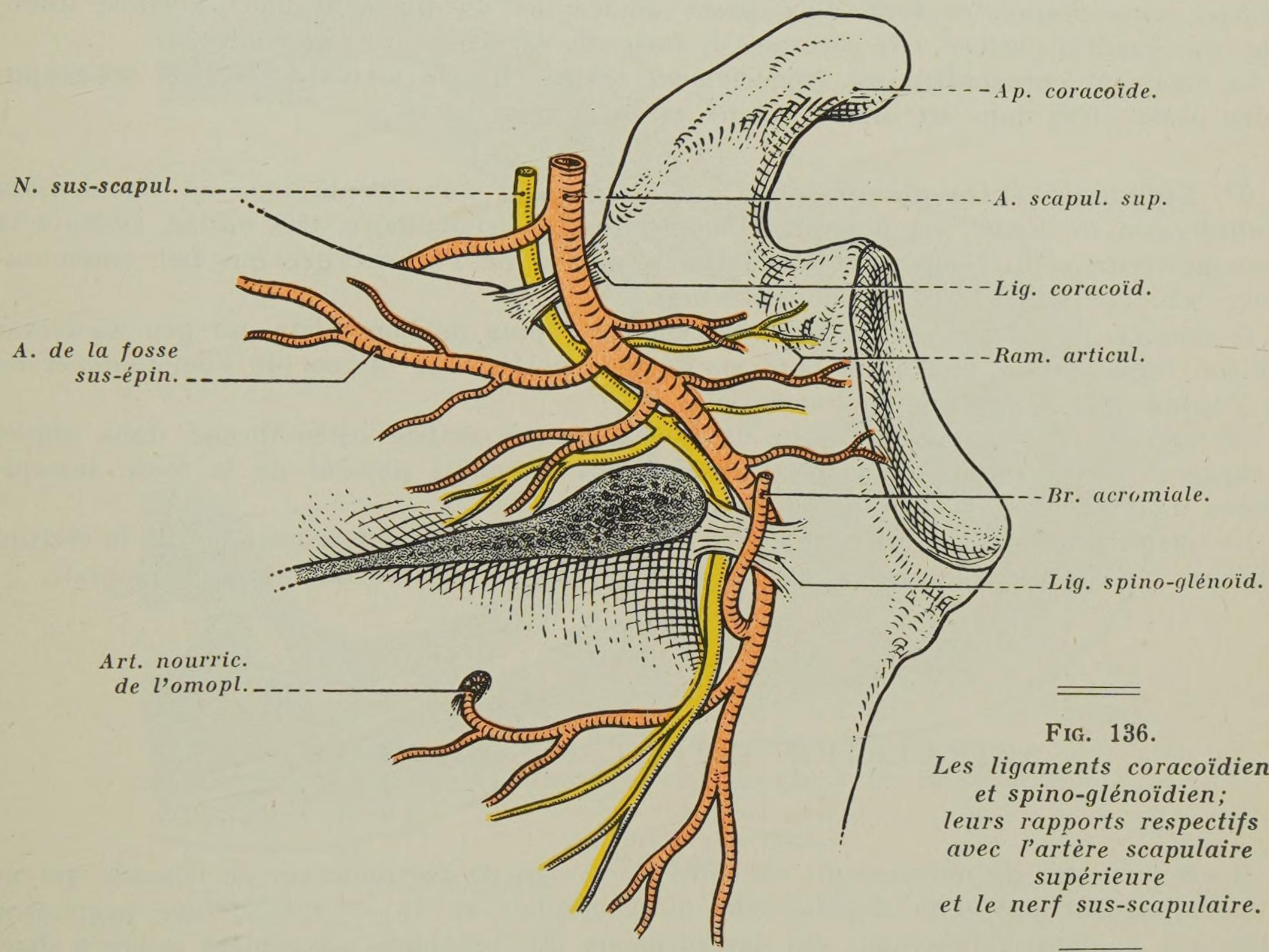

FIG. 136.
Les ligaments coracoïdien et spino-glénoïdien; leurs rapports respectifs avec l'artère scapulaire supérieure et le nerf sus-scapulaire.

Il constitue avec l'acromion et l'apophyse coracoïde une voûte ostéo-fibreuse, la *voûte acromio-coracoïdienne,* qui surplombe et protège l'articulation de l'épaule (voy. : fig. 135).

Sa face supérieure regarde un peu en avant et répond au deltoïde; sa face inférieure regarde légèrement en arrière et répond à l'articulation scapulo-humérale et aux tendons des muscles péri- et intra-articulaires, et plus spécialement au sus-épineux et à la longue portion du biceps; elle est séparée de l'articulation par la *bourse séreuse sous-acromiale,* ou *sous-acromio-coracoïdienne;* son bord postérieur se continue par l'aponévrose du sus-épineux; son bord antérieur se continue par une mince lamelle celluleuse située à la face profonde du deltoïde.

2° ***Ligament coracoïdien.*** — Le ligament coracoïdien est une petite bandelette fibreuse, mince et aplatie d'avant en arrière, plus étroite à sa partie moyenne qu'à ses deux extrémités; elle est tendue entre la partie supérieure des bords de l'échancrure

coracoïdienne qu'elle transforme en un orifice ostéo-fibreux. Le nerf sus-scapulaire, fréquemment accompagné d'une veine, s'engage dans l'orifice; l'artère scapulaire supérieure croise le bord supérieur du ligament pour atteindre la fosse sus-épineuse (voy. : fig. 136).

Par son bord supérieur, il donne insertion aux faisceaux les plus externes de l'omo-hyoïdien et à la cloison falciforme cléido-scapulaire.

Fréquemment (une fois sur quatre), le ligament coracoïdien est divisé en *deux faisceaux* : *a)* l'un *supérieur,* plus épais et plus large, se fixe en dedans sur l'angle supéro-interne de l'échancrure, et en dehors sur le bord interne de la base de l'apophyse coracoïde; l'autre *inférieur,* plus grêle, s'étend d'un bord à l'autre de l'échancrure; en pareil cas, le nerf sus-scapulaire accompagné d'une veine s'engage entre les deux faisceaux; une grosse veine scapulaire supérieure passe au-dessous du ligament dans l'orifice ostéo-fibreux; quant à l'artère, elle surcroise le faisceau supérieur du ligament.

Le ligament coracoïdien est fréquemment ossifié chez le vieillard; le nerf sus-scapulaire passe alors dans un orifice osseux *(trou coracoïdien).*

*3° **Ligament spino-glénoïdien.*** — Le ligament spino-glénoïdien, ou *ligamentum transversum de Henle,* est une petite bande fibreuse triangulaire, très mince, située à la face postérieure du corps de l'omoplate, au niveau de l'échancrure qui fait communiquer les deux fosses sus- et sous-épineuses.

Il s'insère, d'une part, sur le bord externe de l'épine de l'omoplate, un peu au-dessus de son implantation, et d'autre part, sur la face postérieure du col de l'omoplate et de la capsule articulaire scapulo-humérale.

Ce ligament délimite avec l'épine de l'omoplate un orifice ostéo-fibreux dans lequel s'engagent les vaisseaux et nerfs sus-scapulaires lorsqu'ils passent de la fosse sus-épineuse dans la fosse sous-épineuse (voy. : fig. 136).

Le ligament spino-glénoïdien doit être considéré comme un épaississement de la cloison fibreuse qui sépare les muscles sus- et sous-épineux en arrière du col de l'omoplate.

ARTICULATION INTERSCAPULO-THORACIQUE

Il est bien peu de mouvements exécutés au niveau de l'articulation de l'épaule qui ne s'accompagnent pas d'un déplacement de l'omoplate et de sa musculature périscapulaire sur la paroi thoracique; ces déplacements de l'omoplate s'exécutent grâce à deux *espaces de glissement* situés de part et d'autre du muscle grand dentelé, véritables articulations dont l'ensemble constitue l'*articulation interscapulo-thoracique.*

CONSTITUTION DE L'ARTICULATION. — L'articulation interscapulo-thoracique est une articulation du groupe des *syssarcoses* (de σὺν, avec, et σάρξ, chair; articulation chair contre chair) dont elle représente le type le plus parfait; elle ne présente que des *mouvements de glissement.*

Pour se faire une idée exacte de la constitution de cette articulation, il suffit d'examiner une coupe transversale de l'articulation de l'épaule et de la région scapulaire (voy. : fig. 137); on constate alors qu'entre l'omoplate et la cage thoracique, sur laquelle se déplace cet os, se trouvent interposés deux muscles: *a)* l'un, le sous-scapulaire, muscle moteur de l'humérus, et par suite du bras, est appliqué sur la fosse sous-scapulaire qu'il recouvre; ce muscle solidaire de l'omoplate se déplace avec elle; — *b)* l'autre, le grand dentelé, muscle moteur de l'omoplate, est appliqué contre la face externe, convexe,

de la cage thoracique qu'il recouvre dans sa partie latérale; c'est successivement en dedans et en dehors du grand dentelé que se trouvent situés les espaces de glissement qui jouent dans les déplacements de l'omoplate.

ESPACES DE GLISSEMENT. — Ces espaces de glissements sont constitués par des nappes de tissu celluleux lâche dans lesquelles cheminent des vaisseaux sanguins, des nerfs et des troncs collecteurs lymphatiques; ils sont au nombre de deux : *a)* l'un, situé en dehors du grand dentelé, appartient au creux de l'aisselle, partant, au membre

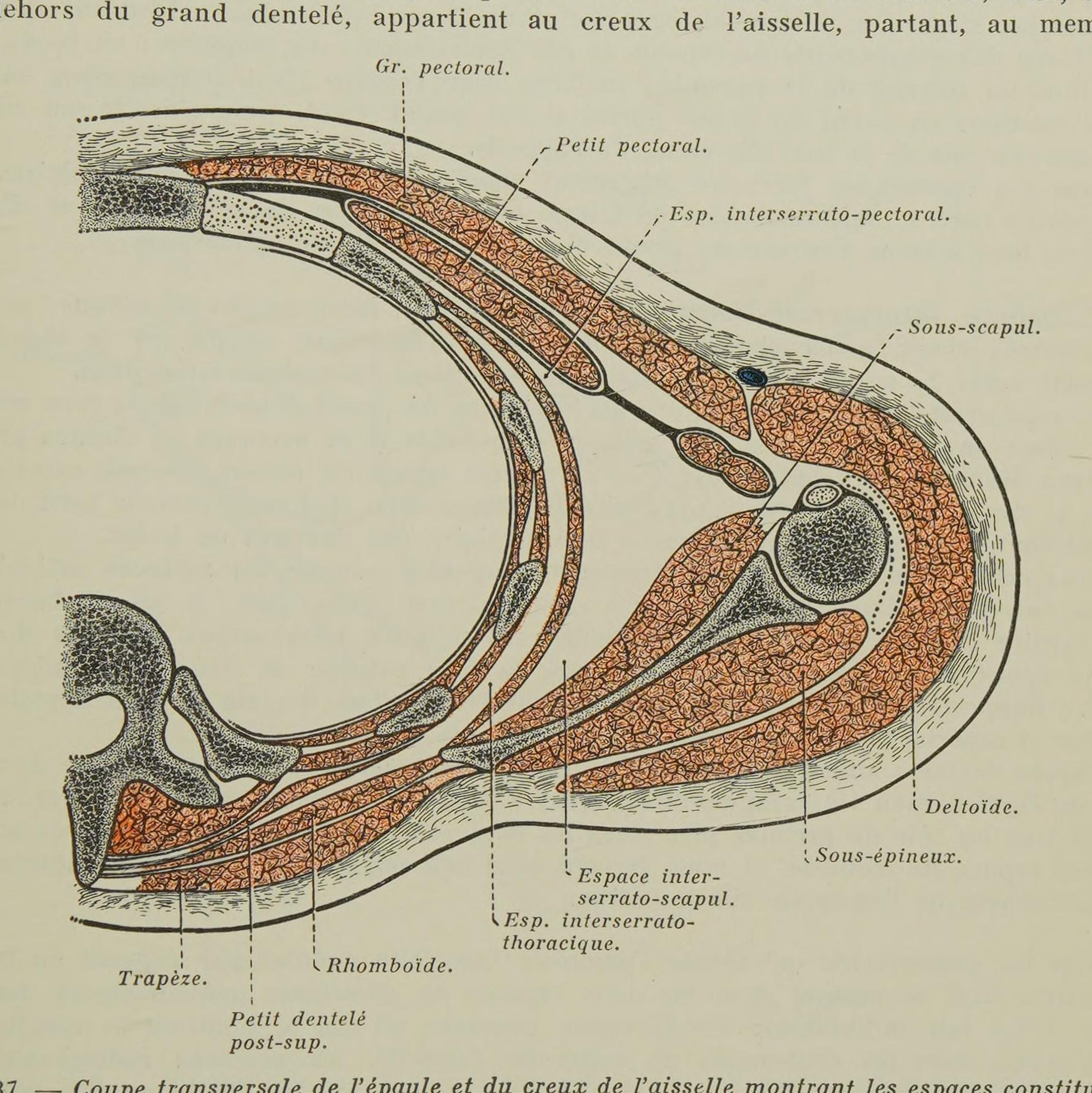

FIG. 137. — *Coupe transversale de l'épaule et du creux de l'aisselle montrant les espaces constitutifs de l'articulation interscapulo-thoracique; côté droit, segment inférieur de la coupe* (schématique) (le muscle grand dentelé est supposé écarté de la paroi thoracique).

supérieur : c'est l'*espace interserrato-scapulaire* (de *serratus*, dentelé); *b)* l'autre, situé en dedans du grand dentelé, appartient à la paroi thoracique : c'est l'*espace interserrato-thoracique* (voy. : fig. 137).

Nous décrirons ces espaces en considérant le sujet en position debout, le membre supérieur pendant le long du corps.

*1° **Espace interserrato-scapulaire.*** — L'*espace interserrato-scapulaire* présente l'aspect d'un angle dièdre à sinus antéro-externe, compris entre le sous-scapulaire et son aponévrose en dehors et le grand dentelé en dedans; cet espace est de plus en plus

étroit à mesure que l'on se rapproche du bord spinal de l'omoplate, où il se termine et devient virtuel.

En avant, cet espace se continue avec le tissu cellulo-graisseux du creux de l'aisselle, au sein duquel chemine le paquet vasculo-nerveux axillaire, accompagné de nombreux ganglions lymphatiques; plus en avant encore, il se continue sous les pectoraux et sous l'aponévrose clavi-coraco-axillaire par un deuxième espace de glissement analogue, compris entre le plan des pectoraux et la paroi thoracique : c'est l'*espace interpectoro-thoracique,* siège des phlegmons sous-pectoraux et sur lequel nous reviendrons au cours de l'étude des mouvements de l'épaule et des déplacements du scapulum; en haut, il se continue au sommet de la pyramide axillaire avec l'espace clavi-coraco-costal; en bas, il se continue en avant du grand dorsal et du grand rond, puis s'arrête au niveau des aponévroses de la base du creux de l'aisselle.

Dans cet espace, les *faces de glissement* représentent des surfaces articulaires qui sont d'une part, le sous-scapulaire ou mieux son aponévrose de revêtement, et d'autre part, la face externe convexe du grand dentelé revêtue de son aponévrose.

2° ***Espace interserrato-thoracique.*** — L'*espace interserrato-thoracique* est un espace très étroit, quasi virtuel, de forme semi-cylindrique, moulé sur le thorax et compris entre le grand dentelé en dehors et la paroi thoracique en dedans.

Cet espace est limité : en avant, par les insertions du grand dentelé sur la face externe des côtes; en arrière, il s'insinue sous le rhomboïde et se prolonge en dedans jusqu'à la ligne des apophyses épineuses; à ce niveau cet espace est virtuel, compris entre d'une part, le rhomboïde et l'angulaire de l'omoplate en arrière, et d'autre part, le petit dentelé postérieur et supérieur et l'aponévrose intermédiaire des dentelés en avant.

Dans cet espace, les *faces de glissement* disposées comme les surfaces articulaires d'une énarthrose, l'une convexe, l'autre concave, sont d'une part, la paroi thoracique représentée par la face externe des côtes, les muscles intercostaux externes doublés d'une aponévrose superficielle tendue entre la face externe de deux côtes adjacentes (voy. : *Rapports des muscles intercostaux,* tome I) et la face dorsale du petit dentelé postérieur et supérieur, et d'autre part, la face profonde du grand dentelé.

D'après certains auteurs (Gilis, Latarjet), cet espace serait le véritable espace de mobilité de l'articulation interscapulo-thoracique; à notre avis, si l'espace interserrato-thoracique joue un rôle de premier plan dans les déplacements de l'épaule, il n'est certes pas le seul espace de mobilité, et nous verrons plus loin combien est complexe le mécanisme du glissement de l'omoplate sur le thorax.

Tous les mouvements qu'exécute l'omoplate (squelette mobile) par rapport au thorax (squelette fixe) se passent dans les deux espaces de glissement précédemment décrits : c'est là un fait indiscutable d'observation courante, tel que le montrent la mobilisation de l'épaule dans les évidements du creux de l'aisselle, les examens radiographiques, et que l'on démontre en outre mécaniquement : prenez une feuille de papier que vous pliez en trois parties égales et que vous disposez en Z en écartant légèrement les deux segments extrêmes : immobilisez l'un de ces segments et déplacez l'autre parallèlement à ce dernier, le segment intermédiaire se tord et exécute un glissement par rapport aux deux segments extrêmes ; les choses se passeraient encore plus aisément si le segment intermédiaire était flasque, ou si les trois parties étaient articulées entre elles.

FIXATION ET DÉPLACEMENTS DE L'OMOPLATE SUR LE THORAX. — Les muscles qui s'insèrent sur l'omoplate, ou mieux sur le squelette de la ceinture scapulaire, présentent un double rôle : *a)* tantôt, par leur contraction, ils immobilisent l'omoplate par rapport au thorax et, par ce fait, l'articulation interscapulo-thoracique, lorsque les mouvements du membre supérieur et plus spécialement de l'articulation scapulo-humérale nécessitent un solide point d'appui thoracique: ils constituent alors un efficace moyen de fixité au

scapulum et à l'articulation interscapulo-thoracique; — *b)* tantôt au contraire, et c'est là le cas qui nous intéresse, ils mobilisent par leur action les os de la ceinture scapu-

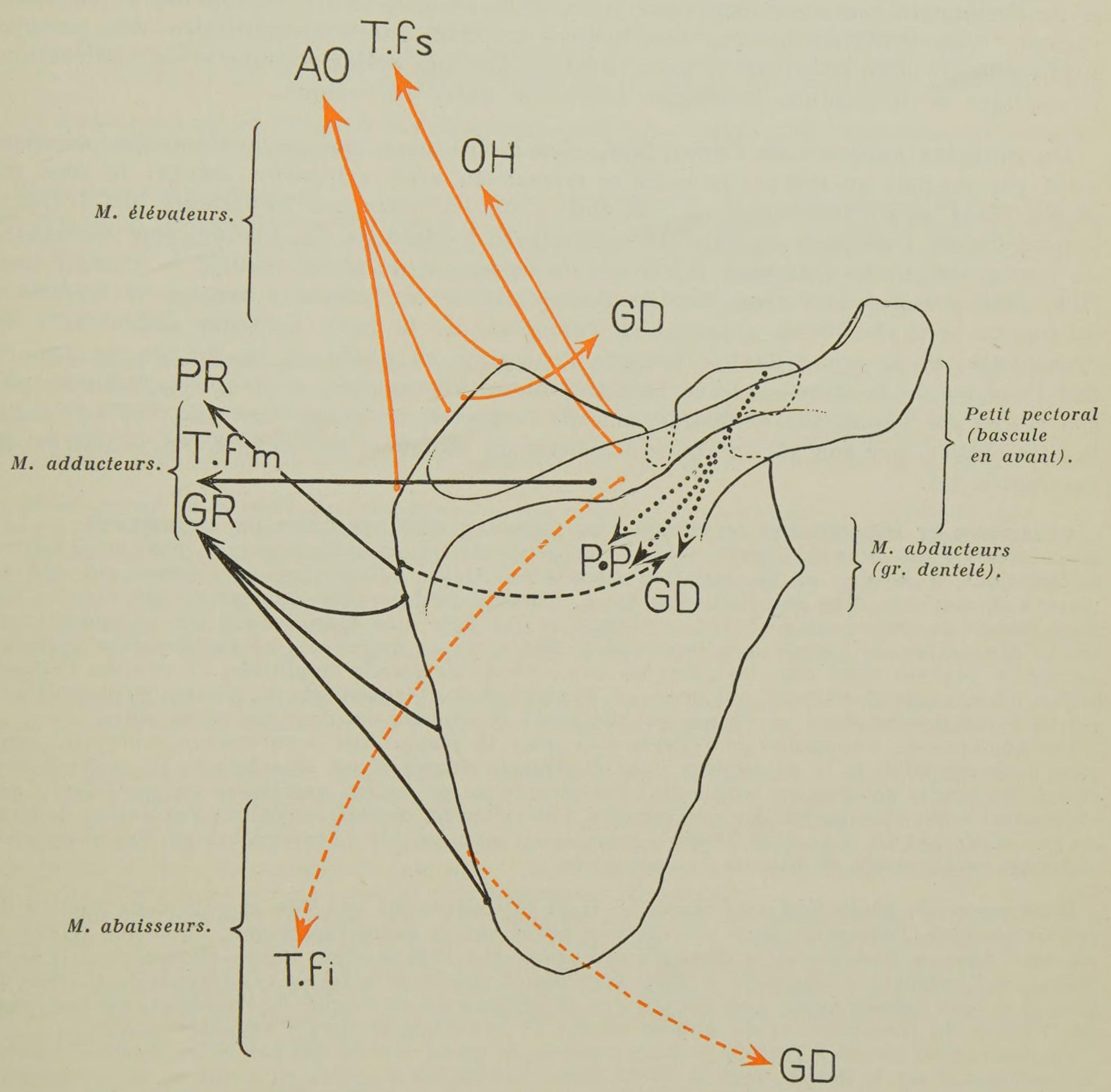

FIG. 138. — *Muscles moteurs de l'omoplate; côté droit, vue postérieure* (schématique).
T. f. s. Faisceaux supérieurs du trapèze.
T. f. m. Faisceaux moyens du trapèze.
T. f. i. Faisceaux inférieurs du trapèze.
GR et *PR.* Grand et petit rhomboïde.
AO. Angulaire de l'omoplate.
OH. Omo-hyoïdien.
GD. Grand dentelé.
P. P. Petit pectoral.
Les flèches indiquent le sens dans lequel la contraction des muscles déplace l'omoplate.

laire et plus spécialement l'omoplate ; en pareil cas, ils deviennent les muscles qui président aux mouvements d'ensemble de l'épaule, c'est-à-dire les muscles moteurs à la fois de l'omoplate et de l'articulation interscapulo-thoracique.

Les ***muscles fixateurs de l'omoplate sur le thorax*** sont : en arrière, le trapèze et le rhomboïde, en avant, les pectoraux (le grand pectoral par l'intermédiaire de l'humérus et de l'articulation scapulo-humérale) et en haut, l'angulaire de l'omoplate, et accessoirement, l'omo-hyoïdien lorsque l'os hyoïde est fixé par l'intermédiaire des muscles sus-hyoïdiens; enfin et surtout le grand dentelé, par son action tonique et sa contraction, il applique et immobilise l'omoplate contre la paroi thoracique.

Les ***muscles moteurs de l'omoplate,*** c'est-à-dire ceux qui permettent son déplacement par rapport au thorax, peuvent se classer en *cinq catégories* suivant le sens du déplacement qu'ils impriment au scapulum : *a)* les *faisceaux supérieurs du trapèze,* l'*angulaire de l'omoplate* et l'*omo-hyoïdien* (avec fixation de l'os hyoïde) sont *élévateurs* de l'omoplate; *b)* les *faisceaux inférieurs du trapèze* et du *grand dentelé,* le *grand dorsal* et le *petit pectoral* sont *abaisseurs* de l'omoplate; *c)* les *faisceaux moyens* et *inférieurs du trapèze* et le *rhomboïde* rapprochent l'omoplate de la ligne épineuse (*adducteurs* de l'omoplate); *d)* le *grand dentelé* projette l'omoplate en avant et en dehors, et par ce fait l'éloigne de la ligne médiane (*abducteurs* de l'omoplate); *e)* le *petit pectoral,* par son action sur l'apophyse coracoïde, bascule l'omoplate en avant (voy. : fig. 138); *f)* enfin le *sous-clavier,* par son action sur le squelette du moignon de l'épaule, est abaisseur de l'acromion (1).

MÉCANISME ET MOUVEMENTS D'ENSEMBLE DE L'ÉPAULE, DÉPLACEMENTS DE L'OMOPLATE. — Les *mouvements d'ensemble de l'épaule* sont des mouvements très complexes qui ont pour siège quatre articulations, à savoir : *a)* l'articulation sterno-claviculaire, articulation peu mobile qui sert de pivot à la clavicule dans ses déplacements; *b)* l'articulation acromio-claviculaire qui exécute des mouvements de glissement de faible amplitude, et qui joue plus spécialement par l'augmentation ou la diminution de l'angle omo-claviculaire (80 degrés en moyenne); *c)* l'articulation scapulo-humérale, pourvue dans tous les plans de mouvements de grande amplitude; *c)* et enfin l'articulation interscapulo-thoracique, qui permet à l'omoplate des mouvements de glissement d'amplitude relativement étendue dans un champ qui comprend la hauteur des neuf premières côtes.

Les mouvements d'ensemble de l'épaule sont pour la plupart des *mouvements combinés,* mais pour la commodité de la description nous étudierons chacun d'eux séparément; ils peuvent être divisés en *quatre groupes* qui sont : des mouvements de projection antérieure ou postérieure qui s'exécutent transversalement, des mouvements d'élévation ou d'abaissement qui s'exécutent de haut en bas ou de bas en haut dans un plan frontal, des mouvements de rapprochement des omoplates, enfin des mouvements de bascule de l'omoplate.

Mouvement de projection antérieure. — Dans ce mouvement que l'on exécute dans l'action de croiser les bras, l'omoplate glisse d'arrière en avant sur la paroi thoracique; en même temps, il entraîne dans ce mouvement la clavicule qui pivote sur l'articulation sterno-claviculaire; le bord spinal de l'omoplate s'éloigne de la ligne médiane en raison de la forme cylindrique du thorax; de plus il devrait normalement s'en écarter : or ce mouvement de bascule de l'omoplate est compensé par l'action du rhomboïde et du trapèze, et par la fermeture de l'angle omo-claviculaire.

Ce mouvement est dû à l'action de deux muscles, le grand dentelé qui par sa contraction déplace le bord spinal sur le thorax, sous la forme d'une translation d'arrière en avant, et accessoirement le grand pectoral qui agit par l'intermédiaire de l'humérus et de l'articulation scapulo-humérale.

Au cours de ce mouvement, les deux espaces de glissement interserrato-thoracique et interserrato-scapulaire entrent en jeu; ce dernier se ferme et se raccourcit en même temps que l'espace interpectoro-thoracique s'ouvre et s'agrandit.

Mouvement de projection postérieure. — Dans ce mouvement, l'omoplate subit un mouvement inverse du précédent; il glisse d'avant en arrière sur la paroi thoracique et vient se placer dans un plan frontal; la clavicule suit ce mouvement et l'angle omo-claviculaire s'ouvre.

Ce mouvement est dû à l'action des faisceaux moyens et inférieurs du trapèze, du rhomboïde et du grand dorsal, par l'intermédiaire de l'humérus et de l'articulation scapulo-humérale, voire même de son insertion scapulaire (inconstante); d'autre part, l'exécution de ce mouvement implique forcément le relâchement des muscles antagonistes, grand dentelé et grand pectoral.

Au cours de ce mouvement, les espaces interserrato-scapulaire et interserrato-pectoral se rétrécissent progressivement.

---

(1) Ouvrage à consulter : G. Huc : De l'adaptation de la ceinture scapulaire au thorax. *Thèse de Paris,* 1924.

Mouvement d'élévation. — Le mouvement d'élévation en masse de l'épaule tel qu'il se produit dans le haussement d'épaule, dans les inspirations forcées, entraîne un glissement de bas en haut de l'épaule sur le thorax; ce mouvement se produit grâce au système articulé de l'arc-boutant claviculaire : les trois articulations sterno-claviculaire (pivot), acromio-claviculaire (glissement), et interserrato-scapulaire (glissement) prennent part à l'exécution de ce mouvement.

L'écartement de la pointe de l'omoplate du thorax, qui se produit normalement dans ce mouvement, est compensé par une bascule de cette dernière en dehors; de plus l'angle omo-claviculaire se ferme.

Ce mouvement est dû à l'action des faisceaux supérieurs du trapèze, de l'angulaire de l'omoplate, de l'omo-hyoïdien et accessoirement, du petit rhomboïde.

Mouvement d'abaissement. — Le mouvement d'abaissement est un mouvement en sens inverse du précédent, c'est-à-dire un mouvement de glissement de l'omoplate de haut en bas; il est dû à l'action des faisceaux inférieurs du trapèze, du grand dentelé, du grand dorsal et accessoirement, du petit pectoral et du sous-clavier, qui agissent en abaissant le moignon de l'épaule.

Dans ce mouvement, la pointe de l'omoplate subit un mouvement de bascule en dedans et l'angle omo-claviculaire s'ouvre.

Mouvement de rapprochement des omoplates. — Dans ce mouvement, qui consiste en un effacement des épaules et en un rapprochement des omoplates de la ligne médiane (telle la position dite du soldat au garde à vous), il se produit un glissement des deux omoplates d'avant en arrière sur le thorax, en même temps qu'un léger abaissement de l'épaule. Les muscles qui déterminent ce mouvement sont les faisceaux moyens et inférieurs du trapèze, le rhomboïde et le grand dorsal.

Mouvements de bascule de l'omoplate. — Les mouvements de bascule de l'omoplate, plus communément désignés sous le nom de *mouvements de sonnette,* consistent dans une *rotation* de l'omoplate autour d'un axe perpendiculaire au corps de cet os; cet axe passe un peu au-dessous du milieu de la base d'implantation de l'épine sur le corps du scapulum, et en prenant comme point de repère la pointe de l'omoplate, c'est-à-dire son angle inférieur, nous distinguerons deux sortes de mouvements : un mouvement de bascule en dehors lorsque la pointe s'éloigne de la ligne médiane, et un mouvement de bascule en dedans lorsque la pointe se rapproche de cette même ligne.

Ces mouvements de bascule dans l'élévation du bras, dans l'acte de porter la main dans le dos, sont des mouvements complexes qui permettent l'entrée en jeu des trois articulations de la ceinture scapulaire.

Dans la *bascule en dehors,* la pointe de l'omoplate se porte en dehors en même temps que l'angle supérieur s'abaisse et que l'angle externe s'élève; la cavité glénoïde se porte en haut et en avant, si bien qu'il y a en même temps projection en avant et élévation de l'épaule.

Dans la *bascule en dedans,* un déplacement inverse s'accomplit : la pointe de l'omoplate se rapproche de la ligne des apophyses épineuses, l'angle supérieur s'élève et l'angle externe s'abaisse; la cavité glénoïde se porte en bas et très légèrement en arrière.

Les muscles rotateurs externes sont des faisceaux inférieurs du grand dentelé et les faisceaux supérieurs et externes du trapèze (faisceaux acromiaux); les *muscles rotateurs internes* sont l'angulaire de l'omoplate, le rhomboïde et les faisceaux supérieurs du grand dentelé.

L'axe autour duquel s'effectuent les mouvements de bascule en dedans et en dehors est perpendiculaire au corps de l'os; il est situé un peu au-dessous de la base d'implantation de l'épine de l'omoplate (voy. : point noir, fig. 138).

ARTICULATION DE L'ÉPAULE
OU
ARTICULATION SCAPULO-HUMÉRALE

L'*articulation de l'épaule* ou *articulation scapulo-humérale* est une articulation du groupe des *énarthroses*; située à la racine du membre supérieur, elle réunit le bras à la ceinture scapulaire par l'intermédiaire de l'humérus et de l'omoplate; c'est une articulation très mobile en raison des mouvements très étendus du membre supérieur.

SURFACES ARTICULAIRES

Les surfaces articulaires comprennent : d'une part, la *tête de l'humérus,* et d'autre part, la *cavité glénoïde de l'omoplate,* agrandie par le *bourrelet glénoïdien,* l'ensemble constituant la *glène scapulaire.*

1° ***Tête de l'humérus.*** — La *tête humérale,* arrondie et lisse, représente environ le tiers d'une sphère de 2 cm. 1/2 de rayon, un peu aplatie transversalement et d'avant en arrière.

Son axe est dirigé obliquement en haut, en dedans et en arrière, et fait avec celui de la diaphyse humérale un angle obtus d'environ 130 degrés.

La tête humérale est limitée, en dehors, par une rainure circulaire appelée *col anatomique,* surtout appréciable en haut et en avant : en dehors du col anatomique s'élèvent deux saillies, l'une, *antérieure,* petite à grand axe vertical : c'est le *trochin*; l'autre *postéro-supérieure,* plus volumineuse : c'est le *trochiter*; entre les deux se trouve une gouttière verticale, la coulisse bicipitale dans laquelle glisse le tendon de la longue portion du biceps; toutes ces parties sont rattachées à la diaphyse par une portion rétrécie, le *col chirurgical* de l'humérus (voy. : fig. 23).

A l'état frais, la tête est revêtue d'une couche de *cartilage hyalin* qui s'arrête au col anatomique, mais qui descend bas en arrière et en dedans comme le col anatomique lui-même; son épaisseur est à peu près uniforme et d'environ 1 mm. 5 à 2 millimètres; toutefois, elle s'amincit légèrement au voisinage du col anatomique.

Dans la partie supérieure de la tête, au niveau d'une dépression qui surmonte le trochin dite *fossette sus-trochinienne* ou *fossette de Welcker,* le cartilage présente une encoche où s'insère le ligament sus-gléno-sus-huméral; certains considèrent, improprement du reste, cette fossette comme l'équivalent de la fossette du ligament rond du fémur (Welcker) (voy. : fig. 25 et 26) (voy. : *Humérus*).

2° ***Cavité glénoïde.*** — La *cavité glénoïde* de l'omoplate *(glène scapulaire),* est une dépression ovalaire à grosse extrémité inférieure, située à l'angle externe de l'omoplate; elle surmonte le bord axillaire de cet os où elle est soutenue par une colonne osseuse, le pilier de l'omoplate; elle est reliée au corps du scapulum par une portion rétrécie, le *col* de l'omoplate.

Orientée en sens inverse de la tête humérale, elle regarde en dehors, en avant et en haut; son grand axe est à peu près vertical. Elle est limitée par un bord mousse, peu saillant, le *rebord glénoïdien,* qui présente à sa partie antéro-interne une échancrure dite *échancrure glénoïdienne;* dans son tiers inférieur, elle possède un sillon ou mieux une dépression en forme de croissant qui circonscrit une petite éminence centrale, le *tubercule glénoïdien* ou *tubercule d'Assaky.*

Au niveau de ses pôles, elle présente deux empreintes rugueuses d'insertions : le *tubercule sous-glénoïdien* au pôle inférieur pour le tendon de la longue portion du triceps brachial; et le *tubercule sus-glénoïdien* au pôle supérieur pour le tendon de la longue portion du biceps.

A l'état frais, la cavité est revêtue d'une couche de cartilage hyalin plus épaisse à la périphérie qu'au centre; son épaisseur est d'une extrême minceur sur le tubercule glénoïdien que l'on aperçoit par transparence et qui présente l'aspect d'une petite tache gris jaunâtre, la *tache glénoïdienne*; à ce niveau, sa structure est fibro-cartilagineuse.

Elle est surplombée par la voûte acromio-coracoïdienne.

*3° **Bourrelet glénoïdien.*** — Sur l'os sec, la surface articulaire de la tête humérale est près de trois fois plus étendue que la surface articulaire glénoïdienne; cette inégalité de disposition des surfaces articulaires est corrigée par l'existence d'un bourrelet articulaire, circulaire, appelé *bourrelet glénoïdien* ou *labrum glenoïdale.*

Ce bourrelet est un véritable fibro-cartilage d'agrandissement, qui amplifie considérablement la cavité glénoïde à la fois dans son étendue, sa courbure et sa profondeur, facilitant et augmentant ainsi l'adaptation de la tête humérale dans l'articulation.

Il s'insère sur le pourtour de la cavité glénoïde, et possède à la coupe une section triangulaire, avec trois faces que l'on distingue d'après leur situation en face basale ou adhérente, en face externe ou capsulaire, et en face interne ou articulaire.

Sa *face basale* ou *adhérente* repose sur le rebord glénoïdien; elle adhère à ce dernier de façon très inégale, et le plus souvent l'adhérence n'est intime que dans la moitié inférieure du pourtour de la glène, de telle sorte que sa face interne s'avance vers le centre de la cavité glénoïde en se confondant avec le cartilage.

En haut, le bourrelet adhère peu au rebord glénoïdien; il s'appuie sur ce dernier dont il est séparé par un sillon semi-circulaire virtuel, relativement profond, et que l'on peut mettre en évidence par un bâillement du bourrelet glénoïdien en exerçant une traction en haut et en dedans sur le tendon de la longue portion du biceps.

Ce sillon descend beaucoup plus bas en arrière qu'en avant, et par son existence, il confère à la partie supérieure du bourrelet glénoïdien tous les caractères d'un ménisque. Au niveau de l'échancrure glénoïdienne, la face basale passe en pont sur cette dernière, en délimitant avec elle un petit orifice ostéo-fibreux, par où s'engagent un prolongement de la synoviale et souvent aussi une fine artériole issue de la scapulaire inférieure (voy. : fig. 139 et 146).

Sa *face externe* ou *capsulaire* prolonge en dehors la surface du col de l'omoplate; elle donne insertion à la capsule articulaire et aux trois ligaments gléno-huméraux.

Par sa face externe, le bourrelet glénoïdien adhère aux tendons du voisinage, et ceux-ci envoient une partie de leurs fibres dans le bourrelet en avant et en arrière de l'articulation; à la partie supérieure de la glène, le bourrelet adhère au tendon du biceps et à la partie inférieure au tendon de la longue portion du triceps brachial, avec lequel il contribue à former le *coussinet élastique du bras* (Poirier).

Sa *face interne* ou *articulaire* est libre, lisse et excavée; elle s'incline graduellement vers le centre de la cavité glénoïde et, sauf à sa partie supérieure, elle se continue avec le cartilage d'encroûtement; à la partie inférieure de la glène, nous avons vu qu'elle empiète même sur cette dernière; cette zone dessine un croissant à concavité supérieure qui occupe environ le tiers inférieur de la cavité glénoïde; ce croissant se reconnaît à son aspect strié et mat, qui tranche avec le poli brillant du cartilage hyalin.

Le bourrelet glénoïdien est composé d'un système de *fibres intrinsèques* (fibres propres), concentriques, qui suivent et se fixent au pourtour de la cavité glénoïde et de *fibres extrinsèques* (fibres d'emprunt ou de renforcement) venues des tendons des longues portions du biceps et du triceps brachial (voy. : *Biceps* et *Triceps brachial*).

Bien qu'agrandie par son bourrelet glénoïdien, la glène scapulaire est insuffisante à loger la totalité de la tête de l'humérus; aussi il n'y a pas à l'articulation de l'épaule réception et coaptation des surfaces articulaires l'une dans l'autre, comme à la hanche; de plus il existe toujours une partie de la tête humérale qui reste en contact avec la capsule, et cela quelles que soient les positions du bras; la tête humérale n'est donc que partiellement appliquée dans la cavité glénoïde.

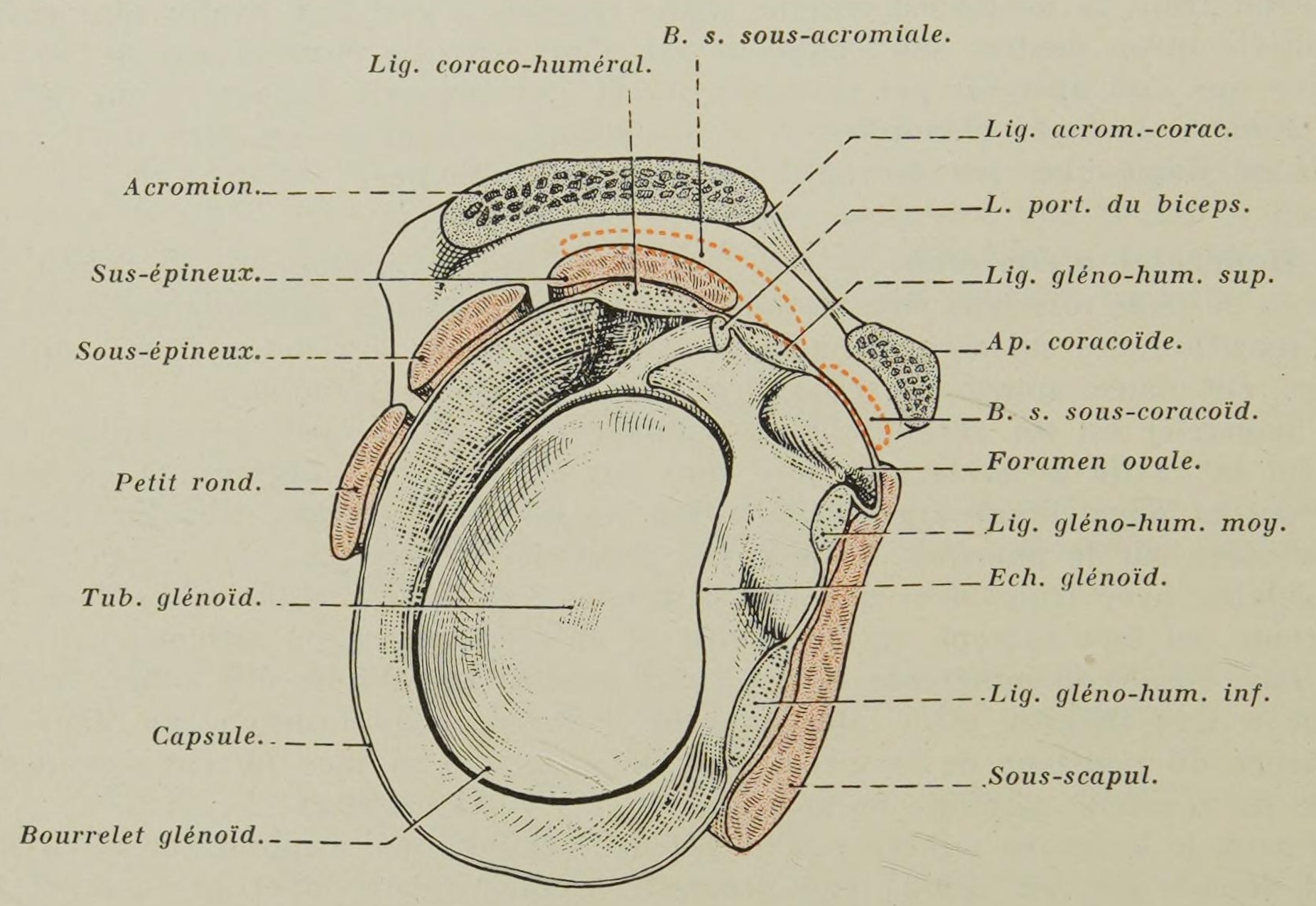

FIG. 139. — *Cavité glénoïde de l'omoplate avec sa collerette musculo-capsulo-ligamentaire; côté droit* (demi-schématique)
(les bourses séreuses de voisinage sont représentées en pointillé rouge).

MOYENS D'UNION

Les surfaces articulaires sont maintenues en contact par un manchon fibreux, la *capsule*, auquel s'ajoutent des ligaments de renforcement ou *ligaments passifs*, au nombre de *quatre* : le *ligament coraco-huméral* et les *trois ligaments gléno-huméraux* supérieur, moyen et inférieur; ces ligaments sont tendus du pourtour de la glène et de la base de l'apophyse coracoïde à l'humérus; superficiellement, une coiffe de muscles périscapulaires converge vers les tubérosités de l'extrémité supérieure de l'humérus, et constitue les ligaments actifs de l'articulation.

1. — *Capsule articulaire.*

La *capsule articulaire* ou *ligament capsulaire* possède la forme d'un cône tronqué dont la petite base s'attache au pourtour de la cavité glénoïde, et dont la grande base s'attache sur l'humérus.

1° **Du côté de l'omoplate,** elle s'insère à la face externe du bourrelet glénoïdien et sur la partie voisine du col de l'omoplate; en haut, sa ligne d'insertion est repoussée en dedans par le tendon de la longue portion du biceps et ses attaches scapulaires arrivent jusqu'à la base de l'apophyse coracoïde; en bas, elle se confond avec l'insertion de la longue portion du triceps; en avant, au niveau de l'échancrure glénoïdienne, elle se prolonge un peu en dedans sur la face antérieure du col.

2° **Du côté de l'humérus,** elle s'insère en dehors du col anatomique, donc à distance de la tête humérale; en haut et en avant, elle se fixe à la lèvre externe du col anatomique (voy. : fig. 26); en arrière, elle s'insère à quelques millimètres en dehors du col et en bas sur la face interne du col chirurgical, et sur la partie supérieure de la diaphyse humérale,

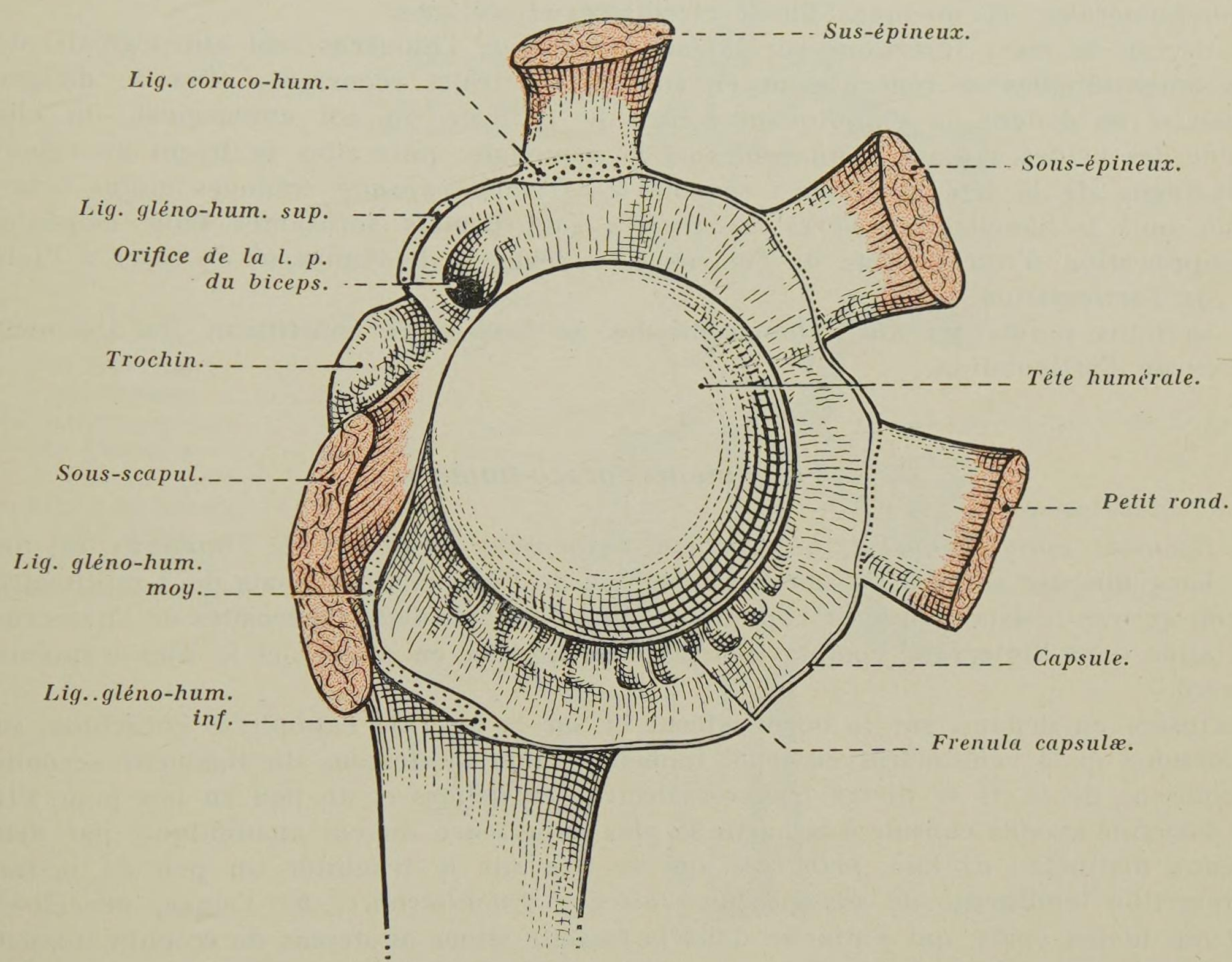

Fig. 140. — *La tête humérale droite et sa collerette musculo-capsulo-ligamentaire.*

à 10 ou 12 millimètres au-dessous du cartilage d'encroûtement; de cette disposition, il résulte que le col chirurgical de l'humérus est intracapsulaire en dedans, et que chez l'enfant le cartilage de conjugaison est intra-articulaire.

Aux points où elle confine aux tubérosités, elle adhère aux tendons des muscles qui se fixent sur ces dernières (sus-épineux, sous-épineux, petit rond et sous-scapulaire) (voyez ces muscles).

Caractères généraux de la capsule. — La capsule est très mince et très lâche; elle permet un écartement de 3 centimètres entre les surfaces articulaires, si bien qu'au cours des mouvements elle se plisse et forme des franges. Sa laxité est en rapport avec l'étendue et l'amplitude des mouvements dont l'articulation de l'épaule est le siège; à elle seule, elle est impuissante à maintenir les surfaces articulaires en contact.

Elle est mince dans sa partie moyenne et ne s'épaissit qu'au niveau de ses attaches osseuses; cependant, dans les points où elle est recouverte par les muscles périarticulaires, elle est très mince au point de disparaître; aussi est-elle très mince et très faible en arrière où elle adhère aux trois muscles trochitériens (sus-épineux, sous-épineux et petit rond); elle est déhiscente au niveau du tendon du sous-scapulaire; elle est plus épaisse entre les muscles qui la recouvrent, ainsi qu'à sa partie inférieure, au niveau de ses attaches humérales; d'une façon générale, elle est d'autant plus épaisse qu'on la considère plus bas et plus en dehors.

Constitution de la capsule. — La capsule est formée de fibres entrecroisées parmi lesquelles on peut reconnaître plus spécialement des fibres longitudinales superficielles scapulo-humérales, et quelques fibres circulaires et obliques.

Au niveau de leurs insertions sur la face interne de l'humérus (col chirurgical), des fibres longitudinales se réfléchissent en suivant un trajet récurrent; elles se dirigent en haut et en dedans en s'appliquant contre le périoste du col chirurgical, où elles forment des brides saillantes qui soulèvent la synoviale; puis elles se fixent au rebord cartilagineux de la tête humérale : ce sont les *frenula capsulæ,* toujours moins nets à l'épaule qu'à la hanche; ces *fibres récurrentes* sont parfois suffisantes pour empêcher une suppuration d'ostéomyélite de l'extrémité supérieure de l'humérus de fuser à l'intérieur de l'articulation.

En certains points les fibres longitudinales se tassent et constituent les ligaments propres de l'articulation.

2. — *Ligament coraco-huméral.*

Le *ligament coraco-huméral,* ou *ligament suspenseur de la tête de l'humérus,* est une large lame fibreuse située à la partie supérieure de l'articulation; épais de 3 millimètres environ et très résistant, il unit l'apophyse coracoïde aux deux tubérosités de l'humérus; il est situé dans l'intervalle compris entre le sus-épineux en arrière et le sous-scapulaire en avant.

Il s'insère en dedans, sur le bord externe et sur la base de l'apophyse coracoïde, sur une étendue de 3 centimètres environ, immédiatement au-dessous du ligament acromio-coracoïdien; de là, il se dirige transversalement en dehors et un peu en bas pour s'insérer fusionné avec la capsule à la partie la plus supérieure du col anatomique, par deux faisceaux distincts : *a)* l'un, *principal,* qui se fixe sur le trochiter un peu en dedans de l'insertion tendineuse du sus-épineux *(faisceau trochitérien)*; *b)* l'autre, *accessoire,* beaucoup moins épais, qui s'attache dans la fossette située au-dessus du trochin (fossette sus-trochinienne) fusionné au ligament gléno-huméral supérieur *(faisceau trochinien)*; la fourche que déterminent ces deux faisceaux surplombe la coulisse bicipitale, ou plus exactement l'échancrure intertubérositaire (voy. : fig. 142).

De la partie moyenne de son insertion coracoïdienne, le ligament abandonne un petit faisceau qui va se fixer à la partie postéro-supérieure du bourrelet glénoïdien et sur la partie avoisinante de la capsule articulaire : c'est le *ligament coraco-glénoïdien de Sappey* (1).

Le ligament coraco-huméral représente chez l'homme le reliquat fibreux de l'insertion humérale (trochitérienne et trochinienne) du tendon du petit pectoral (Sutton). Rappelons que cette insertion humérale du muscle est normale chez plusieurs espèces de primates.

---

(1) Anatomiste français (1810-1896), fut professeur d'Anatomie à la Faculté de Médecine de Paris, membre de l'Académie de Médecine et de l'Académie des Sciences.

Ligament huméral transverse de Gordon Brodie. — On donne le nom de *ligament huméral transverse de Gordon Brodie* à une bandelette fibreuse, allongée mais très étroite, tendue en pont au-dessus et en avant de la gouttière bicipitale; elle est constituée par des faisceaux de fibres transversales qui s'insèrent sur les lèvres de la gouttière; en haut, elle se continue dans l'angle d'écartement des deux faisceaux du ligament coraco-huméral; en bas, elle ne descend jamais au-dessous des insertions supérieures des tendons du grand dorsal et du grand pectoral.

La partie supérieure de ce ligament reçoit fréquemment un faisceau de renforcement venu du bord antérieur du tendon du sus-épineux; c'est l'*expansion trochinienne du sus-épineux*; celle-ci croise obliquement et en avant la partie la plus élevée de la cou-

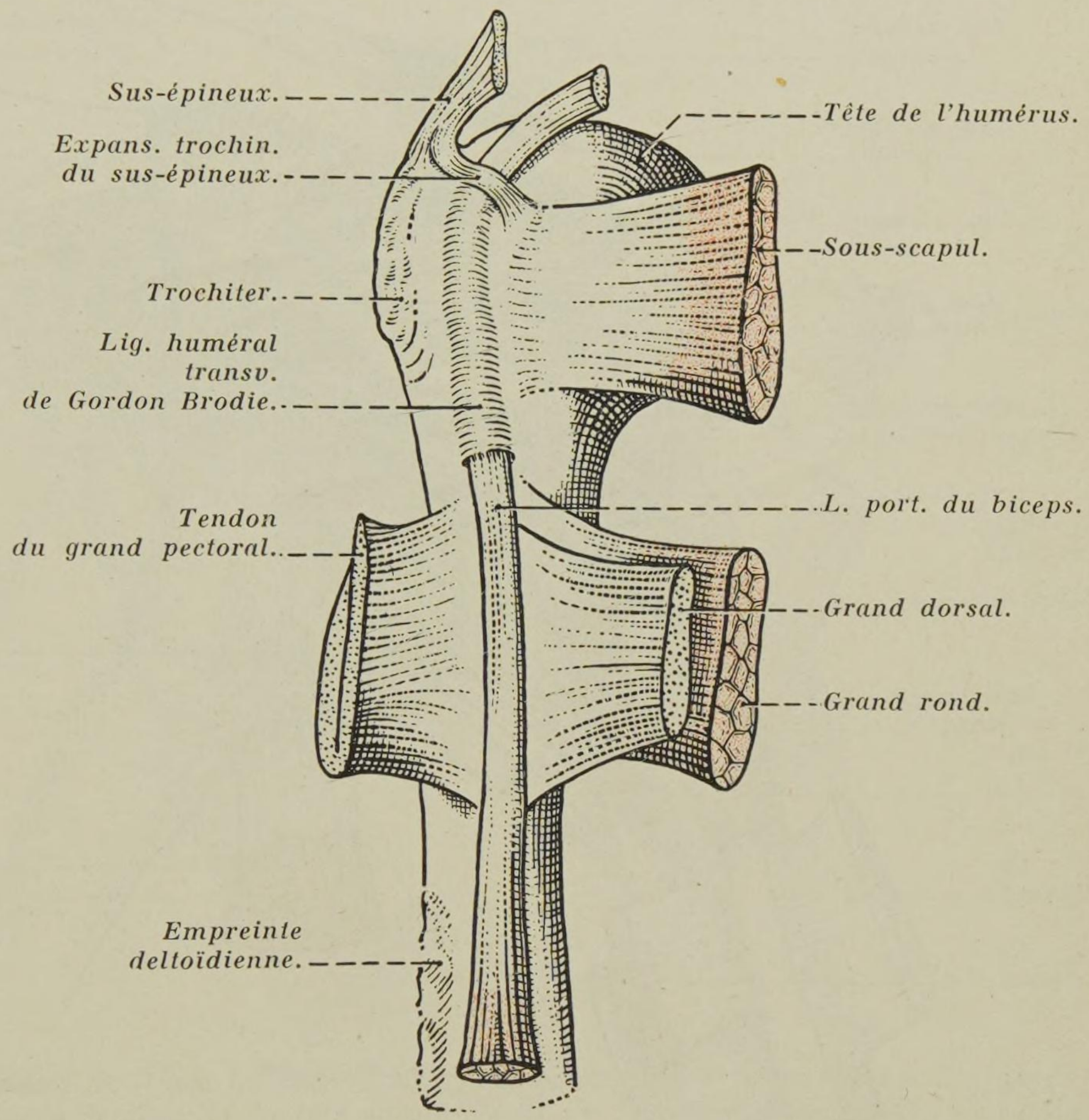

FIG. 141.
Les insertions tendineuses du tiers supérieur de l'humérus et la coulisse bicipitale; côté droit, vue antérieure (demi-schématique).

lisse bicipitale, pour se fixer sur la face antérieure et externe du trochin fusionnée au tendon du sous-scapulaire (voy. : fig. 26 et 141).

Le ligament huméral transverse transforme la gouttière bicipitale en un tunnel ostéo-fibreux vertical dans lequel s'engagent le tendon de la longue portion du biceps, le prolongement bicipital de la synoviale et une branche artérielle ostéo-articulaire ascendante issue de la circonflexe antérieure.

3. — *Ligaments gléno-huméraux.*

Les ligaments gléno-huméraux sont au nombre de *trois*, que l'on distingue en *supérieur, moyen* et *inférieur*; depuis Farabeuf (1), on les classe respectivement d'après

(1) Anatomiste français (1841-1910), fut professeur d'Anatomie à la Faculté de Médecine de Paris et membre de l'Académie de Médecine; créateur de l'*Anatomie chirurgicale*.

leurs attaches et leur situation en *sus-gléno-sus-huméral, sus-gléno-pré-huméral* et *pré-gléno-sous-huméral.*

Pour bien étudier ces ligaments et les mettre en évidence, il faut au préalable, sur une préparation (préparation de Schlemm), ouvrir la partie postérieure mince de la capsule, réséquer à la scie la tête de l'humérus; par la fenêtre ainsi pratiquée, on peut alors les voir se détacher par transparence à travers la capsule, et étagés de haut en bas dans l'ordre que nous venons d'indiquer (voy. : fig. 143).

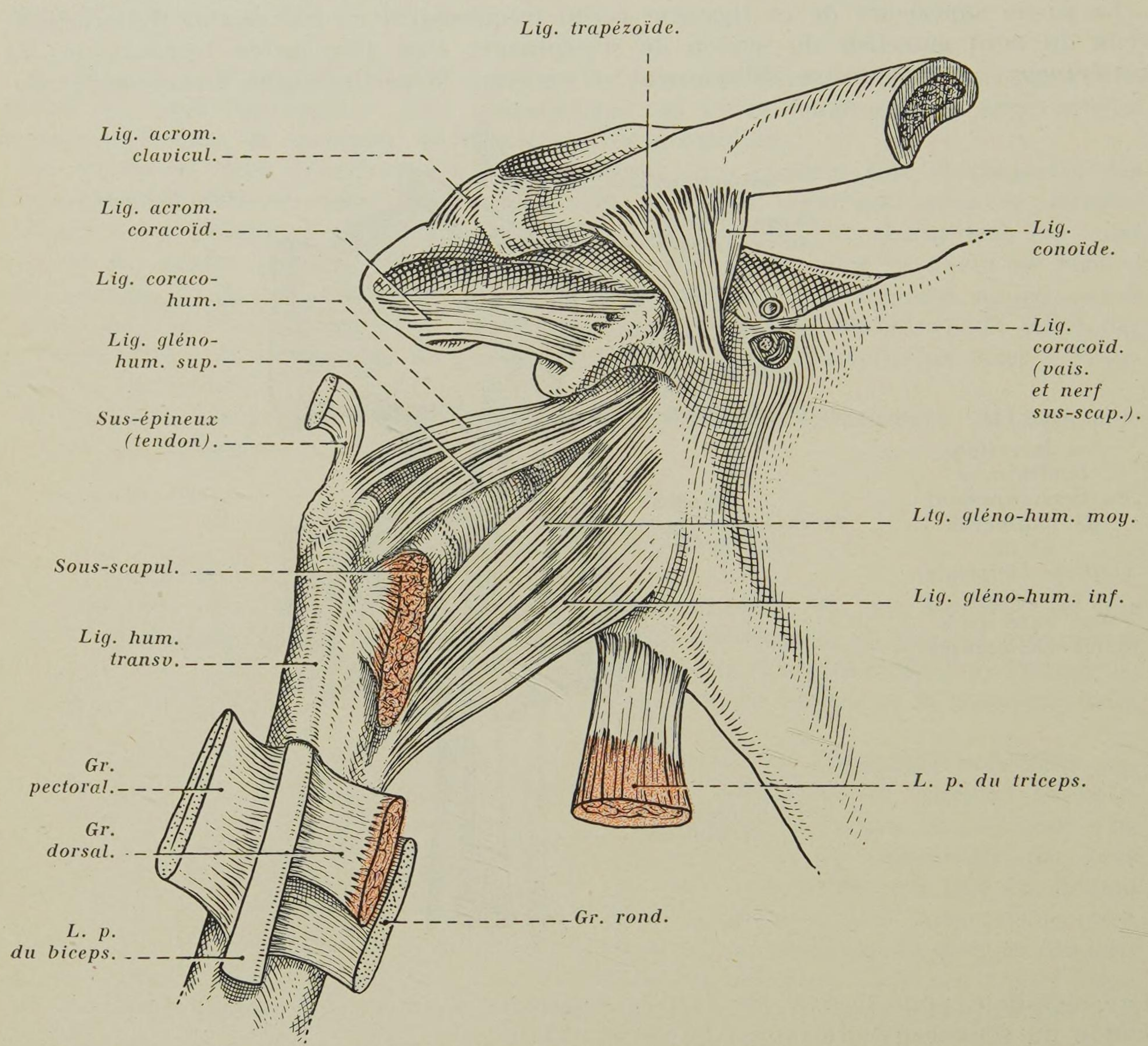

FIG. 142. — *Articulation de l'épaule; côté droit, face antérieure* (la tête humérale est visible par le foramen ovale de Weitbrecht).

a) ***Ligament gléno-huméral supérieur.*** — Le *ligament gléno-huméral supérieur,* ou *sus-gléno-sus-huméral de Farabeuf,* est situé un peu au-dessous et en avant du précédent. Il s'insère en dedans, sur le versant supérieur du bourrelet glénoïdien et sur le pôle supérieur du rebord osseux de la cavité glénoïde, jusqu'à la base de l'apophyse coracoïde; légèrement aplati de haut en bas, il se porte transversalement en dehors, en faisant saillie à l'intérieur de l'articulation et tout en s'écartant légèrement du ligament coraco-huméral dans sa moitié interne; il s'unit au faisceau trochinien de ce ligament et se fixe sur l'encoche creusée sur le col anatomique entre la tête et le trochin, immédiatement

au-dessus de cette tubérosité et un peu en avant de la partie culminante de la gouttière bicipitale *(fossette sus-trochinienne)*; par suite de son insertion dans cette fossette, certains anatomistes (Welcker) ont voulu voir dans ce ligament l'équivalent du ligament rond de l'articulation de la hanche.

Dans la partie qui correspond à l'échancrure intertubérositaire, les deux ligaments coraco-huméral (faisceau trochitérien) et gléno-huméral supérieur sont reliés entre eux par des fibres transversales qui s'étendent d'une tubérosité à l'autre, et qui complètent la coulisse bicipitale en continuant vers le haut le ligament huméral transverse de Gordon-Brodie.

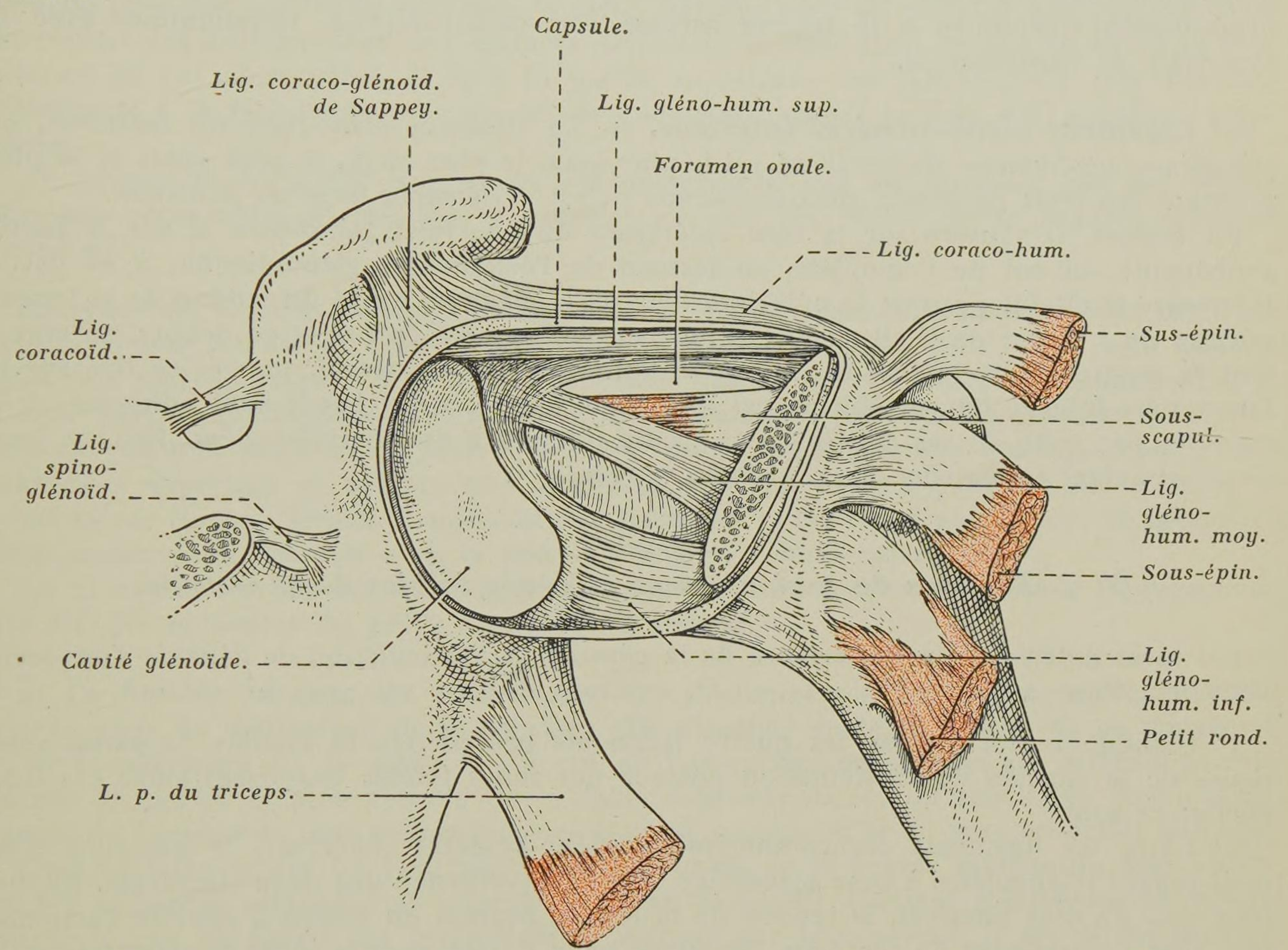

FIG. 143. — *Articulation de l'épaule, côté droit. Vue de l'appareil ligamentaire à travers la capsule après section de la tête humérale et de l'épine de l'omoplate.*

Le ligament gléno-huméral supérieur, un peu antérieur et inférieur par rapport au ligament coraco-huméral, détermine avec celui-ci, à l'intérieur de l'articulation, une gouttière en forme de toit qui recouvre le tendon de la longue portion du biceps.

b) ***Ligament gléno-huméral moyen.*** — Le *ligament gléno-huméral moyen,* ou *sus-gléno-pré-huméral de Farabeuf,* s'insère en dedans, presque au même niveau que le précédent, un peu plus bas cependant, sur le bourrelet glénoïdien et la portion osseuse voisine du col de l'omoplate, immédiatement au-dessus de l'échancrure glénoïdienne; de là, il se dirige obliquement en bas et en dehors sous la forme d'une bandelette épaisse et aplatie d'avant en arrière; il croise la face antérieure de l'articulation et s'élargit de plus en plus en dehors; il se termine du côté de l'humérus sur la moitié inférieure de la petite tubérosité, immédiatement au-dessous et en dedans du tendon du sous-scapulaire, avec lequel il se confond à ce niveau.

Son bord inférieur adhère à la capsule; son bord supérieur, libre et tranchant, limite avec le bord inférieur du précédent ligament un espace triangulaire à sommet glénoïdien et à base humérale, par lequel s'insinue le tendon du sous-scapulaire, repoussant en ce lieu la synoviale à l'intérieur de l'articulation : c'est le *foramen ovale de Weitbrecht* (1) ou *boutonnière du sous-scapulaire.* Sa face antérieure est recouverte par le sous-scapulaire; sa face postérieure fait saillie dans l'articulation (voy. : fig. 142 et 143).

Chez certains sujets, le ligament gléno-huméral moyen peut faire défaut; dans ce cas, la face antérieure de la capsule offre un large orifice ovalaire, compris entre les ligaments gléno-huméraux supérieur et inférieur, par lequel la bourse séreuse du sous-scapulaire, généralement fusionnée à la bourse séreuse sous-coracoïdienne, communique avec la synoviale de l'articulation.

c) ***Ligament gléno-huméral inférieur.*** — Le *ligament gléno-huméral inférieur,* ou *pré-gléno-sous-huméral de Farabeuf,* est le plus long, le plus large, le plus épais et le plus résistant des trois ligaments gléno-huméraux : c'est le *ligament large de Schlemm.*

En dedans, il s'insère sur la face antérieure du bourrelet glénoïdien et sur la partie avoisinante du col de l'omoplate, au-dessous de l'échancrure glénoïdienne; à sa partie inférieure il atteint presque le pôle inférieur de la glène en avant du tendon de la longue portion du triceps; de là, il se dirige un peu obliquement en bas et en dehors, en cravatant la partie antéro-inférieure de l'articulation scapulo-humérale, puis il se fixe sur la face antéro-interne du col chirurgical de l'humérus; ses deux bords sont adhérents à la capsule; par suite de ses attaches à la partie inférieure du bourrelet glénoïdien, ce ligament est autant *sous-gléno-* que *sous-huméral* (Poirier).

4. — *Tendons de renforcement et zones faibles de la capsule.*

Les faces antérieure et postérieure de la capsule de l'articulation de l'épaule s'opposent nettement l'une à l'autre :

1° Quoique renforcée par les quatre ligaments précédemment étudiés, la **partie antérieure** de la capsule de l'articulation possède des *zones faibles* comprises entre ces ligaments; ce sont :

a) Entre les ligaments coraco-huméral et gléno-huméral supérieur, la présence d'un petit espace triangulaire à base scapulaire dû à la divergence des deux ligaments. Rappelons que, du côté huméral, le tendon de la longue portion du biceps a pénétré l'articulation sous l'écartement de ces deux ligaments pour glisser ensuite entre la synoviale et la capsule;

b) Entre les ligaments gléno-huméraux supérieur et moyen, nous avons vu qu'il existait une zone faible triangulaire, dont la base répond à la hauteur du trochin : c'est le *foramen ovale de Weitbrecht*; mais malgré la déficience de la capsule à ce niveau, la face antérieure de l'articulation est solidement renforcée par le tendon du sous-scapulaire inséré sur la petite tubérosité;

c) Enfin, c'est entre les ligaments gléno-huméraux moyen et inférieur qu'apparaît le *véritable point faible* de l'articulation, sous l'aspect d'un espace ovalaire à grand axe oblique en bas et en dehors, partiellement masqué par le bord inférieur du tendon du sous-scapulaire; en ce point la capsule est amincie et laisse passer la tête humérale dans les luxations antéro-internes de l'épaule : c'est la *zone faible chirurgicale de l'articulation.*

2° La **partie postérieure** de la capsule est, comme nous l'avons exprimé précédemment, d'une minceur extrême; mais elle se trouve artificiellement renforcée par suite de son

(1) Anatomiste anglais du XVIIIe siècle.

adhérence aux tendons des trois muscles trochitériens *(tendons de renforcement)*; le tendon du sus-épineux lui adhère intimement; ceux des muscles sous-épineux et petit rond présentent une adhérence moindre que le précédent.

SYNOVIALE

La synoviale tapisse la face interne de la capsule dans toute son étendue; elle s'en détache près des insertions osseuses de cette dernière pour se réfléchir jusqu'au pourtour du revêtement cartilagineux des surfaces articulaires; c'est ainsi qu'elle recouvre la face interne du col chirurgical, et qu'à la partie supérieure de l'articulation elle s'avance légèrement à la face supérieure du col de l'omoplate jusqu'à la base de l'apophyse coracoïde.

Au niveau de la partie interne du col chirurgical, elle est soulevée par des brides fibreuses récurrentes venues de la capsule; ce sont les *freins de la capsule (frenula capsulæ)*.

La synoviale émet quelques *prolongements*; et parmi ceux-ci *deux* sont constants : ce sont la *bourse séreuse du sous-scapulaire* et le *prolongement bicipital*; deux sont inconstants : ce sont d'une part, le petit prolongement qui occupe l'échancrure glénoïdienne, et d'autre part, le prolongement coracoïdien qui traverse un petit orifice capsulaire, l'*orifice sous-coracoïdien* (Rouvière), situé entre les insertions scapulaires des ligaments gléno-huméraux supérieur et moyen, soit immédiatement en dehors du bourrelet glénoïdien (c'est le cas le plus fréquent), soit entre ce bourrelet et le rebord glénoïdien; ce prolongement communique parfois avec la bourse séreuse du sous-scapulaire.

Au niveau de l'échancrure glénoïdienne, le prolongement synovial possède fréquemment des franges entourées de petits bourrelets graisseux.

a) La ***bourse séreuse du sous-scapulaire*** s'échappe par le *foramen ovale de Weitbrecht,* zone de déhiscence de la capsule; elle s'insinue entre le tendon de ce muscle et la face antérieure de la glène et du col de l'omoplate; en dedans elle s'étend parfois jusqu'à la partie la plus externe de la fosse sous-scapulaire; on rencontre quelquefois, autour de l'orifice de communication, des franges synoviales et un gros bourrelet adipeux.

Chez certains sujets on peut observer une fusion de la bourse séreuse du sous-scapulaire à la bourse séreuse sous-coracoïdienne, en avant du ligament gléno-huméral moyen qui se trouve en pareil cas complètement entouré par la synoviale et ses prolongements séreux (Rouvière).

b) Le ***prolongement bicipital*** accompagne le tendon de la longue portion du biceps dans la coulisse bicipitale sur une longueur de 4 à 5 centimètres; il possède la forme d'une gaine séreuse cylindrique; séreuse et tendon sont maintenus dans la coulisse bicipitale par le ligament huméral transverse de Gordon-Brodie, tendu d'une lèvre à l'autre de la gouttière; à la partie inférieure du tunnel ostéo-fibreux, le prolongement bicipital se termine par un bourrelet circulaire (voy. : fig. 145).

A part le prolongement de l'échancrure glénoïdienne, la bourse séreuse du sous-scapulaire, la bourse séreuse sous-coracoïdienne et le prolongement bicipital ne sont que de *pseudo-diverticules* de la synoviale, car primitivement elles existent à l'état de bourses séreuses isolées, et ce n'est que secondairement qu'elles se mettent en communication avec la cavité articulaire; le foramen ovale de Weitbrecht et l'orifice sous-coracoïdien sont dus à la fusion de la bourse séreuse du sous-scapulaire et de la sous-coracoïdienne à la synoviale de l'articulation de l'épaule, ce qui explique la disparition à leur niveau de la capsule articulaire et de la partie correspondante de la synoviale qui tapisse cette capsule.

RAPPORTS DE LA SYNOVIALE AVEC LE TENDON DE LA LONGUE PORTION DU BICEPS. — Le tendon de la longue portion du biceps, ou gléno-biceps, traverse la cavité articulaire depuis l'échancrure comprise entre les deux tubérosités et le pôle supérieur du rebord glénoïdien; dans cette traversée, la synoviale entoure le plus souvent complètement le tendon; cette disposition est le résultat de la migration du tendon au cours du développement de l'articulation.

Primitivement le tendon du biceps est situé en dehors de l'articulation et ce n'est qu'ultérieurement qu'il émigre à l'intérieur de l'articulation; il est tout d'abord compris entre la capsule et la synoviale jusqu'à la fin du troisième mois; puis il soulève la syno-

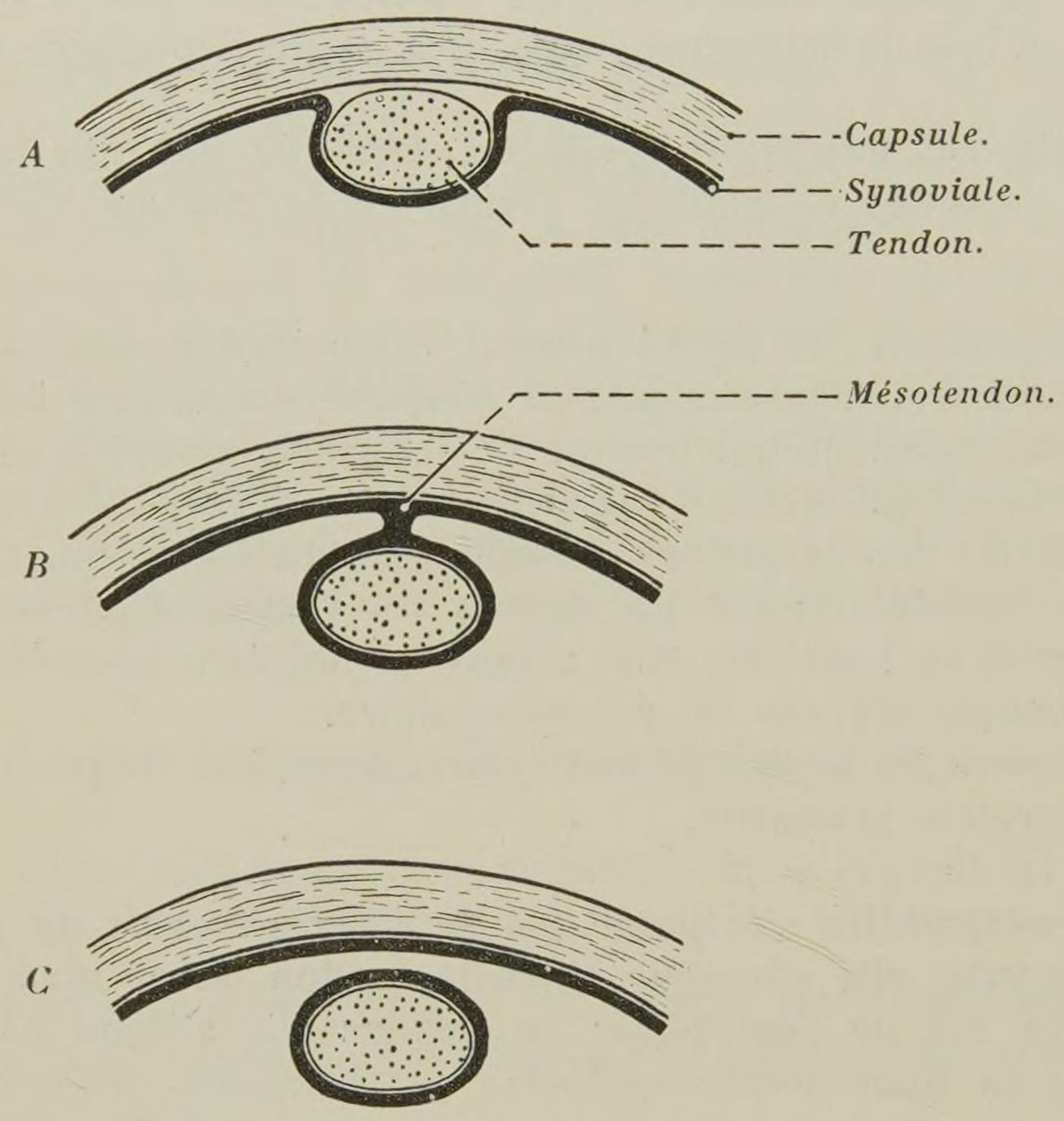

FIG. 144.

Rapport de la synoviale de l'articulation de l'épaule avec le tendon de la longue portion du biceps (schématique) (d'après WELCKER).

A. Le tendon est extra-synovial.
B. Le tendon est pourvu d'un méso (mésotendon).
C. Le tendon possède une gaine synoviale complète indépendante.

viale qui l'entoure tout en restant rattaché à la capsule par un petit méso *(mésotendon)*; enfin, plus tardivement (fin du quatrième mois), le méso disparaissant, le tendon est complètement entouré par la synoviale (Welcker); chez l'adulte, on peut rencontrer le tendon du biceps soit libre à l'intérieur de l'articulation et entouré de synoviale de toute part, et c'est le cas le plus fréquent, soit rattaché à la capsule par un méso ; quelquefois même ces deux dispositifs coexistent sur la même articulation (voy. : fig. 144).

RAPPORTS DE LA SYNOVIALE AVEC LES CARTILAGES DE CONJUGAISON. — Du côté de l'humérus, la synoviale affecte pendant l'enfance et l'adolescence des rapports importants avec le *cartilage de conjugaison*; en haut et en dehors, elle reste distante du cartilage de 5 à 6 millimètres; en bas et en dedans, elle s'avance au-dessous de lui, mais en réalité elle se réfléchit pour s'insérer à son niveau, si bien qu'un décollement épiphysaire n'entraîne pas forcément l'ouverture de l'articulation.

Du côté de l'omoplate, les points complémentaires sus- et sous-glénoïdiens sont en rapport avec la cavité articulaire (voy. : *Développement de la cavité glénoïde*; article : *Omoplate*).

BOURSES SÉREUSES PÉRIARTICULAIRES.

L'articulation de l'épaule est environnée d'un certain nombre de bourses séreuses (1) : les unes sont en rapport immédiat avec l'articulation et communiquent avec la synoviale (voyez précédemment); les autres, beaucoup plus éloignées, sont interposées entre les muscles et les tendons périarticulaires.

Les plus importantes sont la bourse séreuse sous-deltoïdienne, la bourse séreuse sous-acromiale, la bourse séreuse du sous-scapulaire, la bourse séreuse sous-coracoïdienne et la bourse séreuse du coraco-biceps.

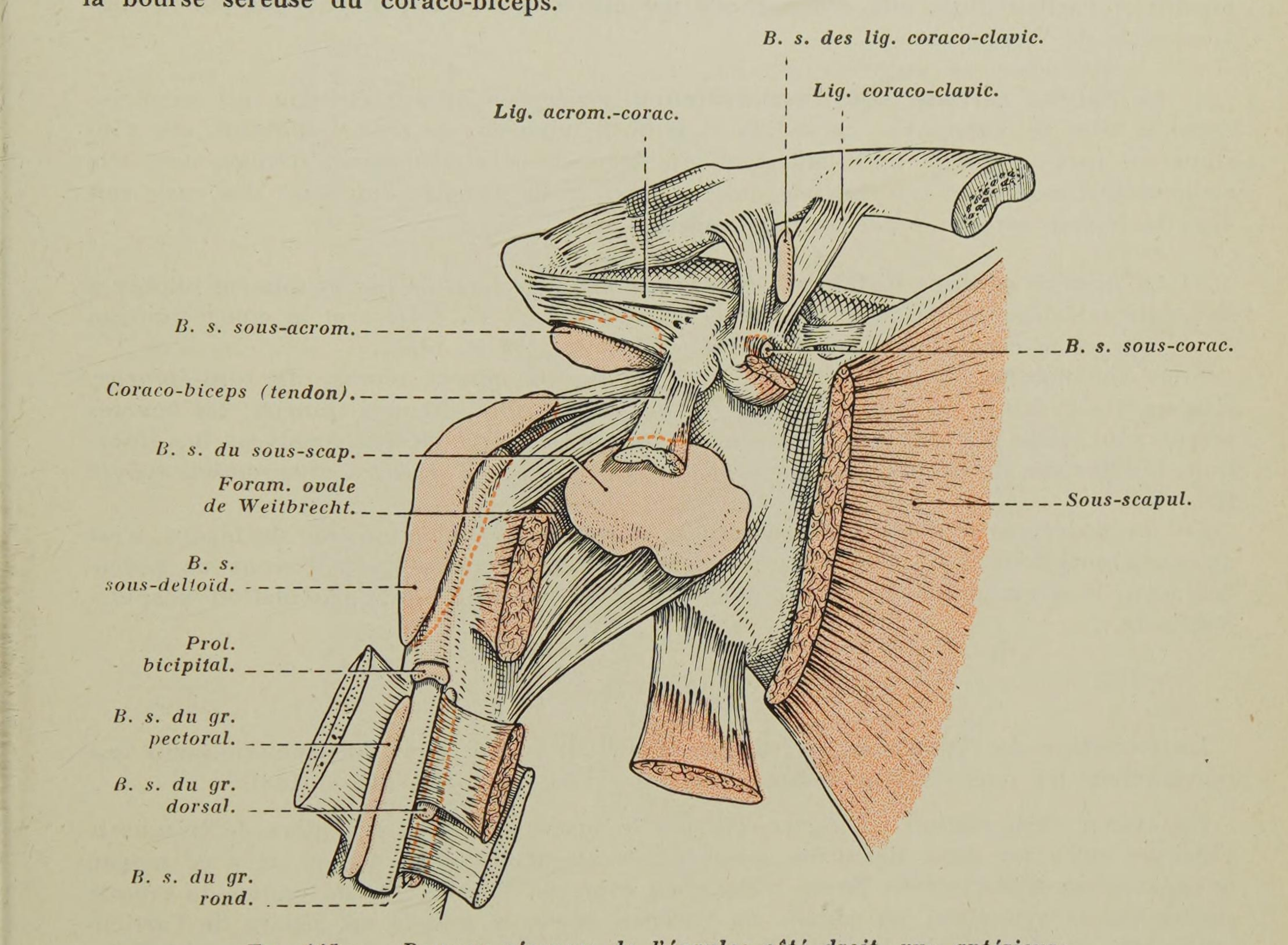

FIG. 145. — *Bourses séreuses de l'épaule; côté droit, vue antérieure.*

1° La ***bourse séreuse sous-deltoïdienne,*** la plus volumineuse et la plus étendue, est comprise entre la voûte acromio-coracoïdienne et le deltoïde d'une part, et l'articulation de l'épaule d'autre part; elle communique souvent avec la bourse séreuse sous-acromiale; équivalente d'un *espace de glissement* hautement différencié, elle permet les déplacements de la tête humérale et de sa collerette tendineuse au cours des changements de position de l'humérus par rapport au scapulum et, plus spécialement, dans les mouvements de rotation interne et externe de l'humérus.

(1) Article à consulter : SASAKI : Sur les bourses séreuses périarticulaires précapsulaires de l'épaule chez l'homme. *Annales d'Anatomie, d'Histologie et d'Embryologie,* 1925, p. 219.

Très importante du point de vue pathologique; elle est le siège de la bursite sous-deltoïdienne (périarthrite scapulo-humérale de Duplay [1]) consécutive aux traumatismes si fréquents de l'épaule (luxations, contusions).

2° La ***bourse séreuse sous-acromiale*** est interposée entre la voûte acromiale et le ligament acromio-coracoïdien d'une part, et la face supérieure de l'articulation d'autre part; elle communique parfois avec la synoviale articulaire (Rouvière).

3° La ***bourse séreuse du sous-scapulaire*** est comprise entre le tendon du sous-scapulaire et l'articulation; elle communique presque toujours avec la synoviale par le foramen ovale de Weitbrecht.

4° La ***bourse séreuse sous-coracoïdienne,*** généralement peu étendue, est comprise entre la base de l'apophyse coracoïde et le bord supérieur du sous-scapulaire; elle s'insinue en partie sous le bord antérieur du ligament coraco-huméral; fréquemment elle communique, soit avec la synoviale de l'articulation de l'épaule (un tiers des cas), soit avec la bourse séreuse précédente (Rouvière).

5° *La* ***bourse séreuse du coraco-biceps,*** allongée de haut en bas et souvent bilobée à sa partie inférieure, est comprise entre le sous-scapulaire en arrière et la courte portion du biceps et le coraco-brachial en avant (voy. : fig. 139 et 145).

Nous signalerons en outre comme inconstantes : la *bourse séreuse du sous-épineux,* située entre la face postérieure de l'articulation et le tendon du sous-épineux; les *bourses séreuses du grand pectoral,* du *grand dorsal* et du *grand rond,* situées au niveau des insertions tendineuses de ces muscles sur l'humérus; et la *bourse séreuse sus-acromiale* (voy. : fig. 145).

Le *prolongement bicipital,* qui entoure le tendon de la longue portion du biceps, n'est qu'exceptionnellement isolé en tant que bourse séreuse; comme nous l'avons vu précédemment, il communique presque toujours avec la synoviale de l'articulation scapulo-humérale.

RAPPORTS

L'articulation de l'épaule est en rapport immédiat avec le cône musculo-tendineux que représentent les muscles scapulo-huméraux (voy. : fig. 140, 146, 147 et 148).

En avant, l'articulation est recouverte par le sous-scapulaire : le tendon de ce muscle s'insinue entre les deux ligaments gléno-huméraux supérieur et moyen, et à ce niveau la capsule est déhiscente et forme le foramen ovale de Weitbrecht; le tendon du muscle repose sur la synoviale; en dedans du foramen ovale, le muscle est séparé de l'articulation par un diverticule de cette synoviale : c'est la *bourse séreuse du sous-scapulaire* qui s'étend en dedans plus loin que le col de l'omoplate; le tendon du sous-scapulaire recouvre complètement le ligament gléno-huméral moyen et le cache tout entier.

Toujours en avant, mais un peu en dedans, le coraco-brachial et la courte portion du biceps se détachent de l'apophyse coracoïde; ils croisent obliquement la face antéro-interne de l'articulation; se dirigeant en bas et en dedans, ils sont séparés de l'articulation par le sous-scapulaire et parfois aussi par une bourse séreuse, d'aspect bilobé, la *bourse séreuse du coraco-biceps.*

En haut, l'articulation répond à la voûte acromio-coracoïdienne formée par l'apophyse coracoïde et l'acromion, solidement reliés entre eux par le ligament acromio-coracoïdien.

---

(1) Décrite pour la première fois par Simon Duplay en 1872.

Cette voûte, véritable auvent protecteur de l'articulation, représente un cintre dont la partie la plus élevée répond à l'extrémité antéro-externe ou sommet de l'acromion, et tout en surplombant la tête humérale elle s'incline un peu en arrière et en bas, de sorte que le bord postérieur de la voûte descend plus bas que son bord antérieur; il en résulte que la tête sera gênée pour se déplacer en haut et en arrière, ce qui explique la fréquence plus grande des luxations antéro-internes de l'épaule.

Cette voûte est séparée de l'articulation par deux bourses séreuses, d'une part, la *bourse*

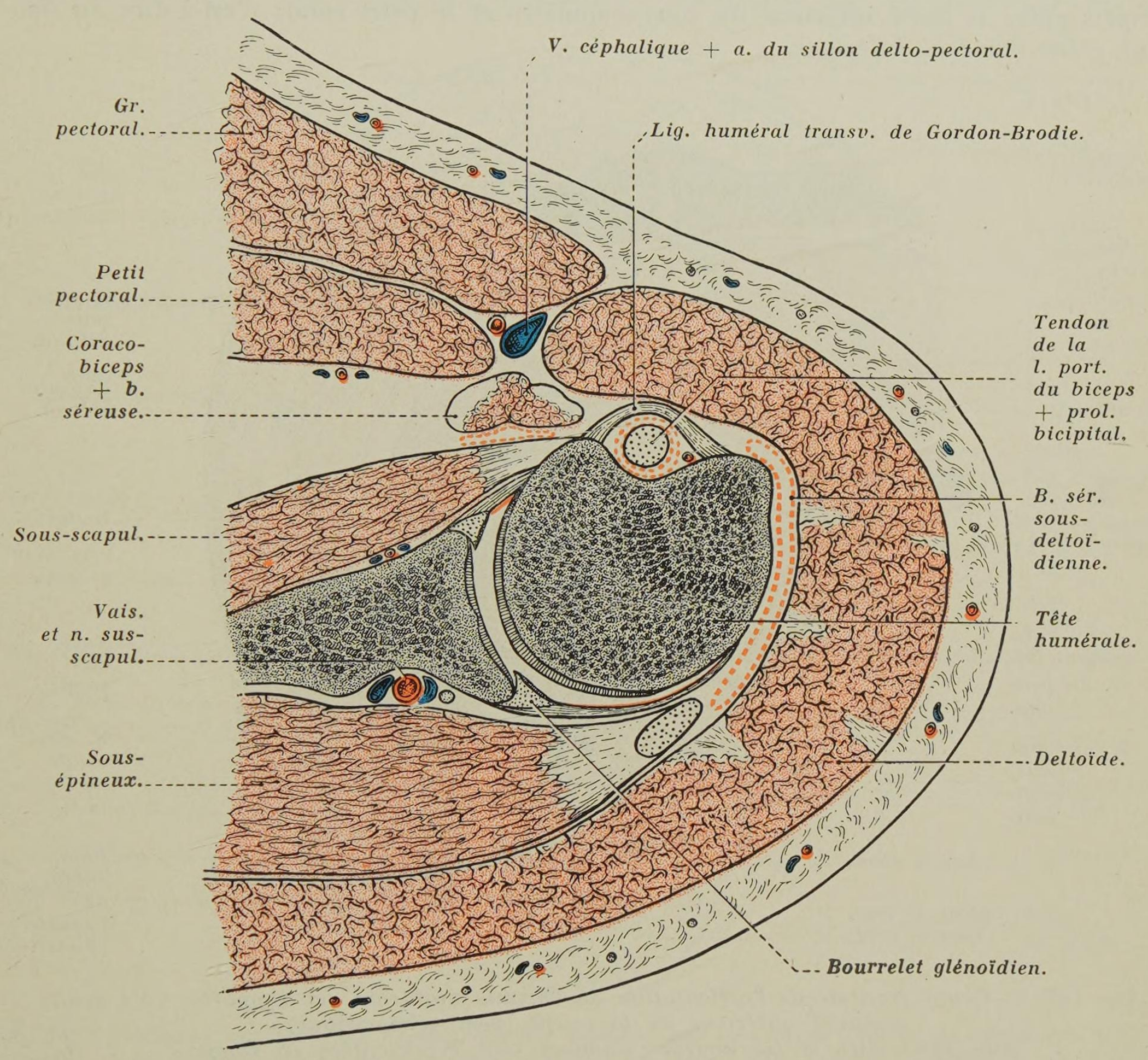

Fig. 146. — *Coupe transversale passant au niveau de l'articulation de l'épaule ; côté droit, segment inférieur de la coupe* (demi-schématique) (*en rouge plein,* la synoviale; *en pointillé rouge,* les bourses séreuses et prolongements synoviaux).

sous-acromiale située au-dessus du ligament coraco-huméral (voy. : fig. 139), et d'autre part, la *bourse sous-coracoïdienne,* diverticule de la synoviale, située à la base de l'apophyse coracoïde et au-dessus du bord supérieur du sous-scapulaire; elle est cachée en partie sous le bord antérieur du ligament coraco-huméral.

En arrière, l'articulation répond successivement de haut en bas aux tendons des muscles trochitériens : sus-épineux, sous-épineux et petit rond, qui tous les trois irradient des trois facettes d'insertion du trochiter (voy. : fig. 139 et 148).

Entre ces trois muscles, la capsule possède une partie plus épaisse qui tranche nettement, à première vue, sur la partie moins épaisse recouverte par les tendons de ces muscles; aussi, à la face postérieure de l'articulation, entre le sous-épineux et le petit rond, puis entre le sus- et le sous-épineux, on peut voir une bande longitudinale plissée de la capsule formant bourrelet.

En bas et en dedans, l'articulation répond au creux de l'aisselle.

La partie de l'articulation en rapport avec le creux axillaire correspond à l'espace compris entre le bord inférieur du sous-scapulaire et le petit rond; c'est-à-dire au *ligament gléno-huméral inférieur.*

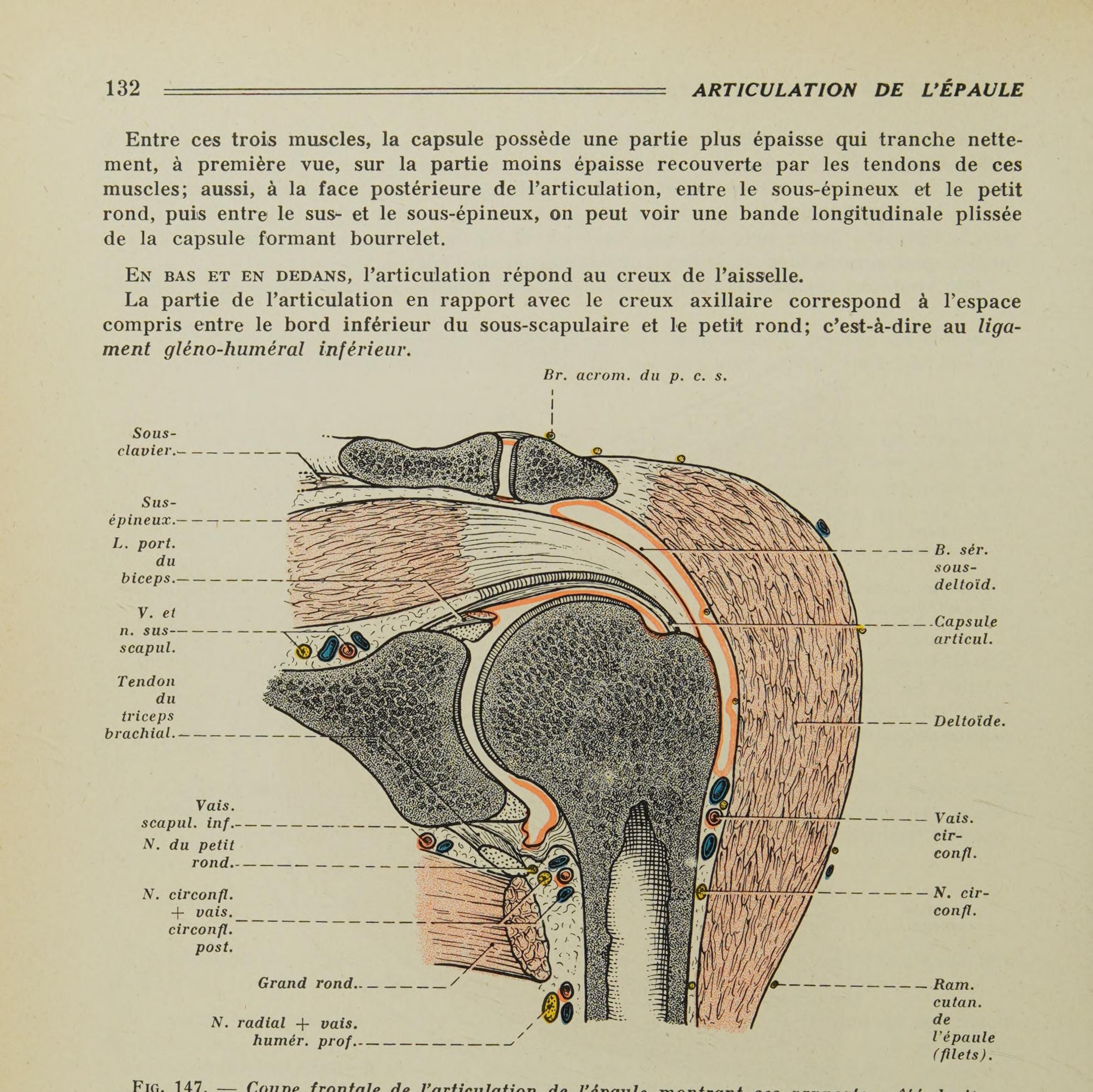

Fig. 147. — *Coupe frontale de l'articulation de l'épaule montrant ses rapports; côté droit, segment antérieur de la coupe* (demi-schématique) (les synoviales et les bourses séreuses sont représentées *en rouge*).

On trouve tout d'abord au pôle inférieur de la glène, le tendon du triceps adhérent à la capsule et formant à ce niveau un épaississement fibreux : c'est le *coussinet élastique du bras de Poirier* (1).

Entre la longue portion du triceps, le grand rond en avant et le petit rond en arrière, se trouve un petit espace quadrangulaire qui répond extérieurement à la face interne de la capsule et au col chirurgical de l'humérus : c'est le *trou carré de Velpeau* par où passent le nerf circonflexe, l'artère circonflexe postérieure et ses veines satellites; les

(1) Anatomiste et chirurgien français, fut professeur d'Anatomie à la Faculté de Médecine de Paris, membre de l'Académie de Médecine (1853-1907).

rapports immédiats de la face interne de l'articulation avec le nerf circonflexe expliquent la possibilité de lésion de ce nerf (élongation) dans les luxations antéro-internes de l'épaule.

La partie la plus inférieure de l'articulation, qui apparaît dans l'écartement des muscles sous-scapulaire, longue portion du triceps et petit rond, se met en rapport avec le contenu du creux axillaire; le paquet vasculo-nerveux, oblique en bas et en avant, croise en X la face inférieure de l'articulation et en est séparé par une couche de tissu cellulo-graisseux et des ganglions lymphatiques; ce paquet est constitué par l'artère

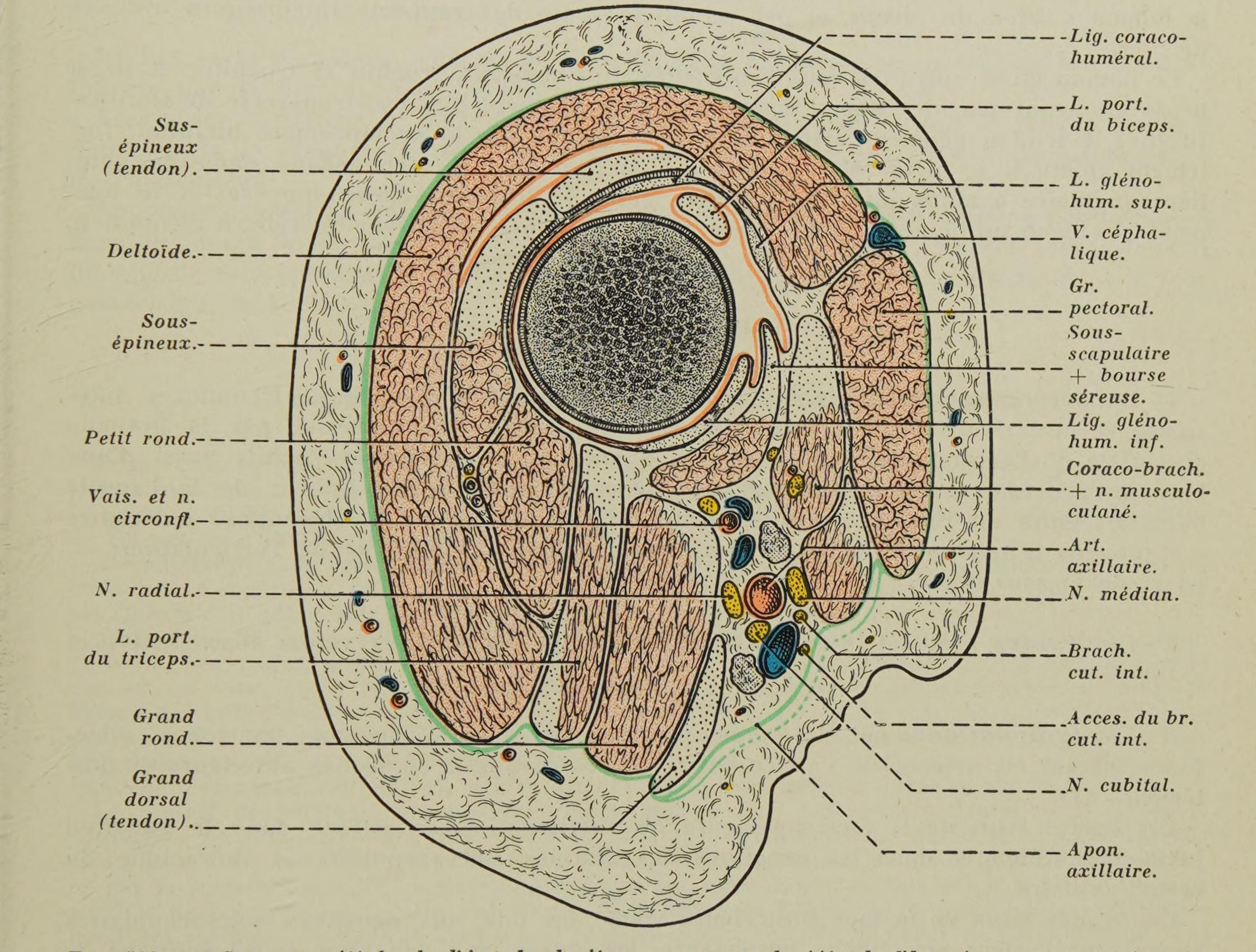

FIG. 148. — *Coupe sagittale de l'épaule droite passant par la tête de l'humérus; segment interne de la coupe* (le nerf supérieur du coraco-brachial est figuré à la face postérieure de ce muscle; *en rouge*, la synoviale et les bourses séreuses).

axillaire, la veine axillaire et les troncs du plexus brachial et leurs branches, à savoir : nerfs radial, circonflexe, médian, musculo-cutané, cubital, brachial cutané interne et son accessoire (voy. : fig. 148) (voy. : *Artère axillaire*).

La face interne de l'articulation de l'épaule est accessible et palpable par le creux de l'aisselle.

EN DEHORS ET EN HAUT, l'articulation est recouverte par une épaisse masse charnue, le *deltoïde,* qui forme le *relief de l'épaule*; ce muscle recouvre à la fois l'articulation et les sangles tendineuses périarticulaires; il est séparé de la face antéro-externe de l'articulation par une volumineuse bourse séreuse, la *bourse sous-deltoïdienne,* une des plus

volumineuses et des plus belles de l'organisme; elle communique parfois avec la bourse séreuse sous-acromiale.

En avant, le bord antérieur du deltoïde correspond au sillon intermusculaire qui le sépare du grand pectoral : c'est le *sillon delto-pectoral* que suivent la veine céphalique et une petite artériole issue de l'acromio-thoracique *(artère delto-pectorale de Dujarier)*; ce sillon est soulevé par la tête humérale dans les luxations antéro-internes de l'épaule (variétés sous- et intra-coracoïdiennes).

Enfin rappelons qu'intérieurement, la cavité articulaire est traversée par le *tendon* de la *longue portion du biceps,* et par ce fait présente des rapports intrinsèques avec ce dernier.

Le tendon glisse entre les deux tubérosités de l'humérus, trochin et trochiter et il est bridé en avant par des fibres transversales du ligament huméral transverse de Gordon-Brodie; le tendon pénètre l'articulation, accompagné par le prolongement bicipital; fortement aplati, il se dirige obliquement en haut, en arrière et en dedans, dans une gouttière angulaire à sinus inférieur ménagée entre le ligament coraco-huméral et le ligament sus-gléno-sus-huméral, pour venir s'insérer au pôle supérieur du rebord glénoïdien.

VAISSEAUX ET NERFS

1° Les ***artères*** viennent : *a)* de l'*axillaire,* par le cercle des deux circonflexes antérieure et postérieure disposé autour du col chirurgical de l'humérus, par la branche acromiale de l'acromio-thoracique, et par la scapulaire inférieure; parfois aussi d'une branche articulaire, directe, inconstante, pour la partie supéro-interne de la capsule (Morris); enfin un rameau ascendant intra-articulaire issu de la circonflexe antérieure accompagne le tendon de la longue portion du biceps à l'intérieur de l'articulation; — *b)* et de la *sous-clavière* par la *sus-scapulaire.*

2° Les ***veines*** sont satellites des artères; elles se rendent aux veines sous-clavière et axillaire.

3° Les ***lymphatiques*** ont été étudiés par Mouchet et par Tanasesco; les troncs collecteurs suivent les artères de l'articulation; on les distingue en troncs antérieurs et postérieurs (1).

Les troncs issus de la face antérieure de l'articulation se jettent dans le ganglion juxta-coracoïdien et dans les ganglions des chaînes sous-scapulaire et thoracique du creux axillaire.

Les troncs issus de la face postérieure vont : les uns, aux ganglions sous-scapulaires en suivant l'artère circonflexe postérieure, les autres, aux ganglions sous-trapéziens ou parfois aux ganglions sus-claviculaires (chaîne cervicale transverse) en suivant l'artère scapulaire supérieure ou la cervicale transverse superficielle.

4° Les ***nerfs*** dérivent des branches du plexus brachial et se distinguent en *antérieurs* et *postérieurs,* suivant qu'ils sont destinés aux parties antérieure ou postérieure de l'articulation.

---

(1) Articles et ouvrage à consulter : TANASESCO : *Lymphatiques de l'articulation scapulo-humérale.* Bibliographie anatomique, 1910, p. 230.

MOUCHET : Lymphatiques de l'articulation de l'épaule. *Comptes rendus de l'Association des Anatomistes,* 1911, p. 123.

MOUCHET et NOUREDDINE : *Vaisseaux lymphatiques des grandes articulations des membres.* O. Doin, édit., Paris, 1925.

a) Les **nerfs antérieurs** ou *rameaux articulaires de Rüdinger* se détachent du *nerf circonflexe* et sont généralement au nombre de deux.

Le *rameau supérieur (nerf principal de l'articulation)* naît de l'origine du circonflexe, parfois même du tronc radio-circonflexe; tout d'abord accolé au nerf circonflexe, il se dirige obliquement en bas et en dehors à la face antérieure du sous-scapulaire; puis il contourne le bord inférieur de ce muscle pour se distribuer en trois ou quatre filets étagés à la face antérieure de l'articulation.

Le *rameau inférieur*, très grêle, est inconstant; il naît du circonflexe au niveau du trou carré de Velpeau; obliquement dirigé en haut et en dehors, il se distribue à la partie postéro-interne de l'articulation.

b) Les **nerfs postérieurs** sont au nombre de deux également, mais très grêles; ils sont fournis par le *nerf sus-scapulaire.*

Le *rameau supérieur* se détache dans la fosse sus-épineuse; il suit le tendon du sus-épineux qui le recouvre et le masque, puis il se distribue à la face postéro-supérieure de l'articulation.

Le *rameau inférieur* (inconstant) naît au point où le nerf sus-scapulaire contourne la base de l'épine de l'omoplate pour aborder la fosse sous-épineuse; masqué par le tendon du muscle sous-épineux, il se dirige obliquement en dehors pour se distribuer à la face postérieure de l'articulation.

MÉCANISME DE L'ARTICULATION SCAPULO-HUMÉRALE

Nous avons vu précédemment que, malgré l'agrandissement de la cavité glénoïde pour contenir la tête humérale, celle-ci n'entre qu'incomplètement en rapport avec cette cavité, et quelle que soit la position du bras une partie importante de la tête humérale, le tiers environ, est toujours hors de contact avec la glène et reste en rapport avec la capsule articulaire.

Normalement, et le bras pendant le long du corps, la tête humérale n'est en contact qu'avec les trois quarts supérieurs de la cavité glénoïde, et le quart inférieur répond à la partie interne du col chirurgical; quant à la partie supérieure de la tête, elle répond à la capsule.

Ainsi donc, il n'y a pas contention de la tête humérale dans la glène, mais juxtaposition partielle; néanmoins, quelle que soit la position de la tête humérale, on admet aujourd'hui que le contact est total et se fait par toute l'étendue des surfaces articulaires en présence; ainsi la *théorie du contact polaire central* ou mieux *juxta-central* au niveau du tubercule glénoïdien, émise par Assaky (1885), admise par Farabeuf, est actuellement abandonnée du fait qu'elle est contraire aux lois de la morphologie générale des articulations; en effet dans les énarthroses, le cartilage d'encroûtement présente son maximum d'épaisseur là où la pression est maxima.

Le contact des surfaces osseuses est assuré, comme dans toutes les articulations : *a)* par le *rôle de la pression atmosphérique;* grâce au vide qui existe entre les surfaces articulaires, elle serait de 8 kilos 500 (Bugnion), c'est-à-dire plus que suffisante pour soutenir le poids du bras; — *b)* par la *tonicité des muscles scapulo-huméraux* qui est le moyen de contention le plus rationnel; aussi la paralysie de ces muscles entraîne-t-elle la chute de l'humérus et par conséquent l'écartement des surfaces articulaires, c'est-à-dire le *déplacement secondaire passif de l'humérus,* le bras devient alors ballant.

MOUVEMENTS DE L'ÉPAULE

L'articulation scapulo-humérale, par la laxité et la minceur de sa capsule, par la plus grande étendue de la surface articulaire humérale (sphère pleine) par rapport à la glène scapulaire (sphère creuse), est une articulation établie beaucoup plus en vue de la mobilité qu'en vue de la solidité : aussi est-elle fréquemment le siège de luxations; par contre ses mouvements sont très étendus et sont combinés aux mouvements qui se passent dans la ceinture scapulo-thoracique, c'est *la plus mobile* des articulations de l'organisme; la tête humérale peut se déplacer dans la glène scapulaire par roulement, glissement et pivotement autour d'une infinité d'axes ainsi qu'on l'observe dans toute énarthrose.

Ces mouvements peuvent se ramener à quatre mouvements fondamentaux qui sont : 1° l'antépulsion et la rétropulsion du bras; 2° l'abduction et l'adduction; 3° la rotation externe et interne; 4° et enfin la circumduction.

*1° **Antépulsion.*** — Dans l'antépulsion, équivalente de la flexion, le bras est projeté en avant, l'extrémité inférieure de l'humérus décrit un arc de cercle dans le plan sagittal et la tête humérale se meut sur place; l'axe du mouvement est une ligne transversale presque parallèle au plan du corps de l'omoplate qui passe par le centre de la tête en s'inclinant légèrement en bas et en avant.

Dans ce mouvement, le pôle supérieur de la tête humérale se porte en arrière, la petite tubérosité d'antérieure devient postéro-supérieure, le ligament coraco-huméral et la partie postérieure de la capsule se tendent ainsi que le petit rond qui la double. L'étendue de ce mouvement est d'environ 40 à 50 degrés; au-dessus de cet angle, le mouvement est encore possible jusqu'à 120 degrés, mais l'omoplate suit le mouvement et se déplace en basculant en dehors.

*2° **Rétropulsion.*** — Dans la rétropulsion, équivalente de l'extension, le bras est projeté en arrière; la tête humérale se déplace en sens inverse du précédent mouvement, le ligament coraco-huméral et la partie antérieure de la capsule se tendent ainsi que le sous-scapulaire; ce mouvement, impossible sans l'intervention de la ceinture scapulaire, est limité et ne dépasse pas 35 degrés.

*3° **Abduction*** (1). — Dans l'abduction, le bras s'écarte du tronc, le mouvement s'exécute autour d'un axe antéro-postérieur passant par le centre de la tête humérale et perpendiculaire au plan du corps de l'omoplate; ce mouvement est limité par la rencontre de la grosse tubérosité avec le rebord glénoïdien et par la tension du ligament gléno-huméral inférieur; ce mouvement comprend deux phases : *a)* l'une, d'abduction proprement dite du bras, qui ne dépasse guère 45 degrés; *b)* l'autre d'abduction avec bascule de l'omoplate; cette bascule de l'omoplate commence dès que s'amorce la tension du ligament gléno-huméral inférieur et des muscles grand et petit rond.

Anatomiquement et mécaniquement, on peut décomposer ce mouvement en deux temps : *a)* dans un *premier temps,* le bras est porté à l'horizontale et le mouvement est dû à un roulement de la tête humérale sur la glène scapulaire; là s'arrête l'abduction humérale, la grosse tubérosité venant buter contre le bord supérieur de la glène; — *b)* dans un *deuxième temps,* le bras est porté presque à la verticale grâce à un mouvement de bascule de l'omoplate, qui change l'orientation de la cavité glénoïde, partant celle de la tête humérale.

*4° **Adduction*** (2). — L'adduction consiste en un rapprochement du bras du tronc; dans ce mouvement, inverse du précédent, la tête roule de bas en haut sur la glène; ce mouvement est limité par la rencontre du bras avec le tronc, et lorsqu'on l'exagère en rapprochant le coude de la ligne médiane l'omoplate se déplace.

*5° **Rotation externe et interne.*** — La *rotation externe* s'effectue autour d'un axe vertical qui passe par le centre de la tête de l'humérus et qui est parallèle à la diaphyse.

Dans ce mouvement la petite tubérosité s'écarte de la glène, mais il est rapidement limité par la tension des ligaments gléno-huméraux moyen et inférieur, ainsi que par la tension du sous-scapulaire.

La *rotation interne* est un mouvement analogue mais inverse; il est beaucoup plus étendu que le précédent, car la partie postérieure de la capsule qui se tend pour limiter le mouvement est moins résistante que la partie antérieure; ce mouvement est arrêté par la tension du sous-épineux et par la rencontre du trochin avec le bord antérieur de la glène.

L'étendue des mouvements de rotation est d'environ 100 degrés.

*6° **Circumduction.*** — La circumduction ou *mouvement de fronde* résulte de la succession régulière des mouvements précédents; elle nécessite le jeu des articulations de la clavicule et de l'omoplate, et tandis que l'extrémité inférieure de l'humérus décrit un cercle, la tête humérale glisse et roule dans la cavité glénoïde.

MUSCLES MOTEURS

Les *muscles antépulseurs (fléchisseurs)* sont les faisceaux antérieurs du deltoïde, le faisceau claviculaire du grand pectoral et accessoirement, le coraco-brachial et la courte portion du biceps.

Les *muscles rétropulseurs (extenseurs)* sont les faisceaux postérieurs du deltoïde, le grand dorsal et le grand rond.

Les *muscles abducteurs* sont le deltoïde, le sus-épineux et accessoirement la longue portion du biceps.

---

(1) De *abducere,* écarter.
(2) De *adducere,* ramener vers.

L'abduction du bras dépend de l'action combinée des *faisceaux moyens* ou *acromiaux du deltoïde* et du *sus-épineux*; ce mouvement s'effectue en *deux temps* : *a)* dans un *premier temps*, la contraction du sus-épineux produit le « démarrage » de l'abduction et, suivant l'expression de Codman (1), ce muscle est le « *starter* » de l'abduction du bras; *b)* dans un *deuxième temps*, le deltoïde agit plus efficacement dans le mouvement d'abduction du bras, car il ne peut agir avec son maximum d'intensité sur le levier huméral que lorsque le bras est déjà écarté du corps.

En résumé, le sus-épineux amorce l'abduction, le deltoïde la continue.

Les *muscles adducteurs* sont : le grand pectoral, le grand dorsal, le grand rond, le coraco-brachial, le sous-scapulaire, et accessoirement la courte portion du biceps et la longue portion du triceps brachial.

Les *muscles rotateurs externes* sont le sous-épineux, le petit rond et accessoirement, les faisceaux postérieurs du deltoïde.

Les *muscles rotateurs internes* sont le sous-scapulaire, et accessoirement, le grand pectoral, le grand dorsal, le grand rond et les faisceaux antérieurs du deltoïde.

Du point de vue anatomique, les *muscles rotateurs de l'épaule* peuvent être classés en : *a) courts rotateurs*, qui sont : le sous-épineux, le petit rond, le grand rond et les faisceaux antérieurs et postérieurs du deltoïde; tous sont des *muscles scapulo-huméraux*; — *b)* et *longs rotateurs*, qui sont : le grand pectoral et le grand dorsal.

---

(1) Ouvrage à consulter : CODMAN : *The shoulder*, 1 vol., Boston, 1934.

ARTICULATION DU COUDE

L'articulation du coude, ou *articulation huméro-antibrachiale* réunit l'avant-bras au bras, c'est-à-dire le cubitus et le radius à l'humérus.

Elle est formée de *deux articulations* distinctes, l'une *huméro-cubitale,* qui est une *trochléenne*; l'autre *huméro-radiale* qui est une *condylienne*; physiologiquement distinctes, ces deux articulations sont confondues anatomiquement, par la continuité de leurs surfaces articulaires et par le fait qu'elles ont la même capsule et la même synoviale.

Equivalente à celle du genou au membre inférieur, l'articulation du coude est une articulation dans laquelle s'effectuent des mouvements de flexion et d'extension; elle est par suite bien différente de l'articulation radio-cubitale supérieure qui lui est anatomiquement réunie, mais dont elle diffère physiologiquement par le fait que cette dernière préside aux mouvements de pronation et de supination.

SURFACES ARTICULAIRES

Trois os prennent part à la constitution de l'articulation du coude : ce sont l'extrémité inférieure de l'humérus du côté du bras, et les extrémités supérieures du cubitus et du radius du côté de l'avant-bras.

1. — Extrémité inférieure de l'humérus.

L'extrémité inférieure de l'humérus est aplatie d'avant en arrière (palette humérale), élargie et incurvée d'arrière en avant au niveau des surfaces articulaires, de façon à les placer en grande partie en avant du plan frontal qui continue la palette humérale.

Les *surfaces articulaires* qu'elle présente comprennent : la trochlée humérale en dedans, le condyle huméral en dehors, séparés par la zone conoïde ou gouttière condylo-trochléenne.

L'axe transversal de l'extrémité inférieure de l'humérus n'est pas exactement transversal, mais oblique de dehors en dedans et un peu d'avant en arrière, si bien que sa face antérieure regarde légèrement en dedans, tandis que sa face postérieure regarde en dehors.

a) La ***trochlée humérale*** est destinée au cubitus; elle présente la forme d'une poulie; envisagée d'avant en arrière, elle décrit un cercle presque complet (soit environ les quatre cinquièmes) qui n'est interrompu au-dessus d'elle que par la mince lame osseuse comprise entre les fossettes olécranienne et coronoïdienne; elle est déjetée en avant dans le sens vertical et son axe est oblique en bas et en dedans, faisant avec l'axe transversal de l'extrémité inférieure de l'humérus un angle d'environ 15 degrés.

Son bord interne est plus proéminent que le bord externe et descend plus bas; son bord externe est mousse.

Elle présente une *gorge* et deux versants, appelés *joues* de la trochlée, inclinés en sens inverse.

La *gorge*, véritable ligne directrice des mouvements de l'articulation, est arrondie, mais n'est pas exactement placée dans un plan sagittal, car elle décrit autour de l'axe de la trochlée un trajet hélicoïdal dont l'extrémité postérieure est plus externe que l'extrémité antérieure.

En avant, la gorge est oblique de haut en bas et de dedans en dehors, tandis qu'en arrière l'obliquité est encore plus prononcée de haut en bas et de dehors en dedans,

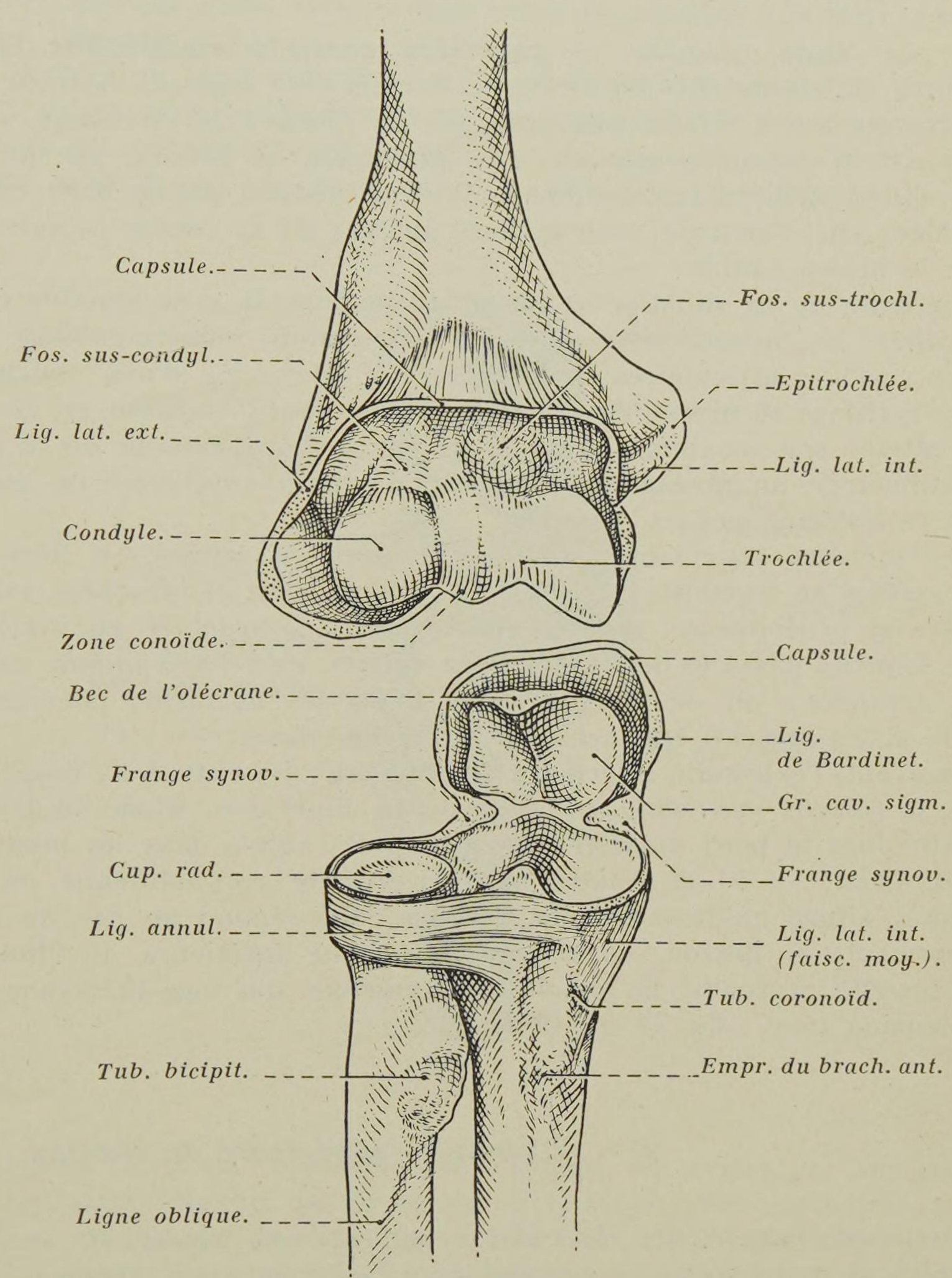

FIG. 149. *Surfaces articulaires de l'articulation du coude; côté droit, vue antérieure.*

de telle sorte que dans l'extension, l'avant-bras se porte légèrement en dehors : c'est le *cubitus valgus physiologique.*

La *joue externe* est moins large que l'interne et moins saillante, sa largeur moyenne est d'environ 8 millimètres; la *joue interne* est plus saillante, plus large et plus inclinée; elle remonte moins haut en arrière qu'en avant; sa largeur moyenne est d'environ 14 millimètres (voy. : fig. 27, 28 et 149).

La trochlée s'articule avec la grande cavité sigmoïde du cubitus.

b) Le ***condyle huméral,*** situé en dehors de la trochlée, présente l'aspect d'une saillie arrondie en forme de segment sphérique, légèrement aplati dans le sens transversal; en

dehors, il est limité par un bord net et parfois tranchant; il ne s'étend pas à la face postérieure de l'extrémité inférieure de l'humérus, comme la trochlée, et ne correspond qu'aux faces antérieure et inférieure de cette extrémité; par suite de sa situation, le condyle regarde directement en avant, il descend moins bas que la trochlée et s'articule avec la cupule radiale dans la flexion; dans l'extension son bord inférieur seul entre en rapport avec le versant antérieur de la cupule.

c) La ***zone conoïde*** ou ***gouttière condylo-trochléenne*** est comprise entre la trochlée et le condyle; elle présente l'aspect d'un segment de tronc de cône à petite base externe de 3 à 4 millimètres de large; de forme semi-circulaire, elle ne s'étend pas en arrière, tout comme le condyle; elle est limitée en dehors, par un sillon circulaire qui correspond au bord interne du condyle; en dedans, par le bord circulaire externe de la trochlée; elle s'articule avec le bord interne de la cupule radiale, et plus spécialement avec le biseau radial.

Par suite de sa situation et de sa disposition, la zone conoïde représente une *surface articulaire de raccordement* entre les articulations huméro-cubitale et condylo-radiale.

Ces surfaces articulaires sont revêtues à l'état frais d'une couche de cartilage hyalin (fibro-cartilage au niveau de la zone conoïde) dont l'épaisseur est en moyenne de 1 mm. 5; elle atteint son maximum d'épaisseur sur le bord externe de la trochlée, où il est de 2 millimètres; au niveau de la trochlée la limite supérieure du cartilage est concave en haut et n'atteint pas les fossettes.

Ces surfaces articulaires sont environnées de saillies en forme d'apophyses, et de dépressions en forme de fossettes; en dedans, c'est l'*épitrochlée,* saillie aplatie d'avant en arrière et proéminente, séparée elle-même de la trochlée en arrière par une gouttière dans laquelle glisse le nerf cubital; en dehors, c'est l'*épicondyle,* saillie moins apparente, plus arrondie : sur ces apophyses se fixent les ligaments latéraux de l'articulation du coude et les muscles épitrochléens et épicondyliens.

En avant, l'extrémité inférieure de l'humérus présente deux fossettes qui sont : *a)* d'une part, la *fossette sus-condylienne,* de petite dimension, située au-dessus du condyle; cette fossette loge le bord antérieur de la cupule radiale dans les mouvements de flexion de l'avant-bras ; — *b)* et d'autre part, la *fossette coronoïdienne* ou *sus-trochléenne* plus étendue, située au-dessus de la trochlée; elle répond au bec de la coronoïde dans les mouvements de flexion; en arrière, l'extrémité inférieure de l'humérus est excavée en une fossette profonde, la *fossette olécranienne,* qui loge l'olécrane dans les mouvements d'extension (voy. : fig. 27 et 149).

2. — *Extrémité supérieure du cubitus.*

L'*extrémité supérieure du cubitus* présente un aspect en crochet formé par deux saillies qui sont l'apophyse coronoïde en bas et en avant, l'olécrane en haut et en arrière.

La *surface articulaire* qu'elle porte ou *grande cavité sigmoïde* s'articule avec la trochlée; celle-ci présente l'aspect d'une vaste échancrure semi-lunaire qui regarde en haut et en avant lorsque le bras est pendant le long du corps; elle est due à la rencontre, à peu près à angle droit, de la face supérieure de l'apophyse coronoïde avec la face antérieure de l'olécrane. Fortement concave en avant, elle présente deux versants articulaires, l'un antérieur ou coronoïdien, l'autre postérieur ou olécranien, séparés par un sillon transversal non recouvert de cartilage, le *sillon sigmoïdien*; peu apparent sur l'os sec, ce sillon est plus accusé sur l'os frais par la présence de cartilage en bordure; il est très étroit à son milieu et s'élargit quelque peu latéralement, il se termine de chaque côté par une petite dépression triangulaire dans laquelle se loge un peloton adipeux pendant la flexion de l'avant-bras.

Les deux versants articulaires de la grande cavité sigmoïde présentent une crête médiane mousse étendue du bec coronoïdien au bec de l'olécrane; cette crête répond à la gorge de la trochlée et sépare la grande cavité sigmoïde en deux versants ou facettes; l'un, interne, plus large, regarde en avant et en dedans et s'articule avec la joue interne de la trochlée; l'autre, externe, plus étroit, regarde en avant et en dehors et s'articule avec la joue externe de la trochlée; parfois le versant externe est subdivisé à son tour en deux versants secondaires, par une petite crête mousse verticale, parallèle à la crête mousse médiane (15 % des cas : Testut).

La face externe de l'extrémité supérieure du cubitus et l'apophyse coronoïde portent une seconde facette, la petite cavité sigmoïde du cubitus qui s'articule avec le pourtour de la tête du radius dans les mouvements de pronation et de supination de l'avant-bras; légèrement excavée, elle présente un aspect ovalaire, le grand axe étant allongé d'avant

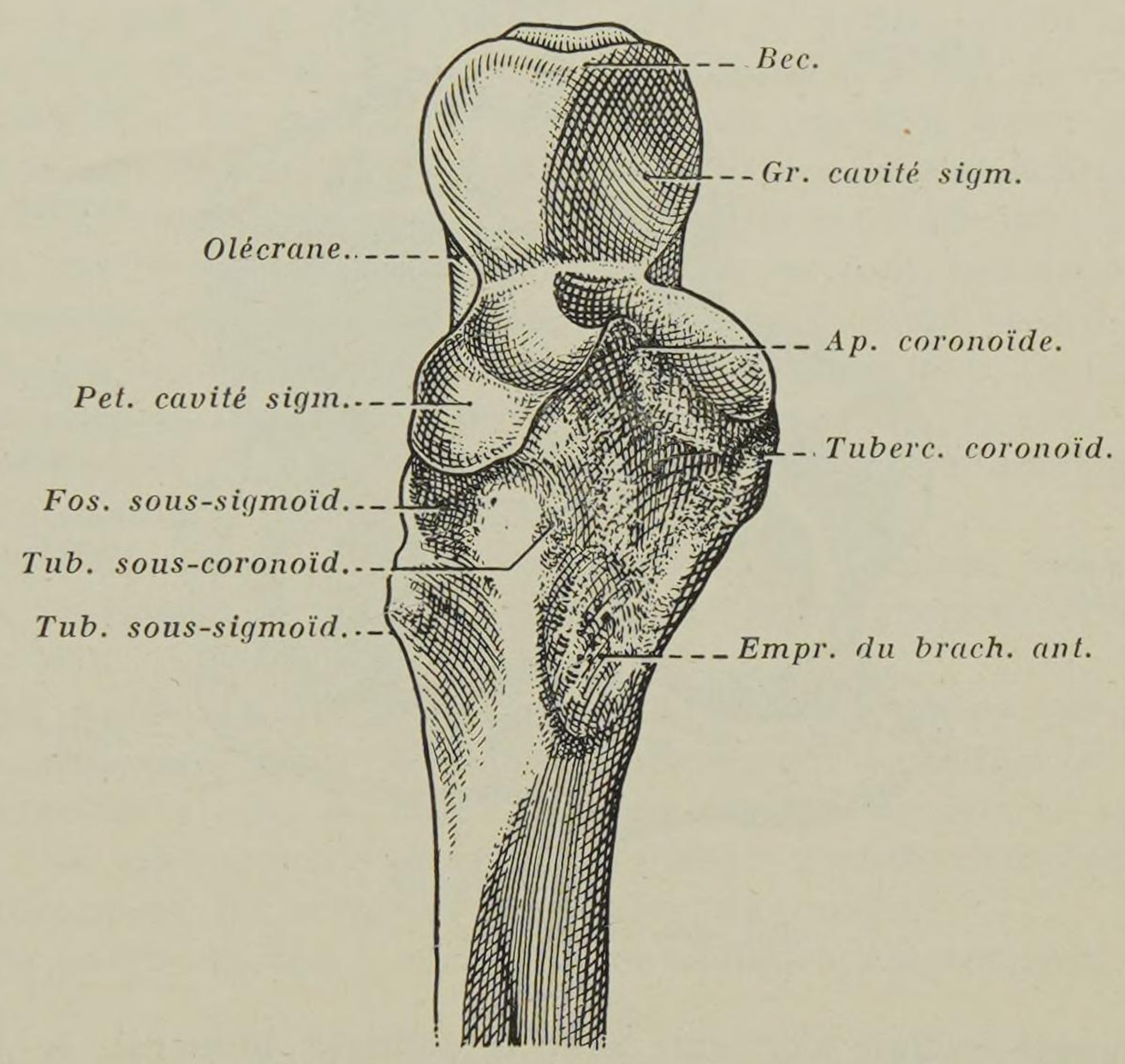

Fig. 150. *Extrémité supérieure du cubitus droit; vue antérieure.*

en arrière; elle est limitée en avant par une crête peu marquée, en arrière par une crête très saillante, la crête rétro-sigmoïdienne, qui prolonge en haut la crête supinatrice sur laquelle se fixe le faisceau cubital du court supinateur; en haut, elle se continue avec la grande cavité dont elle est séparée par une crête curviligne concave en haut et en dehors. Sous-jacente à la petite cavité sigmoïde du cubitus, la face externe de cet os présente une excavation triangulaire à sommet inférieur et à base supérieure dont le versant antérieur reçoit la tubérosité bicipitale et le tendon du biceps dans les mouvements de pronation, alors que le versant postérieur donne insertion au court supinateur : c'est la fossette sous-sigmoïdienne. Sur sa face interne, l'apophyse coronoïde présente une petite saillie irrégulière pyramidale, le *tubercule coronoïdien* (voy. : fig. 149, 150 et 151).

Ces surfaces articulaires sont revêtues sur le vivant d'une couche de cartilage hyalin dont l'épaisseur varie de un à un millimètre et demi; son maximum d'épaisseur est situé au niveau de la crête médiane; sur la crête qui sépare les deux cavités sigmoïdes le cartilage fait place à un fibro-cartilage; quant au sillon sigmoïdien, il est dépourvu de revêtement cartilagineux.

3. — *Extrémité supérieure du radius.*

L'*extrémité supérieure du radius* ou *tête* du radius est séparée du corps de l'os par une portion rétrécie, le *col*; la tête radiale est en totalité articulaire et comprend *deux surfaces* qui sont: d'une part, la *cupule radiale* ou *facette articulaire supérieure du radius* et, d'autre part, le *pourtour de la tête.*

La *cupule radiale* présente l'aspect d'une surface arrondie, excavée, en forme de calotte sphérique; elle n'est pas exactement circulaire, mais légèrement ovalaire, à grand axe antéro-postérieur; elle est circonscrite par un rebord peu saillant, arrondi et mousse dans sa moitié externe, élargi et aplati dans sa moitié interne où il est taillé en biseau : c'est le *biseau radial* (voy. : fig. 51, 149 et 151).

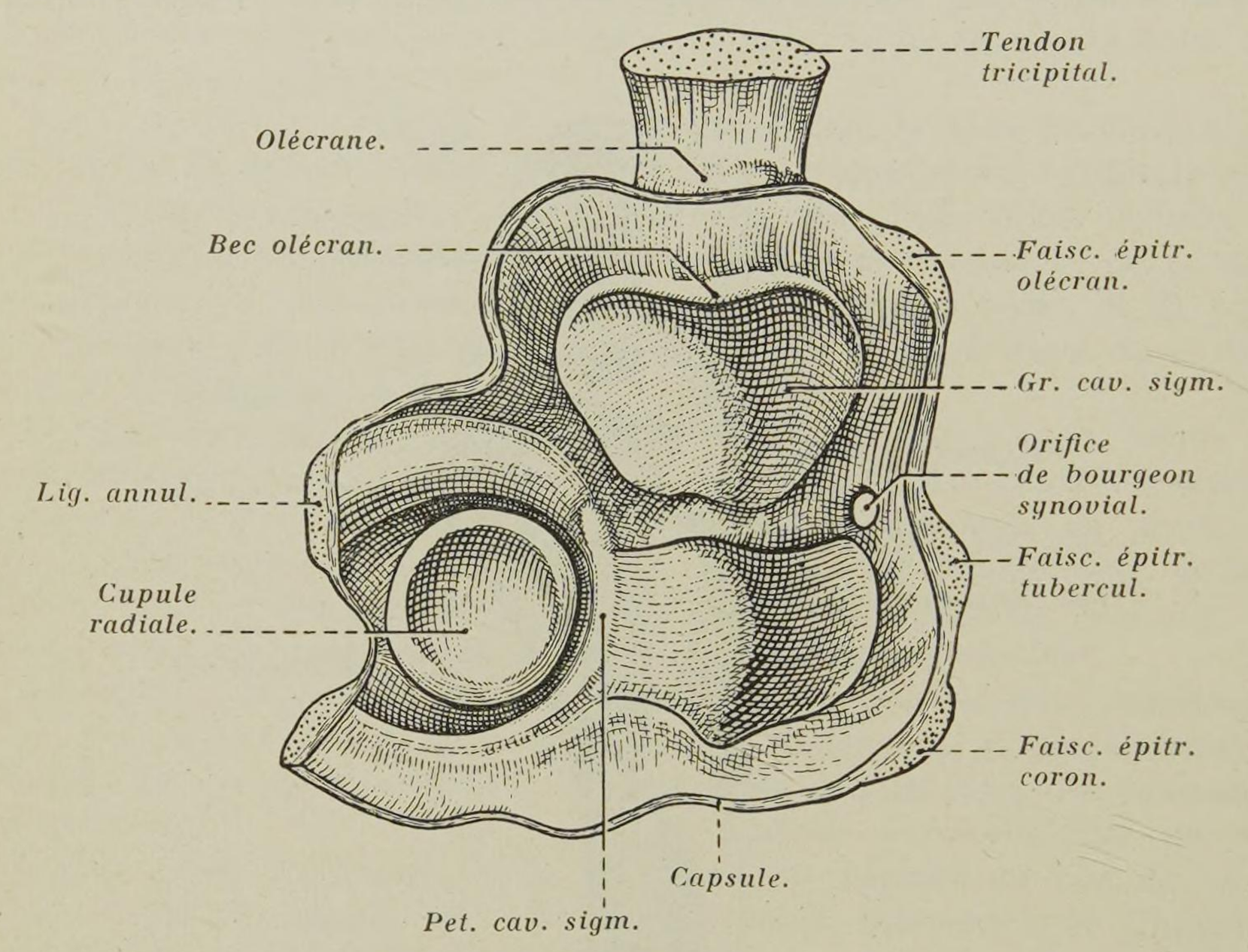

FIG. 151.
Surfaces articulaires antibrachiales de l'articulation du coude avec leur collerette capsulaire; côté droit, vue antéro-supérieure (le ligament annulaire est représenté sectionné).

La cupule radiale s'articule avec le condyle huméral, le biseau radial avec la zone conoïde, et le pourtour de la tête, de forme cylindrique, avec la petite cavité sigmoïde du cubitus et le ligament annulaire.

La cupule radiale est recouverte à l'état frais d'une couche de cartilage hyalin plus mince au centre qu'à la périphérie, en moyenne de 1 millimètre au centre, de 1 mm 1/2 sur le rebord externe et de 2 millimètres au niveau du biseau radial.

Sur une coupe frontale de l'articulation du coude, l'interligne articulaire présente l'aspect d'une ligne brisée; il est représenté par un arc de cercle à concavité supérieure en dehors (articulation huméro-radiale) et par un accent circonflexe en dedans (articulation huméro-cubitale) (voy. : fig. 157).

MOYENS D'UNION

Les trois pièces osseuses qui prennent part à la constitution de l'articulation du coude sont réunies entre elles par une *capsule articulaire* et par *quatre ligaments* de renforcement que l'on distingue d'après leur situation en antérieur, postérieur et latéraux interne et externe; à ces ligaments nous ajouterons un *ligament extrinsèque,* la bandelette épitrochléo-oléocranienne.

1° **Capsule.** — La *capsule* ou *ligament capsulaire* est commune à l'articulation huméro-antibrachiale et à l'articulation radio-cubitale supérieure; elle présente la forme d'un manchon fibreux dont la circonférence supérieure se fixe à l'humérus et la circonférence inférieure aux deux os de l'avant-bras.

Ses *insertions humérales* s'éloignent en avant et en arrière des bords du revêtement cartilagineux; elles se font : en avant, sur la marge des fossettes coronoïdienne et sus-condylienne; en arrière, suivant une ligne circulaire à convexité supérieure qui suit le pourtour de la fossette olécranienne, sauf à la partie supérieure de la fossette où quelques fibres s'enfoncent dans le fond de la cavité, laissant ainsi la partie culminante de la fossette extra-articulaire; en dehors, dans le sillon rugueux qui sépare d'une part, la lèvre externe de la trochlée de la face postérieure de l'épicondyle et, d'autre part, le condyle de l'empreinte d'insertion de l'anconé; en dedans, elle contourne la base de l'épitrochlée pour suivre le sillon qui sépare cette apophyse de la face interne de la trochlée (voy. : fig. 149).

Ses *insertions antibrachiales* se font très près du cartilage d'encroûtement : *a)* sur le *cubitus,* sur toute l'étendue du pourtour de la grande et de la petite cavité sigmoïde, laissant libre toutefois à l'intérieur de l'articulation le bec du coroné et le bec de l'olécrane; sur les faces latérales de l'olécrane, les insertions de la capsule méritent d'être précisées car elles s'opposent nettement en dedans et en dehors; sur la face interne, l'insertion se fait très près de l'encroûtement cartilagineux de la grande cavité sigmoïde, soit deux millimètres au plus, tandis que, sur la face externe, les insertions se font nettement à distance du bord antérieur de cette face, donc assez loin de l'encroûtement, soit 5 à 7 millimètres environ (voy. : *Olécrane* et fig. 43); enfin, elles descendent un peu au-dessous de la petite cavité sigmoïde où elles se fixent dans la partie supérieure de l'excavation sous-jacente (fossette sous-sigmoïdienne); *b)* sur le *radius,* autour du col, à quelques millimètres au-dessous de la tête radiale (voy. : fig. 157).

La capsule de l'articulation du coude est interrompue par le ligament annulaire de l'articulation radio-cubitale supérieure et elle se fixe sur les bords supérieur et inférieur de ce ligament (voyez plus loin : *Ligament annulaire*).

La capsule est mince, peu solide, relativement lâche; elle est plus épaisse sur les côtés que partout ailleurs; mince en avant, mince et lâche autour du col du radius où la synoviale forme un bourrelet circulaire, elle est d'une minceur extrême en arrière au niveau de la fossette olécranienne, où elle présente des points faibles : c'est du reste toujours en arrière que s'ouvrent spontanément les arthrites suppurées du coude.

Elle est formée en grande partie de fibres verticales et obliques entremêlées.

2° **Ligament antérieur.** — Le ligament antérieur, ou *ligament en éventail,* occupe toute la face antérieure de l'articulation; comme son nom l'indique, il présente la forme d'un éventail fibreux à sommet inférieur; mince mais résistant, il est d'autant plus épais qu'on se rapproche davantage de ses bords latéraux.

Il s'insère sur l'humérus au-dessus des fossettes sus-condylienne et coronoïdienne, suivant une ligne courbe à concavité inférieure, et ses insertions sont communes avec celles de la capsule articulaire; sur la face antérieure de l'épitrochlée et sur le versant externe du condyle, immédiatement en dehors des attaches capsulaires.

De cette ligne d'insertion, ses fibres constitutives convergent en bas; les fibres moyennes sont verticalement descendantes; les fibres externes sont obliques en bas et en dedans; les fibres internes sont obliques en bas et en dehors, pour se terminer sur la face antéro-externe de l'apophyse coronoïde, immédiatement en avant de la petite cavité sigmoïde et sur la face antérieure du ligament annulaire.

Le ligament antérieur est plus épais dans ses parties latérales obliques que dans sa partie moyenne, et parmi les fibres obliques on distingue *deux faisceaux*: *a)* l'un, *oblique interne,* qui se détache de la face antérieure de l'épitrochlée, immédiatement en dehors des insertions du rond pronateur; *b)* l'autre, *oblique externe,* qui se détache de la face antérieure de l'épicondyle : ce dernier est moins développé que le précédent; à la partie

inférieure de l'articulation, ces deux faisceaux se fusionnent d'une façon plus ou moins complète avant de se fixer sur l'apophyse coronoïde et sur le ligament annulaire.

Le *faisceau oblique interne* est généralement bien apparent; il est tendu dans l'extension forcée de l'avant-bras, et prend alors l'aspect d'une lame aplatie plus brillante que le reste du ligament; ses fibres dirigées obliquement de la face antérieure de la base de l'épitrochlée au bord externe du coroné et au ligament annulaire sont principalement *épitrochléo-ligamentaires* (voy. : fig. 152).

Ce faisceau est l'équivalent du ligament d'Hultkranz (ligament épitrochléo-radial) que l'on observe chez certains mammifères.

Le ligament antérieur reçoit quelques faisceaux de renforcement du brachial antérieur et du deuxième radial externe.

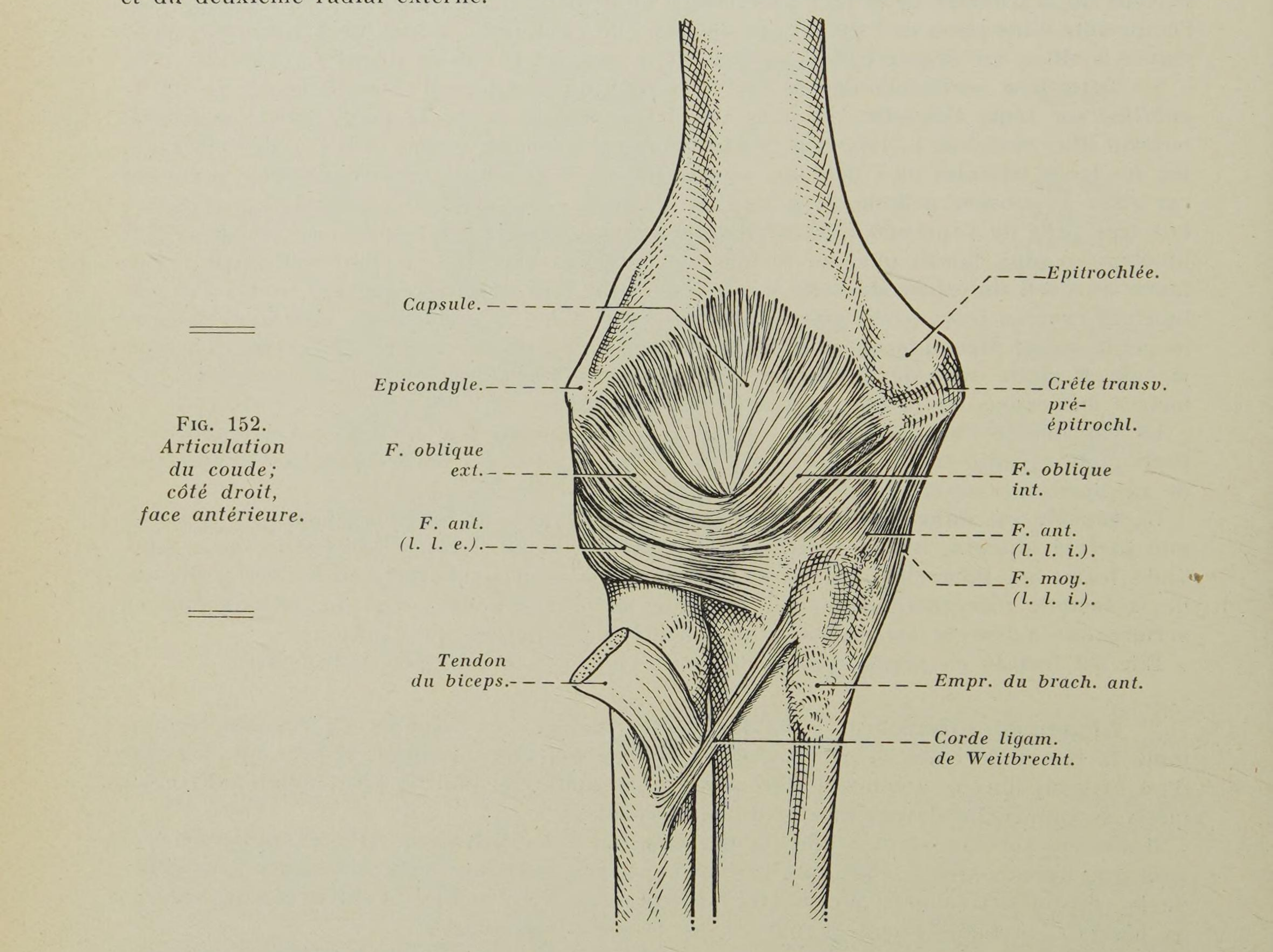

FIG. 152. *Articulation du coude; côté droit, face antérieure.*

3° ***Ligament postérieur.*** — Le ligament postérieur est mince, peu développé, souvent mal individualisé, constitué par des faisceaux fibreux qui vont du pourtour de la fossette olécranienne à l'olécrane.

Nous lui distinguerons de la superficie vers la profondeur *trois plans* fibreux constitués par des fibres de directions différentes qui sont : *a)* un *plan superficiel,* le plus important des trois, formé de *fibres obliques* disposées en V; ces fibres s'étendent des bords latéraux de la fossette olécranienne et de la face postérieure adjacente des deux apophyses aux bords correspondants de l'olécrane; — *b)* un *plan moyen,* formé de fibres transversales *huméro-humérales,* qui vont d'un bord à l'autre de la fossette olécranienne

sans connexion olécranienne; — *c)* et un *plan profond,* mal individualisé, formé de fibres verticales *huméro-olécraniennes,* grêles, clairsemées, noyées dans le tissu cellulo-adipeux de la région; ces fibres vont du bord supérieur de la fossette olécranienne au sommet de l'olécrane (voy. : fig. 153).

4° ***Ligament latéral interne.*** — Le ligament latéral interne est situé à la face interne du coude ; il présente l'aspect d'un éventail fibreux qui s'étend de l'épitrochlée au rebord interne de la grande cavité sigmoïde; il est constitué par *trois faisceaux* que l'on distingue en antérieur, moyen et postérieur (voy. : fig. 154).

a) Le **faisceau antérieur** ou **épitrochléo-coronoïdien** est le plus mince et le plus faible des trois; il se détache de la face antérieure de l'épitrochlée au niveau d'une étroite gouttière verticale comprise entre la face interne de la trochlée et la face antérieure de

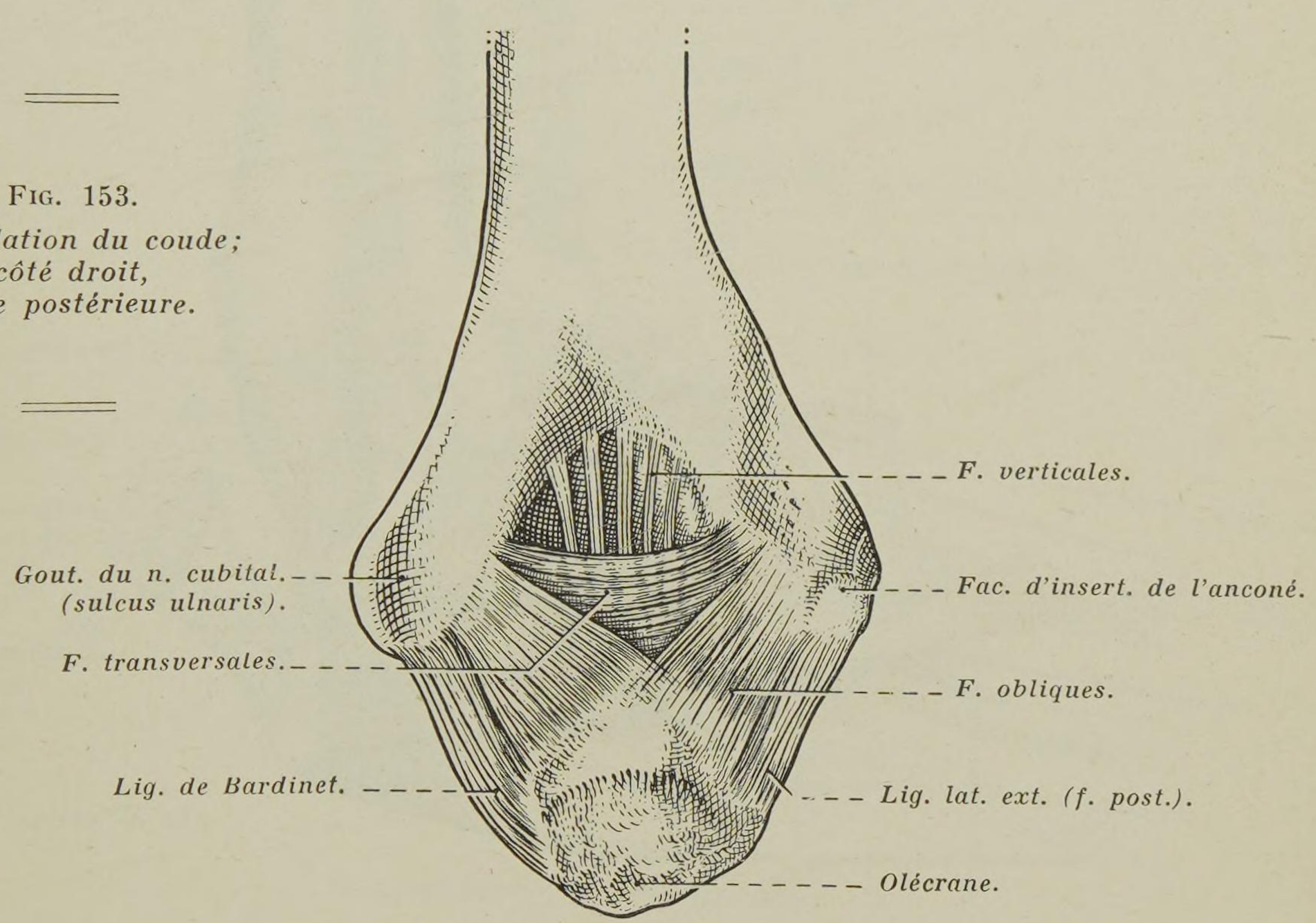

FIG. 153.
Articulation du coude; côté droit, face postérieure.

l'épitrochlée, il est contigu au faisceau oblique interne antérieur; il se termine sur le versant antéro-interne de l'apophyse coronoïde sur une petite crête, longue de 1 cm 1/2 environ, qui s'étend du bec du coroné au tubercule coronoïdien.

En haut, ce faisceau se continue avec le faisceau oblique interne du ligament antérieur, et quelques-unes de ses fibres passent avec le faisceau dans le ligament annulaire. Il est tendu dans l'extension, relâché dans la flexion.

b) Le **faisceau moyen** ou **épitrochléo-tuberculaire** est le plus important des trois faisceaux : c'est une lame fibreuse, trapézoïdale allongée, épaisse et résistante, aplatie transversalement, qui s'insère : α) d'une part, sur le bord inférieur et sur la face antérieure de l'épitrochlée, un peu en dedans de l'insertion du faisceau précédent et immédiatement au-dessous des attaches épitrochléennes du fléchisseur commun superficiel des doigts et du cubital antérieur; β) et d'autre part, sur le *tubercule coronoïdien* et sur le bord interne du cubitus au-dessous de ce tubercule; il donne insertion à des fibres du chef cubital du fléchisseur commun superficiel des doigts; entre son insertion cubitale et celle du brachial antérieur s'échappe le faisceau coronoïdien du rond pronateur (voy. : fig. 154).

Très solide et très résistant, il a tendance à limiter l'abduction de l'avant-bras; c'est le *ligament de l'entorse du coude* (Poirier); aussi est-il toujours déchiré dans l'abduction forcée de l'avant-bras.

c) Le **faisceau postérieur** ou **épitrochléo-olécranien,** encore appelé **ligament de Bardinet** (1), du nom de l'auteur qui a montré son importance dans les fractures transversales de l'olécrane, est une lame fibreuse triangulaire, courte, mais résistante, qui s'insère : α) d'une part, au bord inférieur de l'épitrochlée en dedans des insertions du faisceau moyen et à

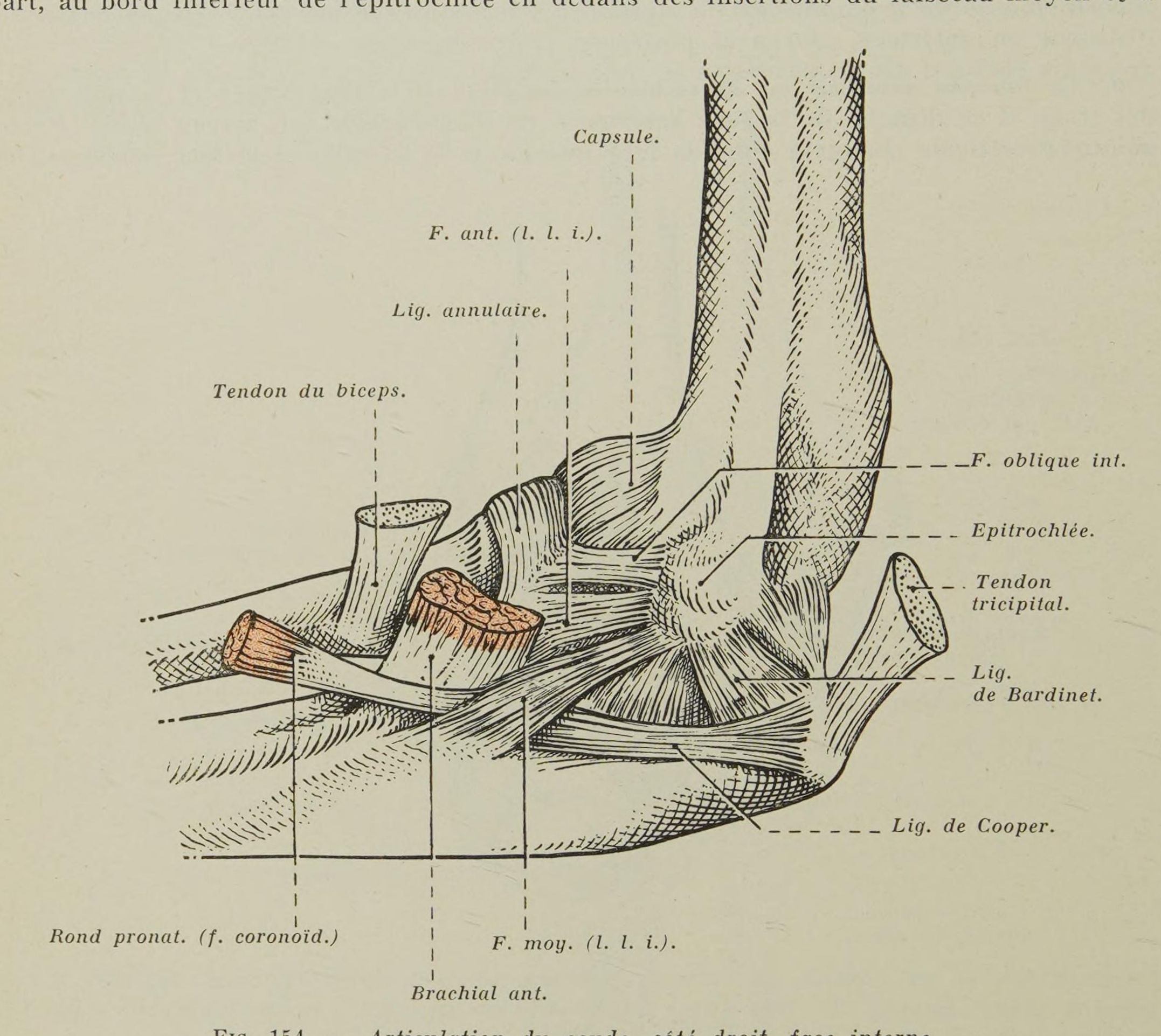

FIG. 154. — *Articulation du coude, côté droit, face interne.*

sa face postérieure dans la partie adjacente à ce bord; β) et d'autre part, au bord interne de l'olécrane près de sa surface articulaire (voy. : fig. 154). Il est parfois déhiscent en certains points et laisse passer des pelotons adipeux qui doublent la synoviale, ce faisceau se tend dans la flexion de l'avant-bras sur le bras tandis qu'il se relâche dans l'extension; il s'oppose à l'écartement des fragments dans les fractures transversales de l'olécrane.

---

(1) Anatomiste et chirurgien français (1814-1874), fut professeur d'Anatomie et de Clinique Chirurgicale à l'Ecole de Médecine de Limoges, membre de l'Académie de Médecine.

Ligament de Cooper (1). — Au ligament latéral interne, il faut rattacher une autre formation ligamentaire tendue du bord interne de l'olécrane à la face interne de l'apophyse coronoïde : c'est le *faisceau arciforme* ou *ligament de Cooper* (voy. : fig. 154).

Ce faisceau d'aspect rubané, légèrement arqué, passe en pont au-dessus de l'extrémité interne du sillon sigmoïdien; il recouvre en partie les insertions cubitales du ligament de Bardinet, alors qu'il est recouvert par le faisceau moyen du ligament latéral interne au niveau de son insertion coronoïdienne; un petit peloton adipeux, visible dans la

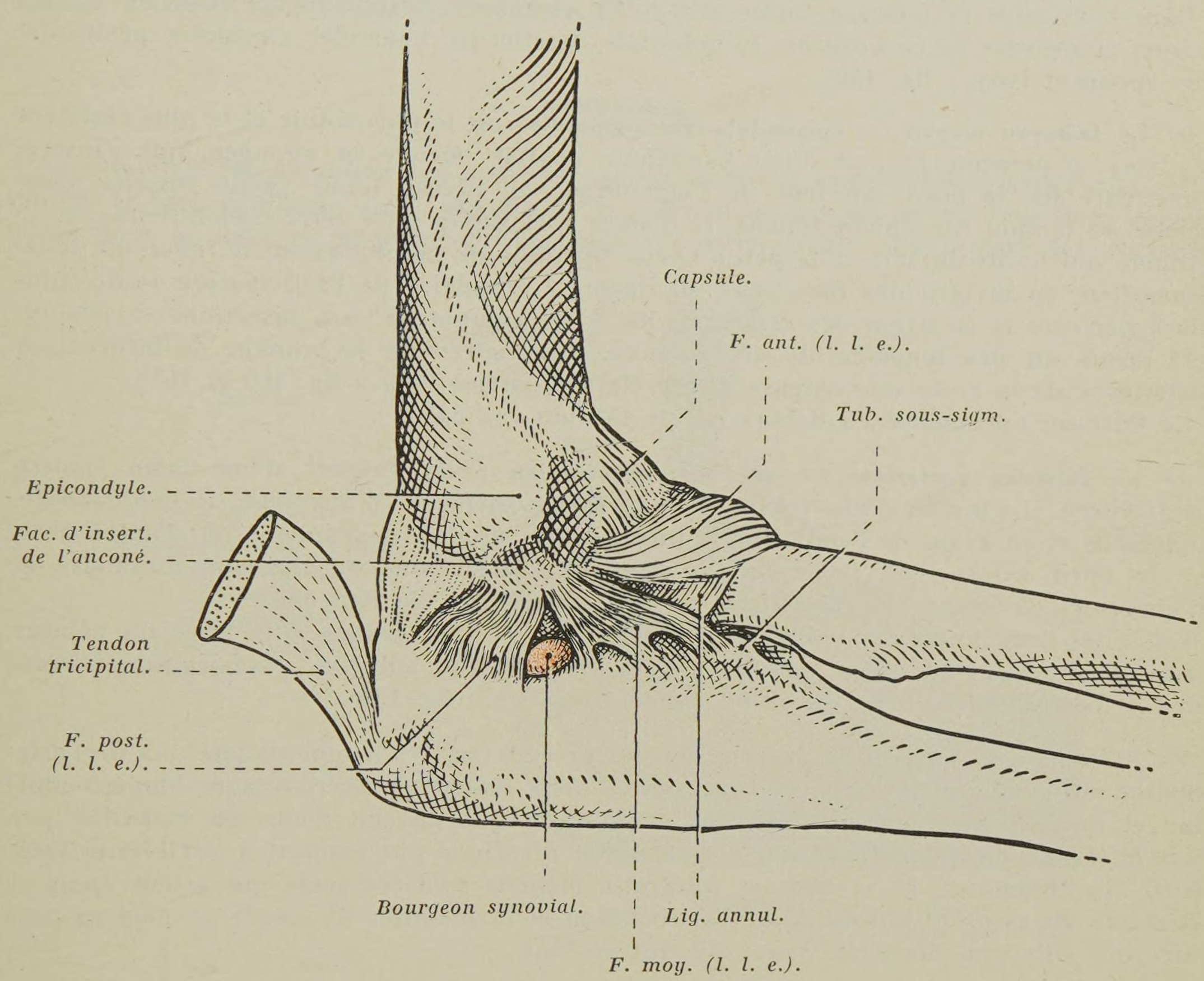

Fig. 155. — *Articulation du coude, côté droit, face externe.*

flexion, apparaît entre le cubitus et ce ligament sous le bord inférieur de ce dernier; il adhère à la face profonde des muscles épitrochléens et plus spécialement au cubital antérieur.

5° ***Ligament latéral externe.*** — Le ligament latéral externe présente la même disposition que le précédent : épais et résistant, il est situé à la face externe de l'articulation et présente comme lui un aspect en éventail; il rayonne de l'épicondyle au bord externe de la grande cavité sigmoïde du cubitus.

Il est également formé de *trois faisceaux* que l'on distingue en antérieur, moyen et postérieur (voy. : fig. 155).

(1) Anatomiste et chirurgien anglais (1768-1841).

a) Le **faisceau antérieur** ou **épicondylo-présigmoïdien** s'insère sur la face antérieure et inférieure de l'épicondyle, où il imbrique ses fibres avec celles du court supinateur; de là il se dirige en bas et en dedans, passe en sautoir par-dessus le col du radius qu'il cravate dans sa moitié antérieure, puis il se fixe, plus ou moins étalé en éventail, sur le bord externe du coroné, en avant de la petite cavité sigmoïde du cubitus; une grande partie de ses fibres se mêlent au ligament annulaire de l'articulation radio-cubitale supérieure et prennent part à sa constitution (voy. : fig. 152 et 155).

Dans l'ensemble ce faisceau forme une coiffe circulaire qui bride en avant le col du radius; au-dessous de ce faisceau, la synoviale dessine un bourrelet circulaire périradial très apparent (voy. : fig. 156).

b) Le **faisceau moyen** ou **épicondylo-rétrosigmoïdien** est le plus solide et le plus résistant des trois; il présente l'aspect d'une bandelette épaisse, étroite et allongée, qui s'insère, d'une part sur le bord inférieur de l'épicondyle au niveau d'une petite fossette sous-jacente au tendon des épicondyliens, et d'autre part sur la *crête rétro-sigmoïdienne,* crête saillante qui limite en arrière la petite cavité sigmoïde du cubitus et sur le *tubercule sous-sigmoïdien,* en arrière des insertions du ligament annulaire de l'articulation radio-cubitale supérieure et en avant des insertions du court supinateur : ses insertions se prolongent même sur une longueur de dix à quinze millimètres sur la branche de bifurcation postérieure de la crête interosseuse dite crête supinatrice (voy. : fig. 150 et 155).

Ce faisceau est soulevé en dehors par la tête du radius.

c) Le **faisceau postérieur** ou **épicondylo-olécranien** revêt l'aspect d'une lame épaisse quadrilatère. Il s'insère, d'une part, sur le versant postérieur et inférieur de l'épicondyle, au-dessous et en avant de l'empreinte d'insertion du tendon de l'anconé, et d'autre part, sur le bord externe de l'olécrane au-dessus des insertions du ligament annulaire et au-dessus et en avant des insertions les plus supérieures de l'anconé.

Entre les deux faisceaux moyen et postérieur un petit interstice situé près du cubitus laisse échapper un *bourgeon synovial* revêtu d'un peloton adipeux; ce bourgeon correspond à l'extrémité externe du sillon sigmoïdien (voy. : fig. 155).

En résumé, à la suite de la description qui précède sur les ligaments latéraux de l'articulation du coude on remarquera : 1° que les deux *ligaments latéraux* sont huméro-cubitaux et ne présentent *aucune insertion radiale*; 2° que chacun d'eux est constitué par *trois faisceaux* d'origine humérale à *destination identique* par rapport à l'extrémité inférieure de l'humérus; 3° et que les *faisceaux moyens* sont les seuls qui soient *épais* et *résistants*; ils assurent la solidité de l'articulation et la luxation du coude ne peut se produire que s'ils sont déchirés (voy. : fig. 154 et 155).

6° ***Ligament extrinsèque. — Bandelette épitrochléo-olécranienne.*** — La *bandelette épitrochléo-olécranienne* est une bandelette fibreuse rectangulaire, constituée par des fibres transversales, épaisse de 1 mm. 1/2 à 2 millimètres, et haute de 10 à 12 millimètres environ, tendue entre la face postérieure de l'épitrochlée et la face interne de l'olécrane.

Elle s'insère : *a)* d'une part, sur la face postérieure de l'épitrochlée près de son sommet et de son bord supéro-interne, immédiatement en arrière des insertions du faisceau épitrochléen du cubital antérieur et de la cloison intermusculaire interne; *b)* et d'autre part, sur la moitié inférieure de la face interne de l'olécrane, immédiatement au-dessus des insertions du cubital antérieur et en avant des insertions du triceps brachial (voy.: fig. 41).

Par sa face superficielle, elle adhère intimement à l'aponévrose; par sa face profonde, elle répond à la gouttière épitrochléo-olécranienne qu'elle transforme en un tunnel ostéo-fibreux dans lequel glisse le nerf cubital accompagné de l'artère récurrente cubitale postérieure (voy. : fig. 158).

Son bord inférieur se continue par une arcade fibreuse tendue entre les insertions des chefs épitrochléen et cubital du muscle cubital antérieur (voyez ce muscle).

Cette bandelette représente chez l'homme le reliquat fibreux du muscle épitrochléo-cubital dont l'existence est normale chez certains mammifères (muscle adducteur de l'olécrane (voyez ce muscle).

Dans l'articulation du coude, le rôle de cette bandelette est minime, elle maintient l'écartement épitrochléen-olécranien; de plus elle est constamment tendue, quelles que soient les positions de l'avant-bras par rapport au bras (flexion, extension); cependant elle est dépressible à tel point que l'on peut à travers cette bandelette, comprimer le nerf cubital contre le plan osseux épitrochléen.

SYNOVIALE

La synoviale est commune aux articulations du coude et radio-cubitale supérieure; elle tapisse la face profonde de la capsule et se réfléchit au niveau de ses insertions capsulaires pour se fixer au pourtour du cartilage d'encroûtement; elle tapisse les surfaces

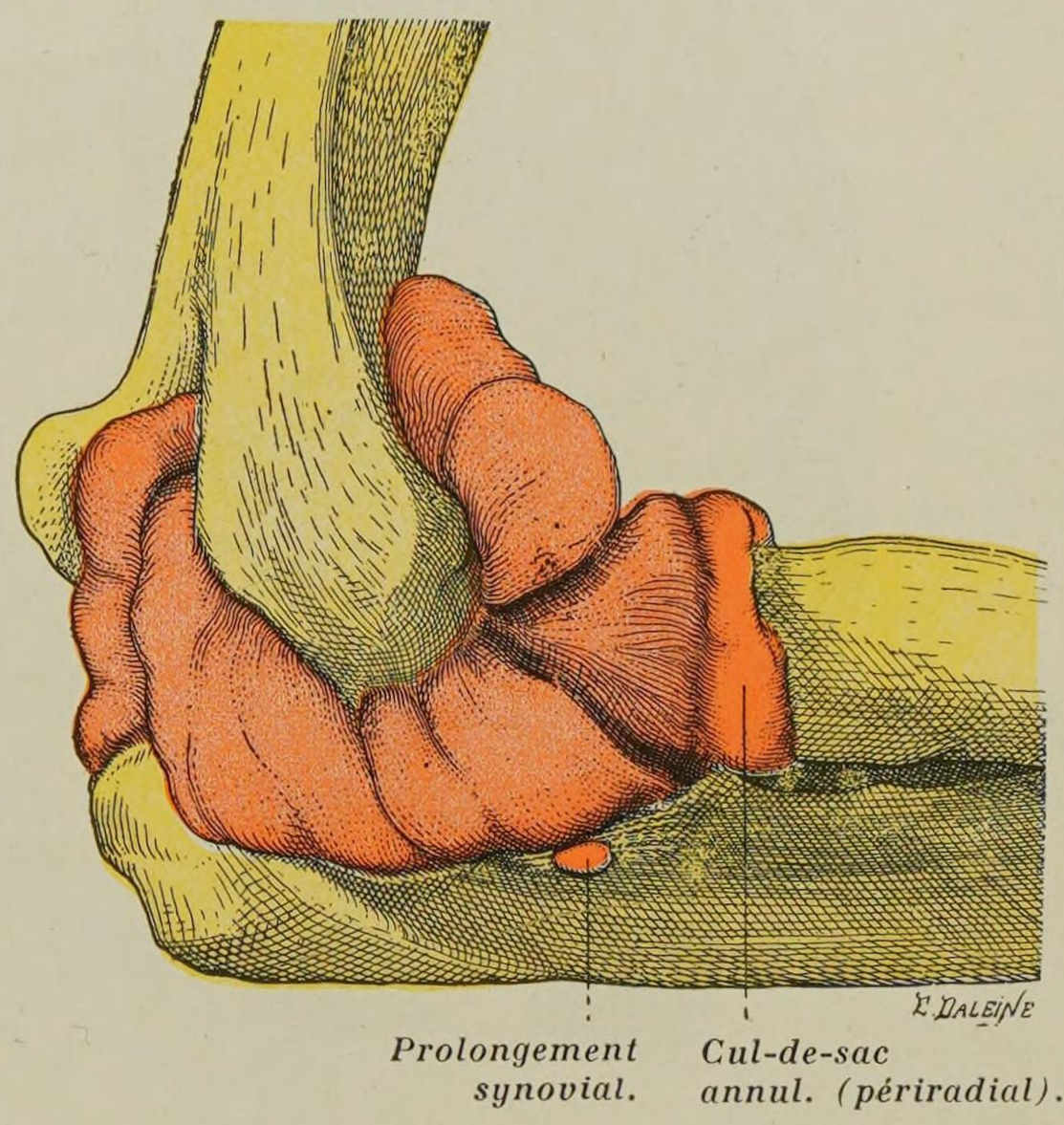

Fig. 156.
Articulation du coude, vue externe.
En rouge, *la synoviale injectée au suif* (d'après Poirier).

osseuses comprises entre l'insertion de la capsule et le revêtement cartilagineux; ainsi elle revêt les fossettes olécranienne, coronoïdienne et sus-condylienne.

Latéralement, la synoviale est bridée par les ligaments latéraux; par contre elle détermine des *prolongements* ou *culs-de-sac synoviaux* là où la capsule est lâche, c'est-à-dire en avant et en arrière de l'articulation, ainsi qu'autour du col du radius; elle forme ainsi quatre culs-de-sac qui sont : *a)* un *cul-de-sac antérieur* qui correspond aux fossettes coronoïdienne et sus-condylienne; ce cul-de-sac est souvent bilobé par un repli falciforme sagittal disposé entre les deux fossettes; — *b)* un *cul-de-sac postérieur* ou *sous-tricipital,* sous-jacent au tendon du triceps brachial, qui tapisse et occupe une partie de la fossette olécranienne; le plus souvent il est constitué par deux lobes latéraux saillants, l'un interne, l'autre externe, qui dépassent en haut la fossette olécranienne; sa partie médiane est en effet peu apparente, et cela d'autant moins qu'elle est bridée par les fibres verticales huméro-olécraniennes du ligament postérieur; — *c)* un *cul-de-sac inférieur* ou *annulaire* disposé sous l'aspect d'un bourrelet périradial haut de 5 à 6 millimètres situé autour du col du radius et au-dessous du ligament annulaire; — *d)* et un *cul-de-sac radio-cubital*

ou *recessus sacciforme* situé au-dessous de la petite cavité sigmoïde du cubitus à la partie tout à fait supérieure de l'espace interosseux; ces deux derniers culs-de-sac appartiennent à l'articulation radio-cubitale supérieure (voy. : fig. 156 et 157).

La synoviale est en outre soulevée par des pelotons adipeux ou *franges* qui comblent les espaces vides au cours de certains mouvements; on les rencontre latéralement aux extrémités du sillon sigmoïdien et au-dessous du ligament de Cooper, en avant et en arrière au niveau des culs-de-sac antérieur et postérieur; enfin on rencontre également un peloton adipeux au bord inférieur du cul-de-sac radio-cubital.

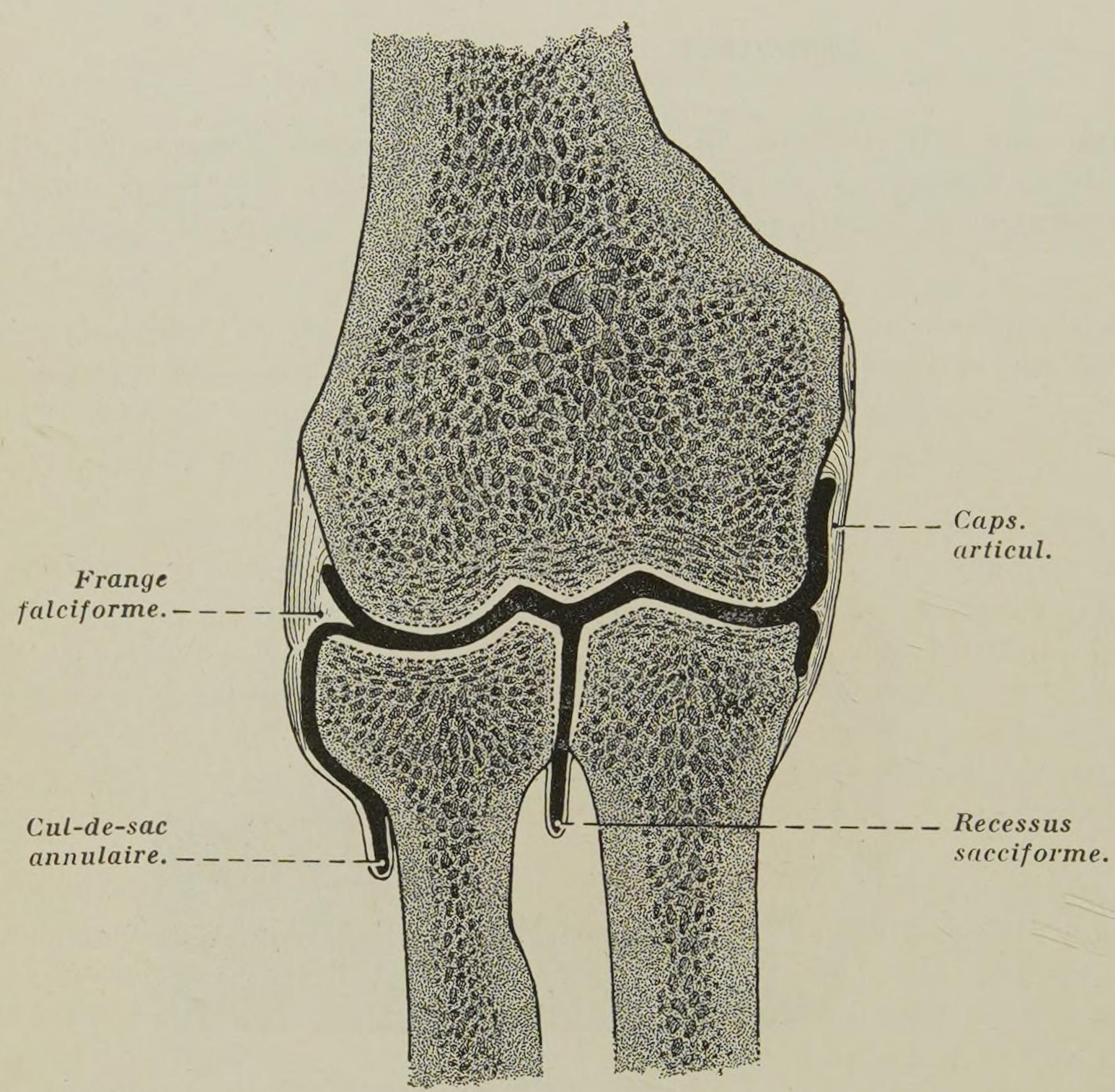

FIG. 157.
Coupe frontale de l'articulation du coude montrant la disposition de l'interligne articulaire et les culs-de-sac synoviaux; côté droit, segment postérieur de la coupe.

Frange falciforme. — On désigne sous le nom de *frange falciforme* un mince repli transversal et tranchant de la synoviale situé sur le pourtour de l'interligne huméro-antibrachial (voy. : fig. 157); cette frange est due à un bourrelet de la capsule qui soulève à ce niveau la synoviale interposée entre le condyle et la cupule radiale; elle n'est bien apparente qu'au niveau de la face antérieure et externe de l'interligne huméro-radial; véritable organe de remplissage, elle joue le rôle d'un ménisque en miniature en rétablissant la concordance des surfaces articulaires condylo-radiales dans certaines positions du coude.

RAPPORTS DE LA SYNOVIALE AVEC LES CARTILAGES DE CONJUGAISON. — Au niveau de l'humérus, les deux points épiphysaires trochléen et condylien sont intra-articulaires; quant aux points épicondylien et épitrochléen ils sont extra-articulaires.

Au niveau des deux os de l'avant-bras, le point épiphysaire supérieur du radius et le tiers antérieur et supérieur du point olécranien sont également intra-articulaires; en conséquence la plupart des décollements épiphysaires de l'extrémité inférieure de l'humérus qui intéressent le cartilage de conjugaison sont intra-articulaires.

RAPPORTS

Nous envisagerons les rapports de l'articulation du coude successivement en avant et en arrière; sa face antérieure correspondant au plan de flexion et sa face postérieure au plan d'extension.

*1° **Face antérieure.*** — En avant, l'articulation répond à la région du *pli du coude*; elle est profondément située et recouverte par une épaisse couche musculaire qui la rend peu accessible à l'exploration clinique; par rapport à l'axe du membre, les muscles peuvent être classés en *trois groupes* : un central ou axial et deux latéraux.

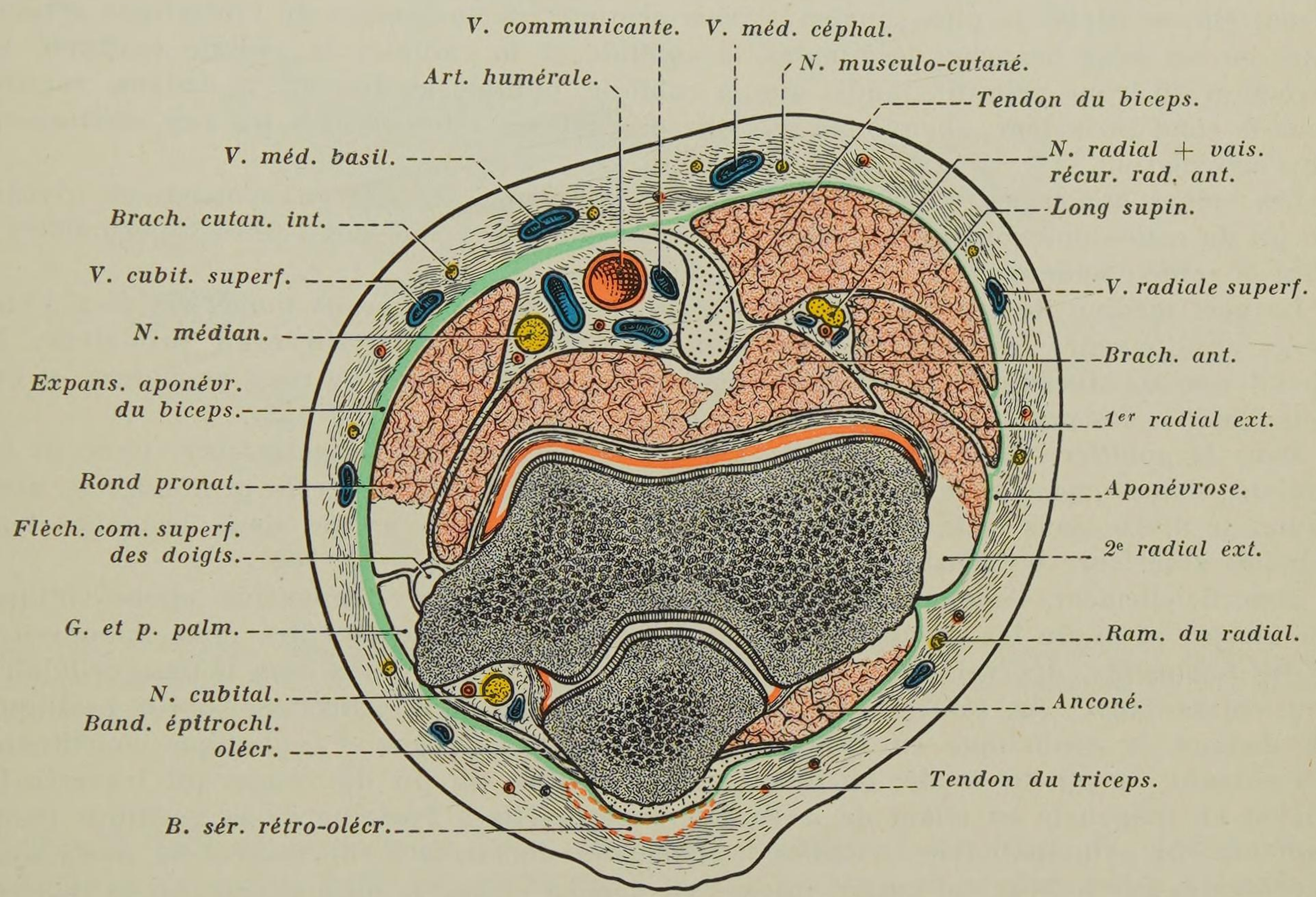

FIG. 158. — *Coupe transversale passant par l'articulation du coude; côté droit, segment inférieur de la coupe.*

a) Le **groupe central** est représenté par le brachial antérieur et le biceps; le brachial antérieur repose directement sur l'articulation, et son tendon épais et large vient se jeter sur une empreinte rugueuse située en avant et un peu au-dessous de l'apophyse coronoïde; le biceps, tendineux à ce niveau, est plus superficiel; son tendon épais et aplati est tout d'abord placé dans un plan frontal, puis tordu sur lui-même; il se place alors dans un plan sagittal en même temps qu'il plonge à l'avant-bras entre la masse des muscles épitrochléens en dedans, et la masse des muscles épicondyliens en dehors, pour se fixer sur la tubérosité bicipitale du radius.

b) Les **groupes latéraux** comprennent les *muscles épitrochléens* en dedans, les *muscles épicondyliens* en dehors; ils forment de chaque côté du tendon du biceps, et sur la face antérieure de l'articulation, deux masses charnues arrondies.

Les *muscles épitrochléens* sont au nombre de cinq et disposés suivant deux plans : α) le fléchisseur commun superficiel sur un plan profond, β) et de dehors en dedans, le rond pronateur, le grand palmaire, le petit palmaire et le cubital antérieur sur un plan superficiel.

Les *muscles épicondyliens* longent le versant antéro-externe de l'articulation : ce sont plus spécialement le court supinateur, les muscles radiaux et le long supinateur.

Ces trois groupes musculaires délimitent entre eux deux sillons ou gouttières en forme de V ouvert en haut situées de part et d'autre du biceps; ce sont les gouttières bicipitales interne et externe.

Dans la *gouttière bicipitale interne,* l'artère humérale descend obliquement en bas et en dehors tout en se rapprochant de plus en plus de la ligne médiane; elle croise la face antérieure de l'articulation dont elle est séparée par toute l'épaisseur du brachial antérieur; elle se divise le plus souvent à trois centimètres au-dessous de l'interligne articulaire en ses deux branches terminales, la cubitale et la radiale; la radiale continue la direction du tronc primitif, tandis que la cubitale, oblique en bas et en dedans, cachée sous le rond pronateur, abandonne le tronc des artères interosseuses un peu au-dessous de l'articulation.

Les veines humérales, anastomosées en échelle autour de l'artère, reçoivent au niveau du pli du coude une courte mais volumineuse anastomose venue des veines superficielles : c'est la veine communicante du pli du coude.

Le nerf médian descend à un centimètre en dedans des vaisseaux huméraux pour s'engager ensuite entre les deux chefs coronoïdien et épitrochléen du rond pronateur; il abandonne au niveau de l'interligne articulaire le nerf supérieur du rond pronateur, et un peu plus bas les nerfs des autres muscles épitrochléens (voy. : fig. 158).

Dans la *gouttière bicipitale externe,* l'artère récurrente radiale antérieure, issue de la radiale, s'anastomose avec la branche antérieure de l'artère humérale profonde; le nerf radial se divise dans cette gouttière à des niveaux variables en ses deux branches terminales antérieure ou sensitive, postérieure ou motrice (voy. : fig. 303).

Superficiellement, l'aponévrose antibrachiale, renforcée par l'expansion aponévrotique du biceps, recouvre les groupes musculaires précités; interposés entre cette aponévrose et les téguments, des vaisseaux et des nerfs superficiels cheminent dans le tissu cellulaire sous-cutané (voy. : fig. 158); les veines ont des dispositions variables; ce sont la basilique en dedans, la céphalique en dehors et les médianes basilique et céphalique constituant l'M veineux du pli du coude; ou bien la veine oblique du pli du coude qui traverse la région en diagonale en allant de la radiale superficielle à l'origine de la basilique (courant veineux principal) (voy. : *Veines superficielles du membre supérieur*); les nerfs sont représentés par le brachial cutané interne en dedans et par le musculo-cutané en dehors.

2° ***Face postérieure.*** — En arrière, l'articulation répond à la région du coude ou région olécranienne; elle est relativement superficielle et facilement explorable.

Sur la ligne médiane, elle répond à l'olécrane et au triceps; l'olécrane forme une saillie bien marquée, la saillie du coude; il est séparé de la peau par une bourse séreuse plus ou moins développée, la bourse séreuse rétro-olécranienne (voy. : fig. 158).

Dans l'extension, l'épitrochlée, le sommet de l'olécrane et l'épicondyle sont situés sur une même ligne horizontale; ce rapport est d'une importance capitale et doit toujours être recherché dans les traumatismes importants du coude (luxation du coude, fractures de l'olécrane); dans l'extension, le sommet de l'olécrane est plus rapproché de l'épitrochlée que de l'épicondyle; enfin dans la flexion complète de l'avant-bras sur le bras l'olécrane est situé à 3 centimètres au-dessous de la ligne épitrochléo-condylienne et à égale distance des deux apophyses.

Le triceps s'insère par un tendon épais sur le versant postéro-supérieur de l'olécrane, et par deux expansions fibreuses sur les bords latéraux de l'olécrane; dans la flexion de l'avant-bras, ce muscle est séparé de l'articulation par une nappe cellulo-graisseuse; le

muscle sous-anconé de Theile, faisceau aberrant du vaste interne, se fixe sur la face postérieure de la capsule articulaire, au niveau du cul-de-sac synovial postérieur.

De chaque côté de l'olécrane et du tendon du triceps, la région du coude offre deux dépressions ou méplats latéro-olécraniens.

En arrière et en dedans, l'articulation entre en rapport avec la *gouttière épitrochléo-olécranienne* limitée, en avant, par la face postérieure de l'épitrochlée, en dehors, par le bord interne de l'olécrane, et en dedans et en arrière, par la bandelette épitrochléo-olécranienne et le cubital antérieur; dans la gouttière s'engagent le nerf cubital et l'artère

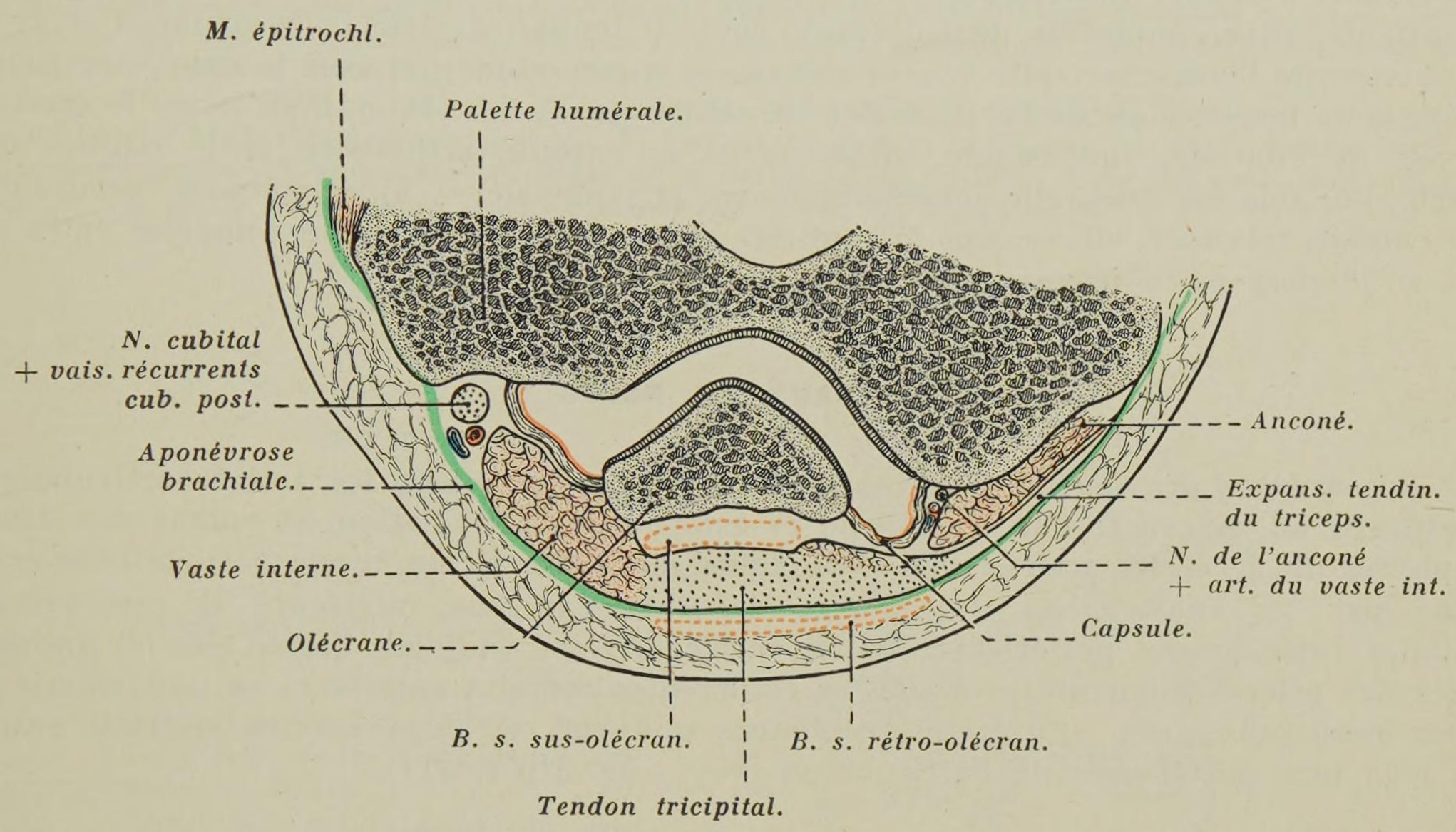

Fig. 159. — *Coupe transversale de l'articulation du coude (région olécranienne) légèrement oblique de haut en bas et de dedans en dehors, montrant ses rapports postérieurs; côté droit, segment inférieur de la coupe.*

récurrente cubitale postérieure (voy. : fig. 159); ce rapport immédiat du cubital avec l'articulation explique toute l'attention que l'on doit porter à ce nerf au cours des résections du coude afin d'éviter de le léser.

En arrière et en dehors, l'articulation entre en rapport avec le court supinateur; ce muscle épicondylo-ligamentaire s'insère sur l'épicondyle entre le ligament latéral externe et les autres muscles épicondyliens, et sur le faisceau moyen du ligament latéral externe; il contourne la face externe de l'articulation pour s'insérer sur la face antéro-externe de l'extrémité supérieure du radius; la branche profonde (motrice) du nerf radial chemine entre les deux chefs du court supinateur, et le chef profond de ce muscle le sépare du col du radius et de l'articulation du coude.

L'anconé, étendu de l'épicondyle au cubitus, recouvre le faisceau postérieur du ligament latéral externe (voy. : fig. 159); entre l'anconé et le cubital postérieur chemine la récurrente radiale postérieure; signalons également à ce niveau les muscles extenseur commun des doigts, extenseur propre du petit doigt et cubital postérieur, qui prennent insertions sur l'épicondyle.

BOURSES SÉREUSES PÉRIARTICULAIRES

Les bourses séreuses voisines de l'articulation du coude sont :

a) En avant, la *bourse séreuse bicipitale,* interposée entre le tendon du biceps et la tubérosité bicipitale du radius; elle est relativement éloignée de l'articulation du coude;

b) Et en arrière : α) la *bourse séreuse rétro-olécranienne* située dans le tissu cellulaire sous-cutané, à la face postérieure de l'olécrane; — β) la *bourse séreuse sus-olécranienne,* inconstante, située au-dessus de l'olécrane, entre le tendon du triceps brachial et la face postérieure de l'humérus; cette bourse séreuse ne communique pas avec le cul-de-sac sous-tricipital de la synoviale de l'articulation du coude (voy. : fig. 158 et 159); — γ) la *bourse séreuse de l'anconé,* inconstante, située entre la capsule articulaire et le tendon du muscle; une fois sur deux, elle communique avec la synoviale; — δ) et la *bourse séreuse du nerf cubital*; très rare, elle occupe la gouttière épitrochléo-olécranienne comprise entre le nerf et le plan ostéo-ligamentaire.

VAISSEAUX ET NERFS

1° Les ***artères*** proviennent de l'humérale et de ses branches; les artères articulaires constituent au niveau des faces interne et externe de l'articulation, et autour des deux apophyses deux cercles artériels anastomotiques qui sont : *a)* un *cercle péri-épitrochléen,* formé par les anastomoses des artères collatérale interne inférieure et récurrentes cubitales antérieure et postérieure; *b)* un *cercle péri-épicondylien,* formé par les anastomoses des artères humérale profonde et récurrentes radiales antérieure et postérieure.

Des anastomoses sus- et rétro-olécraniennes unissent ces deux cercles artériels entre eux à la face postérieure de l'articulation (voy. : fig. 310 et 311).

2° Les ***veines*** sont satellites des artères.

3° Les ***lymphatiques*** ont été étudiés par Mouchet et Noureddine, et par Tanasesco (1); les troncs collecteurs suivent les vaisseaux : *a)* ceux de la face antérieure de l'articulation vont aboutir : les uns, internes, aux ganglions épitrochléens, les autres, moyens et externes, par les troncs satellites des vaisseaux huméraux au groupe huméral du creux de l'aisselle, avec ou sans interruption ganglionnaire au bras; *b)* ceux de la face postérieure suivent : les uns, l'artère humérale profonde et la collatérale interne supérieure de l'humérale et vont aux ganglions épitrochléens et aux ganglions axillaires (groupe huméral); les autres, la récurrente cubitale postérieure et vont aux ganglions du pli du coude (ganglion cubital supérieur).

4° Les ***nerfs*** sont fournis : *a)* pour la *face antérieure* de l'articulation, par le médian qui lui abandonne principalement les nerfs articulaires supérieur et inférieur de Rüdinger, et, accessoirement, un filet grêle issu de la partie initiale du nerf interosseux antérieur, par le musculo-cutané (rameau articulaire antérieur) et par le radial qui donne des rameaux articulaires issus soit du tronc un peu avant sa bifurcation, soit d'un tronc commun avec les nerfs du long supinateur ou des radiaux; *b)* pour la *face postérieure* de

---

(1) Articles et ouvrage à consulter : Mouchet : Lymphatiques de l'articulation du coude. *Comptes rendus de la Société de Biologie,* 1910, p. 271.
Tanasesco : Lymphatiques de l'articulation du coude. *Anatomischer Anzeiger,* 1912, p. 602.
Mouchet et Noureddine : *Vaisseaux lymphatiques des grandes articulations des membres.* Doin, édit., Paris, 1925.

l'articulation, par le cubital dans son trajet dans la gouttière épitrochléo-olécrânienne, et par le radial par l'intermédiaire du nerf du vaste interne et de l'anconé, et par deux à trois rameaux issus de sa branche postérieure.

Ajoutons en outre que de multiples filets nerveux atteignent l'articulation par les vaisseaux artériels destinés à cette dernière.

MÉCANISME

A l'exclusion de l'articulation radio-cubitale supérieure, l'articulation du coude ne possède pratiquement que des mouvements de flexion et d'extension, et dans ces mouvements les deux os de l'avant-bras restent intimement unis l'un à l'autre.

L'axe de rotation (fig. 160, axe *A*) passe par la trochlée et le condyle huméral ; il n'est pas franchement transversal, mais oblique de dedans en dehors et de bas en haut; d'autre part, cet axe n'est pas fixe, il se modifie au cours de la flexion et de l'extension du fait de la disposition en pas de vis de la gorge de la trochlée humérale (voy. : fig. 27, 28 et 160).

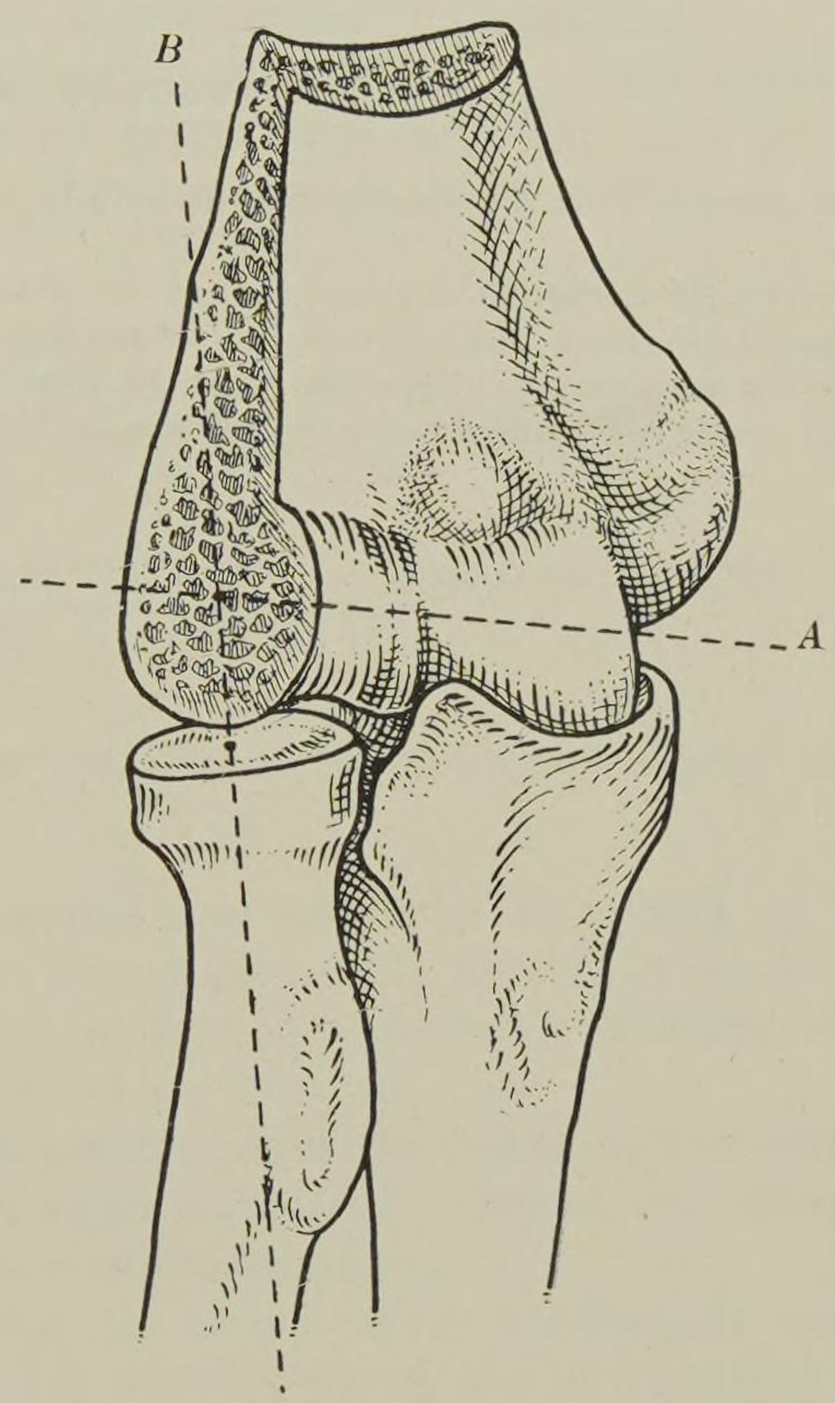

Fig. 160.

Axes articulaires du coude; côté droit.

A. Axe des mouvements de flexion-extension de l'avant-bras sur le bras (axe de la trochléenne huméro-cubitale).

B. Axe des mouvements de pro-supination (axe de la trochoïde radio-cubitale supérieure).

MOUVEMENTS

*1° **Flexion.*** — La flexion rapproche l'avant-bras du bras; normalement, lorsque l'avant-bras est en extension sur le bras, il est légèrement dévié en dehors (cubitus valgus physiologique) et les deux segments du membre font entre eux un angle ouvert en dehors de 170 degrés en moyenne; lorsque l'avant-bras se fléchit sur le bras, sa déviation en dehors disparaît à mesure que s'exécute le mouvement du fait de la disposition des surfaces articulaires huméro-cubitales et plus spécialement du trajet hélicoïdal de la gorge de la trochlée et il en résulte que dans la flexion complète la main se place en dedans de l'épaule au lieu de se placer en dehors.

Dans la flexion complète, le bec du coroné s'applique dans la fossette coronoïdienne, la cupule radiale coiffe la face antérieure du condyle huméral, et son rebord antérieur s'applique dans la fossette sus-condylienne, tandis que le bec de l'olécrane glisse à la partie inférieure de la trochlée; ce mouvement est limité par la rencontre des deux os de l'avant-bras avec la face antérieure de la palette humérale.

Au cours de ce mouvement, le radius suit passivement le cubitus, la tête radiale glisse sous le

ligament latéral externe et s'en dégage; la partie antérieure de la capsule articulaire et les faisceaux obliques du ligament antérieur se plissent; les faisceaux antérieurs des ligaments latéraux se relâchent, tandis que les faisceaux postérieurs se tendent.

L'angle de flexion est en moyenne de 140 degrés.

2° ***Extension.*** — L'extension est un mouvement en sens inverse qui place l'avant-bras dans le prolongement du bras.

Dans ce mouvement, le bec de l'olécrane s'applique dans la fossette olécranienne, et la cupule radiale, perdant toute connexion avec le versant antérieur du condyle huméral, se place au-dessous de ce dernier; entre les deux surfaces articulaires s'interpose la frange falciforme en dehors; ce mouvement atteint en moyenne 175 à 180 degrés, mais peut, chez certains sujets jeunes, le dépasser; lorsque l'avant-bras se porte en hyperextension, le mouvement est arrêté par la butée de l'olécrane contre l'humérus et par la tension du ligament antérieur et des faisceaux antérieurs des ligaments latéraux.

3° ***Mouvements de latéralité.*** — Les mouvements de latéralité sont nuls lorsque l'articulation est en extension; ils sont possibles mais très réduits, et toujours passifs, lorsque l'avant-bras est en flexion légère et la main en pronation.

MUSCLES MOTEURS

Les muscles moteurs de l'articulation du coude se distinguent en deux groupes : fléchisseurs et extenseurs.

1° Les *muscles fléchisseurs* disposés dans le plan antérieur sont le biceps, le brachial antérieur et accessoirement, le long supinateur et les muscles épitrochléens.

2° Les *muscles extenseurs* disposés dans le plan postérieur sont le triceps brachial, l'anconé et accessoirement certains muscles épicondyliens.

ARTICULATIONS RADIO-CUBITALES

Le radius et le cubitus s'articulent entre eux au niveau de leurs extrémités supérieure et inférieure, en constituant les *articulations radio-cubitales supérieure et inférieure*; d'autre part, ces deux os restent séparés l'un de l'autre dans la plus grande partie de leur étendue par l'espace interosseux; et à ce niveau, ils sont unis par une membrane fibreuse appelée *ligament interosseux* de l'avant-bras, ou *membrane interosseuse.*

Contrairement aux articulations péronéo-tibiales dont elles sont les équivalentes au membre supérieur, ces articulations sont relativement très mobiles; elles président aux mouvements de pronation et de supination de l'avant-bras et de la main.

I. — ARTICULATION RADIO-CUBITALE SUPÉRIEURE

L'articulation radio-cubitale supérieure unit la tête du radius au cubitus; elle appartient au groupe des *articulations* dites *à pivot* ou *trochoïdes.*

SURFACES ARTICULAIRES. — Les surfaces articulaires présentent l'aspect de segments de cylindres emboîtés l'un dans l'autre.

1° **Sur le radius,** la facette articulaire correspond au *pourtour de la tête* de cet os; elle présente une disposition cylindrique à peu près plane dans le sens vertical et elle est plus haute en dedans qu'en dehors; ses dimensions moyennes en hauteur sont de 8 à 10 millimètres en dedans et de 4 à 5 millimètres en dehors.

La facette articulaire du pourtour de la tête n'est pas exactement cylindrique; sur une coupe horizontale, elle présente en effet un aspect ovalaire à grand axe dirigé obliquement en avant et en dedans, à grosse extrémité antéro-interne.

Cette facette articulaire est recouverte sur le vivant d'un revêtement cartilagineux hyalin d'une épaisseur moyenne de 1 mm. 5 à 2 millimètres, qui se continue avec celui de la cupule radiale.

La tête du radius est séparée du corps de l'os par une portion rétrécie cylindrique, légèrement aplatie transversalement, appelée *col* du radius; au-dessous du col, l'os présente sur son versant antéro-interne une saillie ovalaire, rugueuse, la tubérosité bicipitale, sur laquelle s'insère le tendon du biceps (voy. : fig. 51).

Rappelons que la cupule radiale appartient à l'articulation huméro-radiale et s'articule avec le condyle huméral *(articulation condylo-radiale).*

2° **Sur le cubitus,** la facette articulaire est constituée par la *petite cavité sigmoïde* de cet os, située sur la face externe de l'apophyse coronoïde; de forme ovalaire, allongée d'avant en arrière, elle se termine en avant par une partie plus ou moins effilée; elle est plane dans le sens vertical, concave dans le sens antéro-postérieur; elle est limitée en avant et en bas par une crête peu marquée et en arrière par une crête rugueuse plus saillante qui représente la partie culminante de la crête supinatrice sur laquelle s'insère le

court supinateur : c'est la *crête rétro-sigmoïdienne*; en haut elle se continue avec le segment coronoïdien de la grande cavité sigmoïde du cubitus, laquelle s'articule avec la trochlée humérale; en bas, elle surplombe une excavation triangulaire, la *fossette sous-sigmoïdienne* comprise entre les deux branches de bifurcation de la crête interosseuse; dans cette fossette s'applique la tubérosité bicipitale et le tendon du biceps au cours des mouvements de pronation (voy. : fig. 150 et 162).

La petite cavité sigmoïde est revêtue sur le vivant d'un cartilage hyalin de 1 millimètre à 1 mm. 1/2 d'épaisseur qui se continue en haut avec celui de la grande cavité sigmoïde.

Si les surfaces articulaires radiale et cubitale se correspondent exactement du point de vue de leur configuration, il n'en est plus de même en ce qui concerne leur étendue; la

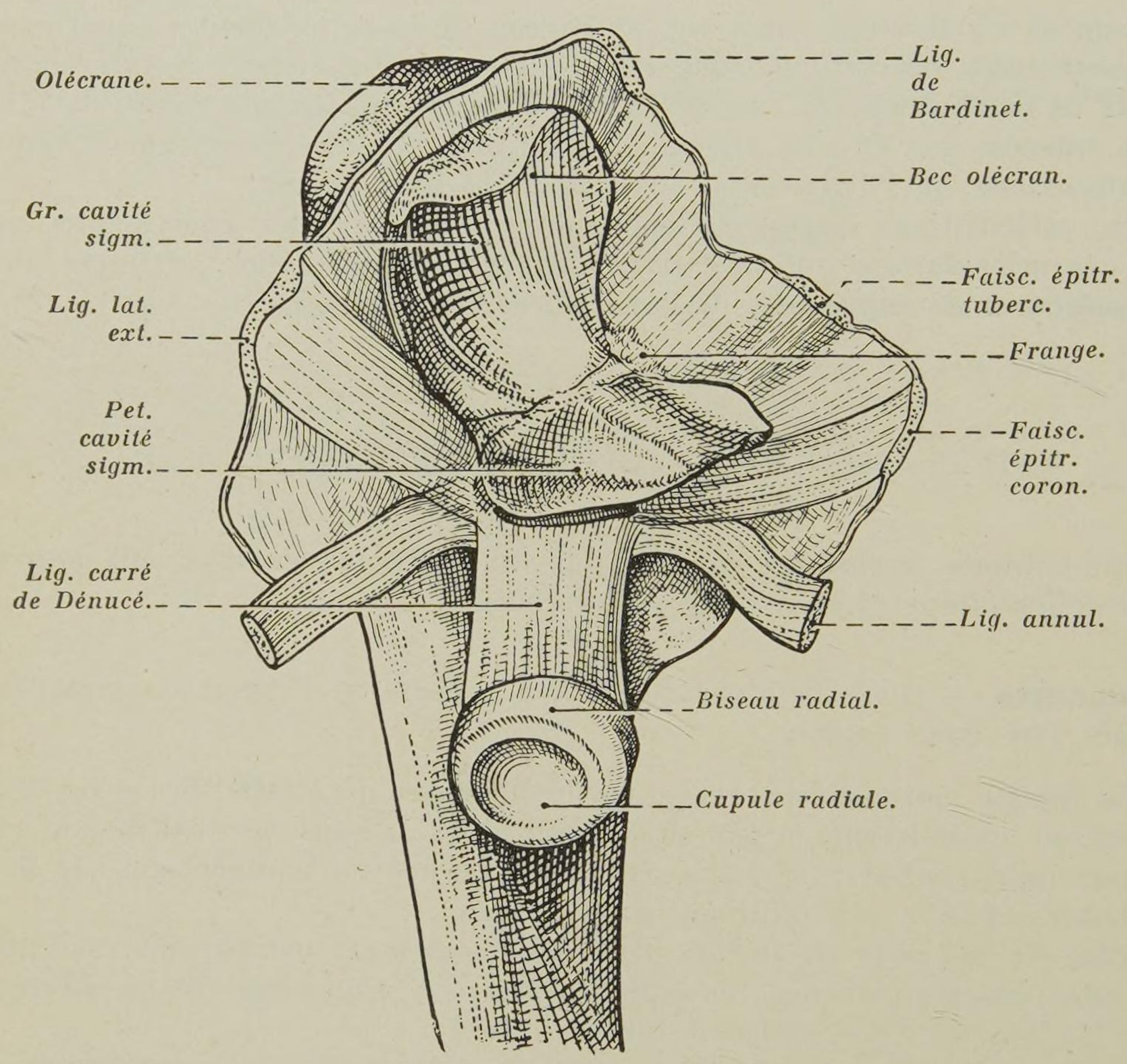

FIG. 161. *Articulation radio-cubitale supérieure ouverte montrant les surfaces articulaires et le ligament carré de Dénucé, côté droit* (le ligament annulaire a été sectionné et la capsule a été supprimée dans sa partie externe).

facette radiale est beaucoup plus étendue que la facette cubitale : sur le cubitus, elle correspond à un arc de cercle de 60 à 70 degrés; sur le radius, elle ne comprend pas la totalité du pourtour de la tête, mais le tiers seulement, et elle correspond par ce fait à un arc de cercle de 120 degrés environ au cours des mouvements de pro-supination; le reste de l'étendue du pourtour de la tête, bien que revêtu de cartilage, n'entre pas en connexion avec la petite cavité sigmoïde dans ces mouvements.

Le rayon de courbure est d'environ 12 à 13 millimètres.

LIGAMENT ANNULAIRE. — La facette articulaire du cubitus (petite cavité sigmoïde) est agrandie et complétée par une forte et épaisse bandelette fibreuse, semi-circulaire, appelée *ligament annulaire,* qui applique et maintient la tête radiale contre la petite cavité sigmoïde (voy. : fig. 162).

Ce ligament s'insère sur les bords antérieur et postérieur de la petite cavité sigmoïde,

il est plus épais en arrière qu'en avant et se fixe à ce niveau sur la partie la plus élevée de la crête supinatrice ou *crête rétro-sigmoïdienne.*

S'enroulant autour de la tête, il représente les trois quarts d'un cylindre dont la hauteur est de 10 millimètres en moyenne; son diamètre est légèrement plus étroit en bas qu'en haut, de telle sorte qu'il étrangle légèrement le col du radius par son bord inférieur, et retient ainsi mécaniquement la tête radiale.

Son *bord supérieur* se confond avec la capsule de l'articulation du coude et avec le faisceau antérieur du ligament latéral externe. Son *bord inférieur* se continue au niveau du col avec la capsule articulaire, très mince à cet endroit, principalement où elle se fixe sur le pourtour du col radial (voy. : fig. 152 et 155).

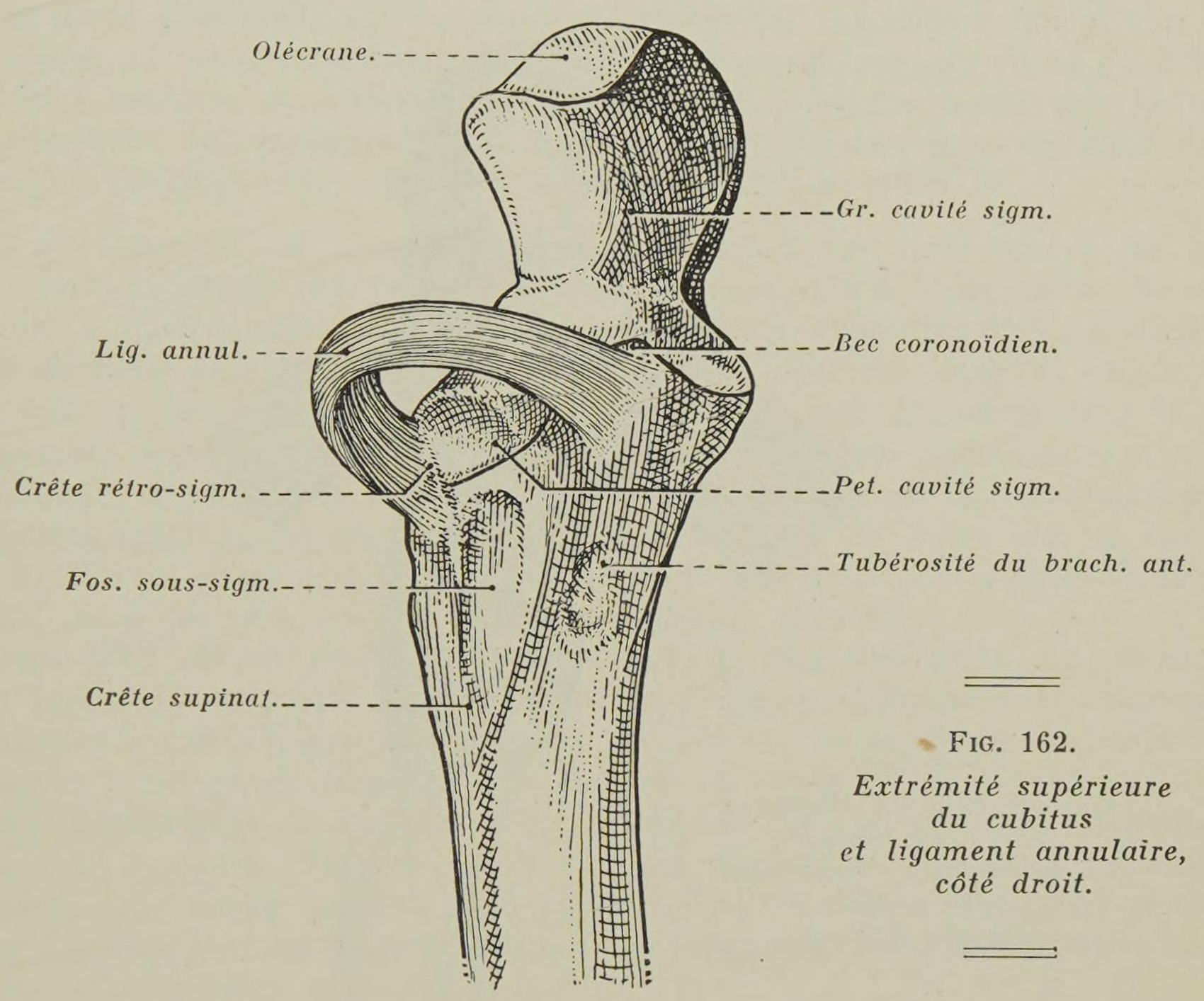

FIG. 162.
Extrémité supérieure du cubitus et ligament annulaire, côté droit.

Sa *face externe* ou *périphérique,* convexe, est renforcée par des fibres venues des faisceaux antérieurs des ligaments latéraux externe et interne de l'articulation du coude et du faisceau oblique interne antérieur; elle est recouverte d'arrière en avant par les muscles anconé et court supinateur, par le tendon des épicondyliens et plus spécialement par le deuxième radial externe; et par le brachial antérieur; le court supinateur y contracte même quelques insertions.

Sa *face interne* ou *articulaire,* concave, est régulièrement lisse; elle est revêtue d'une très mince couche de fibro-cartilage et correspond au pourtour de la tête radiale avec laquelle elle s'articule (voy. : fig. 162 et 164).

Le ligament annulaire est constitué par des *fibres propres* ou *intrinsèques* et par des *fibres d'emprunt* ou *extrinsèques* (voy. : fig. 163).

1° Les **fibres intrinsèques,** de beaucoup les plus nombreuses, sont des fibres circulaires : *a)* les unes, à interruption osseuse ou cubito-cubitales, s'étendent d'un bord à l'autre de la petite cavité sigmoïde; *b)* les autres, plus rares, sans interruption osseuse, circons-

crivent le bord inférieur de la petite cavité sigmoïde du cubitus sans y contracter d'insertion; ce sont les *fibres annulaires transverses* (Dubau).

2° Les **fibres extrinsèques** proviennent des ligaments voisins; ce sont : *a)* d'une part, des *fibres huméro-cubitales* provenant des faisceaux antérieurs des ligaments latéraux externe et interne et du faisceau oblique interne antérieur; ces fibres s'observent principalement sur la face externe du ligament; *b)* et d'autre part, des *fibres radio-ligamentaires* issues du col du radius par l'intermédiaire des bords antérieur et postérieur du ligament carré de Denucé; ces fibres se perdent dans le bord supérieur du ligament annulaire sans contracter d'insertion cubitale (Dubau) (voy. : fig. 163).

Le ligament annulaire possède un double rôle : *a)* complétant la petite cavité sigmoïde,

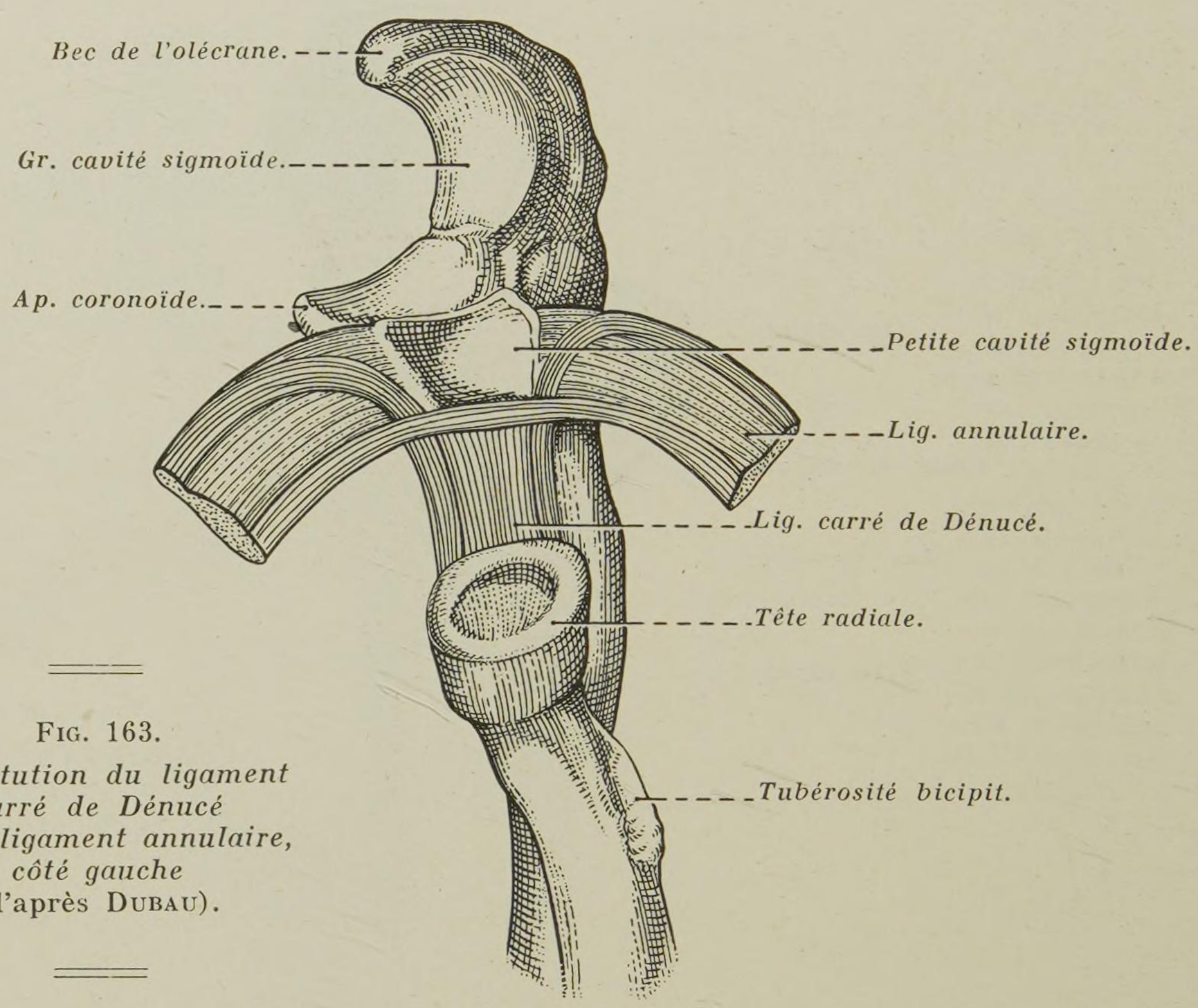

Fig. 163.
Constitution du ligament carré de Dénucé et du ligament annulaire, côté gauche (d'après Dubau).

il agrandit tout d'abord la surface articulaire cubitale ; *b)* c'est en outre un excellent moyen de contention de la surface articulaire radiale et il pourrait par ce fait tout aussi bien figurer dans les moyens d'union de l'articulation radio-cubitale supérieure.

MOYENS D'UNION. — La capsule articulaire, très mince à ce niveau, est commune à l'articulation huméro-antibrachiale, elle se fixe sur le pourtour du col du radius, un peu au-dessous du revêtement cartilagineux de la tête (voy. : *Articulation du coude*).

Ligament carré de Dénucé. — La capsule est renforcée à sa partie inférieure par un ligament radio-cubital, désigné sous le nom de *ligament carré de Dénucé* (1), du nom

(1) Ouvrage et article à consulter : Dénucé : Mémoire sur les luxations du coude. *Thèse de Paris*, 1854; — R. Dubau : Recherches sur le ligament carré de Dénucé. *Annales d'Anatomie pathologique et d'Anatomie normale médico-chirurgicale*, décembre 1927, n° 9, p. 1051.

de l'auteur qui l'a décrit pour la première fois en 1854. Ce ligament, dont le qualificatif de carré ne saurait mieux être attribué, présente la forme d'une lame épaisse, quadrilatère de 10 à 16 millimètres de côté; sa longueur est fonction de celle des os de l'avant-bras (Dubau).

Il s'insère : d'une part, sur le bord inférieur de la petite cavité sigmoïde, c'est-à-dire dans la partie la plus élevée de la fossette sous-sigmoïdienne, et d'autre part, sur la face interne du col du radius, immédiatement au-dessous des insertions de la capsule articulaire.

Ses bords antérieur et postérieur ne sont pas rectilignes, mais légèrement incurvés, de telle sorte que leur convexité regarde l'axe du ligament.

Ce ligament est plus épais au niveau de ses bords antérieur et postérieur qu'à sa partie moyenne; il est aussi plus épais au niveau de ses insertions cubitales qu'au niveau de ses insertions radiales; et cette conformation du ligament carré provient de sa constitution, la partie moyenne amincie correspond à des fibres radio-cubitales, tandis que les parties épaisses périphériques correspondent aux fibres de renforcement qui s'engagent dans le ligament annulaire (Dubau) (voy. : fig. 161 et 163).

En résumé, ce ligament est schématiquement constitué par trois sortes de fibres : *a)* des *fibres radio-cubitales* qui représentent un épaississement de la partie de la capsule sous-jacente à l'articulation radio-cubitale supérieure; — *b)* des *fibres transversales* qui s'étendent du bord antérieur au bord postérieur du ligament dans sa partie juxta-sigmoïdienne, sans prendre d'insertion cubitale; ces fibres qui n'existent qu'à la partie interne du ligament représentent les *fibres annulaires transverses* précédemment décrites et qui appartiennent au ligament annulaire; — *c)* et des *fibres radio-annulaires* qui occupent les bords antérieur et postérieur du ligament; elles se fixent sur le radius et par un trajet arciforme passent dans le ligament annulaire de part et d'autre de la petite cavité sigmoïde, sans prendre aucune insertion cubitale (Dubau).

Lorsque l'avant-bras est en *position intermédiaire,* le ligament carré est plicaturé et relâché; il est logé dans la partie la plus élevée de l'espace interosseux, il présente l'aspect d'une gouttière à concavité supérieure, sur laquelle repose le cul-de-sac radio-cubital de la synoviale, et il est placé dans un plan oblique en avant et en dedans.

Au cours des mouvements de pronation et de supination, sa plicature disparaît en même temps que le ligament s'enroule autour du col du radius; son bord antérieur se tend dans la pronation, tandis que son bord postérieur se tend dans la supination; il contribue à limiter les mouvements de pro-supination et représente ainsi un véritable *ligament de rappel* de ces mouvements.

Pour Dubau, quoique très solide, le ligament carré ne se tend pas dans la rotation du radius, partant il ne possède aucun rôle dans les mouvements de pro-supination; aussi le considère-t-il comme un simple renforcement de la capsule au niveau du cul-de-sac radio-cubital.

SYNOVIALE. — La synoviale est commune avec celle de l'articulation du coude; elle envoie à ce niveau un diverticule de cinq millimètres environ qui constitue le *cul-de-sac radio-cubital* ou *recessus sacciforme*; celui-ci est situé au-dessous de la petite cavité sigmoïde du cubitus et déborde le bord inférieur du ligament annulaire ; il correspond à une région où la capsule est très mince et forme autour de la face interne du col du radius un léger bourrelet; la frange falciforme que nous avons décrite précédemment (voy. : *Articulation du coude*) est située en bordure de l'orifice d'entrée de ce cul-de-sac (voy. : fig. 157).

RAPPORTS. — L'articulation radio-cubitale supérieure est profondément située et entourée de masses charnues (muscles épicondyliens).

En avant, elle est en partie recouverte par le bord externe du brachial antérieur.

En arrière, où elle est moins profonde; elle répond à l'anconé et à l'artère récurrente radiale postérieure, et l'on peut percevoir à travers ce muscle la tête radiale au cours des mouvements de pro-supination et le rebord de la cupule radiale lorsque l'avant-bras est en extension.

En dehors, elle est engainée en demi-cornet par le court supinateur ; enfin, plus en dehors, s'étale un faisceau divergent de muscles longitudinaux qui partent de l'épicondyle ou de la crête osseuse qui la surmonte (crête sus-épicondylienne) pour gagner l'avant-bras; ces muscles sont d'avant en arrière : le long supinateur, les deux muscles radiaux, l'extenseur commun des doigts, l'extenseur propre du petit doigt et le cubital postérieur (voy. : fig. 164).

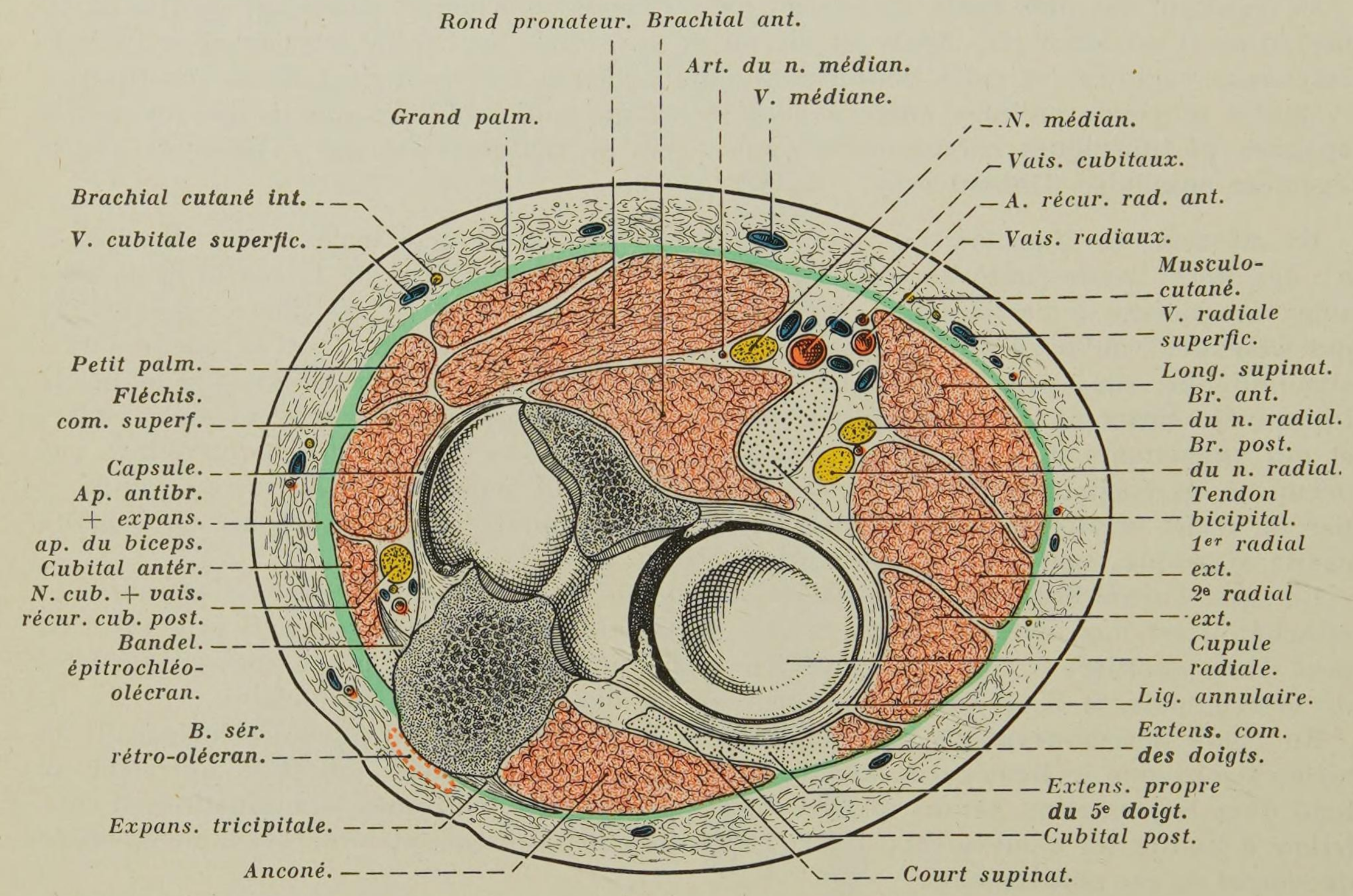

FIG. 164. — *Coupe transversale du coude passant par l'articulation radio-cubitale supérieure; côté droit, segment inférieur de la coupe* (à noter, le tendon commun des muscles épicondyliens entre l'anconé et l'articulation).

Accompagné de l'artère récurrente radiale antérieure, le nerf radial se divise en ses deux branches terminales dans la gouttière bicipitale externe un peu au-dessus de l'interligne articulaire du coude; sa branche antérieure ou superficielle descend verticalement, tandis que sa branche postérieure profonde, exclusivement motrice, se dirige obliquement en dehors et en arrière pour atteindre la face postérieure de l'avant-bras; dans son trajet hélicoïdal autour de l'extrémité supérieure du radius, cette branche s'engage entre les deux faisceaux du court supinateur; ses rapports avec l'interligne articulaire huméro-radial sont variables avec les mouvements; il s'en éloigne de six centimètres dans la pronation et s'en rapproche de quatre centimètres dans la supination (Jacob) (1).

(1) Article à consulter : JACOB : Les rapports de la branche motrice du radial avec l'articulation huméro-radiale. *Revue de Chirurgie,* 1913.

VAISSEAUX ET NERFS. — *1°* Les ***artères*** proviennent : en avant, des récurrentes radiale et cubitale antérieure; et en arrière, de la récurrente radiale postérieure.

2° Les ***nerfs*** proviennent du radial, et plus spécialement de sa branche postérieure.

II. — ARTICULATION RADIO-CUBITALE INFÉRIEURE

L'articulation radio-cubitale inférieure unit la tête du cubitus à l'extrémité inférieure du radius; comme la précédente, c'est une articulation du groupe des *trochoïdes,* mais moins parfaite que cette dernière.

SURFACES ARTICULAIRES. — Dans l'articulation radio-cubitale inférieure, la conformation des surfaces articulaires est inversée : le cubitus porte la surface convexe (cylindre plein) et le radius, la surface concave (cylindre creux).

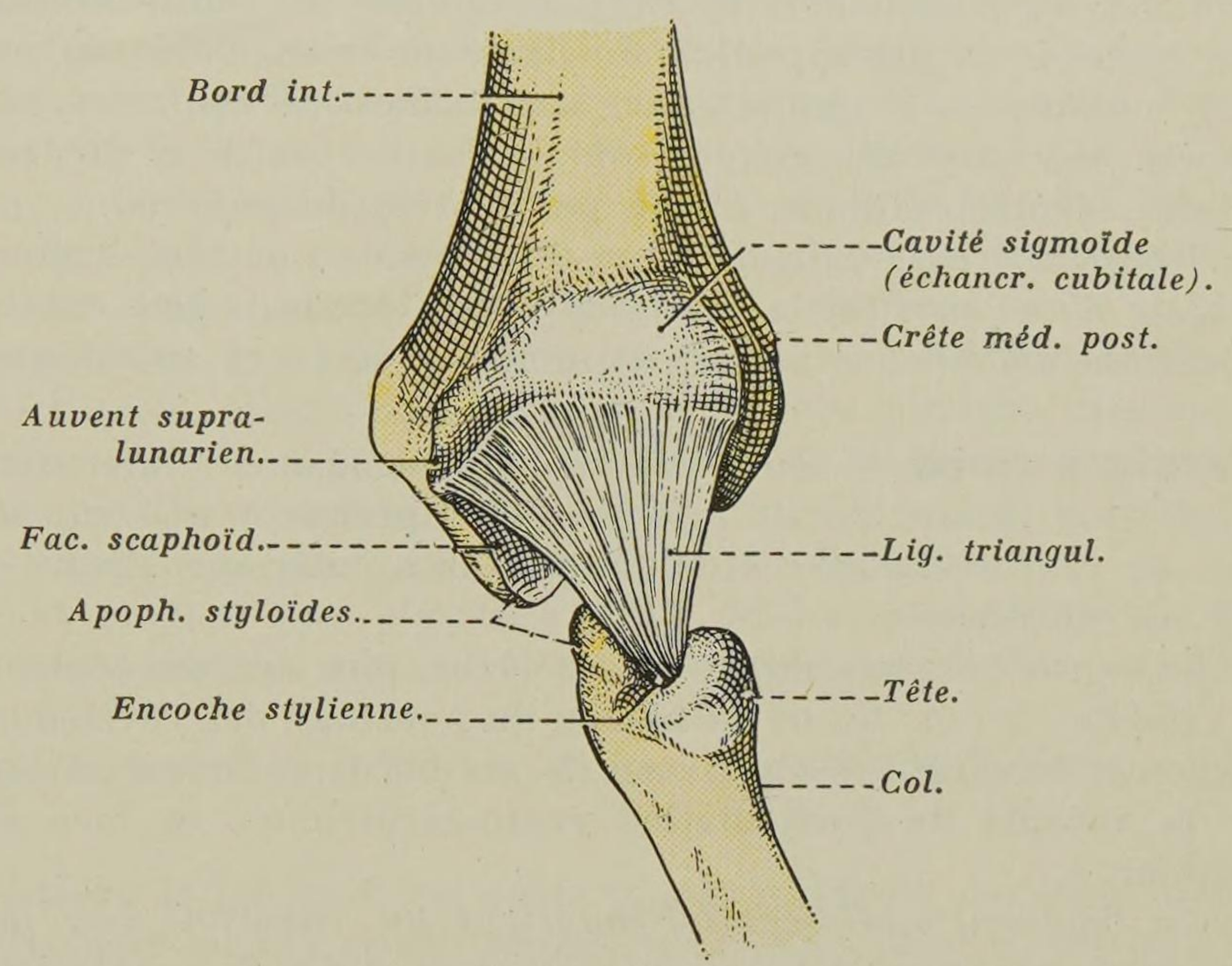

Fig. 165. *Ligament triangulaire; côté droit. Le cubitus est représenté basculé.*

1° **Sur le radius,** la facette articulaire est située sur la face interne de l'extrémité inférieure de l'os; c'est la *cavité sigmoïde* du radius; de forme excavée, elle est à peu près plane dans le sens vertical et concave dans le sens antéro-postérieur; elle représente un segment de cylindre creux plus haut à sa partie moyenne qu'au niveau de ses extrémités.

2° **Sur le cubitus,** la surface articulaire correspond à la tête de cet os et comprend deux facettes : *a)* l'une *externe,* correspond aux deux tiers externes de la tête du cubitus; plane dans le sens vertical, elle est fortement convexe d'avant en arrière et présente la forme d'un segment de cylindre plein; — *b)* l'autre *inférieure,* correspond à la partie inférieure de la tête du cubitus; plane ou très légèrement convexe, elle regarde en bas et elle est séparée de la base de l'apophyse styloïde par un sillon transversal, circulaire, c'est l'encoche stylienne; ces deux facettes sont unies l'une à l'autre par un bord mousse circulaire; de ces deux facettes, la première s'articule avec la cavité sigmoïde du radius, la deuxième avec le ligament triangulaire (voy. : fig. 165).

Ces surfaces articulaires, radiale et cubitale, sont revêtues à l'état frais d'une mince couche de cartilage hyalin (un demi-millimètre environ).

Ligament triangulaire. — Le ligament triangulaire est un fibro-cartilage interosseux qui appartient à la fois aux articulations radio-carpienne et radio-cubitale inférieure (voy. : fig. 165).

Disposé horizontalement entre le condyle carpien et les extrémités inférieures des deux os de l'avant-bras, il présente l'aspect d'une lame aplatie de haut en bas, à base externe et à sommet interne.

Il s'insère par sa base sur le bord inférieur de la cavité sigmoïde du radius, et par son sommet dans une petite fossette située sur le versant externe de la base de l'apophyse styloïde cubitale, au niveau de l'encoche stylienne (voy. : fig. 165).

Ses bords antérieur et postérieur adhèrent à la capsule articulaire; sa face supérieure, légèrement excavée, se moule sur la facette inférieure de la tête du radius avec laquelle elle s'articule; sa face inférieure, concave, repose sur le semi-lunaire et le pyramidal, toutes les deux sont encroûtées de cartilage.

Le ligament triangulaire est plus épais en dedans qu'en dehors (5 millimètres au niveau de son sommet, 2 millimètres au niveau de sa base); il est parfois perforé en son milieu, et l'orifice, disposé en forme de fente à direction antéro-postérieure, permet la communication des deux articulations radio-carpienne et radio-cubitale inférieure.

Par suite de la juxtaposition du ligament triangulaire, la cavité sigmoïde du radius se trouve notablement agrandie, et les surfaces articulaires emboîtées l'une dans l'autre prennent alors sur une coupe frontale l'aspect de deux dièdres, l'un, rentrant, radio-ligamentaire, l'autre, saillant, formé par la tête du cubitus.

Le ligament triangulaire joue un double rôle : *a)* tout d'abord il agrandit la glène antibrachiale d'une part, et la cavité de réception de la tête cubitale d'autre part; *b)* ensuite il constitue un efficace moyen d'union des surfaces articulaires radio-cubitales.

MOYENS D'UNION. — Indépendamment du ligament interosseux, les moyens d'union de l'articulation radio-cubitale inférieure comprennent une *capsule articulaire* et *deux ligaments de renforcement radio-cubitaux,* l'un antérieur, l'autre postérieur, le plus souvent assez mal différenciés.

1° La *capsule* est très mince et très lâche, plus épaisse cependant en arrière qu'en avant; elle s'insère : *a)* sur les os au niveau du pourtour des revêtements cartilagineux; *b)* et sur le ligament triangulaire au niveau de ses bords antérieur et postérieur, où elle se confond avec la capsule de l'articulation radio-carpienne ; sa face antérieure adhère au carré pronateur.

2° Le *ligament radio-cubital antérieur* est constitué par quelques trousseaux fibreux, obliques en bas et en dehors, qui s'insèrent sur la face antérieure de la tête cubitale et sur le bord antérieur de la cavité sigmoïde du radius, se prolongeant même sur le bord marginal antérieur de cet os (voy. : fig. 166).

3° Le *ligament radio-cubital postérieur,* analogue au précédent et de même direction, s'étend de la face postérieure de la tête cubitale au bord postérieur de la cavité sigmoïde du radius.

SYNOVIALE. — La synoviale tapisse la face profonde de la capsule et, comme elle, elle est très ample et lâche, fait qui s'accorde avec l'amplitude des mouvements de l'articulation; sur les deux os, elle s'insère au pourtour des revêtements cartilagineux; elle se prolonge en haut dans l'espace interosseux sur une hauteur de 7 à 8 millimètres en formant un *cul-de-sac radio-cubital* ou *recessus sacciforme* (voy. : fig. 173).

RAPPORTS. — L'articulation radio-cubitale inférieure entre en rapport : *a) en avant,* avec le carré pronateur, qui la sépare des tendons fléchisseurs, du cubital antérieur et des vaisseaux et nerfs cubitaux; *b) en arrière,* avec les tendons de l'extenseur propre du cinquième doigt et du cubital postérieur, et avec le ligament annulaire postérieur du carpe; enfin dans le tissu cellulaire sous-cutané avec la branche dorsale du nerf cubital.

VAISSEAUX ET NERFS. — *1°* Les ***artères*** proviennent des artères interosseuses postérieure et antérieure, et de l'anastomose formée par les artères transverses du carpe issues de la radiale et de la cubitale.

2° Les ***nerfs*** sont fournis par le nerf interosseux antérieur, branche du médian, et par le nerf interosseux postérieur, branche du radial.

*
**

LIGAMENT INTEROSSEUX DE L'AVANT-BRAS

Le *ligament interosseux de l'avant-bras,* ou *membrane interosseuse,* est une membrane fibreuse, d'aspect nacré, qui unit les deux os de l'avant-bras entre eux au niveau de l'espace interosseux qu'elle comble en partie.

Latéralement, il s'insère sur les bords interosseux du radius (bord interne) et du cubitus (bord externe); toutefois, dans sa moitié supérieure, il empiète de 5 millimètres sur la face antérieure du radius et prend de solides insertions sur le tubercule interosseux (Rouvière et Granel); en bas, ce ligament atteint l'articulation radio-cubitale inférieure, en suivant la branche de bifurcation postérieure du bord interosseux du radius, tandis qu'en haut, il s'arrête à 3 ou 4 centimètres de la tubérosité bicipitale, où il se termine par un bord mince, falciforme, tranchant, concave en haut; ce bord supérieur délimite avec les deux os de l'avant bras un orifice triangulaire au niveau duquel s'engagent les vaisseaux interosseux postérieurs pour passer dans la loge postérieure de l'avant-bras.

Ses faces antérieure et postérieure donnent insertion aux muscles profonds de l'avant-bras : en avant, ce sont le fléchisseur propre du pouce, le fléchisseur commun profond des doigts, et le carré pronateur; en arrière, ce sont tous les muscles de la couche profonde de la loge postérieure de l'avant-bras, c'est-à-dire le long abducteur du pouce, le long et le court extenseur du pouce, et l'extenseur propre de l'index (voy. : fig. 243).

Le ligament interosseux est perforé par plusieurs petits orifices vasculaires arrondis ou elliptiques, qui sont traversés par des rameaux des vaisseaux interosseux (voy. : fig. 166 et 167).

Le ligament interosseux présente une *constitution* et une *épaisseur* différentes en haut et en bas :

a) **Dans ses deux tiers supérieurs,** le ligament est épais et très résistant, constitué par des faisceaux rubanés, obliques de haut en bas et de dehors en dedans; ce sont ces faisceaux qui, par leurs insertions, empiètent sur la face antérieure du radius; à sa face postérieure, le ligament est renforcé par un faisceau épais, oblique en sens inverse, c'est-à-dire de haut en bas et de dedans en dehors : c'est le *faisceau oblique postérieur interosseux (ligament oblique radio-cubital)*; sur le radius, il se fixe solidement au niveau du tubercule interosseux; ce faisceau résulte de la transformation fibreuse des fibres charnues les plus profondes du muscle long abducteur du pouce; sous-jacente et parallèle à ce faisceau, on rencontre parfois une longue et étroite bandelette de signification analogue qui correspond aux insertions membraneuses du court extenseur du pouce (voy. : fig. 167 et 243).

b) **Dans son tiers inférieur,** le ligament interosseux est très mince et constitué en majeure partie par des faisceaux transversaux ou obliques entrelacés les uns avec les autres; à sa face postérieure, les faisceaux obliques sont bien apparents, et ont une direction inverse des précédents; ils s'étendent du bord externe du cubitus au bord supérieur de la cavité sigmoïde du radius, et sont ainsi obliques de haut en bas et de dedans en dehors.

On a beaucoup discuté sur la *signification morphologique* de la membrane interosseuse; actuellement on admet que, très mince au début chez l'embryon, elle s'épaissit graduellement par la suite en même temps qu'elle acquiert une résistance considérable; elle

résulte de la transformation fibreuse des faisceaux musculaires profonds des muscles voisins (Forster, Rouvière et Granel) (1).

Du point de vue *physiologique,* le ligament interosseux rend les deux os de l'avant-bras solidaires entre eux; il s'oppose ainsi à leur écartement dans la transmission des pressions longitudinales et l'obliquité de ses fibres, principalement dans ses deux tiers supérieurs, s'oppose à cet écartement, du fait qu'elles sont dirigées dans le sens des forces

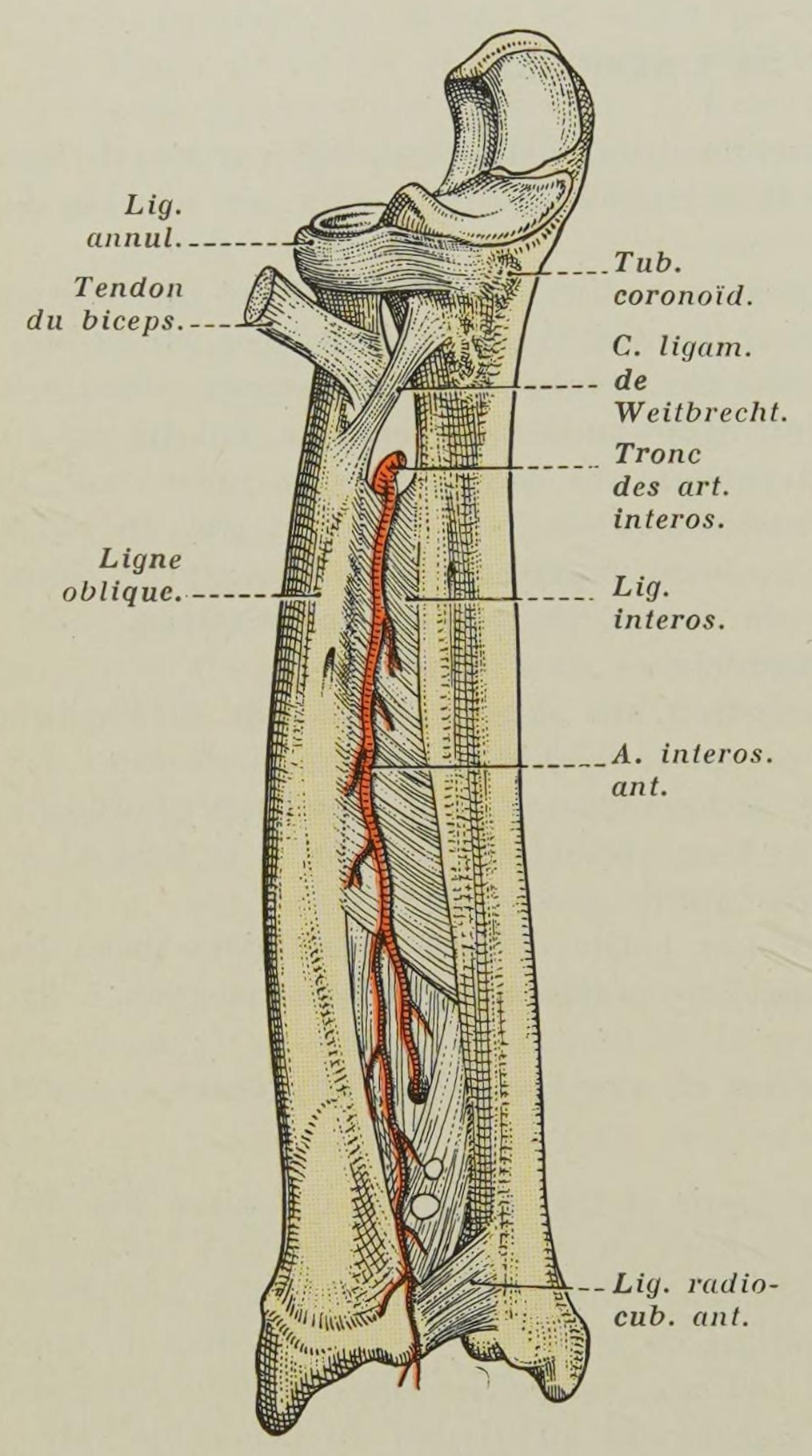

Fig. 166. — *Ligament interosseux; côté droit, vue antérieure.*

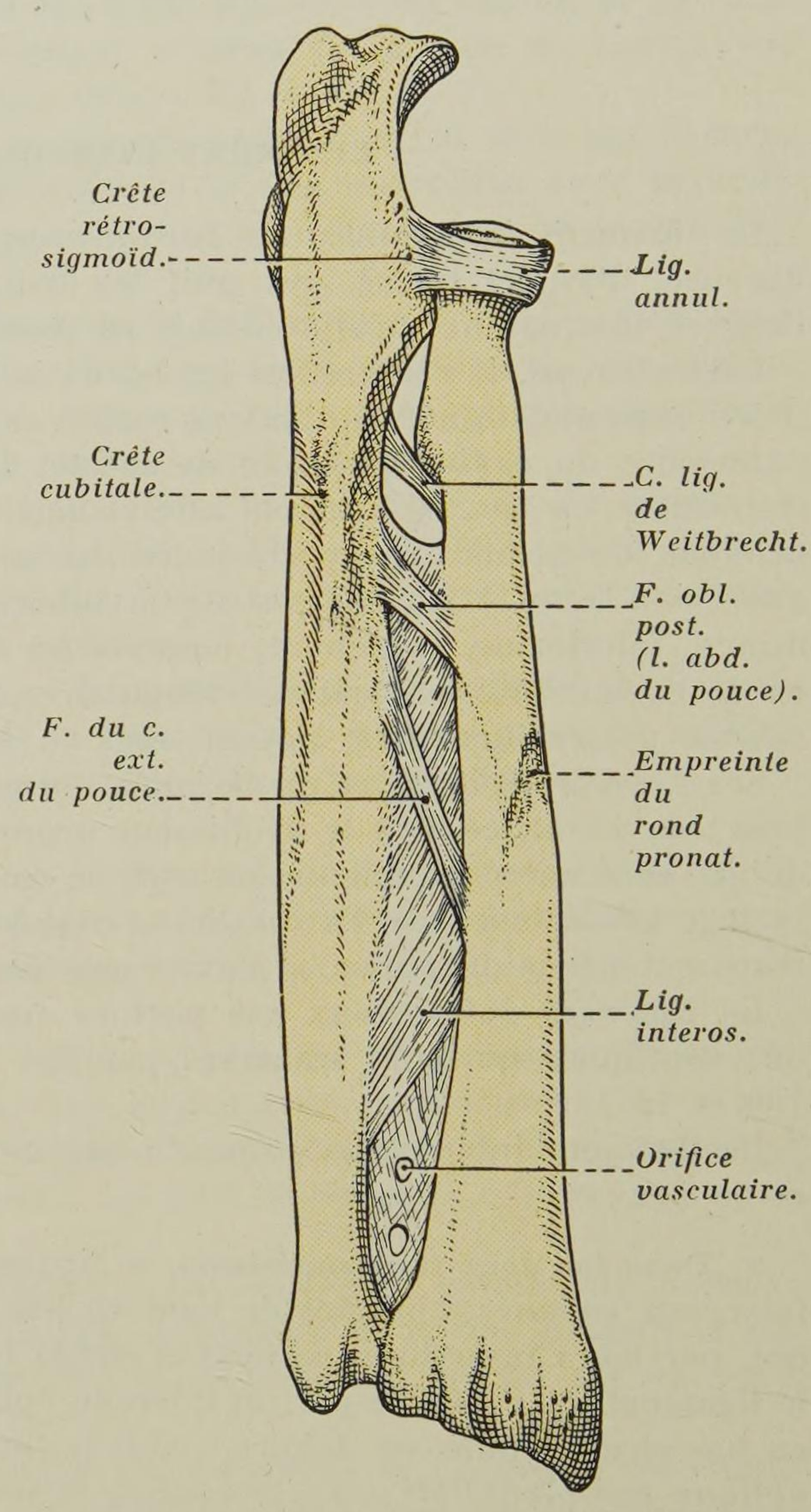

Fig. 167. — *Ligament interosseux; côté droit, vue postérieure.*

qui agissent sur le membre; c'est ainsi que, dans l'appui sur la paume de la main, l'avant-bras est soumis à deux forces : l'une, dirigée de bas en haut, radio-humérale, transmise par la main et le radius (résistance); l'autre, dirigée de haut en bas, huméro-cubitale, transmise par l'épaule et les os du bras et de l'avant-bras (puissance); ces deux forces opposées ont tendance à faire glisser les deux os de l'avant-bras longitudinalement et l'un

(1) Article à consulter : Rouvière et Granel : *Le ligament interosseux de l'avant-bras.* Bibliographie anatomique; 1908, p. 115.

par rapport à l'autre; le radius attire la membrane interosseuse vers le haut, le cubitus au contraire la refoule vers le bas, or ce déplacement ne se produit jamais.

CORDE LIGAMENTEUSE DE WEITBRECHT. — La corde ligamenteuse de Weitbrecht *(ligament de Weitbrecht)* est une bandelette fibreuse, oblique, tendue à la partie supérieure des deux os de l'avant-bras.

Elle s'insère : *a)* sur le cubitus, au niveau de rugosités situées sur le versant inféro-externe de l'apophyse coronoïde, un peu en avant de la crête antérieure de bifurcation du bord interosseux; son insertion est parfois marquée d'une petite saillie osseuse appelée *tubercule sous-coronoïdien* (Testut); — *b)* sur le radius, au niveau de la face antérieure de cet os, un peu au-dessous de la tubérosité bicipitale (voy. : fig. 152 et 166).

Oblique de haut en bas et de dedans en dehors, elle croise la face antérieure du tendon du biceps près de son insertion sur la tubérosité bicipitale, dont elle est séparée par une bourse séreuse (inconstante) la *bourse séreuse de Ward Collins.*

La corde ligamenteuse de Weitbrecht doit être considérée, au même titre que la membrane interosseuse, comme le reliquat fibreux du faisceau cubital ou coronoïdien du fléchisseur propre du pouce (Fawcet, Forster, Rouvière et Granel); elle ne joue aucun rôle dans les mouvements de l'articulation radio-cubitale supérieure.

MOUVEMENTS DES ARTICULATIONS RADIO-CUBITALES. ÉTUDE DE LA PRONATION ET DE LA SUPINATION

Les articulations radio-cubitales supérieure et inférieure fonctionnent toujours simultanément et ne peuvent fonctionner qu'ainsi; elles sont le siège de mouvements de rotation autour d'un axe vertical, mouvements qui entraînent la main par l'intermédiaire de l'appareil ligamentaire du poignet et du carpe.

Ces mouvements sont la *pronation* et la *supination* (1) ou *mouvement* dit « *des marionnettes* ».

La *pronation* est le mouvement qui porte le pouce en dedans et la paume de la main en arrière; la *supination* est le mouvement inverse qui porte le pouce en dehors et la paume de la main en avant; dans ce mouvement le radius pivote autour d'un *axe vertical* et celui-ci passe en haut par le centre de la cupule radiale, en bas par le centre de la tête du cubitus (voy. : fig. 168).

La forme des deux os de l'avant-bras et leur longueur, et en particulier celle du radius, *os mobile,* jouent un rôle important dans l'exécution du mouvement de pro-supination.

Le radius, coudé au niveau de la tubérosité bicipitale, présente deux directions par rapport à cette tubérosité; au-dessus de la tubérosité, il est presque vertical, toutefois légèrement oblique en bas et en dedans; au-dessous de la tubérosité, il est au contraire oblique en bas et en dehors; le premier segment ou *segment supinateur* correspond au court supinateur, le deuxième segment ou *segment pronateur* correspond aux deux muscles rond et carré pronateurs.

Le radius, plus long que le cubitus de cinq millimètres par rapport aux surfaces articulaires radio-cubitales, facilite le mouvement d'enveloppement autour du cubitus du fait que la ligne enveloppante est plus longue que la ligne enveloppée; les deux os de l'avant-bras prennent donc l'aspect d'un double vilebrequin (dont l'un, le radius, est coudé) ayant pour pivot les axes des articulations radio-cubitales supérieure et inférieure (Masmonteil).

MÉCANISME

Envisagé expérimentalement sur le cadavre en supposant le cubitus et l'humérus fixes, ce mouvement s'exécute simultanément dans trois articulations, c'est-à-dire dans les deux articulations radio-cubitales supérieure et inférieure et dans l'articulation huméro-radiale.

Au niveau de l'articulation huméro-radiale, la cupule du radius pivote sous le condyle huméral; au niveau de la trochoïde radio-cubitale supérieure, la tête du radius pivote autour de son axe dans l'anneau ostéo-fibreux qui l'enserre, formé par le ligament annulaire et par la petite cavité sigmoïde du cubitus; enfin, au niveau de la trochoïde radio-cubitale inférieure, l'extrémité inférieure du radius subit une rotation autour de la tête du cubitus, de telle façon qu'externe par

(1) Ouvrage à consulter : VION-DELPHIN : Contribution à l'étude des mouvements de pronation et de supination. *Thèse de Lyon,* 1908.

rapport à cette tête dans la supination, elle lui devient interne dans la pronation ; le radius, véritable palier, tourne ainsi en bloc autour de son arbre pivot, la tête du cubitus; simultanément le ligament triangulaire entraîné par le radius, dont il est solidaire, se déplace sous la facette articulaire inférieure de la tête du cubitus.

Pour que le mouvement de pro-supination soit possible, il est absolument indispensable que les axes des deux trochoïdes radio-cubitales *(axes de pro-supination)* soient placés dans le prolongement l'un de l'autre, c'est l'*axe antibrachial,* ou *axe de rotation du radius,* ou *axe céphalique des os de l'avant-bras,* ainsi désigné du fait qu'il passe par les têtes de ces deux os (voy. : fig. 160 et 168).

Envisagés en supination complète, les deux os de l'avant-bras se placent de chaque côté de cet axe, mais de telle sorte que chacun d'eux déporte le centre de sa tête sur l'axe de rotation (voy. : fig. 168 *S*).

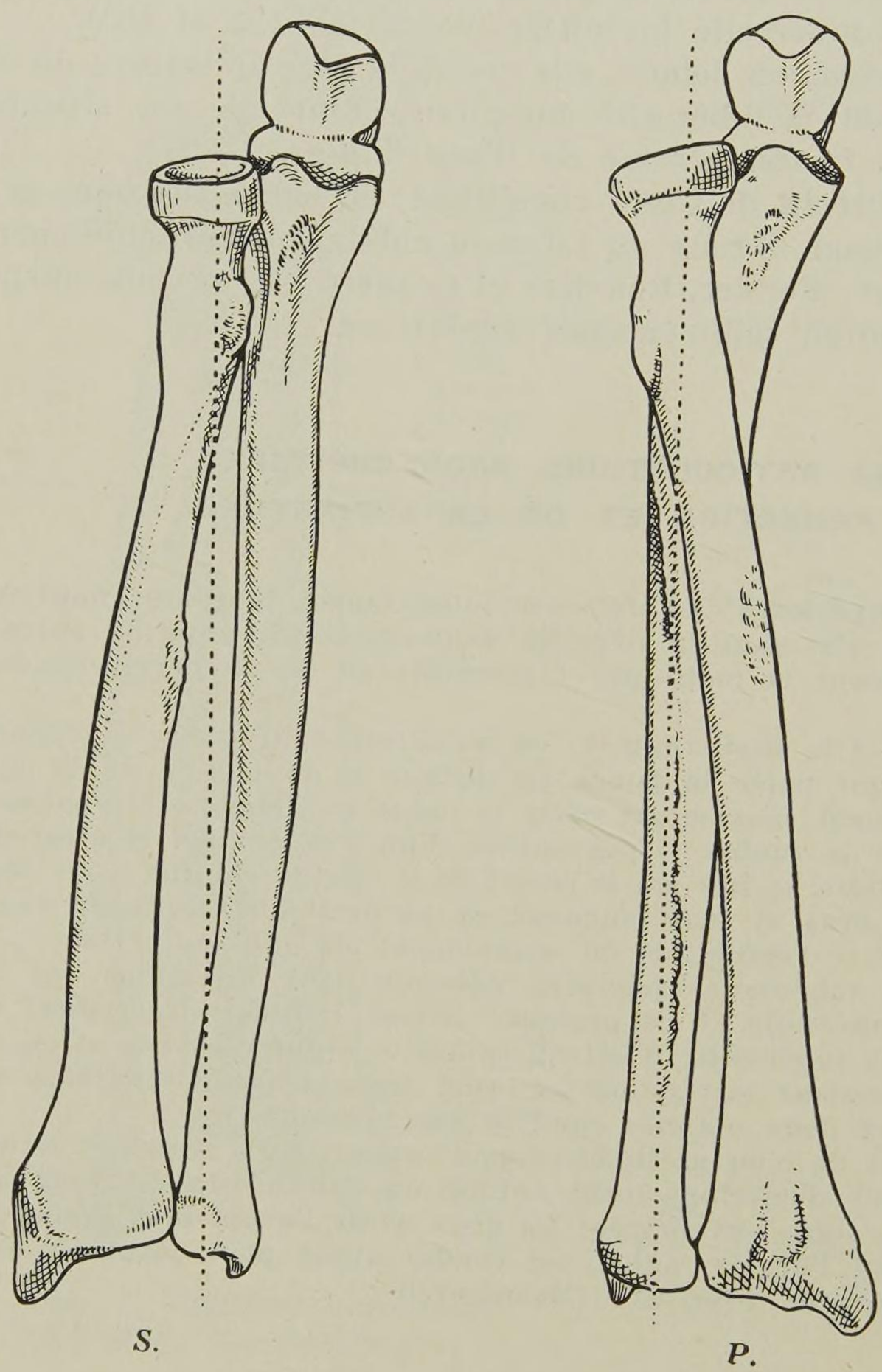

Fig. 168.
Les os de l'avant-bras; côté droit, vue antérieure.
S, en supination.
P, en pronation.
En pointillé, l'axe des articulations radio-cubitales dit axe de pro-supination.

Envisagés en pronation complète, le radius et le cubitus se croisent en X, mais tandis que la tête du radius et son col sont restés en dehors du cubitus, son extrémité inférieure se place en dedans de la tête cubitale (voy. : fig. 168 *P*).

Dans la supination, les deux os de l'avant-bras sont parallèles; dans la pronation, ils se croisent en X, et sans entrer en contact au niveau de l'espace interosseux, ainsi que le montrent d'une part, les coupes de tronçonnage sur des sujets congelés, et d'autre part, les examens radiographiques; ainsi donc, en raison des courbures des deux os, leur croisement en X ne modifie que fort peu la largeur de l'espace interosseux; celui-ci présente sa largeur maxima en semi-pronation.

En semi-pronation, la membrane interosseuse est tendue sur toute sa hauteur; mais en supination, elle n'est tendue que dans son tiers inférieur, alors qu'elle se relâche dans les deux tiers supérieurs; en pronation complète, elle est faiblement tendue dans son tiers supérieur et relâchée dans ses deux tiers inférieurs.

Les mouvements de pro-supination sont limités : 1° par la tension du ligament carré de Dénucé qui s'enroule autour du col du radius ; 2° par la tension des ligaments radio-cubitaux : l'antérieur limite la supination, le postérieur limite la pronation ; 3° par l'action du ligament antérieur de l'articulation radio-carpienne; son faisceau cubito-carpien limite la supination; 4° par la rencontre de l'apophyse styloïde cubitale avec le bord postérieur de la cavité sigmoïde du radius qui contrecarre toute supination exagérée; 5° enfin par l'action des masses musculaires de l'avant-bras.

Les mouvements de pro-supination se passent tout autrement lorsqu'ils sont effectués par la totalité du membre supérieur, car ils sont liés à un mouvement combiné de rotation interne et externe de l'humérus, mouvement qui se passe au niveau de l'articulation de l'épaule; le cubitus étant entraîné par l'humérus avec lequel il est étroitement uni au niveau de l'articulation du coude; ces mouvements se passent en grande partie dans l'articulation scapulo-humérale, et fort peu dans les articulations radio-cubitales; au point de vue fonctionnel, ils sont très utiles car ils permettent par compensation la pro-supination lorsqu'une lésion permanente des deux os de l'avant-bras a compromis l'exécution de ce mouvement effectué exclusivement par l'avant-bras.

Dans des conditions physiologiques normales, les mouvements de pro-supination de l'avant-bras et de la main s'exécutent : 1° dans l'articulation radio-cubitale supérieure, où la tête du radius subit un mouvement de pivotement : 2° dans l'articulation radio-cubitale inférieure, où l'extrémité inférieure du radius subit un mouvement de rotation de dehors en dedans pour la pronation, de dedans en dehors pour la supination autour de la tête cubitale; 3° et dans l'articulation scapulo-humérale, l'humérus pivotant autour d'un axe vertical entraîne avec lui le cubitus.

Enfin le cubitus lui-même se déplace légèrement au cours de la pro-supination; il exécute : *a)* dans le passage de la supination à la pronation, successivement un mouvement d'extension, puis d'abduction et enfin de flexion; *b)* et dans le passage de la pronation à la supination trois mouvements inverses des précédents (Galiois).

L'amplitude du mouvement de pro-supination est de 150 degrés lorsque l'humérus est fixe, c'est-à-dire en immobilisant le coude le long du corps, de 260 degrés lorsque l'humérus est mobile.

MUSCLES MOTEURS

1° Les *muscles pronateurs* sont : *le rond pronateur,* le *carré pronateur,* et accessoirement, le *grand palmaire* et le *long supinateur* qui devient pronateur lorsque la main est en supination complète.

2° Les *muscles supinateurs* sont le *court supinateur* et le *biceps brachial,* et accessoirement le *long supinateur,* qui devient supinateur lorsque la main est en pronation complète.

Les muscles supinateurs sont beaucoup plus puissants que les muscles pronateurs; aussi dans les lésions osseuses traumatiques de l'avant-bras (fractures diaphysaires) l'attitude en supination prédomine-t-elle toujours après le traumatisme; c'est aussi pour la même raison que l'on a plus de force pour visser que pour dévisser.

ARTICULATION DU POIGNET
OU
ARTICULATION RADIO-CARPIENNE

L'articulation du poignet ou *articulation radio-carpienne* est une *diarthrose* du groupe des *condyliennes*; elle unit la main à l'avant-bras; elle met en présence la première rangée des os du carpe avec l'extrémité inférieure du radius, complétée en dedans par le *ligament triangulaire*; car le cubitus, trop court, n'arrive pas en contact avec les os du carpe et laisse entre son extrémité inférieure et le condyle carpien un espace qui est précisément occupé par ce ligament.

SURFACES ARTICULAIRES

Les *surfaces articulaires* sont représentées, du côté de l'avant-bras par la *glène antibrachiale,* et du côté du carpe par le *condyle carpien.*

1. — Glène antibrachiale.

La glène antibrachiale est constituée par la *facette articulaire* de l'extrémité inférieure du radius dans ses trois quarts externes, et par le *ligament triangulaire* dans son quart interne.

1° La ***facette carpienne de l'extrémité inférieure du radius*** représente la face inférieure, ou base, de cette extrémité; elle est concave dans tous les sens, mais son versant externe s'effile pour former une saillie : l'*apophyse styloïde.*

Cette surface articulaire est limitée, en avant et en arrière, par deux bords arrondis appelés *bords marginaux*; le bord marginal postérieur descend plus bas et se trouve surmonté de saillies comprises entre les gouttières tendineuses de la face postérieure du radius; le bord marginal antérieur est plus épais et plus saillant que le précédent; irrégulier, il présente une encoche, l'*encoche radio-scapho-lunaire,* et dans sa moitié interne tantôt une avancée à bord mousse, arrondi, qui surplombe le semi-lunaire, c'est l'*auvent supra-lunarien,* tantôt une saillie très marquée qui répond également au semi-lunaire, appelée *tubercule lunarien* (voy. : fig. 47 et 169).

Elle est divisée en *deux facettes* inégales par une crête mousse dite *crête interscapho-lunaire,* placée dans un plan sagittal, et située en arrière de l'encoche radio-scapho-lunaire antérieure.

La *facette externe* est triangulaire, à sommet externe arrondi; elle répond au scaphoïde: c'est la *facette scaphoïdienne*; la *facette interne,* de forme quadrilatère, répond au semi-lunaire : c'est la *facette lunarienne* (voy. : fig. 169).

Les *angles d'inclinaison* de la facette articulaire de l'extrémité inférieure du radius

sont d'environ 30 degrés pour l'*inclinaison radiale* et 10 degrés pour l'*inclinaison palmaire*; ils représentent les angles dièdres que forme le plan de la facette articulaire avec le plan horizontal qui passe par le bord inférieur de la cavité sigmoïde du radius; ces angles sont ouverts en dehors pour l'angle d'inclinaison radiale, et en arrière pour l'angle d'inclinaison palmaire.

2° Le ***ligament triangulaire*** est constitué par un fibro-cartilage placé horizontalement entre le bord inférieur de la cavité sigmoïde du radius, sur la base de laquelle il s'insère, et la base de l'apophyse styloïde cubitale où il se fixe d'autre part, dans une petite fossette située sur son versant externe au niveau de l'encoche stylienne. Son épaisseur est variable : elle est de 2 millimètres en moyenne à sa base et de 5 millimètres à son sommet.

Il est constitué de trousseaux fibreux qui encadrent une portion cartilagineuse centrale,

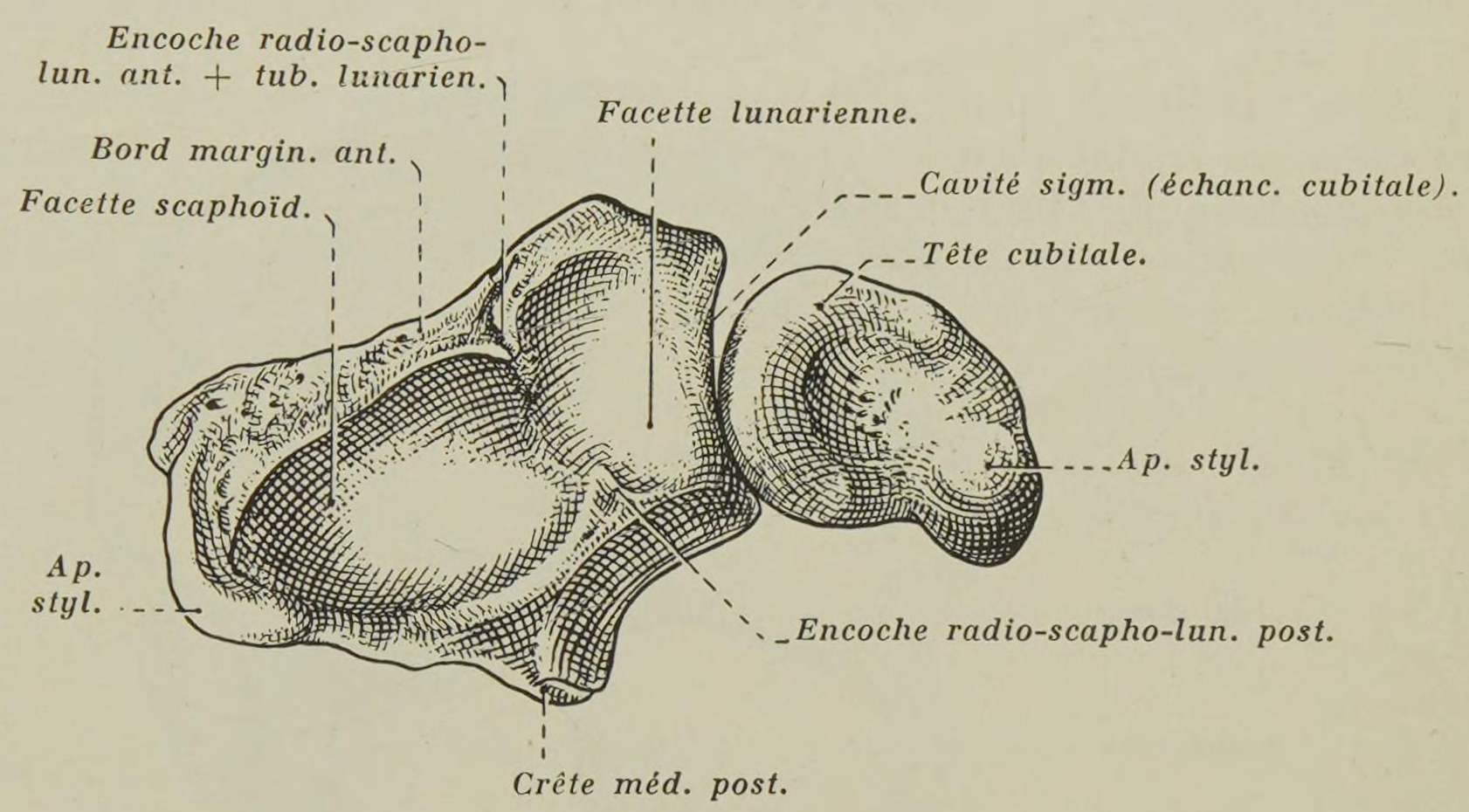

FIG. 169. *Facettes articulaires de l'extrémité inférieure du radius, côté droit.*

renfermant parfois un petit osselet : l'*os intermédiaire de l'avant-bras*; ses deux faces supérieure et inférieure sont revêtues de cartilage hyalin, il répond au *semi-lunaire* et à une partie du *pyramidal.*

Face inférieure du radius et ligament triangulaire forment une glène : la *glène antibrachiale,* peu profonde, concave dans tous les sens, mais dont la concavité frontale est moindre que la concavité antéro-postérieure (voy. : fig. 165 et 173).

De forme ellipsoïdale à grand axe transversal, elle mesure environ 4 centimètres dans le sens transversal et 2 centimètres dans le sens antéro-postérieur.

Le bord postérieur de la glène descend plus bas que le bord antérieur, et comme la styloïde radiale se prolonge en bas et en dehors à un centimètre au-dessous de la styloïde cubitale; il en résulte que, dans son ensemble, cette face articulaire regarde en bas, en avant et en dedans.

Cette surface articulaire est revêtue à l'état frais d'une couche de cartilage hyalin, dont l'épaisseur moyenne est de 1 millimètre à 1 mm. 1/2, le cartilage articulaire est plus épais sur les bords de la glène qu'au centre, et d'autre part il se continue avec le revêtement cartilagineux du ligament triangulaire, si bien que cette disposition contribue à excaver davantage la glène sur le vivant que sur l'os sec.

2. — *Condyle carpien.*

Du côté du poignet, le condyle carpien s'emboîte sur la surface articulaire antibrachiale; en allant de dehors en dedans, il est constitué par *trois os* : le scaphoïde, le semi-lunaire et le pyramidal; ces trois os sont solidement réunis les uns aux autres par des ligaments interosseux, antérieurs et postérieurs et présentent malgré tout une certaine mobilité; entre ces os, les ligaments interosseux encroûtés de cartilage sur leur versant supérieur complètent le condyle carpien; les ligaments antérieurs ou palmaires, beaucoup plus développés que les ligaments postérieurs ou dorsaux, viennent également com-

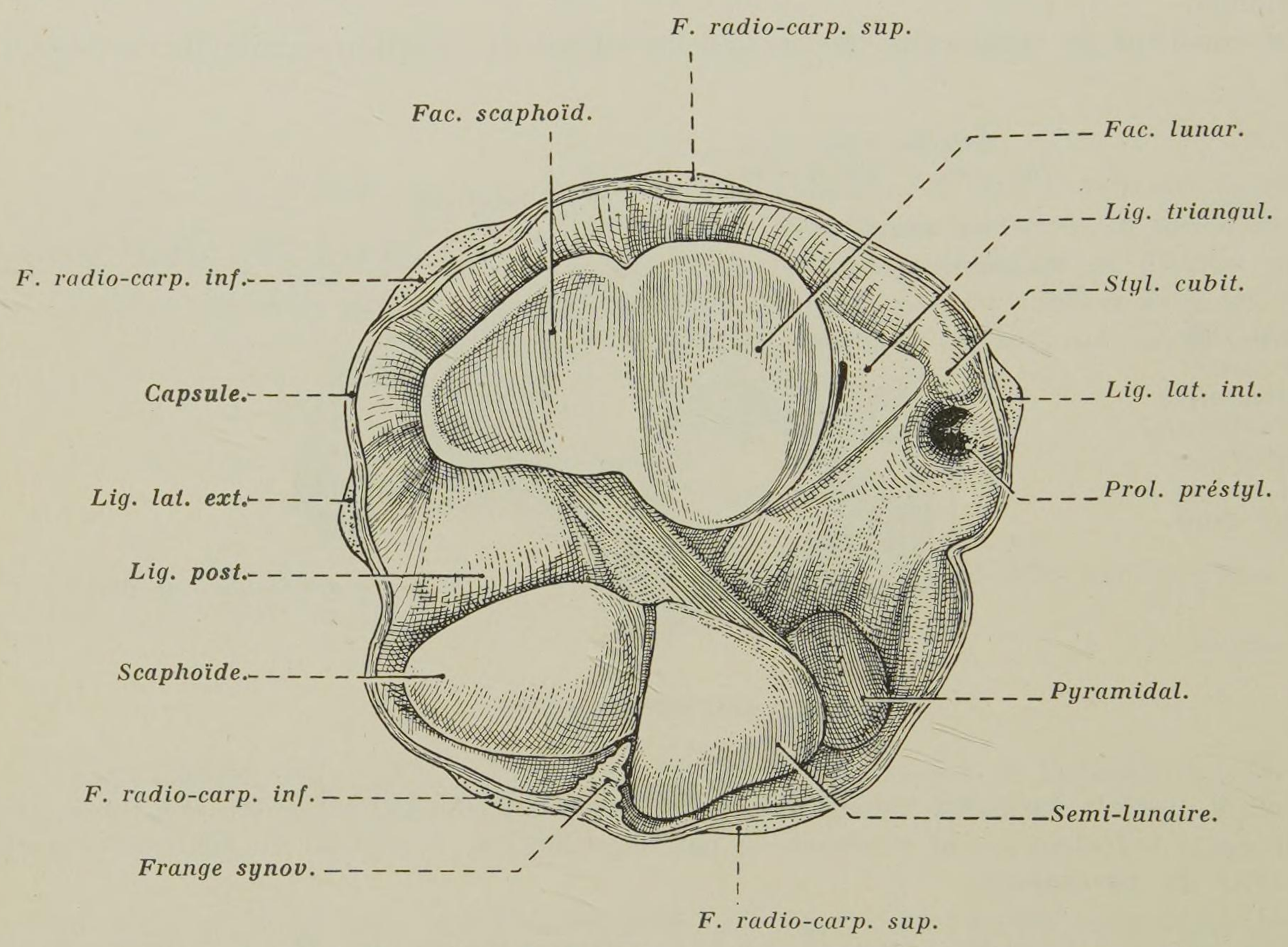

Fig. 170. — *Articulation radio-carpienne droite ouverte.*

pléter cette union; signalons en particulier le *ligament scapho-pyramidal* qui unit les deux os extrêmes du condyle carpien, en laissant libre le semi-lunaire, ce qui explique en quelque sorte la fréquence des luxations de cet os par suite de sa grande mobilité.

a) Le ***scaphoïde*** présente une face supéro-externe articulaire, fortement convexe dans tous les sens, limitée en arrière par une gouttière où se loge le bord marginal postérieur du radius dans les mouvements d'extension.

b) Le ***semi-lunaire*** présente également une surface articulaire supérieure, convexe, en forme de croissant, et deux faces antérieure et postérieure, rugueuses, pour les insertions des ligaments; situé au milieu du condyle, il s'articule avec les deux os extrêmes de ce dernier.

c) Le ***pyramidal*** possède une facette supérieure convexe, mais qui n'est articulaire que dans une toute petite partie supéro-externe, tandis que sa partie inféro-interne, non articulaire, est uniquement en rapport avec la capsule et le ligament latéral interne (voy. : fig. 170 et 173).

Le condyle carpien s'oppose à la glène antibrachiale, et la correspondance des surfaces articulaires s'établit ainsi qu'il suit : le scaphoïde s'articule avec la facette externe triangulaire du radius (facette scaphoïdienne); le semi-lunaire s'articule avec la facette interne quadrilatère du radius dans ses deux tiers externes et avec le ligament triangulaire dans son tiers interne; quant au pyramidal, il s'articule avec le ligament triangulaire, et ne prend qu'une part peu importante à la constitution du condyle carpien (voy. : fig. 173).

Dans l'ensemble, ces trois os offrent une surface articulaire convexe dans tous les sens qui, par suite de la situation inférieure du pyramidal par rapport au scaphoïde, regarde en haut, en arrière et en dehors, opposant ainsi son orientation à celle de la glène antibrachiale.

La surface articulaire carpienne est plus étendue que la surface articulaire antibrachiale : cette particularité s'observe principalement sur des coupes frontales ou sagittales de l'articulation; le condyle carpien déborde latéralement et en arrière la glène antibrachiale, d'autre part, dans le sens transversal, les courbures des surfaces articulaires ne se correspondent pas exactement; le rayon de courbure du condyle carpien est légèrement inférieur à celui de la glène antibrachiale, d'où il résulte que l'articulation bâille légèrement au niveau de ses parties latérales (tout au moins d'un côté).

A l'état frais, le condyle carpien est revêtu d'une couche de cartilage hyalin, plus épaisse sur le semi-lunaire que sur les deux autres os; de plus elle s'étend plus loin sur son versant postérieur que sur son versant antérieur.

MOYENS D'UNION

Ces deux surfaces articulaires sont unies par un manchon fibreux : la *capsule articulaire,* qui se trouve renforcée en certains points par des *ligaments*; mais le contact intime des deux surfaces articulaires n'est réellement déterminé que par la tonicité des muscles qui vont s'insérer, d'une part sur les deux os de l'avant-bras, et d'autre part sur le carpe et le métacarpe, ces muscles étant en quelque sorte les ligaments actifs de l'articulation radio-carpienne, par opposition aux faisceaux de renforcement de la capsule qui représentent les *ligaments passifs.*

Enfin l'articulation radio-carpienne est parfois pourvue d'un *ligament interosseux* (inconstant), dit *ligament radio-scapho-lunaire.*

Capsule.

La capsule articulaire est un manchon fibreux irrégulier, épais et serré en avant, très mince en arrière et sur les côtés.

Elle s'insère : *a)* d'une part, sur le pourtour de la surface articulaire radiale et sur les bords antérieur et postérieur du ligament triangulaire; *b)* et d'autre part, au pourtour du revêtement cartilagineux du condyle carpien; elle est commune aux articulations radio-carpienne et radio-cubitale inférieure.

Elle est constituée par des faisceaux de fibres conjonctivo-élastiques, longitudinales et circulaires, et dans sa partie la plus mince elle n'est représentée que par quelques fibres éparses, étalées à la surface de la synoviale.

Faisceaux de renforcement.

Extérieurement, la capsule est renforcée par des *ligaments* que l'on qualifie, suivant leur situation, d'*antérieur, postérieur* et *latéraux.*

1° Ligament antérieur.

La face antérieure de la capsule est renforcée par deux faisceaux fibreux qui vont, l'un du radius, l'autre du cubitus à la face antérieure du carpe, l'ensemble formant le *ligament arqué de Weitbrecht*; ce ligament dessine un croissant à concavité supérieure dont la partie externe est plus forte et plus résistante que la partie interne.

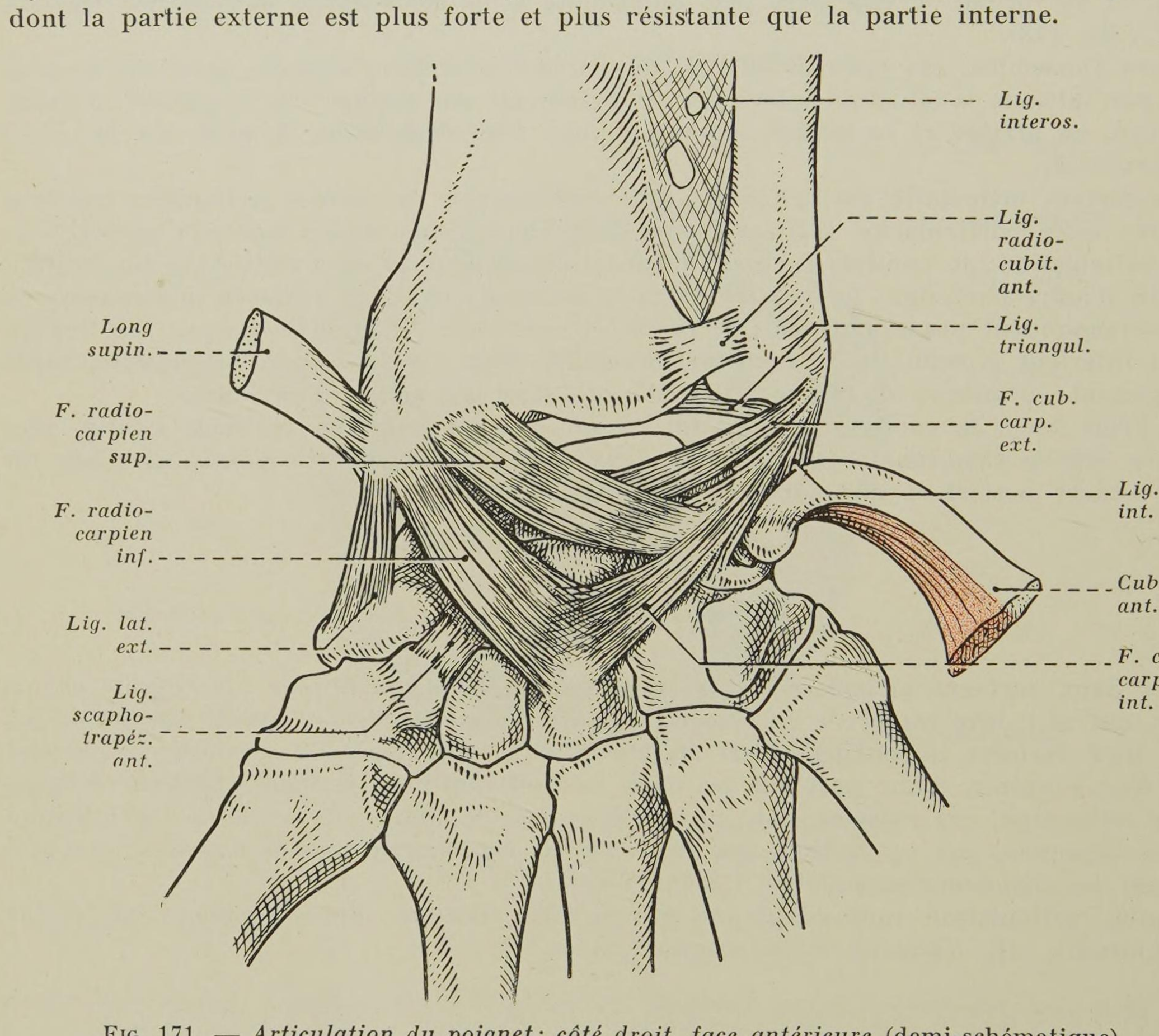

FIG. 171. — *Articulation du poignet; côté droit, face antérieure* (demi-schématique).

Il est constitué par *deux faisceaux* : l'un, antéro-externe ou radio-carpien; l'autre, antéro-interne ou cubito-carpien, et tandis que le faisceau antéro-externe est dirigé obliquement, le faisceau antéro-interne est au contraire presque vertical.

a) ***Faisceau radio-carpien.*** — Le *faisceau radio-carpien* ou *ligament oblique (ligamentum obliquum)* est épais et très solide; il présente l'aspect d'un éventail qui croise la face antérieure du massif carpien. Ce faisceau s'insère sur la face antérieure de la styloïde radiale au niveau d'une empreinte en forme de dépression triangulaire, et sur la moitié externe du bord marginal antérieur de la facette radiale en déterminant une petite

rainure transversale en forme d'accent circonflexe; de cette insertion, le ligament se dirige obliquement en bas et en dedans, et il se divise en deux faisceaux secondaires : l'un supérieur, l'autre inférieur; α) le *faisceau supérieur* croise la face antérieure du semi-lunaire et lui envoie des fibres profondes; puis, continuant leur trajet, ses fibres superficielles vont s'insérer sur la face antérieure du pyramidal; β) le *faisceau inférieur,* beaucoup plus long que le précédent, est principalement représenté par les fibres qui naissent de l'empreinte située sur la face antérieure de la styloïde radiale; ces fibres vont s'insérer sur le tubercule antérieur du grand os, en déterminant avec le précédent un petit interstice par où s'échappe un prolongement de la synoviale; entre le bord supérieur de ce faisceau et le bord marginal antérieur du radius s'échappe également un autre bourgeon synovial entouré d'un petit lobule graisseux (voy. : fig. 171 et 175).

Indépendamment de ces deux faisceaux, il existe un petit *faisceau radio-scaphoïdien oblique* situé sous le faisceau ligamentaire qui va du radius au scaphoïde. Il naît sur le bord marginal antérieur, au-dessus de l'encoche qui sépare les deux facettes du radius; de là il se porte sur la face antérieure du scaphoïde; mais sur le scaphoïde, à peu près au même niveau, s'insère un autre ligament, le *ligament scapho-trapézien antérieur* qui, en se fixant d'autre part sur le trapèze, semble être la continuation du faisceau précédent; ce dispositif ligamentaire expliquerait le mécanisme des fractures du scaphoïde dans certains traumatismes carpiens, les deux faisceaux exerçant sur cet os une traction en sens inverse.

D'après sa destination, le faisceau radio-carpien est constitué par quatre sortes de fibres qui sont : *a)* d'une part, des *fibres radio-lunaires* et *radio-scaphoïdiennes* ou fibres profondes; *b)* et d'autre part, des *fibres radio-pyramidales* et *radio-grand os* ou fibres superficielles.

b) ***Faisceau cubito-carpien.*** — Le *faisceau cubito-carpien* ou *ligament droit (ligamentum rectum)* est moins net et moins résistant que le précédent. De forme triangulaire à sommet supérieur, il s'insère sur le bord antérieur du ligament triangulaire et dans la fossette rugueuse creusée sur le versant externe de la base de la styloïde cubitale; de cette insertion les fibres irradient en éventail et se dirigent presque verticalement en bas, légèrement obliques en dehors, et comme le faisceau précédent il se subdivise en deux faisceaux secondaires : l'un externe, l'autre interne; α) le *faisceau externe* s'engage sous le faisceau supérieur du ligament oblique et se fixe sur la face antérieure du semi-lunaire; β) le *faisceau interne,* beaucoup plus long et presque vertical, va s'insérer sur le tubercule antérieur du grand os et sur le pyramidal en imbriquant ses fibres avec celles du faisceau inférieur du ligament oblique (voy. : fig. 171).

D'après la destination carpienne de ses fibres, le faisceau cubito-carpien comprend trois sortes de fibres qui sont : *a)* des *fibres cubito-lunaires*; *b)* des *fibres cubito-grand os* *c)* et des *fibres cubito-pyramidales.*

2° Ligament postérieur.

Le ligament postérieur est beaucoup moins développé que l'antérieur et le plus souvent il ne recouvre que la partie moyenne de l'articulation; il comprend *deux faisceaux,* l'un principal, l'autre accessoire.

a) Le ***faisceau principal*** est constitué par une lame fibreuse large et mince qui s'insère sur le tiers moyen du bord marginal postérieur du radius et quelquefois sur la plus grande partie de ce bord, atteignant parfois l'apophyse styloïde; de là, il se dirige très obliquement en bas et en dedans pour s'insérer à la face dorsale du pyramidal, de l'os crochu et du semi-lunaire, et quelquefois même sur le grand os.

Assez souvent, le ligament est disposé de la façon suivante : les fibres les plus internes se fixent exclusivement sur le pyramidal; les fibres moyennes, moins obliques que les

précédentes, mais plus longues, se fixent simultanément à la face postérieure du pyramidal et de l'os crochu (Dujarier) et les fibres les plus externes, nées assez près de l'apophyse styloïde radiale, sont situées sur un plan postérieur par rapport aux précédentes; les unes, courtes, se fixent à la face postérieure du semi-lunaire et du scaphoïde, les autres, longues, s'attachent à la face dorsale du grand os (voy. : fig. 172 et 180).

b) Le ***faisceau accessoire,*** quadrangulaire, part isolément du bord postérieur de l'apophyse styloide du radius, pour se jeter directement sur la face postérieure du scaphoïde, sur le versant inférieur de la gouttière transversale que porte la face dorsale de cet os : c'est le *faisceau radio-scaphoïdien dorsal*; entre les deux faisceaux s'engage un prolongement de la synoviale (voy. : fig. 172).

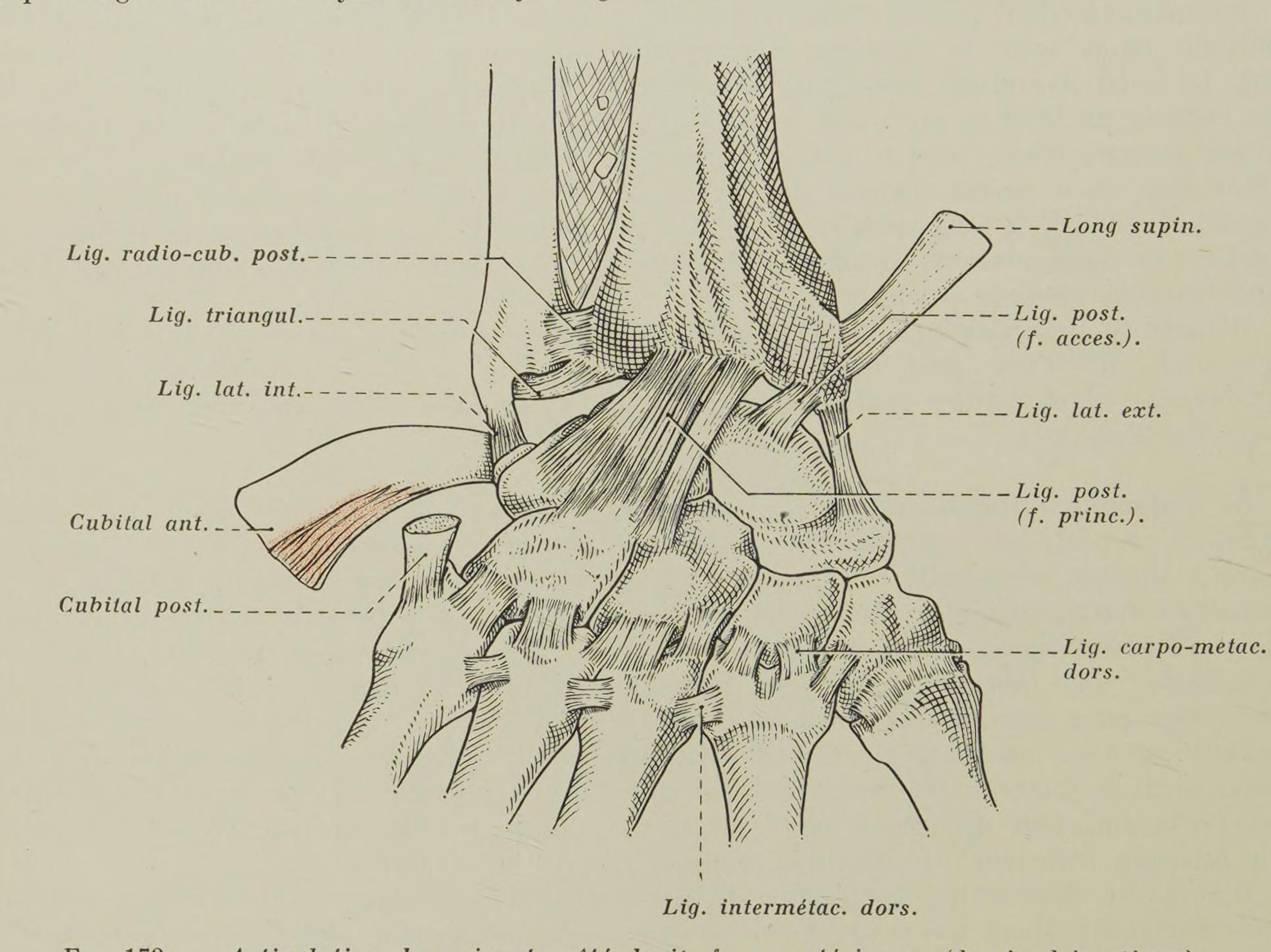

Fig. 172. — *Articulation du poignet; côté droit, face postérieure* (demi-schématique).

A la face postérieure de l'articulation, l'appareil ligamenteux est loin d'être aussi développé et aussi résistant qu'à la partie antérieure, et à ce niveau où la capsule est remarquablement mince et dépourvue en certains endroits de faisceaux de renforcement, ce sont les tendons des muscles extenseurs et leurs gaines qui, accolés à la capsule et au ligament postérieur, sont les plus solides renforcements de la capsule.

Les ligaments antéro-externe et postérieur sont presque parallèles à l'interligne articulaire, partant presque parallèles entre eux; ils sont surtout *radio-pyramidaux*; cette direction explique le rôle qu'ont ces ligaments dans les mouvements de supination et de pronation de la main : le ligament antéro-externe (faisceau radio-carpien) entraîne la main dans les mouvements de supination : c'est le *ligament supinateur*; le ligament postérieur qui correspond en arrière à ce faisceau l'entraîne au contraire dans la pronation : c'est le *ligament pronateur* (Poirier).

3° Ligament latéral externe.

Le ligament latéral externe est court, vertical, et de forme triangulaire à sommet supérieur styloïdien; il est incurvé en gouttière à concavité interne et présente dans son ensemble un aspect en demi-cornet.

Il s'insère : *a)* d'une part, sur le sommet de la styloïde radiale; *b)* et d'autre part, sur le scaphoïde au niveau de sa face externe; ses fibres les plus superficielles et les plus antérieures arrivent jusqu'au tubercule du scaphoïde; au niveau de ses insertions sur le radius, ses bords antérieur et postérieur se fusionnent respectivement avec le faisceau radio-carpien du ligament antérieur et avec le faisceau radio-scaphoïdien dorsal; superficiellement il adhère à la gaine du long abducteur du pouce (voy. : fig. 171, 172 et 173).

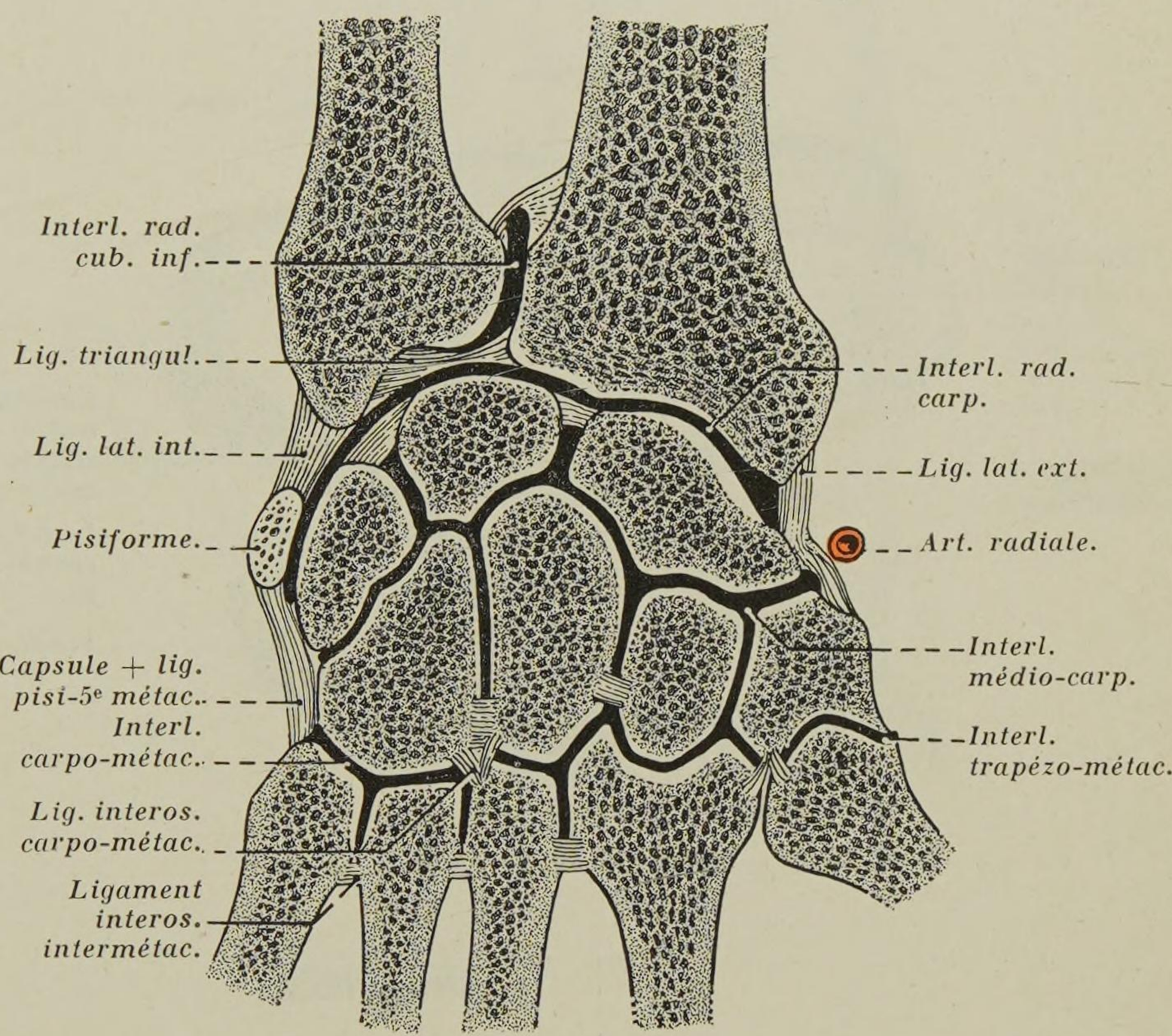

FIG. 173. *Coupe frontale des articulations radio-cubitale inférieure, radio-carpienne, carpiennes et carpo-métacarpienne; côté droit, segment antérieur de la coupe* (demi-schématique).

4° Ligament latéral interne.

Le ligament latéral interne est plus allongé et plus résistant que le précédent. Il s'insère sur la face interne et sur le sommet de la styloïde cubitale; de là, il se dirige en bas, tout en s'élargissant, et se divise en deux faisceaux : *a)* l'un, antérieur qui se fixe sur le pisiforme; *b)* l'autre, postérieur, qui s'insère sur le tubercule du pyramidal.

Ce ligament laisse parfois le sommet de la styloïde cubitale libre à l'intérieur de l'articulation; par son bord postérieur, il adhère intimement à la gaine du cubital postérieur.

Ligament radio-scapho-lunaire.

Ce ligament rattache le radius au scaphoïde et au semi-lunaire.

Peu épais et peu résistant, il présente l'aspect d'une étoile à trois branches disposées dans un plan sagittal.

Il s'insère : *a)* **Sur le radius,** au niveau de l'encoche radio-scapho-lunaire antérieure que présente le bord marginal antérieur de l'os ;

b) Et **sur le carpe,** par l'intermédiaire de deux faisceaux divergents : α) l'un, *antéro-externe* ou *palmaire (faisceau scaphoïdien)* renforce la capsule et le ligament antérieur pour se fixer sur la crête mousse curviligne comprise entre les facettes articulaires radiale et lunarienne du scaphoïde; β) l'autre, *postéro-interne* ou *dorsal (faisceau lunarien)* plus développé que le précédent se fixe à la partie antéro-supérieure de la *fossette criblée* du semi-lunaire *(fossa cribrosa lunati)* (voy. : fig. 63 et 174).

Nous considérons ce ligament inconstant comme une expansion radiale du ligament interosseux scapho-lunaire.

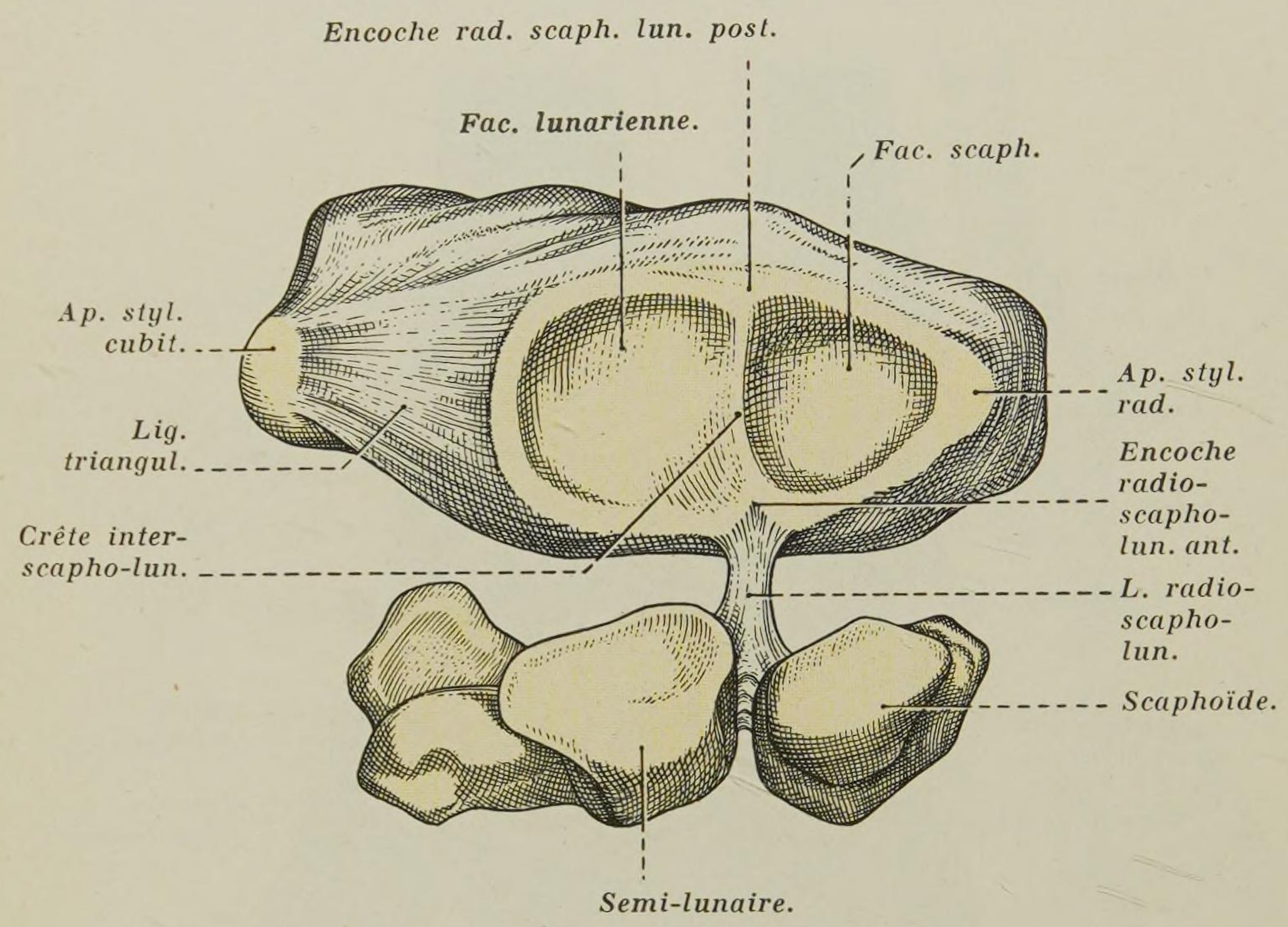

FIG. 174. *Ligament radio-scapho-lunaire et ligament triangulaire; côté droit* (d'après A. LATARJET).

SYNOVIALE

La synoviale tapisse la face profonde de la capsule, ainsi que le pourtour du revêtement cartilagineux du condyle carpien et de la glène antibrachiale sur lesquels elle s'insère; assez souvent, elle communique avec la synoviale de l'articulation radio-cubitale inférieure par un petit orifice : tantôt en forme de fente à direction antéro-postérieure; tantôt ovalaire, situé sur le ligament triangulaire moitié des cas) voy. : fig. 170); quelquefois aussi, mais plus rarement, elle communique avec la synoviale de l'articulation pisi-pyramidale (un tiers des cas) (voy. : fig. 173 et 175).

Elle possède un certain nombre de *diverticules* ou *prolongements* :

1° *A la face palmaire,* trois sont à peu près constants; ce sont : *a)* le *prolongement préstyloïdien* qui est situé sous le ligament latéral interne et en avant de la styloïde cubitale; sa longueur moyenne est d'environ 6 à 8 millimètres; sur une articulation ouverte son orifice de communication avec la synoviale s'aperçoit aisément, immédiatement en dehors et en avant de la styloïde cubitale (voy. : fig. 170); — *b)* le *prolongement préscaphoïdien,* situé entre les deux faisceaux du ligament antéro-externe; — *c)* et un troisième prolongement placé entre le faisceau supérieur de ce ligament et le radius ; ce prolongement est fréquemment accompagné d'un bourrelet graisseux (voy. : fig. 175).

2° *A la face dorsale,* ce sont des *bourgeons synoviaux,* véritables diverticules de la synoviale, situés entre les fibres clairsemées de la capsule; ceux-ci peuvent être le point de départ de kystes synoviaux du poignet. Un de ces bourgeons dorsaux est assez fréquent; il est situé sous le bord inférieur du ligament postérieur, à la face dorsale du scaphoïde et du semi-lunaire, et parfois même il émerge entre les faisceaux principal et accessoire du ligament postérieur.

Intérieurement, la synoviale émet deux *franges synoviales* en forme de replis semi-lunaires : *a)* l'une, antérieure, disposée dans un plan sagittal est située en regard de l'interligne scapho-semi-lunaire (voy. : fig. 170); *b)* l'autre, postérieure, disposée dans un plan oblique en bas et en dehors, est placée en regard de l'interligne qui sépare le semi-lunaire du pyramidal.

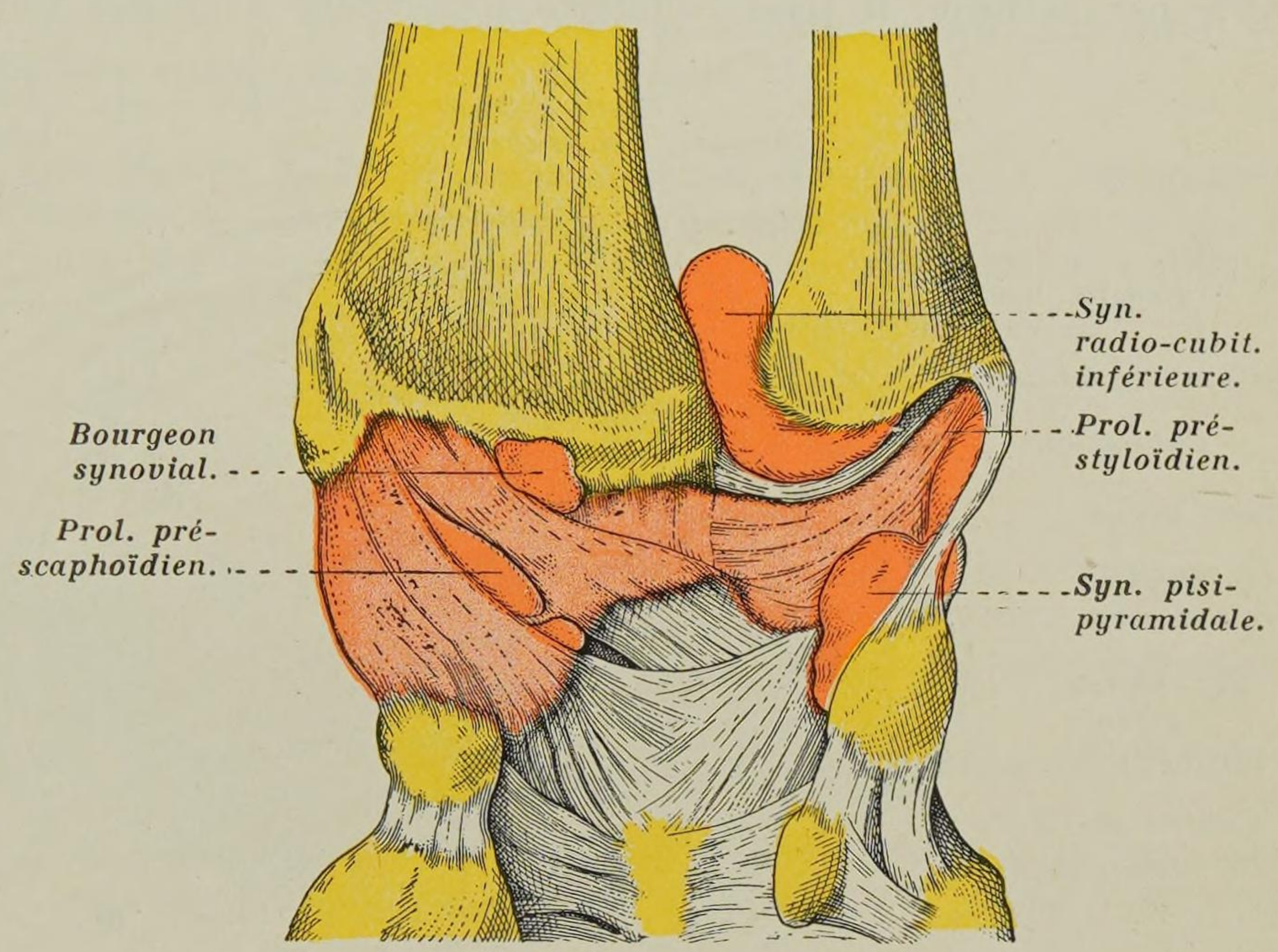

FIG. 175.
Synoviale de l'articulation radio-carpienne, vue antérieure (d'après POIRIER).
La synoviale radio-carpienne a été injectée; sur la pièce qui a servi de modèle, elle communiquait avec les synoviales radio-cubitale inférieure et pisi-pyramidale.

RAPPORTS

1° ***Face antérieure.*** — La face antérieure de l'articulation (plan de flexion) est recouverte successivement de la superficie vers la profondeur par la peau, le tissu cellulaire sous-cutané, renfermant des vaisseaux et des nerfs superficiels; puis par l'aponévrose qui se continue en bas avec le bord supérieur du ligament annulaire antérieur du carpe. Sous-jacents à l'aponévrose, on trouve trois plans tendineux.

a) Un PREMIER PLAN est composé de trois tendons qui sont, en allant de dehors en dedans : le *grand palmaire,* le *petit palmaire,* et le *cubital antérieur,* le petit palmaire se termine sur l'aponévrose palmaire moyenne, le cubital antérieur presque accolé à l'articulation se termine à ce niveau en s'insérant sur le pisiforme.

b) Un DEUXIÈME PLAN, sous-jacent au précédent, comprend les quatre tendons du *fléchisseur commun superficiel* des doigts qui s'engagent dans la gouttière carpienne; contre le bord externe de ce groupe tendineux et sous le tendon du petit palmaire descend le nerf médian; contre le bord interne, entre les tendons fléchisseurs et le cubital antérieur, cheminent les vaisseaux cubitaux et le nerf cubital, le nerf étant en dedans de l'artère et un peu sous-jacent.

c) Un TROISIÈME PLAN, également tendineux, occupe le fond de la gouttière carpienne; il est constitué par les quatre tendons du *fléchisseur commun profond* des doigts, et en dehors par le tendon du *fléchisseur propre du pouce*; enfin le carré pronateur, sous-jacent aux tendons du fléchisseur commun profond, entre en rapport avec l'articulation seulement par son bord supérieur (voy. : fig. 176).

Tous ces organes sont bridés en avant dans la gouttière carpienne par le ligament annulaire antérieur du carpe, et au-dessus de ce ligament, par l'aponévrose antibrachiale; les tendons sont entourés de leurs gaines synoviales (sauf le petit palmaire et le cubital antérieur).

2° ***Face postérieure.*** — La face postérieure (plan d'extension) est également recouverte par la peau, le tissu cellulaire sous-cutané avec des veines superficielles, le plus

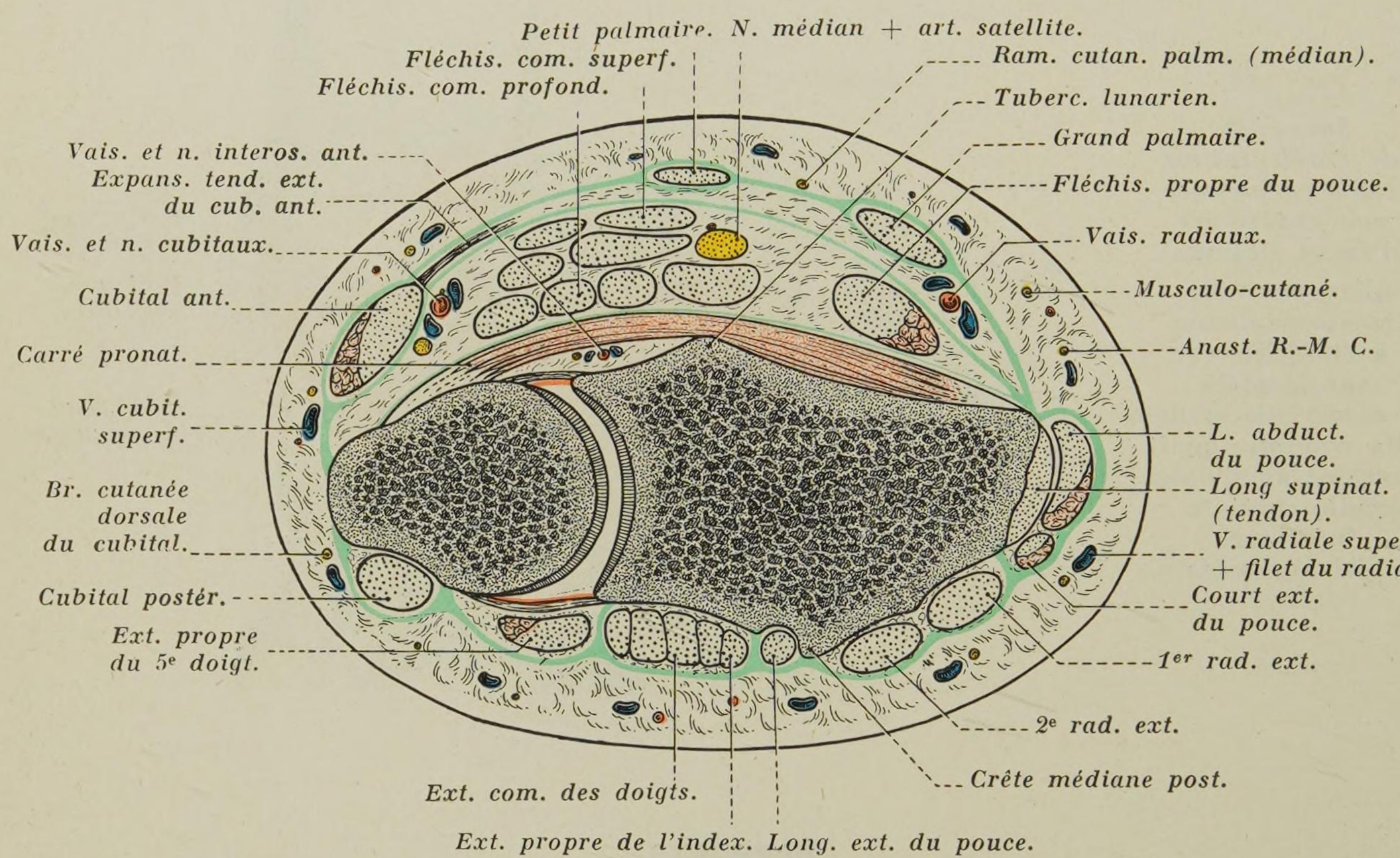

FIG. 176.

Coupe transversale du poignet passant par l'articulation radio-cubitale inférieure (main en supination); côté droit, segment inférieur de la coupe (demi-schématique).

souvent volumineuses; puis par l'aponévrose, représentée par une solide bandelette transversale qui forme le *ligament annulaire dorsal du carpe*; de la face profonde de cette aponévrose et du ligament partent de minces cloisons fibreuses qui vont se fixer à la face postérieure de l'articulation sur les os de l'avant-bras, déterminant ainsi une série de coulisses ostéo-fibreuses dans lesquelles glissent les tendons postérieurs entourés de leurs gaines synoviales.

En arrière du cubitus descend le tendon du cubital postérieur; un peu en dehors de l'interligne qui correspond au radius et au cubitus descendent l'extenseur propre du petit doigt et l'extenseur propre de l'index; plus en dehors, et sur le même plan, descendent les quatre tendons de l'extenseur commun des doigts (dans une même gouttière); plus en dehors encore se trouvent le long extenseur du pouce et enfin, dans une même gouttière, les deux muscles radiaux, le premier radial externe étant antérieur et externe par rapport au second (voy. : fig. 176, 230 et 245).

3° ***Face externe.*** — La face externe de l'articulation (plan d'abduction) est encore en rapport avec les coulisses ostéo-fibreuses sous-jacentes à l'aponévrose, mais les tendons en s'entrecroisant au niveau du poignet contribuent à la formation d'une dépression connue sous le nom de *tabatière anatomique* dont les limites sont les tendons du long abducteur et du court extenseur du pouce en dehors et le tendon du long extenseur du pouce en dedans; le long extenseur du pouce croise successivement les deux muscles radiaux en passant au-dessus d'eux, le court extenseur est situé en avant et en dehors de lui.

En avant et en dehors du court extenseur du pouce, se trouve le tendon du long abducteur de ce doigt, dont la gaine adhère au ligament latéral externe; mais au niveau de l'apophyse styloïde radiale ce tendon est séparé de l'os par les vaisseaux radiaux, qui viennent contourner cette apophyse et le ligament latéral externe, avant d'aborder la partie supérieure de la tabatière anatomique (voy. : fig. 176 et 312).

4° ***Face interne.*** — La face interne de l'articulation (plan d'adduction) est très superficielle et cachée sous l'aponévrose; le ligament latéral interne apparaît entre les tendons des muscles cubitaux antérieur et postérieur; sus-jacente à l'aponévrose, la veine cubitale superficielle chemine dans le tissu cellulaire sous-cutané (voy. : fig. 176).

VAISSEAUX ET NERFS

1° Les ***artères*** proviennent de la radiale et de la cubitale, mais de sources nombreuses:

En avant par l'intermédiaire : *a)* de l'arcade transverse antérieure du carpe qui longe le bord inférieur du carré pronateur; *b)* des branches ascendantes de l'arcade palmaire profonde; *c)* et de l'interosseuse antérieure.

En arrière par l'intermédiaire de l'arcade dorsale du carpe, de l'interosseuse du premier espace intermétacarpien et de l'interosseuse postérieure de l'avant-bras.

Sur les côtés, elles viennent directement de la radiale (en dehors) et de la cubitale (en dedans).

2° Les ***veines*** sont satellites des artères.

3° Les ***lymphatiques*** ont été étudiés par Mouchet et Noureddine (1); ils forment autour de l'articulation un magnifique réseau à mailles serrées particulièrement développé sur sa face antérieure.

De ce réseau partent des troncs collecteurs relativement courts, que l'on distingue d'après leur situation en antérieurs, postérieurs et latéraux.

Les *collecteurs antérieurs* sont les plus nombreux et les plus importants; ils se déversent : *a)* les uns, descendants, dans les lymphatiques satellites de l'arcade palmaire profonde; *b)* les autres, ascendants, dans les collecteurs radiaux, cubitaux et interosseux antérieurs.

Les *collecteurs postérieurs,* moins nombreux, aboutissent aux collecteurs interosseux postérieurs.

Les *collecteurs latéraux* aboutissent en partie aux troncs collecteurs superficiels et de là au ganglion sus-épithrochléen et aux ganglions axillaires, et en partie aux collecteurs radiaux et cubitaux.

4° Les ***nerfs*** viennent : *a)* pour la *face antéro-externe,* soit directement du médian, soit indirectement par le nerf interosseux antérieur et de la branche antérieure du

(1) Article à consulter : Mouchet : Lymphatiques de l'articulation du poignet et topographie des lymphatiques profonds de l'avant-bras. *Anatomischer Anzeiger,* 1911, p. 71.

musculo-cutané (rameau articulaire de Cruveilhier); *b)* pour la *face antéro-interne,* de la branche profonde du cubital; *c)* pour la *face postéro-interne,* de la branche cutanée dorsale du cubital; *d)* et pour la face *postéro-externe,* du radial par le nerf interosseux postérieur (voyez ce nerf).

MOUVEMENTS

L'articulation du poignet possède des mouvements de flexion, extension, abduction, adduction et circumduction; ces mouvements, dont quelques-uns ont une amplitude très étendue, se passent non seulement dans l'articulation radio-carpienne, mais aussi dans l'articulation médio-carpienne; nous les décrirons dans un chapitre d'ensemble après l'étude de cette articulation (voyez plus loin).

ARTICULATIONS DE LA MAIN

Les articulations de la main, auquelles nous rattacherons celles des doigts, comprennent *cinq groupes* d'articulations qui sont : 1° les articulations des os du carpe entre eux, ou *articulations carpiennes*; 2° l'articulation du carpe avec le métacarpe, ou *articulation carpo-métacarpienne* ; 3° les articulations des métacarpiens entre eux au niveau de leurs bases, ou *articulations intermétacarpiennes*; 4° les articulations des métacarpiens avec les phalanges, ou *articulations métacarpo-phalangiennes,* celle du pouce étant un peu différente de celle des autres doigts en raison de la présence de deux sésamoïdes; 5° enfin les articulations des phalanges entre elles, ou *articulations interphalangiennes.*

I. — ARTICULATIONS CARPIENNES

Les articulations carpiennes comprennent elles-mêmes *trois sortes d'articulations* : 1° les articulations des os de la première rangée du carpe entre eux; 2° les articulations des os de la deuxième rangée du carpe entre eux; 3° et l'articulation qui unit les deux rangées du carpe entre elles ou articulation médio-carpienne.

A. — *ARTICULATIONS DES OS DE LA PREMIÈRE RANGÉE ENTRE EUX*

Les trois os scaphoïde, semi-lunaire et pyramidal, formant ensemble le condyle carpien, sont articulés latéralement entre eux par l'intermédiaire de deux articulations : l'une, externe, l'articulation scapho-lunaire; l'autre, interne, l'articulation pyramido-lunaire, qui appartiennent au groupe des arthrodies (voy. : fig. 173); le pyramidal est uni au pisiforme par l'intermédiaire d'une articulation du type condylien.

Articulations scapho- et pyramido-lunaires.

SURFACES ARTICULAIRES. — Les surfaces articulaires qui mettent ces os en contact sont à peu près planes; disposées dans un plan sagittal pour la première, dans un plan oblique en bas et en dehors pour la seconde, elles affectent une forme en croissant, plus étendue toutefois pour l'interligne pyramido-lunaire que pour l'interligne scapho-lunaire; à l'état frais, elles sont revêtues d'une couche uniforme assez mince de cartilage hyalin.

MOYENS D'UNION. — Les trois os sont unis entre eux par des ligaments que l'on distingue suivant leur situation en ligaments interosseux, en ligaments palmaires et en ligaments dorsaux.

Les *ligaments interosseux* sont au nombre de deux : *a)* le premier unit le scaphoïde au semi-lunaire; il s'insère : d'une part, sur le scaphoïde au niveau de la crête mousse qui sépare les facettes articulaires radiale et lunarienne (voy. : fig. 58), et d'autre part, sur la face externe du semi-lunaire au niveau de la partie antéro-supérieure de la *fossette criblée (fossa cribrosa lunati)*; assez souvent, ce ligament détache de son bord antérieur un faisceau radial qui se fixe sur l'encoche radio-scapho-lunaire antérieure du bord marginal antérieur du radius; dans ce cas, le ligament présente l'aspect d'une étoile à trois branches et constitue le *ligament radio-scapho-lunaire* (voy. : fig. 174); — *b)* le deuxième unit le semi-lunaire au pyramidal.

Très courts, ils occupent la partie supérieure de l'interligne articulaire et leur face dorsale convexe revêtue de cartilage se moule avec la convexité du condyle carpien qu'elle complète à ce niveau; ces deux ligaments empêchent les articulations radio-carpienne et médio-carpienne de communiquer entre elles (voy. : fig. 173).

Les *ligaments palmaires* et *dorsaux* sont représentés par des ligaments très courts qui s'étendent transversalement d'un os à l'autre; par leur face profonde, ces ligaments se continuent avec les ligaments interosseux; à la face dorsale, ils sont renforcés par le *faisceau pyramido-scaphoïdien* du *ligament médio-carpien dorsal* ou *postérieur* que nous décrirons à l'articulation médio-carpienne (voy. : fig. 179 et 180).

SYNOVIALES. — Les synoviales de ces deux articulations sont des diverticules de la synoviale médio-carpienne; celle de l'articulation scapho-lunaire est plus lâche que celle de l'articulation pyramido-lunaire (voy. : fig. 173).

Articulation pisi-pyramidale.

SURFACES ARTICULAIRES. — Les surfaces articulaires de cette articulation s'opposent à celles des articulations précédentes, d'une part, dans leur forme et d'autre part, dans leur orientation; ces surfaces articulaires sont ovalaires à grand axe vertical, et situées dans un plan frontal; la facette articulaire du pyramidal est convexe, celle du pisiforme est concave (voy. : fig. 66 et 68); à l'état frais, elles sont revêtues d'une couche de cartilage hyalin.

MOYENS D'UNION. — Cette articulation est pourvue d'une *capsule* disposée sous la forme d'un manchon circulaire, très court, qui unit les deux os; elle s'insère à la périphérie au pourtour des facettes articulaires, et sur le pisiforme on distingue souvent un sillon circulaire au niveau de sa ligne d'insertion.

La capsule est renforcée par *cinq ligaments* que l'on distingue suivant leur situation en palmaire, dorsal, supérieur, inféro-externe et inféro-interne.

Le *ligament palmaire* de forme quadrilatère, épais et résistant, mais très court, s'étend de la face interne du pisiforme à la face antérieure du pyramidal et de l'os crochu.

Le *ligament dorsal* plus faible que le précédent unit transversalement les deux os à la face dorsale.

Le *ligament supérieur* s'étend de l'apophyse styloïde du cubitus au pisiforme; il represente le faisceau antérieur du ligament latéral interne de l'articulation radio-carpienne.

Le *ligament inféro-externe* ou *pisi-unciformien* est court, épais, et très solide; il s'étend de la face inférieure du pisiforme au bord supérieur de l'apophyse unciforme de l'os crochu; ce ligament est sans conteste le plus fort des ligaments annexés au pisiforme; principale amarre de cet os, c'est un véritable ligament de rappel qui s'oppose dans la contraction du cubital antérieur à l'ascension du pisiforme; dans le mouvement de flexion de la main sur l'avant-bras, l'apophyse unciforme, le pisiforme et ce ligament forment un tout solidaire qui permet une action plus efficace du cubital antérieur sur le versant interne du massif carpien.

Le *ligament inféro-interne* ou *pisi-5e métacarpien,* beaucoup plus grêle que le précédent, s'étend de la face inférieure du pisiforme au versant antérieur du tubercule du cinquième métacarpien (voy. : fig. 179).

SYNOVIALE. — La synoviale est souvent indépendante; elle tapisse la face profonde de la capsule et, comme elle, elle est assez lâche; elle communique parfois avec la synoviale de l'articulation du poignet (un tiers des cas) (voy. : fig. 173 et 175).

B. — *ARTICULATIONS DES OS DE LA DEUXIÈME RANGÉE ENTRE EUX*

Les quatre os de la deuxième rangée du carpe (trapèze, trapézoïde, grand os, os crochu) sont unis entre eux par trois articulations qui appartiennent au groupe des arthrodies.

SURFACES ARTICULAIRES. — Les surfaces articulaires sont disposées dans des plans verticaux, mais non sagittaux, car en raison de l'aspect cunéiforme du trapézoïde et de

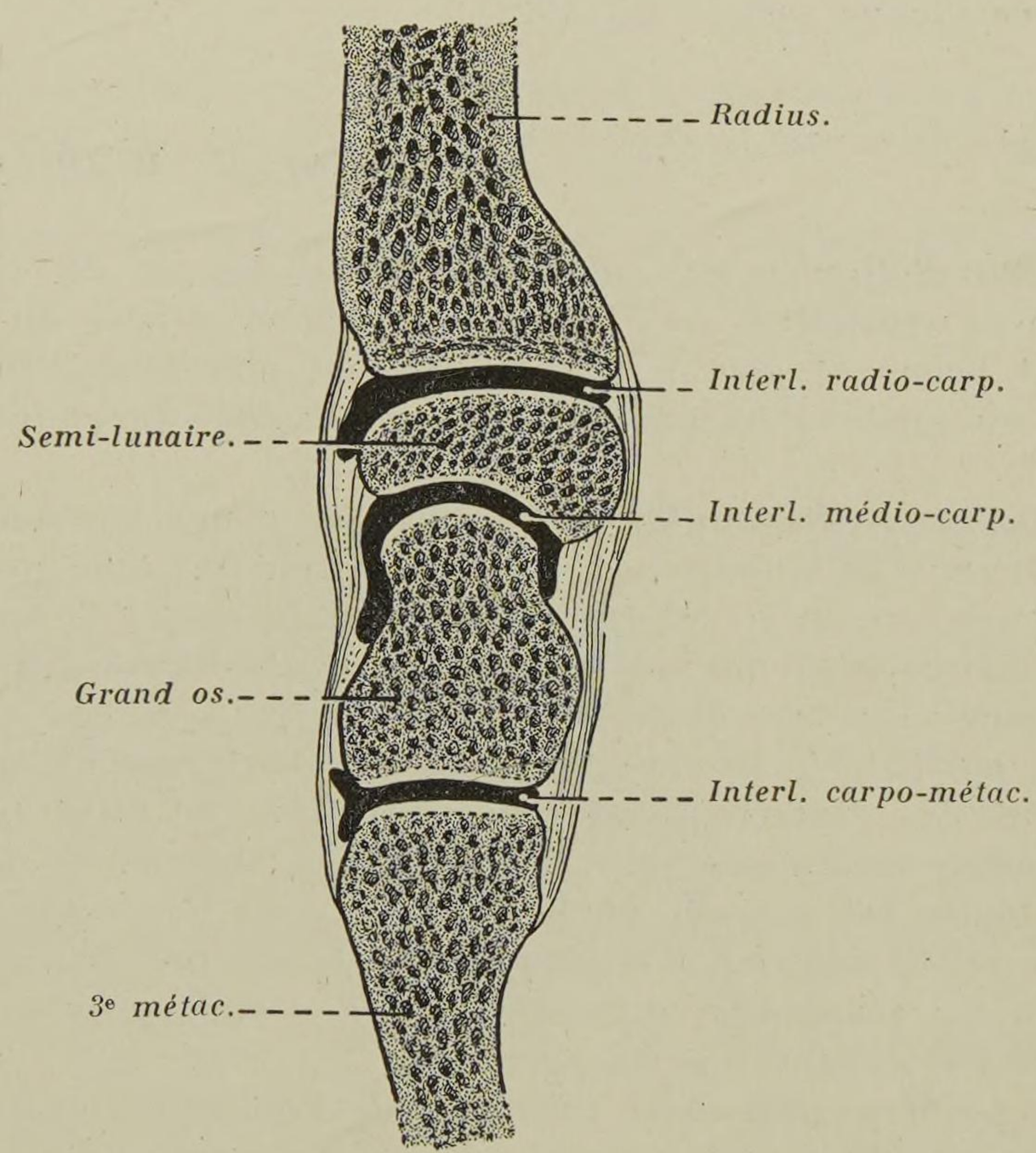

Fig. 177.
Coupe sagittale axiale du carpe montrant les interlignes articulaires radio-carpien, médio-carpien et carpo-métacarpien; côté droit, segment interne de la coupe.

l'incurvation du carpe, elles convergent en avant (voy. : fig. 86); elles sont d'étendue et de forme variables : losangique pour l'articulation du trapèze avec le trapézoïde; rectangulaire à grand axe antéro-postérieur pour celle du trapézoïde avec le grand os; ovalaire et assez souvent subdivisée en deux pour l'articulation du grand os avec l'os crochu.

Ces surfaces sont convexes pour celles qui regardent en dehors; elles sont au contraire légèrement concaves pour celles qui regardent en dedans.

A l'état frais, elles sont encroûtées de cartilage hyalin.

MOYENS D'UNION. — Les quatre os sont unis entre eux par des ligaments que l'on distingue, comme pour la première rangée carpienne, en ligaments interosseux, palmaires et dorsaux.

Les *ligaments interosseux* sont au nombre de trois et sont très courts; celui qui unit le trapèze au trapézoïde est très faible; il est situé sur le versant antéro-inférieur des deux facettes articulaires; celui qui unit le trapézoïde au grand os est beaucoup plus résistant que le précédent; il est tendu transversalement au niveau du versant postérieur des facettes articulaires correspondantes de ces deux os, où il se fixe au niveau des rugosités (voy. : fig. 173); celui qui unit le grand os à l'os crochu est le plus épais et le plus solide des trois : il occupe le tiers antérieur de la fente comprise entre les deux os, le reste étant articulaire (voy. : fig. 173).

Les *ligaments palmaires* au nombre de trois se portent transversalement d'un os à l'autre; leur face superficielle est adhérente au revêtement fibreux de la gouttière carpienne et il est difficile de les séparer de ce dernier.

Les *ligaments dorsaux* sont mieux individualisés, courts, épais et résistants; ils s'étendent comme les précédents transversalement d'un os à l'autre.

SYNOVIALES. — Les synoviales de ces trois articulations sont des prolongements de la synoviale médio-carpienne; de plus les synoviales comprises entre le trapèze et le trapézoïde, puis entre le trapézoïde et le grand os, communiquent avec la synoviale carpo-métacarpienne (voy. : fig. 173).

C. — *ARTICULATION MÉDIO-CARPIENNE*

L'*articulation médio-carpienne* réunit les os du condyle carpien (scaphoïde, semi-lunaire, pyramidal) aux os de la deuxième rangée du carpe; sept os mobiles par conséquent prennent part à sa constitution; elle est à la main ce qu'est l'articulation de Chopart au pied : c'est une articulation du *type bicondylien inversé.*

SURFACES ARTICULAIRES. — Sur une coupe frontale de l'articulation, on constate que l'interligne articulaire est très irrégulier et forme pour ainsi dire une ligne brisée.

La conformation des surfaces articulaires est telle que l'on peut distinguer à l'articulation médio-carpienne deux parties de configuration inverse : l'une externe; l'autre interne; la limite entre ces deux parties correspond à la face externe du grand os (voy. : fig. 178).

La *partie externe* est constituée par l'articulation du scaphoïde avec le trapèze et le trapézoïde; l'interligne articulaire est sensiblement transversal; du côté du scaphoïde, la surface articulaire est convexe en bas; du côté du trapèze et du trapézoïde, la surface articulaire est concave en haut.

La *partie interne,* d'étendue plus grande que la précédente, est constituée par l'articulation du scaphoïde, du semi-lunaire et du pyramidal d'une part avec la tête du grand os, et l'os crochu d'autre part.

Le point le plus élevé (sommet) de l'interligne médio-carpien correspond à l'extrémité supérieure du grand os (voy. : fig. 87); topographiquement ce point est situé à l'intersection du pli de flexion du poignet avec l'axe longitudinal du médius et du troisième métacarpien (Rouvière et Gagnière).

Sur une coupe frontale, l'interligne est fortement arqué et concave en bas; du côté des os de la première rangée, la surface articulaire est fortement excavée, elle représente une cavité glénoïde par les facettes articulaires inférieures des trois os du condyle carpien : c'est la *glène médio-carpienne*; du côté des os de la deuxième rangée, la surface articulaire est inversement conformée; elle est convexe dans tous les sens, elle forme un condyle, le *condyle médio-carpien,* sous-jacent au condyle carpien et de plus petit rayon que lui (voy. : fig. 173).

La glène médio-carpienne présente une petite crête mousse, à direction antéro-postérieure, située à la face inférieure du semi-lunaire; cette crête correspond à l'encoche comprise entre l'arête supérieure de l'os crochu et la tête du grand os (voy. : fig. 173).

Cette disposition inverse des surfaces articulaires des deux parties de l'articulation médio-carpienne explique pour quelle raison celle-ci doit être considérée à juste titre comme une *bicondylienne inversée.*

A l'état frais, ces surfaces articulaires sont revêtues de cartilage hyalin dont l'épaisseur est maxima (1 millimètre en moyenne) sur la face supérieure du grand os.

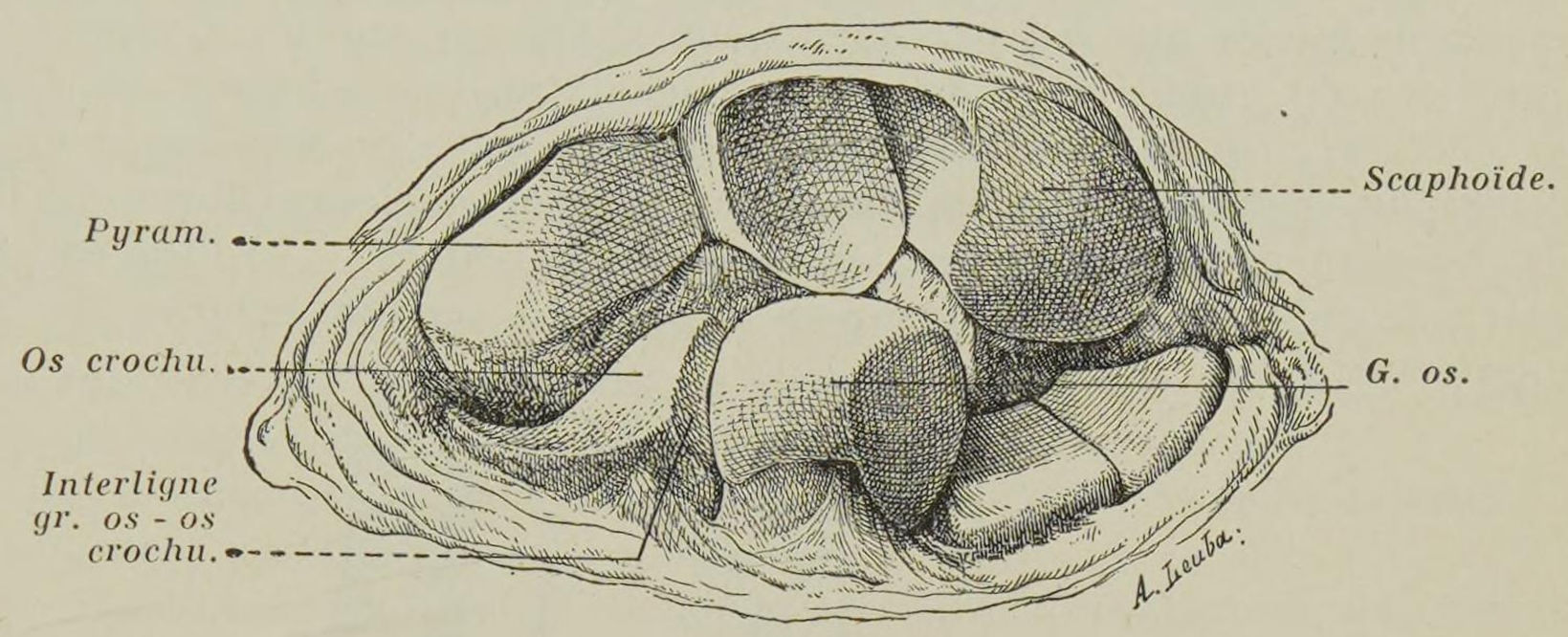

FIG. 178. *Articulation médio-carpienne droite ouverte par sa face dorsale montrant les surfaces articulaires et l'interligne médio-carpien* (d'après POIRIER).

MOYENS D'UNION. — Les surfaces articulaires sont maintenues en contact par une capsule articulaire et par des ligaments que l'on distingue en palmaires, dorsal et latéraux.

1° *La* ***capsule articulaire,*** très courte, s'insère au pourtour des revêtements cartilagineux; elle est relativement lâche et très mince en arrière (voy. : fig. 177).

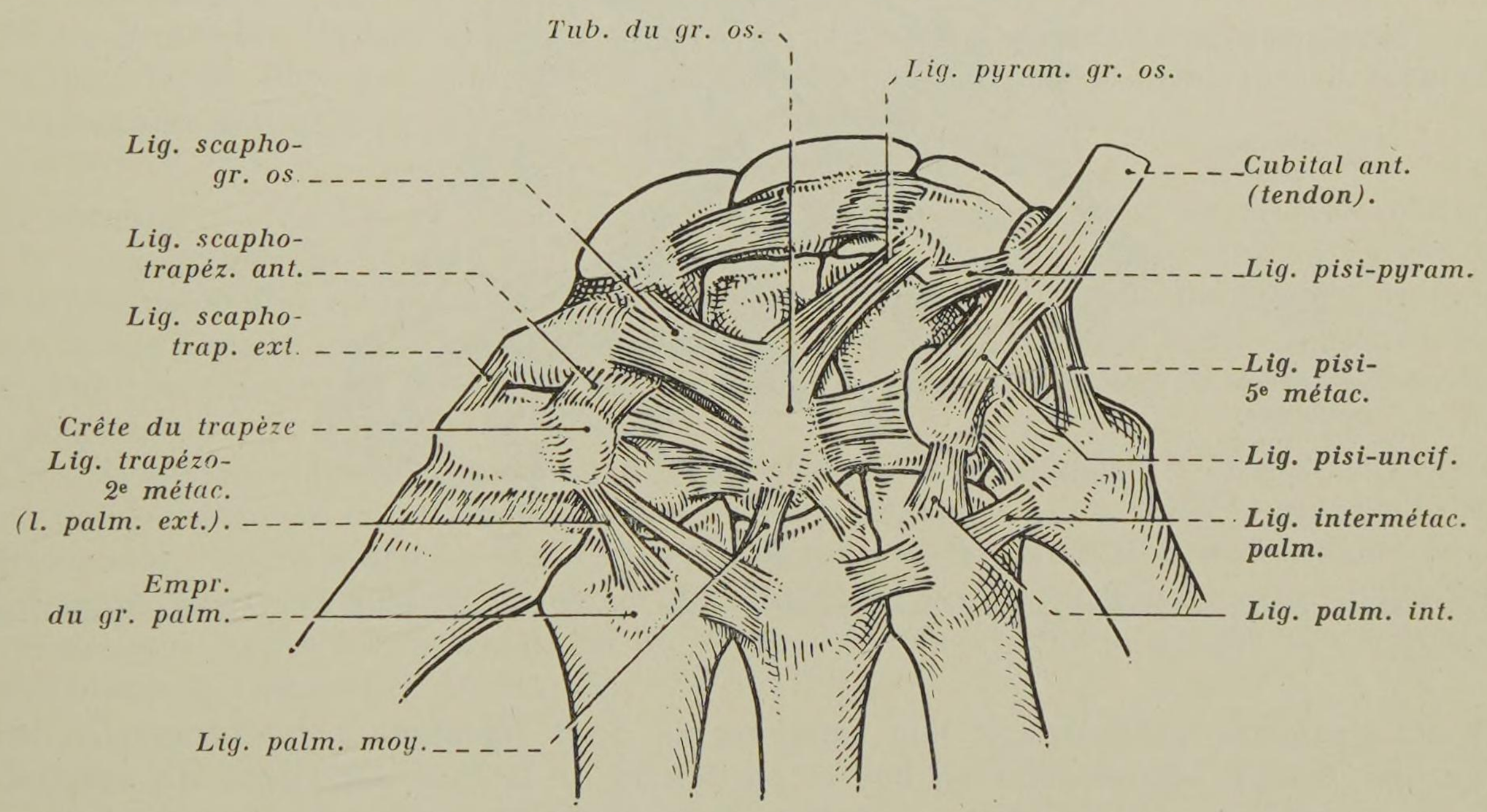

FIG. 179. — *Articulations carpienne et carpo-métacarpienne, grand ligament rayonné du carpe; côté droit, face antérieure* (demi-schématique).

2° Les ***ligaments palmaires*** ou ***médio-carpiens antérieurs*** irradient en éventail de la face antérieure du grand os aux os voisins; nous les distinguerons en ligaments supérieurs ou obliques (ligaments principaux) et en inférieurs ou transversaux, plus grêles et moins importants (ligaments accessoires).

a) Les *ligaments supérieurs* ou *obliques* sont au nombre de deux, disposés en forme de V à sommet inférieur; ils s'insèrent sur le versant supérieur du tubercule antérieur du

grand os; de là, ils se dirigent obliquement en divergeant : α) l'externe ou *ligament scapho-grand os* se fixe sur la face antérieure du scaphoïde et sur le versant interne du tubercule scaphoïdien; β) l'interne ou *ligament pyramido-grand os,* plus épais et plus fort que le précédent, s'attache sur la face antérieure du pyramidal après avoir croisé en oblique la face antérieure de l'os crochu.

b) Les *ligaments inférieurs* ou *transversaux* sont également au nombre de deux; courts et moins larges que les précédents, ils s'insèrent sur les versants latéraux du tubercule antérieur du grand os et de là se dirigent transversalement en éventail pour se fixer : α) l'*externe,* sur la face antérieure du trapézoïde, du trapèze, et de la partie la plus inférieure du scaphoïde; sur ce ligament se fixent quelques fibres de l'adducteur oblique et du faisceau profond du court fléchisseur du pouce; — β) l'*interne,* très court, sur la face antérieure de l'os crochu jusqu'au niveau du versant externe de la base de l'apophyse unciforme (voy. : fig. 179).

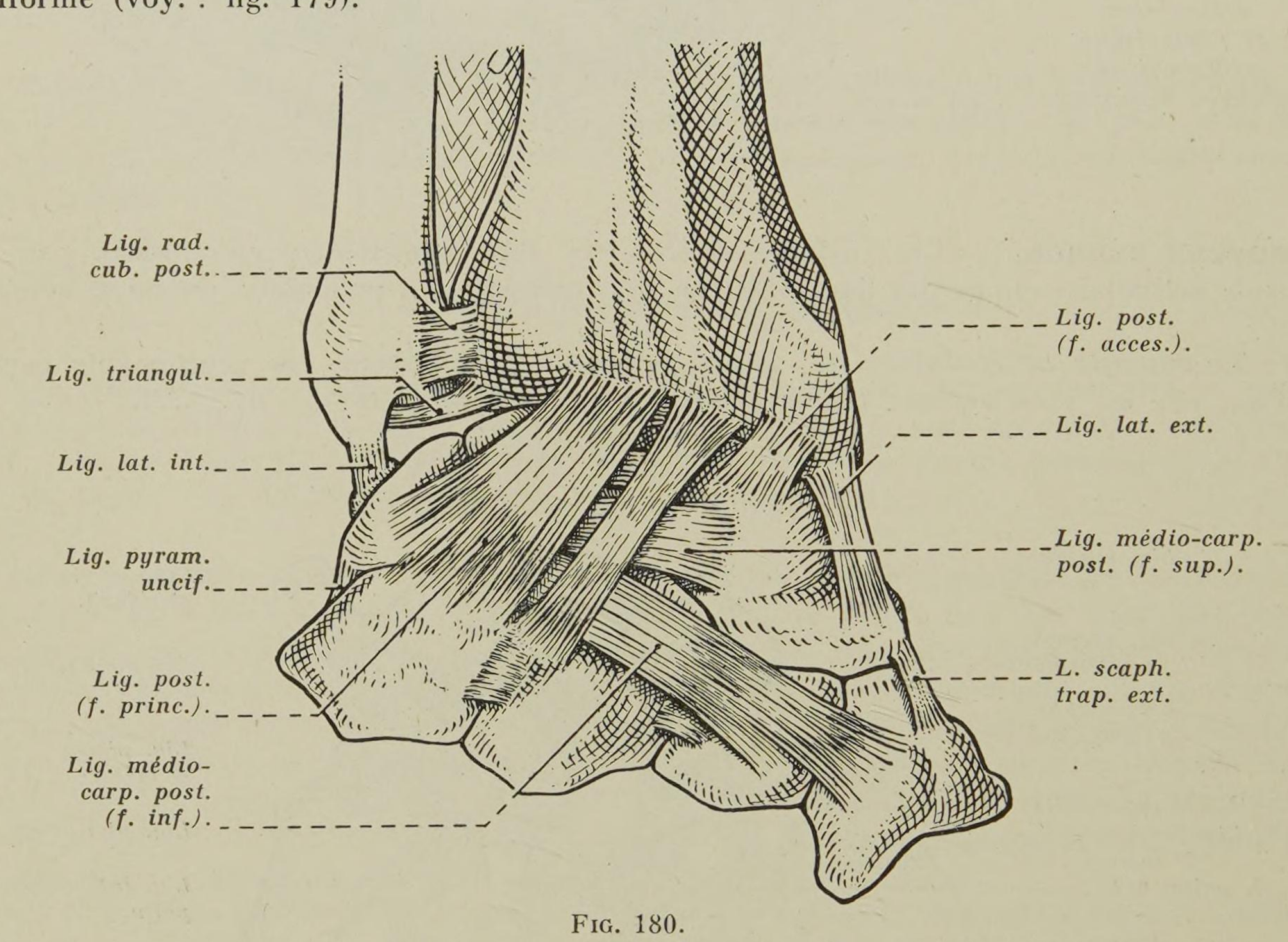

Fig. 180.

Articulations radio-carpienne et médio-carpienne; côté droit, face postérieure (demi-schématique).

A ces ligaments palmaires, il faut rattacher le petit *ligament scapho-trapézien antérieur,* qui s'étend obliquement en bas et en dehors de la face antérieure du scaphoïde, à la face antérieure du trapèze, en dedans de la gouttière du grand palmaire et au bord supérieur de la crête du trapèze (voy. : fig. 70 et 179).

Grand ligament rayonné du carpe. — On donne le nom de *grand ligament rayonné du carpe* à l'ensemble des ligaments qui se fixent sur la face antérieure du grand os, et plus spécialement sur son *tubercule antérieur*; ces ligaments divergent à partir de ce dernier pour se fixer sur tous les os adjacents au grand os, le semi-lunaire excepté.

Ces ligaments sont : en haut, *le ligament scapho - grand os* et le *ligament pyramido - grand os*; en bas, les *ligaments palmaires moyens* de l'articulation carpo-métacarpienne (voy. : *Articulation carpo-métacarpienne*), et au milieu, les *ligaments palmaires transversaux* de l'articulation médio-carpienne, l'un externe, l'autre interne (voy. : fig. 179).

Cet ensemble ligamentaire est en effet disposé en rayons de roues autour du tubercule antérieur du grand os, d'où sa dénomination; il constitue un des meilleurs moyens de fixité du grand os qu'il rend solidaire des os voisins; il contribue pour une grande part au maintien de la concavité de la *gouttière carpienne.*

3° Le ***ligament dorsal ou médio-carpien postérieur*** est une longue bandelette fibreuse, tendue transversalement à la face dorsale du carpe; ce ligament s'insère sur la face dorsale du pyramidal (crête du pyramidal); de là, il se dirige obliquement en bas et en dehors, en même temps qu'il s'élargit; puis il glisse sous le ligament radio-carpien postérieur, croise les faces dorsales de l'os crochu et du grand os au niveau de son col sans y prendre insertion, puis il se divise en *deux faisceaux,* l'un supérieur, l'autre inférieur; le *faisceau supérieur* ou *pyramido-scaphoïdien* s'attache à la face postérieure du scaphoïde; le *faisceau inférieur* ou *pyramido-trapézien,* plus important, se fixe à la face dorsale du trapèze et du trapézoïde (voy. : fig. 180).

Du bord inférieur de ce ligament se détache parfois un *faisceau accessoire,* inconstant et grêle, qui se fixe à la face postérieure de l'apophyse du grand os.

Par son faisceau pyramido-scaphoïdien, le ligament dorsal est également un moyen d'union des os de la première rangée du carpe entre eux; il consolide en quelque sorte le condyle carpien et s'oppose à l'écartement de ses pièces extrêmes.

4° Le ***ligament latéral interne*** ou ***pyramido-unciformien,*** relativement grêle est arrondi, peu résistant; il s'étend de la face antérieure du pyramidal au bord supérieur de l'apophyse unciforme de l'os crochu.

5° Le ***ligament latéral externe*** ou ***scapho-trapézien externe*** est une courte, mais forte bandelette fibreuse, plus dorsale qu'externe, tendue entre le tubercule du scaphoïde et la face postéro-externe du trapèze (voy. : fig. 180).

SYNOVIALE. — La synoviale de l'articulattion médio-carpienne revêt la face profonde de la capsule; elle présente à sa face postérieure des franges graisseuses au niveau des interlignes articulaires là où la capsule est très lâche; elle envoie parfois un prolongement qui s'insinue entre le ligament postérieur de l'articulation radio-carpienne et le ligament médio-carpien dorsal, et qui peut être le point de départ de kystes synoviaux du poignet.

Cette synoviale possède également des *prolongements articulaires* : deux sont ascendants; ils s'engagent entre les trois os du condyle carpien : l'un entre le scaphoïde et le semi-lunaire, l'autre entre le semi-lunaire et le pyramidal; trois sont descendants et correspondent aux trois interlignes de la deuxième rangée du carpe; de cette disposition, il résulte que toutes les articulations du carpe ont une synoviale et que ces synoviales communiquent entre elles (voy. : fig. 173 et 177).

***

RAPPORTS DES ARTICULATIONS CARPIENNES

Le massif carpien et ses articulations forment un bloc ostéo-ligamentaire solidaire dont l'ensemble présente un aspect incurvé à concavité antérieure; c'est la *gouttière carpienne,* et par suite de sa forme on peut lui distinguer *deux faces* : l'une antérieure, concave; l'autre postérieure, convexe; et *deux bords* : l'un externe; l'autre interne.

La ***face antérieure*** correspond à la *gouttière carpienne* (voy. : fig. 224). Elle est limitée : *a) en dedans,* par le pisiforme sur lequel se fixent le tendon du cubital antérieur

et le ligament pisi-unciformien; l'apophyse unciforme de l'os crochu et le ligament palmaire interne de l'articulation carpo-métacarpienne, tendu entre le bord inférieur et la base de l'apophyse unciforme d'une part, et la face antérieure de la base du quatrième métacarpien d'autre part; *b)* et *en dehors,* par le tubercule du scaphoïde et la crête du trapèze.

La face antérieure du massif carpien, tapissée par le grand ligament rayonné du carpe, constitue le *plancher* du canal carpien.

Toutes les articulations des os du carpe, ainsi que leur appareil ligamentaire antérieur, auquel s'ajoutent les faisceaux radio-carpien et cubito-carpien du ligament antérieur de l'articulation du poignet, participent à la constitution du plancher de la gouttière carpienne. Sur le ligament palmaire transverse externe de l'articulation médio-carpienne se fixent les fibres les plus élevées du faisceau profond du court fléchisseur du pouce.

Ces articulations et leur appareil ligamentaire entrent en rapport avec tous les éléments qui occupent le canal carpien et qui sont d'arrière en avant : les tendons du fléchisseur commun profond des doigts, les tendons du fléchisseur commun superficiel des doigts (fléchisseur sublime) et du fléchisseur propre du pouce, et le nerf médian.

Une gaine synoviale, dite *gaine digito-carpienne interne,* envoie des prolongements ou culs-de-sac au nombre de trois : l'un postérieur, *rétrotendineux,* s'interpose entre les tendons du fléchisseur commun profond et les articulations carpiennes sur lesquelles il repose directement; ce rapport explique la possibilité d'arthrite suppurée médio-carpienne dans les phlegmons des gaines de la main et du poignet; — l'autre, *intertendineux,* s'engage entre les plans des tendons des fléchisseurs communs profond et superficiel; enfin, le troisième, *prétendineux,* s'interpose entre le ligament annulaire antérieur du carpe et les tendons fléchisseurs superficiels des deux derniers doigts.

Le tendon du grand palmaire glisse dans une coulisse ostéo-fibreuse située en avant des articulations scapho-trapézienne et trapézo-trapézoïdienne.

Les vaisseaux et nerfs cubitaux compris dans le canal de Guyon, au niveau de la gouttière pisi-unciformienne, entrent en rapport à distance avec la partie interne de l'articulation médio-carpienne, dont ils sont séparés par le ligament pisi-unciformien, ainsi qu'avec l'articulation pisi-pyramidale (pour plus de détails, voy. : *Rapports des tendons fléchisseurs des doigts au poignet, Gaines synoviales tendineuses du poignet* et *Canal carpien*).

La ***face dorsale*** du massif carpien (articulations carpiennes doublées de leur appareil ligamentaire postérieur), entre en rapport avec les tendons et leurs gaines synoviales qui croisent la face postérieure du poignet et qui sont de dedans en dehors : le cubital postérieur, l'extenseur propre du cinquième doigt, l'extenseur commun des doigts, l'extenseur propre de l'index et les deux muscles radiaux externes.

Rappelons que les tendons des muscles qui sont situés à la face postérieure du carpe sont compris dans des coulisses ostéo-fibreuses et qu'ils sont accompagnés de gaines synoviales (voy. : *Gaines synoviales tendineuses du poignet*) (voy. : fig. 276).

Sous les tendons précités glisse, de dehors en dedans et généralement au-dessous de l'interligne médio-carpien, l'*artère transverse postérieure du carpe,* branche de la radiale, qui s'anastomose avec la cubito-dorsale, constituant avec celle-ci l'*arcade dorsale du carpe.* Du versant inférieur de cette arcade se détachent les artères interosseuses dorsales ou postérieures, généralement grêles (voy. : *Artères de la main*) (voy. : fig. 317).

Le ***bord externe*** entre en rapport avec l'*artère radiale* qui, après avoir contourné de haut en bas et d'avant en arrière l'articulation radio-carpienne au contact de son ligament latéral externe, vient se placer dans l'aire de la *tabatière anatomique* où elle croise la face dorsale de l'articulation médio-carpienne; c'est à ce niveau qu'elle donne la transverse postérieure du carpe et l'artère dorsale du pouce.

A ce niveau, le versant externe de l'articulation médio-carpienne est croisé par les tendons du long abducteur et du court extenseur du pouce.

Rappelons enfin que la partie la plus externe de l'articulation médio-carpienne, ainsi que la partie supérieure de l'articulation trapézo-trapézoïdienne, participent à la constitution du *plancher de la tabatière anatomique.*

Le ***bord interne*** entre en rapport avec le ligament pisi-cinquième métacarpien et avec l'expansion palmaire du ligament annulaire postérieur du carpe qui, après avoir croisé la face antérieure du tendon du cubital antérieur, vient se fixer en avant sur le ligament carpien antérieur (voy. : fig. 283).

VAISSEAUX ET NERFS

1° Les ***artères*** des articulations carpiennes proviennent de la partie terminale de la radiale et de la cubitale, des arcades palmaires, de la fausse cubito-palmaire, de la dorsale du carpe et de la terminaison des interosseuses antérieure et postérieure (*réseaux carpiens antérieur* et *postérieur*).

2° Les ***nerfs*** viennent : *a)* pour la *face palmaire,* du nerf interosseux antérieur, branche du médian et de la branche profonde du cubital; *b)* et pour la *face dorsale,* du nerf interosseux postérieur, branche du radial.

MÉCANISME DES ARTICULATIONS DU POIGNET. MOUVEMENTS DE LA MAIN

Physiologiquement, on doit comprendre, en tant qu'*articulations du poignet,* les articulations radio-carpienne et médio-carpienne, car ces deux articulations sont le siège de tous les mouvements du poignet, et quel que soit le mouvement qu'éxécute la main celui-ci se passe toujours simultanément dans ces deux articulations.

Les déplacements de la main par rapport à l'avant-bras ou *vice-versa* comprennent : 1° des mouvements de *flexion* et d'*extension*; dans le premier cas, la paume de la main se rapproche de la face antérieure de l'avant-bras; dans le second cas, le dos de la main se rapproche de la face postérieure de l'avant-bras. Ces mouvements sont dus aux muscles voisins qui peuvent agir les uns directement, tels le grand palmaire, le cubital antérieur et le cubital postérieur; les autres indirectement comme les extenseurs et les fléchisseurs des doigts; — 2° des mouvements de *latéralité* (*abduction* et *adduction*) dans lesquels la main se déplace transversalement en s'inclinant vers le bord radial dans l'abduction et vers le bord cubital dans l'adduction; 3° et des mouvements de *circumduction* et de *rotation.*

1° ***Flexion.*** — Dans la *flexion,* le mouvement s'exécute autour de deux *axes transversaux* : *a)* d'une part, pour l'articulation radio-carpienne, autour d'un axe sous-jacent au semi-lunaire qui passe par la partie supérieure du tubercule du scaphoïde et par le milieu de la facette articulaire pisiformienne du pyramidal (voy. : fig. 181, axe *A*); *b)* et d'autre part, pour l'articulation médio-carpienne autour d'un axe qui passe par le sommet de la tête du grand os.

Dans la flexion, la première rangée du carpe se fléchit par rapport à l'avant-bras, le condyle carpien glisse d'avant en arrière par rapport à la glène antibrachiale, puis simultanément la deuxième rangée se fléchit sur la première; mais dans ce mouvement c'est l'articulation radio-carpienne qui présente la part la plus importante; enfin, le grand os joue dans ce mouvement le rôle de gouvernail de la main, et les autres os du carpe groupés autour de lui se déplacent comme des satellites (Destot).

L'ensemble de ces deux mouvements simultanés aboutit à la flexion, l'amplitude du mouvement de flexion étant en moyenne de 75 à 85 degrés.

En supposant l'avant-bras fixe pendant ce mouvement, le condyle carpien glisse d'avant en arrière sur la glène antibrachiale; les os de la première rangée du carpe s'inclinent en avant sur l'avant-bras; puis la deuxième rangée s'incline sur la première (par le jeu de la tête du grand os) et dans le même sens; dans ce mouvement les faisceaux du ligament antérieur se relâchent, tandis que le ligament postérieur se tend et limite la flexion; à cette action s'ajoute la tension des muscles extenseurs.

2° ***Extension.*** — Dans l'*extension*, c'est l'inverse qui se produit; le condyle carpien glisse d'arrière en avant par rapport à la glène antibrachiale; mais le mouvement débute par la médio-carpienne et finit par la radio-carpienne.

Le mouvement d'extension est un peu moins étendu que le mouvement de flexion ; son amplitude, très variable avec les individus, est en moyenne de 45 degrés; il est limité par la tension des ligaments antérieur et latéraux.

3° ***Abduction et adduction.*** — Dans les *mouvements de latéralité* (*abduction* et *adduction*), il se produit également deux mouvements combinés qui se passent dans les articulations radio-carpienne et médio-carpienne. Ces mouvements s'exécutent autour d'un axe antéro-postérieur qui passe par le centre de la surface articulaire de la tête du grand os (voy. : fig. 181, axe *C*).

Dans ce mouvement, le condyle carpien glisse transversalement sur la glène antibrachiale, de dehors en dedans dans l'abduction, et de dedans en dehors dans l'adduction.

L'*abduction* résulte de l'inclinaison des deux rangées du carpe vers le radius, et dans ce mouvement il se produit un glissement de dehors en dedans du condyle carpien sur la glène anti-

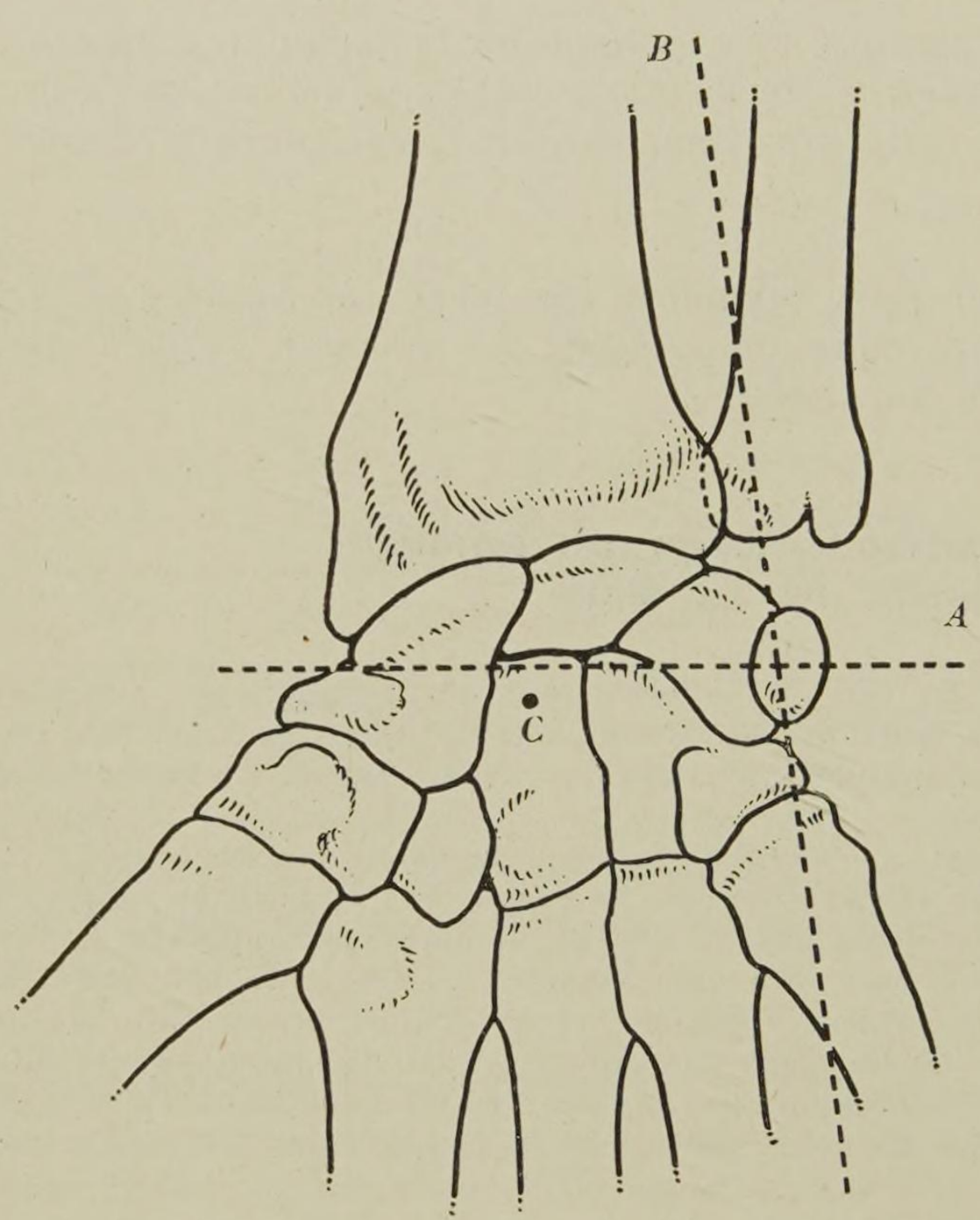

Fig. 181.

Axes des articulations du poignet et radio-cubitale inférieure: côté droit (schématique).

A. Axe des mouvements de flexion et d'extension de la main sur l'avant-bras (articulation radio-carpienne).

B. Axe des mouvements de pro-supination (articulation radio-cubitale inférieure).

C. Centre de la tête du grand os, axe des mouvements d'abduction et d'adduction de la main.

brachiale; le scaphoïde vient se placer en grande partie sous le radius, tandis que le pyramidal s'éloigne et se dégage de la tête cubitale ou plus exactement du ligament triangulaire (voy. : fig. 182, *II*).

L'*adduction* résulte au contraire de l'inclinaison des deux rangées du carpe vers le cubitus; le condyle carpien glisse de dedans en dehors par rapport à la glène antibrachiale; tandis que le scaphoïde se dégage du radius, le pyramidal vient se placer sous le ligament triangulaire et par conséquent se rapproche de la tête cubitale; c'est cette position qui explique les fractures par arrachement de la styloïde radiale (fracture cunéenne externe) par suite de la tension exagérée du ligament latéral externe (voy. : fig. 182, *I*).

Au cours de l'abduction et de l'adduction, il se produit également des mouvements dans l'articulation médio-carpienne; mais ceux-ci n'ont qu'une amplitude très limitée du fait de la constitution du condyle carpien, de la solidarité de ses pièces osseuses et de l'engrènement des os du carpe; en même temps que se produit l'abduction de la main, il y a flexion dans la radio-carpienne et extension dans la médio-carpienne et inversement pour l'adduction.

Les mouvements d'abduction et d'adduction sont peu étendus; ils sont limités par la tension du ligament latéral opposé et par les faisceaux obliques des ligaments antérieur et postérieur; l'abduction est en outre arrêtée par la butée de la crête du trapèze et du tubercule du scaphoïde

contre la styloïde radiale; l'amplitude est en moyenne de 30 à 40 degrés pour l'adduction, et de 15 degrés pour l'abduction; cette différence d'amplitude entre les deux mouvements est due à la brièveté et à la solidité du ligament latéral interne de l'articulation radio-carpienne dont la tension fait frein au cours de l'abduction forcée.

4° ***Circumduction et Rotation.*** — Le mouvement de *circumduction* et de *rotation* résulte de la combinaison des mouvements précédents; mais il est beaucoup plus étendu dans le sens antéro-postérieur que dans le sens transversal, la main décrit alors une ellipse à grand axe antéro-postérieur.

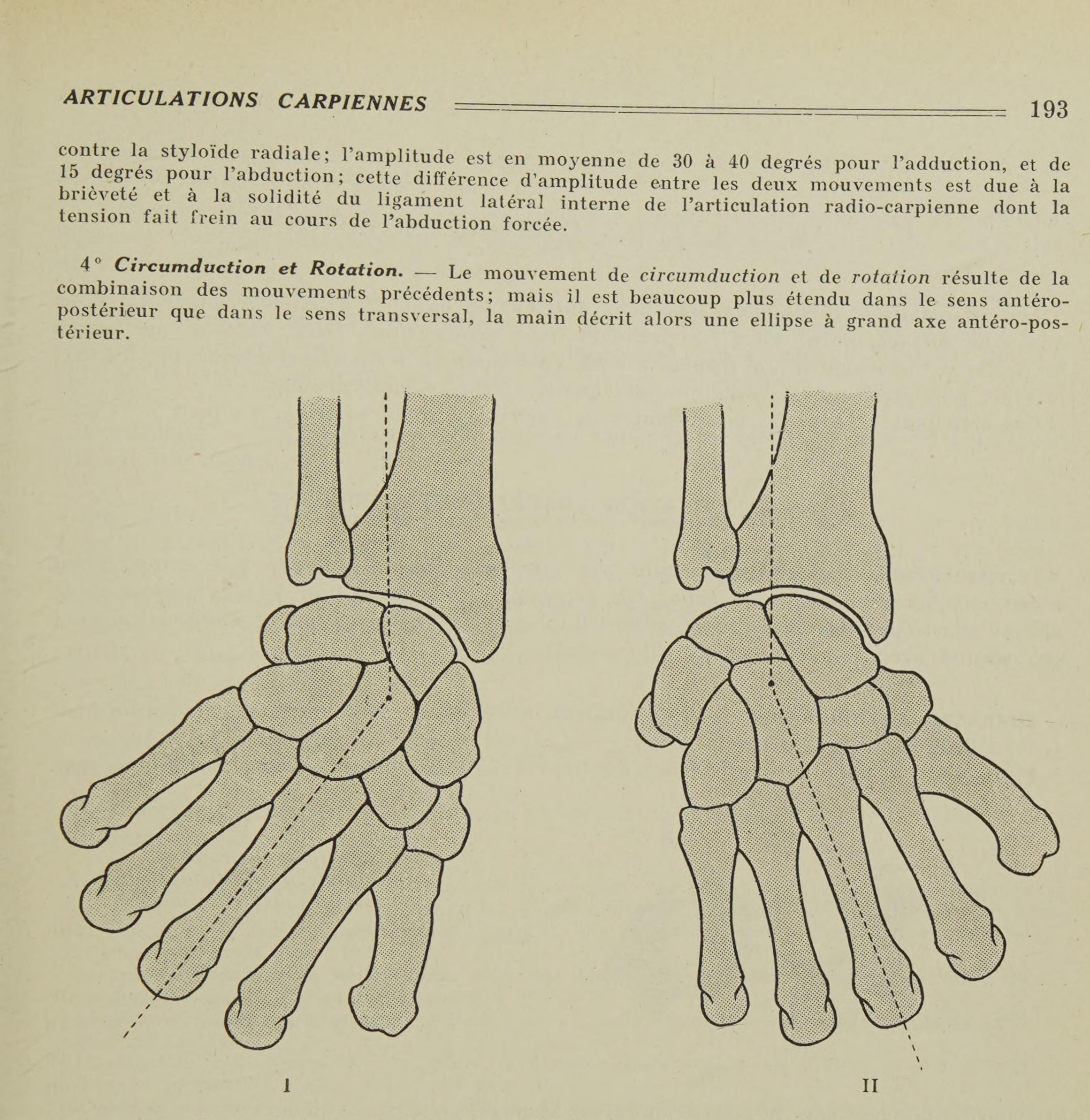

Fig. 182. — *Positions d'adduction et d'abduction de la main droite* (schématique). Le centre de la tête du grand os (point noir) correspond à l'axe des mouvements d'adduction (I) et d'abduction (II) de la main.

MUSCLES MOTEURS

Les muscles moteurs de la main se distinguent d'après les mouvements qu'il produisent en fléchisseurs, extenseurs, fléchisseurs latéraux internes et externes.

1° Les *muscles fléchisseurs* sont : le grand palmaire, le petit palmaire, le cubital antérieur et indirectement le fléchisseur commun superficiel, le fléchisseur commun profond des doigts et le fléchisseur propre du pouce.

2° Les *muscles extenseurs* sont : les deux radiaux, l'extenseur commun des doigts, l'extenseur propre du petit doigt, les extenseurs propres du pouce (long et court) et l'extenseur propre de l'index.

3° Les *muscles fléchisseurs latéraux internes* ou *adducteurs de la main* sont le cubital antérieur et le cubital postérieur.

4° Les *muscles fléchisseurs latéraux externes* ou *abducteurs de la main* sont le grand palmaire, les deux radiaux, le long abducteur du pouce et les extenseurs propres du pouce (long et court).

II. — ARTICULATIONS CARPO-MÉTACARPIENNES

Les articulations carpo-métacarpiennes unissent les os de la deuxième rangée du carpe aux cinq métacarpiens; elles comprennent *deux articulations,* l'une, *externe,* qui réunit le premier métacarpien au trapèze : c'est l'articulation trapézo-métacarpienne; l'autre, *interne,* plus étendue, est commune aux quatre derniers métacarpiens.

Ces articulations sont les équivalentes de l'articulation de Lisfranc au pied.

A. — ARTICULATION TRAPÉZO-MÉTACARPIENNE

L'articulation trapézo-métacarpienne est une articulation du type par *emboîtement réciproque* ou *articulation en selle*; elle représente du reste le type le plus parfait de ce groupe d'articulations. C'est une articulation dont la conformation et l'édification sont en rapport avec les *mouvements du pouce.*

SURFACES ARTICULAIRES. — Les surfaces articulaires sont inversement conformées (voy. : fig. 183).

1° La *facette articulaire inférieure du trapèze (facette métacarpienne),* de forme quadrilatère, allongée dans le sens transversal, regarde en bas, en dehors et en avant; elle est convexe d'avant en arrière et concave transversalement.

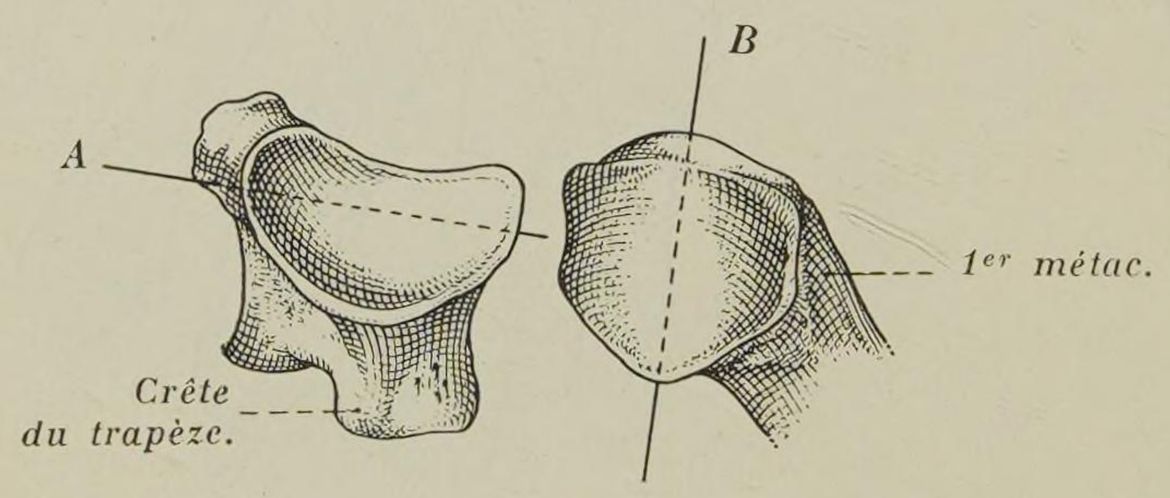

FIG. 183.

Surfaces articulaires en selle de l'articulation trapézo-métacarpienne, côté droit.

A. Axe des mouvements de flexion et d'extension.

B. Axe des mouvements d'abduction et d'adduction du pouce.

2° La *facette articulaire de la base du premier métacarpien* présente une forme triangulaire à base postérieure et à sommet antérieur correspondant au bec de cet os ; sa surface est plus étendue que celle du trapèze; elle la déborde légèrement dans tous les sens, mais principalement en avant, en arrière et en dehors; elle est concave d'avant en arrière et convexe transversalement; la moitié interne de l'interligne articulaire prolongé passe par la tête du cinquième métacarpien, le pouce étant considéré en adduction et appliqué contre le bord externe de la main.

A l'état frais, ces deux surfaces articulaires sont revêtues d'une couche de cartilage hyalin, plus épaisse en avant qu'en arrière (de 1 demi-millimètre à 1 millimètre en moyenne).

MOYENS D'UNION. — Les deux os sont maintenus en contact par l'intermédiaire d'une capsule et d'un ligament postérieur.

1° La **capsule articulaire** est très lâche, cette laxité ayant pour conséquence la grande mobilité du pouce; elle présente la forme d'un manchon cylindrique et s'insère sur le trapèze et sur le premier métacarpien au pourtour des surfaces articulaires; sa ligne d'in-

sertion est assez souvent marquée par un petit sillon (sillon paraglénoïdien) à la face dorsale de la base du premier métacarpien.

2° La capsule est plus épaisse en arrière qu'en avant. Elle est renforcée par quelques faisceaux dont le plus apparent est un **ligament postérieur** tendu à la face postérieure de l'articulation; il comprend *deux faisceaux* très inégaux *(ligaments trapézo-premier métacarpien)* : l'un, *interne,* oblique, large et épais, qui s'étend du tubercule postéro-interne du trapèze au tubercule médian de la face dorsale de la base du premier métacarpien; l'autre, *externe,* vertical, grêle et inconstant, qui s'étend du tubercule postéro-externe du trapèze au tubercule médian du premier métacarpien.

SYNOVIALE. — La synoviale double intérieurement la capsule et, comme cette dernière, elle est très lâche.

RAPPORTS. — L'articulation trapézo-métacarpienne entre en rapport : *a) en avant,* avec les muscles thénariens et plus spécialement avec le court abducteur et l'opposant du pouce qui la recouvrent; *b) en arrière,* avec les tendons extenseurs du pouce et avec l'artère dorsale du pouce, branche de la radiale; *c) en dedans,* avec l'extrémité supérieure du premier espace interosseux dans lequel s'engage d'arrière en avant l'artère radiale devenue première perforante supérieure; *d)* et *en dehors,* avec le tendon du long abducteur du pouce.

VAISSEAUX ET NERFS. — Ses ***artères*** viennent de la radiale et de sa branche collatérale : l'artère dorsale du pouce.

Ses ***nerfs*** sont fournis par le rameau thénarien du médian, et par le nerf interosseux postérieur, branche du radial.

MÉCANISME ET MOUVEMENTS. — Annexé au squelette du pouce, le premier métacarpien est le plus mobile de tous les métacarpiens; les mouvements de l'articulation trapézo-métacarpienne sont liés aux déplacements de ce doigt, partant, elle intervient dans la préhension pollici-digitale (mouvement de pince).

Le premier métacarpien, et le pouce, exécutent des mouvements de flexion, d'extension, d'abduction, de circumduction et d'opposition.

La *flexion* rapproche le premier métacarpien en même temps qu'elle incline le pouce vers la paume de la main:

L'*extension,* mouvement inverse, porte le premier métacarpien en arrière et en dehors et incline le pouce vers la face dorsale de la main.

L'*abduction* écarte le premier métacarpien du deuxième et agrandit le premier espace interosseux : elle éloigne notablement le pouce de l'index.

L'*abduction* rapproche le premier métacarpien du deuxième, partant applique la pulpe du pouce contre la première phalange de l'index; dans ce mouvement, le premier interosseux dorsal chassé par le rétrécissement du premier espace interosseux vient faire saillie à la face dorsale de la main.

La *circumduction* est la combinaison et la succession régulière des quatre mouvements précédents; elle entraîne le pouce dans un mouvement giratoire qui est celui d'un cône de révolution; ce mouvement complexe se passe dans toutes les articulations de la colonne osseuse du pouce.

L'*opposition* est une « *attitude* » spéciale à l'homme (la main du singe est dépourvue d'opposition, bien que certains singes possèdent un muscle opposant du pouce; voyez ce muscle, article : *Muscles de l'éminence thénar*), qui résulte d'un mouvement combiné de flexion et d'adduction par lequel la pulpe du pouce peut se placer vis-à-vis de la pulpe des quatre doigts : c'est le premier temps du mouvement de préhension dit *mouvement de pince pollici-digital.*

Ces mouvements ne sont pas uniquement localisés à l'articulation trapézo-métacarpienne : ils s'effectuent à la fois dans les articulations radio-carpienne, médio-carpienne (partie externe ou scapho-trapézienne), trapézo-trapézoïdienne et trapézo-métacarpienne, c'est-à-dire au niveau des articulations des pièces osseuses de la colonne mobile du pouce (voy. : *Mouvements des doigts. Etude anatomique de la préhension*).

Indépendamment des mouvements qui se produisent simultanément dans les articulations métacarpo-phalangienne et interphalangienne du pouce, les *mouvements de flexion* et *d'extension* de ce doigt s'exécutent autour d'un axe transversal qui passe par le trapèze; il est dirigé de dehors en dedans et d'avant en arrière (*axe radio-cubital* ou *axe de flexion-extension*) (voy. : fig. 183,

axe *A*); par contre, les *mouvements d'abduction* et *d'adduction* s'exécutent autour d'un axe (*axe sagittal* ou *axe d'abduction-adduction*) qui passe par la base du premier métacarpien; il est dirigé d'avant en arrière et de dedans en dehors (voy. : fig. 183, axe *B*). Ces mouvements ne sont possibles que grâce à la conformation des surfaces articulaires du trapèze et du premier métacarpien placées en regard l'une de l'autre.

Dans le premier cas *(flexion-extension)*, la base du premier métacarpien glisse d'avant en arrière ou d'arrière en avant par rapport à la selle trapézienne; dans le deuxième cas *(abduction-adduction)*, le premier métacarpien glisse de dehors en dedans ou de dedans en dehors par rapport à la selle trapézienne; en conséquence, au cours de ces mouvements, le trapèze relativement fixe représente l'os passif, tandis que le premier métacarpien est l'os mobile (voy. : fig. 183; l'axe *A* représente l'axe des mouvements de flexion et d'extension; l'axe *B* représente l'axe des mouvements d'abduction et d'adduction).

Dans l'*opposition* du pouce, le scaphoïde glisse d'arrière en avant sur la tête du grand os, le trapèze bascule en dedans et chevauche sur le trapézoïde; le premier métacarpien glisse en dedans sur le trapèze et subit un mouvement de torsion de dehors en dedans qui porte le bord externe du pouce en dedans.

MUSCLES MOTEURS. — Les muscles moteurs de l'articulation, qui permettent le déplacement du premier métacarpien et du pouce, se distinguent en fléchisseurs, extenseurs, abducteurs adducteurs et opposants.

Les *fléchisseurs* sont le court fléchisseur du pouce, le fléchisseur propre du pouce, l'opposant et le court abducteur du pouce.

Les *extenseurs* sont le long et le court extenseur du pouce.

L'*abduction* est sous la dépendance du court et du long abducteur du pouce.

L'*adduction* est sous la dépendance de l'adducteur du pouce

et l'*opposition* est sous la dépendance de l'opposant du pouce et accessoirement du court fléchisseur du pouce.

B. — ARTICULATIONS CARPO-MÉTACARPIENNES

DES QUATRE DERNIERS MÉTACARPIENS

Les quatre derniers métacarpiens sont unis au carpe par la juxtaposition d'articulations qui sont toutes des articulations à surfaces inversement conformées, c'est-à-dire du type par emboîtement réciproque, dont l'ensemble constitue une articulation complexe, et dont l'interligne forme une ligne brisée.

Cette articulation est en réalité composée de *quatre articulations* successives correspondant à chacun des métacarpiens : le deuxième métacarpien s'articule avec le trapèze, le trapézoïde et le grand os; le troisième métacarpien s'articule avec le grand os; le quatrième métacarpien s'articule avec le grand os et l'os crochu; et le cinquième métacarpien s'articule seulement avec l'os crochu.

SURFACES ARTICULAIRES. — *1°* Le ***deuxième métacarpien*** présente trois facettes articulaires qui sont : *a)* une *facette externe*, très petite pour le trapèze; de forme triangulaire, cette facette est située sur la face externe de la base de l'os près de sa face dorsale; elle est oblique en bas et en dehors; — *b)* une *facette moyenne*, large, en forme de selle, pour le trapézoïde; cette facette est située à la face supérieure de l'os entre les deux branches de la fourche; — *c)* et une *facette interne* pour le grand os, située sur le versant interne du tubercule interne de la base, et de petite étendue.

2° Le ***troisième métacarpien*** présente une facette triangulaire située à la partie supérieure de sa base pour le grand os, et dont le plan est oblique en bas, en arrière et en dedans; et accessoirement une petite facette située à la face externe de son apophyse styloïde pour le trapézoïde (voy. : fig. 184).

3° Le ***quatrième métacarpien*** présente une facette quadrangulaire pour l'os crochu, légèrement convexe, et une petite facette située sur le versant postéro-externe de la base de l'os pour la face inférieure de l'apophyse du grand os.

4° Le ***cinquième métacarpien*** est pourvu d'une facette quadrangulaire en forme de selle, convexe d'avant en arrière, légèrement concave transversalement; cette facette s'articule avec une facette inversement conformée située à la face inférieure de l'os crochu.

Toutes ces facettes articulaires sont revêtues à l'état frais d'une couche de cartilage hyalin.

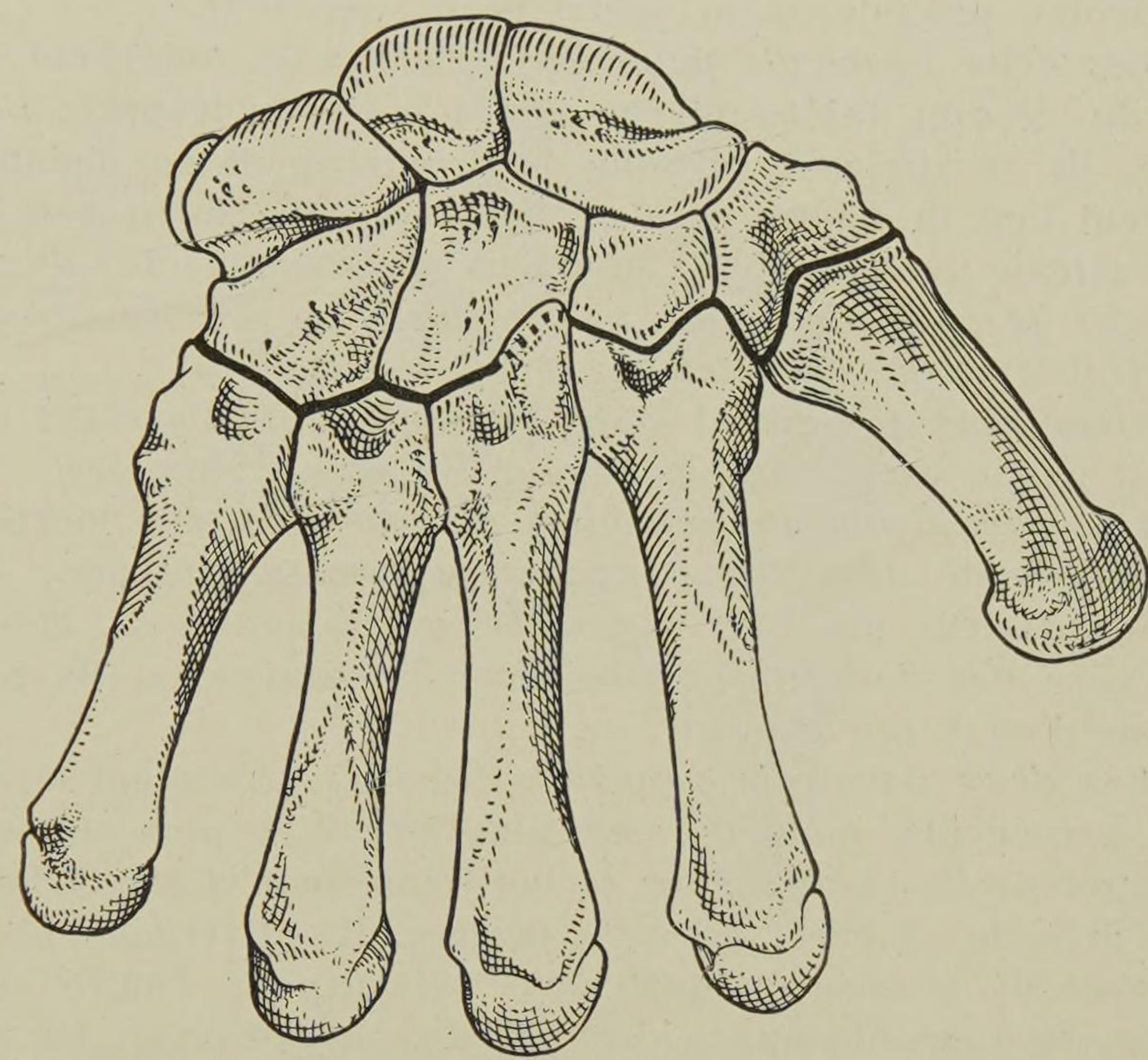

FIG. 184.
Interligne articulaire carpo-métacarpien droit, vue dorsale.

L'*interligne articulaire carpo-métacarpien* forme dans l'ensemble une ligne brisée due : 1° à la proéminence de l'apophyse styloïde du troisième métacarpien et à son encastrement entre le trapézoïde et le grand os; 2° à l'aspect fourchu, bituberculeux de la base du deuxième métacarpien ; 3° et à l'obliquité inverse des facettes inférieures de l'os crochu.

Cet interligne est plus court à la face palmaire qu'à la face dorsale : ce fait est dû au *cintre carpo-métacarpien.* Dirigé à peu près transversalement dans son ensemble, l'interligne carpo-métacarpien est sinueux en arrière, à la base des deuxième et troisième métacarpiens; l'apophyse styloïde du troisième métacarpien, couverte à l'état frais par le tendon du deuxième radial externe, empiète sur la face dorsale du grand os, tandis que la base du deuxième métacarpien enfourche la face inférieure du trapézoïde, si bien que l'interligne ressemble en arrière à « deux accents circonflexes juxtaposés » (Farabeuf).

Vu par sa face dorsale, il présente trois segments : 1° un *segment externe,* en forme d'M majuscule (M) très aplati, correspondant au deuxième métacarpien ; 2° un *segment moyen,* en marches d'escalier, correspondant à l'articulation du grand os avec les troisième et quatrième métacarpiens; 3° et un *segment interne,* plus large que les précédents, en forme de V majuscule (V) à branches très ouvertes correspondant aux deux derniers métacarpiens (voy. : fig. 184).

MOYENS D'UNION. — Les os de la deuxième rangée du carpe sont unis aux quatre derniers métacarpiens par l'intermédiaire d'une capsule articulaire, de ligaments palmaires, de ligaments dorsaux et d'un ligament interosseux.

1° La ***capsule articulaire,*** relativement mince, est commune avec les articulations intermétacarpiennes; elle s'insère au niveau du rebord cartilagineux des os en présence.

2° Les ***ligaments palmaires*** s'étendent des os de la deuxième rangée du carpe, sauf du trapézoïde, à la face antérieure de la base des quatre derniers métacarpiens : ils sont au nombre de deux par os carpien; nous les distinguerons en ligaments palmaires externes, moyens et internes; à ces ligaments il faut ajouter le ligament pisi-cinquième métacarpien précédemment décrit (voy. : fig. 179).

a) Les *deux ligaments palmaires externes* se détachent du trapèze et plus spécialement du versant inféro-interne de la crête du trapèze; fusionnés à leur origine trapézienne, ils se dirigent presque horizontalement en dedans et légèrement en bas, puis s'écartent l'un de l'autre pour se fixer respectivement sur la face antérieure de la base du deuxième métacarpien, au-dessus de l'empreinte d'insertion du grand palmaire *(ligament trapézo - deuxième métacarpien)* et du troisième métacarpien *(ligament trapézo - troisième métacarpien).*

Ces ligaments présentent dans l'ensemble un dispositif en forme d'Y couché (⋖); ils sont en partie cachés par le tendon du grand palmaire.

b) Les *deux ligaments palmaires moyens* sont très courts; ils sont divergents et situés de chaque côté de la ligne axiale carpo-métacarpienne; ils s'insèrent en haut sur le versant inférieur du tubercule antérieur du grand os, et en bas sur la face antérieure de la base des deuxième et troisième métacarpiens; ils présentent dans leur ensemble la forme d'un V renversé (Λ).

c) Les *deux ligaments palmaires internes* présentent la même disposition que les ligaments précédents, mais ils sont plus larges et plus solides ; ils s'insèrent sur la face antérieure de l'os crochu, sur le bord inférieur et sur la face interne de l'apophyse unciforme près de sa base; de cette origine, ils divergent et se fixent, l'un sur la face antérieure de la base du quatrième métacarpien, l'autre sur celle du cinquième métacarpien, et à ce niveau ce dernier se confond avec les insertions du ligament pisi-cinquième métacarpien (voy. : fig. 179).

Parmi les ligaments carpo-métacarpiens palmaires, les plus puissants sont ceux qui convergent vers la face antérieure de la base du troisième métacarpien; de telle sorte que ce dernier est solidement immobilisé dans l'intervalle compris entre le grand os d'une part, et les bases des deuxième et quatrième métacarpiens d'autre part.

3° *Les* ***ligaments dorsaux*** sont en nombre variable (de six à sept); ils sont très courts, formés par des bandelettes rectangulaires, plus épais et plus résistants en dedans qu'en dehors.

Le trapèze envoie un ligament oblique à la face dorsale du tubercule externe du deuxième métacarpien.

Le trapézoïde envoie deux ligaments à la face dorsale du deuxième métacarpien ; chacun d'eux se fixe sur les tubercules externe et interne de la base; ils sont adhérents au tendon du premier radial externe.

Le grand os envoie deux ligaments : l'un se fixe sur le troisième et le quatrième métacarpien, et l'autre sur la face dorsale de son apophyse styloïde, ce dernier est adhérent au tendon du deuxième radial externe (voy. : fig. 185).

L'os crochu envoie deux ligaments qui se fixent respectivement sur la face dorsale de la base du quatrième et du cinquième métacarpien; celui du cinquième métacarpien s'attache au tubercule de cet os, et il est adhérent au tendon du cubital postérieur (voy. : fig. 172).

4° Le ***ligament interosseux*** est un trousseau fibreux en forme de V ou d'Y tendu entre le grand os et l'os crochu d'une part, et le troisième métacarpien d'autre part (voy. : fig. 185).

Ce ligament s'insère du côté carpien par deux faisceaux sur le tiers antérieur des faces contiguës de l'os crochu et du grand os, un peu au-dessous des insertions du ligament interosseux qui réunit ces deux os; de là, ces faisceaux se dirigent en bas, traversent l'interligne carpo-métacarpien, s'insinuent, puis s'engagent dans un petit canal osseux compris entre les troisième et quatrième métacarpiens, entre les facettes articulaires de ces os; puis le ligament se fixe sur la face interne de la base du troisième métacarpien, au-dessous de ses facettes articulaires latérales (voy. : fig. 79 et 185).

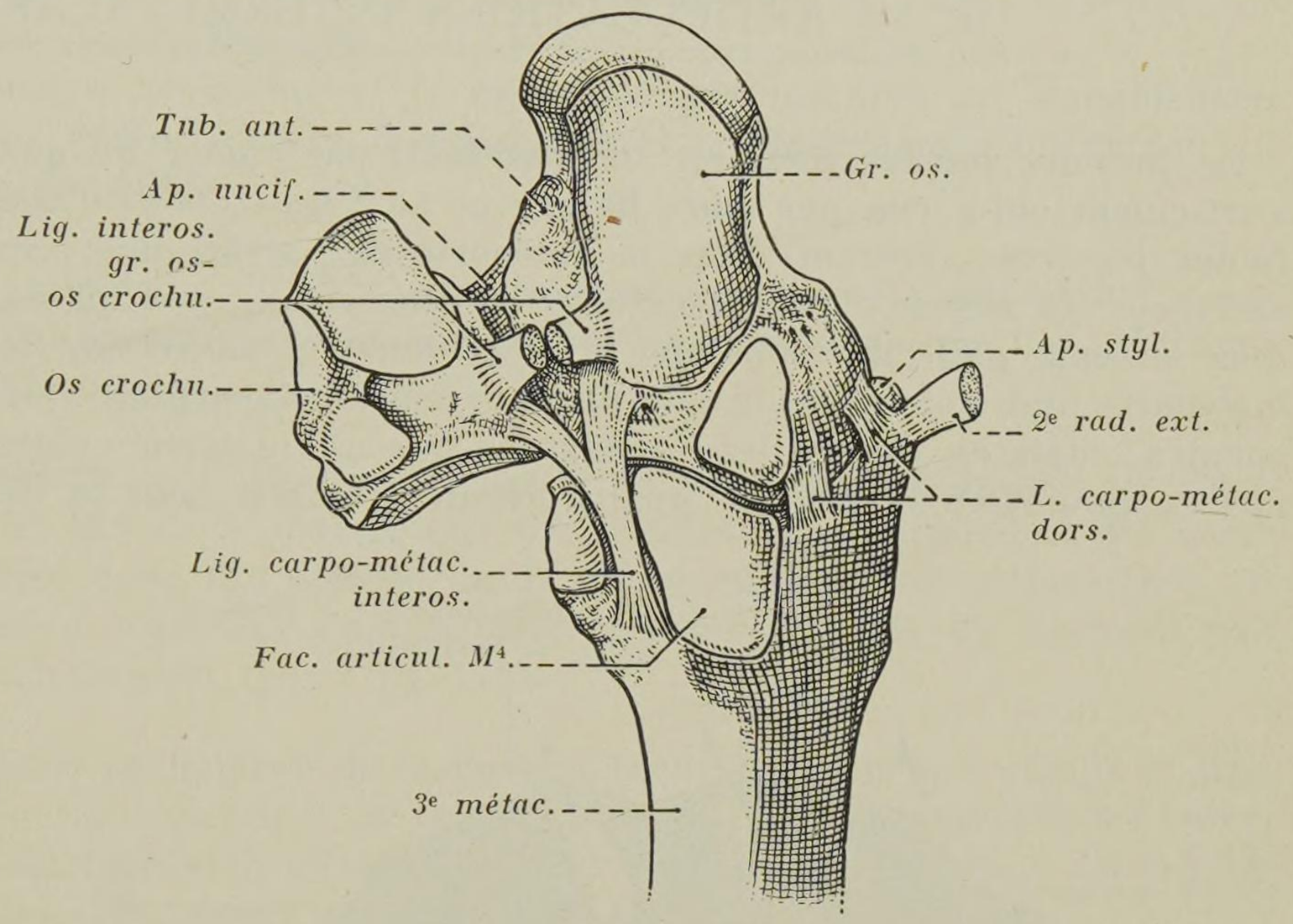

Fig. 185. *Articulation carpo-métacarpienne; côté droit, face dorsale* (le ligament interosseux grand os-os crochu a été sectionné et l'os crochu basculé pour montrer le ligament carpo-métacarpien interosseux).

SYNOVIALE. — La synoviale tapisse la face profonde de la capsule, elle communique avec l'articulation médio-carpienne par l'intermédiaire des articulations qui unissent le trapézoïde au grand os et au trapèze; elle émet des prolongements au niveau des articulations intermétacarpiennes.

Parfois la synoviale présente un cloisonnement sagittal constitué par une lame celluleuse renfermant quelques fibres ligamentaires éparses issues du ligament interosseux; cette lame s'étend du ligament interosseux aux faces antérieure et postérieure de la capsule; elle divise l'articulation en deux articulations secondaires : l'une interne, qui correspond à l'articulation des cinquième et quatrième métacarpiens avec l'os crochu; l'autre externe, qui correspond à l'articulation des troisième et deuxième métacarpiens avec le grand os, le trapézoïde et le trapèze (voy. : fig. 173).

RAPPORTS. — L'articulation carpo-métacarpienne, située à la partie inférieure de la gouttière carpienne, entre en rapport : *a) en avant,* avec les tendons des fléchisseurs et leurs gaines synoviales, le tendon du grand palmaire inséré sur la base du deuxième métacarpien, ainsi qu'avec le faisceau carpien de l'adducteur du pouce et le faisceau profond du court fléchisseur de ce doigt; *b)* et *en arrière,* avec les tendons des extenseurs des doigts, des radiaux et du cubital postérieur.

VAISSEAUX ET NERFS. — Les **artères** proviennent : pour la *face palmaire,* de l'arcade palmaire profonde et du réseau antérieur du carpe; pour la *face dorsale,* de l'arcade dorsale du carpe et des interosseuses dorsales.

Les **nerfs** proviennent en avant de la branche profonde du cubital et en arrière du nerf interosseux postérieur, branche du radial.

MÉCANISME ET MOUVEMENTS. — Les quatre derniers métacarpiens sont peu mobiles, le quatrième et surtout le cinquième sont les plus mobiles, le troisième et le deuxième n'ont que des déplacements très minimes.

Les articulations carpo-métacarpiennes étant des *articulations en selle* sont pourvues de mouvements de flexion, d'extension, d'abduction et d'adduction (mouvements d'inclinaison latérale); ce sont ces mouvements combinés, inclinaison latérale et flexion, qui permettent la position de la *main creuse*.

III. — ARTICULATIONS INTERMÉTACARPIENNES

Le premier métacarpien est indépendant; par contre les quatre derniers métacarpiens s'articulent entre eux par leurs bases : ce sont les *trois articulations intermétacarpiennes*; toutes les trois rentrent dans la catégorie des arthrodies; ces os sont en outre reliés entre eux au niveau de leurs extrémités inférieures, sans qu'il y ait d'articulations vraies à ce niveau, par l'intermédiaire d'un ligament transversal, le *ligament transverse du métacarpe* qui s'étend de la tête du deuxième métacarpien à la tête du cinquième métacarpien; mais en raison des connexions que ce ligament contracte avec les articulations métacarpo-phalangiennes des quatre derniers doigts, nous le décrirons dans ce chapitre.

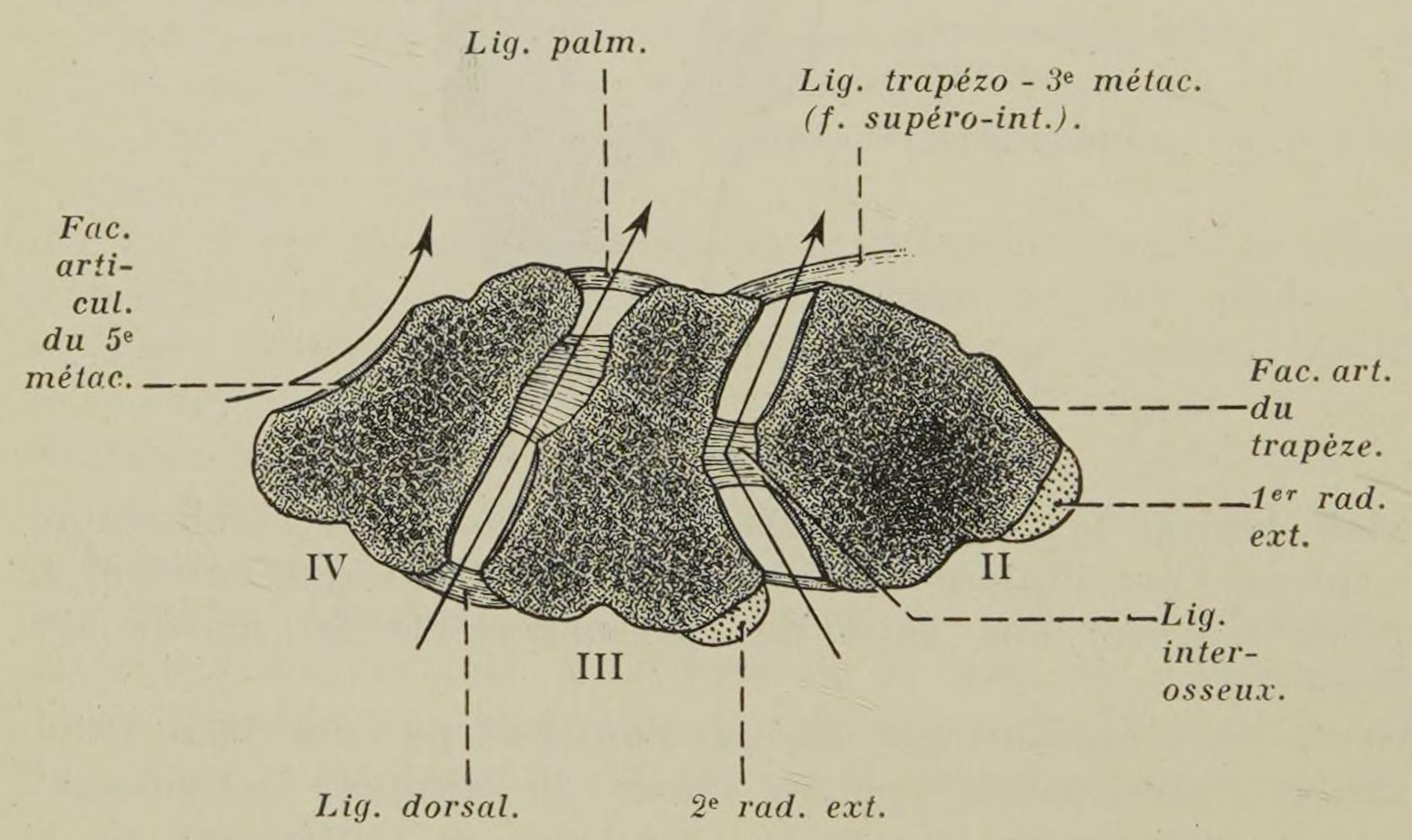

FIG. 186. — *Coupe transversale passant par la base des deuxième, troisième et quatrième métacarpiens, montrant la situation des ligaments interosseux et l'orientation des surfaces articulaires intermétatarsiennes* (flèches); *côté droit, segment distal de la coupe* (schématique). — Les flèches indiquent la direction à donner au couteau dans la désarticulation du troisième métacarpien.

SURFACES ARTICULAIRES. — Les surfaces articulaires sont situées sur les faces latérales de la base des métacarpiens; elles sont variables dans leur étendue et dans leur forme.

Entre le deuxième et le troisième métacarpien, les facettes articulaires présentent l'aspect d'une bande allongée, échancrée à la partie moyenne (en forme de hile rénal), de telle sorte que l'on peut distinguer au niveau de cette articulation deux parties : l'une antérieure, l'autre postérieure; l'échancrure qui les sépare partiellement correspond à la partie supérieure du ligament interosseux.

Entre le troisième et le quatrième métacarpien, l'articulation se fait par l'intermédiaire de deux facettes ovalaires : l'une antérieure, l'autre postérieure, séparées entre elles par une petite gouttière dans laquelle se loge le ligament interosseux de l'articulation carpo-métacarpienne (voy. : fig. 185).

Entre le quatrième et le cinquième métacarpien, les facettes articulaires ont un aspect en forme de croissant ou de bande allongée dans le sens antéro-postérieur.

Les trois interlignes articulaires convergent en avant et toutes les facettes articulaires sont revêtues de cartilage hyalin à l'état frais.

Quand on les envisage isolément, la direction que présente chacun de ces interlignes est d'une importance capitale du point de vue chirurgical, et plus spécialement pour la désarticulation isolée de chaque métacarpien.

L'*interligne compris entre le deuxième et le troisième métacarpien* affecte la forme d'un angle dièdre ouvert en dehors dont l'arête répond à la partie moyenne du ligament interosseux : il présente donc l'aspect d'une ligne brisée; aussi dans la désarticulation du troisième métacarpien, le couteau qui attaque la face dorsale de l'interligne doit tout d'abord se diriger obliquement de dehors en dedans, d'arrière en avant, et après section du ligament interosseux il doit obliquer en sens inverse, à savoir d'arrière en avant et dedans en dehors (voy. : fig. 186).

L'*interligne compris entre le troisième et le quatrième métacarpien* est sensiblement rectiligne; enfin l'*interligne compris entre le quatrième et le cinquième métacarpien* est concave en dedans (voy. : fig. 186).

MOYENS D'UNION. — Les moyens d'union comprennent une capsule articulaire, commune avec celle de l'articulation carpo-métacarpienne, et des ligaments que l'on distingue en palmaires, dorsaux et interosseux.

1° Les ***ligaments palmaires*** sont représentés par trois bandelettes fibreuses, transversales, légèrement obliques en bas et en dedans, qui unissent les faces antérieures des bases des métacarpiens entre elles; celui qui s'étend du deuxième au troisième métacarpien est souvent fusionné par son bord supérieur avec le faisceau supéro-interne du ligament palmaire trapézo-troisième métacarpien (voy : fig. 179).

2° Les ***ligaments dorsaux,*** au nombre de trois, sont identiques aux précédents et présentent la même disposition; ils s'étendent de la face dorsale d'un métacarpien à l'autre; celui qui va du deuxième au troisième métacarpien est généralement le plus faible; les deux autres sont plus larges, plus épais et plus résistants (voy. : fig. 178).

3° Les ***ligaments interosseux*** sont au nombre de trois, c'est-à-dire un par articulation (voy. : fig. 173); très courts, mais très résistants, ils unissent les faces latérales en regard des bases des quatre derniers métacarpiens; ils s'insèrent sur les rugosités qui sont situées au-dessous des facettes articulaires; celui qui est compris entre le deuxième et le troisième métacarpien est le plus solide des trois; la saillie de son bord supérieur détermine l'échancrure des surfaces articulaires.

SYNOVIALE. — La synoviale tapisse la face profonde de la capsule; chaque articulation présente une synoviale qui n'est autre qu'un diverticule de la synoviale carpo-métacarpienne.

MOUVEMENTS. — Les articulations intermétacarpiennes sont des articulations très peu mobiles; elles sont pourvues de mouvements de glissement.

IV. — ARTICULATIONS MÉTACARPO-PHALANGIENNES

Les articulations métacarpo-phalangiennes unissent chaque métacarpien à la première phalange du doigt correspondant; ce sont des *condyliennes.*

Nous décrirons successivement et séparément les articulations métacarpo-phalangiennes des quatre derniers doigts et celle du pouce.

A. — ARTICULATIONS MÉTACARPO-PHALANGIENNES DES QUATRE DERNIERS DOIGTS

Ces quatre articulations présentent une disposition identique.

SURFACES ARTICULAIRES. — Les surfaces articulaires sont représentées : *a)* du côté du *métacarpe,* par la *tête métacarpienne*; *b)* et du côté de la *phalange,* par la *cavité glénoïde,* située au niveau de la base de la première phalange agrandie par un *fibro-cartilage glénoïdien.*

1° La ***tête métacarpienne*** est aplatie dans le sens transversal; elle porte une surface articulaire arrondie, en forme de *condyle,* qui s'étend plus sur le versant palmaire que sur le versant dorsal; elle se prolonge même au niveau des deux petits tubercules situés sur la face antérieure de la tête (tubercules articulaires palmaires); la surface articulaire va en s'élargissant d'arrière en avant; sur les faces latérales de la tête, le rebord articulaire est bordé par une petite gouttière rugueuse circulaire et cette gouttière est surmontée en haut et en arrière par un petit tubercule.

La surface articulaire de la tête métacarpienne est revêtue à l'état frais d'une couche de cartilage hyalin qui va en augmentant d'épaisseur d'arrière en avant.

2° La ***cavité glénoïde*** phalangienne est creusée sur la face supérieure de la première phalange; peu profonde, elle présente une forme ovalaire à grand axe transversal; elle est limitée à la périphérie par un rebord mousse concave en haut, convexe en arrière; dans le sens transversal, elle répond à la totalité du condyle métacarpien; dans le sens antéro-postérieur, elle ne recouvre que le tiers de ce dernier.

De chaque côté de la cavité glénoïde et sur la face antérieure de la phalange, la base de cet os porte deux petits tubercules.

A l'état frais, la cavité glénoïde est revêtue d'un cartilage hyalin d'encroûtement d'un millimètre d'épaisseur en moyenne.

3° Le ***fibro-cartilage glénoïdien*** est une lame quadrilatère qui prolonge en bas et en arrière la cavité glénoïde; elle est ainsi destinée à agrandir cette dernière et à rétablir la concordance entre les surfaces articulaires.

Sa face postérieure, concave, se moule sur la tête métacarpienne dans l'extension des doigts; sa face antérieure, convexe, adhère à la gaine du tendon fléchisseur; elle présente une gouttière médiane dans laquelle glisse ce tendon; son bord inférieur se fixe sur la face palmaire de la base de la phalange, à 2 millimètres au-dessous du rebord antérieur de la cavité glénoïde; son bord supérieur, mal délimité, est fusionné à la capsule; ses bords latéraux sont unis aux ligaments latéraux de l'articulation et au ligament transverse du métacarpe.

Parfois, le fibro-cartilage glénoïdien renferme dans son épaisseur de petits os sésamoïdes qui s'articulent avec les surfaces des tubercules articulaires palmaires.

MOYENS D'UNION. — Les moyens d'union sont représentés par une capsule articulaire, par deux ligaments latéraux, et par un ligament transverse intermétacarpien palmaire.

1° La ***capsule articulaire*** est peu épaisse et lâche; elle présente la forme d'un manchon fibreux qui s'insère sur le pourtour de la tête métacarpienne et de la base de la première phalange, un peu au delà du revêtement cartilagineux; sur les faces latérales de la tête, elle s'attache dans le fond de la gouttière rugueuse au-dessous et en avant de l'empreinte d'insertion des ligaments latéraux.

2° Les ***ligaments latéraux*** sont au nombre de *deux* : l'un, *externe*, fort et résistant; l'autre, *interne*, plus grêle. Ils présentent l'aspect d'une lame fibreuse, triangulaire, épaisse, qui s'attache sur la gouttière rugueuse et sur le tubercule des faces latérales de la tête métacarpienne.

De cette insertion, le ligament se porte obliquement en bas et en avant, irradie en éventail, pour se terminer par *deux faisceaux*, l'un postérieur, l'autre antérieur : *a)* le *faisceau postérieur*, ou *faisceau métacarpo-phalangien*, se fixe sur le tubercule latéral de la base de la première phalange; *b)* le *faisceau antérieur* ou *faisceau métacarpo-glénoïdien* se fixe sur le bord latéral du fibro-cartilage glénoïdien; quelques fibres se perdent sur la face antérieure du fibro-cartilage en s'entrecroisant sur la ligne médiane avec celles du côté opposé (voy. : fig. 187).

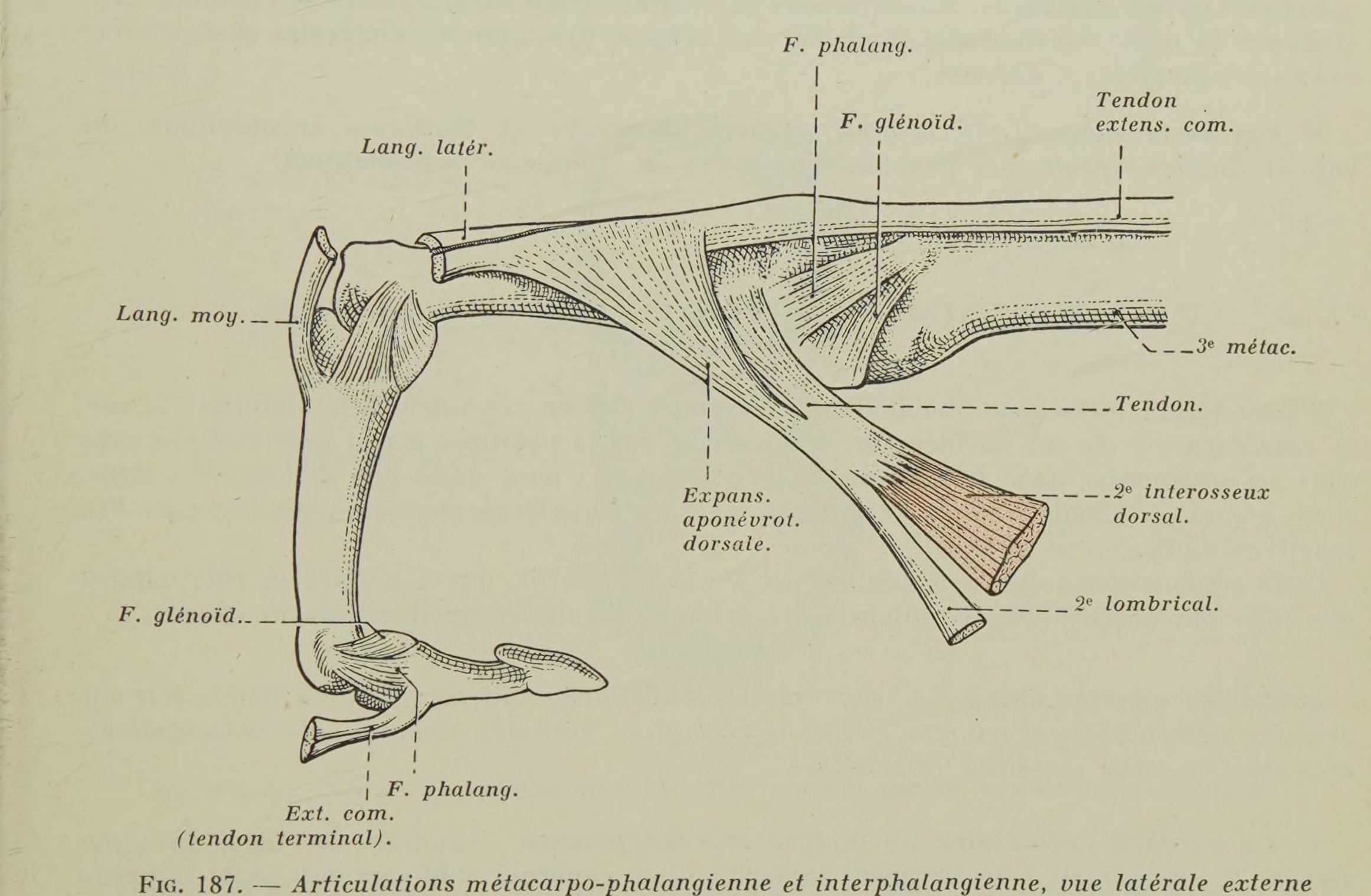

FIG. 187. — *Articulations métacarpo-phalangienne et interphalangienne, vue latérale externe (médius droit)* (demi-schématique).

3° Le ***ligament transverse intermétacarpien palmaire*** ou ***ligament transverse du métacarpe*** est une bande fibreuse, transversale, épaisse, située à la partie inférieure de la paume de la main, et tendue entre la deuxième et la cinquième articulation métacarpo-phalangienne. Libre dans l'intervalle des articulations, ce ligament se fixe solidement à la face antérieure des quatre dernières articulations métacarpo-phalangiennes, à la fois sur la capsule et sur le fibro-cartilage glénoïdien. Sur sa face antérieure, excavée en gouttière, glissent les tendons fléchisseurs dans leur gaine synoviale.

Ce ligament doit être considéré comme un renforcement de l'aponévrose palmaire profonde.

Certains auteurs ont décrit un ligament transverse intermétacarpien dorsal à la main qui serait l'équivalent d'un ligament intermétatarsien dorsal au pied; ce ligament est très mal individualisé et ne peut être pris en considération.

SYNOVIALE. — La synoviale tapisse la face profonde de la capsule; elle se réfléchit au niveau de l'insertion capsulaire sur les extrémités osseuses, qu'elle recouvre jusqu'au revêtement cartilagineux, où elle se termine; cette synoviale est très lâche, surtout à sa face dorsale où elle détermine après insufflation un bourrelet semi-circulaire.

RAPPORTS. — Chaque articulation métacarpo-phalangienne entre en rapport : *a) en avant,* avec les tendons fléchisseurs et leur gaine synoviale; *b) en arrière,* avec le tendon extenseur du doigt correspondant; *c)* et *latéralement,* avec les muscles interosseux et lombricaux, et avec les vaisseaux et nerfs collatéraux des doigts.

VAISSEAUX ET NERFS. — 1° Les **artères** des articulations métacarpo-phalangiennes proviennent de la terminaison des digitales, de l'origine des artères collatérales et des interosseuses palmaires et dorsales.

2° Les **nerfs** viennent du médian pour les deuxième et troisième articulations, du cubital (branche profonde) pour les quatrième et cinquième articulations.

B. — ARTICULATION MÉTACARPO-PHALANGIENNE DU POUCE

L'articulation métacarpo-phalangienne du pouce diffère des autres articulations : 1° par la configuration de ses surfaces articulaires; 2° par la présence à peu près constante de deux *os sésamoïdes* dans le fibro-cartilage glénoïdien : c'est donc une *articulation métacarpo-sésamoïdo-phalangienne*; 3° et enfin par les caractères anatomo-pathologiques des luxations dont elle est le siège.

Cette articulation a été bien étudiée par Farabeuf (1876), qui a montré le rôle capital que joue son appareil sésamoïdien dans certaines luxations irréductibles du pouce.

SURFACES ARTICULAIRES. — Les surfaces articulaires sont représentées par la *tête du premier métacarpien,* et par une cavité de réception, véritable *appareil glénoïdo-sésamoïdien* dans laquelle s'emboîte cette tête.

1° La ***surface articulaire*** de la ***tête métacarpienne,*** examinée de face, présente suivant la comparaison de Farabeuf la forme d'un trapèze à angle arrondi, dont la petite base est dorsale et la grande base palmaire; élargie transversalement, la tête est arrondie sur son versant dorsal.

A la face dorsale, la surface articulaire condylienne s'étend peu, en tout cas beaucoup moins que pour les autres métacarpiens; de plus le col y est à peine marqué.

A la face palmaire, elle se continue sur les deux tubercules palmaires, généralement saillants et en forme de condyles, l'externe étant plus développé que l'interne; chaque facette articulaire des deux tubercules palmaires s'articule avec un sésamoïde; une échancrure très nette (échancrure intercondylienne) est toujours interposée entre les deux tubercules et ses facettes articulaires (voy. : fig. 94 et 98).

Les faces latérales de la tête métacarpienne ne présentent pas de surface articulaire; elles sont pourvues d'un tubercule situé à l'extrémité inférieure des bords de l'os; chaque tubercule latéral est séparé du rebord articulaire par une gouttière rugueuse.

Examinée de profil, la surface articulaire de la tête présente deux champs articulaires : *a)* un *champ dorsal* ou *phalangien,* convexe; *b)* et un *champ palmaire* ou *sésamoïdien,* légèrement aplati; dans l'extension, le champ sésamoïdien entre en rapport avec les sésamoïdes et n'est jamais abandonné par ces osselets; le champ phalangien répond à la cavité

glénoïde de la première phalange; par contre, dans la flexion, le champ sésamoïdien est recouvert par la phalange (voy. : fig. 188).

A l'état frais, la surface articulaire est revêtue d'un cartilage hyalin dont l'épaisseur est variable; le cartilage d'encroûtement est bordé par un fin sillon, connu sous le nom de *col anatomique de Malgaigne.*

2° La ***cavité glénoïde de la première phalange*** est semblable à celle des autres phalanges, c'est-à-dire ovalaire à grand axe transversal; de face, elle présente un aspect réniforme; elle est pourvue de deux tubercules saillants situés à la jonction des faces palmaires et latérales.

3° Le ***fibro-cartilage glénoïdien,*** en forme de croissant, contient les deux os sésamoïdes dans son épaisseur; il est plus épais du côté de la phalange que du côté du métacarpien.

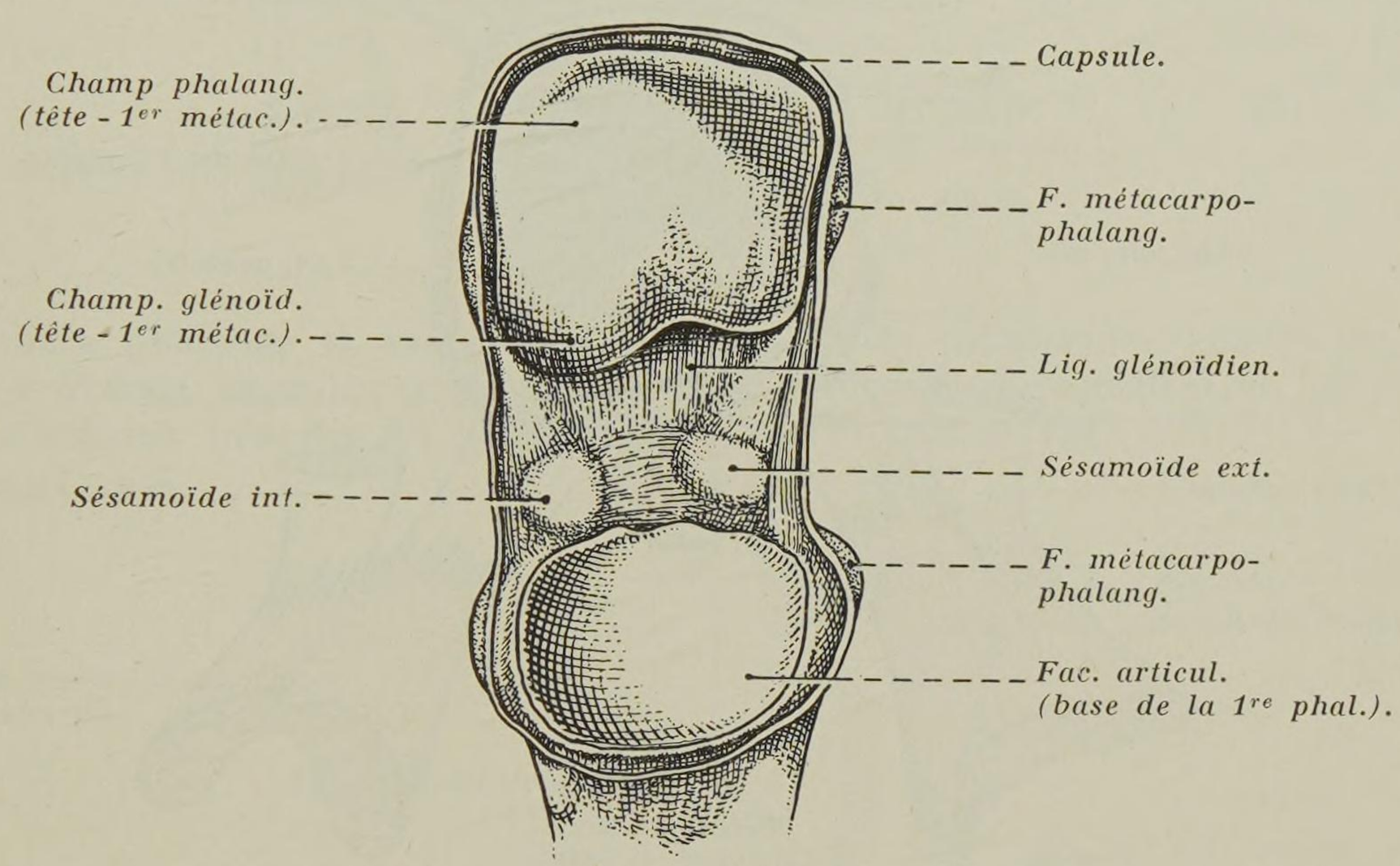

Fig. 188.
Articulation métacarpo-phalangienne du pouce ouverte par sa face dorsale, côté droit.

4° Les ***os sésamoïdes*** se distinguent d'après leur situation en sésamoïde externe et en sésamoïde interne.

Le *sésamoïde externe* est plus large et sa facette articulaire est nettement excavée : on l'a comparé à un scaphoïde en miniature; le *sésamoïde interne* est moins volumineux et plus arrondi : on l'a comparé à un petit pisiforme (Gillette) (voy. : fig. 188) (voyez ces os).

Les sésamoïdes suivent les déplacements du fibro-cartilage et de la phalange auxquels ils sont unis.

MOYENS D'UNION. — Les moyens d'union sont les mêmes que ceux des articulations précédentes :

1° La *capsule articulaire* présente la même disposition que sur les articulations précédentes; elle s'insère au pourtour de l'encroûtement cartilagineux, elle est mince et très lâche à la face dorsale et plus épaisse à la face palmaire; toutefois il n'existe pas à ce niveau de ligament transverse.

2° La capsule est renforcée par *deux ligaments latéraux,* l'interne étant plus développé et plus puissant que l'externe, contrairement à ce que l'on observe sur les autres articulations.

Chaque ligament se détache du tubercule latéral de la tête du premier métacarpien et de la surface rugueuse voisine; de forme triangulaire, il se divise en deux faisceaux tout comme les ligaments latéraux des autres articulations : l'un des faisceaux se fixe sur le sésamoïde correspondant : c'est le *faisceau métacarpo-sésamoïdien*; l'autre s'attache sur le tubercule latéral de la base de la première phalange : c'est le *faisceau métacarpo-phalangien* (voy. : fig. 190).

Appareil glénoïdo-sésamoïdien. — Cet appareil comprend : *a)* la cavité glénoïde de la base de la première phalange; *b)* le *fibro-cartilage glénoïdien,* dont les connexions avec la capsule sont les mêmes que pour les articulations précédentes; *c)* et les *sésamoïdes interne (pisiforme de Gillette),* et *externe (scaphoïde de Gillette),* compris dans l'épaisseur de ce fibro-cartilage.

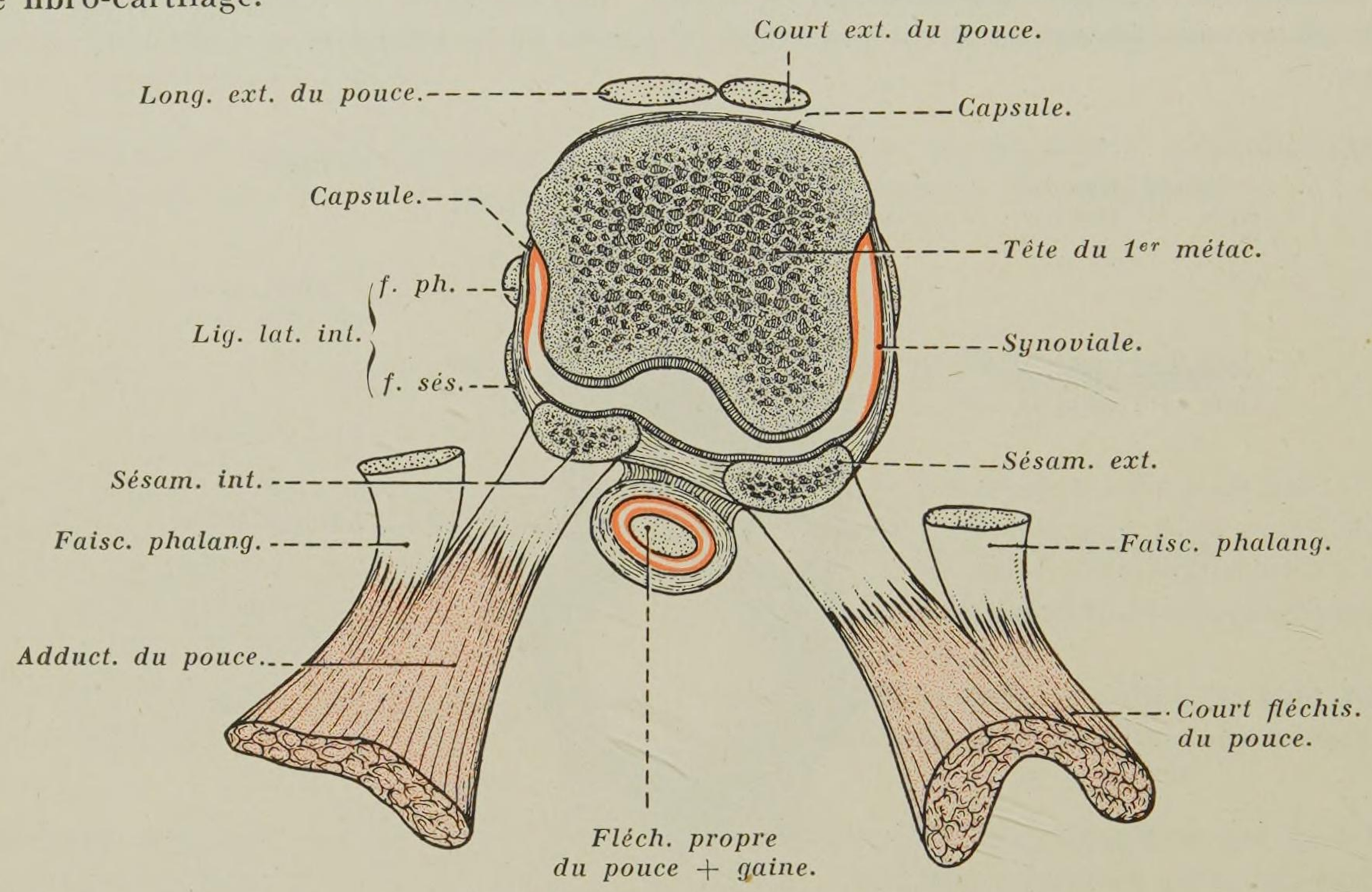

FIG. 189. — *Coupe frontale de l'articulation métacarpo-phalangienne du pouce droit; segment postérieur de la coupe* (demi-schématique) (*en rouge,* les synoviales).

Les sésamoïdes sont unis entre eux par des fibres transversales difficilement isolables du fibro-cartilage avec lequel elles font corps, et que certains auteurs ont désigné sous le nom de *ligament intersésamoïdien* (voy. : fig. 189).

La face palmaire de l'appareil glénoïdo-sésamoïdien adhère à la gaine du tendon du fléchisseur propre du pouce (voy. : fig. 189).

Les sésamoïdes doivent être considérés comme inséparables de la phalange avec laquelle ils sont articulés en charnière. Le fibro-cartilage glénoïdien, endurci par la présence de ces osselets, se replie facilement dans le sens de la flexion naturelle, comme le battant d'une table, mais ne se redresse nullement dans le sens contraire (Farabeuf).

SYNOVIALE. — La synoviale est très lâche à la face dorsale de l'articulation; par contre elle présente de très fines franges à la face palmaire.

RAPPORTS. — L'articulation métacarpo-phalangienne du pouce entre en rapport : *a)* à la *face dorsale,* avec les deux tendons court et long extenseur du pouce; *b)* à la face *palmaire,* avec le tendon du fléchisseur propre du pouce et sa gaine synoviale, ainsi qu'avec les insertions des muscles court fléchisseur et adducteur du pouce, qui se fixent respec-

tivement sur les sésamoïdes externe et interne, ainsi que sur les tubercules latéraux (externe et interne) de la base de la première phalange; *c) en dehors,* avec le tendon d'insertion du court abducteur du pouce qui s'attache sur le tubercule externe de la base

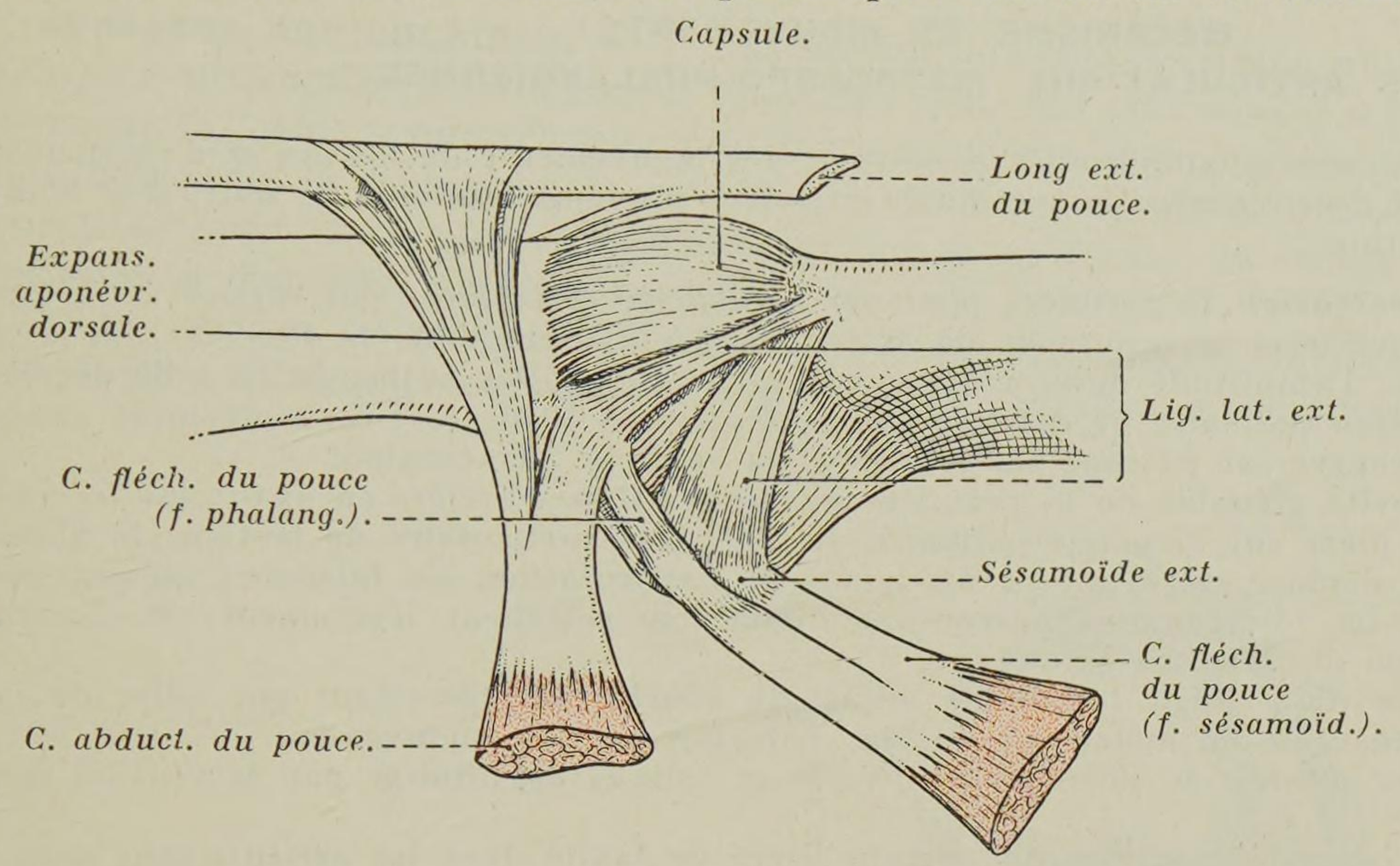

FIG. 190. *Articulation métacarpo-phalangienne du pouce droit, vue latérale externe* (demi-schématique) (le tendon du court extenseur du pouce n'est pas figuré).

de la première phalange et avec les vaisseaux et nerfs collatéraux externes du pouce ; *d)* enfin, *en dedans,* avec les premiers interosseux (dorsal et palmaire) et les vaisseaux et nerfs collatéraux internes du pouce (voy. : fig. 189, 190 et 191).

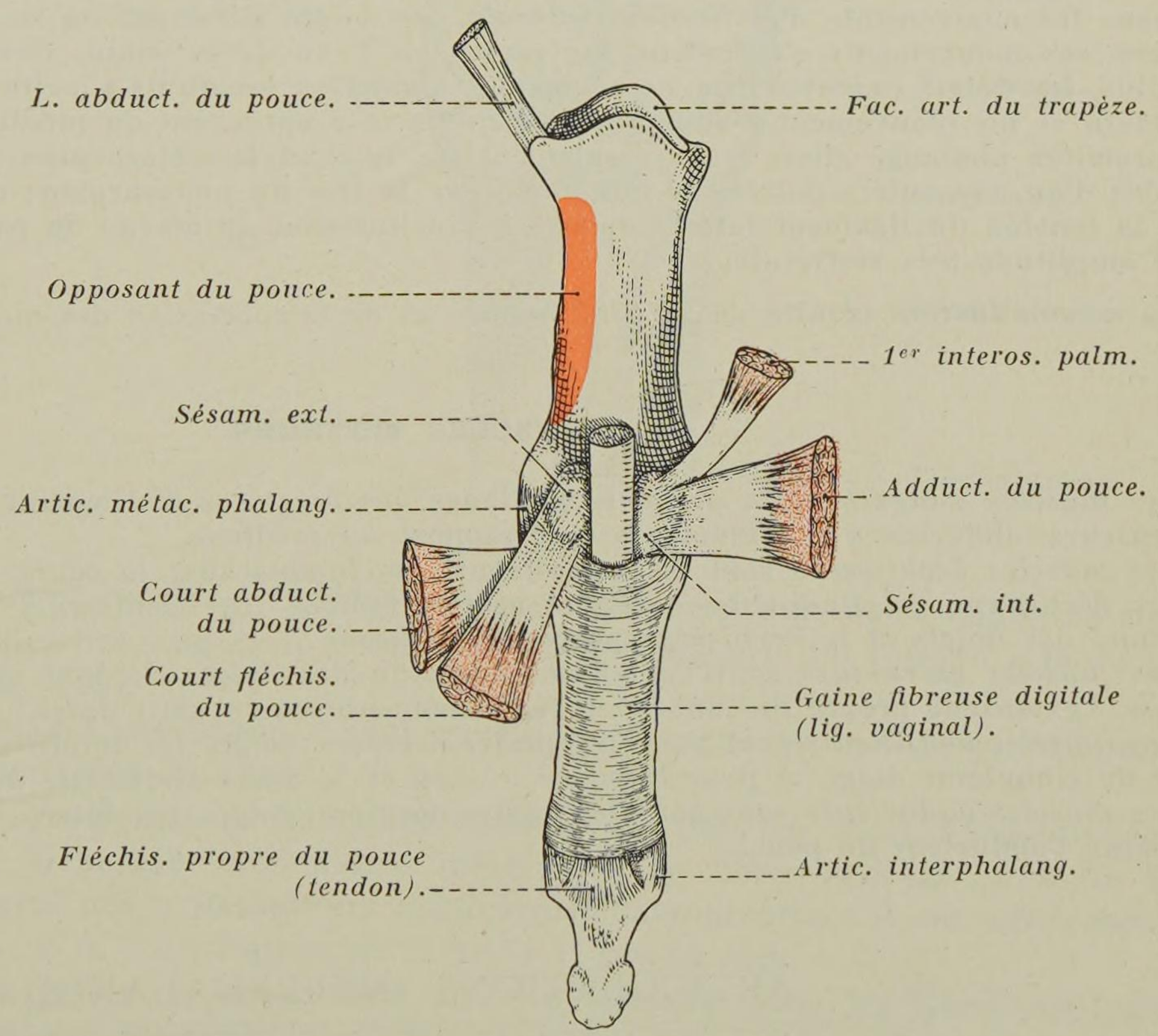

FIG. 191. Rapports de l'articulation métacarpo-phalangienne du pouce; côté droit, vue palmaire.

VAISSEAUX ET NERFS. — 1° Les **artères** proviennent de l'artère interosseuse antérieure du premier espace, issue de l'arcade palmaire profonde ou de ses branches de division (artères collatérales palmaires du pouce) et de la dorsale du pouce, branche de la radiale.

2° Les **nerfs** sont issus du médian et du radial.

***

MÉCANISME ET MOUVEMENTS DES ARTICULATIONS MÉTACARPO-PHALANGIENNES

Les articulations métacarpo-phalangiennes présentent des mouvements de flexion et d'extension, d'inclinaison latérale et de circumduction; enfin la première phalange présente en outre des mouvements passifs de rotation.

Dans la ***flexion*** et l'***extension,*** la première phalange se déplace et se meut par rapport à la tête métacarpienne; elle s'incline et se rapproche de la paume de la main dans la flexion; elle s'en éloigne dans l'extension; l'amplitude de ce mouvement varie suivant les sujets de 40 à 80 degrés.

Pour le pouce, la flexion palmaire ne dépasse pas généralement 50 degrés; ce mouvement s'exécute autour d'un axe transversal passant par le centre du condyle métacarpien.

Dans la flexion, la cavité glénoïde de la première phalange glisse d'arrière en avant sur le condyle métacarpien et se place sur la partie palmaire de la surface articulaire de la tête; le fibrocartilage glénoïdien se déplace en avant et au-dessus de l'articulation, les faisceaux métacarpo-glénoïdiens se tendent; les faisceaux métacarpo-phalangiens se relâchent légèrement; la flexion est limitée par la tension des tendons extenseurs.

Dans la flexion isolée d'un doigt, les doigts adjacents s'inclinent légèrement par suite de la tension du ligament transverse du métacarpe qui les entraîne dans le mouvement.

Dans l'extension, il se produit le phénomène inverse et celle-ci est limitée par la tension des tendons fléchisseurs.

Dans l'extension on constate toujours un certain degré de laxité dans les articulations métacarpo-phalangiennes, due au relâchement des ligaments latéraux, à tel point qu'une traction exercée sur la première phalange amène un écartement temporaire passif appréciable des surfaces articulaires et le phénomène dit du *claquement de doigt* ou *doigt à ressort* (ce bruit est la conséquence de la pression atmosphérique).

Dans les mouvements d'***inclinaison latérale,*** les doigts s'écartent ou se rapprochent les uns des autres, ces mouvements s'exécutent par rapport à l'axe de la main, c'est-à-dire par rapport au médius, les doigts exécutent un mouvement d'abduction lorsqu'ils s'inclinent vers un des bords de la main et un mouvement d'adduction lorsqu'ils se rapprochent du médius. La cavité glénoïde de la première phalange glisse transversalement sur le condyle métacarpien; ce mouvement s'exécute autour d'un axe antéro-postérieur qui passe par la tête du métacarpien; ce mouvement est limité par la tension du ligament latéral opposé à l'inclinaison; au niveau du pouce ces mouvements ont une amplitude très restreinte.

La ***circumduction*** résulte de la combinaison et de la succession des mouvements précédents.

MUSCLES MOTEURS

Les muscles moteurs de la première phalange des doigts se distinguent en muscles fléchisseurs, extenseurs, abducteurs et adducteurs (par rapport au médius).

Les *muscles fléchisseurs* sont les interosseux, les lombricaux, le court fléchisseur du pouce, le court fléchisseur du cinquième doigt, et accessoirement les fléchisseurs communs superficiel et profond des doigts et le fléchisseur propre du pouce.

Les *muscles extenseurs* sont l'extenseur commun des doigts, le long et le court extenseur du pouce, l'extenseur propre de l'index et l'extenseur propre du petit doigt.

Les *muscles abducteurs* sont pour les quatre derniers doigts les interosseux dorsaux et l'abducteur du cinquième doigt, et pour le pouce le long et le court abducteur du pouce.

Les *muscles adducteurs* sont pour les quatre derniers doigts les interosseux palmaires, et pour le pouce l'adducteur du pouce.

V. — ARTICULATIONS INTERPHALANGIENNES

Les articulations interphalangiennes sont au nombre de deux par doigt, sauf le pouce qui n'en possède qu'une; la première articulation interphalangienne unit la première et la deuxième phalange; la deuxième articulation interphalangienne unit la deuxième à la troisième phalange.

Toutes ces articulations (neuf en totalité) sont édifiées sur le même type et appartiennent au groupe des *trochléennes*.

SURFACES ARTICULAIRES. — 1° La surface articulaire située au-dessus de l'interligne *(surface articulaire proximale)*, c'est-à-dire celle qui correspond à la tête de la phalange, présente la forme d'une *trochlée* plus large en avant qu'en arrière; cette dernière s'étend davantage sur la face palmaire que sur la face dorsale de la phalange; elle est en outre constituée par deux saillies latérales arrondies en forme de condyles et par une gorge médiane à direction antéro-postérieure.

2° La surface articulaire située au-dessous de l'interligne *(surface articulaire distale)*, c'est-à-dire celle qui correspond à la base de la phalange, a son grand axe dirigé transversalement; elle présente *deux cavités glénoïdes* qui correspondent aux deux condyles sus-jacents, séparées entre elles par une crête mousse antéro-postérieure qui répond à la gorge de la trochlée (voy. : fig. 192).

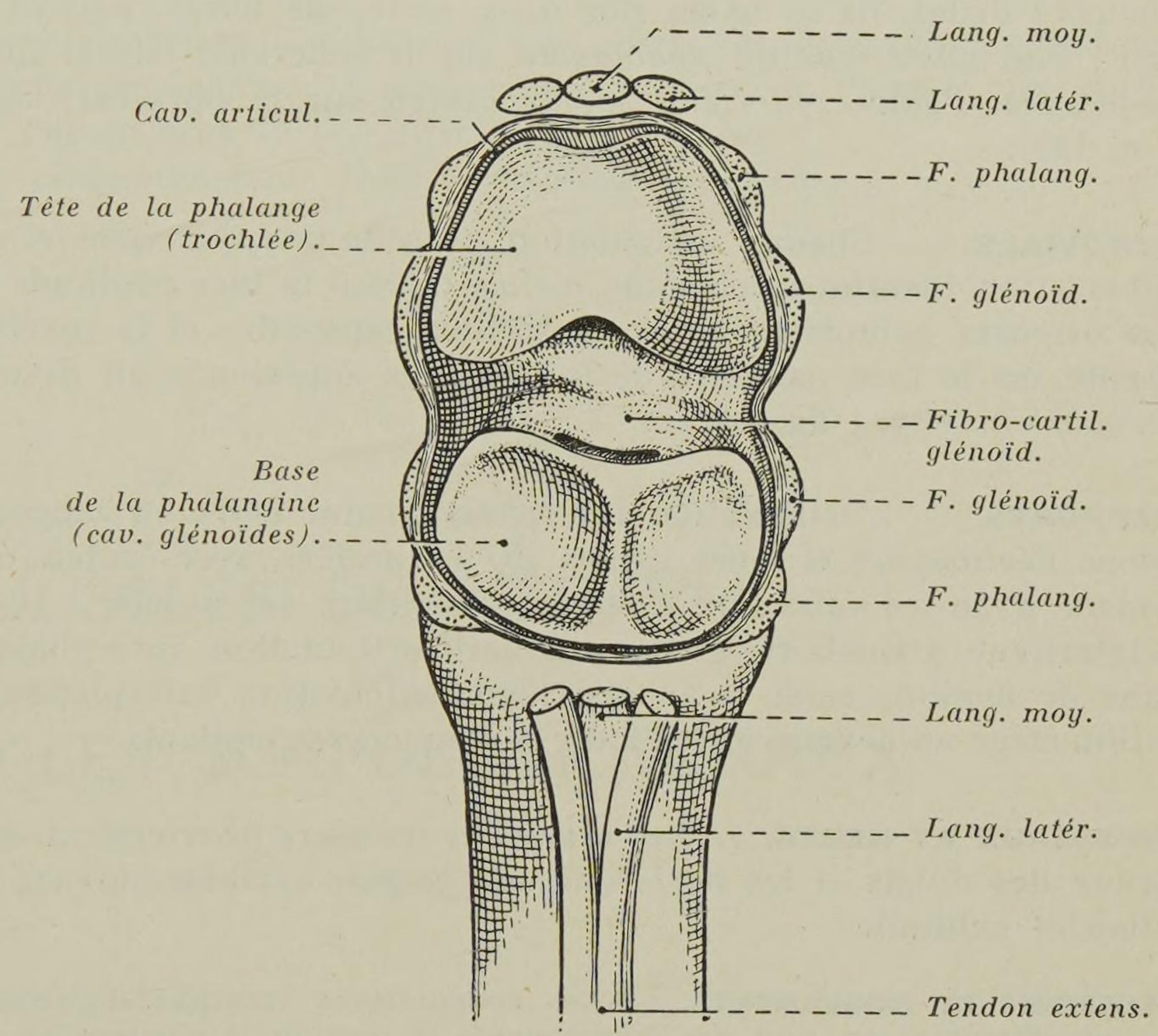

Fig. 192. *Articulation interphalangienne (première) ouverte par sa face dorsale* (demi-schématique) le cul-de-sac prétrochléen est figuré en noir.

A l'état frais, ces surfaces articulaires sont revêtues de cartilage hyalin qui diminue légèrement d'épaisseur d'arrière en avant.

Sur sa face antérieure, l'articulation interphalangienne est pourvue d'un *fibro-cartilage glénoïdien* qui agrandit la surface articulaire inférieure; ce fibro-cartilage présente la même disposition que celui des articulations métacarpo-phalangiennes; il est adhérent à la gaine des fléchisseurs, à la constitution de laquelle il prend part.

Exceptionnellement de petits os sésamoïdes ont été signalés dans les fibro-cartilages glénoïdiens des articulations interphalangiennes du pouce, de l'index et de l'annulaire (voy. : *Os sésamoïdes de la main*).

MOYENS D'UNION. — Les moyens d'union des surfaces articulaires entre elles comportent une capsule articulaire et deux ligaments latéraux; ils présentent les mêmes caractères que ceux des articulations métacarpo-phalangiennes.

1° La **capsule articulaire** disposée en forme de manchon fibreux s'insère : *a)* du côté proximal, au pourtour de la tête de la phalange, un peu au-dessous du revêtement cartilagineux; *b)* et du côté distal, au niveau d'un petit sillon *(sillon paraglénoïdien)* situé au niveau de la base de la phalange sous-jacente.

Elle est mince et lâche à la face dorsale; elle est renforcée à la face palmaire par le fibro-cartilage glénoïdien et latéralement par les ligaments latéraux.

2° Les **ligaments latéraux,** de forme triangulaire, sont au nombre de deux : l'un interne, l'autre externe.

Du côté proximal, ils s'insèrent sur les rugosités des faces latérales de la tête de la phalange et plus spécialement sur les tubercules latéraux situés immédiatement en arrière et au-dessus de la dépression circulaire que présente cette face (voy. : *Phalanges*).

Du côté distal, ils se fixent par deux sortes de fibres, parfois disposées en *deux faisceaux* : l'un *postérieur* ou *phalangien* sur le tubercule latéral de la base de la phalange sous-jacente; l'autre *antérieur* ou *glénoïdien* sur le fibro-cartilage glénoïdien (voy. : fig. 187 et 192).

SYNOVIALE. — Chaque articulation possède une synoviale, et ces synoviales sont d'une conformation identique; chacune d'elles tapisse la face profonde de la capsule et les surfaces osseuses comprises entre l'insertion capsulaire et le revêtement cartilagineux; elle présente sur la face palmaire de la phalange supérieure un diverticule appelé *cul-de-sac prétrochléen* (voy. : fig. 192).

RAPPORTS. — L'articulation interphalangienne entre en rapport : *a) en avant,* avec les tendons fléchisseurs et leurs gaines; *b) en arrière,* avec les tendons extenseurs; *c)* et *latéralement,* avec les vaisseaux et nerfs collatéraux des doigts.

L'interligne articulaire de la première articulation interphalangienne répond au pli cutané de flexion; celui de la deuxième articulation interphalangienne est situé à 4 ou 5 millimètres au-dessous du pli de flexion correspondant.

VAISSEAUX ET NERFS. — Les **artères** et les **nerfs** proviennent des vaisseaux et nerfs collatéraux des doigts et les nerfs ont une origine variable suivant le doigt envisagé (radial, médian et cubital).

MÉCANISME ET MOUVEMENTS. — Les articulations interphalangiennes étant des trochléennes, elles permettent avant tout des mouvements de flexion et d'extension, ainsi que des mouvements passifs d'inclinaison latérale d'amplitude très minime.

Le *mouvement de flexion* ou *mouvement de gâchette* fléchit successivement les deux dernières phalanges sur la première; ce mouvement est limité par la tension des tendons extenseurs.

Le *mouvement d'extension* redresse les deux dernières phalanges et les éloigne de la paume de la main; ce mouvement est limité par la tension d'une part, des fléchisseurs et de leur gaine fibreuse, et d'autre part, de la partie antérieure de la capsule.

Pour le pouce, le mouvement de flexion et d'extension s'effectue par rapport à la première phalange, et son amplitude est moindre que celle des autres doigts.

Ces mouvements s'exécutent autour d'un axe transversal qui passe par la tête de la phalange sus-jacente.

MUSCLES MOTEURS. — Les muscles moteurs se distinguent en *fléchisseurs* et en *extenseurs.*

1° Pour le *pouce,* ce sont le fléchisseur propre du pouce et le long extenseur du pouce.

2° Pour la *deuxième phalange des quatre derniers doigts* : *a)* les *fléchisseurs* sont : le fléchisseur commun superficiel, et indirectement le fléchisseur commun profond; *b)* les *extenseurs* sont : l'extenseur commun des doigts, l'extenseur propre de l'index, l'extenseur propre du petit doigt, les interosseux et les lombricaux.

3° Pour la *troisième phalange des quatre derniers doigts,* ce sont : *a)* comme *fléchisseur* : le fléchisseur commun profond; *b)* et comme *extenseurs,* les mêmes que pour la deuxième phalange.

MUSCLES DU MEMBRE SUPÉRIEUR

Les muscles du membre supérieur se divisent en quatre groupes correspondant à chacun des quatre segments du membre, à savoir : les *muscles de l'épaule,* les *muscles du bras,* les *muscles de l'avant-bras* et les *muscles de la main.*

Ils sont au nombre de *cinquante* pour chaque membre supérieur.

MUSCLES DE L'ÉPAULE
OU
MUSCLES SCAPULO-HUMÉRAUX

Les *muscles de l'épaule* sont représentés par un groupe de *six* muscles qui sont disposés autour de l'articulation de l'épaule et du scapulum, d'où leur nom de *muscles périscapulaires*; ce sont le deltoïde, le sus-épineux, le sous-épineux, le grand rond, le petit rond et le sous-scapulaire.

Ces muscles offrent des *caractères communs,* anatomiques et physiologiques; tout d'abord ils prennent leurs insertions, d'une part sur le squelette de la ceinture scapulaire (clavicule et omoplate), et d'autre part, sur l'extrémité supérieure de l'humérus *(muscles scapulo-huméraux)*; en second lieu, ils ont physiologiquement un double rôle : *a)* par leur tonicité ils participent largement au maintien et à la coaptation permanente des surfaces articulaires de l'épaule; *b)* en outre, ce sont tous des *muscles moteurs* de l'articulation scapulo-humérale, et par ce fait ils président aux mouvements du bras.

Par suite de leur situation, et aussi par suite de leur fonction, on peut les diviser en *deux groupes* : *a)* un *groupe superficiel* représenté par le *deltoïde* dont les fibres charnues ont principalement une direction verticale et qui est avant tout élévateur et abducteur du bras; *b)* et un *groupe profond* représenté par les *muscles sus-épineux, sous-épineux, sous-scapulaire, grand* et *petit ronds*; les muscles sus-épineux, sous-épineux et petit rond sont séparés du sous-scapulaire par le corps de l'omoplate; ces muscles ont des fibres charnues à direction transversale ou oblique; tous les trois s'insèrent sur le

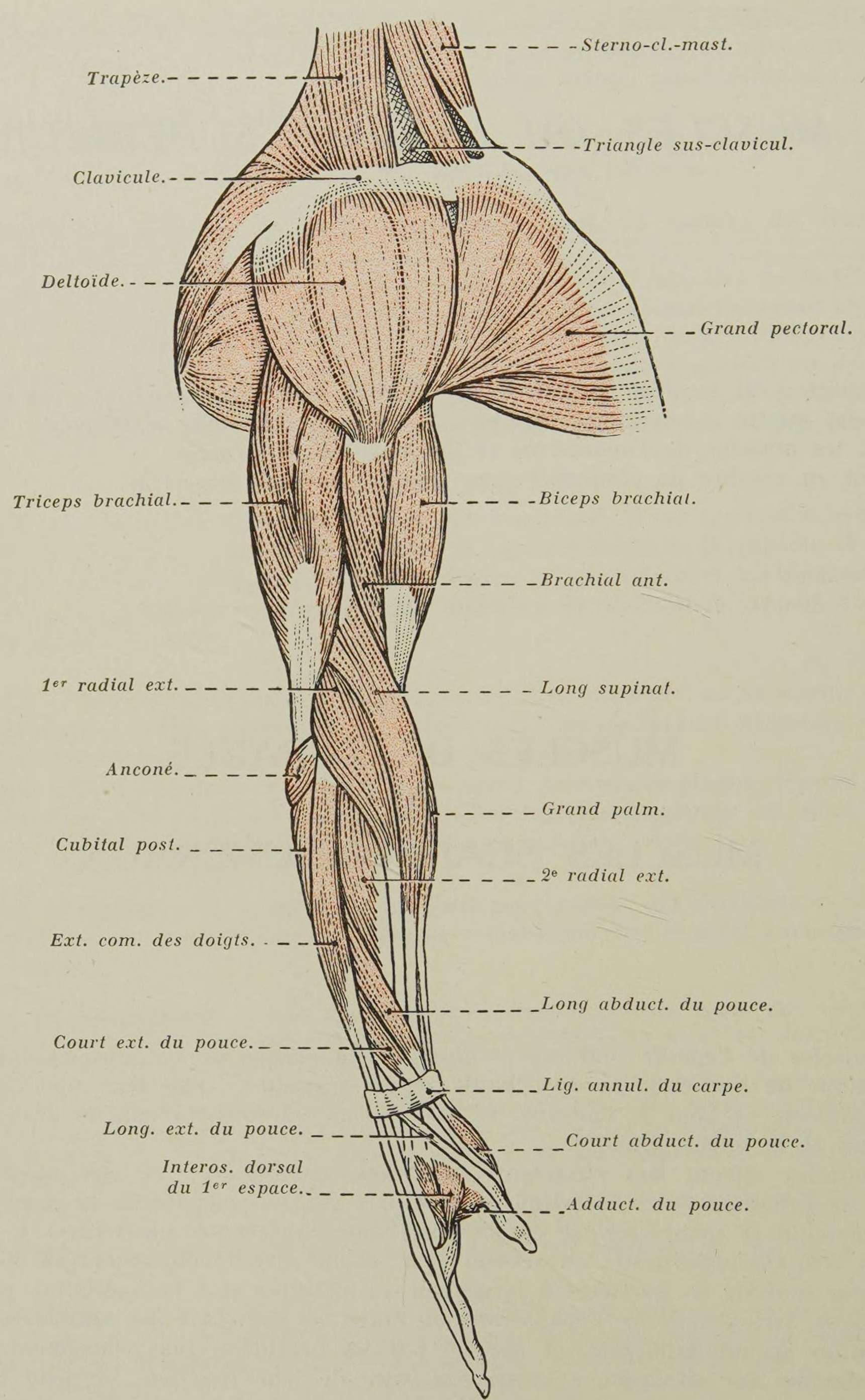

Fig. 193. — *Muscles du membre supérieur; côté droit, vue externe.*

trochiter et constituent le groupe des *muscles trochitériens*; ils commandent au membre supérieur ses mouvements de rotation externe et interne.

Du point de vue *topographique*, ces muscles prennent part à la constitution de *trois*

régions importantes qui sont : *a)* la région du moignon de l'épaule ou *région deltoïdienne*; *b)* la *région scapulaire*; *c)* et le *creux de l'aisselle*, dont le sous-scapulaire et le grand rond constituent la paroi postérieure.

Les six muscles qui constituent la musculature de l'épaule ne sont pas à vrai dire les seuls muscles moteurs de l'articulation scapulo-humérale et de l'humérus; il conviendrait en effet, physiologiquement parlant, de faire rentrer dans ce groupe d'autres muscles tels que le grand pectoral, le grand dorsal, la longue portion du triceps et le biceps brachial; mais par leur situation ces muscles font plutôt partie d'autres régions avec lesquelles nous les étudierons (pour les *Muscles grand pectoral* et *grand dorsal*, voy. : tome I).

DELTOÏDE

Le deltoïde est un muscle volumineux, le plus volumineux des muscles de l'épaule, de forme triangulaire (du grec delta Δ), incurvé dans son ensemble, à base supérieure cléido-scapulaire et à sommet inférieur huméral; grossièrement fasciculé, il présente la forme d'un demi-cône creux à concavité interne qui recouvre et cache entièrement l'articulation de l'épaule dont il constitue un excellent moyen de protection et dont il est séparé par la bourse séreuse sous-deltoïdienne.

Superficiel et très développé chez les sujets musclés, il est localisé à la face externe de l'épaule, tendu entre les deux os de la ceinture scapulaire et l'humérus; il forme et modèle la saillie du moignon de l'épaule.

INSERTIONS. — Des six muscles de l'épaule, le deltoïde est le seul qui s'insère à la fois sur les deux os du squelette de la ceinture scapulaire; il s'attache en haut sur la clavicule, l'acromion et l'épine de l'omoplate; il est donc *cléiodo-scapulo-huméral*.

1° Sur la *clavicule*, il s'attache au tiers externe du bord antérieur de cet os et sur la partie voisine de sa face supérieure; à ce niveau la clavicule présente souvent sur son bord antérieur une petite saillie rugueuse pour les insertions du muscle : c'est le *tubercule deltoïdien* (voy. : fig. 3 et 4).

2° Sur l'*acromion*, il s'insère sur le sommet et sur le bord externe de cette apophyse, ainsi que sur le ligament acromio-claviculaire.

3° Sur l'*épine de l'omoplate*, il se fixe sur toute l'étendue de la lèvre inférieure du bord postérieur (bord libre) de cette épine jusqu'à sa surface triangulaire au-dessous des insertions du trapèze (voy. : fig. 12 et 16).

Sur la clavicule, le deltoïde prend naissance par des fibres charnues entremêlées de courtes fibres aponévrotiques; ces dernières sont surtout apparentes au niveau du tubercule deltoïdien où elles forment une masse compacte, mais courte.

Sur l'acromion, les insertions du muscle sont du type penniforme : elles se font par quatre ou cinq lames aponévrotiques placées de champ : ce sont les *lames intermusculaires supérieures* ou *acromiales*; entre ces lames sont interposées les fibres charnues qui se détachent obliquement d'elles, et dont les plus supérieures prennent leurs insertions sur l'os dans l'intervalle compris entre les attaches aponévrotiques.

Sur l'épine de l'omoplate, le deltoïde naît par une lame aponévrotique très courte, à laquelle font suite des fibres charnues; sur la face profonde de cette lame aponévrotique, le muscle sous-épineux contracte quelques insertions par ses fibres les plus supérieures.

CONSTITUTION ET TERMINAISON. — De cette longue ligne courbe d'insertion cléido-scapulaire, en forme de fer à cheval à concavité interne, les fibres constitutives du muscle suivent un trajet descendant et convergent à la face externe de l'humérus, où elles se fixent par un fort tendon de forme triangulaire sur toute l'étendue du *V deltoïdien*, en soulevant de petites crêtes et de nombreuses rugosités (voy. : fig. 19, 20 et 195).

Le deltoïde présente ainsi *trois portions* bien distinctes qui sont : *a)* une *portion antérieure* ou *claviculaire,* dont les fibres se dirigent obliquement d'avant en arrière et de haut en bas; elles se terminent par un tendon qui se fixe sur la *branche antérieure du V deltoïdien*; *b)* une *portion postérieure* ou *épineuse,* la plus volumineuse des trois, qui présente une disposition analogue à la précédente, et dont les fibres charnues se dirigent obliquement d'arrière en avant et de haut en bas pour se fixer par un fort tendon sur la *branche postérieure du V deltoïdien*; *c)* et une *portion moyenne* ou *acromiale* dont les fibres charnues et aponévrotiques, verticales, présentent une disposition

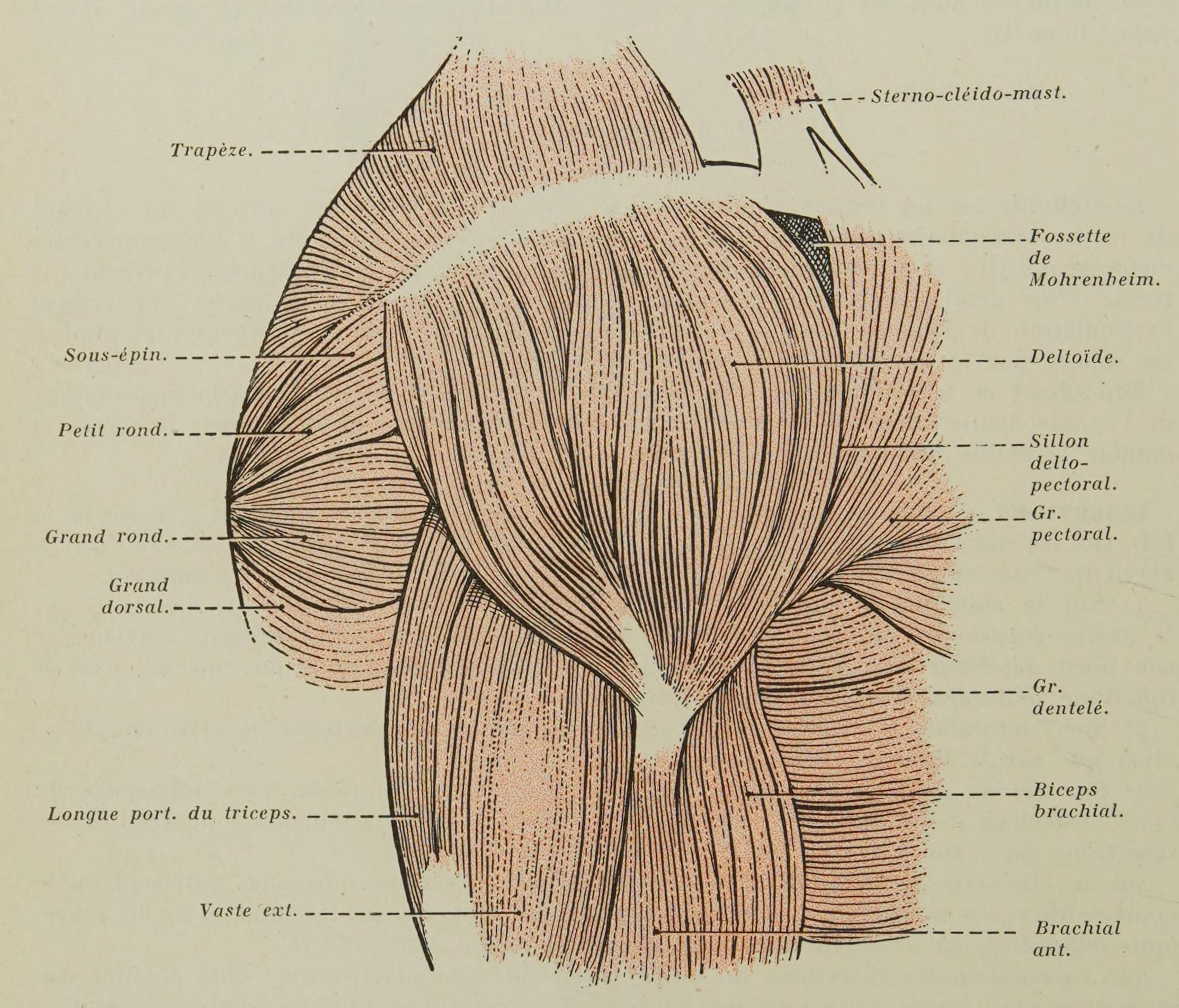

FIG. 194. — *Muscles de l'épaule et du bras, côté droit, vue externe.*

incurvée autour de l'articulation de l'épaule; cette portion se fixe sur l'humérus dans l'intervalle compris entre les deux branches du V deltoïdien; à ce niveau, les attaches de la partie moyenne se font sur de petites crêtes rugueuses par deux ou trois lames fibreuses, les *lames intermusculaires inférieures* ou *humérales,* qui montent verticalement dans l'épaisseur du muscle; au niveau de leurs extrémités, elles s'intercalent avec celles qui viennent de l'acromion.

Les fibres musculaires se fixent obliquement et alternativement en sens inverse sur les faces et sur les bords des lames intermusculaires voisines, ainsi que sur les intervalles libres d'insertion aponévrotique du V deltoïdien; quelques fibres se fixent égale-

ment sur les faces en regard des deux tendons d'insertion des portions antérieure et postérieure.

Les tendons des portions antérieure et postérieure s'engagent en partie sous les fibres charnues de la portion moyenne, et sont ainsi masqués par elles, de telle sorte que le *tendon deltoïdien* n'est visible que par la face profonde du muscle (Poirier); par sa portion moyenne, le deltoïde présente une structure penniforme.

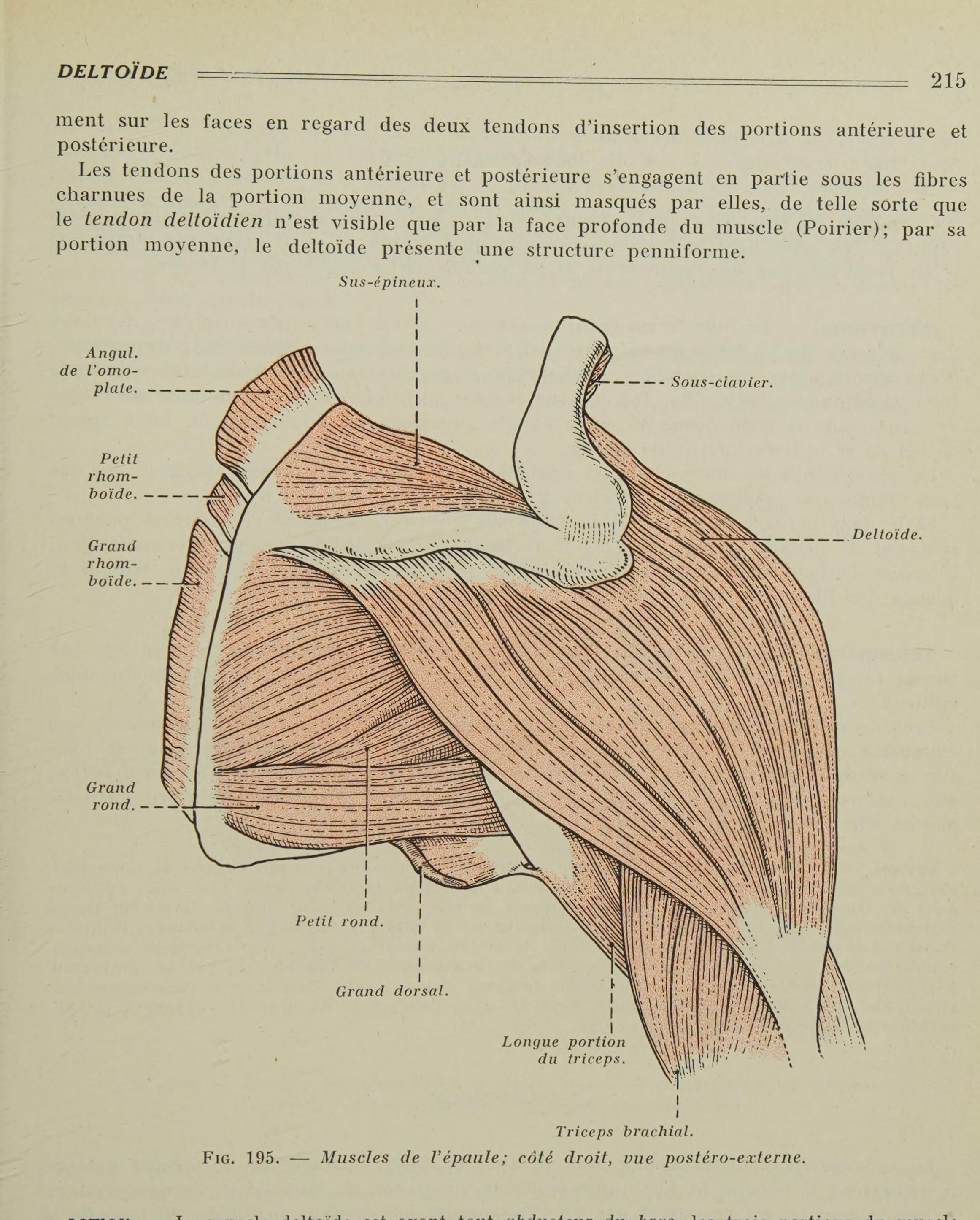

FIG. 195. — *Muscles de l'épaule; côté droit, vue postéro-externe.*

ACTION. — Le muscle deltoïde est avant tout *abducteur du bras*, les trois portions du muscle prennent part à ce mouvement; elles amènent le membre supérieur à l'horizontale en même temps que se produit un mouvement de bascule de l'omoplate qui porte l'angle inférieur en avant et en dehors.

L'omoplate et la clavicule étant fixes (par action des muscles fixateurs de la ceinture scapulaire : grand dentelé, trapèze, rhomboïde), l'action séparée de chacune de ses portions porte : *a)* le bras en haut et en avant (antépulsion), par la contraction de sa portion claviculaire; *b)* en abduction jusqu'à l'horizontale, par sa portion acromiale; *c)* et en haut et en arrière (rétropulsion), par la contraction de sa portion épineuse.

Prenant son point fixe sur l'humérus lorsque le bras est en élévation et fixé, il soulève l'épaule et le tronc, et joue ainsi un rôle dans l'action de grimper.

SUS-ÉPINEUX

Le muscle sus-épineux *(supraspinatus)* est un muscle épais, de forme pyramidale triangulaire; il est situé dans la fosse sus-épineuse qu'il occupe et où il prend ses insertions; il est recouvert par une aponévrose et en grande partie caché par le trapèze.

INSERTIONS. — Le muscle sus-épineux s'insère : *a)* sur l'*omoplate,* au niveau des deux tiers internes de la fosse sus-épineuse par des fibres charnues entremêlées de quelques fibres tendineuses; ces dernières sont surtout apparentes au niveau du pourtour de la fosse sus-épineuse (voy. : fig. 16); *b)* sur la *face profonde* de son *aponévrose* de recouvrement, dans la zone comprise entre l'angle supérieur de l'omoplate, le bord spinal de cet os et le tiers interne de l'épine.

De ces origines les fibres charnues se dirigent en dehors où elles convergent sur une lame tendineuse aplatie, profondément située dans l'épaisseur du muscle.

Etalé dans la partie interne de la fosse sus-épineuse, le muscle se rétrécit progressivement de dedans en dehors, puis il s'engage sous le ligament acromio-coracoïdien; il croise la face supérieure de l'articulation de l'épaule, et à ce niveau le tendon se dégage des fibres charnues et adhère à la capsule articulaire.

TERMINAISON. — Il se termine par un tendon légèrement aplati de haut en bas sur la facette supérieure du trochiter, en avant et au-dessus des insertions du sous-épineux.

Près de sa terminaison et par son bord antérieur, le tendon envoie fréquemment une expansion qui passe en pont au-dessus de l'échancrure intertubérositaire pour se fixer sur le versant antéro-externe du trochin : c'est l'*expansion trochinienne du sus-épineux*; elle renforce la partie supérieure du ligament huméral transverse de Gordon-Brodie auquel elle adhère (voy. : fig. 141).

ACTION. — Le sus-épineux est *abducteur du bras* et légèrement rotateur interne de l'humérus, c'est donc un auxiliaire du deltoïde, mais l'action abductrice qu'il exerce sur l'humérus s'effectue dans des conditions mécaniques très défectueuses, en raison du très court bras de levier sur lequel ce muscle agit en se contractant; ce bras de levier est en effet représenté par la distance comprise entre son insertion tubérositaire et le centre de la tête humérale, soit 2 centimètres en moyenne.

C'est un des plus puissants ligaments actifs de l'articulation de l'épaule, car par sa contraction il maintient la tête humérale appliquée sur la glène scapulaire (par action de la composante longitudinale, voy. : *Mécanique articulaire,* tome I); dans l'abduction du bras, il s'oppose à la subluxation en bas de la tête humérale.

SOUS-ÉPINEUX

Le sous-épineux *(infraspinatus)* est un muscle aplati, triangulaire, à sommet externe trochitérien; il occupe la fosse sous-épineuse au niveau de laquelle il s'insère; comme le sus-épineux, il est recouvert par une aponévrose sur la face profonde de laquelle il s'insère en partie; il s'étend de la fosse sous-épineuse au trochiter.

INSERTIONS. — Le muscle sous-épineux s'insère : *a)* sur l'*omoplate,* par des fibres charnues et quelques rares fibres aponévrotiques sur les trois quarts internes de l'étendue de la fosse sous-épineuse; les insertions de ce muscle s'arrêtent en dehors au niveau de la crête osseuse qui borde en dehors de la gouttière parallèle les surfaces d'insertion des muscles grand et petit ronds; sur cette crête, dite *crête du sous-épineux* (voy. : fig. 11), le muscle contracte de solides insertions; au niveau de l'épine de l'omoplate

ses insertions arrivent jusqu'à la lèvre inférieure du bord postérieur de cette épine, où elles confinent avec les insertions du deltoïde; en bas, ses insertions n'atteignent jamais l'angle inférieur de l'omoplate : le plus souvent elles en sont séparées par le faisceau scapulaire (inconstant) du grand dorsal; en dehors, elles restent distantes de 20 millimètres environ du col de l'omoplate, et le plus souvent elles laissent libre le trou nourricier de la fosse sous-épineuse (voy. : fig. 12) ; *b)* sur la face profonde du tiers interne de son *aponévrose* de recouvrement; *c)* et sur l'*aponévrose* qui le sépare des muscles grand et petit ronds.

CONSTITUTION, TRAJET ET DIRECTION. — Le muscle sous-épineux est constitué par trois faisceaux musculaires intimement unis, mais que l'on peut distinguer par suite de l'orientation de leurs fibres charnues en faisceaux supérieur, moyen et inférieur. Le

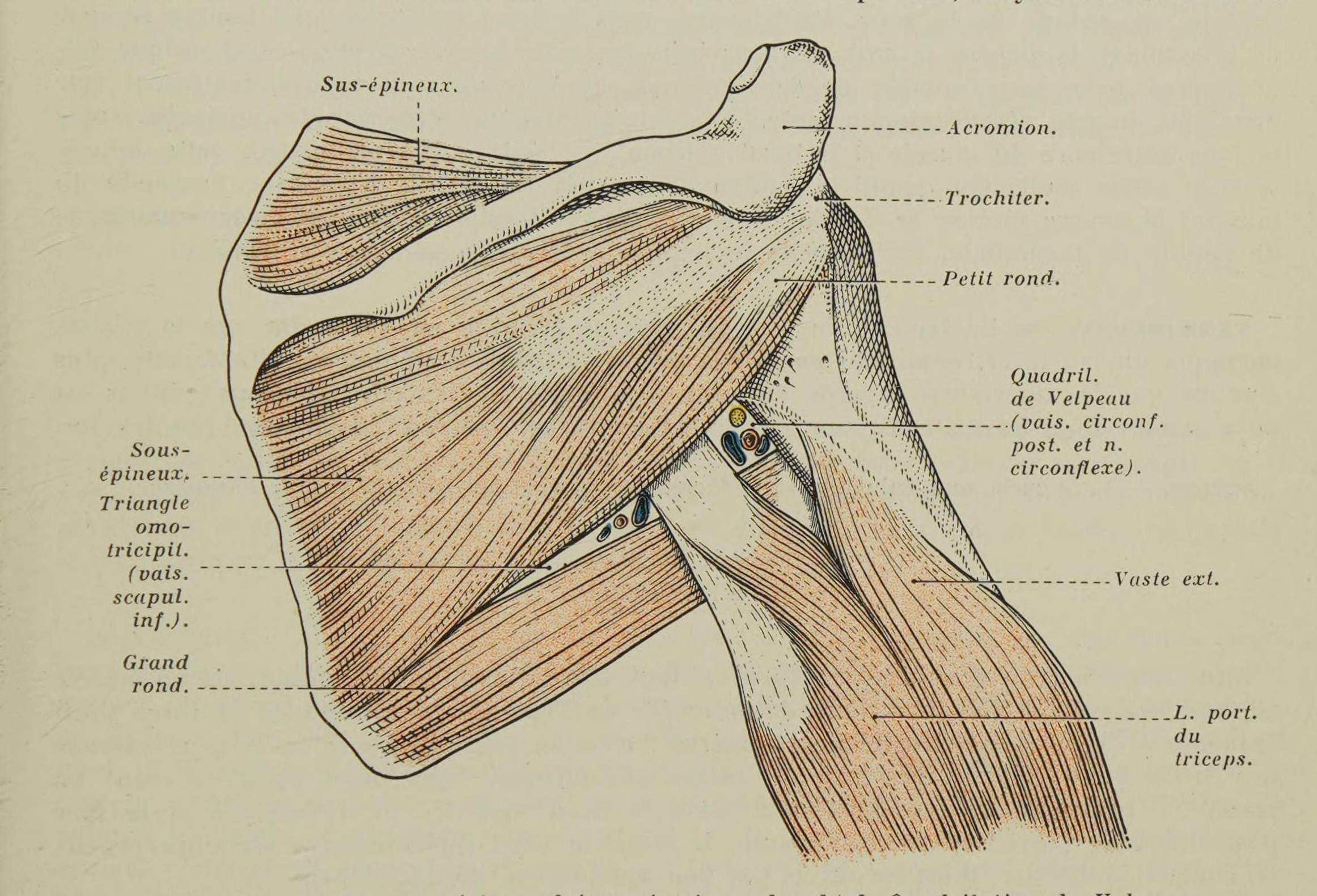

FIG. 196. — *Muscles périscapulaires et triceps brachial. Quadrilatère de Velpeau et triangle omo-tricipital; côté droit, vue postérieure.*

faisceau supérieur provient principalement de l'épine; le *faisceau moyen,* du corps de l'omoplate et de l'aponévrose de revêtement, et le *faisceau inférieur,* du versant inférieur et externe du champ d'insertion scapulaire, plus spécialement de la gouttière parallèle et de la crête du sous-épineux, ainsi que de l'aponévrose située entre le sous-épineux et les deux muscles grand et petit ronds.

Ainsi constitué, le muscle sous-épineux se dirige de dedans en dehors et de bas en haut vers l'articulation scapulo-humérale; large en dedans, il se rétrécit progressivement en dehors en même temps qu'il augmente d'épaisseur.

Le faisceau supérieur est à peu près horizontal; les faisceaux moyen et inférieur sont obliques de bas en haut et de dedans en dehors, l'inférieur étant plus oblique que le moyen.

Les fibres charnues nées du faisceau moyen se jettent sur un tendon aplati qui apparaît à l'union du tiers externe et des deux tiers internes du muscle; puis le tendon se dégage du muscle derrière l'articulation scapulo-humérale ; les fibres nées des deux autres faisceaux forment deux corps musculaires distincts qui masquent en partie ce tendon; les fibres charnues de ces deux faisceaux se fixent en majeure partie sur les versants postéro-supérieur pour le faisceau supérieur et postéro-inférieur du tendon par le faisceau inférieur, si bien qu'elles garnissent les bords du tendon jusqu'à une courte distance de son insertion trochitérienne; de telle sorte que le tendon n'apparaît complètement libre qu'au niveau de l'interligne articulaire scapulo-huméral. Le *tendon adhère à la capsule,* mais l'*adhérence est moins intime qu'au niveau du sus-épineux*; de plus, elle n'existe qu'au voisinage de son insertion trochitérienne (voy. : fig. 140).

Entre la face antérieure du tendon et la capsule de l'articulation de l'épaule, on trouve parfois, en dedans de la zone d'adhérence, dans le tissu celluleux, une bourse séreuse de glissement, la *bourse séreuse du sous-épineux*; cette bourse séreuse communique fréquemment avec la synoviale de l'articulation de l'épaule ; on trouve également une deuxième bourse séreuse inconstante, dite *bourse séreuse rétro-spinale,* comprise entre la face antérieure du muscle et le bord externe de l'épine de l'omoplate ; cette bourse séreuse existe seulement quand le tendon d'insertion fait saillie à la face profonde du muscle; la bourse séreuse se développe alors entre le tendon et la partie correspondante de l'épine de l'omoplate, sur laquelle le tendon creuse une gouttière (Rouvière).

TERMINAISON. — Le tendon du sous-épineux se termine en s'insérant sur la facette moyenne du trochiter, confondu en partie avec la capsule articulaire; cette facette, plus étendue que la supérieure, regarde en haut et en arrière; l'insertion du sous-épineux est donc comprise entre celle du sus-épineux au-dessus et celle du petit rond au-dessous.

ACTION. — Le muscle sous-épineux est *abducteur du bras* et *rotateur externe de l'humérus.*

PETIT ROND

Situé immédiatement au-dessous du précédent, le petit rond *(teres minor)* est un muscle allongé, mais court (le plus court des muscles de l'épaule); il s'étend de la fosse sous-épineuse à la grosse tubérosité de l'humérus : c'est le plus inférieur et le plus externe des trois muscles trochitériens; de forme cylindrique, légèrement aplati d'avant en arrière, il borde et recouvre postérieurement le bord axillaire de l'omoplate et la face postérieure de l'articulation de l'épaule; il longe le bord inféro-externe du sous-épineux et, comme ce dernier, il est recouvert par une aponévrose de revêtement.

INSERTIONS. — Le muscle petit rond s'insère : *a)* sur l'*omoplate,* par des fibres charnues et quelques courtes fibres tendineuses, dans la fosse sous-épineuse, au niveau d'une surface triangulaire à sommet supérieur et à base inférieure, dite *surface d'insertion du petit rond* (voy. : fig. 12); cette dernière occupe la moitié supérieure de la partie de la fosse sous-épineuse située entre le bord axillaire et la crête du muscle sous-épineux; *b)* sur le tiers interne et sur la partie inférieure de la face profonde de son aponévrose de recouvrement; *c)* et par quelques fibres aponévrotiques sur les cloisons fibreuses qui le séparent des muscles adjacents (sous-épineux et grand rond).

Les insertions scapulaires du petit rond sont parfois divisées en deux champs : l'un, inférieur, principal; l'autre, supérieur, accessoire, de forme triangulaire, par le passage entre ces deux champs de la branche postérieure de l'artère scapulaire inférieure. Un sillon vasculaire marque fréquemment sur l'os le passage de cette branche artérielle entre les deux zones d'insertion.

TRAJET ET DIRECTION. — De ces insertions, le corps charnu se dirige obliquement en dehors et en haut en longeant le bord inférieur du sous-épineux avec lequel il est plus ou moins confondu près de ses origines scapulaires; il croise la face postérieure du tendon de la longue portion du triceps avec lequel il contribue à limiter le *quadrilatère de Velpeau,* puis il croise la face postérieure de l'articulation de l'épaule pour se jeter sur un tendon aplati d'avant en arrière, et les fibres charnues recouvrent la face antérieure et le bord inférieur de ce tendon (voy. : fig. 196).

TERMINAISON. — Le muscle petit rond s'insère : *a)* d'une part, par son tendon sur la facette inférieure du trochiter, immédiatement au-dessous des insertions du sous-épineux; *b)* et d'autre part, directement, par des fibres charnues sur la crête osseuse sous-jacente à cette facette, sur une hauteur d'environ 1 cm. 1/2 à 2 centimètres, jusqu'au col chirurgical de l'humérus *(fibres sous-trochitériennes)* (voy. : fig. 22); ces fibres charnues peuvent s'isoler du muscle pour constituer le *muscle teres minor de Grüber.*

Le tendon du petit rond est quelque peu adhérent à la face postérieure de la capsule de l'articulation de l'épaule, mais l'adhérence est moins intime que pour les tendons des muscles sus- et sous-épineux.

ACTION. — Le petit rond est *rotateur externe du bras.*

GRAND ROND

Le grand rond *(teres major)* est un muscle allongé, épais, trapu, aplati d'avant en arrière; de forme quadrangulaire, il occupe la partie postéro-inférieure de l'épaule où il s'étale entre l'angle inférieur de l'omoplate et la coulisse bicipitale; situé au-dessous du petit rond, il est dirigé obliquement en haut, en dehors et en avant, et comme ce dernier il est recouvert d'une aponévrose de revêtement.

INSERTIONS. — Le muscle grand rond s'insère : *a)* sur l'*omoplate,* par des fibres charnues au niveau d'une surface losangique, dite *surface d'insertion du grand rond*; cette surface est située au niveau de la fosse sous-épineuse entre les insertions du sous-épineux en dedans, dont elle est séparée par la crête du sous-épineux; celles du petit rond en haut, et le bord axillaire de l'omoplate en dehors; sur le versant postérieur de ce bord, le muscle contracte de solides attaches sur une saillie anguleuse, plus ou moins développée suivant les sujets, et appelée *épine du grand rond*; en bas, les insertions scapulaires du muscle n'atteignent généralement pas l'angle inférieur de l'omoplate; elles en sont séparées par les insertions (inconstantes) du grand dorsal (voy. : fig. 11 et 12); *b)* sur la face profonde de son *aponévrose* de revêtement, au voisinage de l'insertion de cette dernière sur l'omoplate; *c)* et sur les *aponévroses* des muscles adjacents (sous-épineux et petit rond).

TRAJET, DIRECTION ET TERMINAISON. — De ces insertions, le corps charnu se dirige obliquement en haut, en dehors et en avant, du bord axillaire de l'omoplate à la gouttière bicipitale; d'abord sous-jacent au petit rond, il vient se placer au-dessous du sous-scapulaire dont il reste séparé par un espace triangulaire qui augmente de hauteur de dedans en dehors.

Il se jette sur un large tendon, aplati d'avant en arrière, haut de 5 à 6 centimètres ; ce tendon se fixe sur la lèvre interne de la coulisse bicipitale en dedans des insertions du tendon du grand dorsal; à sa partie supérieure, quelques fibres charnues s'implantent directement sur l'os.

Au niveau de ses insertions humérales, le tendon du grand rond est séparé respectivement du tendon du grand dorsal et de la face interne de l'humérus par deux bourses séreuses de glissement, dont l'intertendineuse est toujours constante (voy. : fig. 141, 145 et 197).

Dans ce trajet, le muscle s'élargit légèrement à mesure qu'il se rapproche de son insertion humérale; d'autre part, il subit un léger mouvement de torsion déjà signalé par Poirier et étudié par Rouvière; ainsi les fibres charnues qui naissent de la partie supérieure de la surface d'insertion scapulaire se portent sur l'humérus vers l'extrémité inférieure du tendon, tandis que celles qui proviennent de la partie postéro-inférieure de l'insertion scapulaire contournent le bord inférieur du muscle pour s'épanouir au niveau de la face antérieure du tendon.

ACTION. — Prenant son point d'appui sur l'omoplate immobilisée, le grand rond est *adducteur* et *rotateur interne du bras*; d'après Duchenne, son action rotatrice interne serait très limitée.

Prenant son point fixe sur l'humérus, le bras étant immobilisé en abduction ou en élévation, il fait basculer l'omoplate de telle façon que l'angle inférieur se porte en haut, en avant et en dehors : il est alors élévateur de l'épaule ou plus exactement *élévateur du scapulum*.

SOUS-SCAPULAIRE

Le sous-scapulaire est un muscle large et épais, étendu de la fosse sous-scapulaire qu'il occupe et où il s'insère, la débordant même en dehors et en bas, à la petite tubérosité de l'humérus.

Ce muscle est large en dedans et étroit en dehors, et d'aspect triangulaire, la base répond au bord spinal de l'omoplate, et le sommet au trochin; tandis qu'il recouvre complètement le bord axillaire de l'omoplate et une partie du grand rond, son bord supérieur laisse libre et à découvert le bord supérieur de l'omoplate (voy. : fig. 197 et 205).

Il constitue avec les tendons du grand dorsal et du grand rond la paroi postérieure du creux de l'aisselle; le sous-scapulaire est revêtu sur sa face antérieure d'une aponévrose de recouvrement qui le sépare des organes du creux.

Au niveau de sa partie interne, il est appliqué contre la paroi thoracique sur le grand dentelé, sur lequel il glisse et se meut, et dont il est séparé par une mince couche de tissu cellulaire lâche; ce tissu celluleux joue le rôle d'un véritable espace de glissement : c'est l'*espace interserrato-scapulaire* (voy. : fig. 137), espace intermédiaire entre la masse ostéo-charnue de l'épaule et la paroi thoracique, au niveau duquel s'exécute une partie des déplacements de l'épaule sur le thorax.

INSERTIONS. — Le muscle sous-scapulaire s'insère sur l'omoplate dans toute l'étendue de la fosse sous-scapulaire, sauf au niveau du bord spinal de l'os et au voisinage des angles supérieur et inférieur, où la fosse sous-scapulaire donne insertion au muscle grand dentelé; entre les insertions de ces deux muscles, on trouve presque toujours une petite crête de séparation curviligne, à concavité externe, surtout apparente près des angles.

Dans la fosse sous-scapulaire, les insertions du muscle confinent en dedans au bord spinal de l'os, dont elles restent séparées par l'étroite bande d'insertion du grand dentelé; en bas, elles sont séparées de l'angle inférieur par la surface triangulaire d'insertion du grand dentelé; en haut, elles n'atteignent pas le bord supérieur de l'os, ni l'angle supérieur dont elles restent séparées par la surface triangulaire d'insertion du grand dentelé; en dehors et en bas, elles atteignent le bord axillaire de l'omoplate (voy. : fig. 10 et 197).

Dans l'aire de la fosse sous-scapulaire, les insertions du muscle se font : *a)* par des *lames aponévrotiques,* au nombre de trois à quatre en moyenne, qui se fixent sur les

crêtes osseuses situées transversalement ou obliquement sur la face antérieure de l'omoplate (crêtes d'insertion tendineuse du sous-scapulaire); *b)* par de *courtes fibres aponévrotiques* au niveau du bord axillaire de l'omoplate et au niveau de la partie la plus élevée de ce bord; les insertions du sous-scapulaire se confondent souvent avec celles du tendon de la longue portion du triceps brachial; *c)* et par des *fibres charnues* directement implantées sur l'os dans l'intervalle des lames aponévrotiques (voy. : fig. 197).

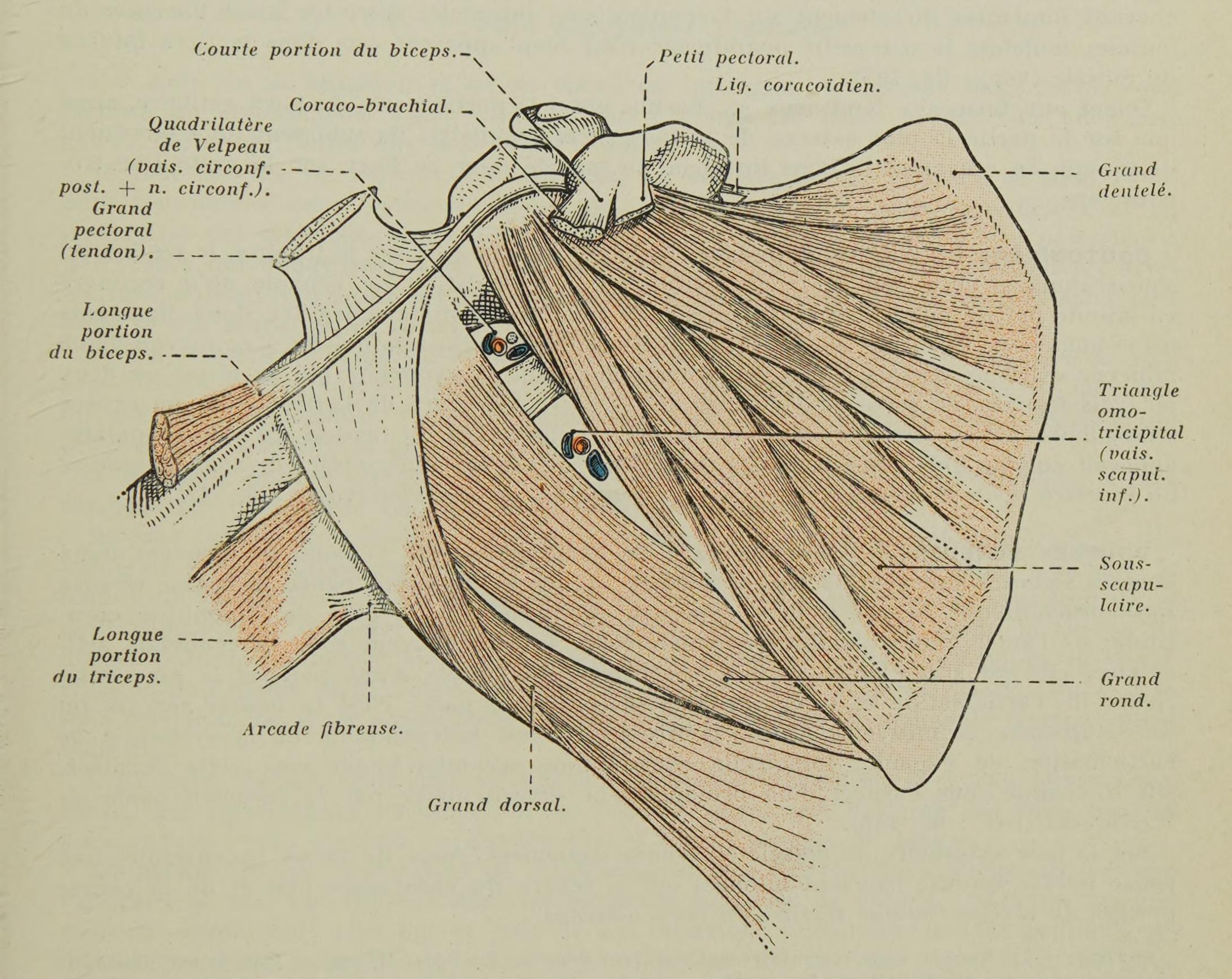

FIG. 197. — *Muscles sous-scapulaire et grand rond + tendon du grand dorsal, trou carré de Velpeau et triangle omo-tricipital (en pointillé rose,* surface d'insertion scapulaire du grand dentelé).

TRAJET, DIRECTION, TERMINAISON. — De ces origines, les fibres charnues du sous-scapulaire se dirigent en dehors vers l'angle externe de l'omoplate : les supérieures sont presque horizontales, les inférieures sont d'autant plus obliques qu'elles naissent plus bas; le corps charnu se condense en une masse de plus en plus épaisse et de plus en plus étroite qui glisse transversalement au-dessous de l'apophyse coracoïde, en avant du col de l'omoplate et de l'articulation scapulo-humérale. Au muscle fait suite un large et épais tendon, aplati d'avant en arrière, haut de 30 à 35 millimètres, qui s'insère sur le *trochin*; quelques courtes fibres, tendineuses et charnues, venues de la partie haute du bord axillaire, s'attachent sur la crête sous-trochinienne, prolongeant ainsi en bas les insertions du muscle (voy. : fig. 20, 26 et 197).

CONSTITUTION DU MUSCLE. — Les lames aponévrotiques, qui naissent des crêtes osseuses de la fosse sous-scapulaire, apparaissent sur la face antérieure du muscle entre les faisceaux charnus implantés directement sur l'os; à ces lames fibreuses font suite des faisceaux charnus fusiformes qui se rapprochent les uns des autres tout en se continuant par des languettes tendineuses; celles-ci, en se réunissant, contribuent à la constitution du tendon du muscle. Ce dernier présente ainsi un aspect penniforme; les faisceaux charnus implantés directement sur l'omoplate sont intercalés entre les lames fibreuses du muscle; toutefois le dispositif *penniforme* n'est bien apparent que dans le tiers interne du muscle (voy. : fig. 197).

Quant aux faisceaux tendineux et charnus nés à la partie haute du bord axillaire, ainsi que sur la partie la plus externe de la fosse sous-scapulaire, ils subissent un mouvement de torsion en cravatant le bord inférieur du muscle pour se fixer sur la crête sous-trochinienne.

BOUTONNIÈRE DU SOUS-SCAPULAIRE. — Avant de s'insérer sur le trochin, le tendon du sous-scapulaire glisse sur la face antérieure de l'articulation de l'épaule qu'il recouvre en grande partie; par son bord supérieur, ce tendon s'insinue entre les deux ligaments gléno-huméraux supérieur et moyen, et là il adhère à la capsule qui est à ce niveau d'une minceur extrême, parfois même déhiscente; il refoule la synoviale qui se plisse en deux ou trois franges, en sorte qu'il ménage sur la face antérieure de l'articulation un espace triangulaire à base trochinienne; là, la partie supérieure du tendon du sous-scapulaire apparaît comme libre dans la cavité articulaire : c'est la *boutonnière du sous-scapulaire* ou *foramen ovale de Weitbrecht* (voy. : *Articulation de l'épaule*) (voy. : fig. 142).

BOURSES SÉREUSES. — Au voisinage de l'articulation de l'épaule se trouvent deux bourses séreuses annexées au sous-scapulaire : *a)* l'une, peu volumineuse, la *bourse séreuse sous-coracoïdienne,* sépare le bord supérieur du muscle de la base de l'apophyse coracoïde; *b)* l'autre, plus volumineuse, communique le plus souvent avec la synoviale articulaire; elle est située entre la face postérieure du muscle d'une part, et la face antérieure de l'articulation et le col de l'omoplate d'autre part : c'est la *bourse séreuse du sous-scapulaire*; primitivement, cette bourse séreuse est indépendante de la synoviale de l'articulation de l'épaule; lorsqu'elle communique secondairement avec cette dernière, elle s'échappe sous l'aspect d'un prolongement diverticulaire par le *foramen ovale de Weitbrecht* (voy. : fig. 145).

Sur la face antérieure du muscle on trouve également, mais de façon inconstante, une petite bourse séreuse (souvent bilobée) qui le sépare du coraco-brachial et de la courte portion du biceps *(bourse séreuse du coraco-biceps).*

ACTION. — Le muscle sous-scapulaire est *rotateur interne du bras,* et, par ce fait, il est l'antagoniste des muscles trochitériens; le membre supérieur étant écarté du tronc, il est *adducteur du bras.*

Avec les trois muscles trochitériens, il constitue les vrais ligaments actifs de l'articulation de l'épaule qui, par leur action tonique, maintiennent les surfaces articulaires en contact; mais tandis que le sous-épineux et le petit rond s'opposent au déplacement de la tête humérale en arrière, le sous-scapulaire contribue pour une grande part (avec le grand pectoral) au déplacement de la tête humérale en dedans au cours des luxations antéro-internes de l'épaule.

***

RAPPORTS DES MUSCLES DE L'ÉPAULE

Topographiquement les muscles de l'épaule occupent deux régions : la *région deltoïdienne* et la *région scapulaire.*

La *région deltoïdienne* (moignon de l'épaule) ne comprend qu'un seul muscle, le *deltoïde* (lequel donne son nom à la région) : il forme le *plan superficiel* des muscles scapulo-huméraux.

La *région scapulaire* comprend *deux groupes* de muscles séparés par le corps de l'omoplate; le *groupe profond postérieur* comprend le sus-épineux, le sous-épineux et le petit rond, le *groupe profond antérieur* comprend le sous-scapulaire; quant au grand rond, il se rapporte au premier de ces groupes dans sa moitié interne et au deuxième dans sa moitié externe.

1. — Plan superficiel (deltoïde).

Par suite de sa situation et de sa forme on distingue au deltoïde *deux faces,* l'une externe ou superficielle, l'autre interne ou profonde, et *deux bords,* l'un antérieur, l'autre postérieur, enfin une *base* et un *sommet.*

Sa face externe ou *superficielle,* convexe, est recouverte par la peau, le tissu cellulaire sous-cutané dans lequel cheminent des vaisseaux et des nerfs superficiels, et en particulier des artérioles issues de l'acromio-thoracique et de la circonflexe postérieure, des veines qui aboutissent à la céphalique ou à la jugulaire externe, et parmi les nerfs les terminaisons des branches sus-claviculaire et sus-acromiale du plexus cervical superficiel et des branches du rameau cutané de l'épaule, branche du circonflexe.

Une aponévrose très mince, transparente *(aponévrose deltoïdienne),* recouvre la face superficielle du deltoïde et y adhère : elle envoie, principalement dans la partie moyenne du muscle, de multiples cloisons interfasciculaires qui divisent la masse charnue du deltoïde en de multiples faisceaux musculaires.

A sa partie postéro-externe, et près de ses insertions sur l'épine de l'omoplate, la face superficielle du deltoïde est partiellement recouverte par le trapèze.

Sa *face interne* ou *profonde,* concave, recouvre l'articulation scapulo-humérale, la tête humérale et les tendons des muscles qui s'insèrent sur les deux tubérosités, à savoir : le tendon du sous-scapulaire sur le trochin et les tendons des sus-épineux, sous-épineux et petit rond sur le trochiter (muscles trochitériens) (voy. : fig. 198); enfin le tendon de longue portion du biceps est tout d'abord intra-articulaire, puis il s'échappe de l'articulation de l'épaule dans l'échancrure intertubérositaire pour venir se placer dans la coulisse bicipitale, où il est accompagné par un prolongement de la synoviale (prolongement bicipital).

Cette face répond également au ligament acromio-coracoïdien et à l'apophyse coracoïde, qui surplombent l'articulation de l'épaule, ainsi qu'à l'origine des trois muscles coracoïdiens : petit pectoral, coraco-brachial et courte portion du biceps.

Au niveau du col chirurgical de l'humérus, la face interne du deltoïde répond aux vaisseaux et nerf circonflexes dont les branches pénètrent le muscle *(pédicule vasculo-nerveux deltoïdien)*; plus bas et près de ses insertions humérales, la face profonde du deltoïde recouvre le tendon du grand pectoral qui se fixe sur les rugosités de la lèvre externe de la coulisse bicipitale.

Près de ses insertions cléido-scapulaires, cette face est croisée transversalement par la branche acromiale de l'acromio-thoracique.

Entre la face profonde du deltoïde et l'articulation de l'épaule se trouve une nappe de tissu cellulaire *(tissu cellulaire sous-deltoïdien)* (voy. : fig. 198 et 200); dans la partie où elle entre au contact du muscle, cette couche est relativement dense et lamelliforme; elle y détermine un feuillet fibro-celluleux qui tapisse la face profonde du muscle et qui se fixe en haut au bord antérieur du ligament acromio-coracoïdien. Dans l'épaisseur du tissu cellulaire sous-deltoïdien, on rencontre une bourse séreuse : c'est la *bourse séreuse sous-deltoïdienne* qui devient parfois par son extension une *bourse séreuse sous-acromio-deltoïdienne*; très vaste, cette bourse séreuse est une des plus belles et des plus développées de l'organisme; elle est tantôt simple, tantôt cloisonnée; étalée entre le muscle et la voûte acromio-coracoïdienne d'une part, l'articulation de l'épaule et les muscles périarticulaires d'autre part, elle répond à la partie supérieure du deltoïde; elle possède une importance capitale du point de vue anatomo-physiologique; elle facilite les dépla-

cements de la tête humérale et des muscles tubérositaires par rapport au deltoïde au cours des mouvements du bras et de l'épaule; enfin, du point de vue pathologique, elle est le siège de la périarthrite scapulo-humérale ou syndrome de Duplay (bursite sous-deltoïdienne), consécutivement aux traumatismes de l'épaule (fortes contusions, luxations, fractures ou arrachements tubérositaires).

Son *bord antérieur* est oblique en bas et en dehors; il répond au grand pectoral, dont il est séparé par un interstice musculaire, le *sillon delto-pectoral*; à sa partie supérieure, c'est-à-dire immédiatement au-dessous de la clavicule, ce sillon s'élargit en un espace triangulaire à base supérieure claviculaire : c'est l'*espace delto-pectoral* ou *fossette de*

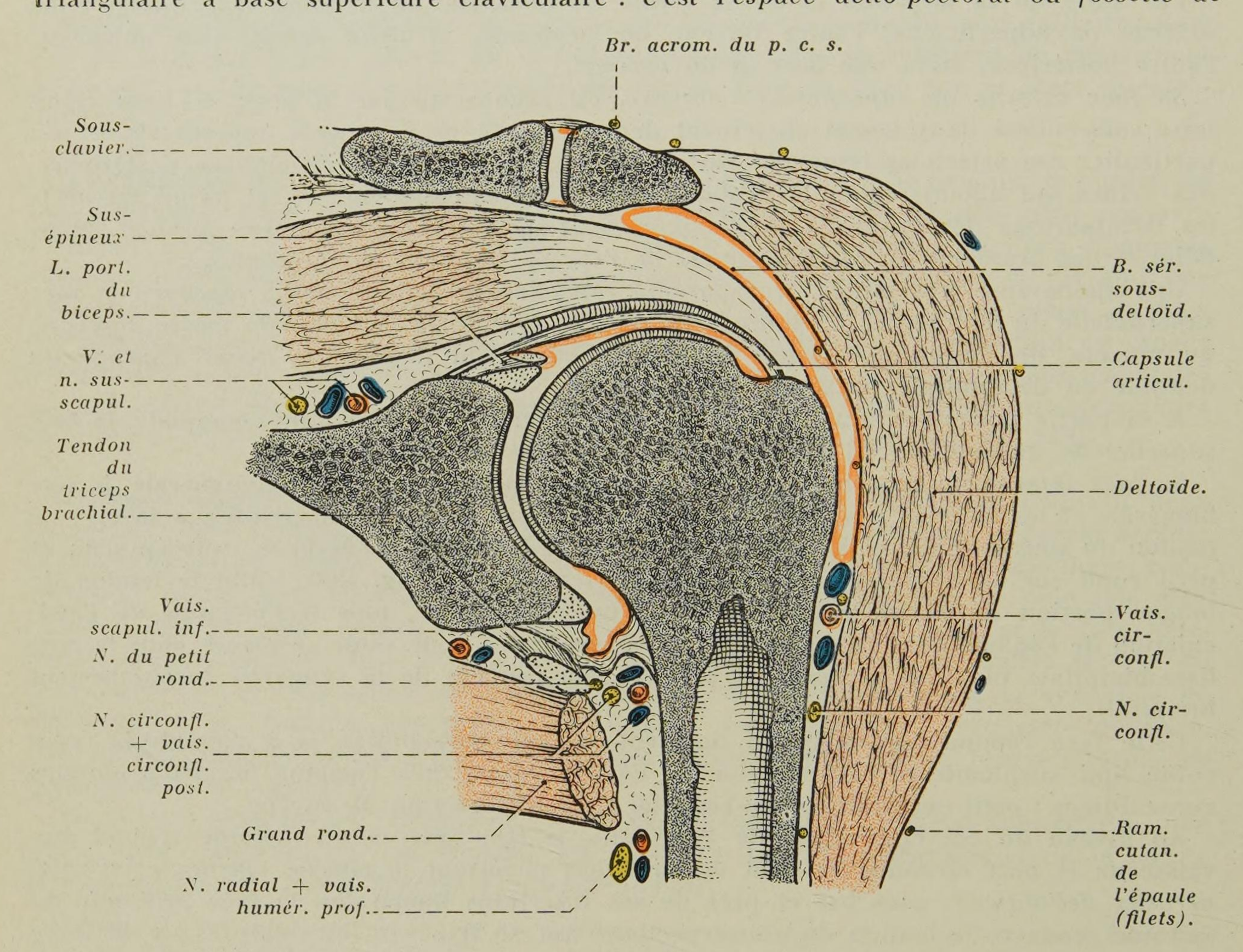

FIG. 198. — *Coupe frontale passant par l'articulation de l'épaule droite, montrant les rapports des muscles périscapulaires;*
segment antérieur de la coupe (*en rouge*, la synoviale et les bourses séreuses).

Mohrenheim, dans lequel se logent un ou deux ganglions lymphatiques, les *ganglions d'Aubry-Morestin*. Au niveau du sillon delto-pectoral cheminent la veine céphalique, un rameau artériel issu de l'acromio-thoracique, et un (parfois deux) tronc collecteur lymphatique (tronc collecteur interdelto-pectoral) (voy. : *Lymphatiques du membre supérieur*) (voy. : fig. 194).

Son *bord postérieur* est également oblique en bas et en dehors; il s'étend de la surface triangulaire de l'épine de l'omoplate au V deltoïdien; il correspond, d'une part, à la région scapulaire, et d'autre part à la partie haute du bras; il croise successivement cinq muscles qui sont de dedans en dehors : le sous-épineux, le petit rond, le grand rond, la longue portion du triceps et le vaste externe.

Sa base, en forme de fer à cheval, cléido-scapulaire à concavité interne, répond à sa surface d'insertion supérieure; elle suit l'insertion du trapèze sur les deux os de la ceinture scapulaire et lui est sous-jacente; elle en est séparée par l'insertion de l'aponévrose cervicale superficielle sur ces os.

Son *sommet* répond sur la face externe de l'humérus au V deltoïdien, au niveau duquel le muscle s'insère; il s'enfonce en coin entre les insertions supérieures du brachial antérieur (voy. : fig. 20 et 22); à ce niveau la face externe du bras présente une dépression très nette, l'*encoche sous-deltoïdienne* (1), très nettement apparente lorsqu'elle est vue de face sur un sujet très musclé.

2. — *Plan profond postérieur.*

Dans la région scapulaire, les muscles qui constituent le plan profond postérieur sont disposés par rapport à l'épine de l'omoplate suivant *deux étages* : l'un, *supérieur,* correspond à la *fosse sus-épineuse*; l'autre, *inférieur,* correspond à la *fosse sous-épineuse.*

a) La ***fosse sus-épineuse*** est comblée par le muscle sus-épineux.

En arrière, ce muscle entre en rapport avec l'*aponévrose sus-épineuse*; épaisse, résistante, cette aponévrose est tendue d'un bord à l'autre de la fosse; elle s'attache en dedans sur le bord spinal de l'omoplate en dehors des insertions de l'angulaire de l'omoplate; elle transforme la fosse sus-épineuse en un tunnel prismatique ostéo-fibreux dans lequel se loge le muscle sus-épineux; par l'intermédiaire de cette aponévrose, le muscle sus-épineux répond au trapèze dont il est séparé par une nappe cellulo-graisseuse dans laquelle se logent les ganglions sous-trapéziens cervicaux (voy. : *Ganglions lymphatiques du cou*).

A la partie la plus externe de la fosse sus-épineuse, il répond à l'acromion, au ligament acromio-coracoïdien, et plus en dehors au deltoïde dont le tendon du sus-épineux est séparé par la bourse séreuse sous-deltoïdienne.

En avant, il répond à la fosse sous-épineuse, aux vaisseaux et nerf sus-scapulaires, qui glissent entre l'omoplate et le muscle auquel ils fournissent des branches.

En bas, sa face inférieure est tout d'abord séparée du sous-épineux par l'épine de l'omoplate, puis en dehors de l'épine elle répond au bord supérieur du sous-épineux et à l'articulation de l'épaule.

En haut, son bord supérieur suit le bord supérieur de l'omoplate et répond au ligament coracoïdien et à la base de l'apophyse coracoïde.

b) La ***fosse sous-épineuse*** est occupée par les muscles sous-épineux, petit rond et grand rond; toutefois ces muscles n'appartiennent à la région que par leurs insertions scapulaires et leurs corps charnus.

Ces trois muscles sont étagés de haut en bas dans l'ordre suivant : sous-épineux, petit rond et grand rond; mais tandis que les deux premiers ont leurs bords en contact sensiblement parallèles, le grand rond recouvre le petit rond près de ses insertions scapulaires, puis il s'en écarte en se plaçant sur un plan antérieur au petit rond; ces deux muscles délimitent entre eux un espace triangulaire à base humérale : c'est le *triangle des ronds.*

Le tendon de la longue portion du triceps traverse de bas en haut et un peu de dehors en dedans le triangle des ronds; dans son trajet, ce tendon croise successivement la face postérieure du grand rond, puis la face antérieure du petit rond, avant de s'insérer sur le tubercule sous-glénoïdien; il divise ainsi le triangle en *deux espaces* secon-

(1) Ne pas confondre avec l'encoche sous-deltoïdienne de l'humérus.

daires : α) l'un, *externe,* quadrilatère, appelé *trou carré* ou *quadrilatère de Velpeau,* où s'engagent le nerf circonflexe et les vaisseaux circonflexes postérieurs avant d'aborder le deltoïde; β) l'autre, *interne,* triangulaire : c'est l'*espace* ou *triangle omo-tricipital,* dans lequel passent les vaisseaux scapulaires inférieurs. Ces deux espaces permettent au creux de l'aisselle de communiquer avec la région sous-deltoïdienne d'une part et avec la région scapulaire d'autre part.

En arrière, les trois muscles précités sont en rapport avec l'*aponévrose sous-épineuse*;

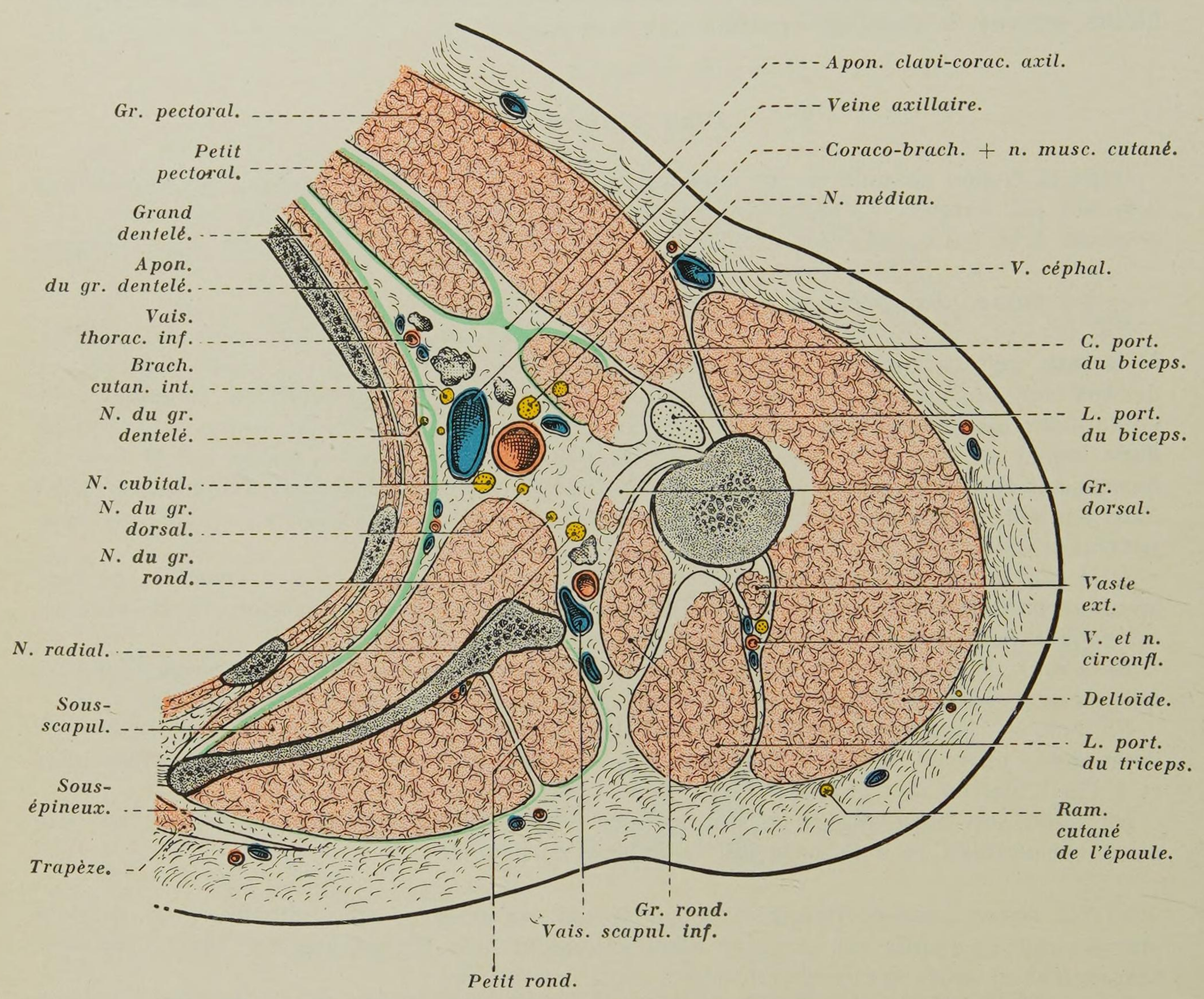

FIG. 199. — *Coupe transversale de la partie inférieure du creux de l'aisselle passant par les insertions humérales des muscles grand rond et grand dorsal; côté droit, segment inférieur de la coupe.*

cette aponévrose, épaisse et résistante, présente les mêmes caractères que l'aponévrose sus-épineuse, et comme elle s'insère sur les bords de la fosse; par contre, de sa face profonde se détachent des cloisons fibreuses qui se fixent à la face postérieure de l'omoplate et qui séparent les muscles entre eux au niveau de leurs insertions scapulaires. Ces muscles sont recouverts : α) par le deltoïde (portion postérieure ou spinale) dans la moitié supéro-externe de la région de la fosse sus-épineuse; β) par le trapèze dans la partie interne; γ) et par le grand dorsal au niveau de l'angle inférieur de l'omoplate, où ce muscle prend parfois une insertion scapulaire accessoire.

Dans l'espace triangulaire compris entre ces trois muscles, deltoïde, trapèze et grand dorsal, la face postérieure des muscles sous-épineux, petit rond et grand rond répond directement au tissu cellulaire sous-cutané et à la peau.

En avant, ces muscles répondent à la fosse sous-épineuse, aux ramifications de l'artère sus-scapulaire qui abandonne sous le sous-épineux une artère nourricière pour le corps de l'omoplate et des branches musculaires aux muscles de la fosse, à ses veines satellites et au nerf sus-scapulaire qui se termine à la face profonde du sous-épineux (voy. : fig. 136). Le tendon de la longue portion du triceps, au niveau de son insertion scapulaire (tubercule sous-glénoïdien), se place en avant du petit rond (voy. : fig. 196).

Enfin, en dehors de la fosse sous-épineuse, les tendons des muscles sous-épineux et petit rond répondent en avant à l'articulation de l'épaule et à la tête humérale.

En haut, le sous épineux répond à la face inférieure de l'épine de l'omoplate, et en dehors de cette dernière au sus-épineux qu'il longe jusqu'à la grosse tubérosité de l'humérus.

3. — *Plan profond antérieur (sous-scapulaire, grand rond).*

Ce plan comprend *deux muscles,* le sous-scapulaire, tapissé d'une mince aponévrose, et le grand rond qui lui est sous-jacent; tous les deux appartiennent à la paroi postérieure du creux de l'aisselle.

a) Le **sous-scapulaire** répond : en *arrière* à l'omoplate, à l'articulation de l'épaule et au trochin; au niveau du col il est séparé de ce dernier par du tissu celluleux lâche, et par la bourse séreuse du sous-scapulaire, qui est fréquemment un diverticule de la synoviale de l'articulation de l'épaule; rappelons que le bord supérieur de son tendon pénètre dans l'articulation où il apparaît libre entre les deux ligaments gléno-huméraux supérieur et moyen (voy. : fig. 142); par son *bord supérieur,* il répond aux vaisseaux et nerf sus-scapulaires qui passent dans l'échancrure coracoïdienne, le nerf et la veine au-dessous du ligament coracoïdien, l'artère au-dessus de ce ligament, et à la base de l'apophyse coracoïde dont le sépare une petite bourse séreuse, la bourse séreuse sous-coracoïdienne (voy. : fig. 145).

b) Le **grand rond** répond : *en arrière* au tendon de la longue portion du triceps qui le croise verticalement, et au vaste externe; son *bord inférieur* est contourné par le grand dorsal; par son *bord supérieur,* il côtoie tout d'abord le petit rond, puis le bord inférieur du sous-scapulaire dont il s'écarte progressivement jusqu'à son insertion humérale.

c) En avant, ces *deux muscles* sont croisés presque verticalement par deux muscles coracoïdiens, la courte portion du biceps et le coraco-brachial; assez souvent une bourse séreuse *(bourse séreuse du coraco-biceps)* sépare le sous-scapulaire de ces deux muscles; d'autre part le tendon aplati du grand dorsal recouvre la face antérieure du tendon du grand rond avant de se terminer dans la gouttière bicipitale; près de leurs insertions humérales, les deux tendons sont séparés par une bourse séreuse intertendineuse (voy. : fig. 145).

Rappelons qu'entre le bord inférieur du sous-scapulaire et le bord supérieur du grand rond apparaissent deux espaces, le *triangle omo-tricipital* et le *quadrilatère de Velpeau,* séparés l'un de l'autre par la longue portion du triceps (voy. : fig. 196).

En dedans du coraco-brachial et de la courte portion du biceps, la face antérieure des muscles sous-scapulaire et grand rond (ce dernier partiellement recouvert par le tendon du grand dorsal) forme la paroi postérieure du creux de l'aisselle.

Ils sont en rapport : α) avec le grand dentelé dont ils sont séparés par l'*espace interserrato-scapulaire,* espace celluleux de glissement, par l'intermédiaire duquel le scapulum (squelette mobile) et les muscles scapulo-huméraux se déplacent par rapport au thorax (squelette fixe) (voy. : *Articulation interscapulo-thoracique*); β) et avec le contenu du

creux de l'aisselle (artère axillaire, veine axillaire, plexus brachial et ses branches, ganglions lymphatiques des groupes huméral et scapulaire) (voy. : fig. 199), et plus spécialement avec le *tronc secondaire postérieur* qui est directement appliqué sur la face antérieure du sous-scapulaire; ce tronc abandonne le *nerf circonflexe* qui croise obliquement la face antérieure de ce muscle avant de s'engager dans le trou carré de Velpeau;

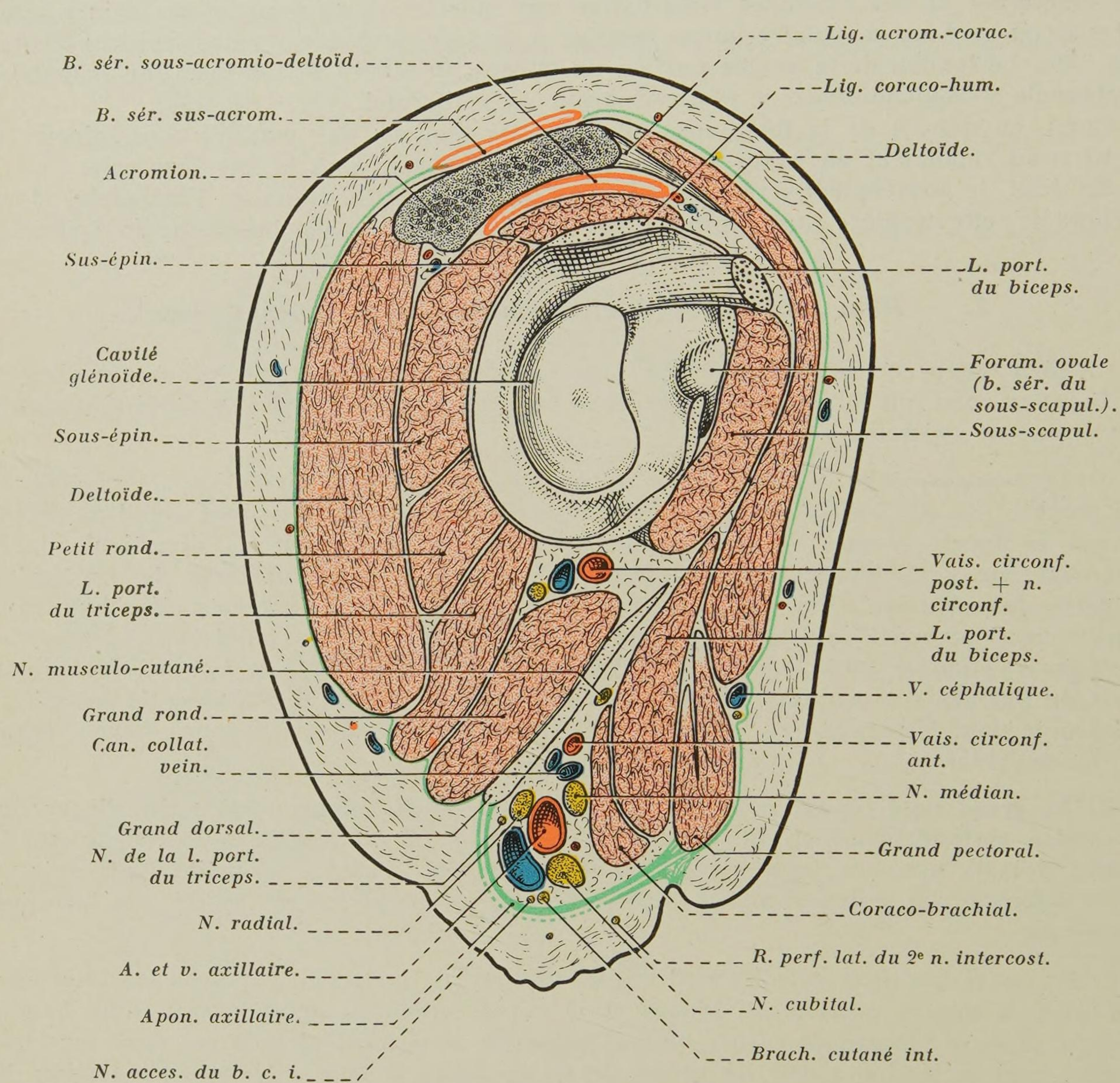

FIG. 200. — *Coupe antéro-postérieure passant par l'articulation de l'épaule droite, montrant les rapports des muscles périscapulaires; segment interne de la coupe (en rouge,* les bourses séreuses; *en vert,* les aponévroses).

et le *nerf radial* qui descend en avant du sous-scapulaire, du grand rond et du grand dorsal avant de s'engager dans le triangle huméro-tricipital.

Deux branches de l'artère axillaire contractent des rapports immédiats avec le sous-scapulaire; ce sont : la circonflexe postérieure qui accompagne le nerf circonflexe, et la scapulaire inférieure, artère volumineuse, sinueuse, qui appliquée tout d'abord sur la face antérieure du sous-scapulaire croise son bord inférieur pour s'engager dans le triangle omo-tricipital.

Deux nerfs croisent à peu de distance la face antérieure des muscles du plan profond

antérieur : ce sont le nerf du grand rond, qui passe entre la scapulaire inférieure et le sous-scapulaire, et le nerf du grand dorsal, presque parallèle au précédent, mais plus interne et situé sur un plan plus antérieur (pour plus de détails, voy. : *Artère axillaire* et *Plexus brachial*) (voy. : fig. 233).

VASCULARISATION DES MUSCLES DE L'ÉPAULE

Les artères destinées aux muscles de l'épaule proviennent de *trois sources* : *a)* de l'*artère scapulaire supérieure* ou *sus-scapulaire* et de l'*artère scapulaire postérieure,* branches de la sous-clavière; *b)* de l'*acromio-thoracique,* de l'*artère scapulaire inférieure* et des deux *circonflexes antérieure* et *postérieure,* branches de l'axillaire; *c)* et du *rameau deltoïdien* de l'artère humérale; rappelons que, par leurs anastomoses, ces artères contribuent à la formation du cercle artériel périscapulaire autour de l'omoplate, et du cercle des circonflexes autour du col chirurgical de l'humérus.

1° Le **deltoïde** reçoit la majeure partie de ses vaisseaux artériels (les trois quarts de sa vascularisation) de la *circonflexe postérieure*; cette artère naît le plus souvent de l'axillaire, mais parfois aussi d'un tronc commun avec l'humérale profonde (tronc huméro-circonflexe); elle franchit le quadrilatère de Velpeau, puis, après avoir contourné le col chirurgical de l'humérus, elle se divise en plusieurs branches à la face profonde du muscle avant de le pénétrer; c'est l'*artère principale du deltoïde,* l'*artère deltoïdienne.*

Ce muscle reçoit également, mais accessoirement, quelques rameaux artériels issus : *a)* de la *branche acromiale de l'acromio-thoracique* (ces rameaux sont plus spécialement destinés à la base du muscle) et du rameau artériel du sillon delto-pectoral; *b)* de la *circonflexe antérieure* qui ne fournit que peu d'artères au deltoïde; *c)* et du *rameau deltoïdien* de l'artère humérale.

A l'exclusion du rameau du sillon delto-pectoral, toutes les artères du deltoïde abordent ce muscle par sa face profonde.

Le deltoïde possède des *anastomoses intramusculaires* relativement volumineuses, mais en nombre variable; celles-ci jouent un rôle de premier plan pour le rétablissement de la circulation après ligature de l'artère axillaire.

2° Le **sus-épineux** reçoit ses artères, pour la partie interne du muscle de la *scapulaire postérieure,* et pour le reste de son étendue de la *sus-scapulaire*; les rameaux artériels issus de cette dernière abordent le muscle par sa face antérieure.

3° Le **sous-épineux** est principalement irrigué par l'*artère sus-scapulaire*; cette artère aborde la fosse sous-épineuse contre le bord externe de l'épine de l'omoplate, en passant sous le ligament spino-glénoïdien; elle se ramifie à la face profonde du muscle sous-épineux (voy. : fig. 136).

Accessoirement ce muscle reçoit des rameaux artériels de la *branche postérieure de la scapulaire inférieure,* et quelques branches récurrentes de la *circonflexe postérieure,* après son passage dans le quadrilatère de Velpeau.

4° Le **petit rond** reçoit ses artères de la *sus-scapulaire,* de la *branche postérieure de la scapulaire inférieure,* et une branche de la *circonflexe postérieure,* satellite du nerf du petit rond : c'est l'*artère du petit rond* (Salmon et Dor).

5° Le **grand rond** reçoit une ou deux artères principales de la *branche antérieure de la scapulaire inférieure,* et accessoirement quelques artérioles venues : *a)* de la *sus-scapulaire* pour la partie voisine de ses insertions scapulaires; *b)* et de la *circonflexe postérieure* pour la partie voisine de ses insertions humérales.

6° Le **sous-scapulaire** reçoit ses artères d'une part, par sa face antérieure, et d'autre part, par sa face postérieure.

Sa *face antérieure* reçoit directement des artérioles de l'*artère axillaire,* des branches de la *scapulaire inférieure* et de la *scapulaire postérieure.*

Sa *face postérieure* reçoit généralement une branche de la *sus-scapulaire*; cette branche ostéo-musculaire se détache un peu avant le croisement du ligament coracoïdien; elle s'insinue verticalement entre l'omoplate et le muscle dans une gouttière qui conduit au trou nourricier de l'os, et là elle se bifurque en un rameau osseux (artère nourricière de l'omoplate) et un rameau musculaire.

Les anastomoses intra-musculaires sont nombreuses et importantes.

INNERVATION DES MUSCLES DE L'ÉPAULE

Tous les muscles de l'épaule sont innervés par des branches issues du plexus brachial (collatérales ou terminales) ces nerfs sont : le *circonflexe,* le *nerf sus-scapulaire,* les *nerfs supérieur* et *inférieur du sous-scapulaire,* le *nerf du grand rond* et le *nerf du petit rond.*

1° Le **deltoïde** est innervé par le *circonflexe,* branche de bifurcation du tronc radio-circonflexe; ce nerf prend son origine dans le creux de l'aisselle, il traverse le trou carré de Velpeau, contourne le col chirurgical de l'humérus en compagnie des vaisseaux circonflexes postérieurs; puis il s'épanouit en un bouquet de branches terminales qui pénètrent le corps charnu par sa face profonde (voy. : fig. 331).

2° Le **petit rond** reçoit une branche collatérale du nerf circonflexe appelée *nerf du petit rond*; c'est un rameau assez volumineux qui naît au niveau du trou carré de Velpeau; après un trajet récurrent en haut et en arrière, il aborde le muscle près de sa terminaison par son bord inférieur et sa face postérieure (voy. : fig. 331).

3° Le **grand rond** est innervé par une branche collatérale du plexus brachial, le *nerf du grand rond*; celui-ci se détache du tronc secondaire postérieur; il croise la face antérieure du sous-scapulaire puis aborde le muscle par sa face antérieure où il se termine après s'être divisé en deux ou trois branches.

4° Les **sus- et sous-épineux** ont une commune innervation qui leur est fournie par le *nerf sus-scapulaire (nerf des muscles sus- et sous-épineux)*; né le plus souvent du tronc primaire supérieur ou parfois de la branche antérieure du cinquième nerf cervical, ce nerf croise la face antérieure de l'omo-hyoïdien (ventre postérieur), puis il traverse l'échancrure coracoïdienne; il s'engage tout d'abord sous le sus-épineux qu'il innerve par sa face profonde, il contourne ensuite le bord externe de l'épine de l'omoplate sous le ligament spino-glénoïdien, puis il pénètre dans la fosse sous-épineuse où il s'épanouit en trois ou quatre branches qui se terminent à la face profonde du sous-épineux (voy. : fig. 136).

5° Le **sous-scapulaire** est innervé par *deux nerfs* qui sont : le nerf supérieur et le nerf inférieur du sous-scapulaire.

a) Le *nerf supérieur du sous-scapulaire* naît du tronc primaire supérieur; très court, il aborde le muscle par sa face antérieure près de son bord supérieur (ce nerf est parfois double).

b) Le *nerf inférieur du sous-scapulaire* naît soit du tronc radio-circonflexe, soit directement du circonflexe, soit d'un tronc commun avec le nerf du grand rond; verticalement descendant et plus long que le précédent, il aborde le muscle par sa face antérieure.

Les faisceaux les plus inférieurs du sous-scapulaire reçoivent également quelques rameaux très grêles du nerf du grand rond.

MUSCLES DU BRAS

Les muscles du bras sont au nombre de quatre; ils sont répartis en *deux groupes* : l'un antérieur, l'autre postérieur : *a)* le *groupe antérieur* est constitué, d'une part, par un plan superficiel qui comprend le biceps brachial, et d'autre part, par un plan profond représenté par le coraco-brachial en haut, et le brachial antérieur en bas; *b)* le *groupe postérieur* est représenté par le triceps brachial.

Ces deux groupes musculaires sont séparés par deux cloisons aponévrotiques à disposition frontale, tendues entre l'humérus et l'aponévrose brachiale : ce sont les cloisons intermusculaires interne et externe; ces cloisons déterminent avec l'humérus et l'aponévrose brachiale deux loges ostéo-fibreuses dans lesquelles se trouvent situés ces groupes musculaires.

Ces deux groupes s'opposent du point de vue fonctionnel, et tandis que le groupe antérieur est avant tout fléchisseur de l'avant-bras sur le bras et adducteur du bras, le groupe postérieur est essentiellement et uniquement extenseur de l'avant-bras; enfin tandis que le groupe antérieur est innervé par le musculo-cutané, nerf de la flexion de l'avant-bras et de l'adduction du bras, le groupe postérieur est innervé par le radial, nerf de l'extension.

BICEPS BRACHIAL

Le biceps brachial est un muscle allongé : c'est le plus long des quatre muscles du bras; il est tendu entre l'omoplate sur laquelle il s'insère en haut et le radius et l'aponévrose antibrachiale sur lesquels il se fixe en bas.

D'aspect fusiforme, son corps charnu est légèrement aplati d'avant en arrière lorsque l'avant-bras est en extension; il est par contre très développé chez certains individus musclés (chez les athlètes) où, à l'état de contraction, il forme une saillie arrondie très marquée sur la face antérieure et à la partie moyenne du bras; c'est la *boule du biceps.*

Situé à la partie antérieure du bras, il s'étend de la région antérieure de l'épaule à la région du pli du coude, occupant à lui seul le plan musculaire superficiel du bras; mais c'est un *muscle libre au bras,* car il ne contracte aucune insertion humérale; cependant il peut anormalement présenter des insertions humérales *(chef huméral du biceps).*

Le biceps brachial est constitué par un corps charnu bifide en haut ; ses chefs d'insertion supérieure ou scapulaire sont un chef externe, le tendon de la longue portion du biceps et un chef interne, le tendon de la courte portion du biceps; en bas, il se termine sur la tubérosité bicipitale du radius par un fort tendon, le tendon bicipital, complété par une expansion aponévrotique (voy. : fig. 201).

INSERTIONS. — 1° **Courte portion du biceps.** — La *courte portion* ou *coraco-biceps* ou *court biceps* se détache du sommet de l'apophyse coracoïde par un tendon épais, nacré, qui lui est commun avec celui du coraco-brachial.

2° **Longue portion du biceps.** — La *longue portion,* ou *gléno-biceps,* ou *long biceps,* s'insère par un tendon cylindrique, légèrement aplati de haut en bas, au pôle supérieur de la cavité glénoïde, sur le *tubercule sus-glénoïdien* et sur la partie adjacente du bourrelet glénoïdien, par l'intermédiaire de deux faisceaux tendineux, l'un antérieur, l'autre postérieur, qui cravatent la face supérieure de ce bourrelet à la manière d'un demi-collier.

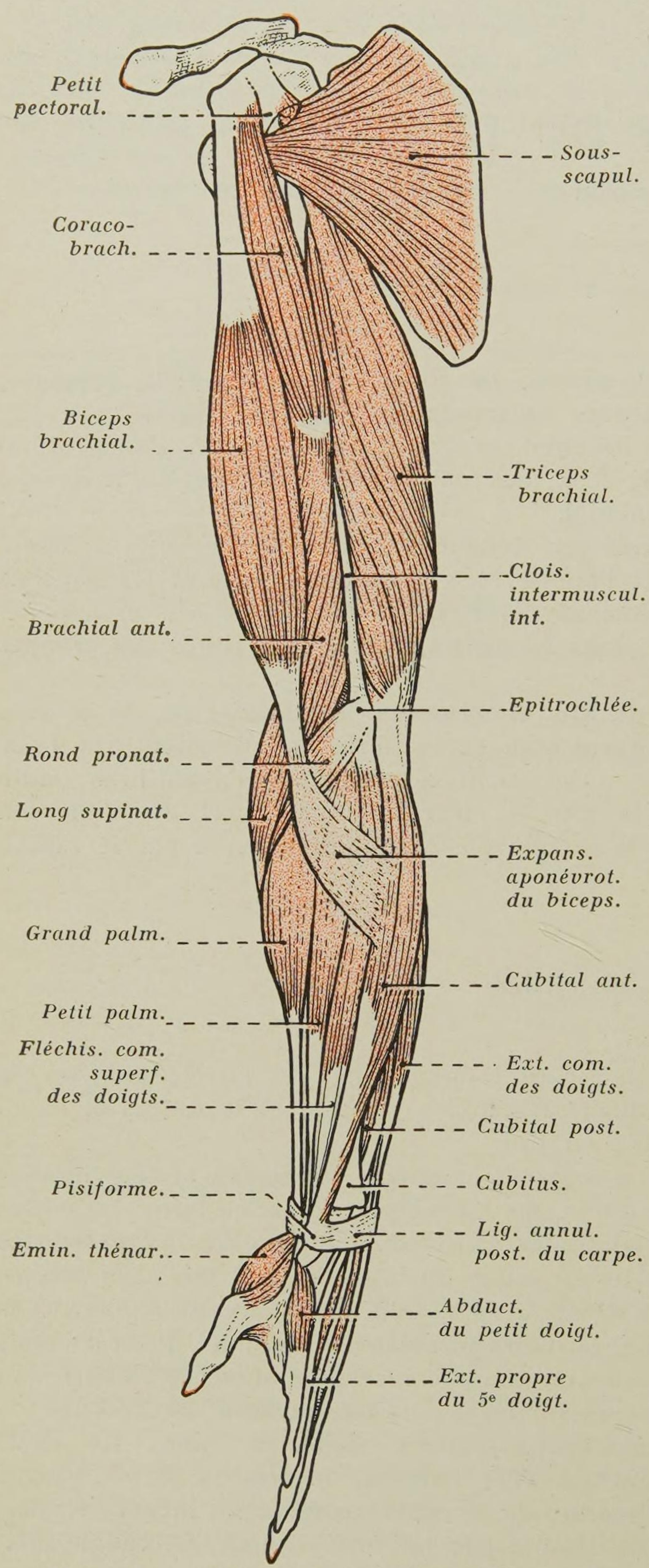

Fig. 201. — *Muscles du membre supérieur; côté droit, vue interne.*

TRAJET ET DIRECTION DES TENDONS. CONSTITUTION DU MUSCLE. — 1° La **longue portion** ou **gléno-biceps** est constituée par un long tendon cylindrique; celui-ci traverse tout d'abord transversalement de dedans en dehors et d'arrière en avant l'articulation scapulo-humérale; à l'intérieur de l'articulation, il contourne la tête humérale, puis il s'incurve entre les deux tubérosités de l'humérus pour changer de direction; il passe alors entre le trochin et le trochiter, s'infléchit verticalement en bas dans la gouttière bicipitale qu'il occupe dans toute son étendue. Le tendon de la longue portion s'engage ensuite sous la terminaison du tendon du grand pectoral inséré au niveau de la lèvre externe de la coulisse bicipitale; sous ce dernier et à l'émergence de la coulisse bicipitale, le tendon de la longue portion s'aplatit et s'incurve en prenant une forme de demi-cône à convexité antérieure et externe.

De la face profonde, concave, de ce demi-cône tendineux partent des fibres charnues; celles-ci se dirigent verticalement en continuant la direction du tendon; elles forment la portion supéro-externe du corps charnu, car, à son origine, le corps charnu du biceps est *bifide* (d'où son nom de biceps); à l'union du tiers supérieur avec le tiers moyen du bras, cette portion rejoint la partie supéro-interne du muscle, venue de la courte portion, et la fusion des deux constitue le *corps charnu du biceps* (voy. : fig. 202).

2° La **courte portion** ou **coraco-biceps** se sépare du coraco-brachial après un trajet de 2 centimètres environ; son tendon, plus volumineux que celui de la longue portion, se dirige obliquement en bas et en dehors; légèrement aplati, il croise tout d'abord le

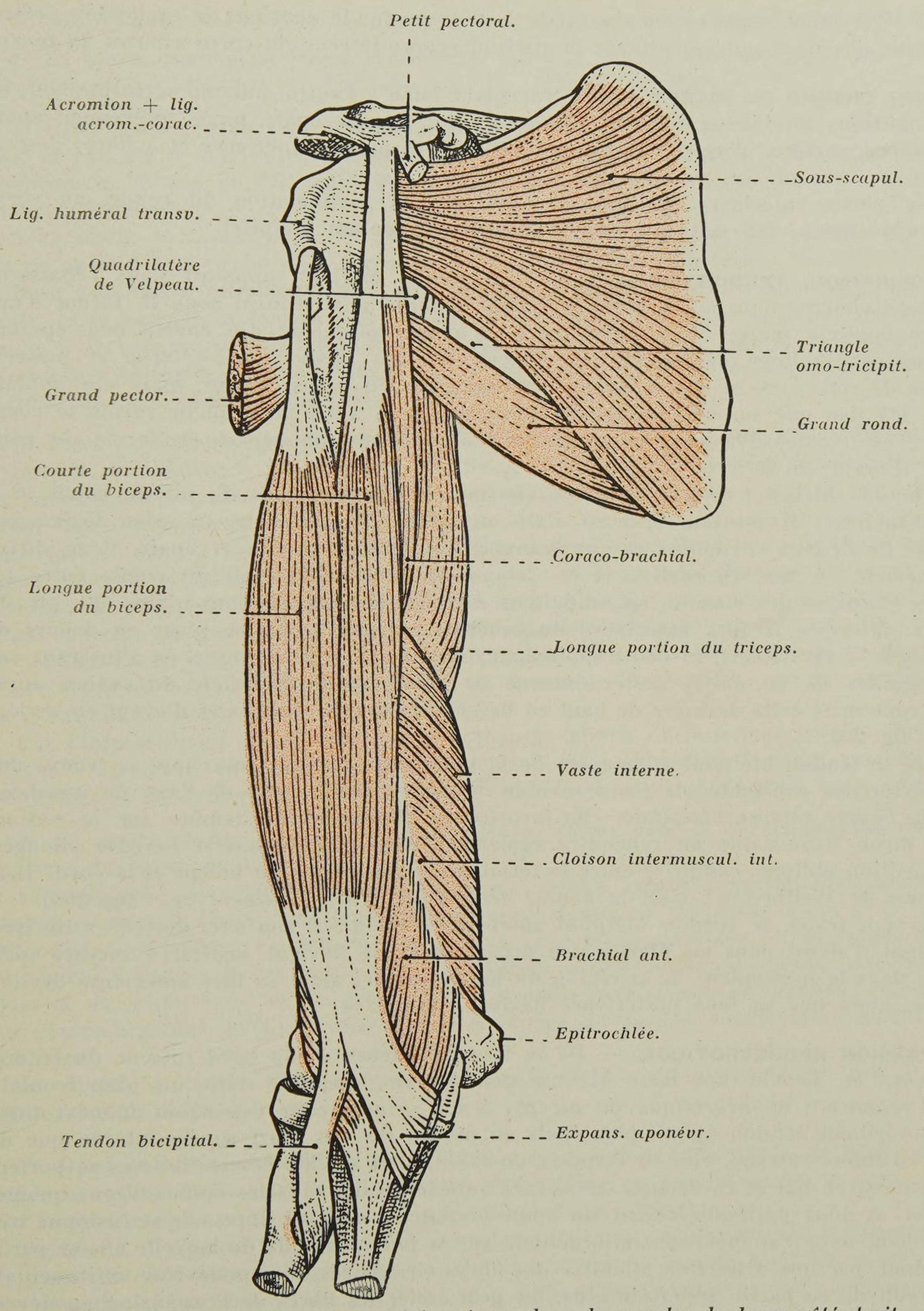

FIG. 202. — *Muscles sous-scapulaire et grand rond; muscles du bras; côté droit, vue antérieure.*

bord externe du coraco-brachial, puis il se place au-devant de lui; comme le précédent il croise la face profonde du grand pectoral, et sous ce muscle s'épanouit en un tendon

aplati, légèrement convexe en avant; de la face profonde concave de ce tendon partent les fibres charnues qui constituent la portion supéro-interne du corps charnu du biceps.

CORPS CHARNU DU BICEPS. — En s'accolant l'une à l'autre, puis en se fusionnant, les deux portions du biceps donnent naissance à un muscle épais, large, légèrement aplati d'avant en arrière, d'aspect fusiforme, bifide à sa partie supérieure et à fibres descendantes.

A la partie inférieure, et un peu au-dessus de l'articulation du coude, au corps charnu du biceps fait suite un tendon terminal, le tendon bicipital.

TERMINAISON. TENDON BICIPITAL. — Le *tendon bicipital* apparaît dans l'épaisseur du corps charnu, non pas, comme le disent certains anatomistes, sous la forme d'une cloison sagittale, mais sous forme d'une lame aponévrotique aplatie, courte, mais épaisse, obliquement inclinée de dedans en dehors. Sur les faces antéro-externe et postéro-interne de cette lame se fixent les fibres musculaires du corps charnu; mais leur implantation n'a lieu que sur une étroite surface, expliquant ainsi pour quelle raison le corps charnu est condensé à sa partie inférieure et présente un aspect en forme de cône aplati d'avant en arrière.

Le tendon bicipital émerge du corps charnu un peu au-dessus du pli du coude (2 à 3 centimètres); il est tout d'abord étalé et aplati, disposé dans un plan légèrement oblique de dedans en dehors et non franchement frontal; solide et épais, il se dirige obliquement en bas, en arrière et en dehors; il s'enfonce au pli du coude entre les masses charnues des muscles épicondyliens et épitrochléens (V musculaire du pli du coude); il croise la face antérieure du brachial antérieur, puis se place en dehors de ce muscle et en dedans du court supinateur; finalement il se termine en s'insérant sur les rugosités de la moitié postéro-interne de la *tubérosité bicipitale* du radius, après avoir contourné cette dernière de haut en bas, de dehors en dedans et d'avant en arrière (voy. : fig. 203).

Entre le tendon bicipital et le reste de la tubérosité, vierge d'insertion, se trouve une bourse séreuse constante, de forme ovoïde allongée dans le sens de l'axe du membre : c'est la *bourse séreuse bicipitale*; elle favorise le glissement du tendon sur le radius; d'une façon inconstante on rencontre également une seconde bourse séreuse allongée, à disposition oblique, comprise entre la terminaison du tendon du biceps et la corde ligamenteuse de Weitbrecht : c'est la *bourse séreuse de Ward Collins* (voy. : fig. 206).

Dans son trajet, le tendon bicipital subit une torsion sur son axe, de telle sorte que, situé tout d'abord dans un plan à peu près frontal, il devient sagittal à mesure qu'il plonge dans la profondeur de la région du pli du coude; ainsi sa face antérieure devient interne, alors que sa face postérieure devient externe.

EXPANSION APONÉVROTIQUE. — De la face antérieure et du bord interne du tendon du biceps se détache une lame fibreuse peu épaisse, disposée dans un plan frontal : c'est l'*expansion aponévrotique du biceps*; à son origine cette expansion aponévrotique est un véritable tendon aplati, plus épais au niveau de son bord supéro-interne que de son bord inféro-externe; elle est disposée en éventail, et ses fibres constitutives se portent obliquement en bas et en dedans sur la face antérieure des muscles épitrochléens qu'elles croisent, et plus particulièrement du rond pronateur; d'abord libre, elle se fusionne très rapidement avec l'aponévrose antibrachiale sur la face profonde de laquelle elle se perd; cependant, par une dissection attentive des fibres circulaires de l'aponévrose antibrachiale au niveau de sa partie supéro-interne, on peut isoler les fibres de l'expansion aponévrotique du biceps jusqu'au bord postérieur du cubitus (crête cubitale) où elles se fixent en constituant le *ligament de Krause* qui représente un épaississement de l'aponévrose.

RAPPORTS. — Le biceps brachial occupe successivement de haut en bas la région de l'épaule, la région brachiale antérieure et la région du pli du coude.

1° ***Au niveau de l'épaule*** les rapports sont différents pour chaque portion du biceps.

a) La **longue portion du biceps** représentée par son tendon *(gléno-biceps)* occupe successivement l'articulation de l'épaule, puis la coulisse bicipitale.

α) Dans l'articulation de l'épaule, le tendon est compris entre la tête humérale en bas, la capsule et son appareil ligamentaire en haut; à ce niveau, il est logé dans une gouttière en forme de toit que lui ménagent les ligaments coraco-huméral et gléno-huméral supérieur.

A sa sortie de l'articulation, il s'engage dans l'échancrure intertubérositaire et répond en ce point à la fourche de bifurcation du ligament coraco-huméral.

Dans son trajet intra-articulaire ses rapports avec la synoviale méritent d'être précisés; chez l'adulte, le tendon est, soit entouré de toutes parts par la synoviale, soit rattaché à la capsule par un court méso (mésotendon), soit plus rarement extra-synovial, c'est-à-dire compris entre la synoviale et la capsule : c'est la disposition primitive (voy. : *Articulation de l'épaule* et fig. 144).

β) Dans la coulisse bicipitale, le tendon est accompagné par un prolongement de la synoviale articulaire, le *prolongement bicipital,* et par un rameau artériel ascendant venu de la circonflexe antérieure; il est en outre maintenu dans cette coulisse par un ligament tendu transversalement entre les deux lèvres de cette dernière et entre les deux tubérosités : c'est le *ligament huméral transverse de Gordon-Brodie*; ce ligament délimite ainsi avec la gouttière bicipitale de l'humérus une loge ostéo-fibreuse que traverse le tendon; le prolongement bicipital favorise le glissement du tendon dans cette loge : aussi le terme de *coulisse* appliqué à la gouttière bicipitale est-il de circonstance, puisque le tendon de la longue portion coulisse nettement dans ses mouvements de va-et-vient entre les deux tubérosités, ainsi qu'entre les lèvres de la gouttière, comme un câble sur la gorge d'une poulie (voy. : fig. 26 et 141).

Par l'intermédiaire de la coulisse bicipitale, le tendon de la longue portion du biceps répond : *en avant,* au tendon du grand pectoral qui se fixe sur la lèvre externe de la gouttière; et *en dedans,* aux tendons du grand dorsal et du grand rond (voy. : fig. 141).

b) La **courte portion du biceps** *(coraco-biceps)* forme avec le coraco-brachial la paroi externe du creux de l'aisselle :

Elle répond : *en arrière,* au sous-scapulaire qu'elle croise perpendiculairement à la direction de ses fibres, aux tendons du grand dorsal et du grand rond et à l'artère circonflexe antérieure; *en dehors,* elle se rapproche progressivement de la longue portion et répond à l'angle dièdre formé par la convergence des tendons du grand pectoral d'une part et du grand rond et du grand dorsal d'autre part; enfin, *en dedans,* elle répond au coraco-brachial qu'elle côtoie et qui la sépare du paquet vasculo-nerveux du creux axillaire.

En avant, la courte et la longue portion du biceps sont recouvertes par le grand pectoral et le deltoïde.

2° ***Dans la région brachiale antérieure,*** c'est-à-dire dans la partie du bras comprise entre le bord inférieur du grand pectoral et la région du pli du coude, le *corps charnu du biceps* occupe le plan musculaire superficiel de la région.

En avant, il répond à l'aponévrose brachiale, au tissu cellulo-adipeux sous-cutané et à la peau; dans le tissu cellulaire sous-cutané cheminent de bas en haut les veines superficielles de la face antérieure du bras, que l'on aperçoit parfois par transparence à travers les téguments; parmi ces veines, la *céphalique* monte parallèlement au bord externe du muscle dans le sillon bicipital externe, et la *basilique* parallèlement au bord interne dans le sillon bicipital interne; mais cette dernière perfore l'aponévrose à la partie moyenne du bras pour devenir sous-aponévrotique; elle est accompagnée du brachial cutané interne.

Les filets sensitifs cutanés proviennent du circonflexe et du radial en dehors, et du brachial cutané interne et de son accessoire en dedans.

En arrière, il repose sur le brachial antérieur et par son intermédiaire répond au corps de l'humérus; il est séparé du brachial antérieur par le nerf musculo-cutané qui descend obliquement en bas et en dehors dans l'interstice compris entre les deux muscles (voy. : fig. 207).

Près de son bord interne, il recouvre le paquet vasculo-nerveux du bras, et forme à ce niveau la paroi antérieure du *canal brachial de Cruveilhier* ; il répond à l'artère humérale, à ses deux veines satellites, à la terminaison de la veine basilique, au nerf

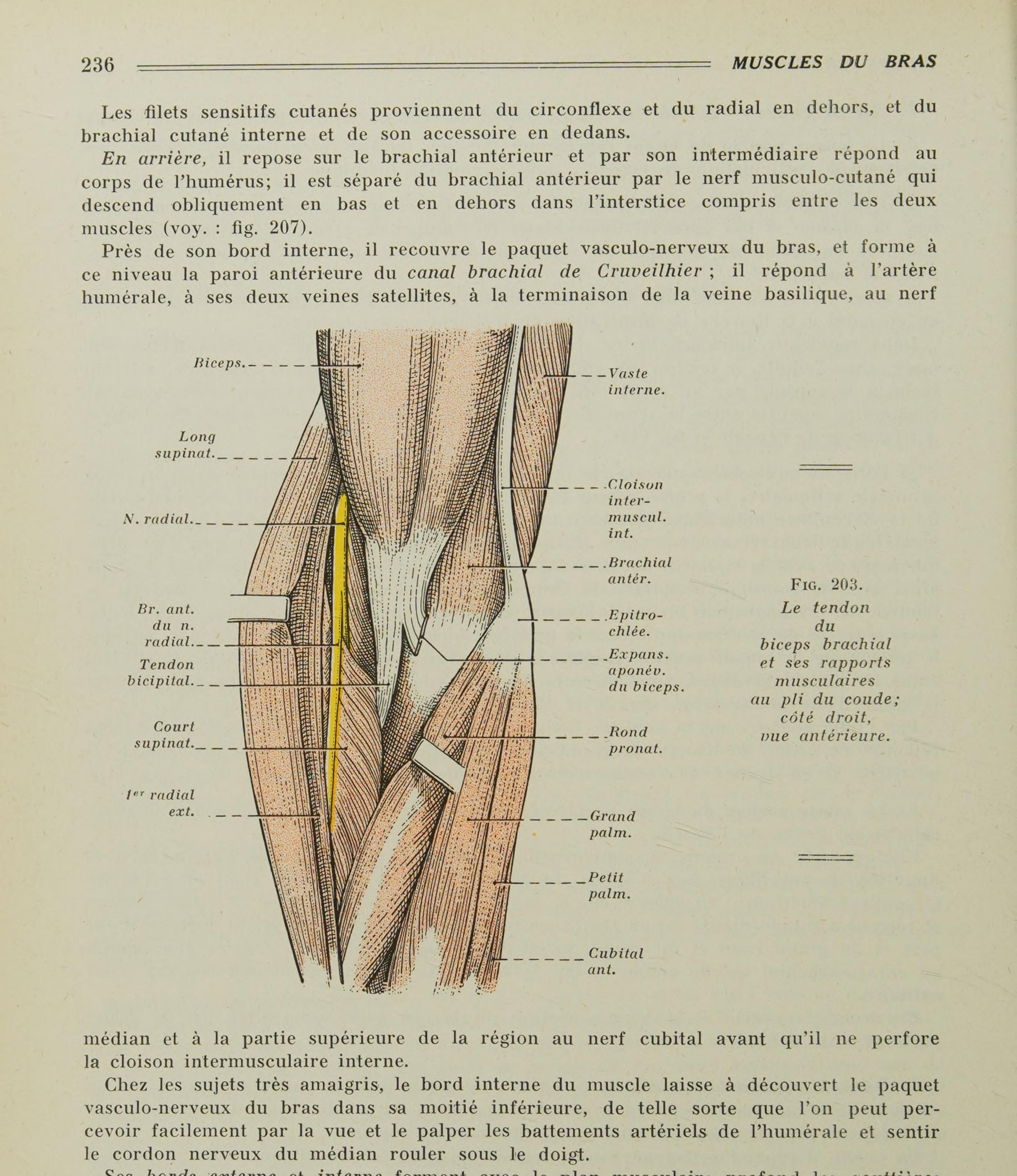

FIG. 203.
Le tendon du biceps brachial et ses rapports musculaires au pli du coude; côté droit, vue antérieure.

médian et à la partie supérieure de la région au nerf cubital avant qu'il ne perfore la cloison intermusculaire interne.

Chez les sujets très amaigris, le bord interne du muscle laisse à découvert le paquet vasculo-nerveux du bras dans sa moitié inférieure, de telle sorte que l'on peut percevoir facilement par la vue et le palper les battements artériels de l'humérale et sentir le cordon nerveux du médian rouler sous le doigt.

Ses *bords externe* et *interne* forment avec le plan musculaire profond les *gouttières bicipitales externe et interne* dans lesquelles nous avons vu cheminer superficiellement les veines céphalique et basilique.

Dans la partie inférieure de la gouttière bicipitale externe, le nerf radial descend tout en reposant sur le plan du brachial antérieur ; il se bifurque un peu au-dessus de l'articulation du coude en ses deux branches terminales, l'une antérieure, l'autre postérieure (voy. : fig. 203).

3° ***Au pli du coude,*** le tendon du biceps, d'abord superficiel, devient de plus en plus profond à mesure qu'il s'enfonce à la partie supérieure de l'avant-bras entre les masses charnues des muscles épicondyliens en dehors et épitrochléens en dedans, disposées à la manière d'un « fer de lance » suivant la comparaison bien classique de Gerdy; il occupe la partie moyenne du *V musculaire du pli du coude,* limité, en dehors par le long supinateur et le premier radial externe, et en dedans par le rond pronateur et le grand palmaire (voy. : fig. 203).

En arrière, le tendon repose sur le brachial antérieur qui le sépare de l'articulation du coude puis, profondément, il quitte le contact de ce muscle pour se placer en dehors de lui avant sa terminaison sur la tubérosité bicipitale.

En dedans, il répond aux vaisseaux huméraux; une des veines humérales (généralement l'interne) reçoit à ce niveau la veine communicante du pli du coude ; le nerf médian, plus en dedans, descend verticalement avant de s'engager entre les deux faisceaux du rond pronateur.

En dehors, il côtoie le long supinateur et entre ces deux muscles cheminent la branche antérieure du nerf radial et l'artère récurrente radiale antérieure qui reposent sur le brachial antérieur; le nerf musculo-cutané croise le bord externe du tendon bicipital avant de perforer l'aponévrose pour devenir superficiel.

Superficiellement, le tendon et son expansion aponévrotique sont recouverts par l'aponévrose, le tissu cellulaire sous-cutané et la peau; dans le tissu cellulaire sous-cutané glissent les veines du pli du coude, à savoir la médiane céphalique et la médiane basilique ou la veine oblique du pli du coude (voy. : *Veines du pli du coude*) et les ramifications du brachial cutané interne.

VASCULARISATION. — Le corps charnu du biceps reçoit tantôt une ou deux artères principales *(artères bicipitales),* qui viennent de l'humérale, tantôt au contraire de multiples artérioles, de petit calibre, espacées et étagées, qui se détachent du versant externe de l'artère humérale; fréquemment une de ces artères est satellite du musculo-cutané et du nerf du biceps; dans le premier cas, c'est le type d'*irrigation concentrée*; dans le second cas, c'est le type d'*irrigation dispersée* (Salmon et Dor); les artères bicipitales abordent le muscle par sa face profonde après s'être le plus souvent divisées en branches ascendantes et descendantes.

Accessoirement, la longue et la courte portion reçoivent de grêles artères du rameau deltoïdien de l'humérale et de la circonflexe antérieure.

INNERVATION. — Le biceps brachial est innervé par le *musculo-cutané,* soit par un seul nerf relativement volumineux, soit le plus souvent par deux branches nées séparément du tronc du musculo-cutané et destinées à chacune des deux portions du muscle : ce sont le *nerf de la longue* et le *nerf de la courte portion du biceps* (voy. : fig. 342).

Ces nerfs cheminent dans l'interstice biceps-brachial antérieur et abordent le muscle par sa face profonde.

ACTION. — 1° Le membre supérieur étant pendant le long du corps, le biceps prenant son point fixe sur l'omoplate est fléchisseur de l'avant-bras sur le bras (c'est le *long fléchisseur de l'avant-bras*) ; si l'avant-bras est en pronation, il est en même temps *supinateur* et le mouvement de supination se produit en premier lieu, alors que le mouvement de flexion se produit en second lieu; il est également, et cela pour sa courte portion, *adducteur du bras*; enfin, par son expansion aponévrotique, il est *tenseur de l'aponévrose antibrachiale.*

2° Lorsque l'avant-bras est fixé et en élévation, il agit sur l'épaule qu'il élève; il fléchit le bras sur l'avant-bras (action de grimper : rétablissement effectué à la barre fixe ou aux anneaux).

Chef huméral du biceps.

C'est un faisceau anormal, très rare, généralement grêle, qui s'insère sur la face antérieure de l'humérus entre les insertions du coraco-brachial et les insertions supérieures du brachial antérieur avec lequel il est plus souvent confondu à l'origine. Dirigé verticalement en bas, entre le

corps charnu du biceps et le brachial antérieur, il se termine sur la face postérieure du tendon bicipital.

Observé parfois chez certains singes, le chef huméral du biceps doit être considéré chez l'homme comme un faisceau erratique du brachial antérieur avec lequel il est constamment en connexion au niveau de ses insertions humérales.

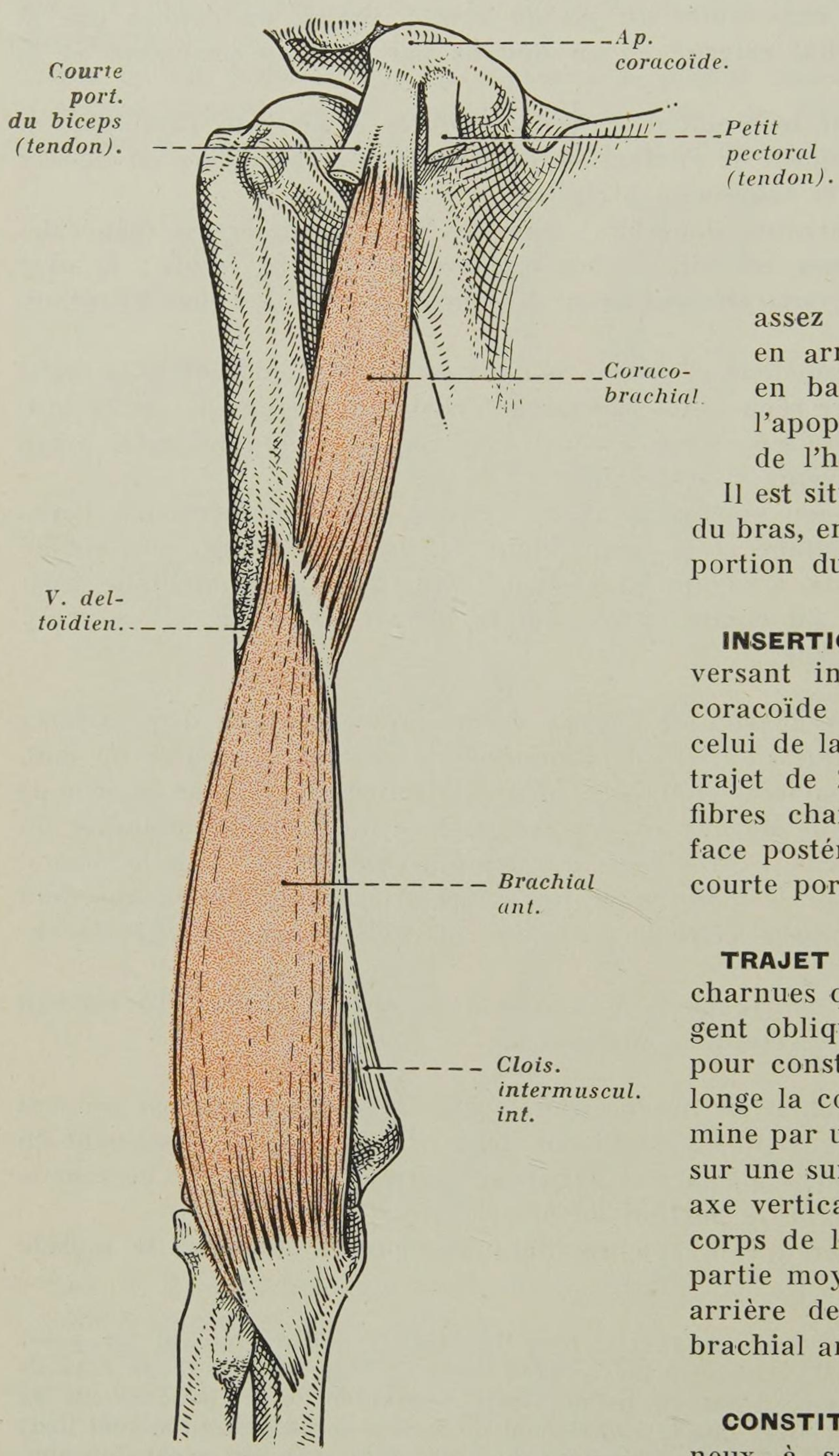

Fig. 204. — *Muscles coraco-brachial et brachial antérieur; côté droit, vue antérieure.*

CORACO-BRACHIAL

Le *coraco-brachial* ou *coraco-huméral* est un muscle allongé, assez épais, légèrement aplati d'avant en arrière, tendu obliquement de haut en bas et de dedans en dehors entre l'apophyse coracoïde et la face interne de l'humérus.

Il est situé à la partie supérieure et interne du bras, en dedans et en arrière de la courte portion du biceps.

INSERTIONS. — Il s'insère en haut sur le versant interne du sommet de l'apophyse coracoïde par un tendon aplati, fusionné à celui de la courte portion du biceps sur un trajet de 2 centimètres environ ; quelques fibres charnues partent directement de la face postérieure et interne du tendon de la courte portion.

TRAJET ET TERMINAISON. — Les fibres charnues qui font suite à ce tendon se dirigent obliquement, en dehors et en arrière, pour constituer un corps charnu aplati qui longe la courte portion du biceps; il se termine par un court tendon aplati en se fixant sur une surface rugueuse, elliptique, à grand axe vertical que présente la face interne du corps de l'humérus un peu au-dessus de sa partie moyenne, et un peu en dedans et en arrière des insertions les plus élevées du brachial antérieur (voy. : fig. 204 et 205).

CONSTITUTION DU MUSCLE. — Tendineux à ses extrémités, le corps charnu, légèrement aplati, est traversé à sa partie moyenne d'arrière en avant et de haut en bas par un tronc nerveux, le musculo-cutané, d'où le nom de *muscle perforé de Cassérius* (1) sous lequel on désigne encore le coraco-brachial; à ce niveau, le nerf est le plus souvent logé dans un interstice des fais-

(1) Casserio, anatomiste italien (1545-1616). La boutonnière musculaire avait été découverte par Fallope, avant lui.

ceaux musculaires et le muscle est souvent divisé en *deux faisceaux* charnus dont on peut suivre la séparation sur plusieurs centimètres de longueur au-dessus et au-dessous de la traversée nerveuse (voy. : *Nerf musculo-cutané*); la division du muscle en deux faisceaux distincts n'est pas exceptionnelle.

RAPPORTS

Le coraco-brachial appartient à la paroi externe du creux de l'aisselle.

En arrière, il croise successivement et de haut en bas le sous-scapulaire, le grand dorsal et le grand rond, ainsi que les vaisseaux circonflexes antérieurs; il est séparé du sous-scapulaire par une bourse séreuse de glissement (bourse séreuse du coraco-biceps).

En avant, il répond au deltoïde, au grand pectoral qui croise perpendiculairement sa direction et, à sa partie inférieure, à la courte portion du biceps sous laquelle il s'insinue par son bord externe.

En dedans, il entre en rapport avec le ligament de Gerdy et avec les éléments du paquet vasculo-nerveux du creux de l'aisselle; il répond plus spécialement au tronc secondaire antéro-externe, à la racine externe du V médian et au nerf musculo-cutané qui s'engage sous le muscle, au canal collatéral veineux et au groupe huméral des ganglions axillaires.

En dehors, il répond à la courte portion du biceps et à sa partie moyenne à l'angle dièdre que forment les tendons du grand pectoral et du grand dorsal, ainsi qu'à l'arcade de Struthers ou ligament brachial interne.

Arcade de Struthers. — C'est une arcade fibreuse, à concavité postéro-externe, tendue entre les insertions les plus supérieures du coraco-brachial et la partie inférieure du trochin; par son bord interne, convexe, elle adhère en partie au coraco-brachial et au bord inférieur du sous-scapulaire; son bord externe, libre, embrasse les deux tendons du grand dorsal et du grand rond qui s'engagent sous elle avant de se fixer sur la gouttière bicipitale de l'humérus; les vaisseaux circonflexes antérieurs passent également sous l'arcade de Struthers avant d'aborder le col chirurgical de l'humérus (voy. : fig. 305).

Cette arcade représente la portion sus-jacente au coraco-brachial de la cloison intermusculaire interne.

VASCULARISATION. — Le coraco-brachial reçoit ses artères : *a)* de l'*axillaire,* soit directement par une ou deux artérioles grêles dites *artères coracoïdiennes* (assez souvent une branche accompagne le nerf musculo-cutané), soit indirectement par l'intermédiaire de l'acromio-thoracique et de la circonflexe antérieure; *b)* et de l'*humérale,* par le rameau deltoïdien ou par des artères communes à la courte portion du biceps et au coraco-brachial.

INNERVATION. — Le coraco-brachial est innervé par le *musculo-cutané*; son nerf, relativement volumineux, naît dans le creux axillaire; il aborde le muscle par sa face postérieure; assez souvent (un tiers des cas), le coraco-brachial reçoit un nerf accessoire au point où le musculo-cutané traverse le muscle (voy. : fig. 342).

ACTION. — Prenant son point fixe sur l'omoplate, il est *antépulseur* et *adducteur du bras* qu'il porte en avant, en dedans et en haut, c'est l'équivalent au bras des muscles adducteurs de la cuisse; lorsque le bras est préalablement placé en rotation externe, il devient rotateur interne du bras.

Prenant son point fixe sur l'humérus, par son action sur le bras de levier coracoïdien il fait basculer l'omoplate en bas et en avant, et devient ainsi comme tous les muscles coracoïdiens abaisseur de l'omoplate.

BRACHIAL ANTÉRIEUR

Le brachial antérieur est un muscle trapu, large, de forme quadrangulaire, épais et aplati, tendu entre l'humérus et l'apophyse coronoïde du cubitus.

Il est interposé entre, d'une part, le biceps brachial qui le recouvre en grande partie mais qu'il déborde largement latéralement, et cela principalement en dedans, à la partie inférieure du bras et au pli du coude, et d'autre part la face antérieure de l'humérus sur laquelle il se moule, donnant dans son ensemble l'aspect d'une gouttière à concavité postérieure.

INSERTIONS. — Au bras, les insertions musculaires du brachial antérieur se font sur l'humérus et sur les deux cloisons intermusculaires interne et externe.

1° Sur l'**humérus**, il prend naissance au niveau d'une vaste surface d'insertion qui occupe la moitié inférieure des faces externe et interne de l'humérus et les bords correspondants de l'os; en haut, les insertions arrivent jusqu'à la branche antérieure du V deltoïdien : elles s'insinuent même entre les insertions du deltoïde et celles du coraco-brachial; quelques fibres prennent également insertion entre la branche postérieure du V deltoïdien et les fibres les plus inférieures du vaste externe (voy. : fig. 22 et 205); ses insertions sur la palette humérale s'arrêtent en bas un peu au-dessus de la fossette coronoïdienne et des saillies épicondylienne et épitrochléenne; en dedans, elles descendent parfois très près de celles du rond pronateur; en dehors, elles s'arrêtent à la crête juxta-marginale qui les sépare de celles du premier radial externe (voy. : fig. 20).

2° Sur la **cloison intermusculaire interne**, il s'attache sur la moitié ou les deux tiers externes de sa face antérieure, au niveau du tiers inférieur du bras seulement.

3° Sur la **cloison intermusculaire externe**, il prend insertion sur sa face antérieure suivant une surface triangulaire à base inférieure comprise entre la dépression sous-deltoïdienne et les insertions les plus supérieures du long supinateur.

Au tiers inférieur de l'avant-bras, le brachial antérieur ne contracte aucune insertion sur cette cloison dont il reste séparé par celles du long supinateur et du premier radial externe

TRAJET ET CONSTITUTION DU MUSCLE. — Constitué presque uniquement par des fibres charnues, le brachial antérieur prend naissance sur l'humérus et sur les cloisons intermusculaires par l'implantation directe de fibres musculaires, sauf au pourtour du V deltoïdien et sur le bord interne de l'humérus, où il naît par quelques courtes fibres tendineuses.

Les fibres moyennes du muscle se dirigent verticalement en bas, parallèles à l'axe du membre; les fibres les plus externes se dirigent obliquement en bas et en dedans et les fibres les plus internes, les plus courtes du reste, se dirigent obliquement en bas et en dehors : toutes ces fibres convergent vers l'apophyse coronoïde du cubitus pour se jeter sur un tendon après avoir recouvert en grande partie la face antérieure de l'articulation du coude.

Le tendon du brachial antérieur, qui fait suite au corps charnu, est aplati d'avant en arrière; mince en dedans, il est très épais en dehors et apparaît assez haut dans le corps charnu où il est divisé en deux lames tendineuses, l'une antérieure, la plus importante, l'autre postérieure; ces deux lames sont accolées par leur bord externe; c'est dans l'intervalle de ces deux lames que viennent se fixer les fibres moyennes et internes du muscle; quant aux fibres externes, d'autant plus obliques qu'elles sont plus inférieures, elles se

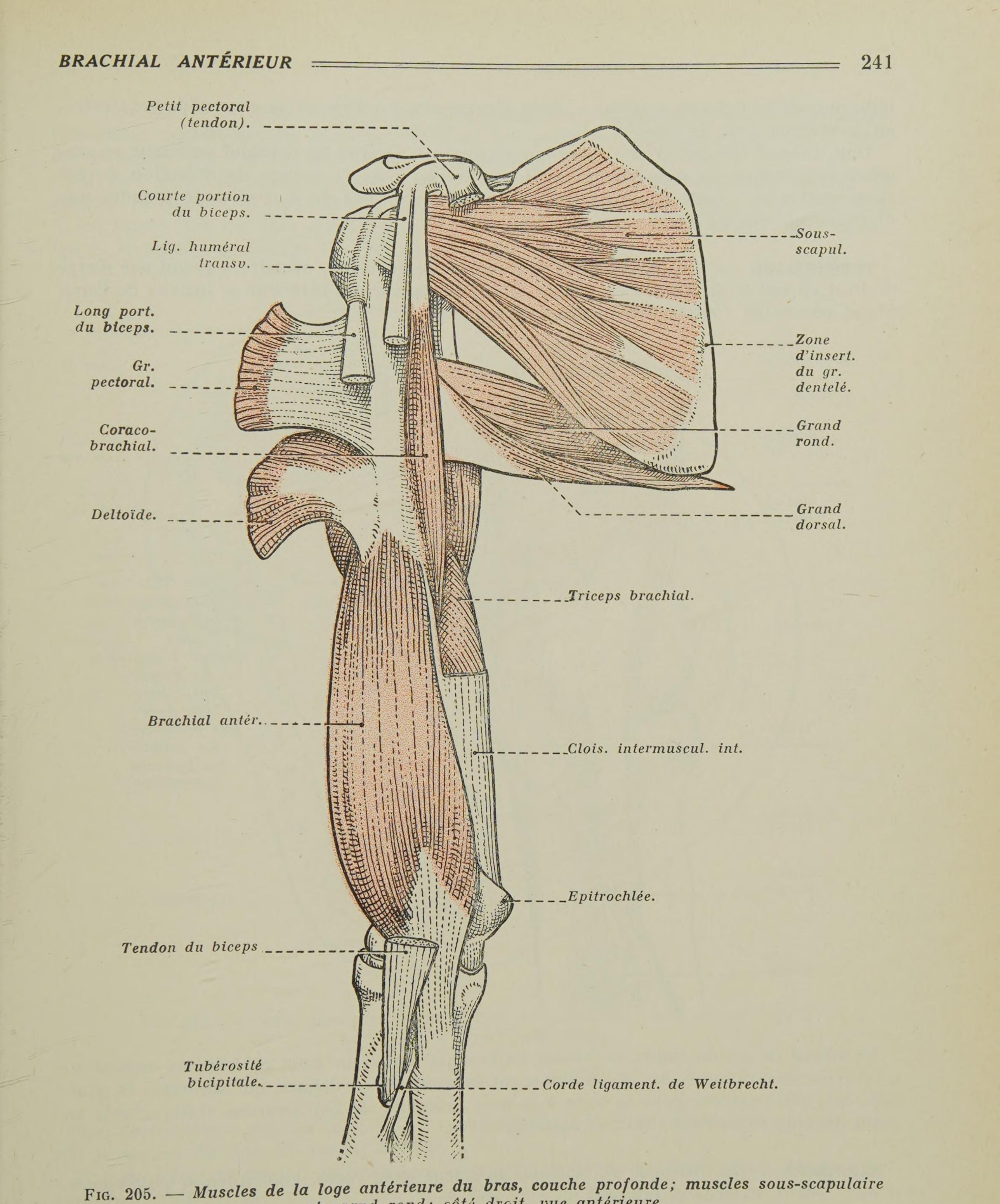

FIG. 205. — *Muscles de la loge antérieure du bras, couche profonde; muscles sous-scapulaire et grand rond; côté droit, vue antérieure.*

fixent directement sur le bord externe du tendon jusqu'au voisinage de son insertion cubitale; parfois même les fibres les plus inféro-externes du muscle, venues de la cloison

intermusculaire externe, peuvent se fixer directement sur l'apophyse coronoïde sans entrer en connexion avec le tendon.

Tout d'abord très aplati et à direction verticale, le tendon du brachial antérieur se condense rapidement, en même temps qu'il se rétrécit; puis il change de direction devant l'articulation du coude et plus spécialement devant le bec du coroné pour prendre une direction oblique en bas, en dedans et en arrière.

TERMINAISON. — Il se termine sur une empreinte rugueuse, ovalaire à grand axe dirigé de haut en bas et de dedans en dehors, située sur le versant inférieur et interne de l'apophyse coronoïde *(empreinte du brachial antérieur).*

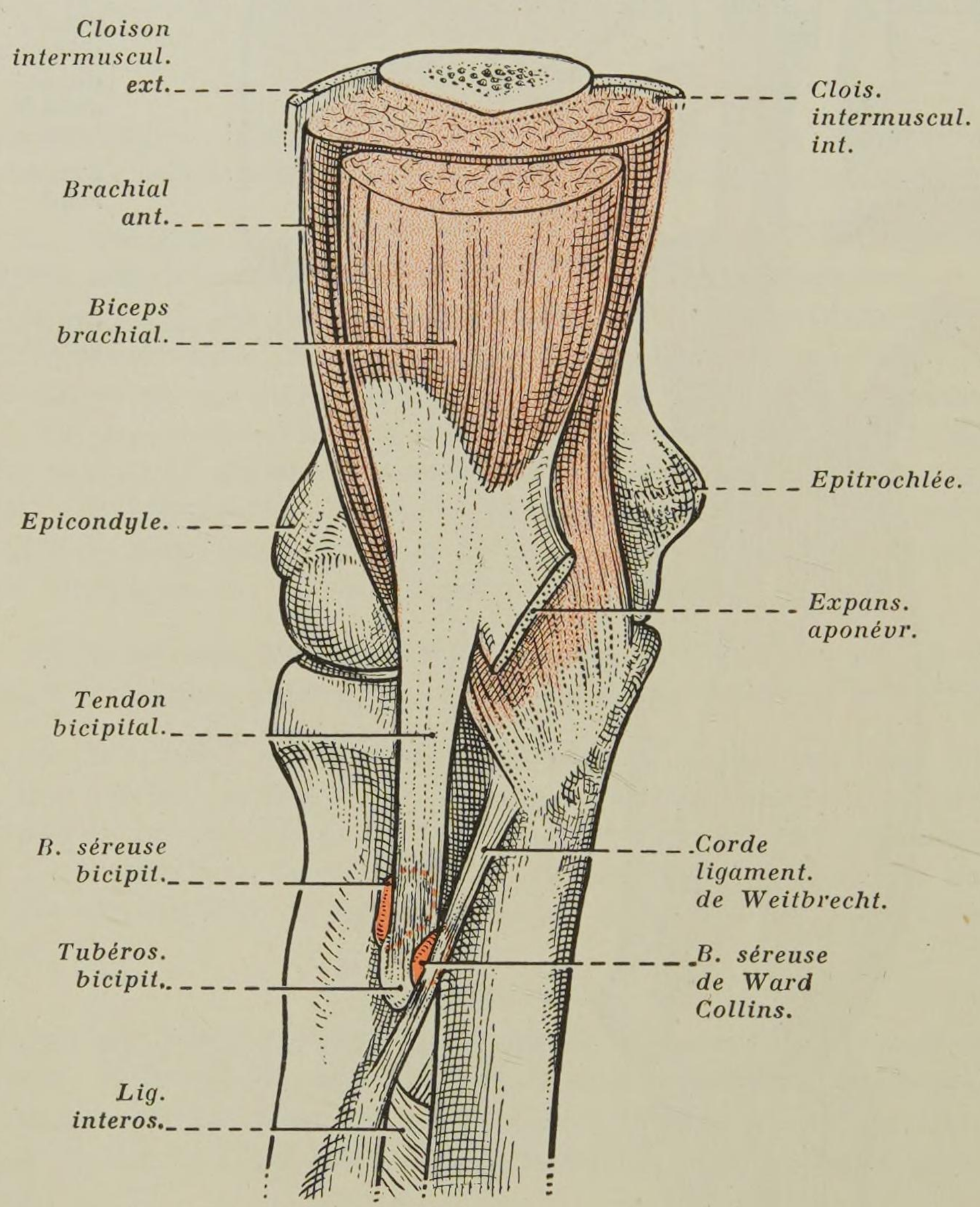

Fig. 206. *Insertions inférieures du biceps brachial et du brachial antérieur; côté droit, vue antérieure. En rouge,* les bourses séreuses.

Au niveau du pli du coude, le tendon du brachial antérieur émet parfois une *expansion tendineuse* lamelliforme, dirigée obliquement en avant et en dehors, qui surcroise la gouttière bicipitale externe pour se fixer à la face profonde de l'aponévrose antibrachiale en avant du long supinateur (Bolté et Martin).

RAPPORTS. — On distingue au brachial antérieur *deux faces,* antérieure et postérieure, et *deux bords,* externe et interne.

Sa *face antérieure* est recouverte par le biceps brachial qu'il déborde latéralement; entre les deux muscles glissent le nerf musculo-cutané et le paquet vasculo-nerveux du bras (artère humérale, veines humérales et nerf médian); le premier chemine de haut en bas et de dedans en dehors, le second à peu près verticalement; au niveau de la gouttière

bicipitale externe, le radial se divise sur la face antérieure du muscle en ses deux branches terminales, postérieure ou motrice, antérieure ou sensitive; cette dernière est en outre accompagnée par l'artère récurrente radiale antérieure.

Sa *face postérieure* repose sur l'humérus, les cloisons intermusculaires interne et externe, la capsule de l'articulation du coude et son appareil ligamentaire antérieur, dont il est séparé par du tissu celluleux lâche. Par l'intermédiaire des cloisons intermusculaires, il répond au triceps brachial et au nerf cubital.

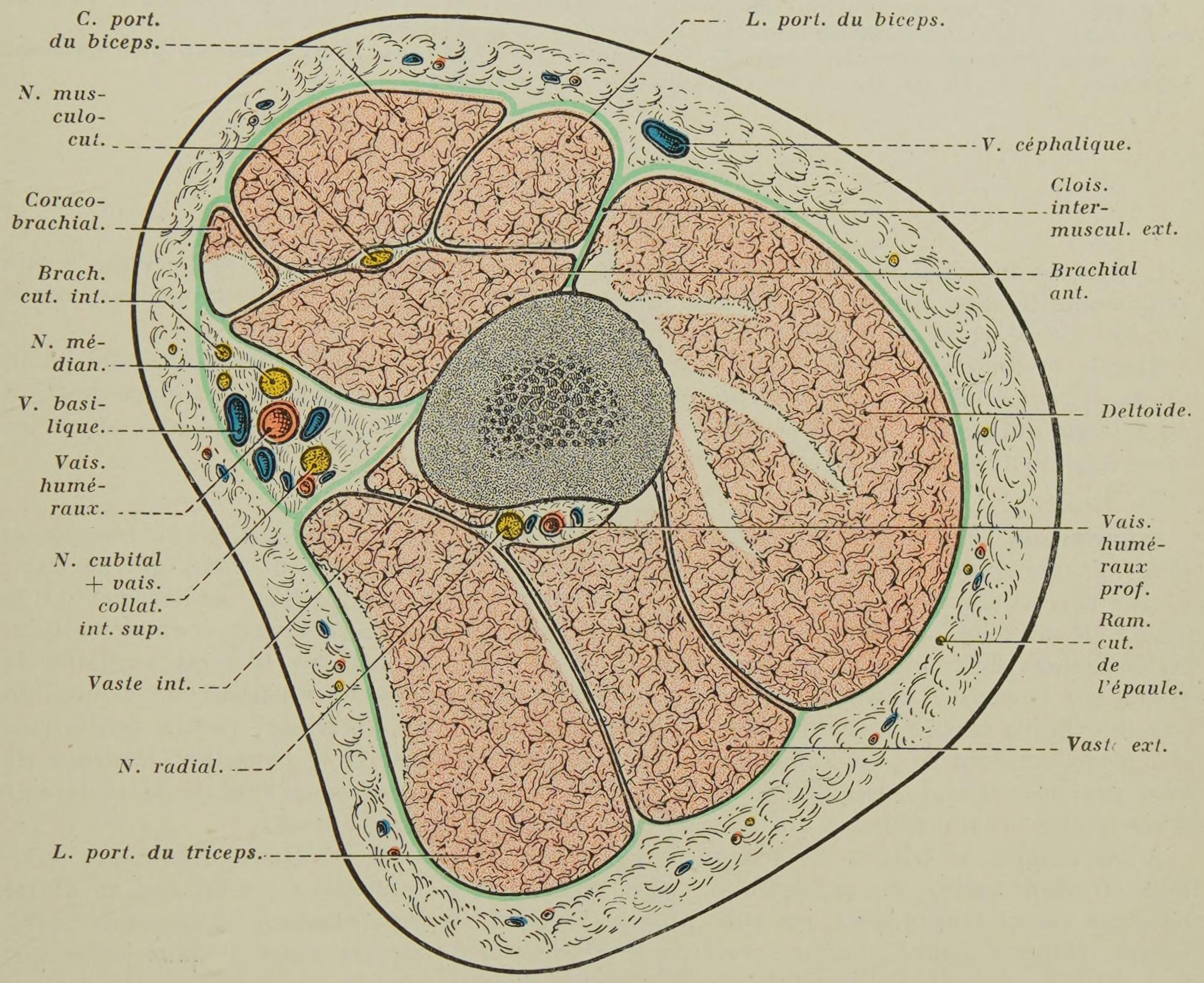

FIG. 207. — *Coupe transversale passant au tiers supérieur du bras; côté droit, segment inférieur de la coupe.*

Son *bord externe* répond en haut à l'aponévrose brachiale et en bas au long supinateur qui le sépare du premier radial externe.

Son *bord interne* répond également en haut à l'aponévrose brachiale et en bas au rond pronateur dont le faisceau épitrochléen le recouvre en partie.

VASCULARISATION. — Les artères du brachial antérieur proviennent : *a)* les unes, directement de l'*humérale* (artères musculaires grêles, au nombre de deux ou trois); *b)* les autres indirectement, par la branche antérieure de l'*humérale profonde* et par les *colla-*

térales internes supérieure et *inférieure*; quelques rares artérioles sont accessoirement fournies par la récurrente radiale antérieure; ces artères abordent le muscle par sa face antérieure.

INNERVATION. — Le brachial antérieur est innervé par le *musculo-cutané*; son nerf l'aborde par sa face antérieure après s'être ramifié en trois ou quatre branches; l'une de ces branches est très longue et descend très bas avant de le pénétrer (voy. : fig. 342).

ACTION. — Le muscle brachial antérieur est *fléchisseur* de l'avant-bras sur le bras, et dans ce mouvement de flexion il laisse libre la supination et la pronation.

Par suite du mode d'implantation de son tendon sur le cubitus, il est beaucoup plus puissant fléchisseur que le biceps, c'est le *court fléchisseur de l'avant-bras*.

TRICEPS BRACHIAL

Le triceps brachial est une volumineuse et puissante masse charnue qui occupe à elle seule toute la loge postérieure du bras; il s'étend de l'omoplate et de l'humérus, où il s'insère à l'olécrane sur lequel il se fixe par un fort tendon.

Simple et tendineux à sa partie inférieure, le triceps brachial est, comme son nom l'indique, constitué en haut par trois chefs bien distincts qui sont : *a)* la longue portion du triceps qui se fixe sur l'omoplate ; *b)* le vaste interne et le vaste externe dont les insertions se font à la face postérieure de l'humérus.

INSERTIONS. — *1° **Longue portion du triceps.*** — La *longue portion du triceps* ou *long triceps (long anconé)* naît par l'intermédiaire d'un fort tendon aplati qui se fixe : *a)* au niveau d'une surface triangulaire, saillante et rugueuse, située au-dessous de la cavité glénoïde de l'omoplate et que l'on désigne sous le nom de *tubercule sous-glénoïdien*; les insertions du tendon se prolongent quelque peu vers le bas sur le bord axillaire de l'omoplate (voy.: fig. 13 et 14); *b)* au niveau de la partie inférieure du bourrelet glénoïdien par des fibres tendineuses divisées en deux faisceaux, l'un antérieur, l'autre postérieur, qui circonscrivent le pôle inférieur de ce bourrelet en formant le *coussinet élastique du bras* (Poirier) (voy. : *Articulation de l'épaule*); *c)* enfin, accessoirement, de la convexité d'une petite arcade fibreuse qui lui vient du tendon du grand dorsal.

A son origine, le tendon d'insertion de la longue portion du triceps présente une véritable *torsion* autour de son axe; de plus, peu après sa naissance, ce tendon se divise en *deux lames tendineuses* qui vont progressivement en s'amincissant : l'une *antérieure*, longue *(longue lame)*; l'autre *postérieure*, très courte *(courte lame)* ; dans cette torsion, la lame antérieure descend assez bas sur la longue portion du triceps, elle devient successivement interne, puis postérieure; les fibres charnues de la longue portion naissent des faces en regard et des bords de ces deux lames, et de ce fait se logent dans l'espace intertendineux.

Les fibres tendineuses et charnues de la longue portion du triceps subissent une torsion, de telle sorte que les faisceaux antérieurs deviennent postérieurs et *vice versa*; ainsi le muscle présente dans sa moitié supérieure un aspect spiralé (voy. : fig. 209 et 211).

*2° **Vaste externe.*** — Le *vaste externe* s'insère :

a) A la *face postérieure de l'humérus*, par une mince lame tendineuse qui va en diminuant d'épaisseur de haut en bas sur le bord supéro-externe de la gouttière radiale *(crête du vaste externe)*; ces insertions, d'aspect linéaire, se continuent en haut au niveau du versant postéro-interne du col chirurgical de l'humérus jusqu'à l'insertion de la capsule de l'articulation de l'épaule; les insertions tendineuses du vaste externe s'élargissent à

ce niveau et se fusionnent partiellement à la capsule; le tendon très court qui en part présente un aspect prismatique *(tendon cunéiforme du vaste externe);* celui-ci descend ver-

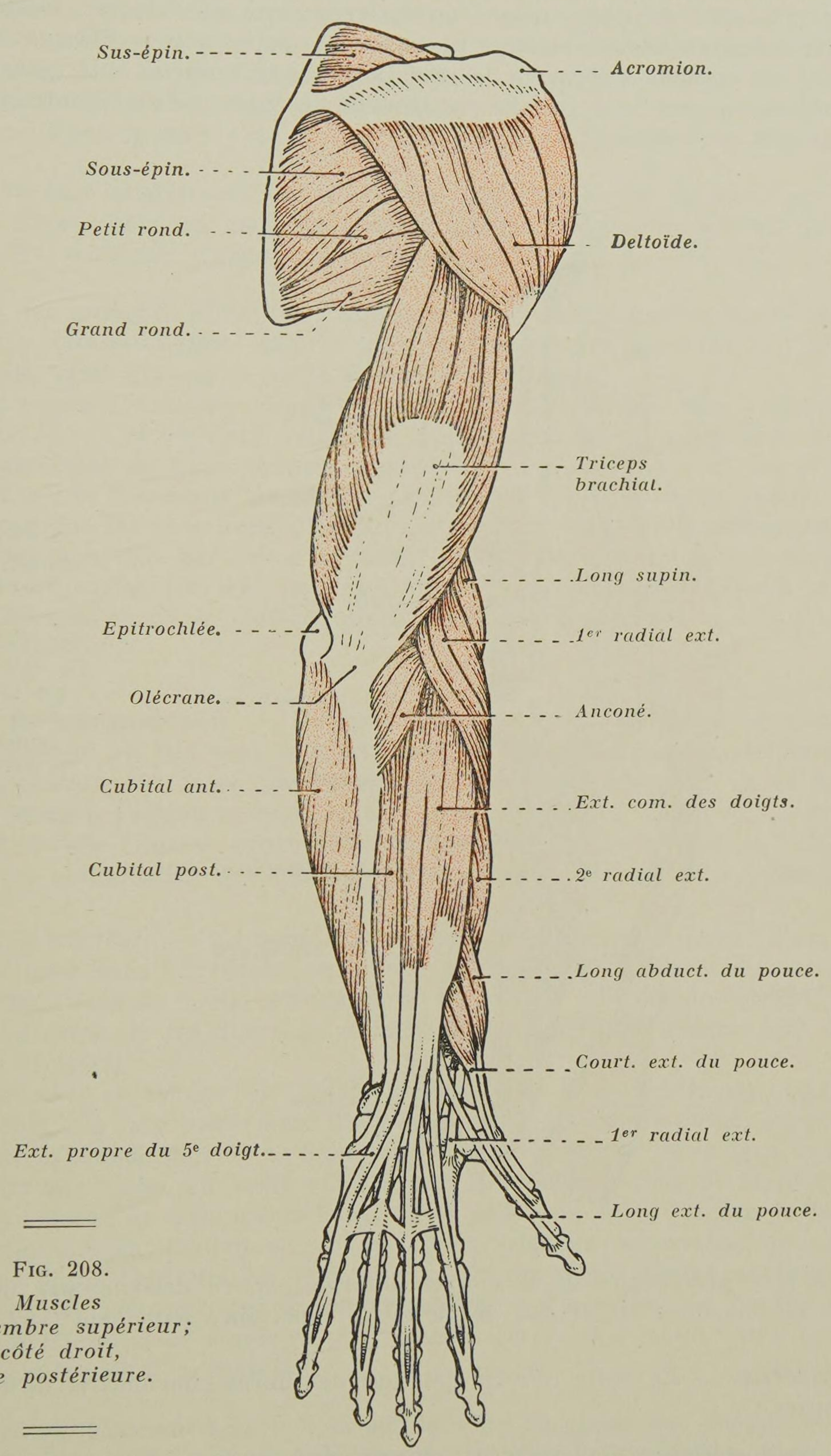

Fig. 208.
Muscles du membre supérieur; côté droit, vue postérieure.

ticalement le long de la face postérieure de l'humérus, recouvert en arrière et à son origine par le petit rond;

b) Au niveau du *bord externe de l'humérus,* par un très court faisceau tendineux situé immédiatement au-dessous de la gouttière radiale entre les insertions du brachial antérieur en avant et celles du vaste interne en arrière; entre ce faisceau tendineux et la partie inférieure des insertions précitées, il existe une petite arcade fibreuse, l'*arcade du vaste externe,* sous laquelle s'engagent le nerf radial et la branche antérieure de l'artère humérale profonde, et sur la convexité de laquelle le vaste externe contracte quelques insertions musculaires;

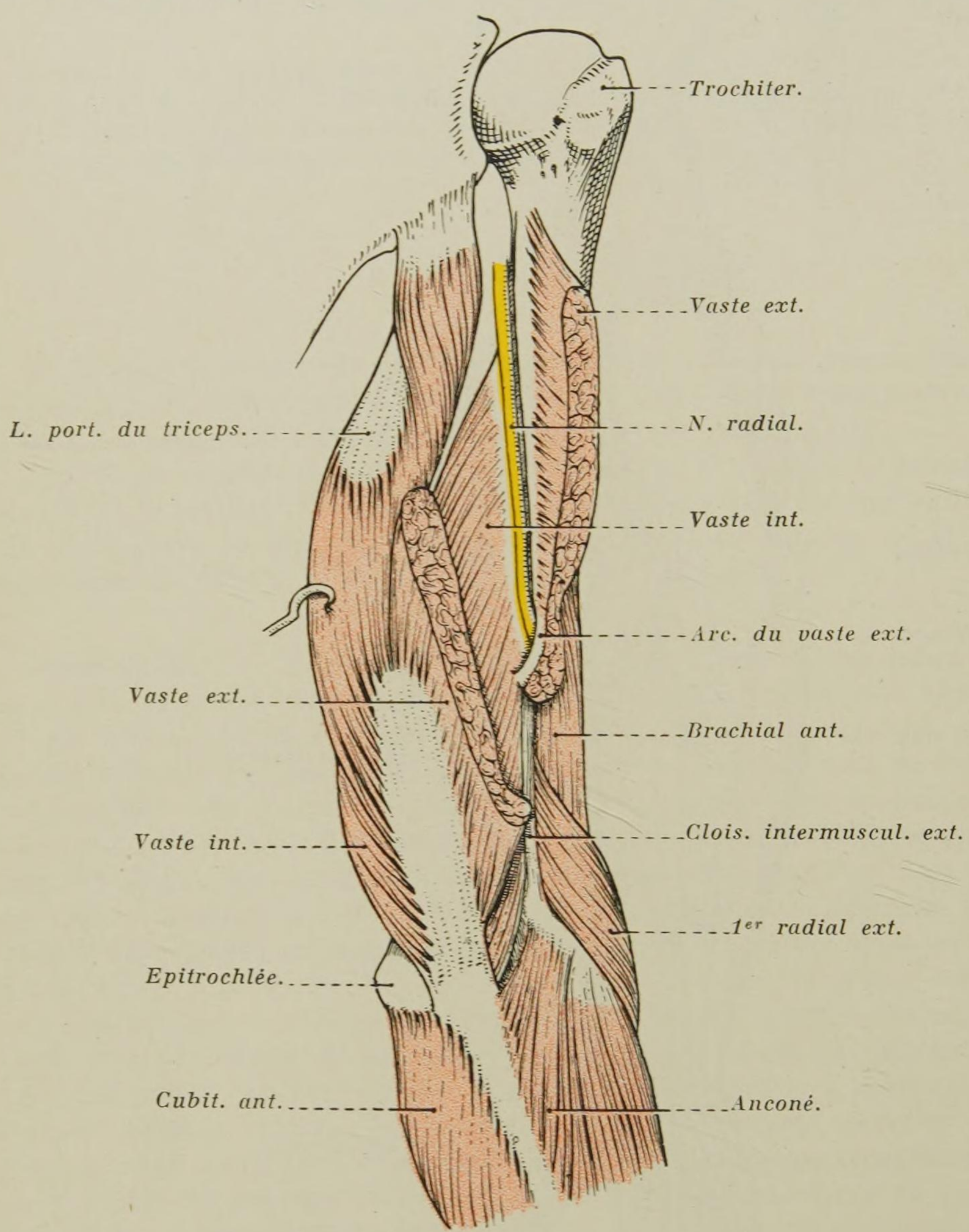

FIG. 209.
Muscle triceps brachial; côté droit, vue postérieure.
Le vaste externe est sectionné pour laisser apparaître le nerf radial et le vaste interne sous-jacents.

c) Et sur la face postérieure de la *cloison intermusculaire externe,* par implantation directe de fibres charnues au niveau de sa partie supérieure seulement (voy. : fig. 209).

*3° **Vaste interne.*** — Le *vaste interne* naît par des fibres charnues et de très courtes fibres tendineuses :

a) De la *face postérieure de l'humérus,* suivant une surface triangulaire qui occupe toute la partie comprise entre la gouttière radiale, le bord interne de l'humérus et la fossette olécranienne; en bas, les insertions s'arrêtent à 1 cm. 1/2 environ au-dessus du pourtour de la fossette olécranienne qu'elles circonscrivent, toutefois elles descendent

plus bas en dehors qu'en dedans, atteignant même la face postérieure de l'épicondyle où les faisceaux les plus inférieurs arrivent presque au contact des insertions de l'anconé (voy. : fig. 30); en haut, elles remontent contre le bord interne de l'humérus et elles longent le bord inféro-interne de la gouttière radiale jusqu'à proximité de son origine.

Très étendu, le champ d'insertion humérale du vaste interne présente dans son ensemble la forme d'un triangle à courte base inférieure et à sommet supérieur très effilé; il comprend la moitié de la face postérieure de l'humérus.

b) Sur la face postérieure de la *cloison intermusculaire interne,* par implantation directe de fibres charnues, sauf sur toute la partie qui correspond au passage du nerf cubital et des vaisseaux collatéraux internes supérieurs (voy. : fig. 302).

c) Enfin par quelques fibres musculaires sur une courte étendue de la face postérieure de la *cloison intermusculaire externe* au voisinage de son insertion sur le bord externe de l'humérus, ainsi que sur la crête sus-épicondylienne.

Le vaste externe recouvre complètement la gouttière radiale sans y contracter d'insertion; vaste externe et humérus délimitent ainsi un véritable tunnel ostéo-musculo-fibreux, dirigé obliquement de haut en bas et de dedans en dehors, dans lequel cheminent le nerf radial et les vaisseaux huméraux profonds; c'est le *tunnel du radial,* limité en haut et en dehors par les insertions du vaste externe sur la lèvre supéro-externe de la gouttière radiale, et en bas par celles du vaste interne. Ajoutons toutefois qu'à la sortie du tunnel le nerf radial traverse les insertions humérales du vaste externe sous une arcade fibreuse, dépendance de la cloison intermusculaire externe dite *arcade du vaste externe* (voy. : *Nerf radial*).

TRAJET ET TERMINAISON. — De cette triple surface d'insertion, les trois portions du triceps se portent en bas vers le coude pour se jeter sur un puissant tendon, le *tendon tricipital,* commun aux trois chefs du muscle; les fibres charnues de la partie moyenne du muscle (longue portion et vaste externe) sont verticales, celles des parties interne et externe du muscle (vastes) convergent obliquement vers le tendon et l'olécrane, et cela d'autant plus obliquement que leurs insertions humérales sont plus inférieures.

Tendon tricipital. — Le *tendon tricipital* est très épais et aplati d'avant en arrière; il naît très haut dans le muscle, au niveau de la partie moyenne du bras, de la fusion des fibres charnues du vaste externe et de la longue portion du triceps, et par continuation tendineuse de ces fibres, le vaste interne ne prenant aucune part à la naissance du tendon tricipital.

A son origine, ce tendon est représenté par une lame tendineuse, aplatie et étalée, très apparente à la face postérieure du muscle, où elle présente un bel aspect blanc nacré; les fibres de la longue portion se fixent sur la moitié interne de la face postérieure de la lame tendineuse; celles du vaste externe sur la moitié externe de la face antérieure et sur le bord externe de cette même lame; enfin celles du vaste interne se fixent sur toute la face antérieure du tendon et sur ses bords latéraux au-dessous de celles du vaste externe; les fibres charnues les plus inférieures du vaste interne se fixent directement sur les bords de l'olécrane, sur un plan antérieur à l'insertion du tendon.

Le tendon tricipital se condense et s'épaissit au fur et à mesure qu'il se rapproche de l'olécrane sur lequel il se termine.

Ses *insertions olécraniennes* se font sur la zone rugueuse qui occupe la moitié postérieure de la face supérieure de l'olécrane en arrière de la surface lisse en croissant ; elles se prolongent par une expansion tendineuse aplatie d'avant en arrière sur la partie la plus postérieure du bord externe de l'olécrane, où elles descendent assez bas (15 à 20 millimètres) en arrière des insertions de l'anconé que le tendon du triceps recouvre

en partie à son origine : c'est l'*expansion tendineuse du triceps* ou *expansion tricipitale*; elle est adhérente à l'aponévrose antibrachiale et la majeure partie de ses fibres se perdent dans l'aponévrose de revêtement de l'anconé (voy. : fig. 210 et 213).

Au niveau de son insertion olécranienne, le tendon du triceps brachial est séparé de la face postérieure de l'humérus par le cul-de-sac sous-tricipital de la synoviale du coude; et parfois aussi par une bourse séreuse isolée, la *bourse séreuse sus-olécranienne* (inconstante) (voy. : fig. 213).

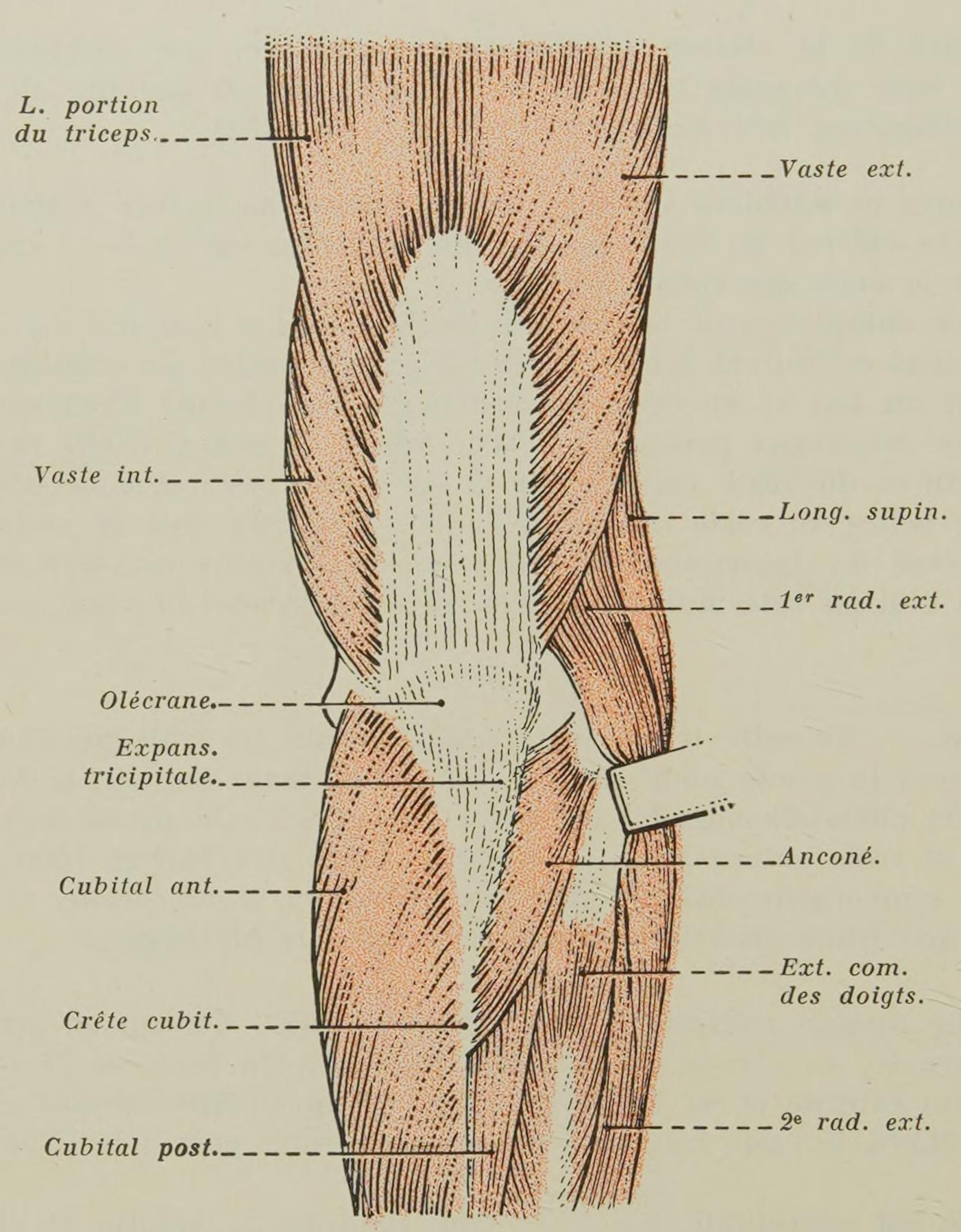

FIG. 210. *Muscles de la région du coude; insertion du triceps; côté droit, vue postérieure.*

CONSTITUTION DU MUSCLE. — Le triceps brachial peut être considéré comme constitué par *deux plans* musculo-tendineux : l'un *superficiel*, l'autre *profond*.

a) Le **plan superficiel** est représenté par la longue portion en dedans et en haut, par le vaste externe en dehors et en haut et par le tendon tricipital en bas (voy. : fig. 209 et 211).

b) Le **plan profond**, plus épais, est constitué par le vaste interne; il est recouvert par le plan précédent qu'il déborde nettement en dedans et quelque peu en dehors ; mais on peut lui adjoindre l'*anconé* qui continue vers l'avant-bras le plan du vaste interne; ainsi toute la couche profonde du triceps se détache de la face postérieure de l'humérus au-dessous de la gouttière radiale.

Les fibres charnues du vaste interne, issues de leur champ d'insertion huméral, se dirigent, les moyennes verticalement en bas, les internes obliquement en bas, en dehors

et en arrière, les externes obliquement en bas, en dedans et en arrière, et cela d'autant plus obliquement qu'elles sont les plus inférieures; toutes se fixent sur la face profonde ou sur les bords de la lame tendineuse tricipitale, descendant plus bas en dehors qu'en dedans (voy. : fig. 209 et 211).

RAPPORTS. — Le triceps brachial occupe successivement et de haut en bas *trois régions,* à savoir : l'épaule, le bras, dont il représente le seul muscle de la loge postérieure, et le coude.

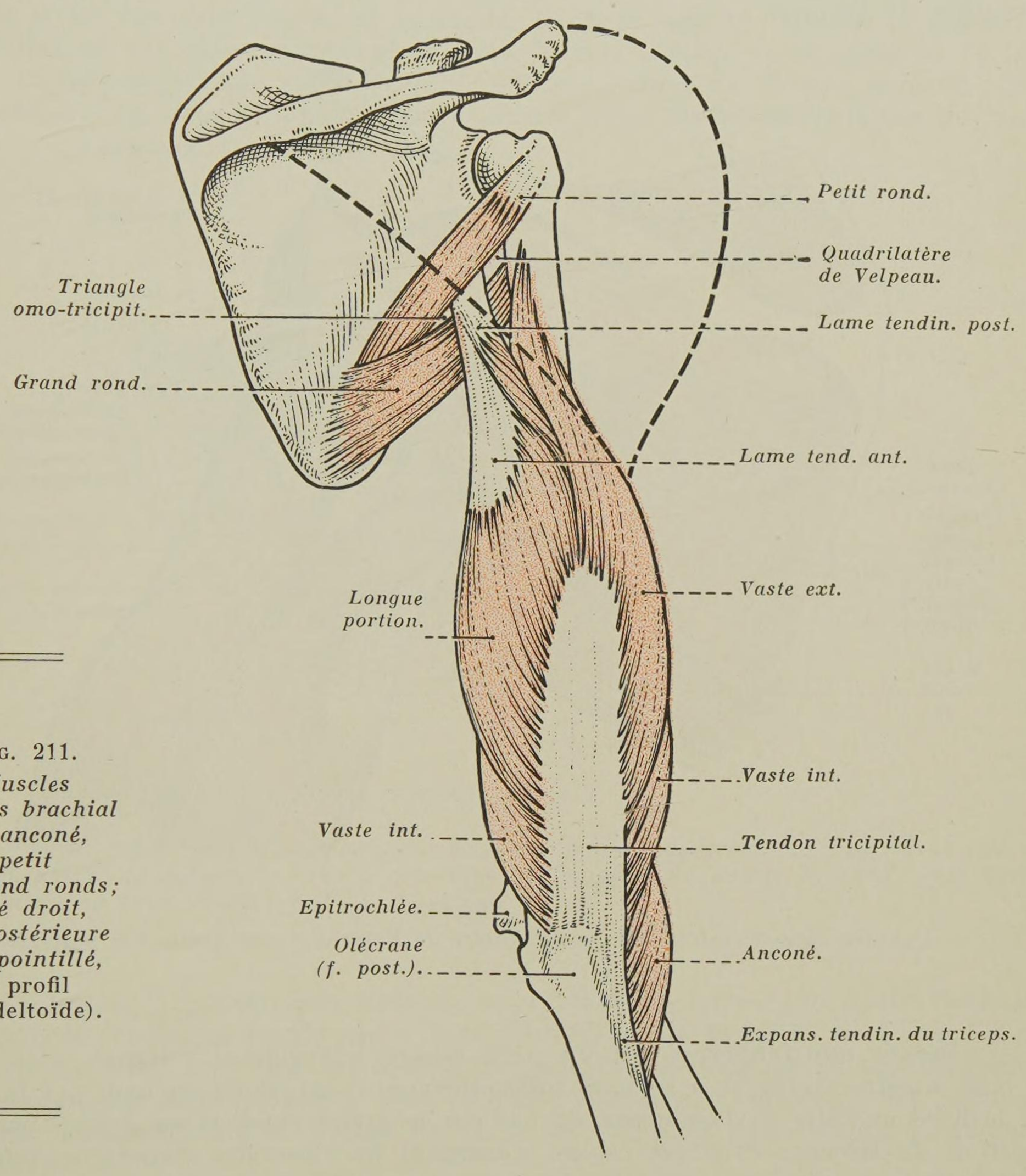

FIG. 211. *Muscles triceps brachial et anconé, petit et grand ronds; côté droit, vue postérieure (en pointillé, le profil du deltoïde).*

*1° **Au niveau de l'épaule,*** le triceps ne comprend que le tendon d'origine de la longue portion et la partie la plus élevée du vaste externe.

En avant, la *longue portion* est croisée transversalement par les tendons du grand rond et du grand dorsal, et fréquemment ce dernier détache une petite arcade fibreuse qui se fixe d'autre part au bord interne de la longue portion du triceps (voy. : fig. 202 et 211); *en arrière,* elle est obliquement croisée par le petit rond; en outre, longue portion et vaste externe sont recouverts par les faisceaux postérieurs ou spinaux du

deltoïde; *en dedans,* elle répond à l'angle d'écartement des deux muscles ronds; *en dehors*, elle répond au col chirurgical de l'humérus, dont elle est séparée par les vaisseaux circonflexes postérieurs et le nerf circonflexe.

Espace omo-tricipital et quadrilatère de Velpeau. — En s'insinuant entre le grand rond et le petit rond, c'est-à-dire dans l'aire du triangle des ronds, le tendon de la longue portion du triceps subdivise ce triangle en deux espaces secondaires qui sont : en dedans de la longue portion, l'espace omo-tricipital, et en dehors de la longue portion, le quadrilatère de Velpeau.

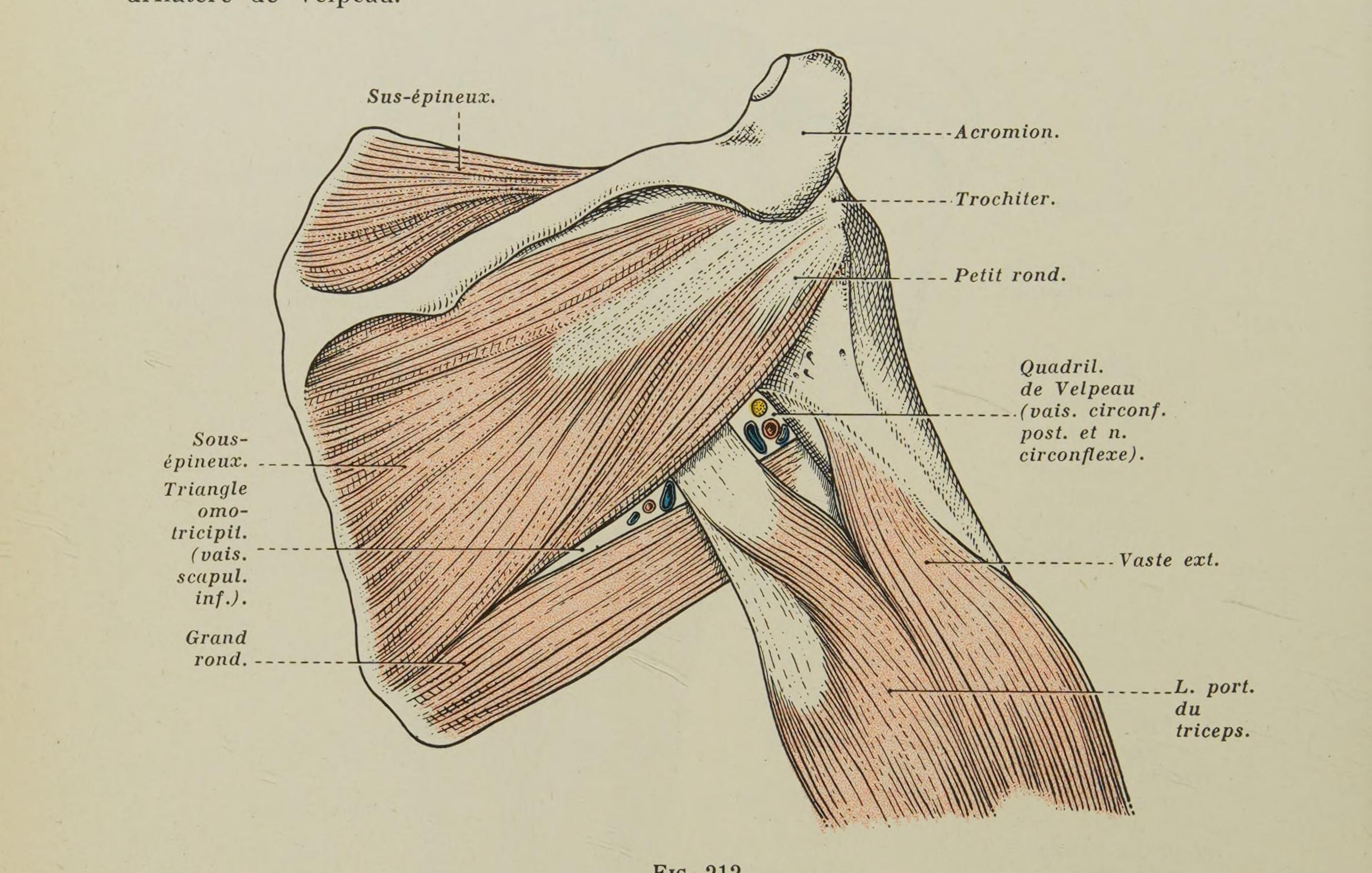

Fig. 212.
L'espace omo-tricipital et le quadrilatère de Velpeau; côté droit, vue postérieure.

a) L'ESPACE OMO-TRICIPITAL est un petit espace triangulaire *(triangle omo-tricipital)* à base supéro-externe et à sommet inféro-interne; il est limité en haut par le petit rond et le bord axillaire de l'omoplate, en bas par le grand rond, et en dehors par la longue portion du triceps; dans cet espace s'engagent les vaisseaux scapulaires inférieurs qui abordent le versant postérieur de la région scapulaire à ce niveau (voy. : fig. 212).

b) LE QUADRILATÈRE OU TROU CARRÉ DE VELPEAU (1) est, comme son nom l'indique, un espace de forme quadrangulaire, limité en haut par le petit rond et la face inférieure de l'articulation de l'épaule, en bas par le bord supérieur du grand rond, en dehors

(1) Anatomiste et chirurgien français (1795-1867), fut professeur à la Faculté de Médecine de Paris, membre de l'Académie de Médecine et membre de l'Académie des Sciences.

par le col chirurgical de l'humérus, et en dedans par la longue portion du triceps; il livre passage aux vaisseaux circonflexes postérieurs et au nerf circonflexe.

Ces deux espaces permettent la communication entre : d'une part, le creux de l'aisselle et la région scapulaire par le triangle omo-tricipital; et d'autre part, le creux de l'aisselle et la région sous-deltoïdienne par le trou carré de Velpeau (voy. : fig. 212).

2° ***Au bras*** la masse charnue du triceps répond : *en avant,* à la face postérieure du corps de l'humérus, dont elle est séparée au niveau de la gouttière radiale par le nerf radial et les vaisseaux huméraux profonds, le vaste externe formant le couvercle de la gouttière, et aux cloisons intermusculaires; le nerf cubital, accompagné de l'artère collatérale interne supérieure et du rameau collatéral cubital de Krause, descend verticalement accolé à la cloison intermusculaire interne entre les fibres d'origine du vaste

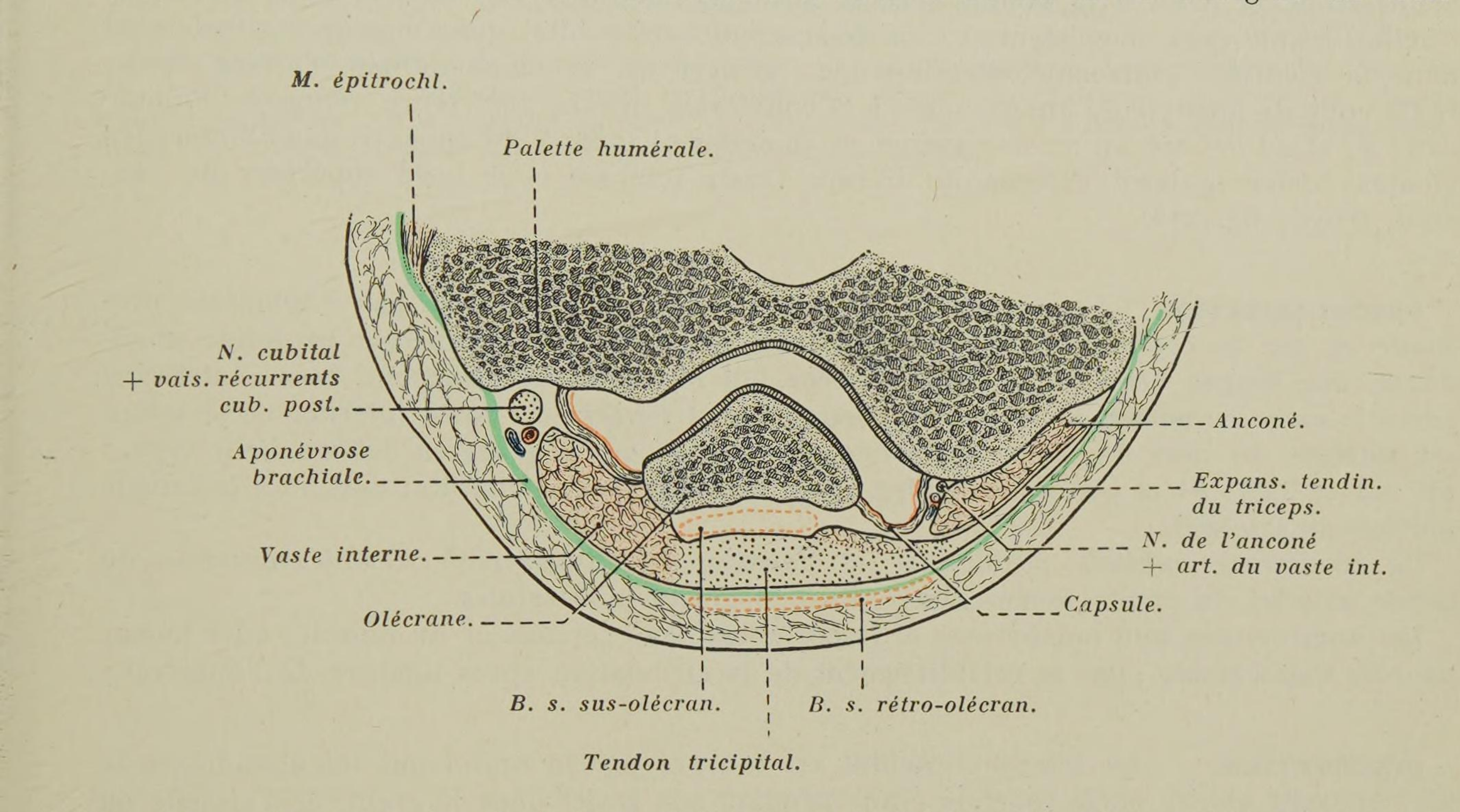

Fig. 213. — *Coupe transversale de l'articulation du coude (région olécranienne) légèrement oblique de haut en bas et de dedans en dehors, montrant les rapports du triceps brachial; côté droit, segment inférieur de la coupe.*

interne; la cloison intermusculaire interne sépare le vaste interne du paquet vasculo-nerveux du bras (vaisseaux huméraux et nerf médian) et du brachial antérieur; et *en arrière,* à l'aponévrose brachiale, au tissu cellulo-adipeux sous-cutané et aux téguments de la face postérieure du bras; dans le tissu cellulaire sous-cutané cheminent des branches des rameaux cutanés interne et externe du radial et des filets descendants du rameau cutané de l'épaule.

Son *bord externe* croise le long supinateur et le premier radial externe; son *bord interne* est croisé par le nerf cubital lorsque ce dernier quitte la loge postérieure du bras pour gagner la gouttière épitrochléo-olécranienne (voy. : fig. 345).

Espace huméro-tricipital. — L'*espace huméro-tricipital* est un espace de forme triangulaire *(triangle huméro-tricipital)* à base supérieure et à sommet inférieur; il est limité en dedans par la longue portion du triceps; en haut par le bord inférieur du grand rond et du grand dorsal; et en dehors par la face interne de l'humérus.

Dans cet espace, et immédiatement au-dessous du tendon du grand rond, le nerf radial

quitte la région axillaire pour aborder la gouttière radiale (loge postérieure du bras); il est accompagné dans son trajet par l'artère humérale profonde, branche de l'humérale et par ses veines satellites (voy. : fig. 331).

3° ***Au coude,*** le triceps est représenté par son tendon d'insertion terminale *(tendon tricipital)* et par les fibres les plus inférieures du vaste interne qui débordent le tendon latéralement, de telle sorte qu'en arrière le vaste interne est recouvert par le tendon tricipital à sa partie moyenne et par l'aponévrose brachiale latéralement.

Il répond : *a) en arrière,* à la peau, au tissu cellulaire sous-cutané et à la *bourse séreuse rétro-olécranienne,* siège des hygromas du coude; *b) en avant,* au cul-de-sac sous-tricipital de l'articulation du coude et à la nappe cellulo-graisseuse qui le sépare de cette articulation, et enfin à la bourse séreuse sus-olécranienne et au muscle sous-anconé de Theile lorsque ceux-ci existent; *c) en dedans,* au nerf cubital qui s'engage verticalement dans la gouttière épitrochléo-olécranienne; le nerf est accompagné par l'artère récurrente cubitale postérieure anastomosée à la collatérale interne inférieure venue de l'humérale; *d)* et *en dehors,* au muscle anconé et au nerf de l'anconé qui apparaît dans l'interstice compris entre le bord externe du triceps (vaste interne) et le bord supérieur de l'anconé (voy. : fig. 213).

VASCULARISATION. — Les artères du triceps sont fournies : *a)* par l'*humérale profonde* et par la *collatérale interne supérieure*; généralement l'humérale profonde abandonne une longue branche au vaste interne qui chemine verticalement dans l'interstice compris entre ce muscle et la longue portion : c'est l'*artère du vaste interne*; cette artère est satellite du nerf du vaste interne et de l'anconé qui se place en dehors d'elle (voy. : fig. 331 et 332); *b)* et par la *circonflexe postérieure* (rameau tricipital destiné à la longue portion du triceps).

La *récurrente cubitale postérieure* et l'*anastomose transversale sus-olécranienne* du cercle artériel du coude fournissent également quelques artérioles.

Les anastomoses sont nombreuses et importantes dans l'épaisseur du muscle; elles jouent un rôle indiscutable pour le rétablissement de la circulation après ligature de l'humérale.

INNERVATION. — Le triceps brachial est innervé par le *radial* qui lui abandonne le plus souvent *quatre nerfs* (parfois cinq) pendant son trajet dans le creux de l'aisselle ou au niveau de la gouttière radiale, à savoir : le nerf de la longue portion du triceps, le nerf supérieur du vaste interne, le nerf supérieur du vaste externe, le nerf inférieur du vaste externe, et le nerf du vaste interne et de l'anconé (pour plus de détails, voy. : *Branches collatérales du nerf radial*) (voy. : fig. 331).

ACTION. — Le triceps brachial est avant tout *extenseur* de l'avant-bras sur le bras ; par sa longue portion, il est également *adducteur* du bras lorsque celui-ci est écarté du tronc; enfin, dans l'élévation du bras, il applique la tête humérale contre la cavité glénoïde de l'omoplate.

Muscle sous-anconé de Theile ou subanconeus

Ce muscle inconstant est représenté par quelques fibres musculaires aberrantes venues du vaste interne. Elles naissent de la face postérieure de l'humérus, au pourtour de la fossette olécrânienne et principalement sur ses bords latéraux; elles sont le plus souvent groupées en une mince lame charnue qui se termine sur la face postérieure de la capsule articulaire du coude.

Ce muscle est improprement appelé *muscle tenseur de la synoviale du coude,* désignation peu logique puisque la partie postérieure de la capsule articulaire et son cul-de-sac sous-tricipital ne sont tendus que lorsque l'avant-bras est en flexion sur le bras.

Muscle épitrochléo-cubital.

Le *muscle épitrochléo-cubital*, ou *muscle épitrochléo-olécranien*, est un petit muscle surnuméraire, inconstant comme le précédent et très variable dans sa forme, sa constitution et son développement.

Lorsqu'il existe, il est généralement représenté par un faisceau charnu, court, rectangulaire (parfois aussi triangulaire), tendu entre la face postérieure de l'épitrochlée et le bord interne de l'olécrane, sous l'aponévrose brachiale superficielle et en arrière du nerf cubital. Il réunit l'une à l'autre les insertions supérieures du muscle cubital antérieur.

Le nerf cubital et l'artère qui l'accompagne dans la gouttière épitrochléo-olécranienne glissent dans un tunnel ostéo-musculaire, entre ce muscle et la face postérieure de l'épitrochlée.

Ce muscle est innervé par le nerf cubital, et le rameau qui lui est destiné naît généralement d'un tronc commun avec le rameau articulaire du coude ; plus rarement, il se détache du nerf supérieur du cubital antérieur; il aborde le muscle par sa face profonde (voy. : *Nerf cubital*).

Chez un grand nombre de mammifères (singes), ce muscle existe normalement; chez l'homme où il est en voie de régression, nous le considérons comme un faisceau aberrant du muscle cubital postérieur; la *bandelette épitrochléo-olécranienne* annexée à l'articulation du coude (ligament extrinsèque) représente le reliquat fibreux de ce muscle.

MUSCLES DE L'AVANT-BRAS

Au nombre de *vingt,* les muscles de l'avant-bras sont disposés autour des deux pièces squelettiques de ce segment de membre (cubitus et radius) et de la membrane interosseuse; parmi ces muscles, un seul est exclusivement antibrachial, c'est le carré pronateur ; enfin deux groupes musculaires de l'avant-bras, les *muscles épicondyliens* et *épitrochléens,* s'attachent respectivement par un tendon commun sur chacune des apophyses juxta-articulaires de la palette humérale, épicondyle et épitrochlée, à l'exception de l'anconé qui s'attache à l'épicondyle par un tendon séparé.

Destinés principalement aux mouvements de l'avant-bras, de la main et des doigts (pronation et supination, flexion et extension, abduction et adduction) : ces muscles se terminent en majeure partie par de longs et solides tendons sur certains os du carpe (pisiforme), sur le métacarpe ou sur les phalanges (fléchisseurs et extenseurs des doigts), et pour le petit palmaire sur l'aponévrose palmaire superficielle.

Topographiquement, on peut les classer en *trois groupes* qui occupent respectivement chacune des *trois loges musculaires* de l'avant-bras : *antérieure, externe,* et *postérieure.*

MUSCLES DE LA LOGE ANTÉRIEURE DE L'AVANT-BRAS

La loge antérieure de l'avant-bras comprend *huit muscles* disposés suivant *trois plans* superposés :

a) Le *premier plan,* ou *plan superficiel,* comprend quatre muscles (voy. : fig. 215) qui rayonnent en éventail de l'épitrochlée à la face antérieure de l'avant-bras : ce sont, de dehors en dedans, le *rond pronateur,* le *grand palmaire,* le *petit palmaire* et le *cubital antérieur,* formant les *muscles épitrochléens superficiels*; tous ces muscles s'insèrent par un tendon commun sur la face antérieure de l'épitrochlée; parmi ces quatre muscles, le premier a une direction oblique en bas et en dehors, le dernier est à peu près vertical, les deux autres (muscles palmaires) ont une direction intermédiaire.

b) Le *deuxième plan,* ou *plan moyen,* est constitué par les trois muscles fléchisseurs des doigts, à savoir : le *fléchisseur commun superficiel des doigts,* le *fléchisseur propre du pouce* et le *fléchisseur commun profond des doigts.*

c) Le *troisième plan,* ou *plan profond,* est représenté par un seul muscle, le *carré pronateur,* dont les fibres charnues ont une direction transversale (voy. : fig. 214).

Du point de vue fonctionnel, ces huit muscles sont des fléchisseurs et des pronateurs de la main et des fléchisseurs des doigts; ils sont innervés par le médian et le cubital.

ROND PRONATEUR

Le rond pronateur ou *pronateur oblique* est le plus externe des muscles épitrochléens superficiels; aplati d'avant en arrière, il présente une direction oblique de haut en bas et de dedans en dehors; il occupe successivement la région du pli du coude et la moitié supérieure de la région antibrachiale; charnu dans ses deux tiers supérieurs, il est tendineux dans son tiers inférieur.

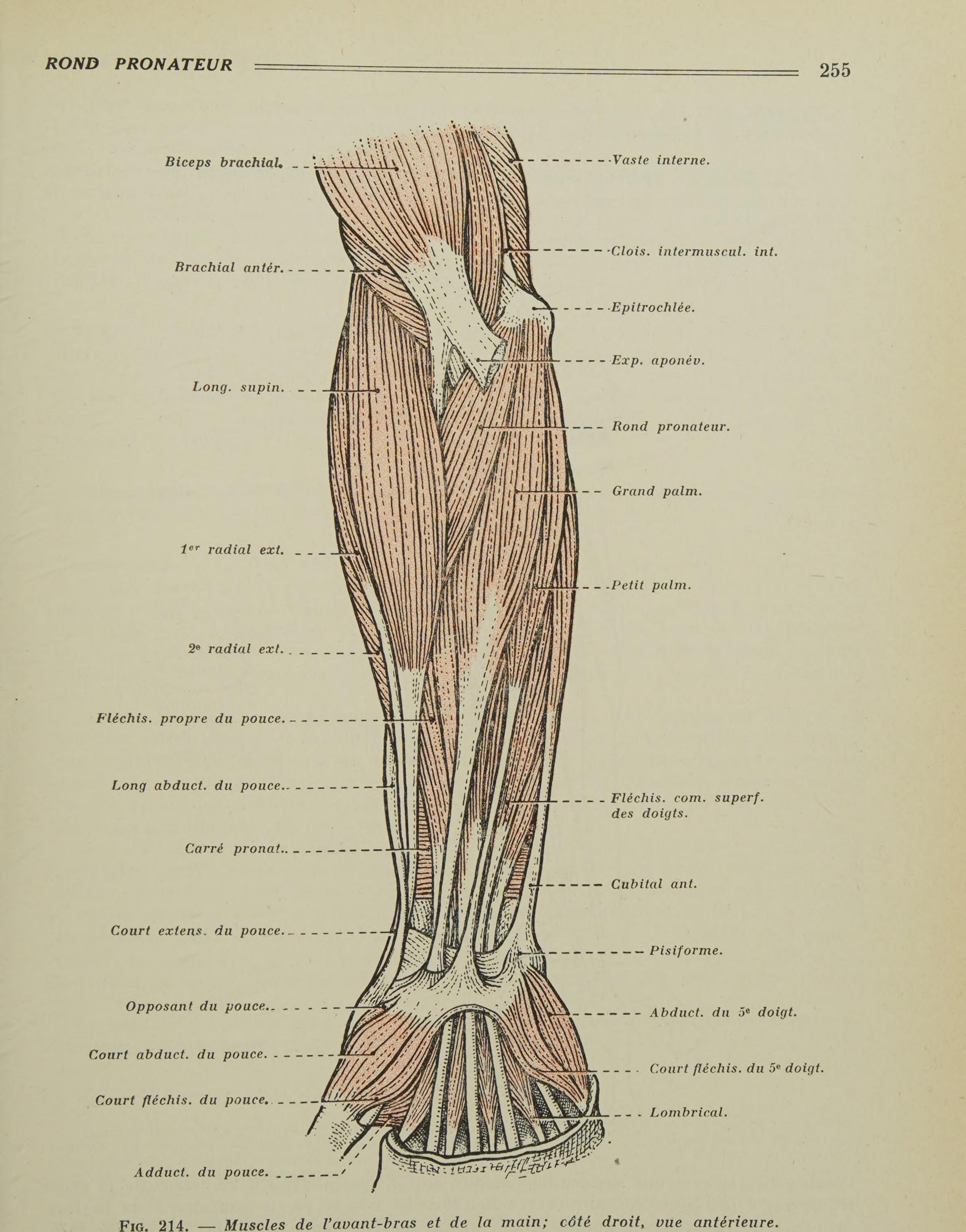

FIG. 214. — *Muscles de l'avant-bras et de la main; côté droit, vue antérieure.*

INSERTIONS. — Le rond pronateur naît en haut par *deux faisceaux* ou *chefs*; l'un *épitrochléen* ou *huméral*, l'autre *coronoïdien* ou *cubital*.

1° Le ***faisceau épitrochléen,*** superficiel et volumineux, s'insère par le tendon commun des muscles épitrochléens : *a)* sur la face antérieure et sur le bord interne de

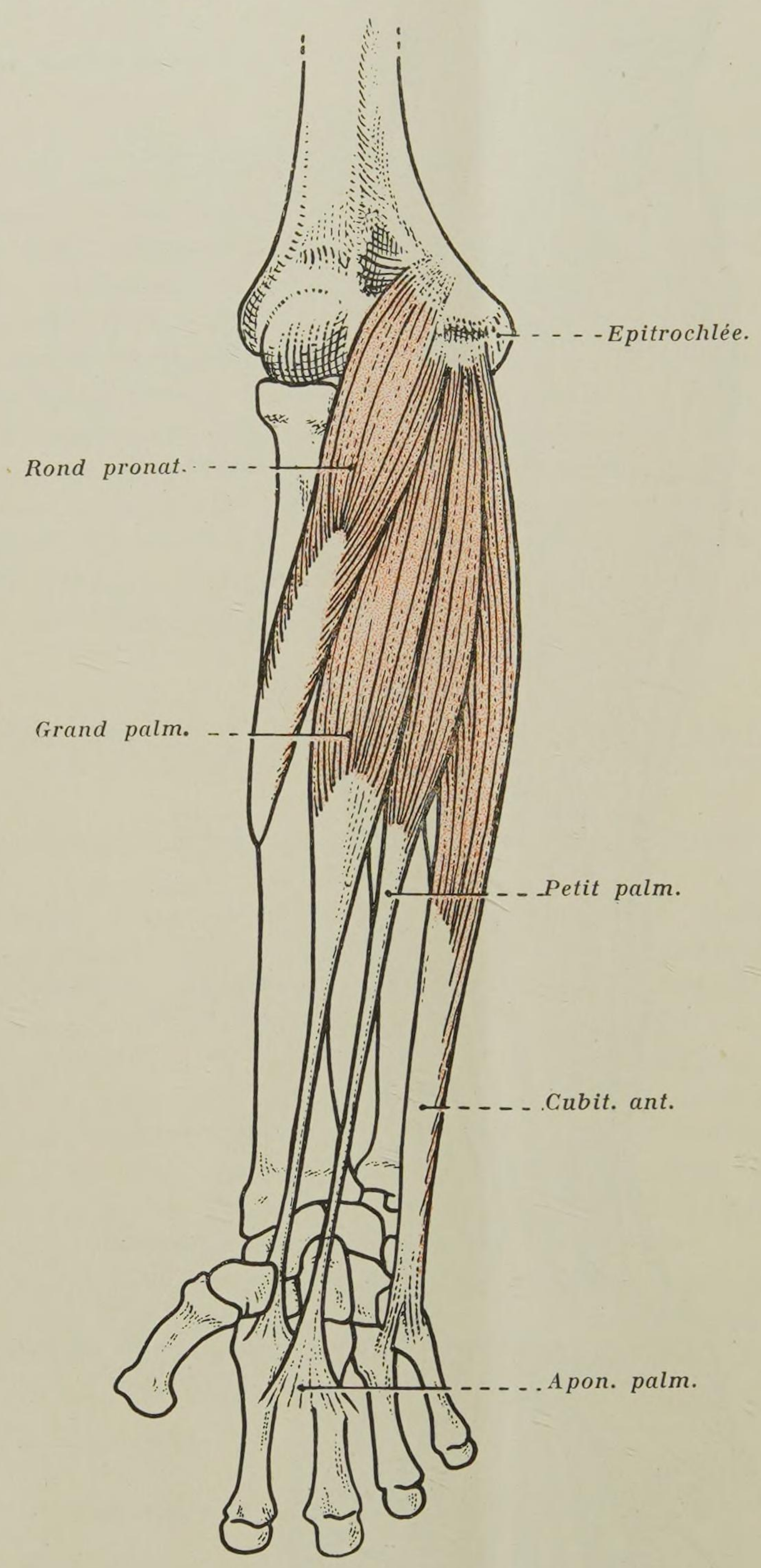

FIG. 215.
Muscles de la loge antérieure de l'avant-bras, plan superficiel (muscles épitrochléens); côté droit, vue antérieure.

l'épitrochlée suivant une surface triangulaire située immédiatement au-dessus de la crête transversale pré-épitrochléenne (voy. : fig. 20); *b)* sur la partie supérieure de la face profonde de l'aponévrose antibrachiale; *c)* sur la face antérieure de l'extrémité inférieure de la cloison intermusculaire interne (par quelques fibres seulement).

Lorsqu'il existe une apophyse sus-épitrochléenne, les insertions du rond pronateur se prolongent d'une façon constante vers le haut, sur la bandelette sus-épitrochléenne qui unit l'apophyse précitée à l'épitrochlée.

Ce faisceau est adossé et fusionné au tendon d'insertion du grand palmaire (1).

2° Le ***faisceau coronoïdien,*** profond et beaucoup plus grêle, est parfois inconstant; il est sous-jacent au précédent; il s'insère sur le versant interne de l'apophyse coronoïde en dedans des insertions du tendon du brachial antérieur, en dehors et en avant des insertions coronoïdiennes du fléchisseur commun superficiel des doigts (voy. : fig. 35).

TRAJET, DIRECTION ET CONSTITUTION DU MUSCLE. — De cette origine les deux chefs se dirigent obliquement en bas et en dehors; ils déterminent entre eux une *boutonnière musculaire* dans laquelle descend verticalement le *nerf médian*, puis ils fusionnent; les fibres charnues se jettent sur les deux faces supérieure et inférieure d'un tendon aplati, ce tendon s'engage ensuite entre le long supinateur, les muscles radiaux et le radius qu'il contourne.

TERMINAISON. — Il se termine sur une facette rugueuse, véritable empreinte d'insertion, ovalaire, située au tiers moyen de la face externe du radius.

RAPPORTS. — Le rond pronateur présente *deux faces* et *deux bords.*

La *face antérieure* ou *superficielle* répond : *a)* dans ses *deux tiers supérieurs,* à l'aponévrose antibrachiale, à l'expansion aponévrotique du biceps, aux veines superficielles de l'avant-bras (veine cubitale et veine médiane) et aux filets du brachial cutané interne et du musculo-cutané; *b)* et dans son *tiers inférieur,* où le muscle est profond, au long supinateur, aux deux muscles radiaux, aux vaisseaux radiaux et à la branche antérieure du nerf radial.

La *face postérieure* ou *profonde* répond de haut en bas et de dedans en dehors : au brachial antérieur, au tendon du biceps, au fléchisseur commun superficiel des doigts, aux fibres les plus inférieures du court supinateur et au radius. Dans la partie située en dedans du tendon du biceps, cette face est croisée par les vaisseaux cubitaux et par l'artère récurrente cubitale antérieure; le chef coronoïdien sépare les vaisseaux cubitaux (portion oblique) du nerf médian.

Le *bord supéro-externe* répond près de ses insertions épitrochléennes à la gouttière bicipitale interne, dans laquelle cheminent superficiellement la veine basilique et la médiane basilique; il est croisé à distance par la veine communicante du pli du coude; il croise lui-même successivement le nerf médian et la terminaison de l'artère humérale (bifurcation basse) ou ses deux branches terminales radiale et cubitale (bifurcation haute); il forme avec le long supinateur le *V musculaire du pli du coude,* dans lequel le tendon du biceps, tordu sur son axe, et le brachial antérieur plongent vers la profondeur (voy. : fig. 203).

Le *bord inféro-interne* répond en haut au grand palmaire et plus bas au fléchisseur commun superficiel des doigts.

---

(1) La plupart des auteurs classiques décrivent des *cloisons fibreuses* qui séparent les uns des autres les muscles épitrochléens au niveau de leurs insertions tendineuses humérales, et sur lesquelles ces muscles prennent des attaches; en réalité, *ces cloisons sont artificielles (artfact),* car elles résultent de l'adossement de deux tendons voisins; les fibres tendineuses d'insertion y sont juxtaposées sans interposition de cloisons intermédiaires vraies et une dissection minutieuse permet de séparer les tendons les uns des autres. Une semblable remarque s'applique également aux muscles épicondyliens. Les insertions de ces groupes musculaires se font sur l'épitrochlée ou sur l'épicondyle, sauf exception pour l'anconé, par un *tendon commun* à tous les muscles du groupe.

VASCULARISATION. — La vascularisation du rond pronateur est très variable ; ce muscle reçoit en général plusieurs artérioles; deux sont à peu près constantes : *a)* l'une provient de la *terminaison de l'humérale,* elle suit le nerf supérieur du muscle pour se distribuer au chef épitrochléen; *b)* l'autre est issue, soit de la *cubitale,* soit du *tronc des interosseuses,* soit de l'*artère du nerf médian*; elle suit le nerf inférieur du muscle et se distribue au chef coronoïdien (pédicules vasculo-nerveux du muscle).

Les autres branches artérielles proviennent du tronc des récurrentes cubitales, de la récurrente cubitale antérieure, de la radiale, de l'interosseuse antérieure et parfois aussi de la collatérale interne inférieure.

INNERVATION. — Le rond pronateur est innervé par le *médian* qui lui fournit deux *branches,* à savoir : *a)* le *nerf supérieur du rond pronateur* destiné au chef épitrochléen, qu'il aborde par sa face profonde; *b)* et le *nerf inférieur du rond pronateur,* beaucoup plus grêle, qui se détache du tronc commun des nerfs des muscles de la couche superficielle de l'avant-bras; cette branche est destinée au chef coronoïdien, qu'il aborde par sa face antérieure près du bord supérieur du muscle.

ACTION. — Le rond pronateur est avant tout, et comme son nom l'indique, un *muscle pronateur;* il imprime au poignet et à la main un mouvement de rotation autour d'un axe vertical qui place la paume de la main en dehors et le pouce en arrière.

Il est accessoirement *fléchisseur* de l'avant-bras sur le bras lorsque le radius est immobilisé en supination par la contraction du court supinateur et du biceps.

GRAND PALMAIRE

Le grand palmaire *(radial interne)* est un muscle allongé, interposé entre le rond pronateur et le petit palmaire; il s'étend de l'épitrochlée au deuxième métacarpien; charnu dans sa moitié supérieure, il présente un aspect fusiforme aplati; tendineux dans sa moitié inférieure, il repose sur le plan des fléchisseurs.

INSERTIONS. — Il s'insère en haut par des fibres tendineuses : *a)* sur la face antérieure de l'épitrochlée, au-dessous et un peu en dedans des insertions du rond pronateur dont il est séparé par la crête transversale pré-épitrochléenne; *b)* et sur la face profonde de l'aponévrose antibrachiale.

Le tendon d'insertion du grand palmaire est fusionné aux tendons des muscles épitrochléens adjacents, à savoir : rond pronateur en avant et en dehors, petit palmaire en dedans et fléchisseur commun superficiel en arrière (voy. : fig. 214 et 215).

TRAJET, DIRECTION, TERMINAISON. — A ces insertions fait suite un corps charnu, aplati d'avant en arrière, situé en avant du fléchisseur commun superficiel des doigts; vers la partie moyenne de l'avant-bras, le corps charnu fait suite à un tendon d'abord aplati, puis cylindrique; ce tendon croise successivement de haut en bas et de dedans en dehors le fléchisseur sublime, puis le fléchisseur propre du pouce (voy. : fig. 216); au niveau du poignet, il s'engage dans la partie externe du canal carpien, sous le ligament annulaire antérieur du carpe, puis il glisse en dedans de la crête du trapèze dans un tunnel ostéofibreux (coulisse du grand palmaire) pour se terminer en s'insérant par une lame tendineuse triangulaire aplatie sur la face antérieure de la base du deuxième métacarpien; deux expansions tendineuses accessoires se détachent du tendon du grand palmaire, l'une interne, constante, dirigée presque horizontalement, se fixe sur la face antérieure de la

base du troisième métacarpien; l'autre, externe, plus grêle et inconstante, s'attache sur le versant inférieur de la crête du trapèze (voy. : fig. 70, 92, 216 et 217).

Dans son ensemble, le grand palmaire est oblique en bas et en dehors, toutefois beaucoup moins oblique que le rond pronateur.

RAPPORTS. — Le grand palmaire occupe successivement l'avant-bras, dont il traverse la face antérieure en diagonale, et le poignet.

1° A l'avant bras, le grand palmaire répond : *a) en avant,* à l'aponévrose antibrachiale, à l'expansion aponévrotique du biceps, qui le recouvrent, et aux vaisseaux et nerfs super-

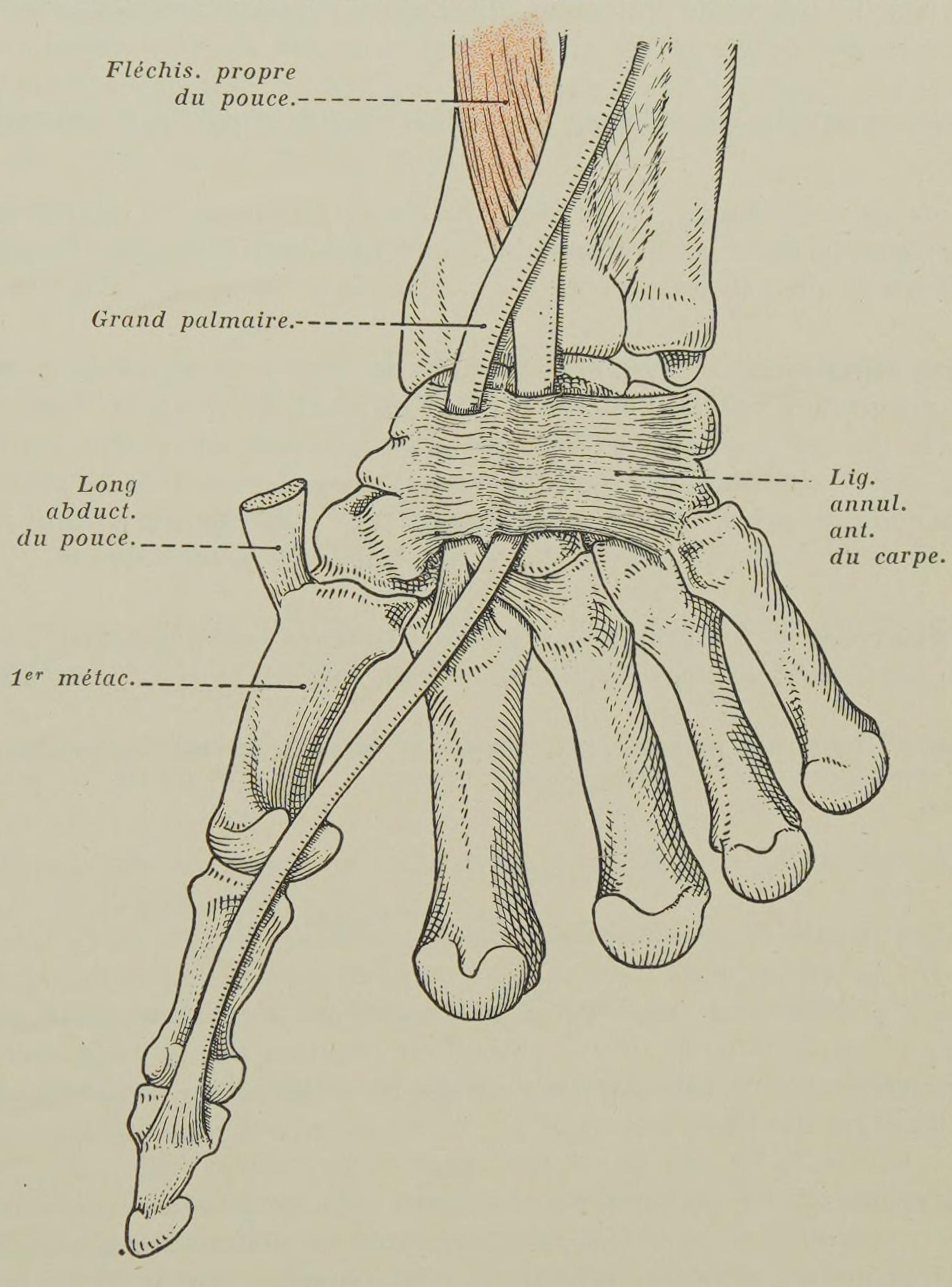

FIG. 216. *Trajet au poignet et à la main des tendons fléchisseur propre du pouce et grand palmaire.*

ficiels de la région (brachial cutané interne et musculo-cutané); *b)* et *en arrière,* aux muscles fléchisseur commun superficiel des doigts et fléchisseur propre du pouce qui le séparent du médian, du fléchisseur commun profond et du carré pronateur (voy. : fig. 222).

Son *bord interne* répond au petit palmaire dont il s'écarte dans sa portion tendineuse. Son *bord externe* répond en haut au rond pronateur et plus bas au long supinateur, dont il se rapproche de plus en plus; entre les tendons du grand palmaire et du long supinateur, il existe une gouttière dans laquelle cheminent les vaisseaux radiaux *(gouttière du*

pouls) et la branche antérieure du nerf radial; mais le paquet vasculo-nerveux reste toujours quelque peu éloigné du grand palmaire dont le tendon forme la berge interne de la gouttière du pouls, alors qu'il reste au contact du tendon du long supinateur.

2° ***Au poignet,*** le tendon du grand palmaire est situé dans la partie la plus externe de la gouttière carpienne; à ce niveau il est logé dans un tunnel ostéo-fibreux qui constitue la *coulisse du grand palmaire* : celle-ci est limitée en arrière par le scaphoïde et par la gouttière du grand palmaire, creusée sur le trapèze; en dehors, par la crête du trapèze; en avant par le ligament annulaire antérieur du carpe, et en dedans par l'expansion profonde de ce ligament, qui va se fixer sur la face antérieure du scaphoïde et du trapézoïde et parfois sur le tubercule antérieur du grand os; cette expansion le sépare des tendons fléchisseurs des doigts et du nerf médian compris dans le canal carpien (voy. : fig. 216 et 224).

Dans ce conduit ostéo-fibreux le tendon est accompagné d'une gaine synoviale de glissement.

Près de sa terminaison, le tendon du grand palmaire est recouvert par l'adducteur du pouce et par le faisceau profond du court fléchisseur du pouce, qui le sépare du tendon du fléchisseur propre du pouce.

VASCULARISATION. — Le grand palmaire reçoit des artères : *a) principalement* de *l'artère récurrente cubitale antérieure* qui lui abandonne un ou deux rameaux qui abordent le muscle par sa face profonde : l'un d'eux *(artère du grand palmaire)* est satellite du nerf du muscle (pédicule vasculo-nerveux); il se divise dans le muscle en deux branches, l'une ascendante grêle, l'autre descendante, plus volumineuse et plus longue; *b)* et *accessoirement* de la *radiale,* de la *cubitale,* et du *tronc des interosseuses.*

INNERVATION. — Le grand palmaire est innervé par le *médian*; le nerf aborde le muscle par son bord externe près de ses insertions humérales (voy. : fig 338).

ACTION. — Le grand palmaire est *fléchisseur de la main sur l'avant-bras (flexor carpi radialis)* et *de l'avant-bras sur le bras*; accessoirement, il tend à porter la main en pronation et en abduction.

PETIT PALMAIRE

Le petit palmaire est un muscle grêle allongé, inconstant, situé parallèlement au grand palmaire et en dedans de lui; il s'étend de l'épitrochlée à l'aponévrose palmaire; comme le grand palmaire, il est charnu à sa partie supérieure, tendineux à sa partie inférieure (voy. : fig. 214 et 215).

INSERTIONS. — Le petit palmaire s'insère : *a)* sur la face antérieure de l'épitrochlée par le *tendon commun* des muscles épitrochléens, en dedans du grand palmaire et au-dessous du rond pronateur dont les insertions sont séparées par la crête transversale pré-épitrochléenne; *b)* et sur la face profonde de l'aponévrose antibrachiale.

Le tendon de ce muscle est uni d'une part à celui du grand palmaire en dehors, et d'autre part à ceux du fléchisseur commun superficiel et du cubital antérieur en arrière.

TRAJET ET TERMINAISON. — A ces insertions fait suite un corps charnu fusiforme, généralement court et grêle; au tiers moyen de l'avant-bras, le muscle fait place à un tendon grêle qui descend sur la face antérieure du fléchisseur commun superficiel des doigts, en se rapprochant de plus en plus de la ligne médiane.

Son tendon, parallèle à celui du grand palmaire, devient superficiel; il s'aplatit et s'épanouit en éventail au-dessus du ligament annulaire antérieur du carpe et à la partie moyenne du poignet, en se continuant par l'aponévrose palmaire superficielle; quelques fibres profondes s'arrêtent sur la face antérieure du ligament annulaire du carpe; les fibres les plus externes se perdent sur les insertions supérieures du court abducteur du pouce (voy. : fig. 214 et 215).

RAPPORTS. — *1° A l'avant-bras,* le petit palmaire répond : *en avant,* à l'aponévrose antibrachiale, à l'expansion aponévrotique du biceps et aux téguments; *en arrière,* au fléchisseur commun superficiel des doigts sur lequel il repose; *en dehors,* au grand palmaire; *en dedans,* au cubital antérieur (voy. : fig. 214).

2° ***Au poignet,*** son tendon répond : *en dehors,* à celui du grand palmaire qui le sépare des vaisseaux radiaux situés dans la gouttière du pouls; *en dedans* au cubital antérieur dont il reste éloigné; *en arrière* et *en dedans* au nerf médian.

INNERVATION. — Le petit palmaire est innervé par le *médian*; son nerf provient parfois d'un tronc commun avec celui du grand palmaire.

ACTION. — Le petit palmaire est *fléchisseur de la main* sur l'avant-bras, et accessoirement *fléchisseur de l'avant-bras sur le bras* et *tenseur de l'aponévrose palmaire superficielle.*

CUBITAL ANTÉRIEUR

Le cubital antérieur est un muscle allongé, situé sur le côté interne de l'avant-bras, en dedans du petit palmaire; il s'étend de l'épitrochlée au pisiforme.

INSERTIONS. — Le cubital antérieur s'insère en haut par *deux faisceaux* : l'un épitrochléen, l'autre cubital.

1° Le ***faisceau épitrochléen*** naît, par un court tendon, de la face antérieure, du bord inférieur et du sommet de l'épitrochlée.

Ce tendon est commun avec ceux des autres muscles épitrochléens, et plus spécialement avec ceux des muscles grand et petit palmaires en avant et fléchisseur commun superficiel en arrière et en dedans, avec lesquels il est fusionné à son origine humérale.

2° Le ***faisceau cubital*** naît : *a)* sur le bord interne de l'olécrane; *b)* sur les deux tiers supérieurs du bord postérieur du cubitus ou crête cubitale, par une mince lame tendineuse adhérente à l'insertion cubitale de l'aponévrose antibrachiale; *c)* et accessoirement, sur le tubercule coronoïdien, au-dessous des insertions du faisceau moyen du ligament latéral interne de l'articulation du coude (voy. : fig. 39 et 41).

Une ARCADE FIBREUSE tendue entre l'olécrane et l'épitrochlée réunit ces deux faisceaux et donne insertion par sa convexité à quelques fibres charnues; cette arcade continue en bas la bandelette épitrochléo-olécranienne, mais elle est plus épaisse que cette dernière; toutes les deux transforment la gouttière épitrochléo-olécranienne en un tunnel ostéo-fibreux dans lequel s'engage le nerf cubital (voyez ce nerf).

Le nerf cubital (accompagné dans son trajet de l'artère récurrente cubitale postérieure) traverse le cubital antérieur entre ses deux faisceaux épitrochléen et cubital, pour aborder la loge antérieure de l'avant-bras.

CONSTITUTION ET TRAJET. — Les fibres charnues des deux faisceaux se réunissent à quelques centimètres au-dessous de l'articulation du coude; elles se jettent sur un tendon qui apparaît assez haut en avant du muscle; les fibres charnues du faisceau cubital se jettent obliquement sur la face postérieure et interne du tendon et descendent très bas (voy. : fig. 215 et 217).

Le muscle suit un trajet à peu près vertical, tout en longeant le bord interne de l'avant-bras.

TERMINAISON. — Le cubital antérieur se termine par un fort tendon qui se fixe sur le pisiforme immédiatement au-dessus des insertions de l'abducteur du cinquième doigt ;

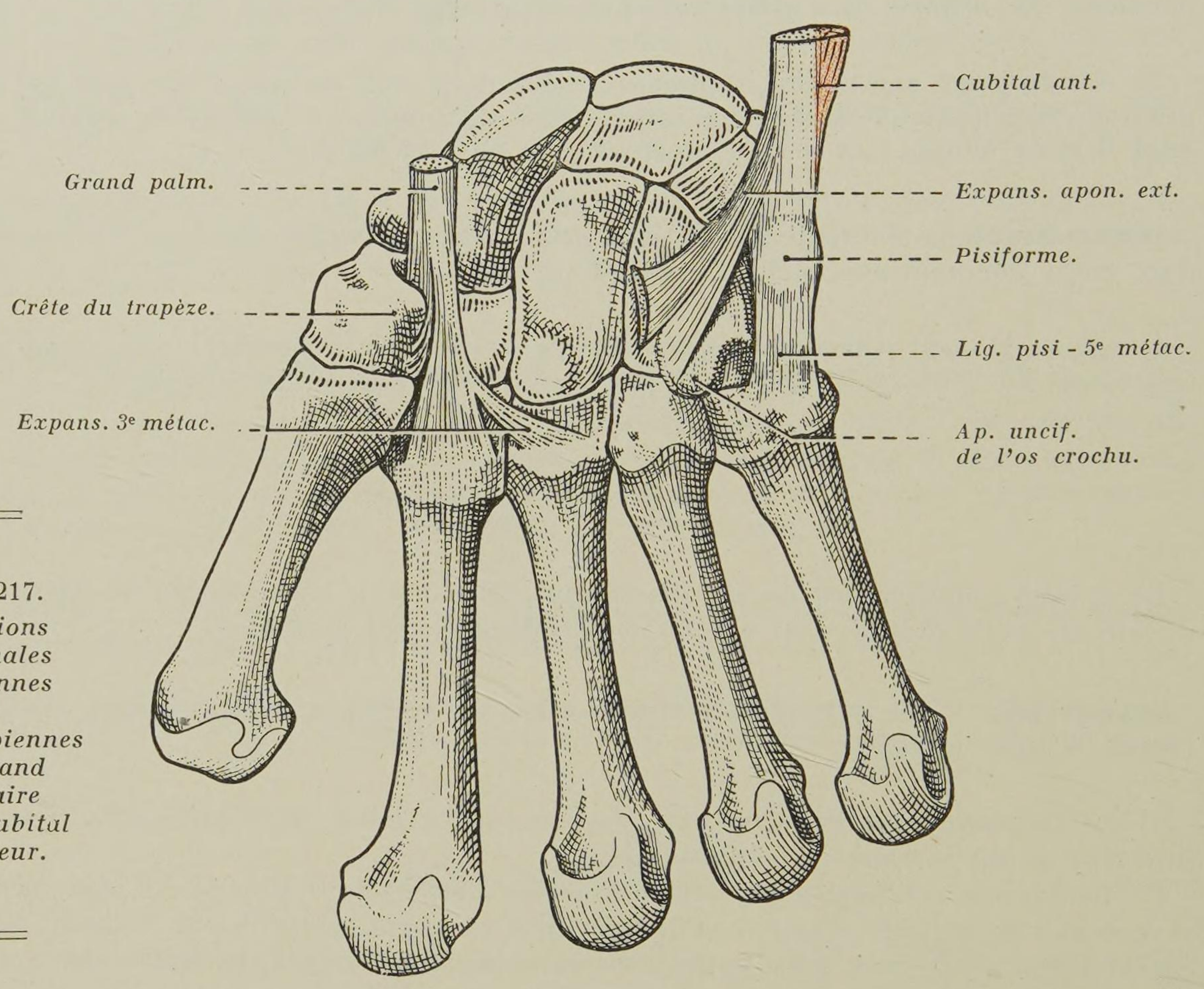

FIG. 217. *Insertions terminales carpiennes et métacarpiennes du grand palmaire et du cubital antérieur.*

au niveau de sa terminaison, des *expansions tendineuses* partent des bords du tendon : *a)* l'une, *externe,* confondue parfois avec le ligament pisi-unciformien, passe en pont devant les vaisseaux et nerf cubitaux pour se fixer sur l'apophyse unciforme de l'os crochu, et sur le ligament annulaire antérieur du carpe; elle prend part à la constitution de la paroi antérieure du *canal de Guyon*; *b)* l'autre, *interne,* se divise en deux feuillets : l'un, superficiel, se perd dans les insertions supérieures de l'abducteur du petit doigt; l'autre, profond, se fusionne au ligament pisi - cinquième métacarpien pour se terminer sur la face antérieure de la base du cinquième et parfois du quatrième métacarpien (voy. : fig. 217).

C'est cette disposition terminale du cubital antérieur et ses connexions avec le pisiforme qui ont fait décrire par certains anatomistes le pisiforme comme un os sésamoïde intercalé dans le tendon de ce muscle; en réalité une telle conception est erronée, le pisiforme ne pouvant être assimilé, ni embryologiquement, ni anatomiquement, à un os sésamoïde.

RAPPORTS. — Le cubital antérieur entre en rapport : *a)* par sa *face superficielle* ou *antéro-interne* avec l'aponévrose antibrachiale et la terminaison de l'expansion aponévrotique du biceps, avec les vaisseaux et nerfs superficiels (veine cubitale superficielle et filets du brachial cutané interne) et la peau; *b)* par sa *face profonde* ou *postéro-externe* avec le plan des fléchisseurs et le carré pronateur.

Son *bord externe* s'écarte de plus en plus du petit palmaire et entre les deux tendons on entrevoit le fléchisseur commun superficiel des doigts.

Les vaisseaux et nerfs cubitaux sont satellites du cubital antérieur et sont en partie recouverts par son bord externe; l'artère ne rejoint le muscle qu'à l'union du tiers supérieur et du tiers moyen de l'avant-bras (voy. : *Artère cubitale*).

VASCULARISATION. — Les artères du cubital antérieur sont au nombre de *trois* ou *quatre*; les plus importantes naissent de la *cubitale* au niveau de son tiers moyen; elles pénètrent le muscle de sa face profonde. Un rameau très grêle destiné plus spécialement à la partie voisine des insertions supérieures se détache de la récurrente cubitale postérieure.

INNERVATION. — Le cubital antérieur est innervé par le *nerf cubital* qui lui abandonne plusieurs filets (deux à six en moyenne), parmi lesquels on distingue le plus souvent deux nerfs principaux, le nerf supérieur et le nerf inférieur du cubital antérieur.

ACTION. — Le cubital antérieur est *fléchisseur* et légèrement adducteur de la main sur l'avant-bras; de plus, par l'intermédiaire du ligament pisi-cinquième métacarpien, il imprime au bord cubital de la main un mouvement de rotation de dedans en dehors.

Le cubital antérieur se contracte synergiquement avec le grand palmaire, le cubital postérieur et les radiaux, afin de fixer le poignet lorsque les doigts exécutent un mouvement de prise efficace comme dans l'acte qui consiste à serrer un manche d'outil.

MUSCLES FLÉCHISSEURS DES DOIGTS

Les muscles fléchisseurs des doigts (longs fléchisseurs, par opposition aux courts fléchisseurs du pouce et du petit doigt, qui font partie des éminences thénar et hypothénar), forment un groupe de *trois muscles* qui occupent le plan moyen *(plan des fléchisseurs)* de la loge antérieure de l'avant-bras.

Ces trois muscles s'étendent du squelette antibrachial aux phalanges et ont une action commune, la *flexion des doigts*.

Ils sont disposés suivant *deux couches* : *a)* l'une, *superficielle*, comprend le fléchisseur commun superficiel des doigts; *b)* l'autre, *profonde*, comprend le fléchisseur commun profond des doigts en dedans et le fléchisseur propre du pouce en dehors (voy. : fig. 218, 220 et 222).

Fléchisseur commun superficiel des doigts.

Le *fléchisseur commun superficiel des doigts* ou *fléchisseur sublime* est un muscle aplati, large et très épais, charnu dans sa partie supérieure, tendineux et fasciculé dans sa partie inférieure.

A l'avant-bras, il est interposé entre les muscles épitrochléens superficiels et la couche profonde des fléchisseurs (fléchisseur commun profond et fléchisseur propre du pouce) qu'il recouvre complètement. Il s'étend de l'épitrochlée et des deux os de l'avant-bras à la face palmaire de la phalangine des quatre derniers doigts.

INSERTIONS. — Ses insertions supérieures se font par l'intermédiaire de *deux faisceaux* : l'un épitrochléo-cubital, l'autre radial.

1° Le ***faisceau*** ou ***chef épitrochléo-cubital*** naît : *a)* de la face antérieure de l'épitrochlée par un *tendon commun* avec les autres muscles épitrochléens; ses insertions sont situées au-dessous de celles du rond pronateur, mais elles atteignent en haut la crête transversale pré-épitrochléenne sur laquelle elles contractent de solides insertions *(crête du fléchisseur commun superficiel)*; au-dessus des insertions du ligament latéral interne et en dehors de celles du grand et du petit palmaire et du cubital antérieur;

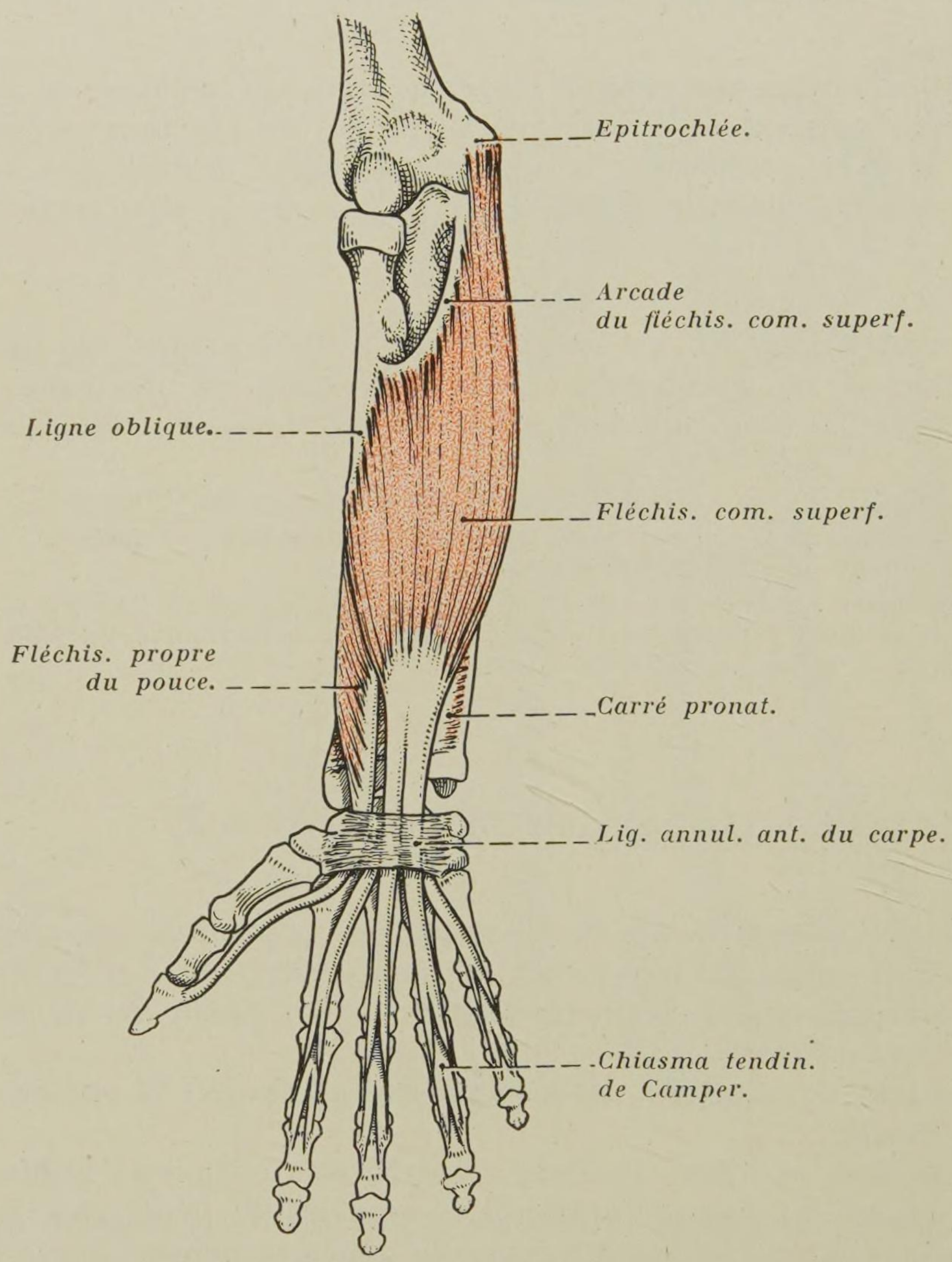

FIG. 218. *Muscles fléchisseur commun superficiel et fléchisseur propre du pouce; côté droit, vue antérieure.*

b) de la face superficielle du faisceau moyen du ligament latéral interne de l'articulation du coude; *c)* du tubercule coronoïdien et du bord interne de l'apophyse coronoïde, au-dessous et en dedans des insertions du faisceau coronoïdien du rond pronateur et du tendon du brachial antérieur (voy. : fig. 35).

2° Le ***faisceau*** ou ***chef radial*** s'insère par des fibres charnues et de courtes fibres tendineuses sur la *ligne oblique du radius* (bord antérieur de l'os), sur une longueur de 8 centimètres depuis la partie inférieure de la tubérosité bicipitale jusqu'à la face externe de l'os; ces insertions, presque linéaires, sont comprises entre celles du court supinateur au-dessus et en dehors, et celles du fléchisseur propre du pouce au-dessous et en dedans (voy. : fig. 48).

Les deux faisceaux sont réunis au niveau de leurs insertions par une *arcade fibreuse*, l'*arcade du fléchisseur*, analogue à l'arcade du soléaire; cette arcade naît de la partie la plus élevée de la ligne oblique du radius, elle décrit une courbe à concavité supérieure et externe pour se terminer sur le versant interne de l'apophyse coronoïde au-dessous et en dedans des rugosités d'insertion du brachial antérieur; par sa convexité, l'arcade du fléchisseur donne naissance à des fibres charnues qui rendent ainsi continue et homogène la longue ligne d'insertion du fléchisseur sublime, qui s'étend en oblique depuis l'épitrochlée jusqu'à la partie moyenne du versant externe du radius. Sous cette arcade s'engagent le nerf médian et l'artère cubitale accompagnée de ses deux veines satellites (voy. : fig. 218 et 303).

CONSTITUTION DU CORPS CHARNU ET DES TENDONS. — La réunion des deux faisceaux donne naisance au corps musculaire, épais et aplati d'avant en arrière, large dans la moitié supérieure de l'avant-bras; son bord interne descend à peu près verticalement, tandis que son bord externe, oblique en bas et en dedans, laisse apercevoir le fléchisseur propre du pouce.

Vers la partie moyenne de l'avant-bras, il se divise en quatre corps charnus auxquels font suite presque immédiatement quatre tendons, tout d'abord aplatis, puis cylindriques.

Le corps charnu du muscle est disposé suivant deux *plans* :

a) L'un, *superficiel,* aplati, provient en grande partie du faisceau radial, des fibres superficielles du faisceau épitrochléo-cubital et de l'arcade du fléchisseur ; ses fibres donnent naissance à deux corps charnus bipennés auxquels font suite les tendons du médius et de l'annulaire;

b) L'autre, *profond,* plus étroit, présente assez souvent un aspect digastrique; il provient des fibres profondes du faisceau épitrochléo-cubital; ce plan musculaire est alors constitué par un ventre supérieur et deux ventres inférieurs inégaux, l'externe plus volumineux que l'interne, séparés les uns des autres par une lame tendineuse intermédiaire; les deux ventres inférieurs se continuent par les tendons divergents de l'index et de l'auriculaire (Poirier) (voy. : fig. 218 et 223).

DISPOSITION ET TRAJET DES TENDONS. — Les quatre tendons du fléchisseur sublime sont tout d'abord placés sur deux plans à l'avant-bras et dans le canal carpien qu'ils traversent verticalement de haut en bas : *a)* deux sont superficiels, ce sont ceux du médius et de l'annulaire; *b)* deux sont profonds, sous-jacents aux précédents, ce sont ceux de l'index et de l'auriculaire.

Au niveau du bord inférieur du ligament annulaire antérieur du carpe, ils atteignent la paume de la main et divergent pour gagner leurs doigts respectifs; les tendons destinés à l'index et à l'auriculaire s'écartent de plus en plus de la ligne médiane, si bien que les quatre tendons se placent sur un même plan à la paume de la main; ces tendons sont aplatis et glissent en avant des tendons du fléchisseur commun profond, mais au niveau de l'articulation métacarpo-phalangienne les deux tendons (superficiel et profond) pénètrent dans une gaine ostéo-fibreuse que nous décrirons plus loin.

TERMINAISON. — Au niveau de l'articulation métacarpo-phalangienne, chaque tendon se déprime en une gouttière dont la concavité postérieure se moule sur la face antérieure du tendon fléchisseur profond correspondant; puis, vers le tiers supérieur de la première phalange, chaque tendon se divise en deux languettes aplaties qui s'écartent l'une de l'autre pour contourner le tendon correspondant du fléchisseur profond; un peu au-dessus de l'articulation phalango-phalanginienne, les bords internes de chaque languette (anciens bords externes en raison de la torsion) se réunissent et échangent quelques fibres entrecroisées, constituant le *chiasma tendineux de Camper (chiasma tendinosum)*; puis s'écartant à nouveau l'une de l'autre en arrière du tendon fléchisseur profond, devenu

alors superficiel, chaque languette s'applique entre la phalangine et ce dernier pour s'insérer finalement sur la partie moyenne des crêtes rugueuses dites *crêtes marginales* qui bordent latéralement la face antérieure de la phalangine (voy. : fig. 219 et 221).

Chaque tendon issu du fléchisseur commun superficiel est ainsi perforé par le tendon correspondant du fléchisseur commun profond et forme pour son passage une *boutonnière*, d'où la dénomination de *tendon perforé* et de *tendon perforant* que l'on donne respectivement à chacun d'eux (voy. : fig. 219).

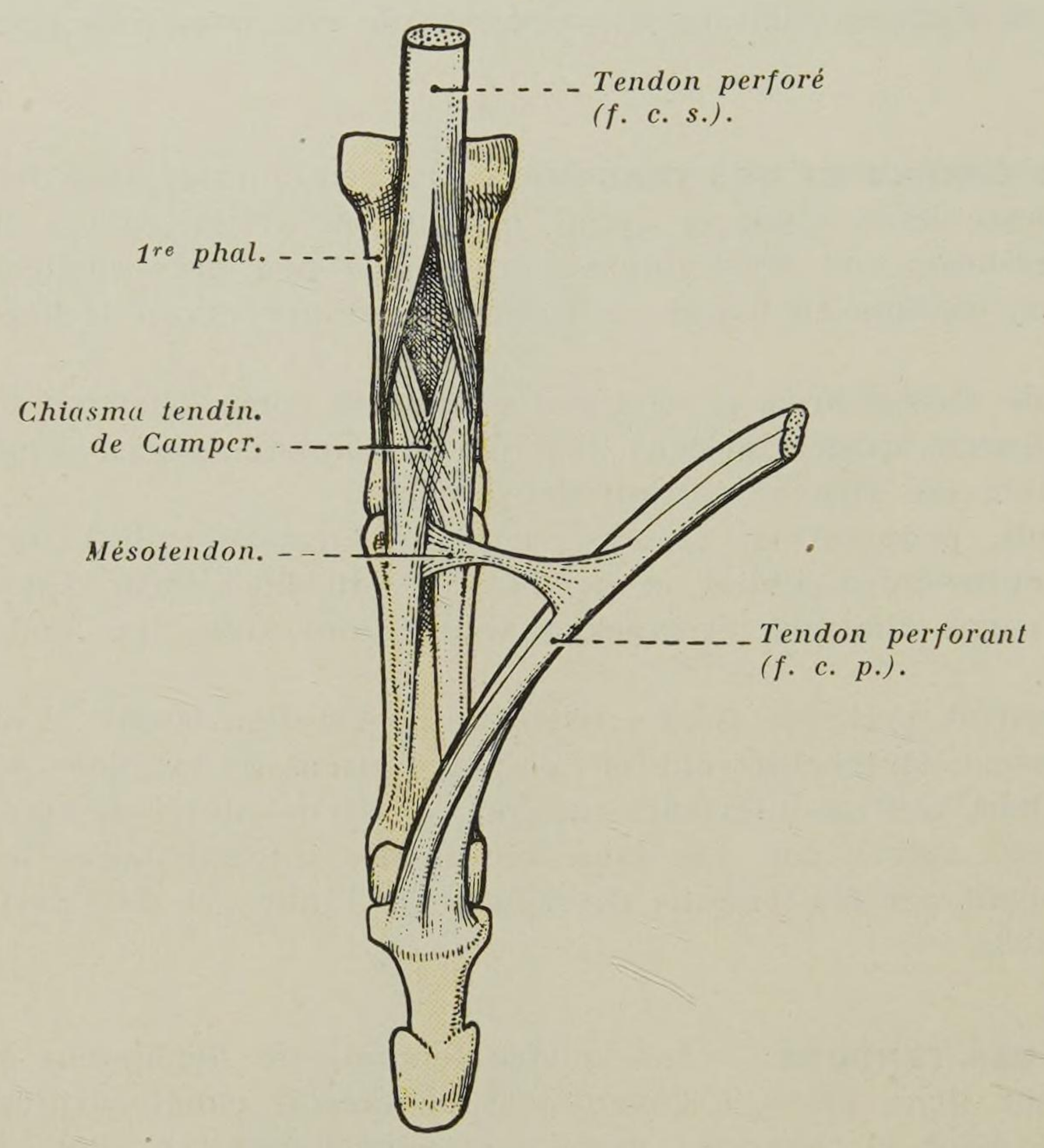

FIG. 219.
Terminaisons phalangiennes des tendons fléchisseurs communs des doigts; chiasma tendineux.

Fléchisseur commun profond des doigts.

Le *fléchisseur commun profond des doigts* est un muscle épais et large, aplati d'avant en arrière, situé entre le fléchisseur sublime en avant, le cubitus et la membrane interosseuse en arrière. Il s'étend depuis le tiers supérieur de l'avant-bras jusqu'a la face palmaire de la phalangette des quatre derniers doigts, et, comme le fléchisseur commun superficiel avec lequel il présente de grandes analogies, il est charnu à sa partie supérieure, tendineux et fasciculé à sa partie inférieure.

Son corps charnu occupe les deux tiers internes du plan musculaire profond de la loge antérieure de l'avant-bras.

INSERTIONS. — Le fléchisseur commun profond des doigts présente des insertions osseuses, membraneuses et aponévrotiques.

1° Ses ***insertions osseuses*** se font principalement sur le cubitus et accessoirement sur le radius, par implantation directe de fibres charnues.

Sur le *cubitus,* il s'insère : *a)* sur les deux tiers supérieurs des faces antérieure et

interne de l'os; *b)* et sur ses bords antérieur et postérieur; ces insertions remontent en haut au-dessous de l'apophyse coronoïde, en s'insinuant entre les insertions du brachial antérieur en dedans et celles du court supinateur en arrière et en dehors.

Sur le *radius,* il se fixe par quelques faisceaux sur le versant antérieur du bord interne ou interosseux de l'os, à quelques millimètres au-dessous de la tubérosité bicipitale (voy. : fig. 35 et 48).

Une petite *arcade fibreuse* réunit les insertions radiale et cubitale du muscle; de la

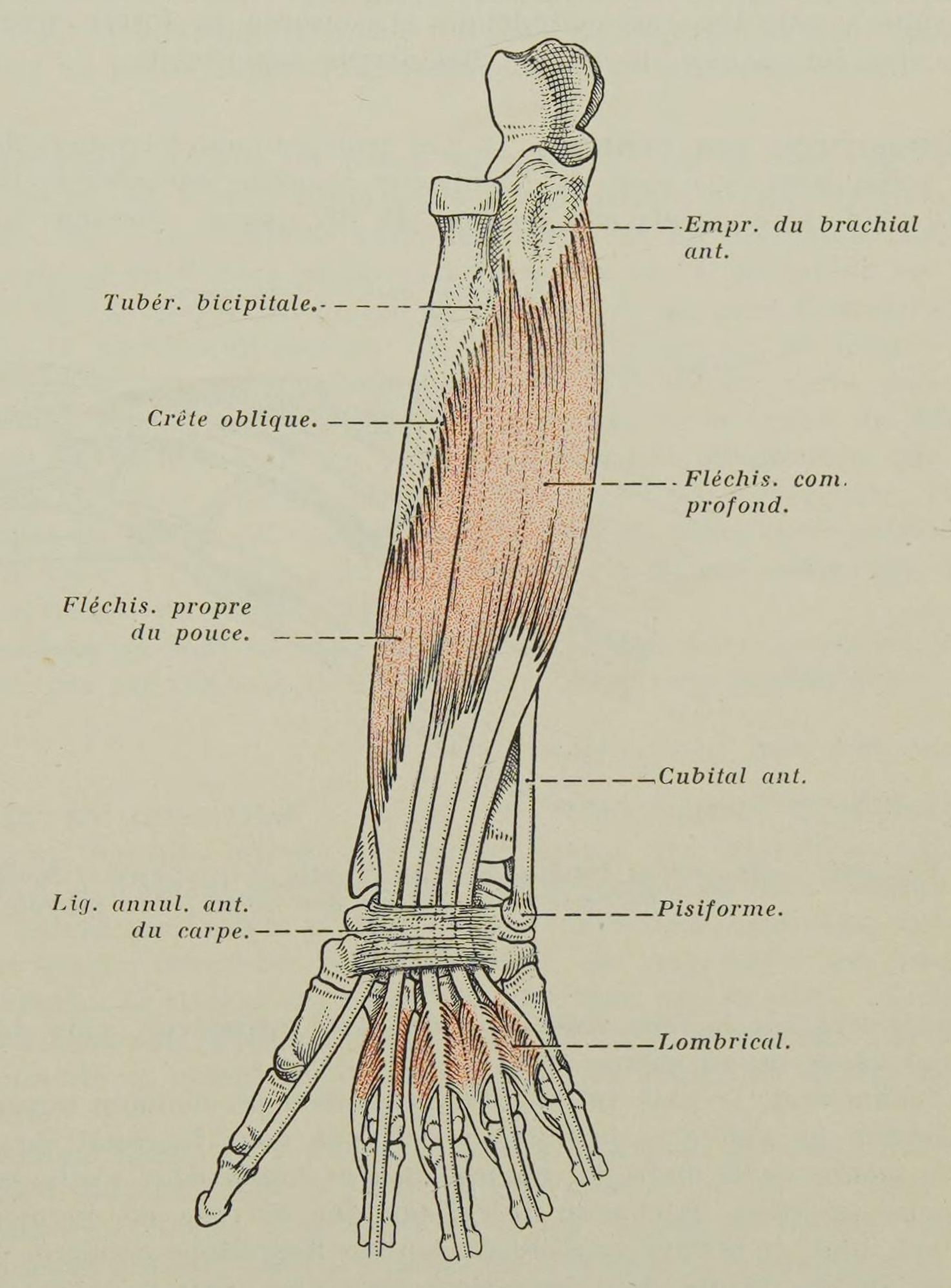

FIG. 220.
Muscles fléchisseur commun profond des doigts, fléchisseur propre du pouce et lombricaux; côté droit, vue antérieure.

convexité de cette arcade partent quelques fibres charnues qui établissent la continuité de ce dernier; sous cette arcade s'engagent les vaisseaux et nerfs interosseux antérieurs.

2° Ses ***insertions membraneuses*** et ***aponévrotiques*** se font par un mélange de fibres charnues et de courtes fibres tendineuses sur la moitié interne de la face antérieure de la membrane interosseuse au même niveau que ses insertions osseuses cubitales, c'est-à-dire au-dessus du carré pronateur, et sur le tiers supérieur de la face profonde de l'aponévrose antibrachiale, dans la zone comprise entre le cubital antérieur et la crête du cubitus.

CONSTITUTION DU CORPS CHARNU ET DES TENDONS. — De ces multiples origines les fibres musculaires descendent verticalement; mais les plus internes, obliques en bas, en avant et en dehors, s'enroulent autour du cubitus en contournant sa face interne.

Le corps charnu qui en résulte se divise bientôt en trois, plus exceptionnellement en quatre faisceaux charnus, accolés les uns aux autres, parmi lesquels le plus externe venu du ligament interosseux et destiné à l'index est le plus volumineux; à chacun de ces faisceaux charnus fait suite une lame tendineuse aplatie, sur la face profonde de laquelle se jettent les fibres charnues jusqu'à la partie inférieure de l'avant-bras; le tendon qui fait suite à cette lame est cylindrique et conserve sa forme arrondie jusqu'à la boutonnière que lui ménage le tendon fléchisseur superficiel.

DISPOSITIONS DES TENDONS. — Les trois ou quatre tendons fléchisseurs profonds sont plus volumineux que ceux du fléchisseur commun superficiel; ils restent placés sur un même plan; sous-jacents aux tendons du fléchisseur commun superficiel, ils descendent

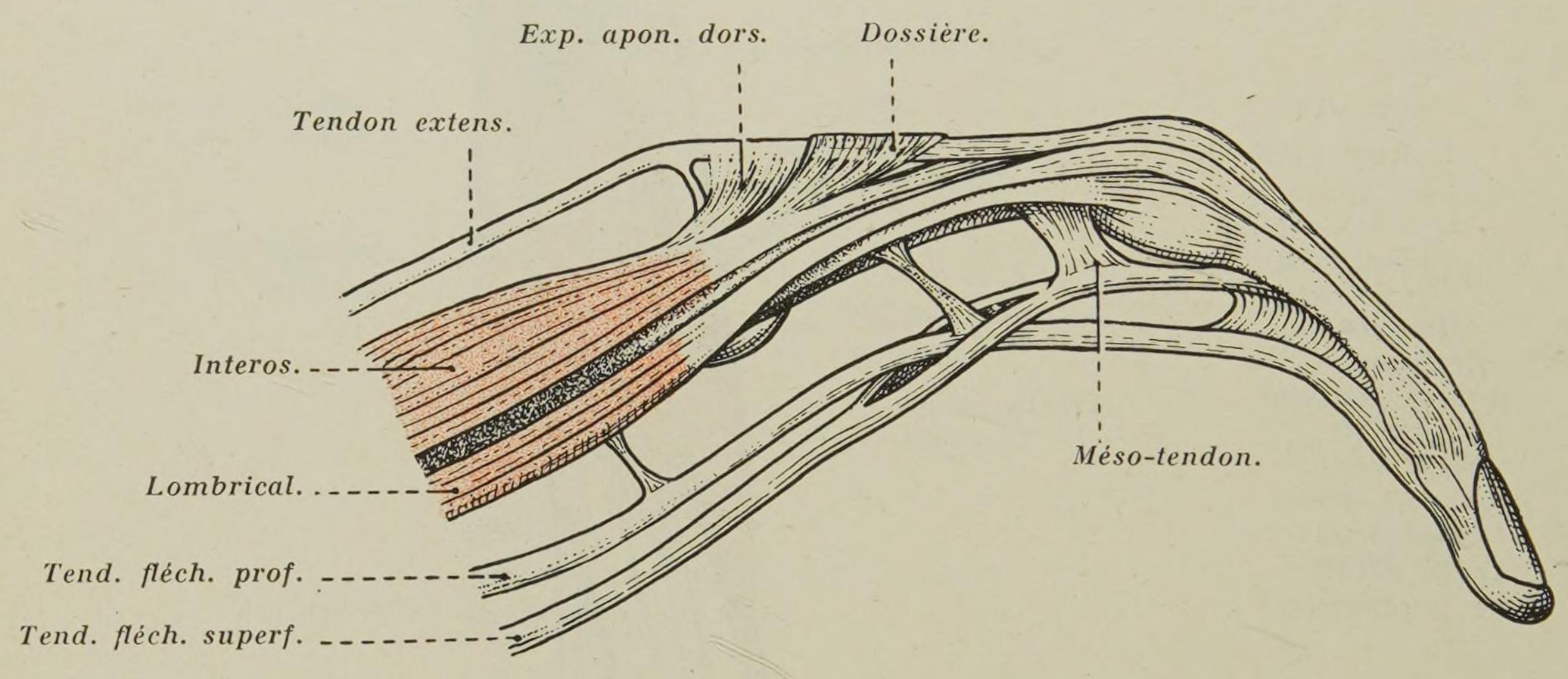

Fig. 221. — *Insertions terminales d'un muscle interosseux et lombrical, et des tendons fléchisseurs communs des doigts; vue latérale.*

verticalement sur la face antérieure du carré pronateur, puis dans le canal carpien où ils sont situés sur un même plan.

A l'avant-bras, le plus interne est généralement commun aux deux derniers doigts, et sa division ne s'effectue le plus souvent que dans le canal carpien.

A la paume de la main, les quatre muscles lombricaux s'attachent sur les tendons fléchisseurs profonds, et chacun de ces tendons diverge en gagnant chaque doigt correspondant, tout en restant satellite du tendon fléchisseur commun superficiel; ils glissent à la face antérieure des deux premières phalanges, puis ils traversent le tendon fléchisseur superficiel sur la face antérieure de la première articulation interphalangienne (tendon perforant) et deviennent alors superficiels.

De la face postérieure de chaque tendon s'échappe une petite languette tendineuse qui va se fixer sur la face antérieure du chiasma tendineux : c'est le *frein* du tendon (voy. : fig. 221).

TERMINAISON. — A la sortie de la boutonnière du tendon fléchisseur commun superficiel, le tendon fléchisseur profond s'aplatit légèrement, puis il s'étale pour se terminer par une insertion transversale, en éventail, sur la face antérieure de la base de la phalangette.

Fléchisseur propre du pouce.

Le muscle fléchisseur propre du pouce (long) est un muscle allongé, épais, aplati d'avant en arrière, semi-penniforme, situé sur le même plan que le fléchisseur commun profond, mais en dehors de lui; il est compris entre le radius et le ligament interosseux en arrière, le fléchisseur sublime et le tendon du grand palmaire en avant. Il s'étend du radius à la face palmaire de la phalange unguéale du pouce; et comme les deux muscles précédents, il est charnu à sa partie supérieure, tendineux à sa partie inférieure.

INSERTIONS. — Le fléchisseur propre du pouce s'insère : *a)* sur la face antérieure légèrement excavée du radius, au niveau d'une surface triangulaire à base inférieure et à sommet supérieur (voy. : fig. 48), comprise entre les insertions du fléchisseur sublime sur la ligne oblique en haut et en dehors et les insertions du carré pronateur en bas; — *b)* sur le bord externe de l'apophyse coronoïde du cubitus par un petit faisceau grêle, inconstant, commun avec le fléchisseur sublime dit *faisceau accessoire de Gantzer*; ce faisceau suit le même trajet que la corde ligamenteuse de Weitbrecht; cette insertion commune des deux muscles représente chez l'homme le vestige de la fusion du fléchisseur propre du pouce au fléchisseur commun profond des doigts, disposition que l'on observe normalement chez certaines espèces animales, les singes en particulier ; l'existence du fléchisseur propre du pouce est spéciale à l'homme car aucun autre primate ne possède ce muscle à l'*état isolé*; — *c)* et sur le tiers externe de la face antérieure de la membrane interosseuse au-dessus du carré pronateur.

Sur le radius, les insertions se font par implantation directe de fibres charnues et sur la membrane interosseuse par un mélange de fibres charnues et de courtes fibres tendineuses.

CONSTITUTION, TRAJET ET DIRECTION. — De cette vaste surface d'insertion les fibres charnues se dirigent, les plus supérieures verticalement, les inférieures obliquement en bas et en dedans, et d'autant plus obliques et plus courtes qu'elles naissent plus bas; toutes ces fibres se jettent sur la face postéro-externe d'une lame tendineuse apparue très haut dans le muscle (partie moyenne de l'avant-bras); de cette lame qui longe le bord interne du corps charnu se dégage un tendon cylindrique qui se place en dehors des tendons du fléchisseur commun profond, et en avant du carré pronateur. Les fibres les plus inférieures du muscle se jettent sur le bord externe du tendon au niveau du poignet (voy. : fig. 218 et 220).

Le tendon descend verticalement, puis s'engage sous le ligament annulaire antérieur du carpe, traverse le canal carpien dans sa partie la plus externe et sur le même plan que les tendons fléchisseurs profonds; à sa sortie du canal carpien, le tendon longe le versant interne de l'éminence thénar; puis il devient oblique en bas et en dehors et chemine alors entre les deux faisceaux du court fléchisseur du pouce; puis il croise la face interne de l'articulation métacarpo-phalangienne du pouce en passant entre ses deux sésamoïdes d'où il gagne enfin le pouce (voy. : fig. 191 et 216).

TERMINAISON. — Au niveau de la première phalange, il s'aplatit et se termine en se fixant sur la face antérieure de la base de la phalange unguéale du pouce.

Ainsi que les tendons fléchisseurs profonds des autres doigts, il présente au niveau des doigts et sur ses deux faces un petit sillon longitudinal.

Muscle tenseur de la gaine des fléchisseurs.

On désigne sous ce nom un petit *faisceau aberrant,* très rare du reste, du fléchisseur propre du pouce; sous-jacent à ce muscle, il s'insère en haut sur la face antérieure de la membrane interosseuse et sur le radius, un peu au-dessus des insertions du carré pronateur; en bas, il se perd par des pinceaux de fibres sur les gaines synoviales des fléchisseurs.

*
**

RAPPORTS DES MUSCLES FLÉCHISSEURS DES DOIGTS

Les rapports des muscles fléchisseurs des doigts doivent être envisagés successivement à l'avant-bras, au poignet, à la paume de la main et aux doigts.

1° A ***l'avant-bras,*** les muscles fléchisseurs des doigts sont disposés suivant deux couches : l'une, superficielle, comprend la totalité du muscle fléchisseur sublime; l'autre, profonde, est représentée par le fléchisseur commun profond en dedans et le fléchisseur propre du pouce en dehors.

a) **Dans les deux tiers supérieurs de l'avant-bras,** la masse musculaire des fléchisseurs répond : *α) en avant,* aux muscles épitrochléens superficiels, rond pronateur, grand palmaire, petit palmaire et cubital antérieur; ces muscles se détachent et divergent de l'épitrochlée en croisant obliquement la face antérieure du fléchisseur sublime, et cela d'autant plus obliquement qu'on les envisage de dedans en dehors; le rond pronateur sépare le fléchisseur commun superficiel des doigts des vaisseaux radiaux et de la branche antérieure du nerf radial, cette dernière étant située en dehors des vaisseaux; — *β) en arrière,* aux deux os de l'avant-bras, à la membrane interosseuse et aux vaisseaux et nerfs interosseux antérieurs; ceux-ci cheminent à la face antérieure de cette membrane, au niveau de l'interstice du fléchisseur commun profond et du fléchisseur propre du pouce; — *γ) en dedans,* au cubital antérieur qui est uni dans la partie la plus supérieure de l'avant-bras au fléchisseur sublime par l'intermédiaire du tendon commun des muscles épitrochléens; — *δ)* et *en dehors,* au long supinateur dont le séparent les insertions radiales du rond pronateur (voy. : fig. 222).

Entre les deux couches des fléchisseurs cheminent, sur la ligne médiane, le nerf médian et son artère satellite; celui-ci s'engage sous l'*arcade du fléchisseur sublime* pour atteindre l'interstice intermusculaire de la couche profonde des fléchisseurs; les vaisseaux cubitaux sont situés en dedans du médian; l'artère descend tout d'abord obliquement en bas et en dedans; très profonde, elle passe sous le chef coronoïdien du rond pronateur qui la sépare du nerf médian, puis elle s'engage sous l'arcade du fléchisseur commun superficiel pour se placer entre les deux fléchisseurs communs; elle change alors de direction et devient verticale à l'union du tiers supérieur et du tiers moyen de l'avant-bras; devenue plus superficielle, elle rejoint à ce niveau son nerf homonyme qui l'accompagne dans le reste de son trajet antibrachial, en se plaçant en dedans d'elle.

b) **Au tiers inférieur de l'avant-bras,** les trois muscles fléchisseurs sont en grande partie tendineux; ils se disposent suivant trois plans : *a)* un plan superficiel qui correspond aux tendons superficiels du médius et de l'annulaire; *b)* un plan moyen qui correspond aux tendons superficiels de l'index et du petit doigt; *c)* et un plan profond qui correspond aux trois ou quatre tendons profonds et au tendon du fléchisseur propre du pouce placés côte à côte; le nerf médian chemine tout d'abord en dehors du tendon fléchisseur superficiel de l'index, puis du médius, alors que le tendon fléchisseur de l'index qui lui devient satellite glisse en arrière de lui (Braine) (voy. : fig. 223).

Ces tendons sont en rapport; *α) en avant,* avec le grand et le petit palmaire et avec

l'aponévrose antibrachiale, dans l'intervalle compris entre ces tendons; à ce niveau les muscles épitrochléens (grand palmaire, petit palmaire, cubital antérieur) devenus tendineux laissent voir dans l'intervalle la face antérieure du fléchisseur commun superficiel des doigts; β) *en arrière,* avec le carré pronateur dont les fibres sont disposées transversalement, donc perpendiculairement à la direction des tendons fléchisseurs; — γ) *en dedans,* avec les vaisseaux et nerf cubitaux qui les séparent du tendon du cubital antérieur; — δ) *en dehors,* avec les vaisseaux radiaux (artère en dedans, nerf en dehors) qui les séparent du tendon du long supinateur (voy. : fig. 244).

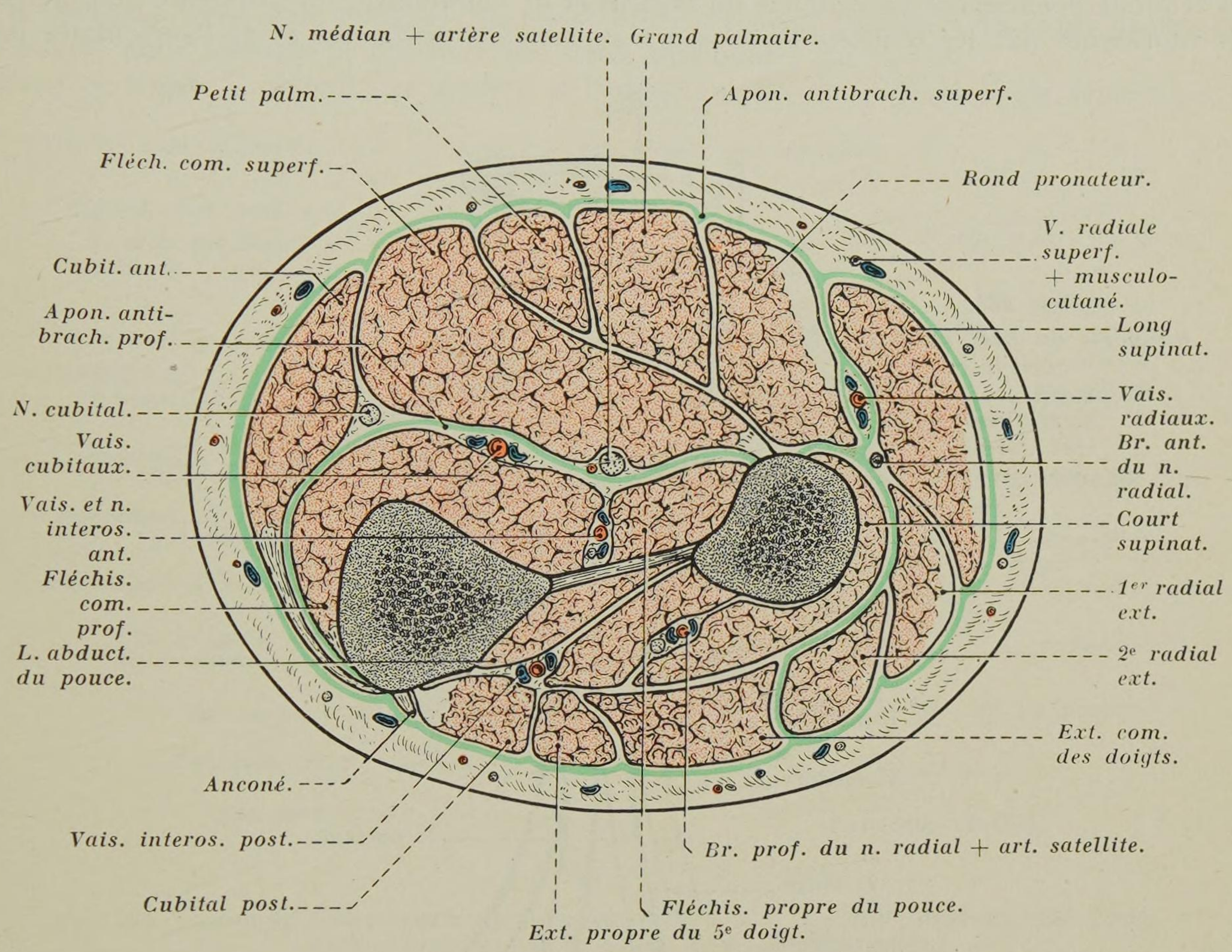

FIG. 222. — *Coupe transversale passant au tiers supérieur de l'avant-bras; côté droit, segment inférieur de la coupe* (demi-schématique).

2° ***Au poignet,*** les tendons fléchisseurs sont situés dans un tunnel ostéo-fibreux, le *canal carpien.*

Ils répondent : α) *en avant,* à l'épanouissement du tendon du petit palmaire, au ligament annulaire antérieur du carpe, solidement fixé sur les bords de la gouttière carpienne; ce ligament, épais et résistant, forme aux tendons fléchisseurs une véritable bride, sorte de poulie contre laquelle ceux-ci s'incurvent dans la flexion de la main; il se continue en haut avec l'aponévrose antibrachiale, en bas avec l'aponévrose palmaire; — β) *en arrière,* au fond de la gouttière carpienne, à l'appareil ligamentaire radio-carpien et carpien antérieur, ainsi qu'aux fibres les plus inférieures du carré pronateur; — γ) *en dedans,* à l'apophyse unciforme de l'os crochu et à la terminaison du tendon du cubital antérieur sur le pisiforme; — δ) et *en dehors,* à la coulisse du tendon du grand palmaire, dont les sépare une expansion fibreuse du ligament annulaire antérieur fixée au trapézoïde et au scaphoïde.

Les vaisseaux et nerfs cubitaux cheminent plus superficiellement hors du canal carpien, en avant du ligament annulaire antérieur du carpe, dans la gouttière pisi-unciformienne bridée en avant par une expansion antérieure du ligament annulaire dorsal du carpe *(canal de Guyon)*.

Les **rapports des tendons entre eux** méritent d'être précisés.

a) A l'entrée du canal carpien, les tendons sont disposés comme précédemment suivant trois plans, à savoir : d'avant en arrière, un premier plan, superficiel, est représenté par les tendons fléchisseurs superficiels du médius et de l'annulaire; un deuxième plan, moyen, est représenté par les tendons fléchisseurs superficiels de l'index et de l'auriculaire issus

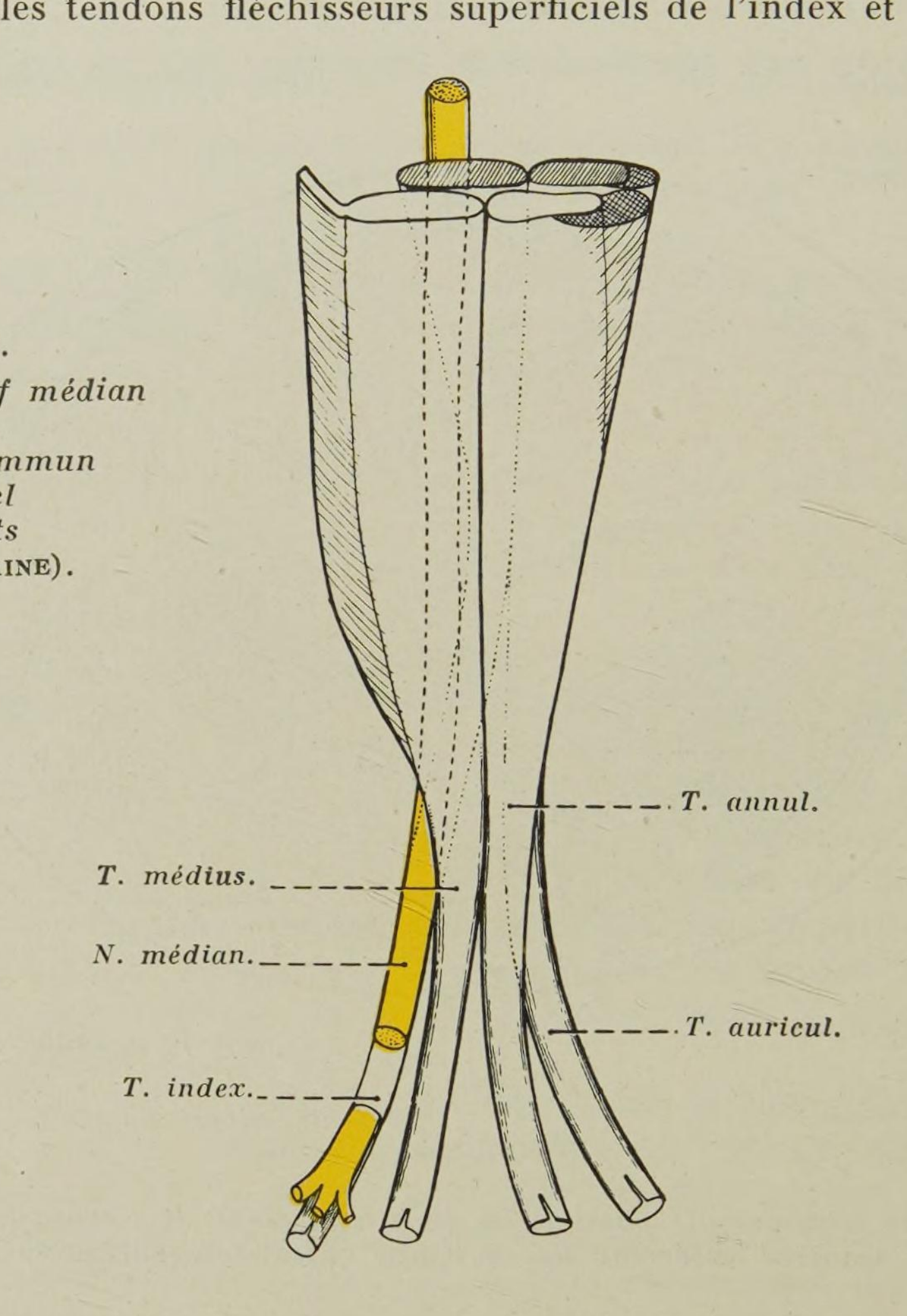

FIG. 223.
Rapports du nerf médian avec le fléchisseur commun superficiel des doigts (d'après BRAINE).

de ce même muscle, mais ceux-ci sont déportés en dehors de l'axe du canal carpien et débordent dans ce sens les tendons précités; peu après son entrée dans le canal carpien, le tendon de l'auriculaire se place dans le même plan que celui de l'annulaire; enfin un troisième plan, profond, est représenté par les quatre tendons du fléchisseur commun profond situés sur un même plan et le tendon du fléchisseur propre du pouce placé en dehors de ceux-ci.

b) Dans le canal carpien et à *sa sortie,* les tendons fléchisseurs superficiels de l'auriculaire et de l'annulaire se mettent sur le même plan et en dedans de l'axe du canal carpien, tandis que les tendons fléchisseurs superficiels de l'index et du médius restent superposés et en dehors des précédents; celui de l'index, étant postérieur par rapport à celui du médius, le déborde toutefois notablement en dehors, le tendon du fléchisseur propre du pouce est situé en dehors du tendon fléchisseur superficiel de l'index et presque sur le même plan que lui; les tendons du fléchisseur commun profond sont placés côte à côte sur un même plan postérieur; tous ces tendons sont entourés de gaines synoviales.

Le *nerf médian* chemine dans le canal carpien avec les tendons fléchisseurs; il est placé en dehors du tendon fléchisseur superficiel du médius et en avant du tendon fléchisseur superficiel de l'index (voy. : fig. 224).

3° ***A la paume de la main,*** les tendons fléchisseurs se dispersent en éventail dans la direction des doigts correspondants.

Le *tendon du fléchisseur propre du pouce* est situé dans la *loge palmaire externe* en pleine éminence thénar; il s'écarte de plus en plus des tendons qui vont à l'index, alors qu'il chemine dans une gouttière comprise entre les deux faisceaux du court fléchisseur du pouce, pour aborder la gouttière des deux sésamoïdes du pouce.

Dans ce trajet, il répond : *en arrière,* à l'adducteur du pouce dont il est séparé par le

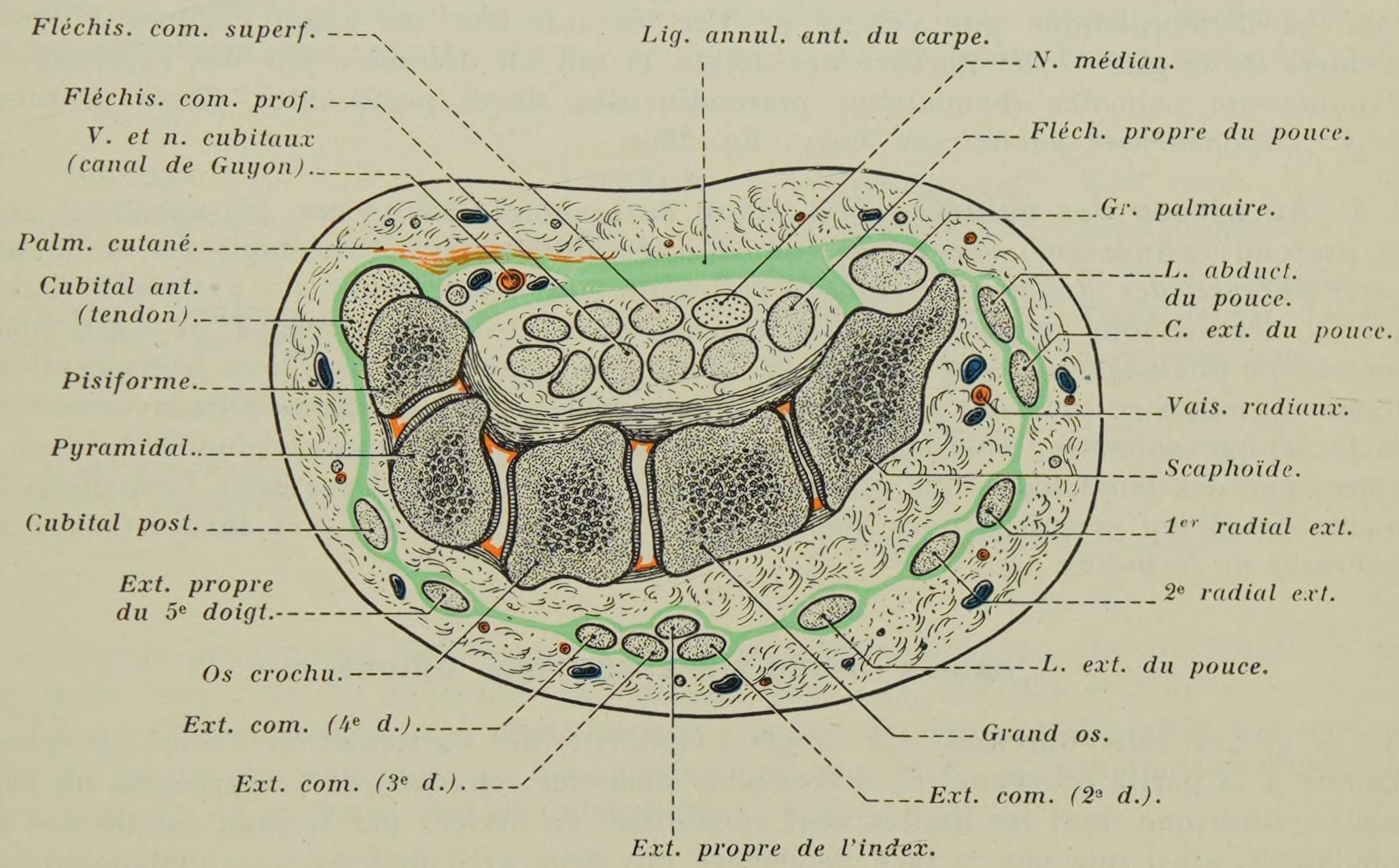

FIG. 224. — *Coupe transversale du poignet passant par le canal carpien; côté droit, segment inférieur de la coupe* (demi-schématique).
Les gaines synoviales tendineuses ne sont pas figurées.

faisceau profond du court fléchisseur du pouce; *en avant,* au court abducteur du pouce et au faisceau superficiel du court fléchisseur du pouce; et *en dehors,* dans le fond de la gouttière formée par les deux faisceaux du court fléchisseur du pouce, au premier métacarpien; dans ce trajet le tendon est entouré d'une gaine synoviale qui lui est propre.

Les *tendons fléchisseurs communs* destinés à chacun des quatre derniers doigts sont disposés suivant *deux plans* superposés, superficiel et profond, qui occupent la *loge palmaire moyenne.*

Ils sont en rapport :

a) En avant, avec l'arcade palmaire superficielle (formée par l'anastomose de l'artère cubitale avec la radio-palmaire) et avec les artères digitales issues de la convexité de cette arcade, les branches terminales du médian et du cubital et avec l'aponévrose palmaire moyenne; les vaisseaux sont placés sur un plan superficiel par rapport aux nerfs et de ce fait ceux-ci (nerfs digitaux et anastomose médian-cubital) séparent des tendons du fléchisseur commun superficiel, de l'arcade palmaire superficielle et de ses branches ;

les nerfs digitaux du premier et du deuxième espace venus du médian cheminent parallèlement aux tendons, ce dernier étant compris entre les tendons de l'index et du médius; le nerf digital du troisième espace, issu du médian, croise obliquement la face antérieure du tendon fléchisseur superficiel du médius; enfin le nerf digital du quatrième espace, venu de la branche superficielle du cubital, croise obliquement les tendons destinés à l'annulaire (voy. : fig. 341).

b) En arrière, avec l'arcade palmaire profonde, la branche profonde du cubital, l'adducteur du pouce (pour ceux de l'index et du médius seulement) et avec les interosseux palmaires recouverts de l'aponévrose palmaire profonde.

A ce niveau, les tendons fléchisseurs profonds donnent insertion aux *muscles lombricaux* sur leurs faces en regard.

Chaque groupe tendineux digital, étagé en deux plans, est compris dans une petite loge parallélépipédique qui s'étend de l'orifice inférieur du canal carpien à l'orifice d'entrée de la gaine ostéo-fibreuse des doigts, et qui est délimitée par des expansions de l'aponévrose palmaire (bandelettes prétendineuses, fibres perforantes, fibres profondes) (voy. : *Aponévroses palmaires*) (voy. : fig. 286).

*4° **Au niveau des doigts,*** chaque paire de tendons fléchisseurs, le superficiel aplati, le profond cylindrique, occupe un tunnel ostéo-fibreux dont l'ensemble forme la *gaine ostéo-fibreuse des doigts*; toutefois, à la racine du doigt, avant de s'engager dans ce tunnel, les tendons passent dans un anneau fibreux situé en regard de l'articulation métacarpo-phalangienne; cet anneau est limité : en avant, par les fibres transversales du ligament palmaire antérieur interdigital; en arrière, par le ligament transverse intermétacarpien palmaire, épaississement de l'aponévrose palmaire profonde; et sur les côtés, par des bandelettes qui réunissent dans un plan sagittal ces deux formations ligamentaires et qui constituent les *ligaments interdigitaux de Legueu et Juvara* (voy. : *Aponévroses de la main*).

GAINES OSTÉO-FIBREUSES DES DOIGTS

Les gaines ostéo-fibreuses des doigts s'étendent de l'articulation métacarpo-phalangienne à la partie moyenne de la troisième phalange; chacune d'elles présente un aspect semi-cylindrique dont les limites sont constituées en arrière par le plan osseux des trois phalanges, ainsi que par la face antérieure des deux articulations interphalangiennes, et en avant par une *gaine fibreuse* épaisse et solide, disposée en gouttière et insérée sur les bords des phalanges et plus spécialement sur la crête osseuse marginale que l'on observe sur la face antérieure de chaque phalange (voy. : fig. 130 et 225).

Le plan squelettique et les articulations interphalangiennes forment avec la gaine fibreuse un véritable tunnel dans lequel se logent les tendons fléchisseurs et la gaine synoviale digitale qui les accompagne.

La gaine fibreuse bride très efficacement les tendons fléchisseurs, à tel point qu'elle ne s'affaisse pas lorsque les tendons sont enlevés (Poirier).

Sa *constitution* est variable suivant les parties envisagées : *a) au niveau de chaque phalange,* elle est très épaisse et très résistante, constituée en grande partie par des fibres circulaires disposées en demi-anneaux dont l'ensemble forme le *ligament vaginal (ligamentum vaginale)*; *b)* par contre, *au niveau des articulations interphalangiennes,* elle est très amincie et constituée principalement par des fibres obliques entrecroisées formant le *ligament crucial (ligamentum cruciatum),* ce dispositif est dû à la flexion répétée des doigts et à ce niveau elle présente des interstices par où s'engagent parfois des pelotons adipeux qui font saillie à l'intérieur de la gaine au cours de la flexion; ces interstices ont également une grande importance du point de vue pathologique, car ils permettent au pus des panaris superficiels de fuser à l'intérieur de la gaine et de donner ainsi naissance par la suite à un panaris profond (panaris de la gaine).

A sa partie supérieure, c'est-à-dire au niveau de la tête du métacarpien correspondant, la gaine ostéo-fibreuse digitale se continue par une formation analogue évasée en entonnoir, constituée par l'aponévrose palmaire en avant, le ligament transverse du métacarpe en arrière et les faisceaux de fibres perforantes latéralement : c'est par cet interstice que les tendons fléchisseurs vont pénétrer la gaine ostéo-fibreuse. Précisons en outre que les gaines ostéo-fibreuses des doigts adhèrent à la face antérieure des articulations interphalangiennes.

La gaine fibreuse et les tendons fléchisseurs qui y sont contenus entrent en rapport avec les vaisseaux et nerfs collatéraux palmaires, ainsi qu'avec les téguments palmaires du doigt.

La paire de tendons fléchisseurs, comprise dans la gaine ostéo-fibreuse digitale, est entourée par une *gaine synoviale* qui se prolonge elle-même à la paume de la main au-dessus de l'orifice d'entrée de la gaine ostéo-fibreuse; les vaisseaux destinés à ces tendons entraînent avec eux la séreuse en formant de véritables mésos appendus à la

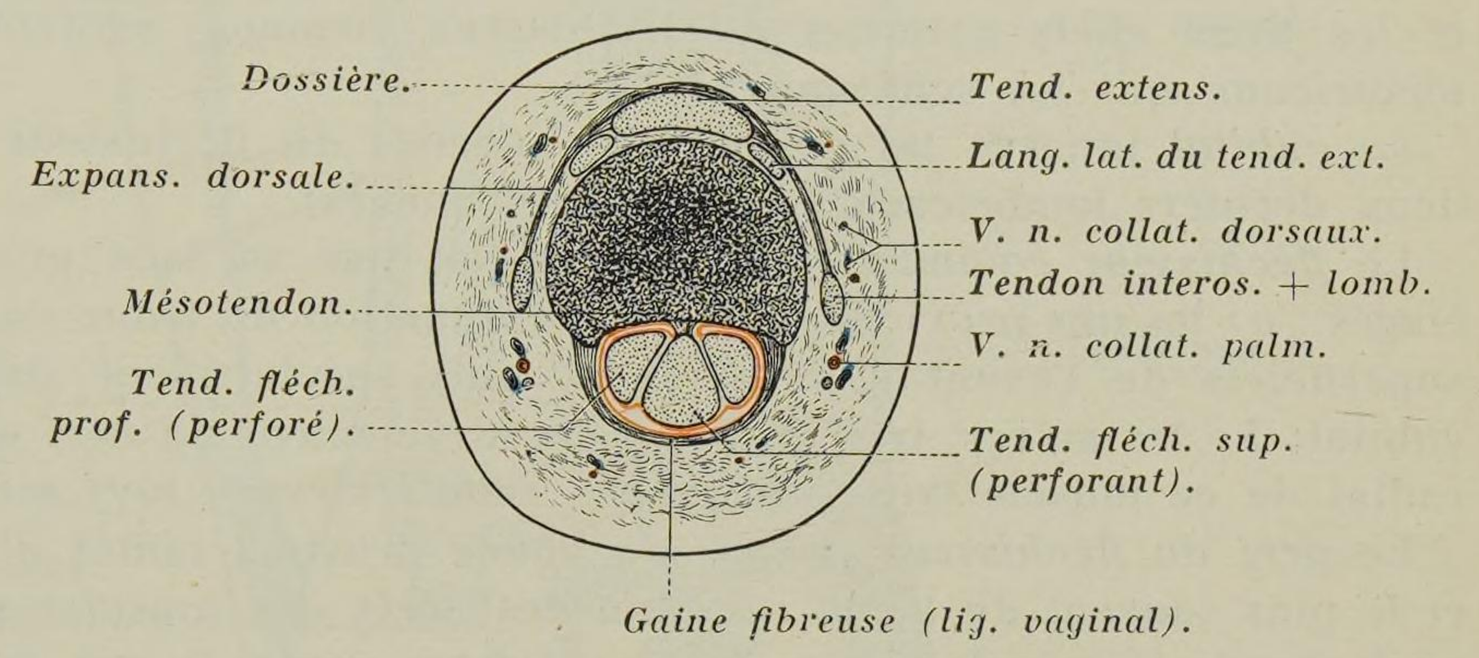

FIG. 225.
Coupe transversale d'un doigt (médius) passant par la partie moyenne de la première phalange (deux fois grandeur naturelle). *En rouge,* la gaine synoviale des tendons fléchisseurs.

face profonde des tendons fléchisseurs; ce sont les *mésotendons* ou *vincula tendinum de Weitbrecht* (voy. : *Gaines synoviales des doigts*) (voy. : fig. 219, 221 et 225).

La gaine fibreuse joue le rôle d'une véritable *poulie de réflexion* au cours des mouvements de flexion des phalanges les unes par rapport aux autres et principalement dans le mouvement dit de gâchette (flexion interphalangienne).

VASCULARISATION DES MUSCLES FLÉCHISSEURS DES DOIGTS

La vascularisation artérielle des trois muscles fléchisseurs est particulièrement riche et importante. Les artères viennent les unes directement de la *radiale* et de la *cubitale* (rameaux musculaires), les autres indirectement par l'intermédiaire du *tronc des récurrentes cubitales,* de l'*interosseuse antérieure* et de l'*artère du nerf médian.*

1° Le **fléchisseur commun superficiel** reçoit par sa face antérieure de chacune des deux artères principales de l'avant-bras (radiale et cubitale) de trois à cinq branches musculaires et par sa face postérieure des branches de la cubitale (portion oblique); quant à l'artère du nerf médian, dans la moitié des cas, et principalement dans le type court, elle se termine dans le muscle qu'elle aborde par sa face profonde.

Accessoirement, le faisceau épitrochléo-cubital reçoit une ou deux artérioles du tronc des récurrentes cubitales ou de la récurrente cubitale antérieure.

Les anastomoses intramusculaires assurent les échanges possibles entre les systèmes radial et cubital.

2° Le **fléchisseur commun profond** reçoit par sa face antérieure des branches de la cubitale et parmi celles-ci l'une d'elles, relativement volumineuse, accompagne le nerf

que le cubital envoie à ce muscle; cette artère est souvent dédoublée; enfin, accessoirement, il reçoit quelques artérioles grêles du tronc des récurrentes cubitales et de l'artère du nerf médian, mais seulement lorsque cette dernière est bien développée; par sa face postérieure et son bord externe, il reçoit des rameaux artériels venus de l'interosseuse antérieure.

3° Le **fléchisseur propre du pouce** reçoit par sa face antérieure trois ou quatre artères de la radiale et accessoirement une ou deux artérioles de l'artère du nerf médian et par son bord interne des rameaux de l'interosseuse antérieure.

INNERVATION DES MUSCLES FLÉCHISSEURS DES DOIGTS

Les *nerfs* des muscles longs fléchisseurs des doigts viennent du *médian* et du *cubital*.

Le *médian* innerve le fléchisseur commun superficiel, le fléchisseur propre du pouce et les deux chefs externes du fléchisseur commun profond (plus les deux premiers lombricaux qui lui sont annexés).

Le *cubital* innerve les deux chefs internes du fléchisseur commun profond (plus les deux derniers lombricaux qui lui sont annexés).

Le *fléchisseur commun superficiel* reçoit par sa face profonde deux sortes de filets étagés : *a)* les uns proviennent de la continuation du tronc commun des nerfs des muscles superficiels de l'avant-bras : ils sont plus spécialement destinés au chef épitrochléo-cubital; *b)* les autres, très grêles, issus directement du nerf médian, sont destinés au chef radial de ce muscle (voy. : *Branches collatérales du nerf médian*).

Le *nerf du fléchisseur propre du pouce* provient tantôt directement du médian, tantôt et le plus souvent du tronc commun des nerfs des muscles profonds de l'avant-bras; ce nerf aborde le muscle par sa face antérieure, près de son bord interne et vers la partie moyenne de l'avant-bras.

Les *nerfs du fléchisseur commun profond* abordent ce muscle par sa face antérieure; ceux qui sont issus du médian sont au nombre de deux ou trois; celui qui vient du cubital est plus volumineux, il se divise en deux rameaux avant d'aborder le muscle, il est constamment accompagné d'une branche artérielle issue de l'artère cubitale et destinée au muscle.

ACTION DES MUSCLES FLÉCHISSEURS DES DOIGTS

Ainsi que leur nom l'indique tous ces muscles sont des *fléchisseurs des doigts*, et au cours de la flexion des doigts les gaines fibreuses constituent de véritables *poulies de réflexion* sur lesquelles glissent les tendons fléchisseurs et leurs gaines synoviales.

Le *fléchisseur commun superficiel* fléchit la deuxième phalange sur la première, et secondairement le doigt sur la main et la main sur l'avant-bras.

Le *fléchisseur commun profond* fléchit la troisième phalange sur la deuxième, puis la deuxième sur la première, déterminant ainsi le *mouvement de gâchette* que produit le tireur en pressant sur la gâchette du fusil (par action combinée avec le fléchisseur superficiel) ; enfin secondairement, il fléchit la première phalange sur la main et la main sur l'avant-bras.

Les muscles fléchisseurs communs (superficiel et profond) n'ont aucune action sur les premières phalanges, les vrais fléchisseurs de ces dernières sont les interosseux palmaires; enfin pour que les fléchisseurs communs puissent agir sur les deux dernières phalanges, il faut que primitivement la première phalange soit immobilisée par la contraction des extenseurs qui précède celle des fléchisseurs.

Le *fléchisseur propre du pouce* fléchit la deuxième phalange sur la première et accessoirement la première sur le premier métacarpien, mais il ne possède aucune action sur ce dernier; sa paralysie n'entraîne donc que la perte de la flexion de la phalange terminale du pouce; tous ces muscles jouent un rôle important dans la préhension et dans l'acte de serrer ou de presser un objet dans la main (voyez plus loin : *Mouvements de la main et des doigts. Etude anatomique de la préhension*).

CARRÉ PRONATEUR

Le carré pronateur ou *pronateur transverse* est un muscle quadrilatère aplati, plus épais à sa partie inférieure qu'à sa partie supérieure, situé à la partie antérieure et inférieure de l'avant-bras; il représente à lui seul le plan profond des muscles de la loge antérieure de l'avant-bras; ses fibres, dirigées transversalement, s'étendent du radius au cubitus (voy. : fig. 226).

INSERTIONS. — Ses insertions se font : *a)* sur le *cubitus,* au niveau du quart inférieur de la face antérieure et du bord antérieur *(crête oblique)* de cet os, par une lame tendi-

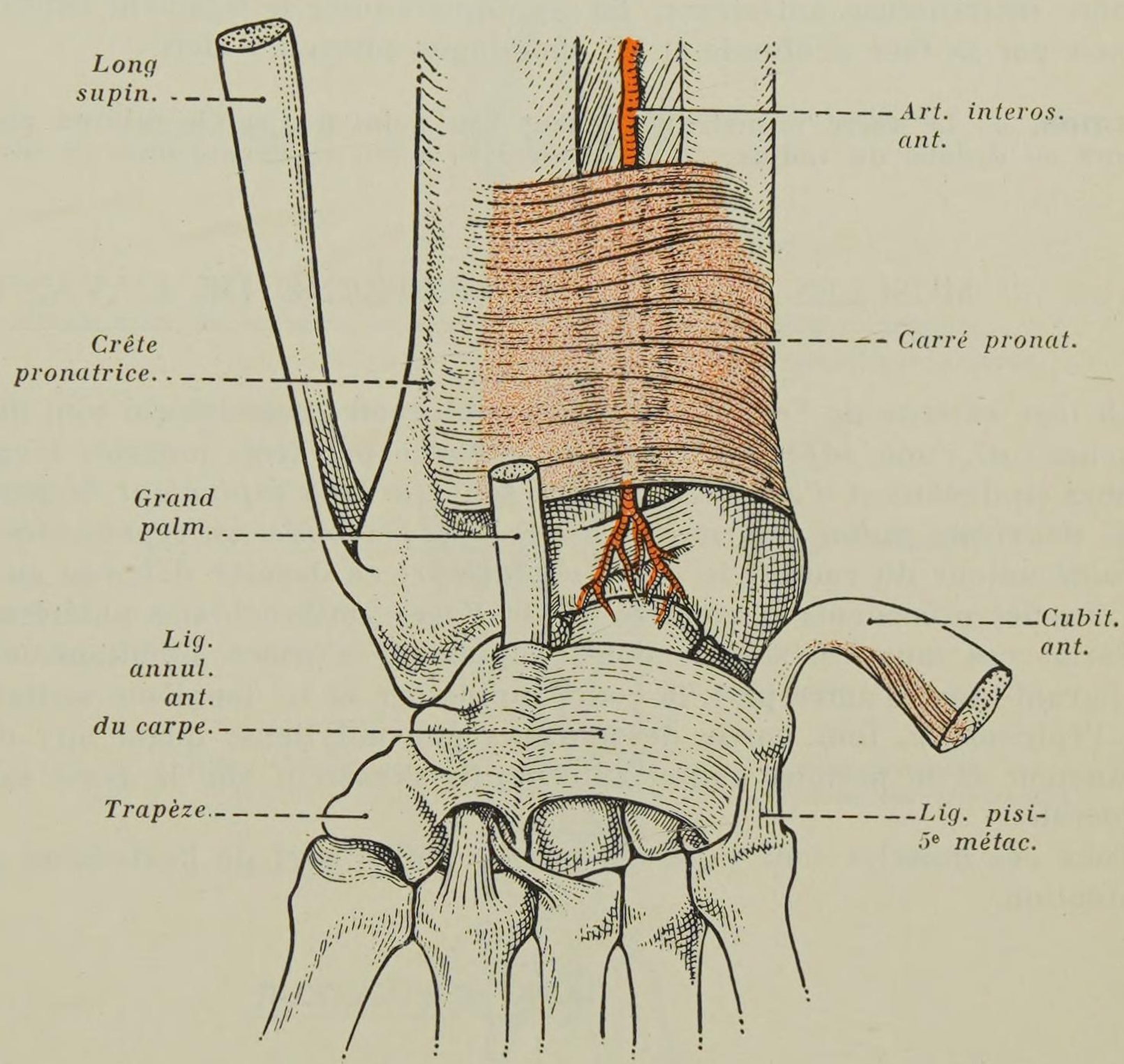

FIG. 226.
Muscle carré pronateur et canal carpien; côté droit, vue antérieure.

neuse superficielle et par des fibres charnues profondes; *b)* et sur le *radius,* au niveau du quart inférieur de la face antérieure et du bord externe de cet os; en dehors, les insertions radiales atteignent la crête pronatrice (Gérard); en bas, elles s'arrêtent à un demi-centimètre au-dessus du rebord marginal antérieur du radius (voy. : fig. 35, 41 et 48).

RAPPORTS. — Sa *face antérieure* est recouverte par une mince aponévrose, dite *aponévrose du carré pronateur.* Le carré pronateur est croisé perpendiculairement à la direction de ses fibres par des muscles ou tendons du plan antibrachial moyen et superficiel, et par des vaisseaux et des nerfs, c'est-à-dire de dedans en dehors par le cubital antérieur, les vaisseaux et nerfs cubitaux, le fléchisseur commun profond des doigts qui le sépare du fléchisseur sublime, le nerf médian, et le fléchisseur propre du pouce; le long supinateur répond à son bord externe.

Sa *face postérieure* recouvre les deux os de l'avant-bras, le ligament interosseux, le nerf interosseux antérieur issu du médian et ses vaisseaux satellites (voy. : fig. 226).

Son *bord inférieur* reste à distance de l'interligne articulaire radio-carpien, mais répond à l'articulation radio-cubitale inférieure.

VASCULARISATION. — Le carré pronateur reçoit par sa face antérieure trois à cinq artères grêles de la *radiale* et de la *cubitale,* et accessoirement quelques ramuscules de l'*artère du nerf médian* lorsque celle-ci est du type long, ainsi que de la cubito-transverse et par sa face postérieure des branches de l'*artère interosseuse antérieure.*

INNERVATION. — Le carré pronateur est innervé par le *nerf interosseux antérieur,* encore appelé *nerf du carré pronateur,* branche du *médian*; ce long nerf, satellite de l'artère interosseuse antérieure, est appliqué contre le ligament interosseux; il aborde le muscle par sa face profonde et lui abandonne plusieurs filets.

ACTION. — Le carré pronateur, prenant son point fixe sur le cubitus, produit une rotation de dehors en dedans du radius; il porte ainsi la main et l'avant-bras en pronation.

MUSCLES DE LA LOGE EXTERNE DE L'AVANT-BRAS

La loge externe de l'avant-bras comprend quatre muscles qui sont disposés suivant deux couches : *a)* l'une, *superficielle,* est représentée par trois muscles longs qui, en allant de dehors en dedans et d'avant en arrière, sont : le *long supinateur,* le *premier radial externe* et le *deuxième radial externe* (1); *b)* l'autre, *profonde,* est représentée par un seul muscle enroulé autour du radius, le *court supinateur*; ce dernier déborde en avant et en arrière les muscles précédents et empiète sur les loges antibrachiales antérieure et postérieure.

Parmi ces muscles, seul le court supinateur s'insère simultanément sur les deux os de l'avant-bras; d'autre part, le court supinateur et le deuxième radial externe, s'insérant sur l'épicondyle, font partie des muscles épicondyliens; quant aux deux autres, le long supinateur et le premier radial externe, ils s'insèrent sur le bord externe de la palette humérale.

Tous ces muscles sont innervés par le *radial,* nerf de l'extension de la main et de la supination.

LONG SUPINATEUR

Le *long supinateur* ou *muscle huméro-stylo-radial de Poirier,* dénomination qui ne préjuge en rien de sa fonction, est un muscle allongé, aplati et charnu en haut, tendineux dans son tiers inférieur, tendu entre le bord externe de l'humérus et l'apophyse styloïde radiale.

Situé à l'union de la face antérieure et de la face externe de l'avant-bras, il représente le muscle le plus superficiel de la loge externe, et fait nettement saillie sous la peau à la partie supérieure de l'avant-bras.

INSERTIONS. — Il s'insère en haut, par des fibres charnues entremêlées de courtes fibres tendineuses : *a)* sur le tiers inférieur du bord externe de l'humérus (crête sus-

(1) Le qualificatif d'*externe* attribué aux muscles radiaux tient à ce que le grand palmaire *(flexor carpi radialis)* est parfois désigné sous le nom de *muscle radial interne.*

épicondylienne); ses insertions se font sur une étendue d'environ 8 centimètres entre la gouttière radiale en haut et les insertions du premier radial externe en bas (à deux travers de doigt au-dessus de l'épicondyle); elles sont comprises entre celles du brachial antérieur en avant et celles de la cloison intermusculaire externe et du vaste externe en arrière; *b)* et sur la face antérieure de la cloison intermusculaire externe du bras (voy. : fig. 20, 30 et 229).

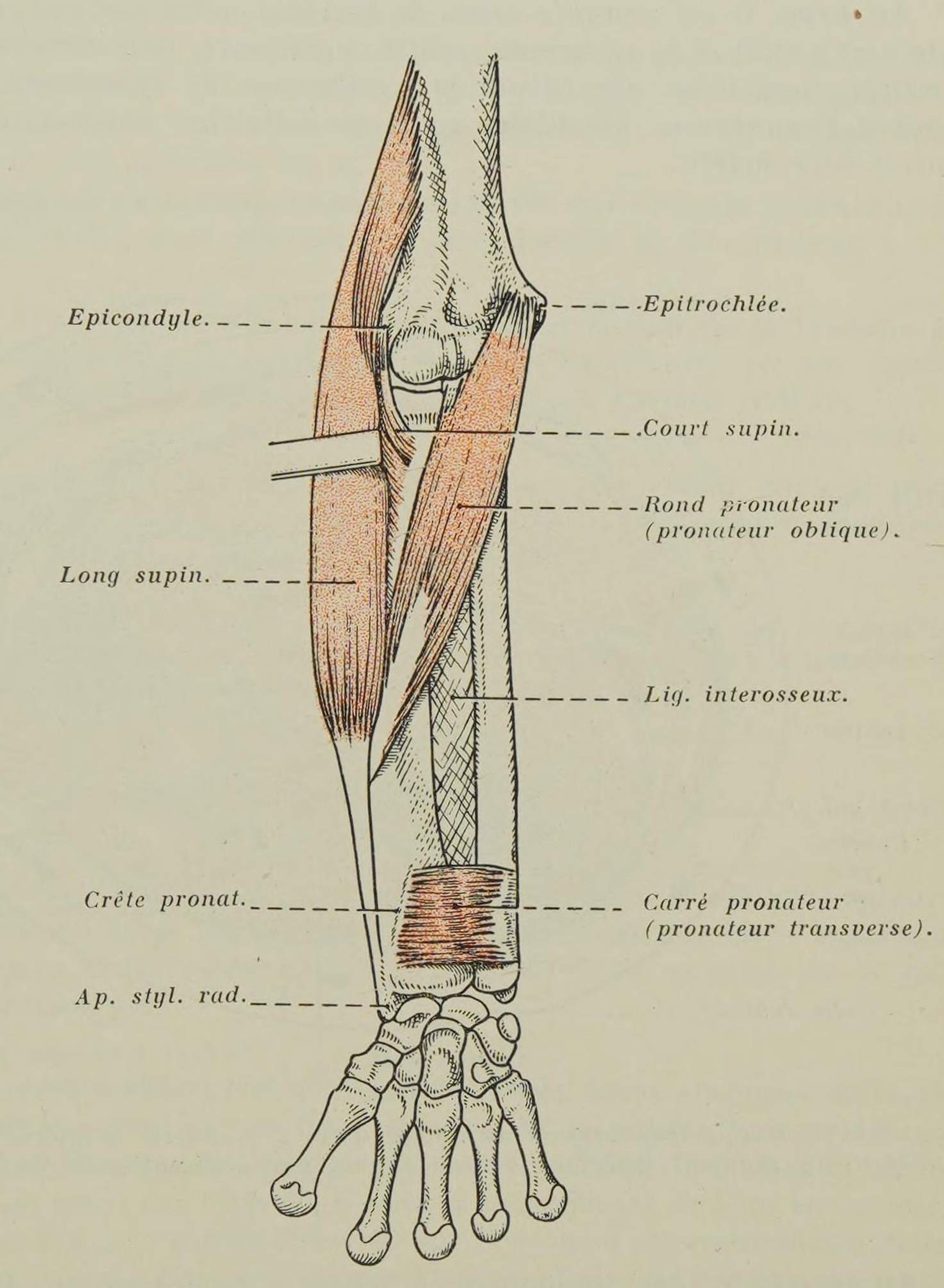

FIG. 227.
Muscles supinateurs et pronateurs; côté droit, vue antérieure.

TRAJET ET DIRECTION. — Les fibres charnues qui font suite à ces insertions donnent naissance à un corps musculaire aplati transversalement au-dessus de l'articulation du coude, puis aplati d'avant en arrière au-dessous de cette articulation, si bien que dans l'ensemble les fibres charnues du muscle subissent une torsion en s'enroulant autour de son axe.

Le muscle descend sur le bord externe de l'avant-bras en recouvrant les muscles radiaux et le rond pronateur, puis ses fibres charnues se jettent sur un tendon aplati qui naît à la partie moyenne de l'avant-bras; ce tendon descend verticalement en dehors du radius en se rétrécissant de plus en plus.

TERMINAISON. — Très mince à sa terminaison, le tendon s'épanouit en éventail et s'insère sur la face externe de la base de l'apophyse styloïde radiale (voy. : fig. 48, 50 et 227).

RAPPORTS. — Les rapports du long supinateur doivent être envisagés successivement au bras, au coude et à l'avant-bras.

1° Au bras, il est compris entre le brachial antérieur en avant, dont il est séparé par le nerf radial et la récurrente radiale antérieure, et le triceps brachial (vaste externe) en arrière, dont il est séparé par la terminaison de l'humérale profonde; en dehors, il répond à l'aponévrose brachiale, au tissu cellulaire sous-cutané avec les vaisseaux et les nerfs superficiels.

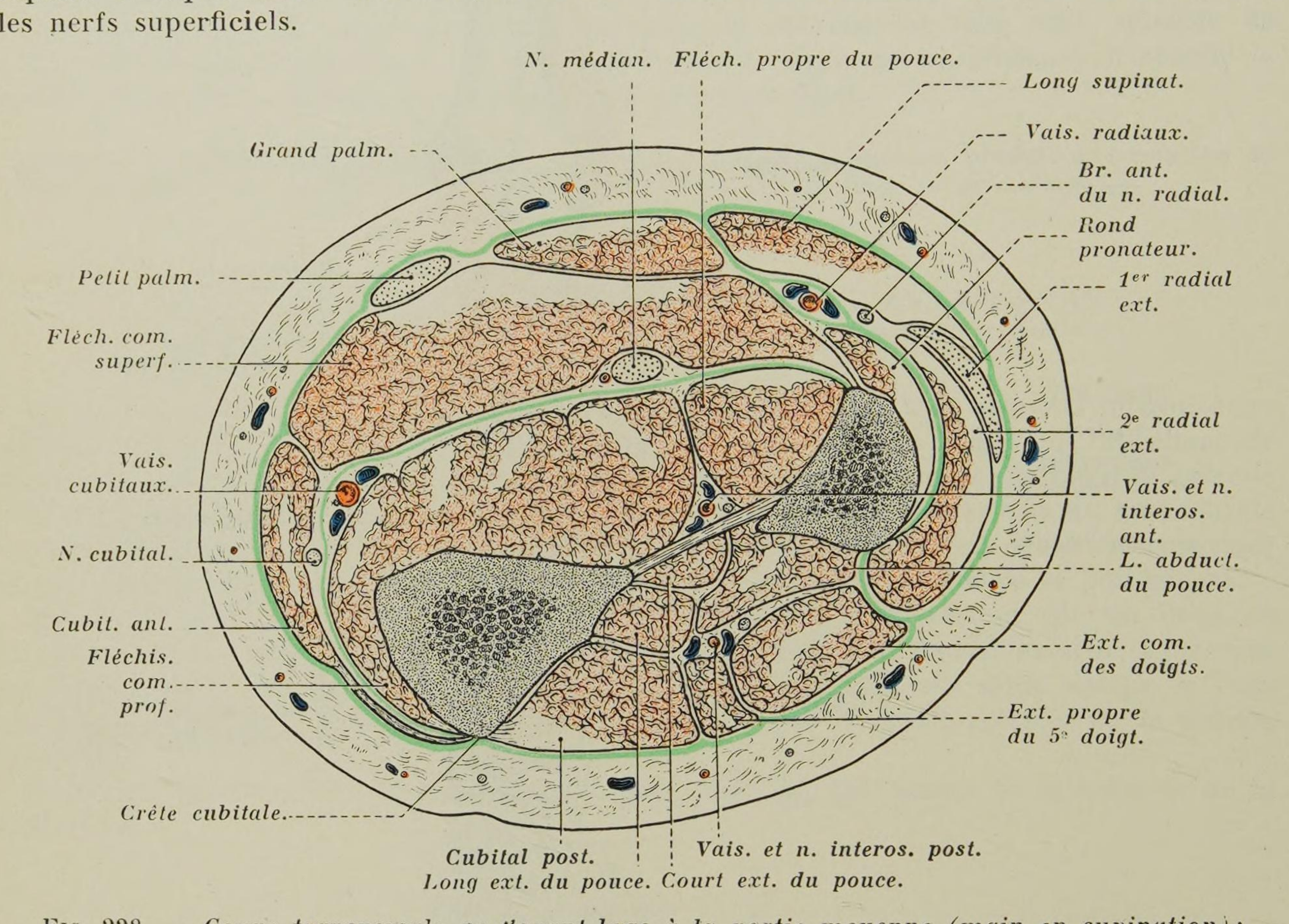

FIG. 228. — *Coupe transversale de l'avant-bras à la partie moyenne (main en supination); côté droit, segment inférieur de la coupe* (demi-schématique). *En vert,* les aponévroses.

2° Au coude, le long supinateur contribue à la formation de la *gouttière bicipitale externe,* dont il représente la limite externe. Il repose en arrière sur le brachial antérieur et le premier radial externe, qui le sépare de la saillie épicondylienne; il répond en dedans au biceps et à son tendon dont le séparent la veine médiane céphalique et le musculo-cutané; en dehors et en avant, à l'aponévrose antibrachiale et aux téguments.

Dans le fond de la gouttière bicipitale externe, comprise entre le biceps et le long supinateur, se trouvent la terminaison du nerf radial et la récurrente radiale antérieure, anastomosée à la branche antérieure de l'humérale profonde; vaisseaux et nerf sont recouverts par le bord interne du long supinateur.

3° A l'avant-bras, il répond : *a) profondément,* au premier radial externe, au rond pronateur, au fléchisseur commun superficiel des doigts et au fléchisseur propre du pouce,

aux vaisseaux radiaux et à la branche antérieure du nerf radial, cette dernière étant contenue dans la gaine du long supinateur; le long supinateur est le muscle satellite de l'artère radiale et sert de repère en médecine opératoire pour la ligature de cette artère; *b)* et *superficiellement,* à l'aponévrose antibrachiale, au tissu cellulaire sous-cutané, à la veine radiale superficielle et à ses affluents, aux filets du musculo-cutané et à la peau.

Son *bord antéro-interne* croise le rond pronateur et répond à distance au grand palmaire; son *bord postéro-externe* répond en haut au premier radial externe, plus bas il est croisé par le tendon du long abducteur du pouce.

Au tiers inférieur de l'avant-bras, le muscle fait place à son tendon et celui-ci délimite avec le tendon du grand palmaire une gouttière, la *gouttière du pouls,* dans laquelle cheminent l'artère radiale et ses deux veines satellites, qui deviennent ainsi plus superficielles après s'être dégagées de la face profonde du muscle.

Enfin c'est entre le radius et le tendon du long supinateur que s'engage la branche antérieure (sensitive) du nerf radial pour atteindre la face dorsale de l'avant-bras.

VASCULARISATION. — Les artères du long supinateur proviennent de la branche antérieure de l'*humérale profonde,* de la *récurrente radiale antérieure,* et par quelques rameaux grêles (de deux à trois en moyenne) directement de l'*artère radiale.*

INNERVATION. — Le *nerf du long supinateur* se détache du *radial* dans la portion haute de la gouttière bicipitale externe : il pénètre le muscle au coude par sa face interne après s'être divisé en deux ou trois filets (voy. : fig. 303, 338 et 340).

ACTION. — Le long supinateur est avant tout fléchisseur de l'avant-bras sur le bras; il ne devient supinateur que lorsque la main est placée en pronation complète, alors sa contraction place la main en position intermédiaire entre la supination et la pronation.

PREMIER RADIAL EXTERNE

Le *premier radial externe* ou *muscle long radial* est un muscle allongé, aplati, qui occupe le bord externe du coude et de l'avant bras; charnu dans son tiers supérieur, il est tendineux dans ses deux tiers inférieurs; il s'étend du bord externe de la palette humérale au deuxième métacarpien.

INSERTIONS. — Le premier radial externe s'insère par des fibres charnues entremêlées de quelques fibres tendineuses : *a)* sur le bord externe de la palette humérale ou plus exactement sur la *crête juxta-marginale* entre la saillie de l'épicondyle en bas et les insertions du long supinateur en haut; ces insertions vont en s'élargissant de haut en bas sur une longueur d'environ 2 cm. 1/2 à 3 centimètres; *b)* sur la cloison intermusculaire externe; *c)* et sur le versant supérieur de l'épicondyle par l'intermédiaire du *tendon commun* des muscles épicondyliens où ses insertions sont fusionnées avec celles du deuxième radial externe.

TRAJET ET DIRECTION. — A cette zone d'insertion fait suite un corps charnu, prismatique triangulaire, qui descend verticalement entre le long supinateur en dehors et le deuxième radial externe en dedans.

A la partie moyenne de l'avant-bras, le corps charnu se jette sur un tendon aplati et large qui devient progressivement cylindrique; ce tendon est tout d'abord superposé à celui du deuxième radial externe, mais au quart inférieur de l'avant-bras les deux tendons se juxtaposent, le premier radial externe en dehors, le deuxième radial externe en dedans; ils s'engagent sous le ligament annulaire dorsal du carpe, et glissent tous les

deux dans une même gouttière ostéo-fibreuse, la *gouttière* ou *coulisse des radiaux,* entourés chacun d'une gaine synoviale.

A la face dorsale du poignet, les tendons des radiaux divergent : le tendon du premier radial externe traverse verticalement la partie la plus interne de la tabatière anatomique; puis il s'engage obliquement en bas et en dedans sous le tendon du long extenseur du pouce.

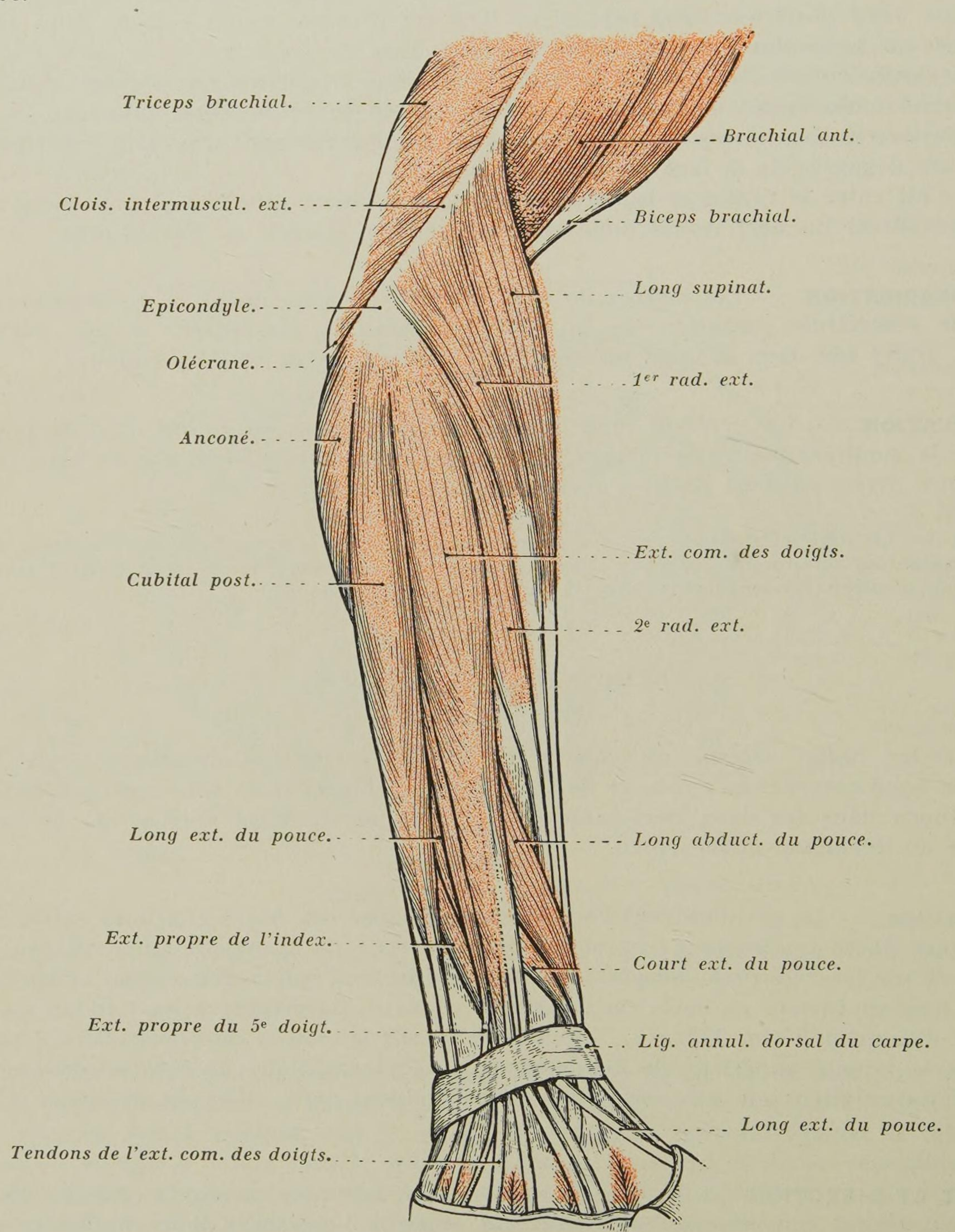

Fig. 229. — *Muscles de l'avant-bras; côté droit, vue postéro-externe.*

TERMINAISON. — Il se termine en s'insérant sur une petite empreinte située à la face dorsale du tubercule externe de la base du deuxième métacarpien (voy. : fig. 93, 230 et 245).

RAPPORTS. — *Superficiellement,* au tiers supérieur de l'avant-bras, le premier radial externe est recouvert en grande partie par le long supinateur et l'aponévrose antibrachiale; au tiers inférieur de l'avant-bras, il est croisé comme le deuxième radial externe par les tendons du long abducteur et du court extenseur du pouce; enfin, au poignet, il est croisé par le long extenseur du pouce.

Par sa *face profonde,* il recouvre l'articulation du coude, le deuxième radial externe, puis la face dorsale de l'articulation du poignet et du carpe et l'interligne carpo-métacarpien.

Au niveau de la tabatière anatomique, son tendon est en rapport en dehors avec la radiale, qui donne à ce niveau la dorsale du carpe, et en dedans avec le deuxième radial externe.

VASCULARISATION. — Le premier radial externe reçoit ses artères nourricières de la *récurrente radiale antérieure,* de la *radiale,* et accessoirement par quelques fines artérioles de la branche antérieure de l'*humérale profonde*; d'une façon constante le corps charnu reçoit à sa partie supérieure une artériole importante de la récurrente radiale antérieure; cette branche suit le nerf du muscle et le pénètre par sa face profonde.

INNERVATION. — Le premier radial externe est innervé par le *radial*; son nerf, très court, naît dans la gouttière bicipitale externe et pénètre le muscle par sa face interne un peu au-dessous de l'épicondyle (voy. : fig. 334).

ACTION. — Le premier radial externe est extenseur et abducteur de la main : sa contraction incline la main vers le bord externe de l'avant-bras; il est alors antagoniste du cubital postérieur.

DEUXIÈME RADIAL EXTERNE

Le *deuxième radial externe* ou *muscle court radial* est situé au-dessous et en dedans du précédent; semblable au premier radial externe, il est plus court que lui; toutefois son corps charnu est plus volumineux.

INSERTIONS. — Le deuxième radial externe est un muscle épicondylien et comme tel il se détache :

a) De la face antérieure et du bord externe de l'épicondyle par le *tendon commun* des muscles épicondyliens, entre les insertions du premier radial externe en haut et celles de l'extenseur commun des doigts et de l'extenseur propre du cinquième doigt en bas (voy. : fig. 239).

b) Et de la cloison fibreuse qui le sépare de l'extenseur commun des doigts sur une hauteur de 4 à 5 centimètres (voy. : *Aponévroses de l'avant-bras*); parfois les tendons d'insertion du deuxième radial externe et de l'extenseur commun des doigts sont dissociés et partiellement intriqués au long de leur zone de contact (Hovelacque); enfin ajoutons que quelques fibres du deuxième radial externe passent dans le ligament antérieur de l'articulation du coude.

TRAJET ET DIRECTION. — De cette zone d'insertion se détache un corps charnu, prismatique triangulaire, légèrement incurvé en gouttière, qui se moule sur le radius; le muscle descend verticalement en recouvrant le court supinateur et les insertions radiales du rond pronateur; il se jette à la partie moyenne de l'avant-bras sur un tendon aplati qui apparaît très haut à la face externe du muscle, mais qui se détache du corps charnu, toujours plus bas que celui du premier radial externe; au tiers inférieur de l'avant-bras,

son tendon arrondi se dégage de celui du premier radial externe et se place en dedans de ce dernier; à la face dorsale de l'extrémité inférieure du radius, il glisse dans la *coulisse des radiaux,* puis s'engage sous le long extenseur du pouce à la face dorsale du poignet; il change alors de direction et devient un peu oblique en bas, en arrière et en dedans (voy. : fig. 230 et 244).

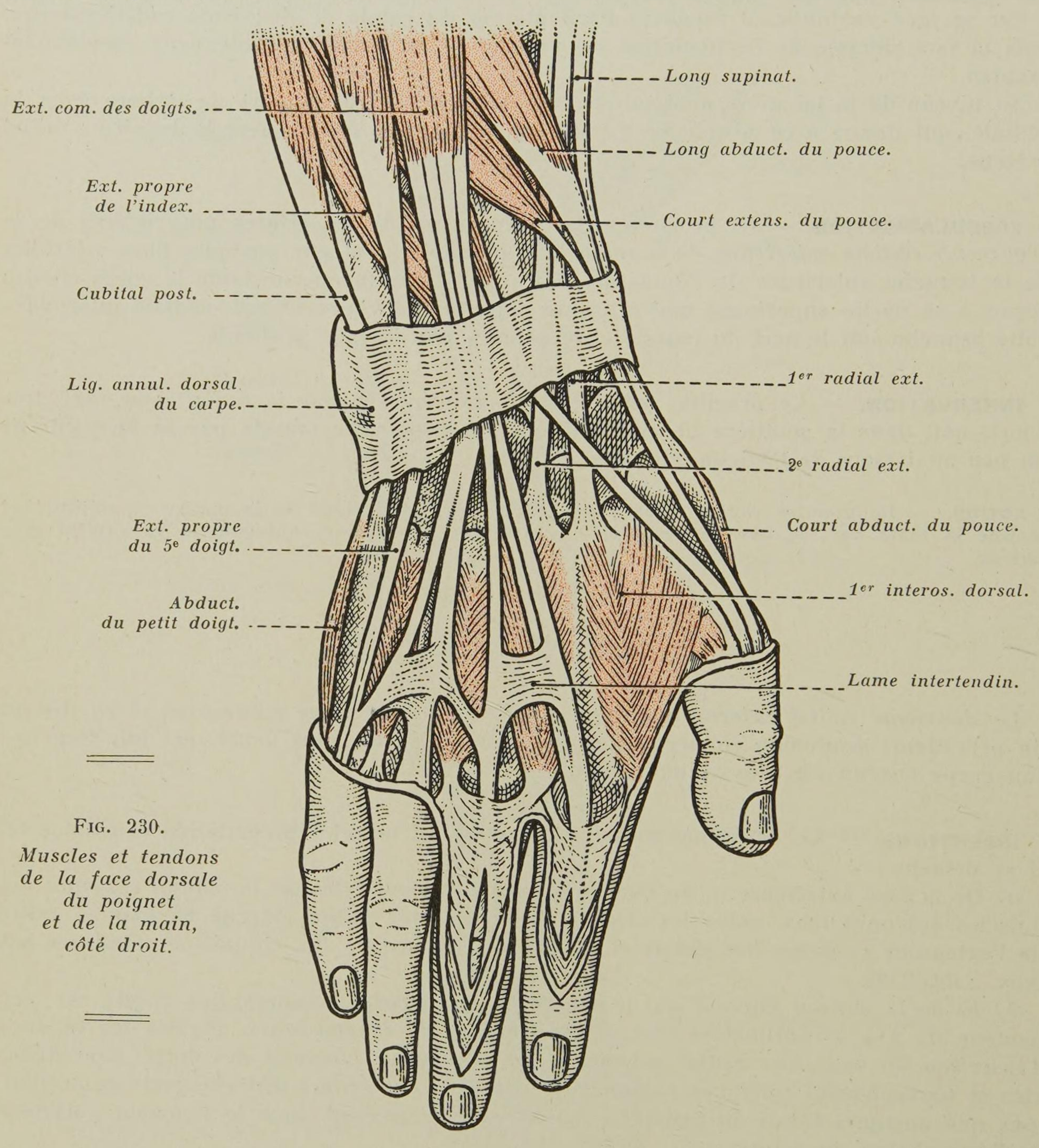

FIG. 230.
Muscles et tendons de la face dorsale du poignet et de la main, côté droit.

TERMINAISON. — Le tendon du deuxième radial externe se termine en s'insérant sur la face dorsale de l'apophyse styloïde du troisième métacarpien; une petite bourse séreuse de glissement sépare le plus souvent le sommet de l'apophyse du plan tendineux (voy. : fig. 93, 230 et 245).

RAPPORTS. — *Superficiellement,* le deuxième radial externe est recouvert en grande partie par le premier radial externe et, comme ce dernier, il est croisé de haut en bas

par les tendons du long abducteur, du court extenseur et du long extenseur du pouce.

A son origine, il est recouvert par l'extenseur commun des doigts.

Par sa *face profonde,* il recouvre de haut en bas le court supinateur dont il est séparé par un espace celluleux de glissement; le rond pronateur; les faces postérieures du radius, de l'articulation du poignet et du carpe et l'interligne carpo-métacarpien.

Dans la coulisse des radiaux, il est entouré, ainsi que le premier radial externe, par une gaine synoviale (voy. : fig. 276).

Au point de croisement des muscles long abducteur et court extenseur du pouce, les deux tendons des radiaux sont séparés de ces muscles par une bourse séreuse, la *bourse séreuse de Larger,* siège fréquent de l'aï crépitant du poignet (voy. : fig. 276).

VASCULARISATION. — La vascularisation du deuxième radial externe est à peu de chose près calquée sur celle du premier radial; ce muscle reçoit une ou deux artères principales qui proviennent de la *récurrente radiale antérieure* ou de la *radiale,* et des artérioles accessoires fournies par ces deux artères et par la branche antérieure de l'*humérale profonde.*

Près de leurs insertions humérales, les muscles radiaux présentent parfois (30 % des cas) une artère commune venue de la récurrente radiale antérieure : c'est l'*artère des radiaux*; dirigée transversalement en dehors, elle se bifurque en deux branches destinées à chacun des muscles.

INNERVATION. — Le deuxième radial externe est innervé par le *radial* : son nerf est issu, soit directement du radial près de sa bifurcation, soit de la branche postérieure du radial; il aborde le muscle par son bord interne au tiers supérieur de l'avant-bras ; accessoirement il reçoit un deuxième nerf (nerf inférieur du deuxième radial externe) venu de la branche motrice du radial (voy. : fig. 304 et 333).

ACTION. — Le deuxième radial externe est avant tout un extenseur de la main; son insertion terminale étant située en dehors de l'axe de la main, il est aussi légèrement abducteur.

COURT SUPINATEUR

Le *court supinateur* (1) est un muscle court, épais et large, profondément situé au niveau du tiers supérieur de l'avant-bras et enroulé autour du radius; il présente l'aspect d'un demi-cylindre creux (voy. : fig. 234).

Il s'étend de l'épicondyle et du cubitus au radius; il est formé de deux faisceaux disposés en deux plans, l'un superficiel, allongé, dont les fibres ont une direction sensiblement verticale et d'autant plus verticale qu'elles ont une terminaison plus inférieure; l'autre, profond, dont les fibres ont une direction transversale ou légèrement oblique.

Les insertions et la constitution du muscle court supinateur ont été diversement interprétées par la plupart des anatomistes; elles ont été remarquablement précisées par Reinhold.

1. — Faisceau superficiel.

ORIGINES. — Le *faisceau superficiel,* presque exclusivement tendineux à son origine, naît : *a)* du versant inférieur et du sommet de l'épicondyle par un *tendon commun* avec les autres muscles épicondyliens dont la disposition affecte celle d'un éventail fibreux;

(1) Article à consulter : Reinhold (Paul) : Sur le court supinateur. *Comptes rendus de l'Association des Anatomistes,* 1923, p. 451.

b) du ligament latéral externe de l'articulation du coude; *c)* de la crête saillante située en arrière de la fossette sous-sigmoïdienne du cubitus appelée *crête rétro-sigmoïdienne,* les insertions du muscle se faisant immédiatement en arrière de celles du ligament annulaire de l'articulation radio-cubitale supérieure; *d)* et de la *crête supinatrice* sous-jacente à la précédente, sur une longueur de 4 à 5 centimètres par l'intermédiaire d'une mince lame tendineuse qui est intimement unie à l'expansion fibreuse de l'extenseur commun des doigts et que nous désignons sous le nom d'*expansion aponévrotique de l'extenseur commun des doigts* (voyez ce muscle) (voy. : fig. 36, 37 et 233).

Sur l'épicondyle, les insertions de ce faisceau sont fusionnées avec les fibres tendineuses des muscles cubital postérieur et extenseur propre du cinquième doigt.

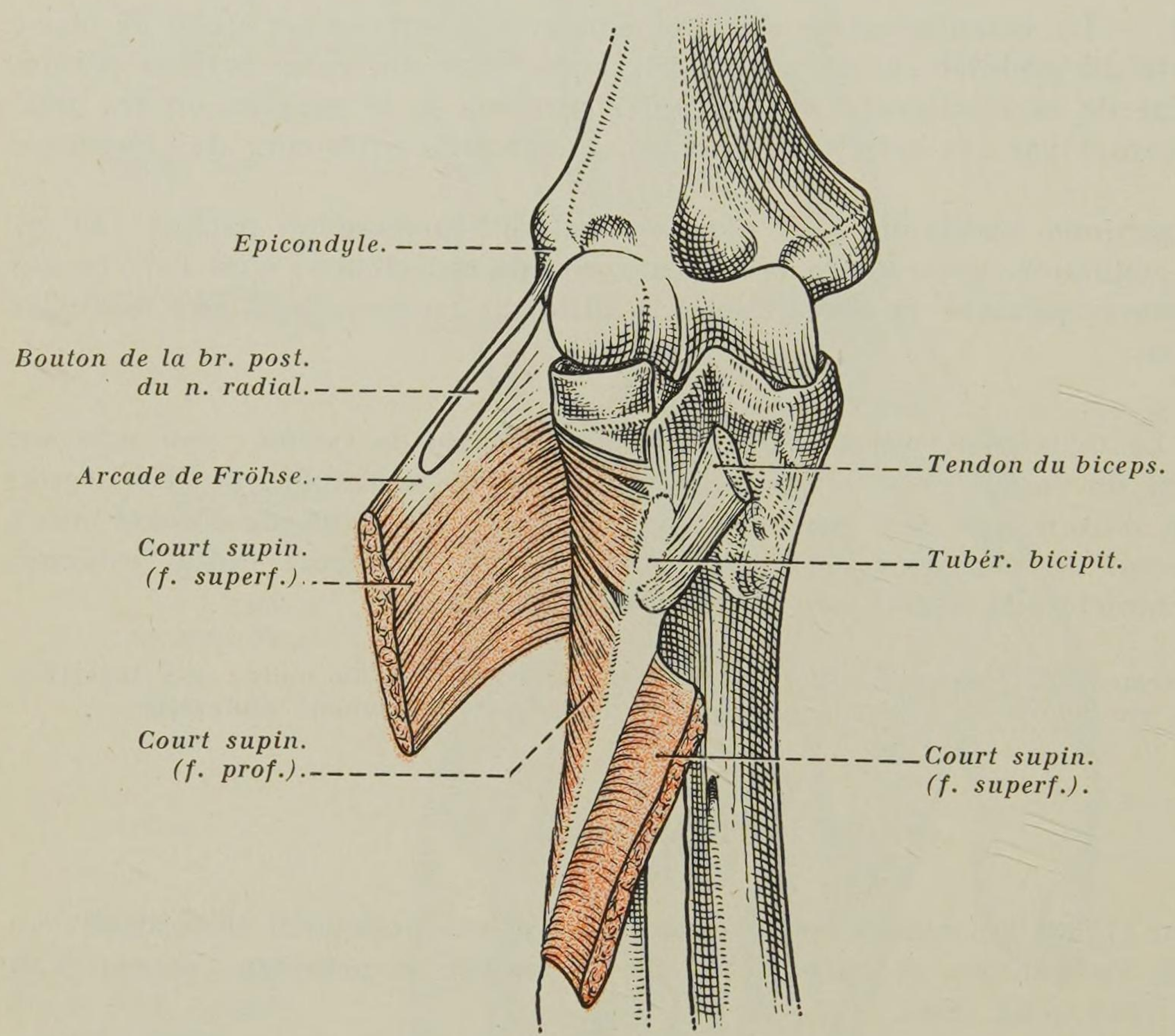

FIG. 231.
Muscle court supinateur; côté droit, vue antérieure (le faisceau superficiel est sectionné).

Sur le cubitus, l'insertion supérieure de ce faisceau remonte parfois jusqu'à la partie la plus inférieure de la face latérale externe de l'olécrane, et dans certains cas elle s'insinue sous le muscle anconé, tandis que les insertions les plus inférieures sont parfois difficiles à séparer de celles du long abducteur du pouce, que le court supinateur recouvre partiellement à ce niveau (voy : fig. 242).

TRAJET. — Les fibres charnues forment une couche musculaire aplatie, mince à son origine, épaisse de 5 à 6 millimètres environ à sa partie moyenne, qui se dirige très obliquement en bas, en dehors et en avant, en contournant le radius.

TERMINAISON. — Il se termine par une lame aponévrotique peu épaisse qui s'insère sur le versant supérieur de la ligne oblique du radius, immédiatement au-dessus des insertions du fléchisseur sublime, depuis la tubérosité bicipitale jusqu'aux insertions du rond pronateur (voy. : fig. 231 et 233); les fibres antérieures et supérieures sont obliques en

avant et en bas et se dirigent vers l'extrémité supérieure de la ligne oblique du radius, tandis que les fibres postérieures et inférieures descendent obliquement en bas et en avant presque verticalement vers la partie moyenne de la ligne oblique du radius, où elles vont se terminer au niveau des insertions du rond pronateur; sur le radius, les insertions les plus inférieures de ce faisceau sont recouvertes par le rond pronateur (voy. : fig. 227).

2. — *Faisceau profond.*

Le *faisceau profond* est plus large, plus épais et plus trapu que le précédent; il déborde en haut et en bas ce dernier.

ORIGINE. — Il naît : *a)* par un *tendon commun* au faisceau superficiel de la face antérieure de l'épicondyle et du ligament latéral externe de l'articulation du coude, et plus

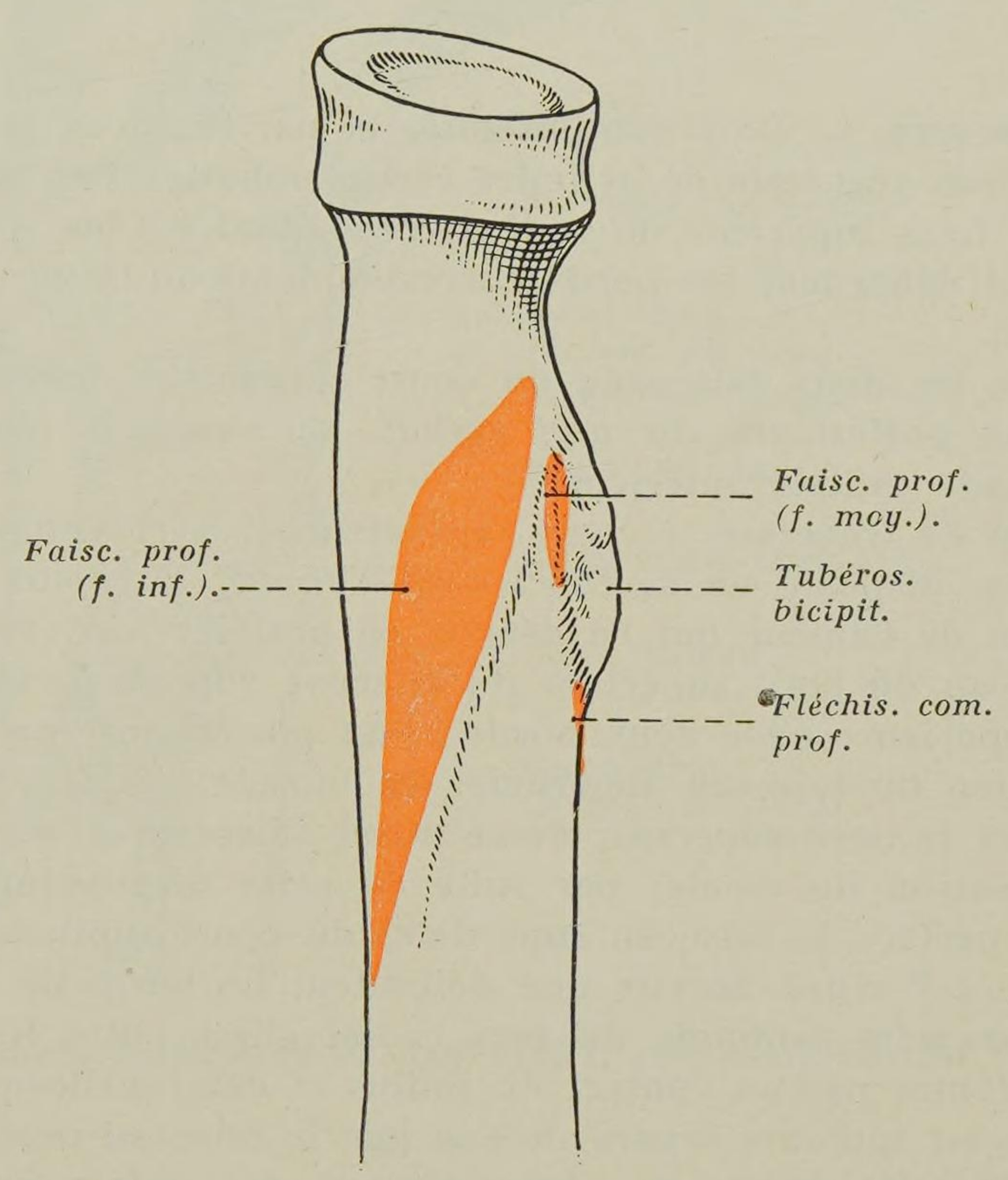

FIG. 232.
Insertions radiales du faisceau profond du court supinateur sur une vue externe de l'extrémité supérieure du radius; côté droit.

spécialement de son faisceau moyen; sur l'épicondyle les insertions se font très près du bord externe de cette apophyse et immédiatement au-dessous de celles de l'extenseur commun des doigts; — *b)* de la face profonde de la lame tendineuse, d'origine épicondylienne, du faisceau superficiel; *c)* et par des fibres charnues de la moitié postérieure de la *fossette sous-sigmoïdienne* du cubitus, fossette comprise entre les deux branches de bifurcation du bord externe de l'os.

TRAJET. — Les fibres charnues du faisceau profond sont courtes, dirigées presque transversalement; *a)* les supérieures, presque horizontales, sont exclusivement d'origine épicondylienne; elles constituent une bande musculaire qui s'enroule autour du col du radius et dont le bord supérieur répond au cul-de-sac annulaire synovial de l'articulation radio-cubitale supérieure, ce dernier lui servant de véritable séreuse de glissement; *b)* les inférieures, d'origine cubitale, sont légèrement obliques en bas et en dehors; dans son ensemble le muscle contourne la face postérieure, puis la face externe du radius.

TERMINAISON. — Il se termine : *a)* par ses *fibres supérieures* sur le versant antéro-interne du col du radius, au-dessus de la tubérosité bicipitale; *b)* par ses *fibres moyennes* sur la face antérieure et externe de l'os en dehors de la tubérosité bicipitale, au niveau d'une petite crête irrégulière haute de 15 à 20 millimètres et parallèle au grand axe de la tubérosité *(crête du court supinateur)* (voy. : *Radius,* et fig. 51); *c)* et par ses *fibres inférieures* sur une surface losangique rugueuse qui occupe le versant postéro-externe du tiers supérieur du radius, en arrière des insertions du faisceau superficiel; ses fibres les plus inférieures descendent jusqu'au niveau de l'insertion du rond pronateur.

L'insertion radiale des deux faisceaux du court supinateur est séparée par une étroite bande osseuse, vierge d'insertion, située en dehors et au-dessus de la ligne oblique ou bord antérieur du radius (voy. : fig. 231 et 232).

***

RAPPORTS. — Dans son ensemble et par ses deux faisceaux, le court supinateur représente deux segments de cylindre creux emboîtés l'un dans l'autre, qui entourent en spirale le tiers supérieur du radius; cependant les bords supérieur et inférieur du faisceau profond débordent les bords correspondants du faisceau superficiel de 10 à 15 millimètres environ.

Entre les deux faisceaux du court supinateur chemine dans un interstice celluleux la *branche postérieure du nerf radial,* accompagnée d'une petite artériole venue de la récurrente radiale antérieure.

Avant de traverser le court supinateur, le nerf s'engage sous une petite arcade fibreuse allongée, disposée en sautoir : c'est l'*arcade du court supinateur* ou *arcade de Fröhse,* du nom de l'auteur qui l'a décrite en premier lieu (voy. : fig. 231 et 233); elle est située au niveau du bord supérieur du faisceau superficiel et présente une disposition à concavité supérieure avec deux bords : l'un postéro-interne qui n'est autre que le chef épicondylien du faisceau superficiel du muscle; l'autre antéro-externe, plus grêle, qui se perd sur le bord supérieur de ce même faisceau et sur l'appareil ligamentaire externe de l'articulation du coude; par suite de cette disposition, la branche postérieure du nerf radial perfore le faisceau superficiel du court supinateur près de son bord supérieur, et à travers l'orifice fibreux que délimitent les bords de cette arcade.

La branche profonde du nerf radial glisse entre les deux chefs du court supinateur, mais n'entre pas au contact du radius et cela quelle que soit la position de l'avant-bras; le nerf est toujours séparé de l'os par le faisceau profond sur lequel il repose. Au niveau du bord inférieur de ce même faisceau, ou parfois entre les deux couches du muscle, le nerf radial s'épanouit en un bouquet de branches terminales qui vont se distribuer aux muscles des couches superficielle et profonde de la loge postérieure de l'avant-bras; seul le nerf interosseux postérieur continue la direction du nerf; parfois même ces branches nerveuses motrices se placent de part et d'autre d'une arcade fibreuse (Rieffel) (voy. : *Nerf radial*).

Par sa *face profonde,* concave, le court supinateur répond au tiers supérieur du radius, au cul-de-sac périradial de la synoviale du coude qui lui sert de séreuse de glissement, au ligament latéral externe de l'articulation du coude auquel il adhère intimement (faisceau moyen), à l'orifice triangulaire compris entre les deux os de l'avant-bras et le bord supérieur de la membrane interosseuse par lequel s'engagent les vaisseaux interosseux postérieurs.

La partie inférieure du muscle recouvre le long abducteur du pouce.

Par sa *face superficielle,* convexe, il appartient aux *trois loges* antérieure, externe et postérieure de l'avant-bras.

Dans la loge antérieure il forme le fond de la gouttière bicipitale externe et l'on aperçoit aisément le muscle lorsqu'on écarte le long supinateur en dehors. Le muscle est séparé de la tubérosité bicipitale et du tendon du biceps, ainsi que de la corde ligamenteuse de Weitbrecht par la bourse séreuse de Ward Collins (voy. : fig. 306).

Dans les deux autres loges, il est recouvert par les muscles épicondyliens qui sont, de dedans en dehors, l'anconé dont il est séparé par la récurrente radiale postérieure, le cubital postérieur, l'extenseur propre du petit doigt, l'extenseur commun des doigts, le deuxième radial externe et enfin le premier radial externe.

Son *bord antéro-supérieur* répond à la capsule articulaire du coude qui le sépare du condyle huméral; il répond également à la tête du radius, partant à l'articulation radio-cubitale supérieure, au brachial antérieur et au tendon du biceps.

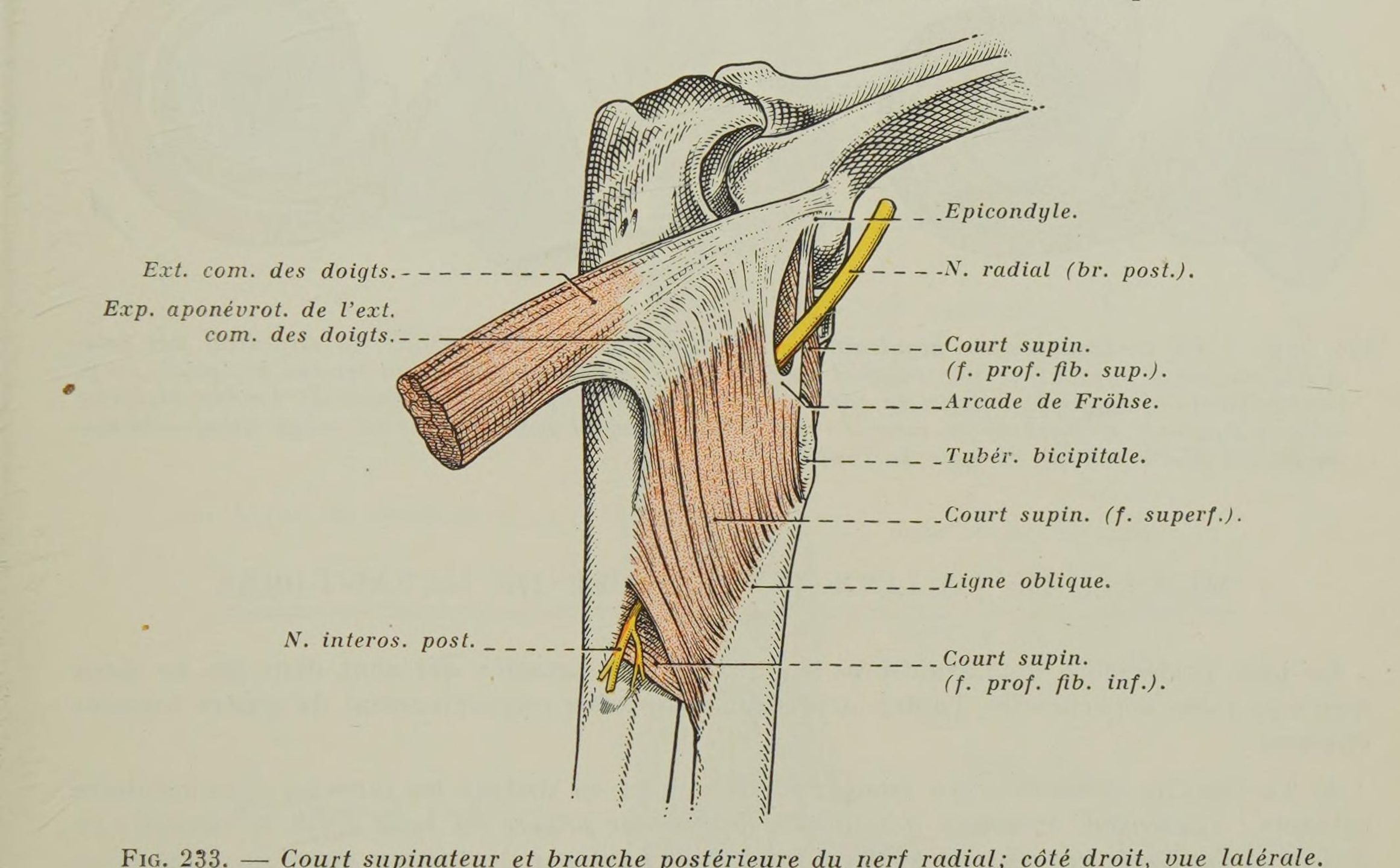

Fig. 233. — *Court supinateur et branche postérieure du nerf radial; côté droit, vue latérale.*

Son *bord antéro-inférieur* longe les insertions du fléchisseur commun superficiel au niveau de la ligne oblique du radius; d'autre part, il répond par ce bord au rond pronateur, enfin il est croisé par les vaisseaux radiaux et la branche antérieure du nerf radial.

Son *bord postéro-inférieur* répond aux insertions les plus supérieures du long abducteur du pouce, qu'il croise postérieurement; c'est dans l'interstice long abducteur du pouce-court supinateur que l'artère interosseuse postérieure apparaît entre les deux couches musculaires de la loge postérieure du bras (voy. : fig. 222); enfin signalons le nerf interosseux postérieur (branche terminale de la branche postérieure du nerf radial) qui s'échappe sous ce bord.

VASCULARISATION. — Les artères du court supinateur sont fournies par les *récurrentes radiales antérieure* et *postérieure,* dont un rameau suit la branche postérieure du nerf radial; par l'*interosseuse postérieure,* et accessoirement par la *radiale,* soit directement, soit indirectement par l'*artère des radiaux.*

INNERVATION. — Le court supinateur est innervé par la *branche postérieure* ou *branche motrice du radial* qui lui abandonne quatre à cinq filets pendant la traversée du muscle.

ACTION. — Comme son nom l'indique, il est franchement *supinateur* ; il imprime à l'avant-bras et à la main un mouvement de rotation qui porte la paume de la main en avant et le pouce en dehors.

Le muscle s'enroule autour du radius dans la pronation, il se déroule dans la supination (voy.: fig. 234).

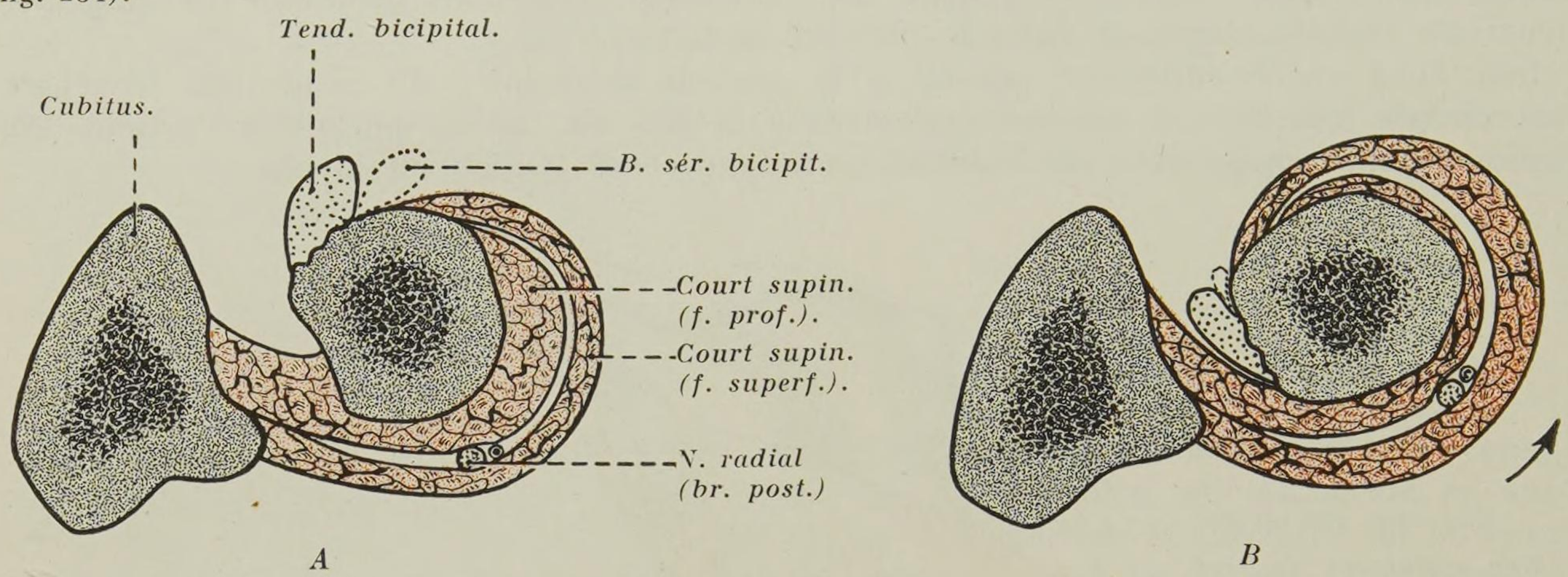

Fig. 234. — *Coupe transversale montrant :* en A *(position de supination), la situation des faisceaux du court supinateur par rapport aux deux os de l'avant-bras et au tendon bicipital;* en B, *l'enroulement du muscle autour du radius dans la pronation et les rapports du tendon bicipital avec le faisceau profond de ce muscle; côté droit, segment inférieur de la coupe* (demi-schématique) (*la flèche* indique le sens de l'enroulement).

MUSCLES DE LA LOGE POSTÉRIEURE DE L'AVANT-BRAS

La loge postérieure de l'avant-bras comprend *huit* muscles qui sont disposés en deux couches, l'une superficielle, l'autre profonde, composées respectivement de quatre muscles chacune :

a) La COUCHE SUPERFICIELLE comprend de dehors en dedans les muscles épicondyliens suivants : l'*extenseur commun des doigts,* l'*extenseur propre du petit doigt,* le *cubital postérieur* et l'*anconé*; ces muscles sont confondus en haut par un tendon commun d'insertion (à l'exception de l'anconé).

b) La COUCHE PROFONDE comprend quatre muscles grêles, destinés au pouce et à l'index, qui croisent obliquement les muscles précédents : ce sont, de haut en bas et de dehors en dedans : le *long abducteur du pouce,* le *court extenseur du pouce,* le *long extenseur du pouce* et l'*extenseur propre de l'index.*

Tous ces muscles sont innervés par le *radial,* nerf de l'extension : à l'exception de celui de l'anconé, leurs nerfs proviennent de la branche postérieure du nerf radial.

EXTENSEUR COMMUN DES DOIGTS

L'extenseur commun des doigts est le muscle le plus externe de la couche superficielle : c'est un muscle aplati qui s'étend de l'épicondyle aux quatre derniers doigts; charnu en haut, il se divise en bas en quatre tendons.

INSERTIONS. — Il s'insère : *a)* sur la face antérieure et sur le bord inférieur de l'épicondyle par un *tendon commun* avec les muscles épicondyliens, confondu avec le deuxième

radial externe et l'extenseur propre du petit doigt; *b)* sur la face profonde de l'aponévrose antibrachiale qui le recouvre; *c)* sur la cloison fibreuse qui le sépare du deuxième

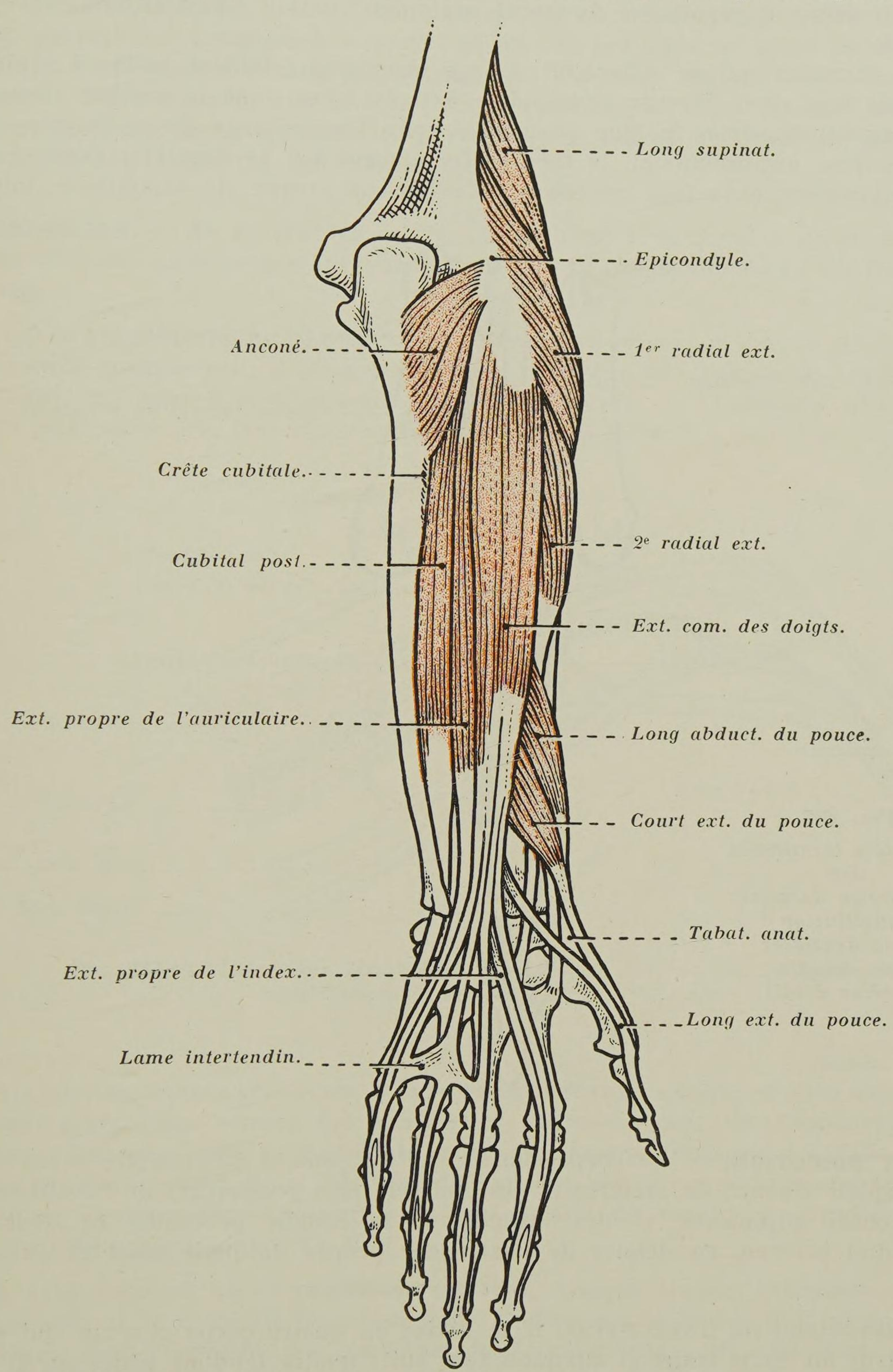

FIG. 235. — *Muscles de la loge postérieure et de la loge externe de l'avant-bras; côté droit, vue postérieure.*

radial externe (voy. : *Aponévroses de l'avant-bras*); *d)* et sur l'extrémité supérieure du cubitus par l'intermédiaire d'une lame fibreuse triangulaire que nous désignons sous le

nom d'*expansion aponévrotique de l'extenseur commun des doigts*; celle-ci se détache de la crête rétro-sigmoïdienne et de la crête supinatrice où ses insertions sont fusionnées avec celles du faisceau superficiel du court supinateur (voy. : *Court supinateur*) (voy. : fig. 37 et 233).

Les fibres charnues qui se détachent de ces insertions semblent naître à l'intérieur d'une véritable loge ostéo-fibreuse pyramidale à trois faces dont le sommet osseux est représenté par l'épicondyle, la face postérieure par l'aponévrose de recouvrement du muscle (aponévrose antibrachiale), la face antéro-externe par le deuxième radial externe et le court supinateur, et la face interne par l'extenseur propre du cinquième doigt.

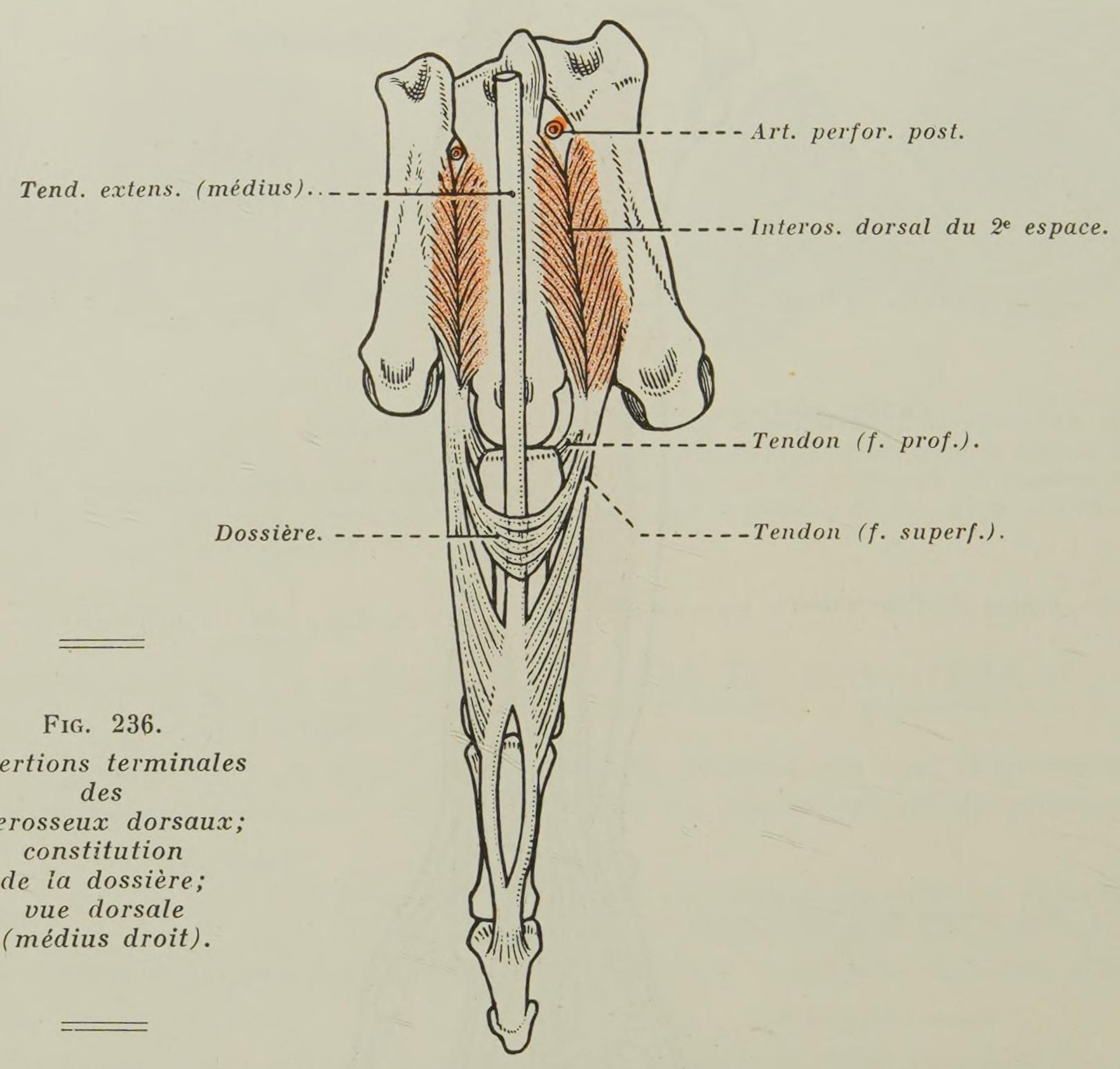

Fig. 236.
Insertions terminales des interosseux dorsaux; constitution de la dossière; vue dorsale (médius droit).

TRAJET ET DIRECTION. — Le corps charnu qui fait suite à ces insertions est volumineux, mais aplati d'avant en arrière; il descend à la face postérieure de l'avant-bras, en arrière du court supinateur et des muscles de la couche profonde, en dedans du deuxième radial externe, en dehors de l'extenseur propre du petit doigt et du cubital postérieur.

Au tiers inférieur de l'avant-bras, il se divise en quatre corps charnus qui restent accolés pendant un court trajet et auxquels font suite quatre tendons situés sur le même plan; accompagnés du tendon de l'extenseur propre de l'index, ceux-ci s'engagent sous le ligament annulaire dorsal du carpe où ils glissent dans une large gouttière située sur la moitié interne de la face postérieure de l'extrémité inférieure du radius (voy. : fig. 230).

A la face dorsale du poignet, ils se séparent les uns des autres et divergent au dos de la main pour atteindre leurs doigts respectifs; les tendons moyens, c'est-à-dire ceux

qui sont destinés au majeur et à l'annulaire, longent la face dorsale des métacarpiens correspondants, tandis que les tendons extrêmes, c'est-à-dire ceux qui sont destinés à l'index et à l'auriculaire, croisent obliquement les deuxième et quatrième espaces interosseux, partant les interosseux correspondants de ces espaces pour aboutir à la face dorsale de l'articulation métacarpo-phalangienne du doigt auquel ils se rendent (voy. : fig. 235 et 245); d'aspect aplati à la face dorsale de la main, ils sont unis entre eux par des lames fibreuses, les unes transversales, les autres obliques; ce sont les *lames intertendineuses* (voy. : fig. 230, 240 et 245).

TERMINAISON. — Au niveau des doigts, chaque tendon se termine de la même manière en détachant une expansion tendineuse aplatie qui se fixe sur chacune des trois phalanges du doigt.

A LA FACE POSTÉRIEURE DE L'ARTICULATION MÉTACARPO-PHALANGIENNE, le tendon se rétrécit et s'arrondit quelque peu; il émet par sa face profonde une expansion tendineuse mince mais large, qui adhère plus ou moins à la face dorsale de la capsule articulaire et qui s'insère finalement à la face dorsale de la base de la première phalange (voy. : fig. 237).

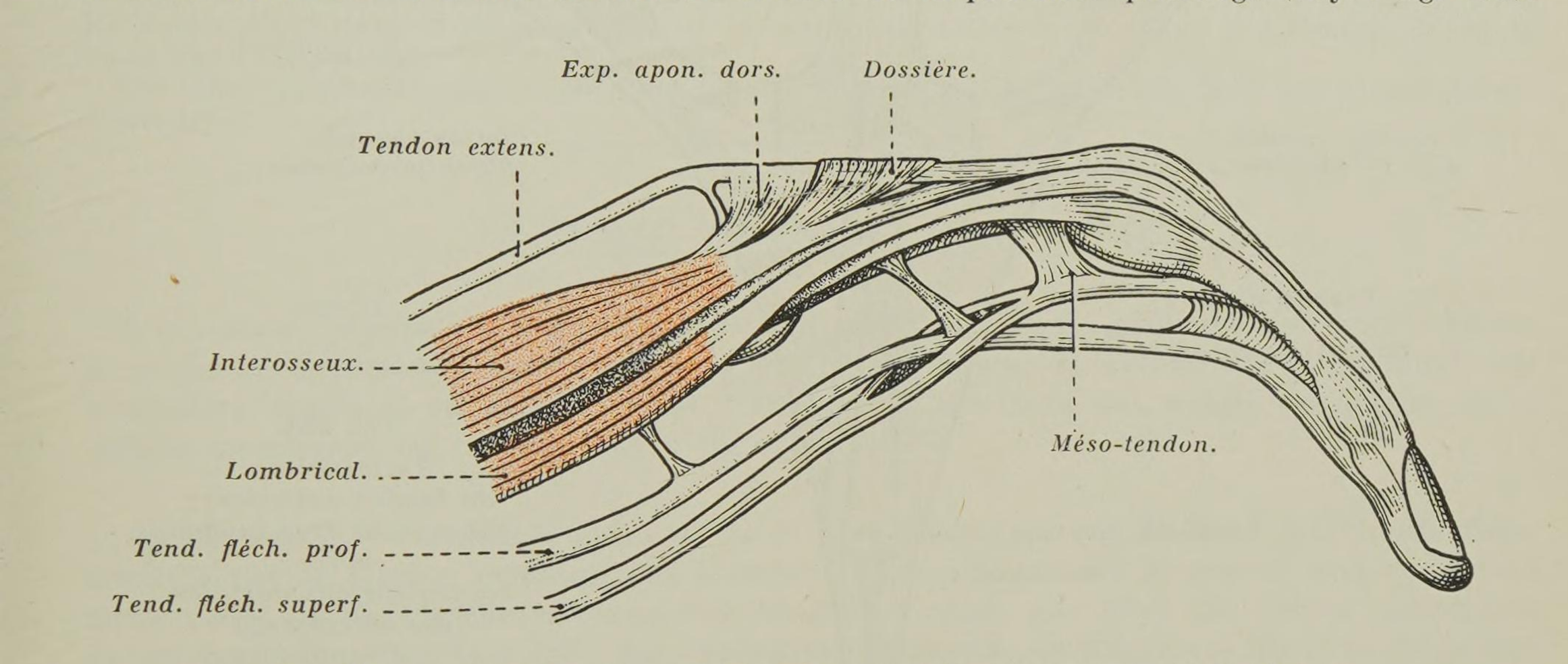

FIG. 237. — *Insertions terminales d'un muscle interosseux et lombrical, constitution de la dossière; vue latérale.*

AU NIVEAU DES ARTICULATIONS MÉTACARPO-PHALANGIENNES, chaque tendon extenseur reçoit les fibres perforantes venues des bandelettes prétendineuses de l'aponévrose palmaire moyenne; disposées sous la forme de deux expansions fibreuses aplaties et sagittales, celles-ci contournent les faces latérales de l'articulation pour se fixer aux bords latéraux du tendon; quelques fibres passent à la face dorsale du tendon en s'entrecroisant avec celles du côté opposé (voy. : fig 257).

A LA FACE DORSALE DE LA PREMIÈRE PHALANGE, chaque tendon extenseur s'élargit progressivement, et là il reçoit les expansions tendineuses dorsales des interosseux et des lombricaux dont l'ensemble va constituer la *dossière* (voy. : *Muscles interosseux et lombricaux*) (voy. : fig. 236, 237 et 245), puis il se divise en *trois languettes* : une moyenne et deux latérales.

a) La *languette moyenne* mince et large se fixe à la face postérieure de la base de la deuxième phalange; *b)* les deux *languettes latérales* s'écartent à angle très aigu, croisent les faces dorso-latérales de la première articulation interphalangienne, puis se réunissent sur la face dorsale de la deuxième phalange; après s'être fusionnées, elles se terminent

en s'insérant à la face dorsale de la base de la troisième phalange (voy. : fig. 238, 242 et 245).

Les trois languettes d'insertion phalangienne de l'extenseur commun adhèrent à la capsule de l'articulation interphalangienne sus-jacente à leur insertion osseuse (Montant et Baumann).

RAPPORTS. — L'extenseur commun des doigts présente *deux faces,* l'une postérieure ou superficielle, l'autre antérieure ou profonde et *deux bords,* externe et interne.

Sa *face superficielle* est recouverte par l'aponévrose antibrachiale, le ligament annu-

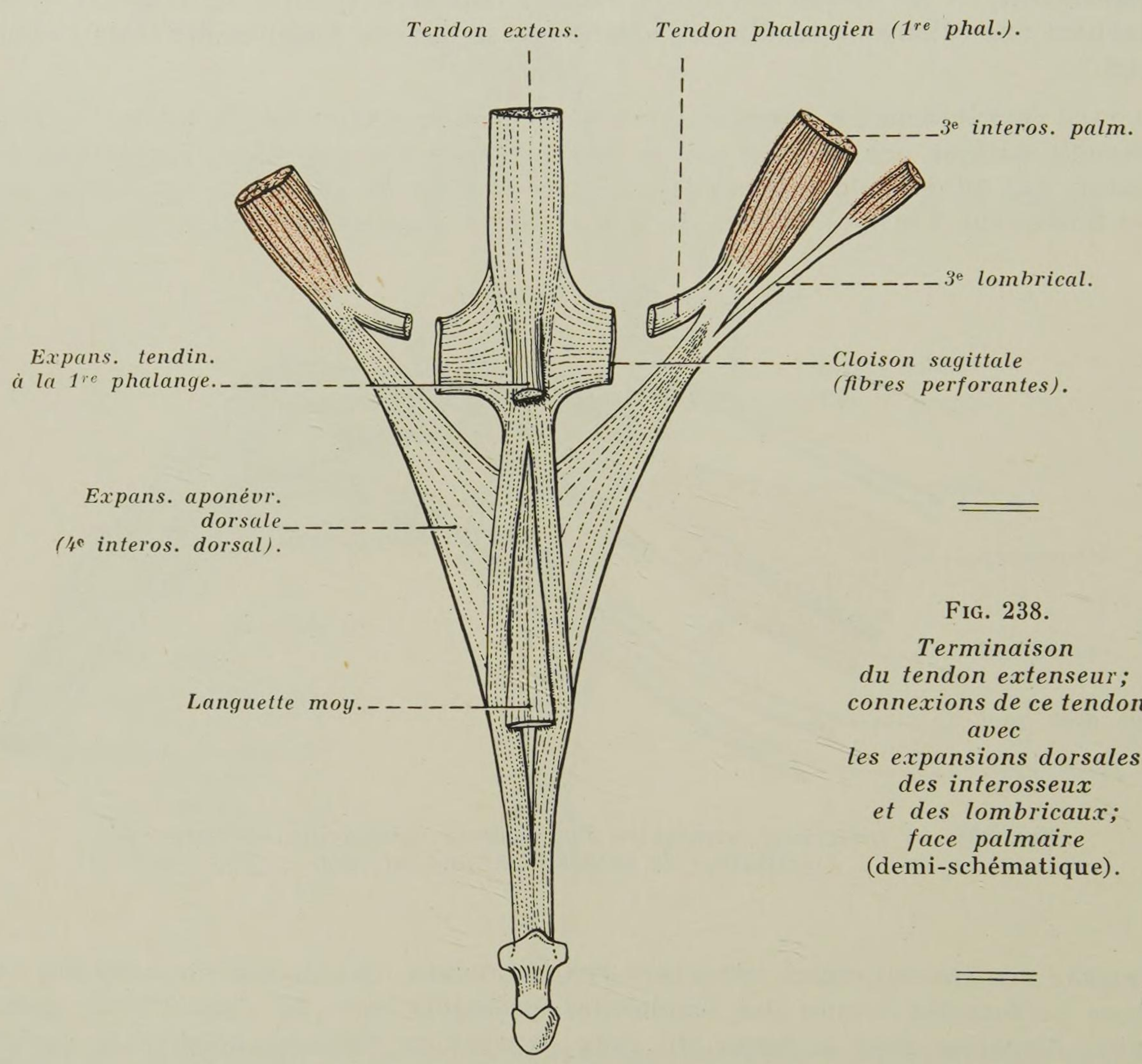

FIG. 238.
Terminaison du tendon extenseur; connexions de ce tendon avec les expansions dorsales des interosseux et des lombricaux; face palmaire (demi-schématique).

laire dorsal du carpe, le tissu cellulaire sous-cutané dans lequel on rencontre des vaisseaux et des nerfs superficiels, et par la peau.

Sa *face profonde* recouvre le court supinateur, le nerf interosseux postérieur, les trois muscles du pouce : long abducteur, long et court extenseur et l'extenseur propre de l'index; puis la face postérieure du radius au niveau de son extrémité inférieure; enfin, au niveau du poignet et de la main, la face profonde des tendons entre en rapport avec l'articulation du poignet, le massif carpien, l'arcade dorsale du carpe, l'articulation carpo-métacarpienne, les métacarpiens et les interosseux dorsaux qui sont croisés par les lames intertendineuses (voy. : fig. 245); sur la majeure partie du dos de la main, les tendons extenseurs sont séparés du squelette métacarpien et des muscles interosseux dorsaux par une nappe de tissu celluleux lâche de glissement (espace celluleux dorsal).

Au poignet, ils sont entourés d'une gaine synoviale, la *gaine de l'extenseur commun des doigts* (voy. : fig. 276).

Enfin il entre en rapport par son *bord externe* avec le deuxième radial externe, et par son *bord interne* avec l'extenseur propre du cinquième doigt, qui le sépare du cubital postérieur (voy. : fig. 235).

VASCULARISATION. — L'extenseur commun des doigts reçoit des artérioles multiples (en nombre très variable); celles qui sont destinées au tiers supérieur du corps charnu proviennent de la *récurrente radiale postérieure,* les autres sont fournies par l'*interosseuse postérieure*; toutes abordent le muscle par sa face profonde.

INNERVATION. — L'extenseur commun des doigts est innervé par la branche postérieure du *radial*; son nerf se détache de cette branche au niveau du bord inférieur du faisceau superficiel du court supinateur et le pénètre par sa face profonde (voy. : fig. 333).

ACTION. — En supposant les doigts fléchis (poing fermé par exemple), l'extenseur commun des doigts étend simultanément la troisième phalange et la deuxième phalange sur la première, puis, les doigts étant dans le prolongement de la main, son action se continue par l'extension de la main sur l'avant-bras.

Les lames intertendineuses rendent les quatre derniers doigts solidaires dans leurs mouvements d'extension.

EXTENSEUR PROPRE DU PETIT DOIGT

L'extenseur propre du petit doigt est un muscle allongé, grêle et fusiforme, charnu à sa partie supérieure, tendineux à sa partie inférieure; il s'étend de l'épicondyle au cinquième doigt; il est interposé entre l'extenseur commun des doigts en dehors, et le cubital postérieur en dedans (voy. : fig. 229 et 235).

INSERTIONS. — Ce muscle naît : *a)* de la face postérieure et du bord externe de l'épicondyle par le *tendon commun* des muscles épicondyliens; ses insertions sont comprises entre celles de l'extenseur commun des doigts en avant et celles du cubital postérieur en arrière (voy. : fig. 30 et 239); sur l'extenseur commun des doigts, les fibres se détachent parfois très bas à l'union du quart supérieur et des trois quarts inférieurs de l'avant-bras, et il faut une dissection minutieuse pour les séparer et faire remonter les insertions osseuses de l'extenseur propre du cinquième doigt jusqu'à l'épicondyle (voy. : fig. 239); *b)* et de la face profonde de l'aponévrose antibrachiale qui le recouvre.

Le tendon de l'extenseur propre du petit doigt adhère intimement aux muscles adjacents, à savoir : au cubital postérieur en dedans, au court supinateur (faisceau superficiel) en avant, et à l'extenseur commun des doigts en dehors.

Comme le muscle précédent, les fibres charnues de l'extenseur propre de l'auriculaire semblent se détacher d'une loge fibreuse pyramidale quadrangulaire dont le sommet effilé répond à l'épicondyle, tandis que les faces sont représentées : la postérieure par l'aponévrose antibrachiale, l'antérieure par le court supinateur, l'interne par le cubital postérieur et l'externe (la plus étendue) par l'extenseur commun des doigts (voy. : fig. 239).

TRAJET ET DIRECTION. — Le corps musculaire qui fait suite à ces insertions descend à la face postérieure de l'avant-bras obliquement en bas et en dedans, entre le cubital postérieur en dedans et l'extenseur commun des doigts en dehors; ses fibres charnues descendent très bas et se jettent obliquement sur le versant interne d'un tendon qui apparaît à quelques centimètres au-dessus de l'articulation radio-carpienne ; au poignet, il s'engage sous le ligament annulaire dorsal du carpe où il glisse dans une gaine fibreuse

propre située à la face postérieure de l'articulation radio-cubitale inférieure (voy. : fig. 176); à la main, il devient aplati et change de direction : il s'incline en dedans, croise la face dorsale de l'os crochu, puis longe celle du cinquième métacarpien.

TERMINAISON. — Au niveau de l'articulation métacarpo-phalangienne de l'auriculaire, il reçoit par son bord externe le tendon de l'extenseur commun destiné au cinquième doigt et se termine sur les phalanges comme les autres tendons extenseurs des doigts (voy. : fig. 240 et 242) (voy. : *Extenseur commun des doigts*).

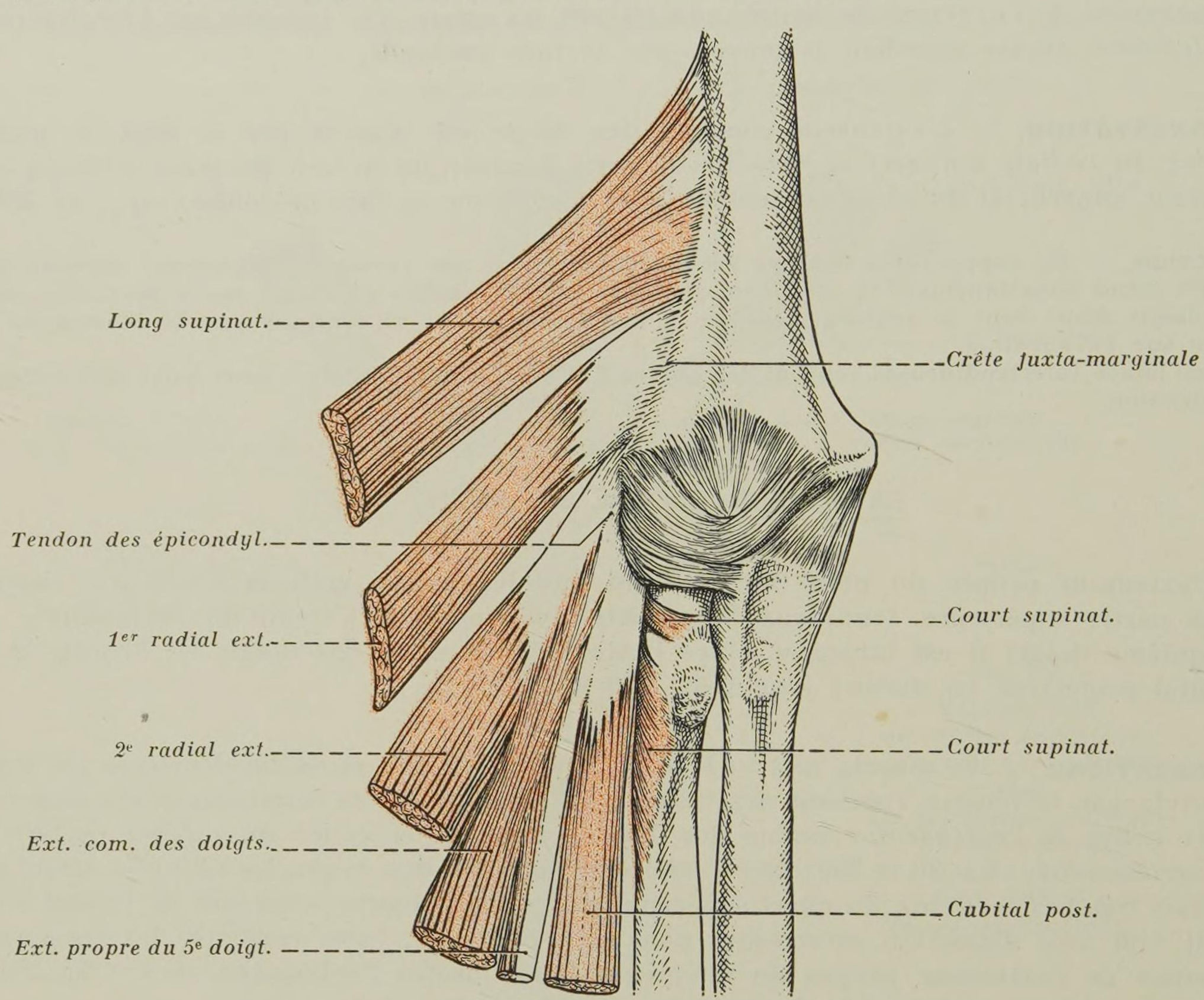

FIG. 239. — *Insertions humérales des muscles long supinateur et premier radial externe et des muscles épicondyliens; côté droit, vue antérieure* (le cubital postérieur est représenté désinséré de la crête cubitale).

RAPPORTS. — L'extenseur propre du cinquième doigt présente par ses faces les mêmes rapports que l'extenseur commun des doigts, son *bord externe* répond à l'extenseur commun et son *bord interne* au cubital postérieur.

Au niveau du poignet, son tendon est entouré d'une gaine synoviale qui l'accompagne jusqu'au tiers supérieur du cinquième métacarpien.

INNERVATION. — Il est innervé par un rameau issu de la *branche postérieure du nerf radial*; celui-ci pénètre le muscle par sa face profonde.

ACTION. — Il est extenseur du petit doigt et, accessoirement, extenseur de la main sur l'avant-bras; ainsi son action se surajoute à celle de l'extenseur commun des doigts

CUBITAL POSTÉRIEUR

Le cubital postérieur est le plus interne des muscles de la couche superficielle : c'est un muscle allongé, fusiforme, situé en dedans de l'extenseur propre du petit doigt; il s'étend de l'épicondyle au cinquième métacarpien.

INSERTIONS. — Le cubital postérieur prend ses insertions par des fibres tendineuses et charnues : *a)* sur le versant postéro-inférieur de l'épicondyle, par un *tendon commun* aux muscles épicondyliens entre les insertions de l'extenseur propre du petit doigt en dehors

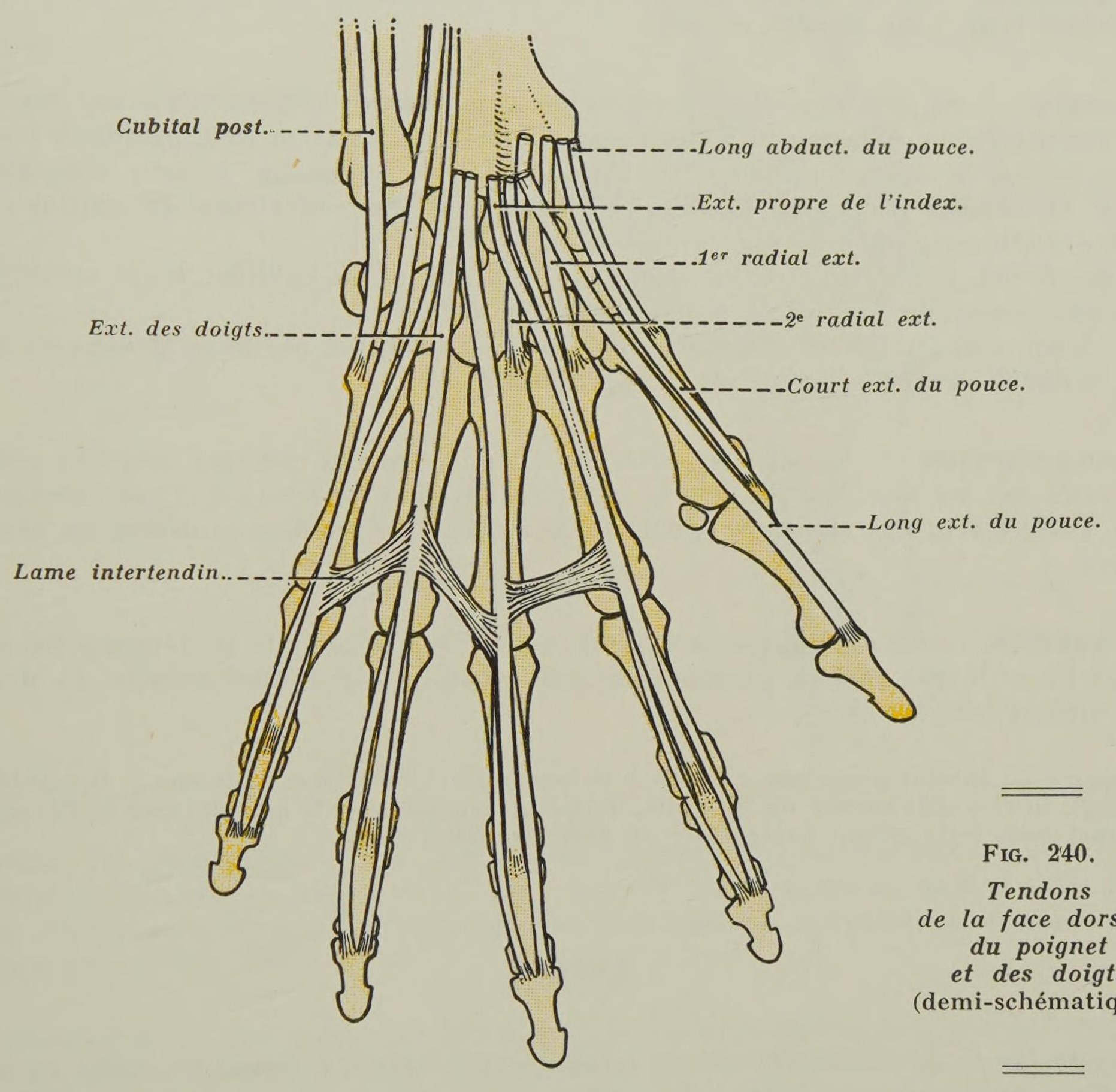

FIG. 240.
Tendons de la face dorsale du poignet et des doigts (demi-schématique).

et celles de l'anconé en dedans (voy. : fig. 239); *b)* sur la face profonde de l'aponévrose antibrachiale qui le recouvre; *c)* et sur le versant externe de la *crête cubitale* (bord postérieur du cubitus) depuis les insertions de l'anconé jusqu'à l'union du tiers inférieur avec les deux tiers supérieurs de l'os (voy. : fig. 39).

Au niveau de ses insertions épicondyliennes, le tendon du muscle adhère d'une part à la capsule de l'articulation du coude, et d'autre part aux tendons d'insertion du court supinateur (faisceau superficiel) en avant, et de l'extenseur propre du cinquième doigt en dehors.

TRAJET ET DIRECTION. — De ces insertions se dégage un corps musculaire allongé, un peu aplati d'avant en arrière; il est logé dans l'angle dièdre que forme la face postérieure légèrement excavée du cubitus (gouttière du cubital postérieur) avec l'aponévrose antibrachiale en s'insérant sur la crête cubitale; situé en dedans de l'extenseur propre du cinquième doigt, il descend dans cette gouttière ostéo-aponévrotique, légèrement oblique en bas et en dedans.

Ses fibres charnues se jettent sur un tendon qui apparaît très haut à la partie moyenne de l'avant-bras; ce tendon devient libre dans le quart inférieur de l'avant-bras; entouré d'une synoviale, il glisse alors dans une gaine ostéo-fibreuse que lui forme la gouttière située derrière la tête cubitale avec le ligament annulaire dorsal du carpe (voy. : fig. 176).

TERMINAISON. — Il se termine en s'insérant sur le tubercule de la base du cinquième métacarpien (voy. : fig. 93, 235 et 245).

RAPPORTS. — Sa *face superficielle* répond à l'aponévrose antibrachiale sur laquelle il prend des insertions à sa partie supérieure, et aux téguments; sa *face profonde* recouvre de haut en bas le court supinateur, le long abducteur du pouce, le long extenseur du pouce et l'extenseur propre de l'index, et plus bas la face postérieure du cubitus et l'articulation radio-carpienne.

Par ses *bords,* il répond : *a) en dedans,* à l'anconé et au cubitus; *b)* et *en dehors,* à l'extenseur propre du cinquième doigt (voy. : fig. 228).

Au poignet, son tendon est contourné en spirale de haut en bas et de dedans en dehors par la branche cutanée dorsale du nerf cubital.

VASCULARISATION. — Le cubital postérieur reçoit plusieurs rameaux artériels généralement grêles qui lui sont fournis par la *récurrente radiale postérieure* et par l'*artère interosseuse postérieure*; ces rameaux pénètrent le muscle par sa face profonde ou son bord externe.

INNERVATION. — Le cubital postérieur est innervé par la branche postérieure du *radial*; son nerf l'aborde par sa face profonde, le plus souvent par l'intermédiaire de deux ou trois rameaux étagés.

ACTION. — Le cubital postérieur est à la fois *extenseur* et *adducteur de la main*; il partage avec les radiaux le rôle d'extenseur de la main. Il incline la main vers le bord interne de l'avant-bras, aussi est-il dans cette action antagoniste du premier radial externe.

ANCONÉ

L'anconé (de ἀγκών, coude) (1) est un muscle court, aplati, triangulaire, situé en arrière de l'articulation huméro-radiale à la partie supéro-interne de la loge postérieure de l'avant-bras.

Placé immédiatement au-dessous du triceps brachial, il semble continuer le plan du vaste interne à l'avant-bras; il s'étend de l'épicondyle au cubitus : c'est le plus interne des muscles épicondyliens.

---

(1) Articles à consulter : GÉRARD : *Le muscle anconé de l'homme.* Bibliographie anatomique, 1903, p. 217.

J. CHARLES : Le muscle anconé. *Archives d'Anatomie, d'Histologie et d'Embryologie,* 1925, p. 281.

INSERTIONS. — Il s'insère par l'intermédiaire d'un fort tendon sur une empreinte ovalaire ou triangulaire que présente le versant inférieur de la face postérieure de l'épicondyle *(facette d'insertion de l'anconé)*; en haut, ses insertions confinent à la crête mousse transversale qui parcourt l'épicondyle; en dehors, elles n'atteignent jamais celles du cubital postérieur; et en bas elles restent distantes de 3 à 4 millimètres du bord postérieur du condyle huméral; aussi l'anconé est-il le seul muscle épicondylien *(muscle rétro-épicondylien)* qui ne participe pas à la constitution du tendon commun des épicondyliens.

Assez souvent, le tendon d'insertion est recouvert par quelques fibres charnues qui se détachent de la crête transversale précédemment signalée.

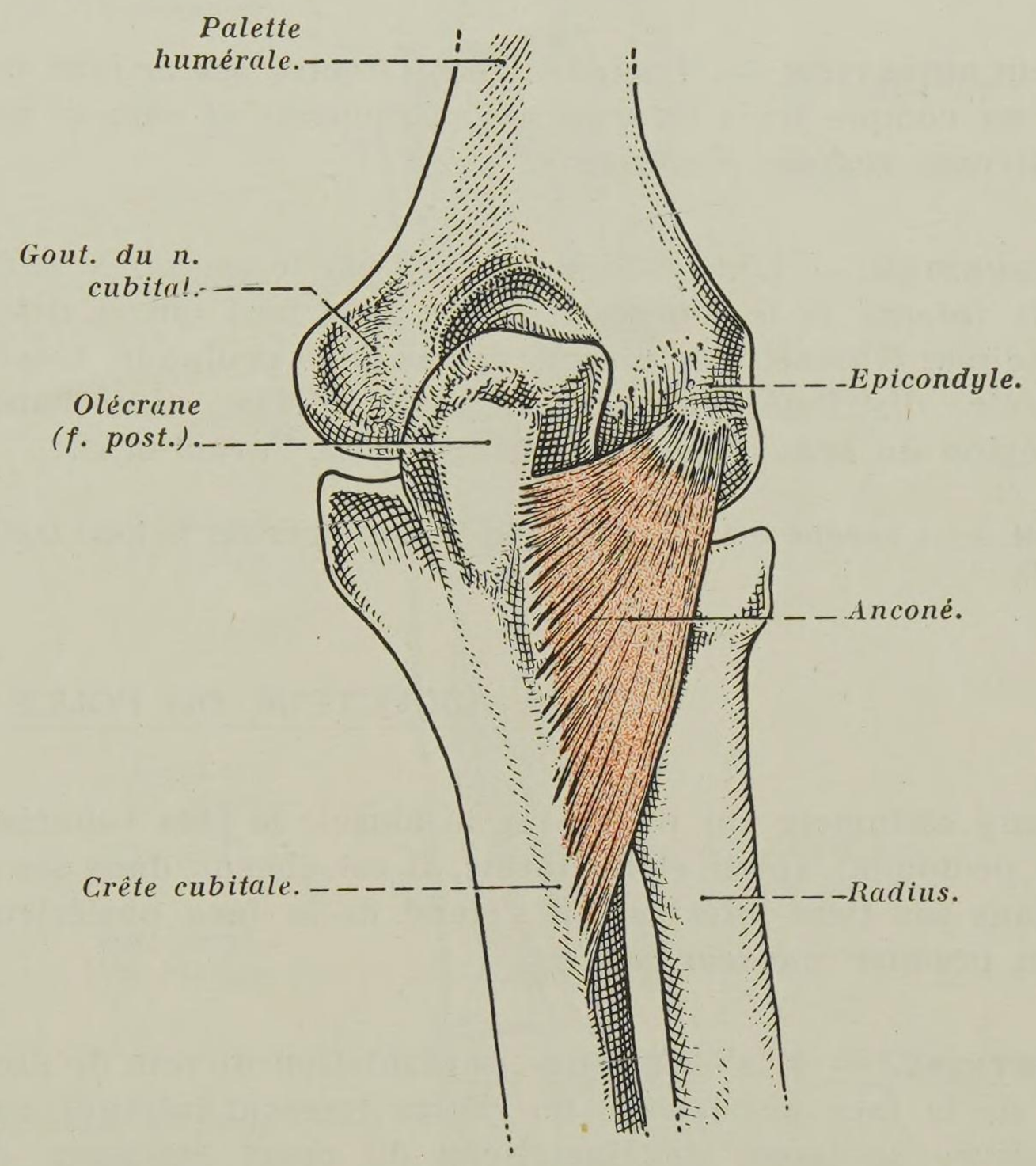

FIG. 241.
Muscle anconé; côté droit, vue postérieure.

TRAJET ET DIRECTION. — Les fibres charnues qui font suite à cette lame tendineuse irradient en éventail en bas et en dedans, entre le vaste interne en haut et le cubital postérieur en bas; les supérieures sont presque horizontales, les inférieures beaucoup plus obliques (voy. : fig. 241).

TERMINAISON. — Le muscle se termine en se fixant exclusivement par des fibres charnues : *a)* sur la face externe de l'olécrane en avant de l'insertion de l'expansion tendineuse externe du tendon tricipital; *b)* sur la ligne rugueuse qui occupe le versant externe du tiers supérieur du bord postérieur du cubitus, en dehors des insertions du cubital antérieur : *c)* sur le quart supérieur de la face postérieure du cubitus, au niveau d'une surface triangulaire excavée, située au-dessus de la ligne oblique du cubitus; *d)* et sur la face profonde de l'expansion tendineuse du triceps brachial.

RAPPORTS. — Sa *face superficielle* est recouverte partiellement par le bord externe du tendon tricipital et par son expansion; par l'aponévrose antibrachiale, le tissu cellulaire sous-cutané et la peau (voy. : fig. 210 et 213).

Sa *face profonde* recouvre successivement les articulations du coude et radio-cubitale supérieure, ainsi que le court supinateur, dont le séparent l'artère récurrente radiale postérieure et ses veines satellites.

Son *bord inférieur* répond au cubital postérieur, tandis que son *bord supérieur* répond au vaste interne, mais ses rapports avec ce muscle sont variables; parfois il existe un interstice entre les deux muscles; assez souvent, cependant, il n'existe aucun interstice, et l'anconé semble continuer le triceps brachial; aussi peut-il être considéré comme un *quatrième chef* de ce muscle : l'innervation commune des deux muscles par un même nerf, le nerf du vaste interne et de l'anconé; leur rôle physiologique identique, sont en faveur d'une telle conception (voy. : *Triceps brachial*).

VASCULARISATION. — L'anconé reçoit toutes ses artères nourricières par sa face profonde; on compte trois ou quatre fins rameaux et ceux-ci proviennent exclusivement de la *récurrente radiale postérieure.*

INNERVATION. — L'anconé est innervé par le *radial*; le *nerf de l'anconé (nerf commun au vaste interne et à l'anconé)* est un long nerf qui se détache du radial dans la gouttière radiale; il pénètre le muscle par sa face profonde, très près de son bord supérieur, après s'être distribué également au vaste interne; ainsi l'anconé reçoit son innervation de la région du bras et sa vascularisation de l'avant-bras.

ACTION. — L'anconé est *extenseur* de l'avant-bras sur le bras (action identique à celle du triceps brachial).

LONG ABDUCTEUR DU POUCE

Le long abducteur du pouce est le muscle le plus volumineux et le plus externe de la couche profonde; aplati et fusiforme, il est charnu dans ses deux tiers supérieurs, tendineux dans son tiers inférieur; il s'étend de la face postérieure des deux os de l'avant-bras au premier métacarpien.

INSERTIONS. — Il s'insère par implantation directe de fibres charnues : *a)* sur le tiers moyen de la face postérieure du radius (versant interne), au niveau d'une surface losangique située au-dessus des insertions du court extenseur du pouce, au-dessous et en dedans de celles du court supinateur; ses insertions radiales sont séparées de celles des muscles court spinateur et court extenseur du pouce par deux crêtes mousses parallèles, obliques en bas et en dehors; — *b)* sur le versant externe de la face postérieure du cubitus, entre les insertions du court supinateur en haut (crête supinatrice), et celles du long extenseur du pouce en bas; — *c)* et sur la face postérieure du ligament interosseux, dans la partie comprise entre ces deux zones d'attaches osseuses et plus spécialement sur le faisceau oblique postérieur (voy. : fig. 50 et 243).

Dans son ensemble, la surface d'insertion ostéo-membraneuse du long abducteur du pouce présente un aspect ovalaire à grand axe oblique en bas et en dehors (voy. : fig. 243).

TRAJET ET DIRECTION. — Les fibres charnues qui partent de cette zone d'insertion se dirigent obliquement en bas et en dehors pour constituer un corps charnu, aplati d'avant en arrière; elles se jettent sur une lame tendineuse qui apparaît sur la face profonde du muscle; à cette lame fait suite un tendon qui se dégage très bas du muscle; contournant le radius en croisant postérieurement les tendons des radiaux, il longe tout d'abord la face externe du radius, puis il glisse sur la face externe de son extrémité inférieure dans la gouttière que limitent au-dessus de la styloïde radiale la crête sus-stylienne en arrière

et la crête pronatrice en avant; il est compris à ce niveau dans une gaine ostéo-fibreuse oblique formée par le radius et le ligament annulaire dorsal du carpe; cette gaine est

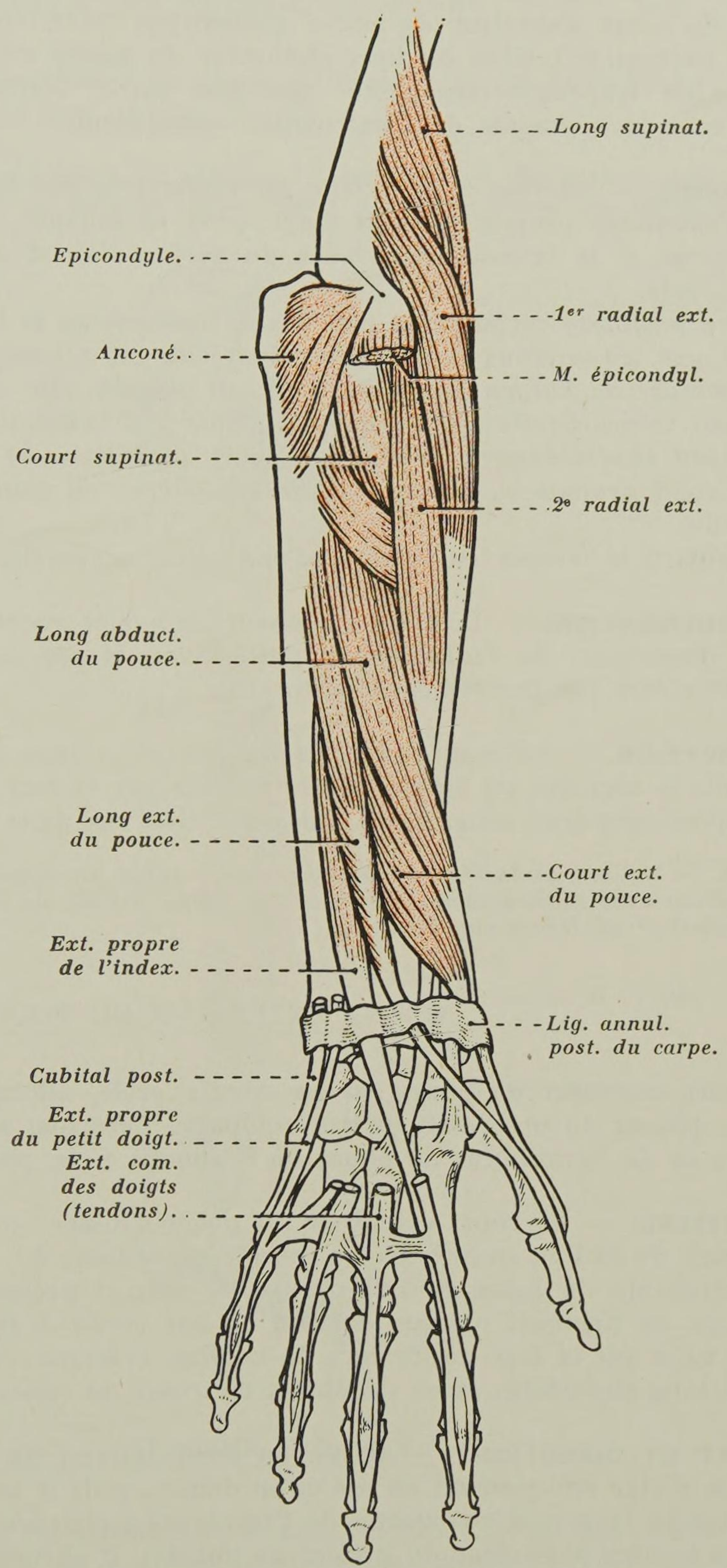

FIG. 242.
Muscles radiaux et anconé; muscles de la couche profonde de la loge postérieure de l'avant-bras; vue postéro-externe (la main est placée en pronation).

située en dehors et sur un plan antérieur à celle des radiaux; le tendon croise enfin la face dorsale du scaphoïde et du trapèze avant de se terminer (voy. : fig. 230 et 242).

TERMINAISON. — Le tendon se termine en s'insérant : *a)* sur le versant externe de la base du premier métacarpien, au niveau d'une petite surface d'empreinte de forme arrondie; *b)* et par une petite expansion tendineuse qui se perd sur le bord supéro-externe du court abducteur du pouce *(expansion thénarienne)* (voy. : fig. 230 et 246).

Assez souvent le tendon du long abducteur du pouce est séparé de la face dorsale de l'articulation trapézo-métacarpienne par une petite bourse séreuse, qui communique parfois avec la synoviale de l'articulation sous-jacente.

RAPPORTS. — Sa *face superficielle* est recouverte par l'extenseur commun des doigts et par l'extenseur propre du petit doigt; puis, au poignet, par le ligament annulaire dorsal du carpe et la branche antérieure du nerf radial, et à la main par l'aponévrose et les téguments.

Sa *face profonde* recouvre la membrane interosseuse et le radius; elle est croisée obliquement par les tendons des radiaux dont elle est séparée par une bourse séreuse, la *bourse séreuse de Larger* (voy. : fig. 276); au poignet, elle est croisée par l'artère radiale et ses deux veines satellites avant qu'elles n'abordent la tabatière anatomique (voy. : fig. 312).

Son *bord supéro-externe* répond au court supinateur et à l'insertion radiale du tendon du rond pronateur, et son *bord inféro-interne* au court extenseur du pouce qui lui est satellite.

Au poignet, le tendon est entouré d'une gaine synoviale.

VASCULARISATION. — Le long abducteur du pouce reçoit des vaisseaux artériels, par sa face postérieure de l'*interosseuse postérieure,* et par sa face antérieure de l'*interosseuse antérieure* par des rameaux perforants.

INNERVATION. — Le long abducteur du pouce est innervé par la *branche postérieure du radial*; le nerf qui lui est destiné le pénètre par sa face postérieure près de ses insertions supérieures (voy. : fig. 334); il descend très bas dans le corps charnu.

ACTION. — Le long abducteur du pouce porte le pouce en dehors et en avant, il place ce doigt en opposition avec l'index; accessoirement, au terme ultime de sa contraction, il porte la main en abduction et en légère supination.

COURT EXTENSEUR DU POUCE

Le court extenseur du pouce est un muscle grêle, allongé, aplati d'avant en arrière, situé en dedans du précédent qu'il accompagne dans tout son trajet; comme lui, il s'étend des deux os de l'avant-bras au pouce où il aboutit à la première phalange de ce doigt.

INSERTIONS. — Le court extenseur du pouce s'insère : *a)* sur le tiers moyen de la face postérieure du radius au-dessous du muscle précédent; *b)* sur la face postérieure de la partie attenante du ligament interosseux où celui-ci présente souvent un épaississement disposé en un ligament oblique de haut en bas et de dedans en dehors (voy. : fig. 167 et 243); *c)* et sur la face postérieure du cubitus (versant externe) au-dessous des insertions du long abducteur, et en dedans et en avant de celles du long extenseur du pouce.

TRAJET ET DIRECTION. — Accolé au bord interne du long abducteur du pouce, le muscle se dirige obliquement en bas et en dehors, puis il se jette sur un tendon grêle qui s'engage à la face postéro-externe de l'extrémité inférieure du radius, dans la même gouttière que le long abducteur du pouce; au poignet, il chemine en dedans du tendon de ce muscle puis il glisse à la face dorsale du premier métacarpien.

TERMINAISON. — Il se termine en se fixant sur la face dorsale de la base de la première phalange du pouce (voy. : fig. 240 et 242).

Ses *rapports* sont les mêmes que ceux du long abducteur du pouce dont il est le satellite.

Sa *vascularisation* est identique à celle du muscle précédent.

INNERVATION. — Le court extenseur du pouce est innervé par la *branche profonde du radial*; son nerf l'aborde par sa face dorsale.

ACTION. — Le court extenseur du pouce est extenseur de la première phalange du pouce sur son métacarpien; il porte également le premier métacarpien (donc le pouce) en extension et en abduction.

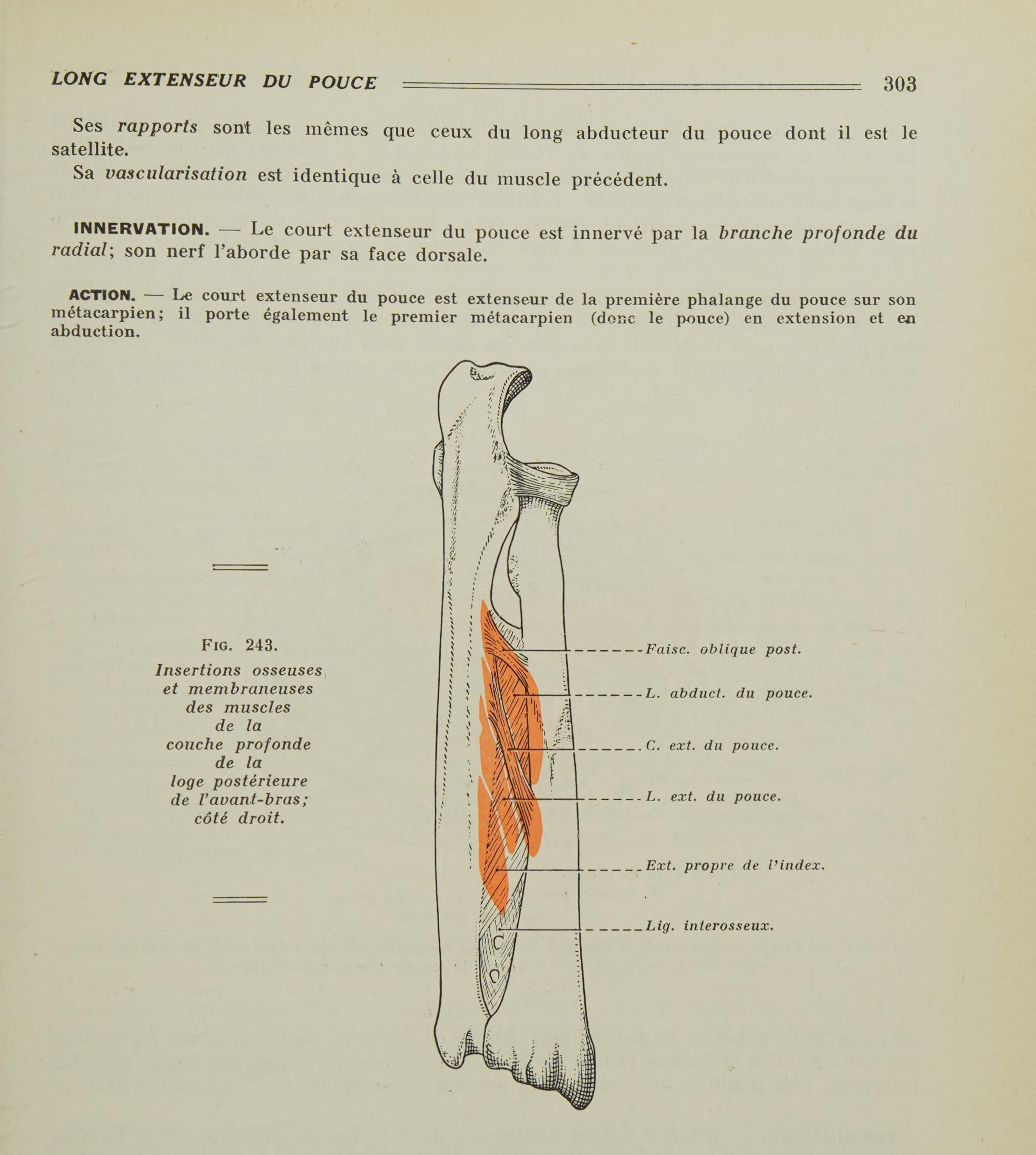

FIG. 243.
Insertions osseuses et membraneuses des muscles de la couche profonde de la loge postérieure de l'avant-bras; côté droit.

LONG EXTENSEUR DU POUCE

Le long extenseur du pouce est un muscle allongé, fusiforme, plus long et plus volumineux que le court extenseur; il est compris entre les deux muscles précédents et l'extenseur propre de l'index; il s'étend du cubitus à la deuxième phalange du pouce.

INSERTIONS. — Le long extenseur du pouce s'insère : *a)* sur le tiers moyen de la face postérieure du cubitus, au-dessous et en arrière des insertions du long abducteur du

pouce, en arrière des insertions du court extenseur du pouce, au-dessus et en avant des insertions de l'extenseur propre de l'index, en avant de la gouttière dans laquelle glisse le cubital postérieur (voy. : fig. 37); *b)* sur la face postérieure de la partie attenante de la membrane interosseuse, mais les insertions membraneuses descendent toujours beaucoup plus bas que les insertions osseuses (voy. : fig. 243); *c)* et sur la cloison aponévrotique qui le sépare de l'extenseur propre de l'index et du cubital postérieur.

TRAJET ET DIRECTION. — Obliques en bas et en dehors, les fibres charnues se jettent sur les deux côtés d'un tendon qui apparaît très bas; ce tendon glisse obliquement à la face postérieure de l'extrémité inférieure du radius dans une gouttière située en dedans et sur un plan postérieur à celle des radiaux; il passe sous le ligament annulaire dorsal

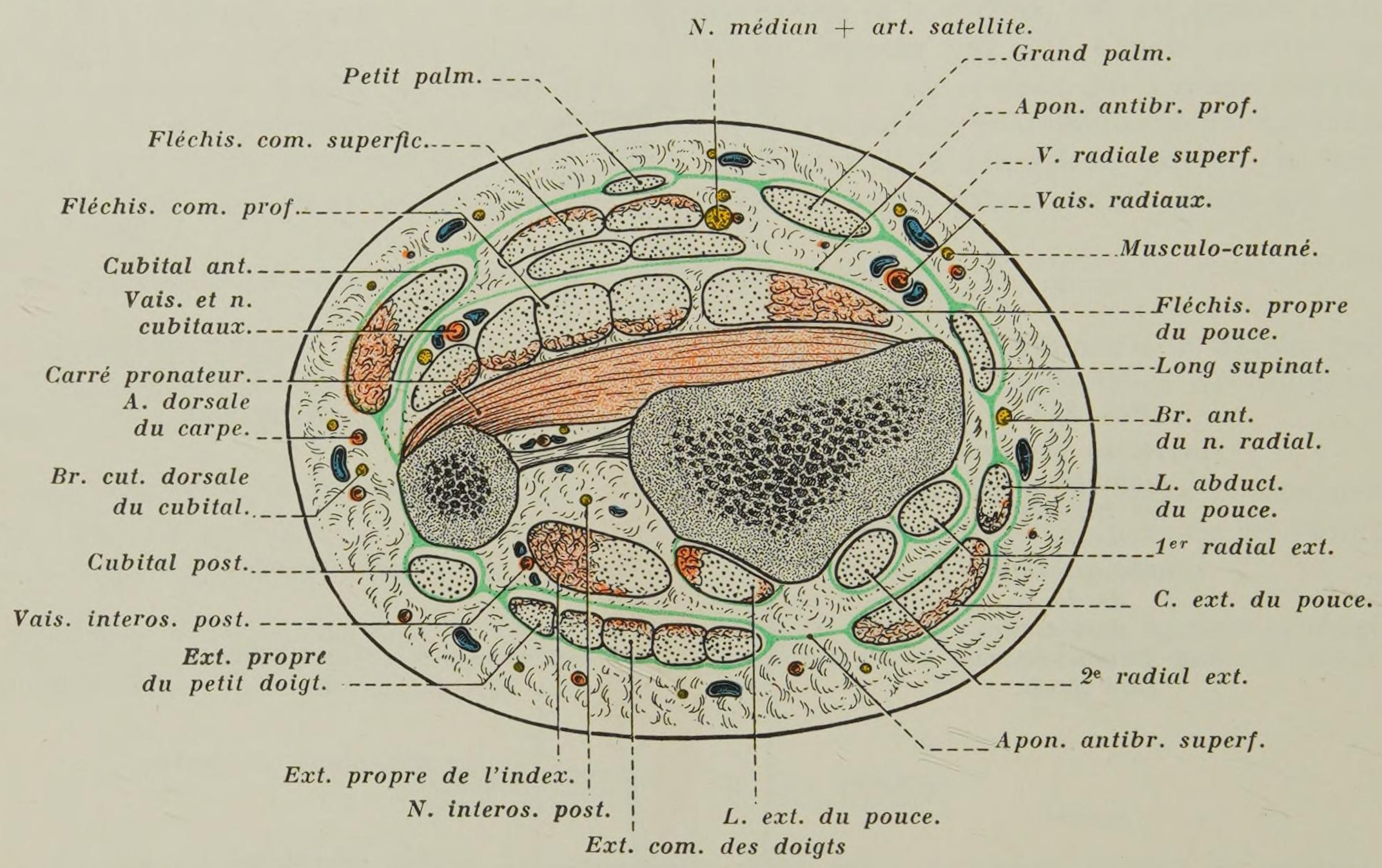

FIG. 244. — *Coupe transversale passant à la partie moyenne du tiers inférieur de l'avant-bras; côté droit, segment inférieur de la coupe* (demi-schématique).

du carpe, puis, devenant de plus en plus oblique en bas et en dehors, il croise les tendons des deux radiaux et l'artère radiale avant qu'elle ne traverse le premier espace intermétacarpien; puis il suit le bord interne du premier métacarpien (voy. : fig. 242 et 244).

TERMINAISON. — Il longe la face postérieure de la première phalange et se termine en se fixant sur la face dorsale de la base de la deuxième phalange du pouce (voy. : fig. 240, 242 et 245).

RAPPORTS. — Sa *face superficielle* présente les mêmes rapports que les deux muscles précédents, elle est recouverte par l'extenseur commun des doigts, l'extenseur propre du petit doigt et partiellement par le cubital postérieur; au poignet, par le ligament annulaire dorsal du carpe; à la main, par l'aponévrose et les téguments.

Sa *face profonde* répond à la membrane interosseuse, au radius, aux tendons des radiaux, aux vaisseaux radiaux et au premier interosseux dorsal.

Son *bord externe* répond au court extenseur du pouce, et son *bord interne* à l'extenseur propre de l'index.

A la face dorsale du poignet, il forme la limite interne de la *tabatière anatomique,* et son tendon tout comme celui du court extenseur, est pourvu d'une gaine synoviale de glissement.

VASCULARISATION. — Le long extenseur du pouce reçoit par sa face postérieure des artères qui lui viennent de l'*interosseuse postérieure,* et par sa face antérieure quelques rameaux perforants, relativement grêles, issus de l'*interosseuse antérieure* ou de ses branches musculaires.

INNERVATION. — Le long extenseur du pouce est innervé par la *branche postérieure du radial*; son nerf l'aborde et le pénètre par sa face postérieure.

ACTION. — Le long extenseur du pouce étend la deuxième phalange de ce doigt sur la première; la première sur le premier métacarpien et ce dernier sur le carpe, mais contrairement au court extenseur du pouce, il ne détermine aucune abduction du pouce.

TABATIÈRE ANATOMIQUE. — On désigne sous le nom de *tabatière anatomique* un espace triangulaire déprimé en fossette, situé à la face dorsale et externe du poignet, compris dans l'écartement des deux muscles extenseurs du pouce.

Cette région est limitée : *en dehors,* par les tendons accolés du long abducteur et du court extenseur du pouce, et *en dedans,* par le tendon du long extenseur du pouce; les angles supérieur et inférieur de la région correspondent à l'adossement des muscles et des tendons long et court extenseur du pouce; le plancher de la région représenté par le squelette (radius, scaphoïde et trapèze) est traversé par les tendons des deux radiaux et par l'artère radiale; cette artère abandonne à ce niveau deux branches, la dorsale du pouce et la dorsale du carpe (voy. : fig. 230, 235 et 312).

Superficiellement, la région est partiellement recouverte par le ligament annulaire dorsal du carpe, l'aponévrose et les téguments.

Sur le vivant, l'extension du pouce fait apparaître la tabatière anatomique sous l'aspect d'une gouttière allongée, plus ou moins profonde suivant les sujets, et comprise entre les saillies des tendons précités.

EXTENSEUR PROPRE DE L'INDEX

L'extenseur propre de l'index est un muscle allongé, grêle et fusiforme, charnu dans sa moitié supérieure, tendineux dans sa moitié inférieure; il est situé en dedans du long extenseur du pouce; sa direction est beaucoup moins oblique que celle des trois muscles précédents; il s'étend du cubitus à l'index.

INSERTIONS. — L'extenseur propre de l'index s'insère par des fibres charnues : *a)* sur le tiers inférieur de la face postérieure du cubitus au-dessous et en arrière des insertions du long extenseur du pouce; *b)* sur la face postérieure de la partie attenante de la membrane interosseuse; toutefois les insertions membraneuses du muscle descendent toujours plus bas que ses insertions osseuses (voy. : fig. 243); *c)* et sur la cloison aponévrotique qui le sépare du long extenseur du pouce.

TRAJET ET DIRECTION. — Les fibres musculaires se dirigent presque verticalement en bas; elles se jettent sur les deux faces d'un tendon qui se dégage du muscle, un peu au-dessus du ligament annulaire dorsal du carpe; ce tendon croise la face postérieure du

radius en s'engageant dans la gaine ostéo-fibreuse de l'extenseur commun des doigts; à ce niveau il est le plus externe des tendons de la gouttière des extenseurs et se trouve placé en dehors du tendon que l'extenseur commun envoie à l'index, puis à la face dorsale de la main, il passe sous ce tendon et se place sur son côté interne qu'il suit jusqu'à sa terminaison (voy. : fig. 230 et 245).

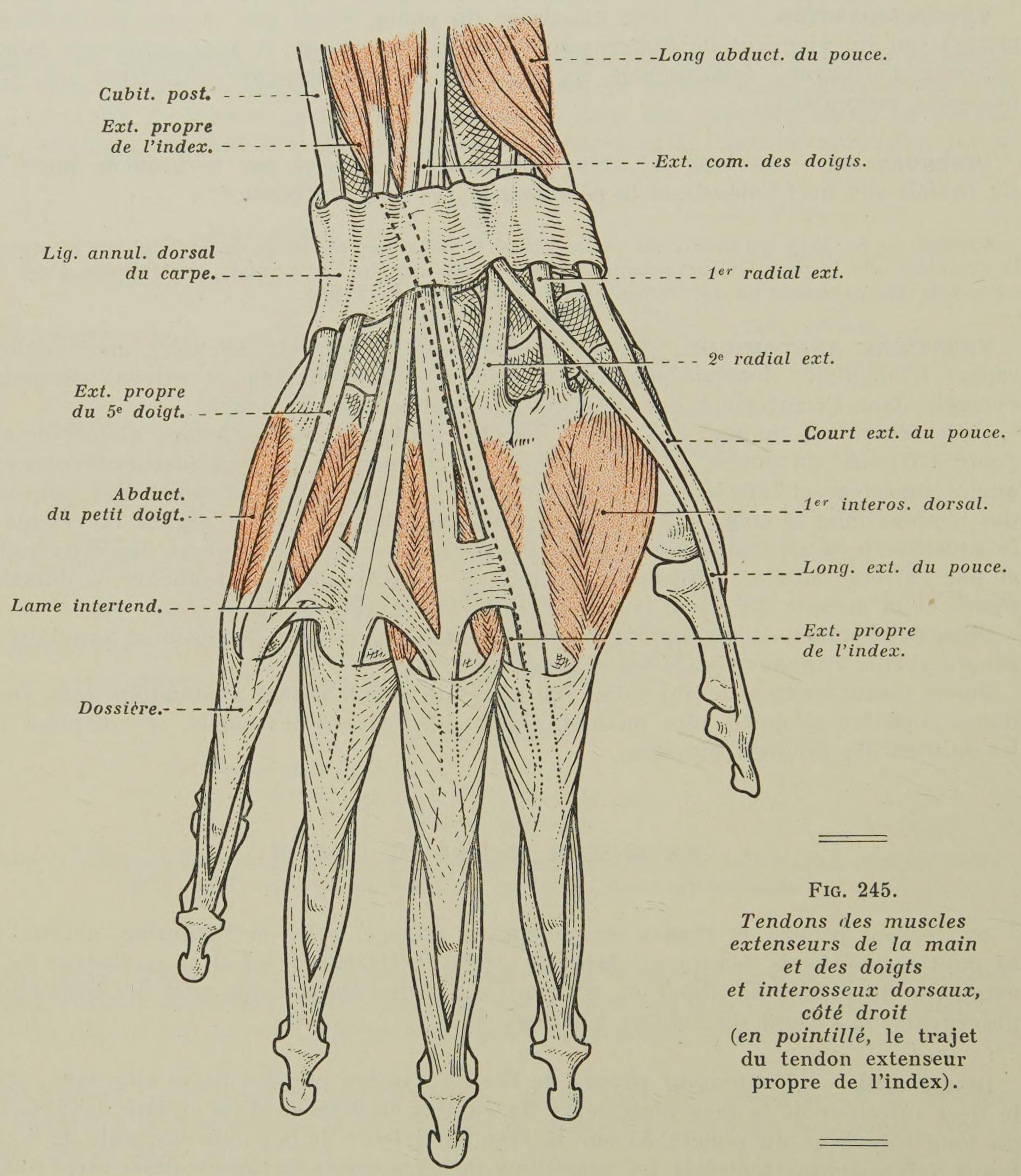

FIG. 245.
Tendons des muscles extenseurs de la main et des doigts et interosseux dorsaux, côté droit (*en pointillé*, le trajet du tendon extenseur propre de l'index).

TERMINAISON. — Il se termine au niveau de l'articulation métacarpo-phalangienne de l'index en se fusionnant avec le tendon de l'extenseur commun destiné à l'index; sur les phalanges sa terminaison est semblable à celles des tendons de l'extenseur commun des doigts.

RAPPORTS. — *A l'avant-bras,* les rapports de l'extenseur propre de l'index sont les mêmes que ceux des muscles précédents.

Au poignet, son tendon est compris dans la même gaine synoviale que les tendons de l'extenseur commun des doigts.

VASCULARISATION. — Il reçoit ses vaisseaux artériels, principalement de l'*interosseuse postérieure* par sa face superficielle, et accessoirement quelques rameaux perforants de l'*interosseuse antérieure.*

INNERVATION. — L'extenseur propre de l'index est innervé par la branche postérieure du *radial*; le nerf pénètre le muscle par sa face postérieure près de ses insertions supérieures (voy. : fig. 333).

ACTION. — Il est extenseur de l'index, tout comme le tendon issu de l'extenseur commun destiné à ce doigt, mais il est en outre adducteur de l'index.

MUSCLES DE LA MAIN

Les muscles de la main sont au nombre de vingt; ils se divisent en *quatre groupes* qui correspondent aux quatre loges de la paume de la main.

Les *loges palmaires* se distinguent suivant leur situation : *a)* en LOGE PALMAIRE EXTERNE, la plus volumineuse, contenant les *muscles de l'éminence thénar*; *b)* en LOGE PALMAIRE INTERNE, contenant les *muscles de l'éminence hypothénar*; *c)* en LOGE PALMAIRE MOYENNE, placée entre les deux précédentes, qui laisse passer les tendons fléchisseurs des doigts et qui contient les *muscles lombricaux*; *d)* et en LOGE PALMAIRE PROFONDE contenant les *muscles interosseux*.

MUSCLES DE L'ÉMINENCE THÉNAR

Au nombre de *quatre*, les muscles de l'éminence thénar sont annexés au pouce; ils forment la saillie externe de la paume de la main et sont disposés suivant *trois plans* : *a)* le *plan superficiel* comprend le *court abducteur du pouce*; *b)* le *plan moyen* est représenté par l'*opposant* et le *court fléchisseur du pouce* ; *c)* enfin le *plan profond* comprend l'*adducteur du pouce* (1).

A part l'opposant, qui s'attache sur le premier métacarpien, tous ces muscles s'étendent du carpe et du métacarpe à la première phalange et aux sésamoïdes du pouce.

COURT ABDUCTEUR DU POUCE

Le court abducteur du pouce est le plus superficiel des quatre muscles thénariens; c'est un petit muscle triangulaire aplati, qui s'étend de la première rangée des os du carpe à la première phalange du pouce.

INSERTIONS. — Il s'insère par des fibres charnues et de courtes fibres tendineuses : *a)* sur la face antérieure du tubercule du scaphoïde; *b)* et sur la moitié externe de la face antérieure et du bord supérieur du ligament annulaire antérieur du carpe, au-dessus des insertions de l'opposant; *c)* il reçoit en outre par son bord supéro-externe une expansion fibreuse, dite *expansion thénarienne,* qui lui vient du tendon du long abducteur du pouce (voy. : fig. 92, 246 et 252).

Les fibres musculaires issues de ces origines forment un corps charnu, mince, triangulaire à sommet inférieur, dont les fibres, obliques en bas et en dehors, le sont d'autant plus qu'elles naissent plus près de l'axe de la main.

---

(1) La dénomination des muscles thénariens et hypothénariens est établie d'après l'action qu'ils déterminent sur les *doigts chefs de file* (*pouce* et *auriculaire*) par rapport à l'*axe de la main*; par contre au pied, la dénomination (adducteur et abducteur) des muscles annexés au gros et au petit orteil est envisagée par rapport au plan médio-sagittal du corps.

Assez fréquemment, le court abducteur du pouce est divisé en *deux faisceaux* distincts au niveau de ses insertions supérieures :

a) Le *faisceau externe* se détache du tubercule du scaphoïde et aussi quelque peu de la face antérieure du trapèze;

b) Le *faisceau interne* provient du ligament annulaire antérieur du carpe. La radio-palmaire glisse dans l'interstice ménagé entre ces deux faisceaux pour s'engager ensuite dans le faisceau interne (G. Winckler).

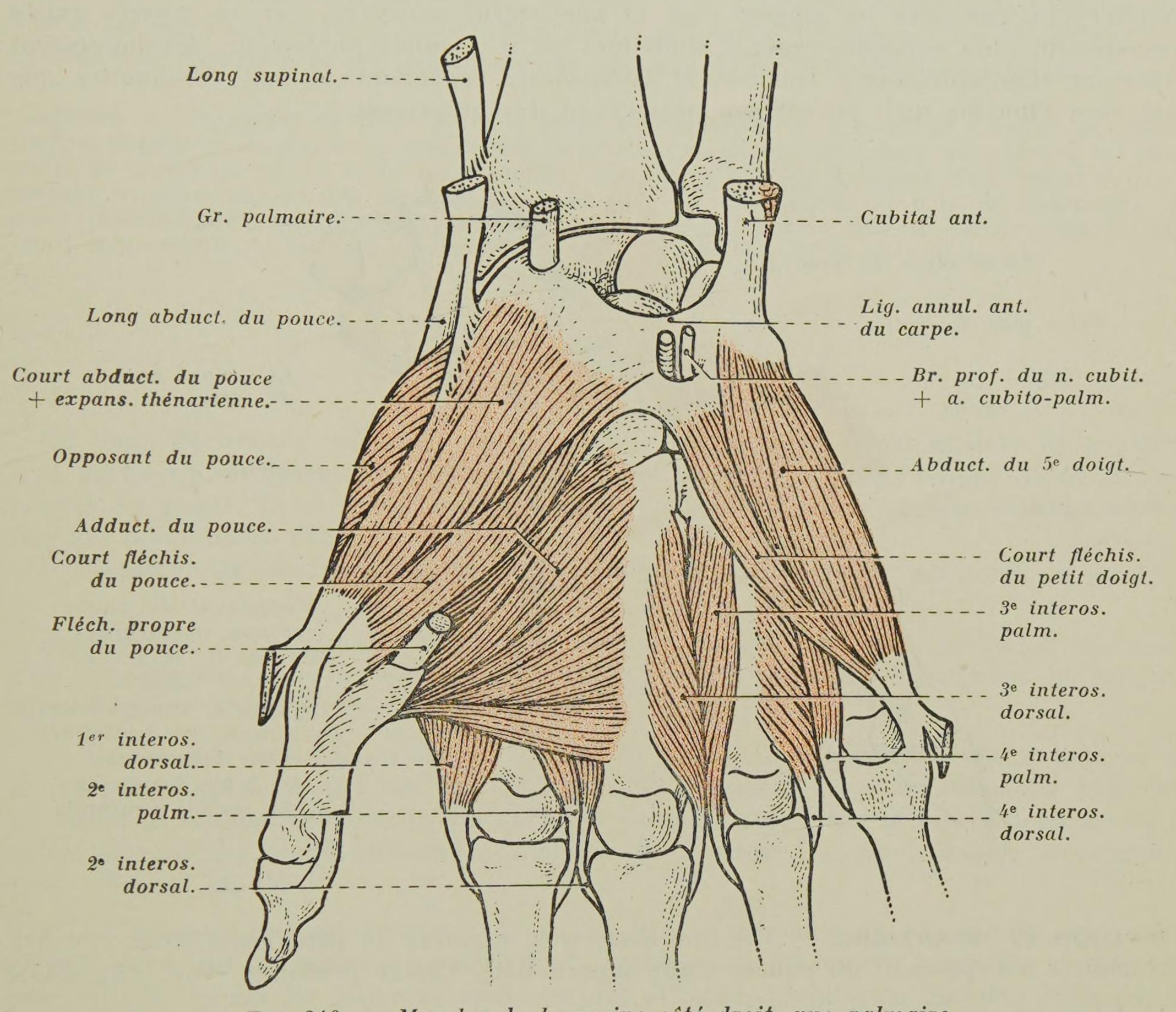

FIG. 246. — *Muscles de la main; côté droit, vue palmaire.*

TERMINAISON. — Le muscle se termine par un tendon très court et aplati sur le tubercule externe de la base de la première phalange; une expansion lamelliforme se détache de ce tendon, passe sur la face dorsale de la première phalange pour se fixer sur le bord externe du tendon du long extenseur du pouce; parfois même quelques fibres s'imbriquent avec une expansion analogue, issue du premier interosseux palmaire, en cravatant le tendon extenseur; le court abducteur du pouce apparaît ainsi comme un muscle interosseux modifié.

Dans son ensemble et par ses insertions osseuses, le muscle court abducteur du pouce est *scapho-phalangien.*

ACTION. — Le court abducteur du pouce porte le pouce et son métacarpien d'arrière en avant et de dehors en dedans, c'est-à-dire en abduction.

OPPOSANT DU POUCE

L'opposant du pouce *(opponens pollicis)* est un petit muscle triangulaire aplati, épais, situé au-dessous du muscle précédent, et en dehors du court fléchisseur du pouce.

Il est classique d'enseigner que le muscle opposant du pouce est spécial à l'homme et qu'il n'existe pas chez les singes; c'est là une erreur grossière, car ce muscle existe normalement chez certaines espèces simiennes où il acquiert parfois un développement important (Cercopithèques, Gibbons et Hylobates); cependant, il faut reconnaître que c'est chez l'homme qu'il atteint son plus grand développement.

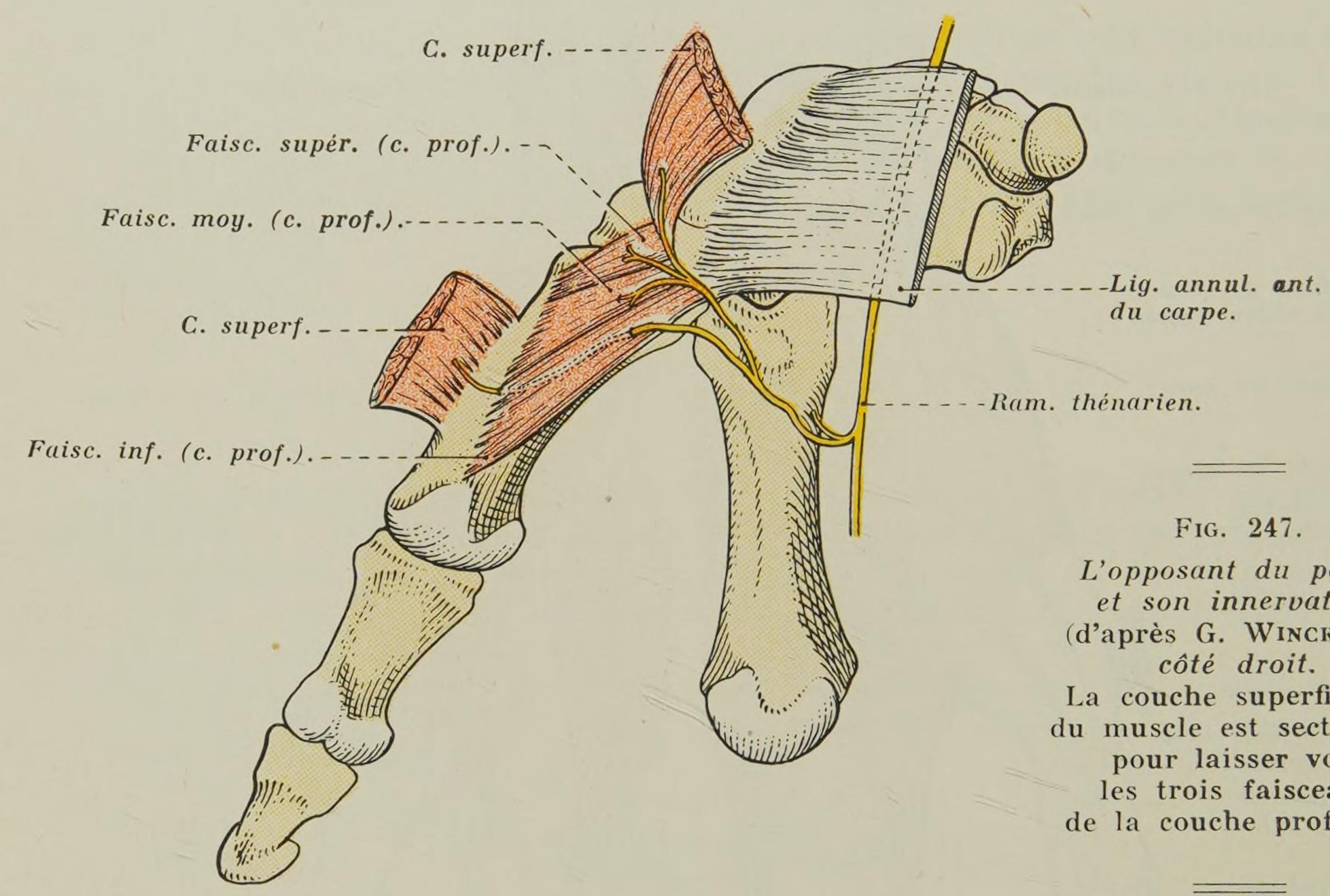

FIG. 247.
L'opposant du pouce et son innervation (d'après G. WINCKLER); *côté droit.* La couche superficielle du muscle est sectionnée pour laisser voir les trois faisceaux de la couche profonde.

DIVISION ET INSERTIONS. — Par une dissection attentive on peut isoler *deux couches* musculaires à l'opposant du pouce : l'une superficielle, l'autre profonde (voy. : fig. 247).

1° La **couche superficielle,** représentée par un seul faisceau, se fixe par des fibres charnues entremêlées de fibres tendineuses sur le versant externe de la crête du trapèze, immédiatement au-dessous des insertions du court abducteur du pouce et au-dessus de celles du court fléchisseur, et sur le ligament annulaire antérieur du carpe. Elle se termine sur le tiers moyen du bord radial du premier métacarpien.

2° La **couche profonde** comprend généralement trois faisceaux :

a) Le *faisceau supérieur* ou *proximal* se fixe sur la face antérieure et distale du trapèze et sur la partie correspondante du ligament annulaire antérieur du carpe; il se termine sur une courte ligne oblique qui contourne la base du premier métacarpien.

b) Le *faisceau moyen* prend insertion sur le versant radial du ligament annulaire antérieur du carpe; puis il se dirige obliquement en bas et en dehors, tout en s'élargissant; il se fixe au tiers moyen du bord radial du premier métacarpien.

c) Le *faisceau inférieur* ou *distal* possède une insertion supérieure très étroite sur la partie distale du bord externe du ligament annulaire antérieur du carpe; fortement

oblique, il se fixe sur la partie inférieure du bord radial du premier métacarpien au-dessous du faisceau précédent (voy. : fig. 92).

Ces trois faisceaux se recouvrent de bas en haut à la manière des tuiles d'un toit, et cela d'autant plus nettement que l'on se rapproche davantage de leur insertion métacarpienne (G. Winckler). Le nerf de l'opposant, issu du rameau thénarien, glisse entre les deux couches musculaires.

Les fibres charnues qui constituent le corps musculaire se dirigent obliquement en bas et en dehors, et celui-ci est d'autant plus épais qu'on l'envisage plus en dedans.

Dans son ensemble et par ses insertions osseuses, il est *trapézo-métacarpien.*

ACTION. — L'opposant du pouce porte le premier métacarpien et le pouce en avant et en dedans, tout en imprimant au pouce un mouvement de rotation de dehors en dedans qui place la face palmaire du pouce en regard de la face palmaire des autres doigts ; il oppose (1) (d'où sa dénomination) le pouce aux quatre derniers doigts et joue un rôle important dans le mouvement de pince pollici-digital, partant dans les mouvements de préhension fine et délicate (voyez plus loin : *Mouvements de la main et des doigts. Etude anatomique de la préhension*).

COURT FLÉCHISSEUR DU POUCE

Le court fléchisseur du pouce est un muscle triangulaire, épais, incurvé en gouttière à sa partie supérieure et sur son versant interne par le passage du tendon du fléchisseur propre du pouce. Il est situé en dedans de l'opposant du pouce et sous le court abducteur du pouce qu'il déborde en dedans.

Il s'étend de la deuxième rangée des os du carpe à la première phalange du pouce.

INSERTIONS. — Le muscle court fléchisseur du pouce est formé par deux faisceaux, l'un superficiel, l'autre profond; le faisceau profond déborde légèrement le faisceau superficiel en dedans (voy. : fig. 248).

1° Le **faisceau superficiel** s'insère : *a)* sur la partie inférieure du versant externe de la crête du trapèze, au-dessous des insertions de l'opposant; *b)* sur la partie adjacente du ligament annulaire antérieur du carpe et principalement sur la face antérieure de la gaine fibreuse du grand palmaire; *c)* et sur le ligament trapézo-deuxième métacarpien (voy. : fig. 92 et 252).

2° Le **faisceau profond** s'insère : *a)* sur la face antérieure du trapézoïde; *b)* sur le versant supérieur du tubercule antérieur du grand os au-dessus des insertions de l'adducteur oblique; *c)* sur les faisceaux radio-carpien et cubito-carpien du ligament antérieur de l'articulation du poignet (voy. : fig. 92 et 248); *d)* sur le ligament médio-carpien antérieur transversal externe (ligament palmaire transverse externe de l'articulation médio-carpienne); *e)* et, parfois, sur les fibres tendineuses d'origine de l'adducteur oblique.

Les deux faisceaux forment dans leur moitié supérieure une gouttière à concavité interne dans laquelle glisse le tendon fléchisseur propre du pouce entouré de sa gaine synoviale; cette gouttière s'atténue progressivement de haut en bas et disparaît au tiers inférieur du muscle où les deux faisceaux se fusionnent.

TERMINAISON. — Le tendon qui résulte de l'union des deux faisceaux se place en dehors du tendon du fléchisseur propre du pouce (long), puis il se termine en s'insérant : *a)* d'une part, sur le sésamoïde externe du pouce; *b)* et d'autre part, sur le tuber-

(1) L'opposition étant une attitude du pouce et non un mouvement.

cule externe de la base de la première phalange, un peu en dedans des insertions du court abducteur du pouce (voy. : fig. 92 et 246).

Par ses insertions osseuses, le muscle court fléchisseur du pouce est donc *carpo-sésamoïdien* et *carpo-phalangien.*

ACTION. — Le court fléchisseur du pouce porte le pouce et son métacarpien en avant et en dedans; il est donc autant abducteur que fléchisseur; de plus, le faisceau superficiel fait exécuter un léger mouvement de rotation au pouce de dehors en dedans, et place ainsi le pouce en opposition par rapport aux autres doigts.

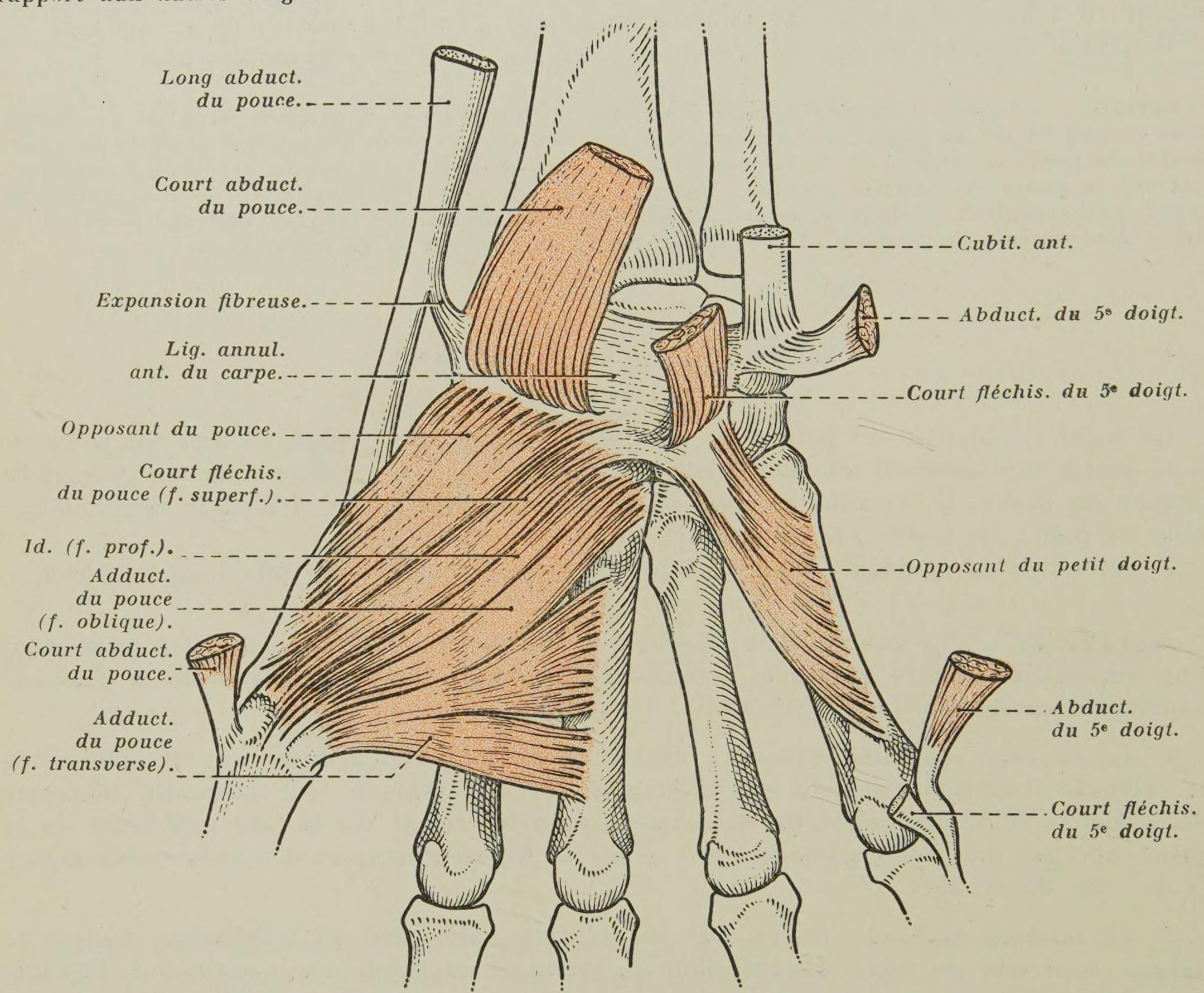

FIG. 248. — *Muscles opposant, court fléchisseur et adducteur du pouce; muscle opposant du petit doigt (côté droit).*

ADDUCTEUR DU POUCE

L'adducteur du pouce est le plus profond et le plus volumineux des muscles thénariens; aplati et triangulaire à sommet externe, il est placé en avant du deuxième métacarpien et des deux premiers espaces intermétacarpiens, qu'il recouvre en grande partie; il s'étend de la deuxième rangée du carpe et des deuxième et troisième métacarpiens à la première phalange du pouce.

INSERTIONS. — L'adducteur du pouce présente la même disposition que le court fléchisseur du pouce, et comme lui est constitué par deux faisceaux l'un, supérieur ou

carpien, dont les fibres charnues présentent une direction oblique : c'est l'adducteur oblique; l'autre, inférieur ou métacarpien, dont les fibres charnues sont transversales : c'est l'adducteur transverse.

1° Le **faisceau supérieur ou carpien** *(adducteur oblique)* naît par des fibres charnues et tendineuses : *a)* de la plus grande partie du tubercule antérieur du grand os au-dessous des insertions du court fléchisseur du pouce; *b)* de la face antérieure du trapézoïde au-dessous des attaches du muscle précédent (champ inférieur); *c)* et des ligaments carpiens et carpo-métacarpiens antérieurs que le grand os envoie au trapézoïde, à l'os crochu et au troisième métacarpien (partie inférieure du grand ligament rayonné du carpe).

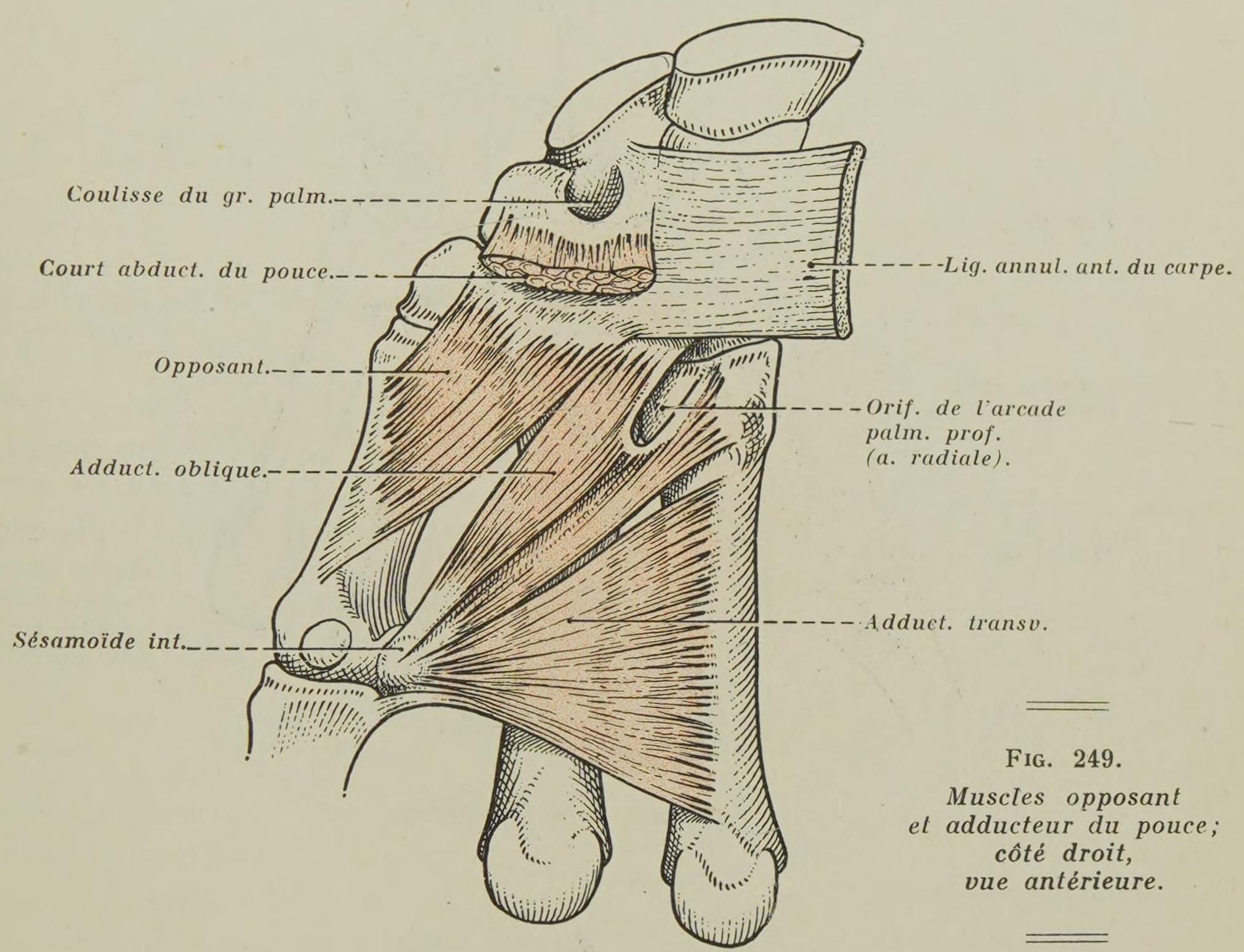

FIG. 249.
Muscles opposant et adducteur du pouce; côté droit, vue antérieure.

2° Le **faisceau inférieur ou métacarpien** *(adducteur transverse)* se fixe : *a)* sur la face antérieure de la base du deuxième métacarpien, au-dessous des insertions du grand palmaire et sur la partie adjacente du bord antérieur de cet os; *b)* sur la face antérieure de la base et sur toute l'étendue du bord antérieur du troisième métacarpien; *c)* sur la face antérieure de la capsule articulaire de la troisième articulation métacarpo-phalangienne; *d)* et sur l'aponévrose qui tapisse les interosseux du troisième espace (aponévrose palmaire profonde).

Entre les deux faisceaux de l'adducteur du pouce, il existe souvent une petite arcade fibreuse, convexe en dehors et en bas, qui s'étend du versant externe de la base du troisième métacarpien au bord antérieur de cet os et sous laquelle passe l'arcade palmaire profonde (artère radiale) (voy. : fig. 249 et 250).

Séparés à leur origine par un interstice celluleux, les deux faisceaux de l'adducteur du pouce se jettent au niveau de la commissure du pouce sur les deux faces d'un tendon aplati.

TERMINAISON. — Ce tendon, très court, se termine : *a)* d'une part, sur le sésamoïde interne; *b)* et d'autre part, sur le tubercule interne de la base de la première phalange du pouce (voy. : fig. 92, 248 et 250).

Par leurs insertions osseuses, l'*adducteur oblique* est *carpo-sésamoïdo-phalangien,* et l'*adducteur transverse, métacarpo-sésamoïdo-phalangien.*

ACTION. — L'adducteur du pouce déplace le pouce et son métacarpien de dehors en dedans sur la paume de la main, et comme son nom l'indique il rapproche le pouce de la ligne axiale de la main.

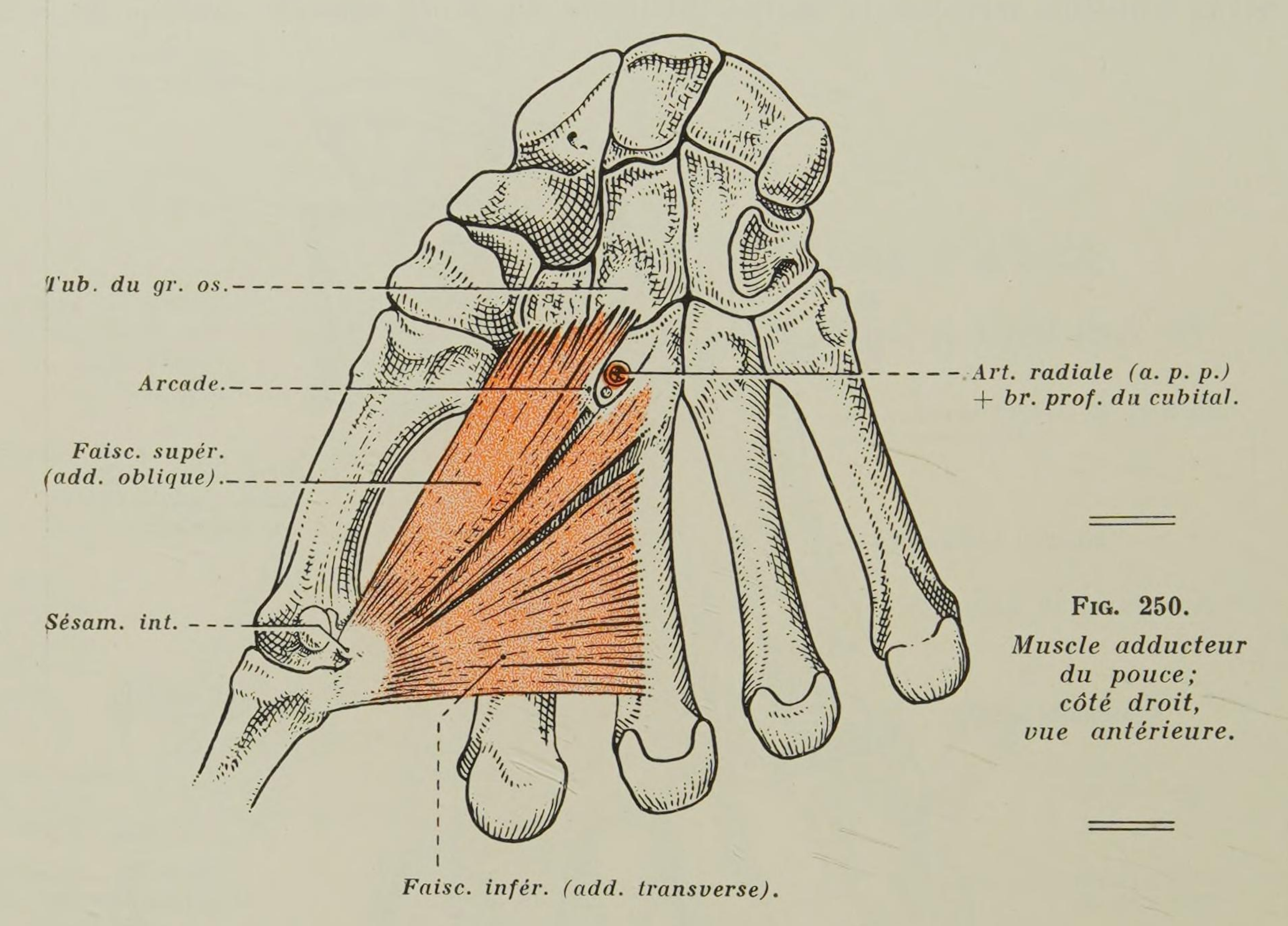

Fig. 250. *Muscle adducteur du pouce; côté droit, vue antérieure.*

***

RAPPORTS DES MUSCLES THÉNARIENS

Les muscles thénariens correspondent à la saillie arrondie située sur le talon de la main, saillie qui constitue l'*éminence thénar*; ces muscles occupent au niveau de cette région une loge ostéo-aponévrotique, la *loge palmaire externe* ou *loge thénarienne.*

Dans leur loge, les muscles thénariens ou leurs faisceaux constitutifs sont disposés suivant *quatre plans superposés* qui sont, de la superficie vers la profondeur : 1° le court abducteur du pouce; 2° l'opposant du pouce et le faisceau superficiel du court fléchisseur du pouce; 3° le faisceau profond du court fléchisseur du pouce; 4° et l'adducteur du pouce.

Entre le troisième et le quatrième plan, c'est-à-dire entre le court fléchisseur en avant et l'adducteur du pouce en arrière, se trouve un espace celluleux appelé *espace thénarien* qui s'insinue dans sa moitié interne sous l'espace palmaire médian rétro-tendineux de Kanavel, dont il est séparé à cet endroit par l'aponévrose thénar (voy. fig. 267).

Les deux faisceaux du court fléchisseur déterminent entre eux une gouttière dans laquelle glisse le tendon du fléchisseur propre du pouce accompagné de sa gaine synoviale (gaine digito-carpienne externe).

Superficiellement, la région thénarienne est recouverte par la peau et par le tissu cellulaire sous-cutané dans lequel on rencontre des filets issus du rameau cutané palmaire du médian et du rameau thénarien de Lejars venu du radial, et par l'aponévrose.

La face antérieure de l'adducteur transverse est croisée par la branche profonde du cubital qui s'enfonce par la suite dans l'éminence thénar, par les tendons fléchisseurs de

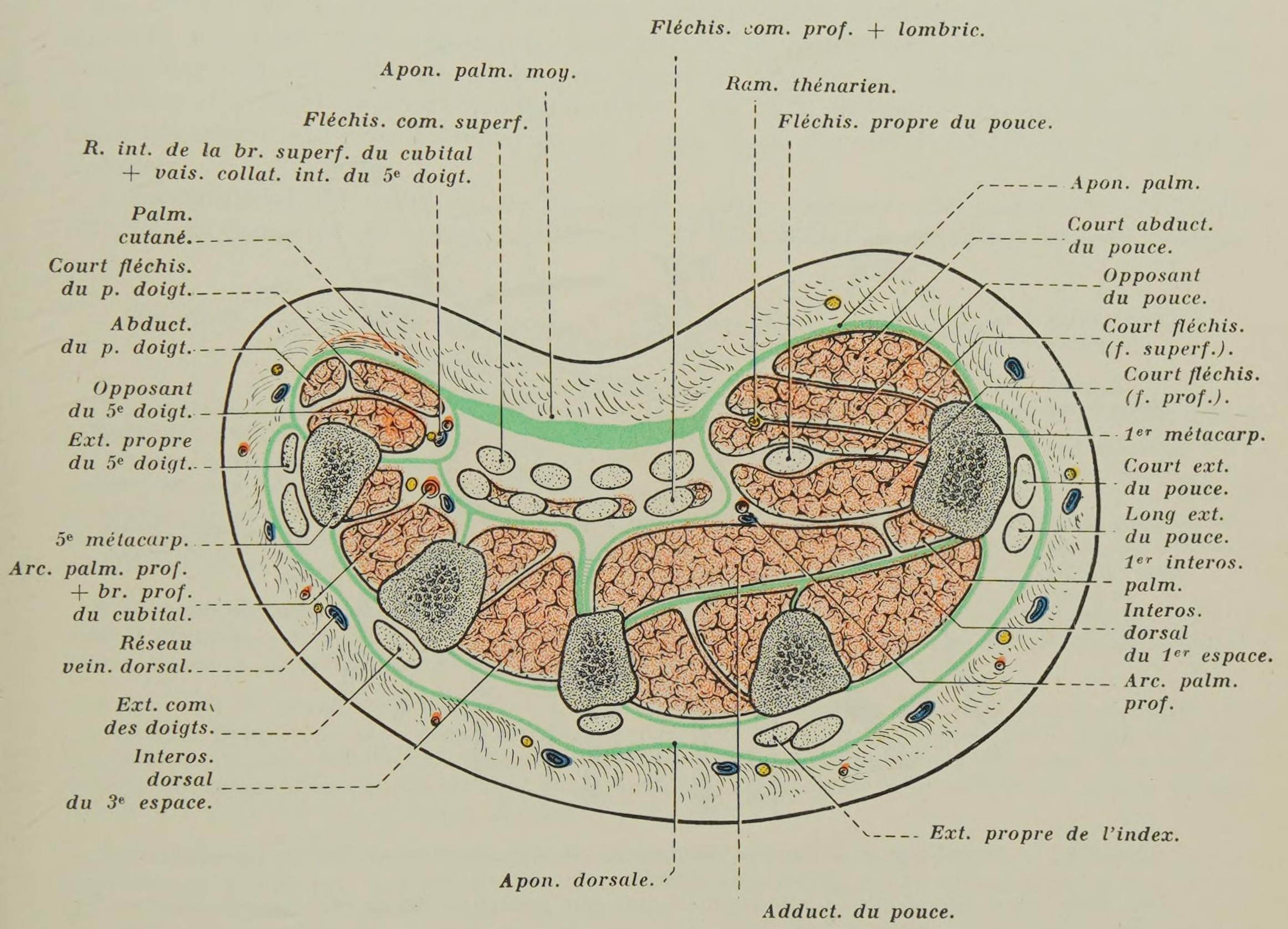

FIG. 251. — *Coupe transversale de la main passant par les éminences thénar et hypothénar montrant la disposition des aponévroses, les loges de la main, les muscles et les tendons; côté droit, segment inférieur de la coupe* (main en supination).

l'index et du médius, par les deux premiers lombricaux, par les quatrième et cinquième artères digitales et par les branches terminales du nerf médian.

Profondément, les muscles thénariens reposent sur les premier et deuxième espaces intermétacarpiens et sur les métacarpiens correspondants; ils répondent aux interosseux des deux premiers espaces, à l'aponévrose palmaire profonde et aux vaisseaux et nerfs interosseux (voy. : fig. 251).

La *première artère interosseuse palmaire,* née de la radiale (arcade palmaire profonde) s'insinue entre l'adducteur du pouce et l'interosseux dorsal du premier espace; c'est à ce niveau qu'elle se divise d'une façon variable en un bouquet de trois branches terminales qui participent à la constitution de la *fourche thénarienne* (voy. : *Artères de la main*);

cette fourche est formée par la collatérale palmaire externe du pouce et par le tronc commun des collatérales palmaires interne du pouce et externe de l'index; elle encadre simultanément le premier interosseux palmaire et l'adducteur du pouce (voy. : fig. 315).

Les muscles thénariens sont traversés par les *arcades palmaires superficielle* et *profonde*; la radio-palmaire qui contribue à former l'arcade palmaire superficielle passe, soit au-dessous du court abducteur du pouce, soit au travers du muscle; parfois aussi, mais plus rarement, elle le croise superficiellement; la radiale s'engage entre les deux faisceaux de l'adducteur du pouce pour constituer l'arcade palmaire profonde

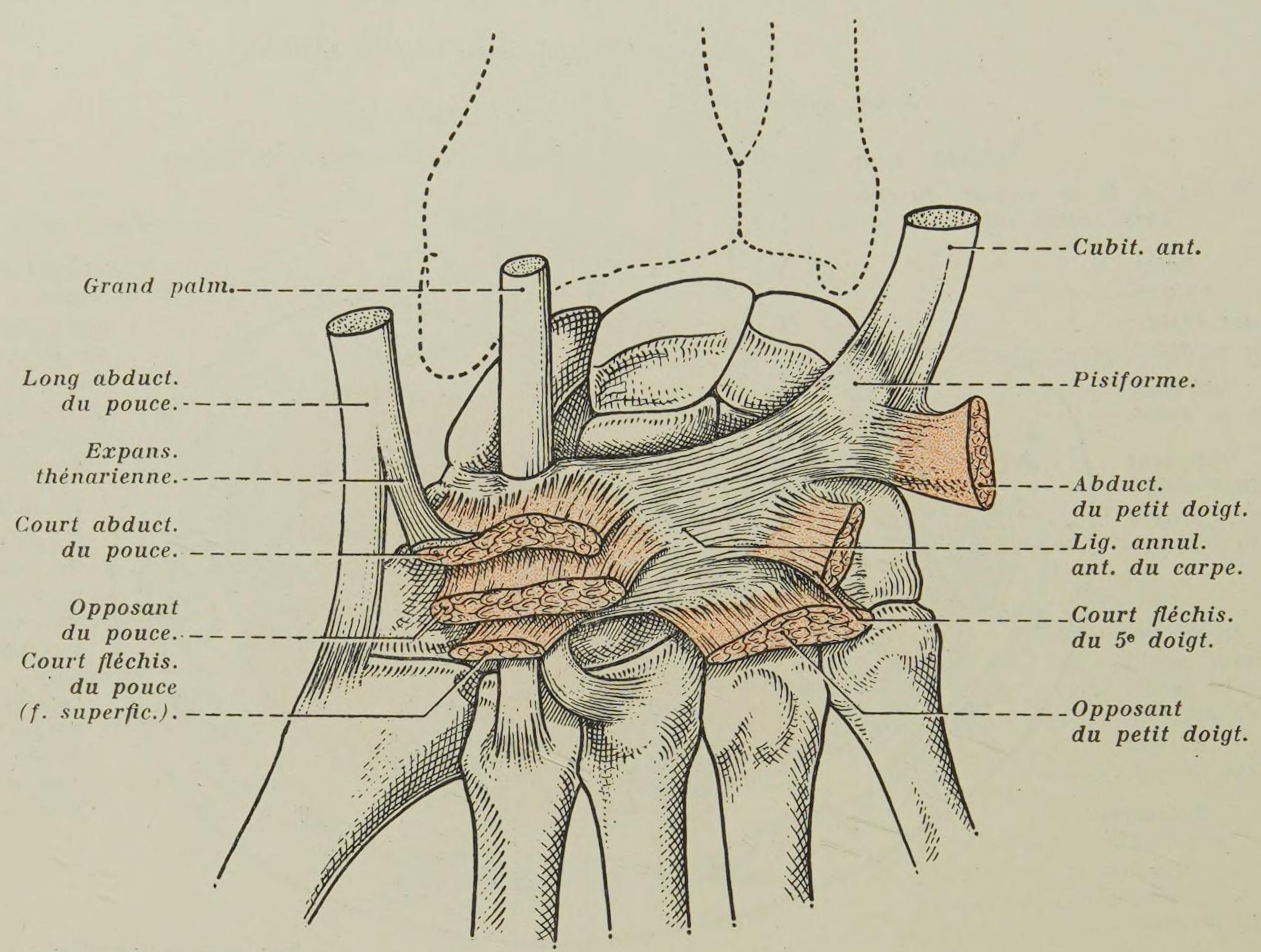

FIG. 252. — *Insertions des muscles thénariens et hypothénariens sur le ligament annulaire antérieur du carpe; côté droit, vue antérieure* (demi-schématique) (*en pointillé,* les os de l'avant-bras).

VASCULARISATION DES MUSCLES THÉNARIENS

Les *artères* des muscles thénariens proviennent des *arcades palmaires superficielle* et *profonde* soit directement, et en majeure partie de la radio-palmaire, soit par l'intermédiaire de leurs branches, et plus spécialement de l'interosseuse du premier espace.

INNERVATION DES MUSCLES THÉNARIENS

Les *nerfs* des muscles thénariens sont fournis par le *médian*, le *cubital* et accessoirement le *radial*.

Le *médian* envoie à l'éminence thénar une de ses branches terminales le *rameau thénarien*; celui-ci, très court, se détache du nerf au niveau du bord inférieur du ligament

annulaire antérieur du carpe; il décrit une courbe à concavité supérieure et externe qui le porte en avant et en dehors tout en croisant le bord inférieur du ligament annulaire antérieur du carpe, puis il aborde le bord interne de l'éminence, pénètre dans l'interstice court abducteur - court fléchisseur du pouce où il se divise en trois filets : *a)* un filet pour le court abducteur du pouce; parfois deux, un pour chaque faisceau; *b)* un filet pour l'opposant du pouce, rapidement divisé en trois ou quatre branches pour chacun des faisceaux; *c)* et un filet pour le faisceau superficiel du court fléchisseur du pouce; en outre le court fléchisseur reçoit assez souvent un filet issu du nerf collatéral palmaire externe du pouce, autre branche terminale du médian (voy. : fig. 346).

Le *cubital* par sa branche profonde se termine dans l'éminence thénar, après avoir traversé les deux loges interne et moyenne de la main; cette branche s'insinue sous l'adducteur oblique, puis elle se termine après avoir innervé l'adducteur du pouce dans le faisceau profond du court fléchisseur (voy. : fig. 347); médian et cubital s'anastomosent dans l'épaisseur du court fléchisseur du pouce pour former l'*anastomose de Riche et Cannieu.*

Accessoirement, le *radial* envoie un filet au court abducteur du pouce qui se détache du rameau thénarien de Lejars; ce filet est vraisemblablement sensitif et non pas moteur.

ACTION D'ENSEMBLE DES MUSCLES THÉNARIENS MOUVEMENTS DU POUCE

Indépendamment de l'action de chaque muscle pris isolément, les muscles de l'éminence thénar présentent un rôle important dans la préhension où leur action est alors simultanée et se produit en même temps que celle des autres muscles moteurs des doigts (fléchisseurs, extenseurs, interosseux, muscles de l'éminence hypothénar); les mouvements du pouce sont en quelque sorte la résultante de la combinaison des mouvements élémentaires propres aux quatre muscles thénariens, et les quatre muscles de l'éminence thénar agissent sur les trois os qui composent le squelette mobile du pouce (premier métacarpien et phalanges).

Action sur le premier métacarpien. — Tous les muscles thénariens sont *adducteurs du premier métacarpien*; en outre, le court abducteur et le court fléchisseur du pouce sont légèrement fléchisseurs; quant à l'opposant du pouce, il est rotateur de dehors en dedans.

Action sur la première phalange. — Sauf l'opposant, dépourvu d'insertion phalangienne, tous les muscles thénariens sont fléchisseurs de la première phalange ; de plus l'adducteur du pouce l'incline en dedans, tandis que le court abducteur et le court fléchisseur du pouce l'inclinent en dehors, en même temps qu'ils lui font subir un léger mouvement de rotation qui oppose sa face palmaire à celle des autres doigts (Poirier).

Action sur la deuxième phalange. — Le court abducteur du pouce produit l'extension de la deuxième phalange sur la première par l'intermédiaire de l'expansion aponévrotique que celui-ci envoie au tendon du long extenseur du pouce.

Un des mouvements les plus importants du pouce est celui qui place ce doigt en opposition et qu'aucun des muscles thénariens ne peut produire à lui seul; ce mouvement est la résultante : *a)* de l'adduction du premier métacarpien produite par tous les muscles thénariens; *b)* de sa flexion et de sa rotation en dedans produite par l'opposant du pouce; *c)* de la rotation de dehors en dedans de la première phalange produite par le court abducteur et le court fléchisseur du pouce (Poirier).

MUSCLES DE L'ÉMINENCE HYPOTHÉNAR

Les muscles de l'éminence hypothénar sont au nombre de *quatre* : l'un est superficiel et sus-aponévrotique, c'est le *palmaire cutané*; les trois autres sont annexés à l'auriculaire et ils sont compris dans la *loge palmaire interne,* ou *loge hypothénarienne*; ils forment la saillie interne de la paume de la main. Ces trois muscles sont disposés suivant deux plans : le plan superficiel comprend l'*adducteur* et le *court fléchisseur du petit doigt,* le plan profond est représenté par l'*opposant du petit doigt.*

PALMAIRE CUTANÉ

Le palmaire cutané est un petit muscle peaucier situé dans le tissu cellulaire sous-cutané de la moitié supérieure de la région hypothénarienne; c'est un muscle aplati, très mince, lamelliforme, quadrilatère, formé de plusieurs faisceaux transversaux, parallèles, plus ou moins isolés les uns des autres.

INSERTIONS. — Ce muscle s'insère par l'intermédiaire de pinceaux de fibres aponévrotiques : *a)* en dehors, sur l'aponévrose palmaire et sur le bord inférieur du ligament annulaire antérieur du carpe; *b)* et en dedans, sur la face profonde du derme, dans la moitié supérieure du bord cubital de la main.

INNERVATION. — Le palmaire cutané est innervé par un rameau de la *branche superficielle du cubital,* qui pénètre le muscle par sa face profonde près de son bord supérieur.

Il reçoit constamment une branche très grêle du *filet cutané palmaire du cubital* lorsque ce nerf existe (voy. : fig. 338 et 341).

ACTION. — Le palmaire cutané est un muscle rudimentaire en voie d'atrophie; sa contraction plisse verticalement la peau de la région hypothénarienne.

ABDUCTEUR DU PETIT DOIGT

L'abducteur du petit doigt est le plus interne des muscles hypothénariens; c'est un muscle allongé, fusiforme et aplati qui s'étend du pisiforme à la première phalange du petit doigt.

INSERTIONS. — Il s'insère par des fibres charnues entremêlées de fibres tendineuses : *a)* sur le versant antéro-inférieur du pisiforme et sur l'expansion interne du tendon du cubital antérieur qui se fixe sur cet os; *b)* sur le ligament pisi-unciformien; *c)* et sur la face antérieure du ligament annulaire antérieur du carpe, dans la partie attenante à son insertion pisiformienne (voy. : fig. 92, 252 et 253).

TRAJET ET DIRECTION. — Le corps charnu qui fait suite à ces insertions se dirige en bas et un peu en dedans, en avant de l'opposant du petit doigt; puis, au niveau de la racine de l'auriculaire, il se continue par un tendon aplati.

TERMINAISON. — Ce tendon se termine de la même façon que le court abducteur du pouce; il présente la même disposition et la même action par rapport à la ligne axiale de la main.

Il s'insère en effet sur le tubercule palmaire interne de la base de la première phalange du petit doigt et sur le sésamoïde interne de l'articulation métacarpo-phalangienne de ce doigt, lorsque celui-ci existe (situé dans l'épaisseur du ligament glénoïdien).

Ce tendon envoie une expansion lamelliforme qui se fixe à la face dorsale du doigt sur le bord interne du tendon extenseur de l'auriculaire, donnant à ce muscle les caractères d'un interosseux modifié (voy. : fig. 246 et 253).

ACTION. — Le muscle abducteur du petit doigt incline l'auriculaire sur le bord cubital de la main; il est donc *abducteur* par rapport à la ligne axiale de la main et *adducteur* par rapport au plan sagittal médian du corps, d'où la confusion créée par les anatomistes dans sa dénomination; il est donc antagoniste du quatrième interosseux palmaire; il est en outre fléchisseur de la première phalange sur son métacarpien, et par son expansion dorsale extenseur des deux dernières phalanges du petit doigt.

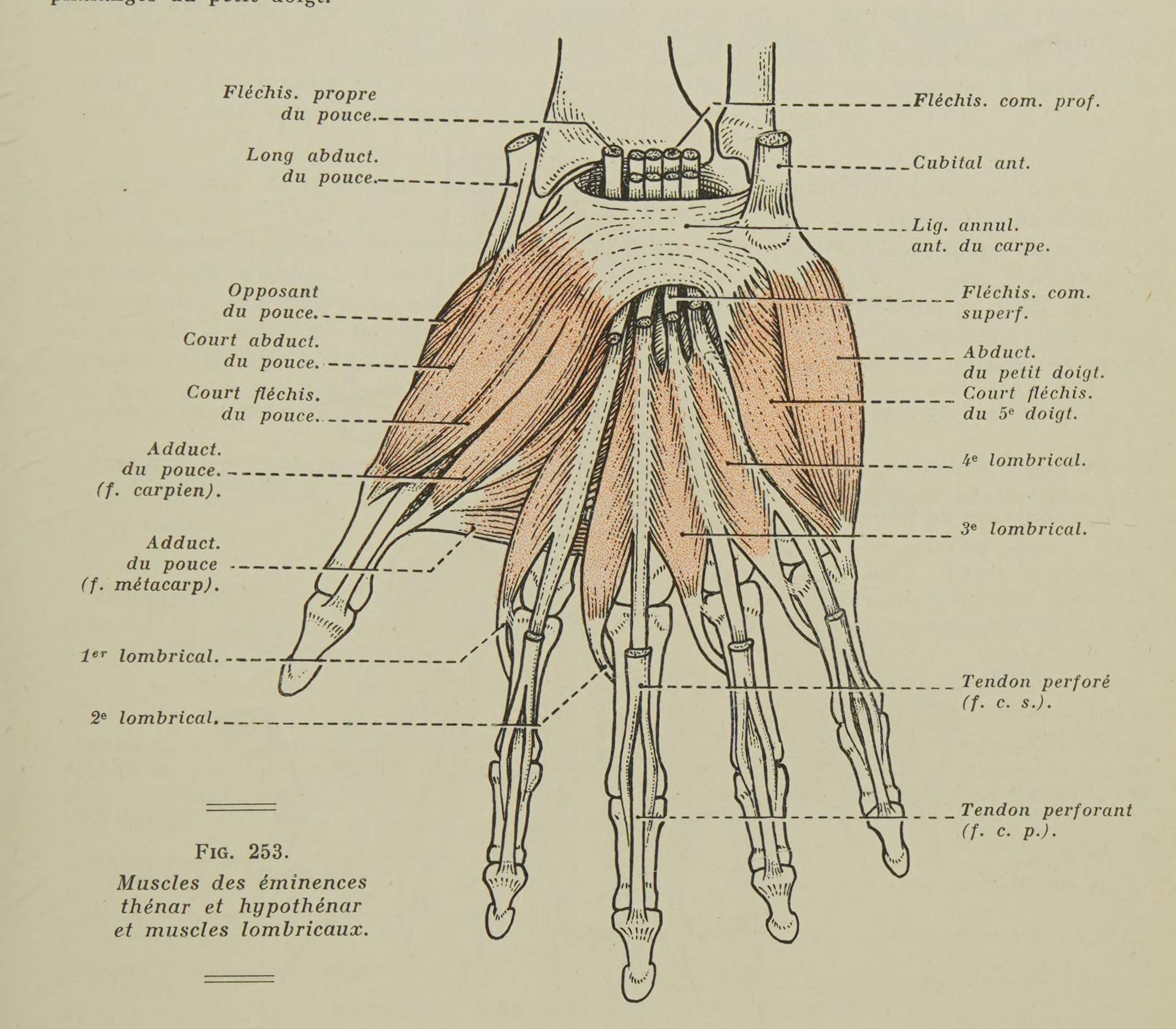

FIG. 253.
Muscles des éminences thénar et hypothénar et muscles lombricaux.

COURT FLÉCHISSEUR DU PETIT DOIGT

Le court fléchisseur du petit doigt est le plus externe, le plus grêle et le plus étroit des trois muscles hypothénariens; d'aspect fusiforme, allongé et légèrement aplati, il s'étend de l'os crochu à la première phalange du petit doigt.

INSERTIONS. — Il s'insère : *a)* sur la face antérieure et interne de l'apophyse unciforme de l'os crochu, au-dessus et en avant des insertions de l'opposant; *b)* sur la face antérieure du ligament annulaire antérieur du carpe, près de ses insertions unciformiennes; *c)* et sur la convexité d'une petite arcade fibreuse qui s'étend de l'apophyse unciforme de l'os crochu au pisiforme, *arcade pisi-unciformienne* dite *arcade fibreuse des*

muscles hypothénariens (Zeki-Zeren), bien différente du ligament de même nom et sous laquelle s'engagent la fausse cubito-palmaire (Delorme) et la branche profonde du nerf cubital (voy. : fig. 346).

TRAJET ET DIRECTION. — Le corps charnu qui fait suite à ces insertions descend obliquement en bas et en dedans, en avant de l'opposant qu'il recouvre.

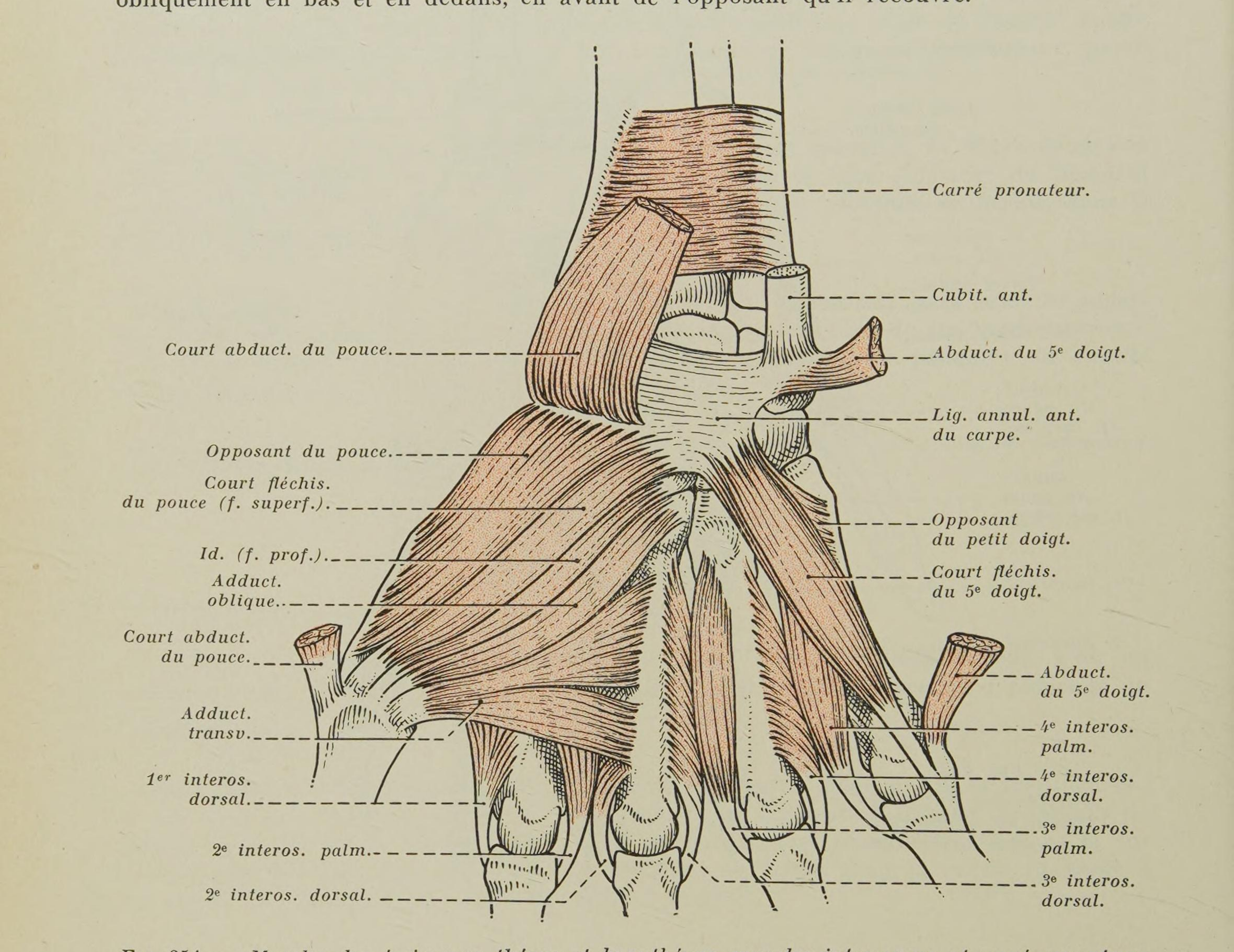

FIG. 254. — *Muscles des éminences thénar et hypothénar, muscles interosseux et carré pronateur; côté droit, vue antérieure*
(le court abducteur du pouce et l'abducteur du 5e doigt sont représentés sectionnés).

TERMINAISON. — Au niveau de l'articulation métacarpo-phalangienne de l'auriculaire, le muscle se termine par un tendon qui fusionne avec celui de l'abducteur du petit doigt, avec lequel il partage ses insertions sur la base de la première phalange (voy. : fig. 92, 252 et 254).

Dans leur ensemble et par leurs insertions osseuses, l'abducteur et le court fléchisseur du petit doigt sont, le premier, *pisi-phalangien*; le second, *unco-phalangien.*

ACTION. — Il fléchit la première phalange du petit doigt sur son métacarpien; de plus il est, ainsi que le muscle précédent, extenseur des deux autres phalanges.

OPPOSANT DU PETIT DOIGT

L'opposant du petit doigt est un petit muscle triangulaire, aplati, sous-jacent aux deux muscles précédents; plus épais et plus trapu qu'eux, il est aussi beaucoup plus court et s'étend de l'os crochu au cinquième métacarpien; il présente par rapport à l'axe de la main la même disposition que l'opposant du pouce.

INSERTIONS. — Il s'insère par des fibres charnues et aponévrotiques : *a)* sur la face interne et sur le bord inférieur de l'apophyse unciforme de l'os crochu, au-dessous des insertions du court fléchisseur du cinquième doigt; *b)* sur la face antérieure de la partie attenante du ligament annulaire antérieur du carpe ; *c)* et sur l'*arcade pisi-unciformienne* par des insertions communes avec celles du court fléchisseur du petit doigt.

Lorsque le court fléchisseur du cinquième doigt fait défaut, l'opposant du petit doigt s'insère en totalité sur l'arcade pisi-unciformienne, et parfois même ce muscle est divisé en deux ou trois faisceaux (Zeki-Zeren).

TRAJET ET DIRECTION. — Les fibres charnues du muscle se dirigent obliquement en bas et en dedans; elles sont d'autant plus obliques et plus longues qu'elles sont plus inférieures.

TERMINAISON. — Elles se terminent en s'insérant sur toute la longueur du bord interne du cinquième métacarpien et sur le versant interne de la face antérieure de cet os (voy. : fig. 248 et 252).

Par ses insertions osseuses, l'opposant du petit doigt est *unco-métacarpien.*

ACTION. — L'opposant du petit doigt est très mal dénommé, car l'auriculaire ne possède aucune opposition proprement dite; il incline le cinquième métacarpien en avant et en dehors, et facilite ainsi l'attitude dite en « *pince de homard* » qui place vis-à-vis les pulpes du pouce et de l'auriculaire.

***

RAPPORTS DES MUSCLES HYPOTHÉNARIENS

Les trois muscles hypothénariens occupent à la main la région dite de l'*éminence hypothénar*; ils sont disposés suivant deux plans; le plan superficiel comprend de dedans en dehors l'abducteur et le court fléchisseur du petit doigt, le plan profond comprend l'opposant du petit doigt; entre ces deux plans musculaires se trouve une nappe de tissu celluleux lâche : c'est l'*espace hypothénarien* (voy. : fig. 267).

Superficiellement, les muscles thénariens entrent en rapport avec l'arcade palmaire superficielle qui croise obliquement les insertions supérieures du court fléchisseur du petit doigt, avec la première artère digitale et les branches de division de la branche superficielle du cubital; ils sont recouverts par l'aponévrose, le muscle palmaire cutané, le tissu cellulaire sous-cutané renfermant des filets cutanés du cubital et la peau.

Profondément, ils recouvrent le cinquième métacarpien et le dernier interosseux palmaire (interosseux palmaire du quatrième espace) (voy. : fig. 255).

Le bord externe du court fléchisseur du petit doigt recouvre les tendons fléchisseurs

de ce doigt dans sa moitié supérieure, alors qu'il est longé dans sa moitié inférieure par ces tendons.

La *cubito-palmaire* et la *branche profonde du cubital* traversent la partie supérieure de la musculature hypothénarienne; cette dernière s'engage sous l'arcade pisi-unciformienne, passe entre l'abducteur et le court fléchisseur et l'opposant du petit doigt ; elle perfore même parfois l'opposant pour atteindre la loge palmaire moyenne.

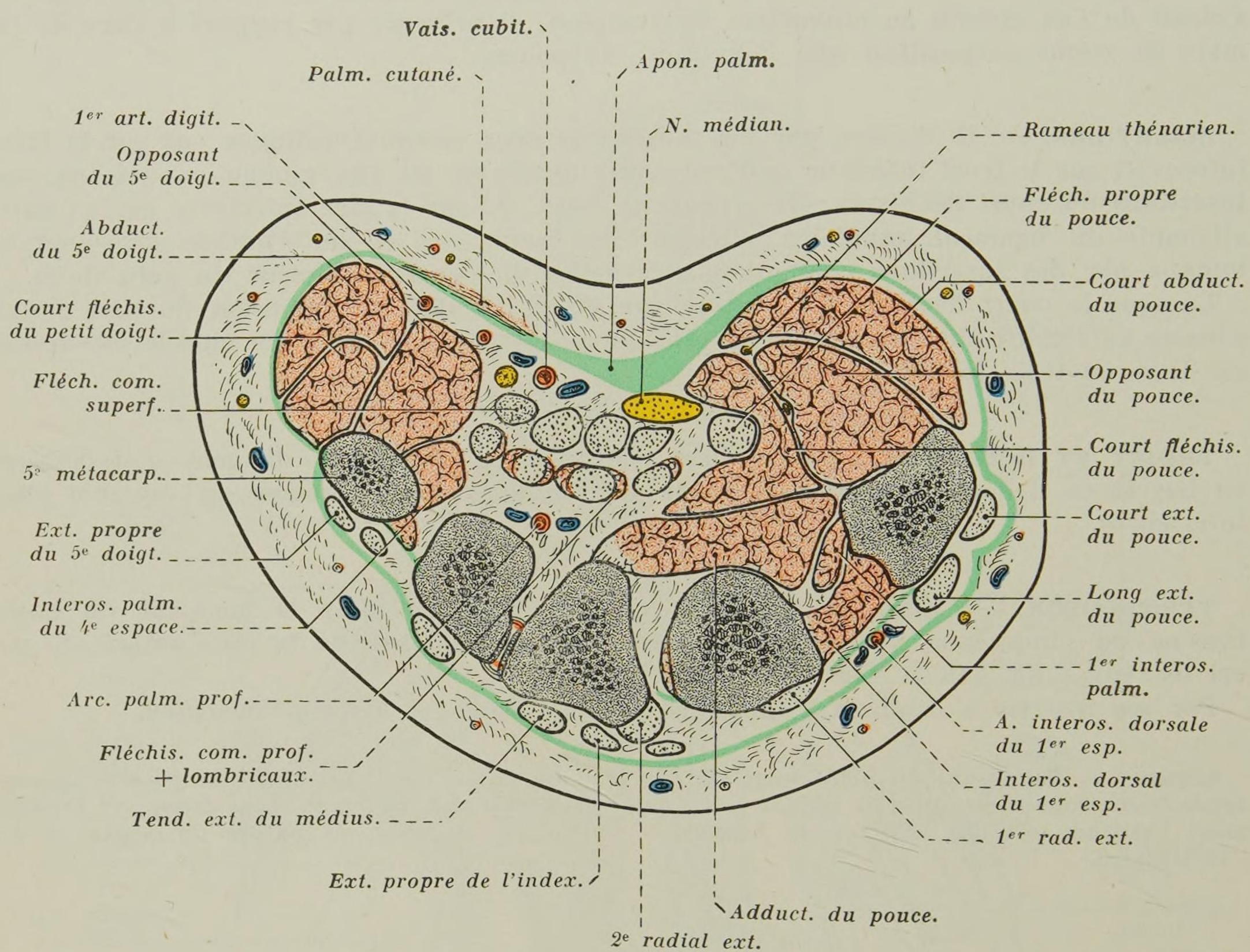

FIG. 255. — *Coupe transversale de la main passant par les éminences thénar et hypothénar, et intéressant la base des métacarpiens; côté droit, segment inférieur de la coupe (main en supination).*

VASCULARISATION DES MUSCLES HYPOTHÉNARIENS

Les artères des muscles hypothénariens proviennent : *a)* de l'*arcade palmaire superficielle* et principalement de la terminaison de la cubitale et de sa première branche collatérale, la première artère digitale; *b)* et de la *cubito-palmaire*.

INNERVATION DES MUSCLES HYPOTHÉNARIENS

Tous les muscles de l'éminence hypothénar sont innervés par le *cubital*; le palmaire cutané est innervé par la branche superficielle, les trois autres par la branche profonde du cubital.

Le nerf de l'abducteur du petit doigt naît de la branche profonde avant la traversée

de la région hypothénarienne; il aborde le muscle par son bord externe; le nerf du court fléchisseur du petit doigt naît sous le muscle et l'aborde par sa face profonde; quant au nerf de l'opposant, assez souvent dédoublé, il naît entre les deux plans musculaires et aborde le muscle par sa face superficielle (voy. : fig. 346).

MUSCLES INTEROSSEUX

Les muscles interosseux sont de petits muscles qui occupent la *loge palmaire profonde* ou *loge des interosseux*; ils comblent les espaces intermétacarpiens. Suivant leur situation, on les distingue en interosseux palmaires et en interosseux dorsaux; chaque espace intermétacarpien comprend deux muscles interosseux, l'un palmaire, l'autre dorsal, soit au total huit muscles interosseux; on les désigne en allant du pouce à l'auriculaire en premier, deuxième, etc., interosseux palmaire ou dorsal, ou encore en *interosseux palmaires* ou *dorsaux* du premier, du deuxième du troisième et du quatrième espace.

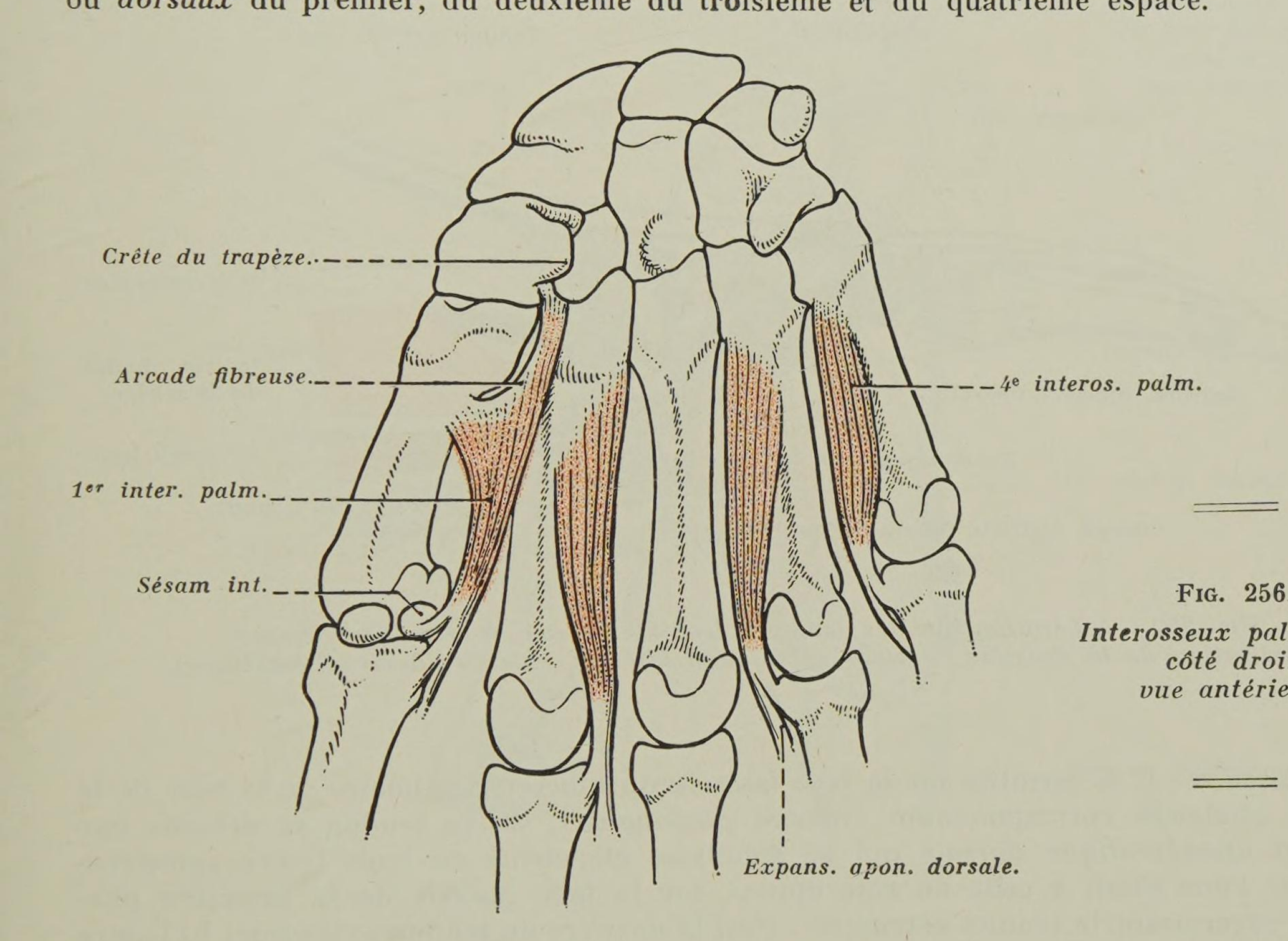

FIG. 256.
Interosseux palmaires; côté droit, vue antérieure.

A. — INTEROSSEUX PALMAIRES

Les interosseux palmaires sont au nombre de quatre, mais tandis que les trois derniers (deuxième, troisième et quatrième) présentent une disposition semblable, le premier au contraire est très spécial, le plus souvent rudimentaire, inconstant même; de plus, quand il existe, certains auteurs le rattachent à l'adducteur du pouce.

Les interosseux palmaires sont des muscles courts, prismatiques triangulaires et du type semi-penniforme.

a) Les ***trois derniers interosseux palmaires*** présentent le triple caractère suivant : *a)* ils n'occupent que la moitié de l'espace intermétacarpien et par rapport à la ligne

axiale de la main, la moitié la plus éloignée de cette ligne; *b)* leurs insertions ne se font que sur un seul métacarpien et plus spécialement sur la face antéro-latérale la plus rapprochée de la ligne médiane; le troisième métacarpien ne présente aucune insertion d'interosseux palmaire; *c)* enfin ils se terminent sur la première phalange correspondant au métacarpien d'insertion (voy. : fig. 256).

Insertions. — Chacun des trois derniers interosseux palmaires s'insère par des fibres charnues et de courtes fibres aponévrotiques sur la moitié antérieure de la face latérale du métacarpien qui regarde l'axe de la main, en avant de l'interosseux dorsal et sur les trois quarts supérieurs de l'os seulement (voy. : fig. 92 et 93).

Les fibres charnues descendent, les supérieures presque verticalement, les inférieures obliquement.

Au niveau de l'articulation métacarpo-phalangienne, le muscle se jette sur un court tendon; ce tendon est situé sur un plan antérieur à celui de l'interosseux dorsal, et à l'opposé dans l'espace intermétacarpien.

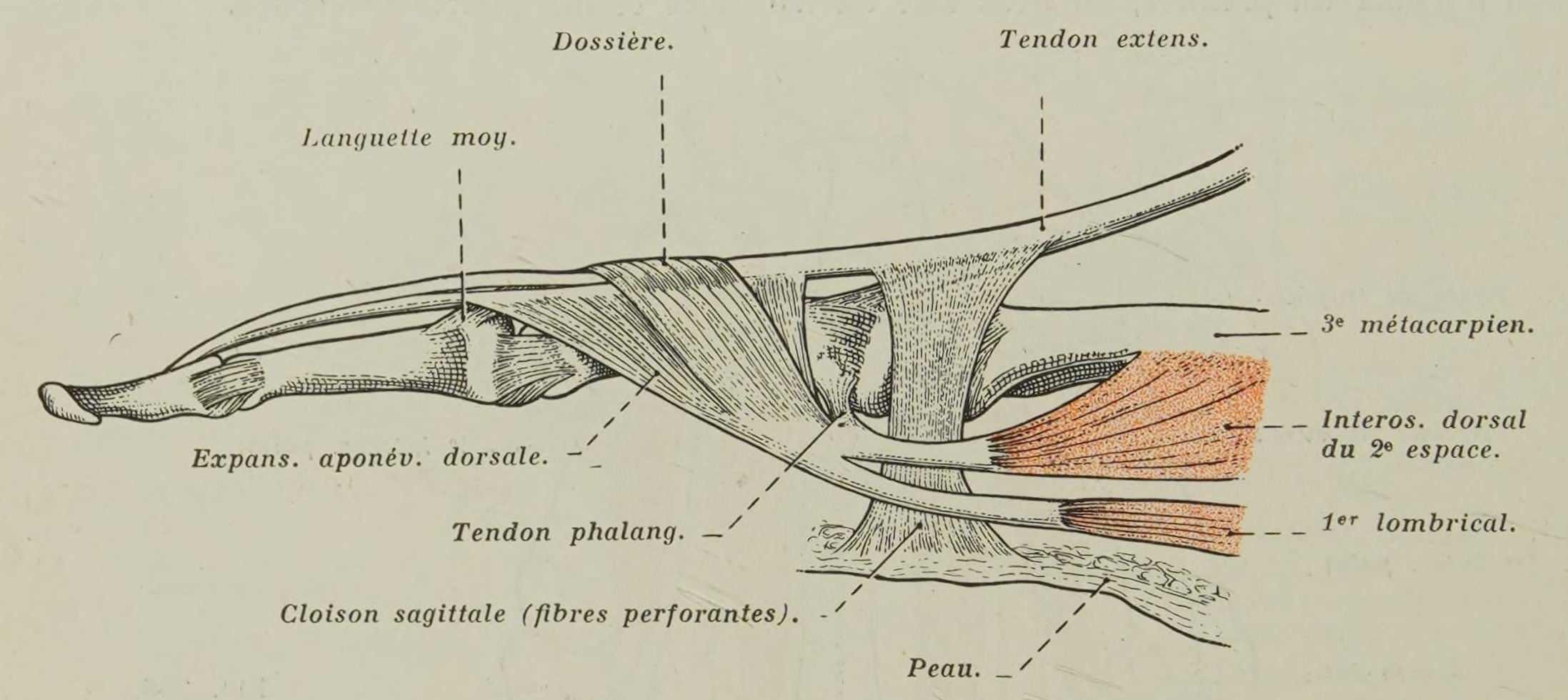

FIG. 257. — *Terminaison des tendons des interosseux et des lombricaux; constitution de la dossière; majeur droit; vue latérale externe* (demi-schématique).

Terminaison. — Il se termine sur la face latérale du tubercule palmaire de la base de la première phalange correspondante *(tendon phalangien)*; de ce tendon se détache une *expansion aponévrotique dorsale* qui se subdivise elle-même en trois lames aponévrotiques : *a)* l'une s'unit à celle du côté opposé sur la face dorsale de la première phalange, en surcroisant le tendon extenseur : c'est la *dossière* du tendon extenseur; *b)* l'autre se jette sur le bord latéral de la languette de terminaison du tendon extenseur destiné à la deuxième phalange; *c)* enfin la troisième se jette sur la languette de terminaison du tendon extenseur destiné à la troisième phalange (voy. : fig. 257).

b) Le ***premier interosseux palmaire,*** annexé au pouce, est généralement très grêle; souvent même il est difficile de le séparer de l'adducteur du pouce (pour certains auteurs, il se rattache à ce muscle).

De forme triangulaire et aplatie, il s'insère : *a)* sur le tiers supérieur de la face interne du premier métacarpien; *b)* sur le versant antéro-externe de la base du deuxième métacarpien, au-dessous des insertions du grand palmaire; *c)* et sur la convexité d'une petite arcade fibreuse qui s'étend de la face interne du premier métacarpien à la face antérieure de la base du deuxième métacarpien et au bord inférieur de la crête du tra-

pèze; cette arcade rétablit la continuité des insertions du muscle; c'est derrière cette arcade que l'artère radiale apparaît à la paume de la main, après sa traversée du premier espace intermétacarpien (voy. : fig. 258 et 315).

Au niveau de ses insertions terminales, le premier interosseux palmaire est fusionné à l'adducteur du pouce avec lequel il partage ses insertions sur le tubercule palmaire interne de la base de la première phalange du pouce et sur le sésamoïde interne; une expansion aponévrotique dorsale, analogue à celle des autres interosseux palmaires, se détache de son tendon pour se fixer sur le bord externe du tendon du long extenseur du pouce (voy. : fig. 258).

Le premier interosseux palmaire est situé sur un plan nettement antérieur par rapport aux trois autres.

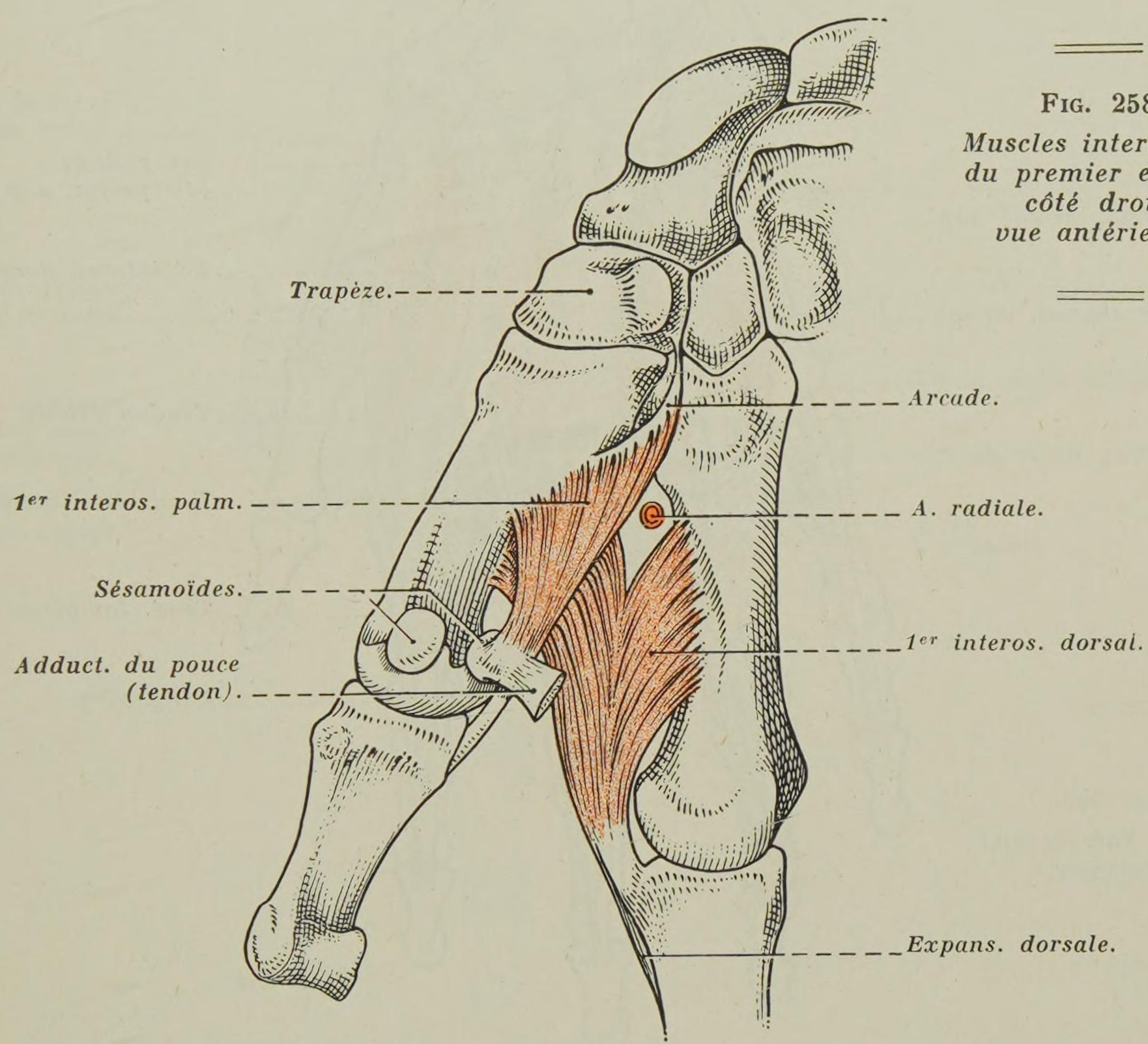

FIG. 258.
Muscles interosseux du premier espace; côté droit, vue antérieure.

B. — INTEROSSEUX DORSAUX

Les interosseux dorsaux sont également au nombre de quatre; ils sont plus volumineux que les interosseux palmaires et sont du type bipenné ; comme les interosseux palmaires, ils présentent des caractères généraux : *a)* ils occupent la totalité de l'espace intermétacarpien; *b)* ils s'insèrent sur les faces latérales en regard des métacarpiens qui circonscrivent l'espace; *c)* ils s'insèrent sur la première phalange et sur le tendon extenseur et ont des insertions beaucoup plus étendues que celles des interosseux palmaires; *d)* enfin ils ne sont destinés qu'aux trois doigts suivants : index, médius et annulaire, excluant par ce fait les deux doigts chefs de file (voy. : fig. 259).

INSERTIONS. — Ils s'insèrent sur les faces latérales des métacarpiens qui circonscrivent l'espace où ils se trouvent, et de la façon suivante : *a)* sur toute l'étendue de la face latérale la plus rapprochée de l'axe de la main; *b)* sur la moitié dorsale de la face latérale la plus éloignée de l'axe, de telle sorte qu'un interosseux dorsal quelconque a toujours sa principale insertion sur le métacarpien du doigt auquel il se rend (voy. : fig. 93).

CONSTITUTION DU MUSCLE. — Les fibres nées des deux métacarpiens forment un corps charnu allongé, penniforme à la partie supérieure; entre les origines de l'interosseux dorsal et les deux métacarpiens, on voit un espace angulaire dans lequel s'engagent les

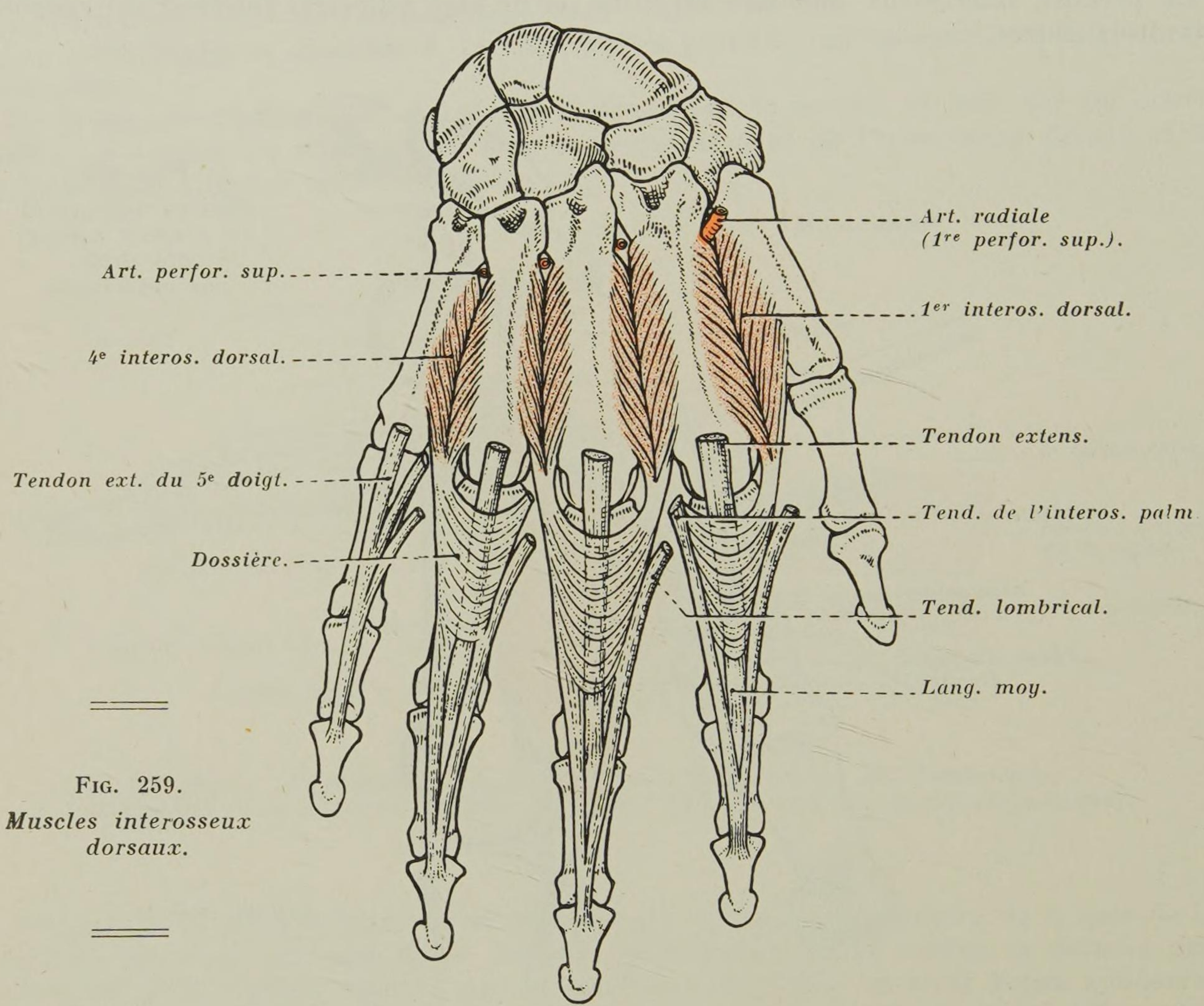

Fig. 259.
Muscles interosseux dorsaux.

artères perforantes supérieures issues de l'arcade palmaire profonde (voy. : fig. 259 et 260).

Les fibres charnues se jettent sur un tendon; celui-ci apparaît haut dans l'épaisseur du muscle; d'abord lamelliforme, il s'épaissit et se dégage des fibres musculaires au niveau de l'articulation métacarpo-phalangienne (voy. : fig. 259).

TERMINAISON. — Le tendon terminal se divise bientôt en *deux faisceaux,* l'un *profond,* l'autre *superficiel* (voy. : fig. 260).

1° Le **faisceau profond** *(tendon phalangien),* arrondi, va se fixer sur le tubercule latéral de la première phalange, du côté qui répond au métacarpien sur lequel le muscle a pris ses insertions les plus étendues; il adhère à la capsule de l'articulation métacarpo-phalangienne.

2° Le **faisceau superficiel**, triangulaire, aplati, se dirige en bas et en arrière pour se fixer par une large expansion sur le tendon de l'extenseur correspondant; α) les *fibres supérieures* sont transversales et curvilignes à concavité supérieure; les unes vont au bord latéral du tendon extenseur; les autres passent par-dessus ce tendon pour se continuer avec les fibres semblables de l'autre interosseux, contribuant ainsi à la formation de la *dossière*; — β) les *fibres moyennes*, obliques, vont à la base de la deuxième phalange avec la languette correspondante de l'extenseur; — γ) les *fibres inférieures* reçoivent le

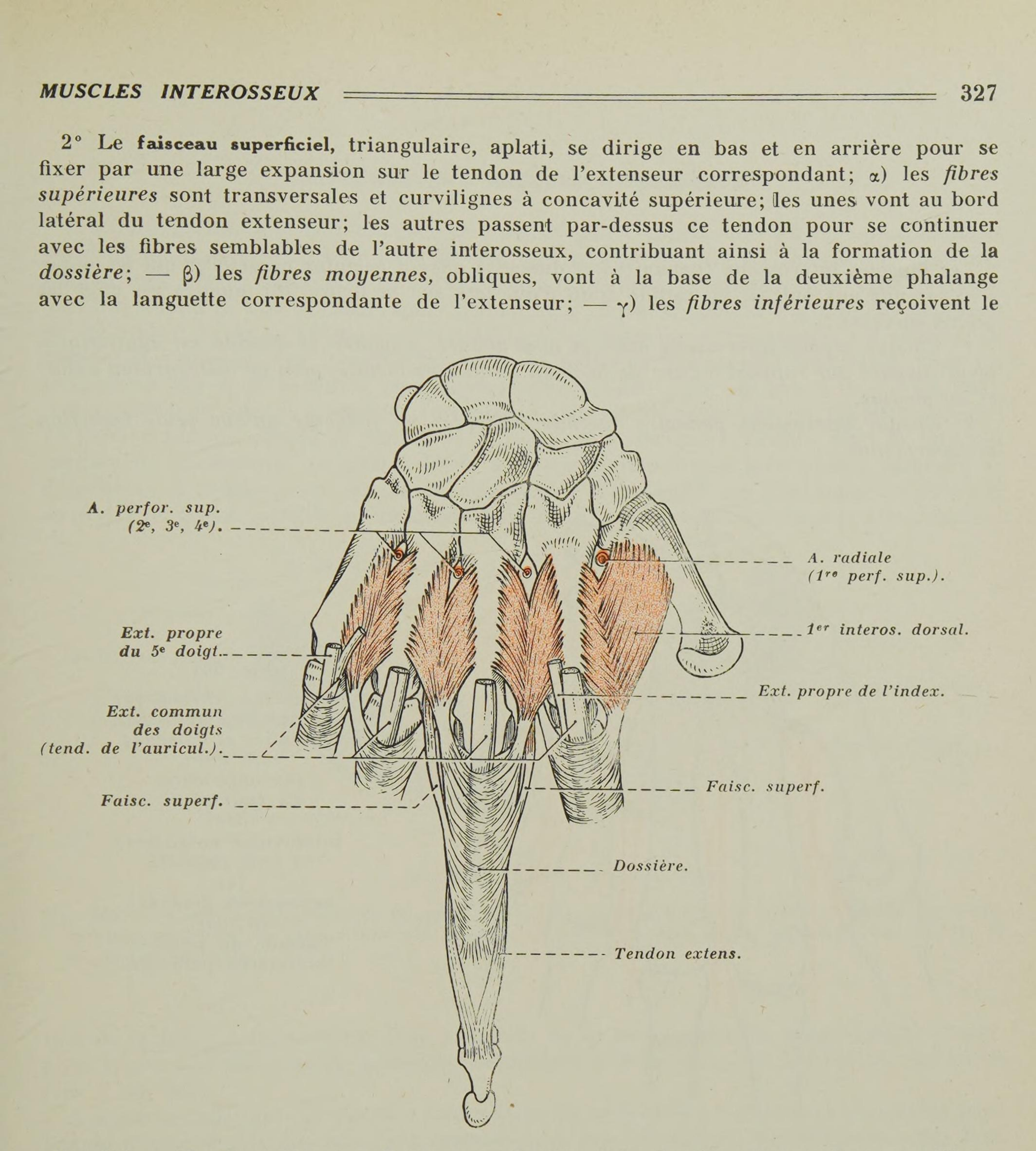

Fig. 260. — *Muscles interosseux dorsaux, constitution de la dossière correspondant au médius; côté droit, vue dorsale.*

tendon lombrical et vont à la face dorsale de la deuxième phalange avec la languette correspondante de l'extenseur (voy. : fig. 259 et 260).

Le *premier interosseux dorsal* est le plus épais et le plus important des quatre interosseux dorsaux (c'est aussi fréquemment le plus épais des muscles de la main); une arcade fibreuse réunit les bords supérieurs des deux faisceaux d'insertion du muscle, et c'est au-dessus de cette arcade que s'engage l'artère radiale (première perforante supérieure) pour traverser le premier espace intermétacarpien; elle enjambe ainsi le bord supérieur du premier interosseux dorsal pour passer de la face dorsale à la face palmaire de la main (voy. : fig. 258).

*
* *

Les muscles interosseux (palmaires et dorsaux) offrent certains caractères qui les opposent les uns aux autres; un rapide coup d'œil jeté sur la figure 261 montre en effet les points suivants :

1° *Chaque espace interosseux avec sa musculature palmaire et dorsale est symétriquement disposé par rapport à l'axe de la main (troisième métacarpien ou métacarpien axial) et du médius.*

2° *Chaque interosseux palmaire (premier excepté) ne présente qu'une seule insertion métacarpienne.*

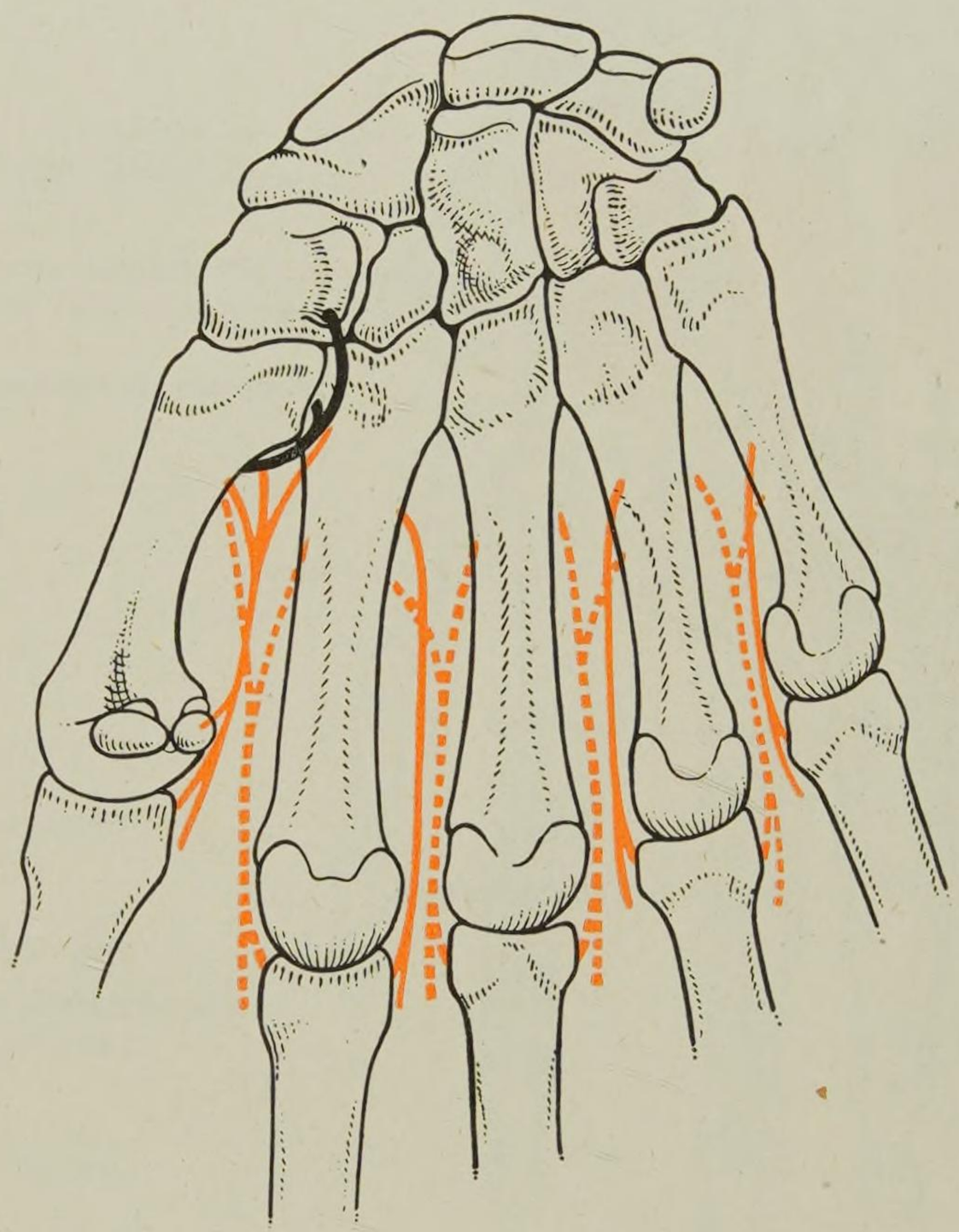

FIG. 261.
Disposition schématique des muscles interosseux palmaires et dorsaux; côté droit, vue antérieure. En trait plein, les interosseux palmaires; *en trait pointillé,* les interosseux dorsaux; *en noir,* l'arcade du premier interosseux palmaire.

3° *Chaque interosseux dorsal présente dans son espace une double insertion métacarpienne.*

4° *Par leur terminaison phalangienne ou sésamoïdienne, les interosseux palmaires s'écartent de l'axe de la main et du médius, tandis que les interosseux dorsaux convergent vers cet axe.*

5° *Le squelette axial (troisième métacarpien et première phalange du médius) ne présente aucune insertion d'interosseux palmaire; par contre, il présente une double insertion d'interosseux dorsal* (voy. : fig. 262).

6° *Les premières phalanges des doigts chefs de file (pouce et auriculaire) ne présentent que des insertions d'interosseux palmaire et aucune insertion d'interosseux dorsal.*

7° *Enfin les interosseux palmaires sont du type semi-penniformes, tandis que les interosseux dorsaux sont du type bipenné.*

RAPPORTS DES MUSCLES INTEROSSEUX

Les muscles interosseux palmaires et dorsaux sont compris dans les *espaces intermétacarpiens* qu'ils comblent; leur face dorsale (qui n'intéresse que les interosseux dorsaux) répond aux artères interosseuses dorsales et aux tendons extenseurs; leur face palmaire (qui intéresse à la fois les interosseux palmaires et dorsaux) répond à la branche profonde du cubital, à l'arcade palmaire profonde et à ses branches interosseuses palmaires, aux tendons fléchisseurs, aux lombricaux et aux branches de terminaison du médian; enfin les interosseux des deux premiers espaces répondent à l'adducteur du pouce (voy. : fig. 262).

Rappelons qu'entre les *muscles interosseux (dorsal* et *palmaire) du premier espace* : 1° l'artère radiale aborde la paume de la main pour s'engager ensuite sous le faisceau carpien de l'adducteur du pouce; 2° et que la première artère interosseuse palmaire se détache de la radiale; cette artère chemine tout d'abord entre ces deux muscles, puis elle se divise de façon variable en un bouquet de trois branches qui participent à la constitu-

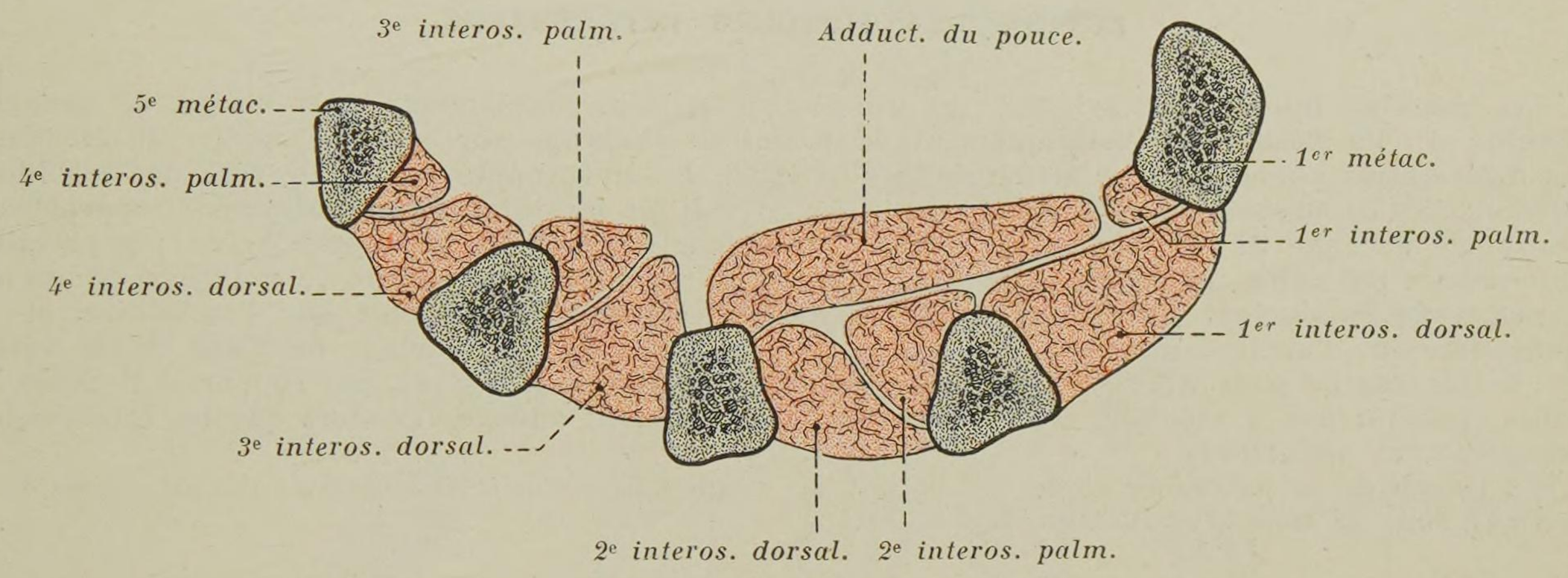

Fig. 262. — *Coupe transversale de la main en supination passant par la partie moyenne des métacarpiens montrant la disposition des muscles interosseux; côté droit, segment inférieur de la coupe* (schématique).

tion de la *fourche thénarienne* (voy. : *Artères de la main*); fourche dans laquelle s'interpose le premier interosseux palmaire, immédiatement au-dessus de l'adducteur du pouce (voy. : fig. 315).

A la partie supérieure de l'espace interosseux, les perforantes supérieures s'engagent dans l'angle d'écartements des faisceaux métacarpiens des interosseux dorsaux (voy. : fig. 259).

Au niveau des articulations métacarpo-phalangiennes, les tendons des interosseux palmaires et dorsaux croisent les faces latérales correspondantes de ces articulations; ils sont appliqués contre ces dernières par des faisceaux fibreux venus de l'aponévrose palmaire moyenne (expansions dorsales), et ils sont parfois séparés de l'articulation par de petites bourses séreuses.

Enfin, accessoirement, on peut observer dans la partie antérieure de l'espace interosseux une minuscule bourse séreuse qui sépare les tendons des muscles interosseux d'un même espace.

VASCULARISATION DES MUSCLES INTEROSSEUX

Les muscles interosseux reçoivent leurs artères des *interosseuses palmaires* et *dorsales,* de l'*arcade palmaire profonde* et de la *radiale* pour le premier interosseux dorsal.

INNERVATION DES MUSCLES INTEROSSEUX

Tous les muscles interosseux palmaires et dorsaux sont innervés par la *branche profonde du cubital*; cette branche chemine dans la loge palmaire moyenne en décrivant une courbe à concavité supérieure qui croise l'arcade palmaire profonde; puis elle pénètre dans la loge thénarienne où elle se termine. Les nerfs des interosseux, très grêles, se détachent de sa convexité; ils pénètrent chaque muscle par sa face antérieure ; ils naissent le plus souvent dans l'ordre suivant de dedans en dehors : *a)* dans la loge palmaire moyenne, le nerf du quatrième interosseux palmaire, le nerf du quatrième interosseux dorsal, le nerf du troisième interosseux palmaire et le nerf du troisième interosseux dorsal; *b)* et dans la loge thénarienne, le nerf du deuxième interosseux palmaire, le nerf du deuxième interosseux dorsal, le nerf du premier interosseux palmaire et le nerf du premier interosseux dorsal (voy. : fig. 347).

ACTION DES MUSCLES INTEROSSEUX

Les muscles interosseux agissent sur les doigts et leur impriment trois sortes de mouvements : 1° ils fléchissent énergiquement la première phalange sur le métacarpien et étendent les deux autres phalanges (par action de la dossière) ; ils sont suppléés dans ce rôle par les lombricaux; 2° ils provoquent des mouvements de latéralité ; les interosseux palmaires rapprochent les doigts de l'axe de la main lorsque ceux-ci sont écartés *(interosseux rapprocheurs)* ; le premier interosseux palmaire agit sur le pouce (rappelons que pour certains auteurs ce muscle n'est qu'un faisceau de l'adducteur du pouce), le deuxième sur l'index, le troisième sur l'annulaire, et le quatrième sur l'auriculaire; inversement, les interosseux dorsaux écartent de l'axe de la main les doigts sur lesquels ils s'attachent *(interosseux écarteurs)* ; en résumé, par rapport à l'axe de la main (passant par le médius), les interosseux palmaires sont adducteurs alors que les interosseux dorsaux sont abducteurs.

En raison de sa puissance et de son action sur l'index, le *premier interosseux dorsal* est parfois désigné sous le nom d'*abducteur de l'index.*

MUSCLES LOMBRICAUX

Les muscles lombricaux de la main sont de petits muscles allongés, fusiformes, situés dans la loge palmaire moyenne, et annexés aux tendons du fléchisseur commun profond des doigts.

Ils sont au nombre de quatre, que l'on qualifie de premier, deuxième, etc., en allant de dehors en dedans, c'est-à-dire du pouce vers l'auriculaire; ils s'étendent en hauteur depuis l'articulation carpo-métacarpienne jusqu'à la première phalange des quatre derniers doigts où ils se terminent. Ils ne présentent aucune insertion osseuse (1).

Les deux premiers sont du type semi-penniforme, les deux derniers sont du type penniforme (voy. : fig. 263).

INSERTIONS. — Les deux premiers lombricaux naissent par des fibres charnues qui se fixent sur le bord externe et sur la face antérieure du tendon de l'index et du médius.

Les deux derniers lombricaux prennent insertion sur les bords latéraux et sur la face antérieure des tendons entre lesquels ils sont compris, c'est-à-dire sur les tendons fléchisseurs profonds des troisième, quatrième et cinquième doigts.

---

(1) Contrairement à ceux du pied.

TRAJET ET DIRECTION. — Chaque muscle lombrical se dirige en bas en divergeant tout comme les tendons fléchisseurs profonds auxquels ils sont annexés; au niveau de la tête du métacarpien, ils se jettent sur un tendon mince et aplati qui contourne obliquement d'avant en arrière et de haut en bas la face externe (face radiale) de l'articulation métacarpo-phalangienne du doigt correspondant.

TERMINAISON. — Le tendon se réunit à l'expansion tendineuse dorsale de l'interosseux voisin, pour se terminer sur le bord externe (bord radial) du tendon extenseur.

Le premier lombrical se termine sur le tendon extenseur de l'index; le deuxième lombrical sur le tendon extenseur du médius; le troisième lombrical sur le tendon extenseur de l'annulaire; et le quatrième lombrical sur le tendon extenseur de l'auriculaire (voy. : fig. 253 et 257).

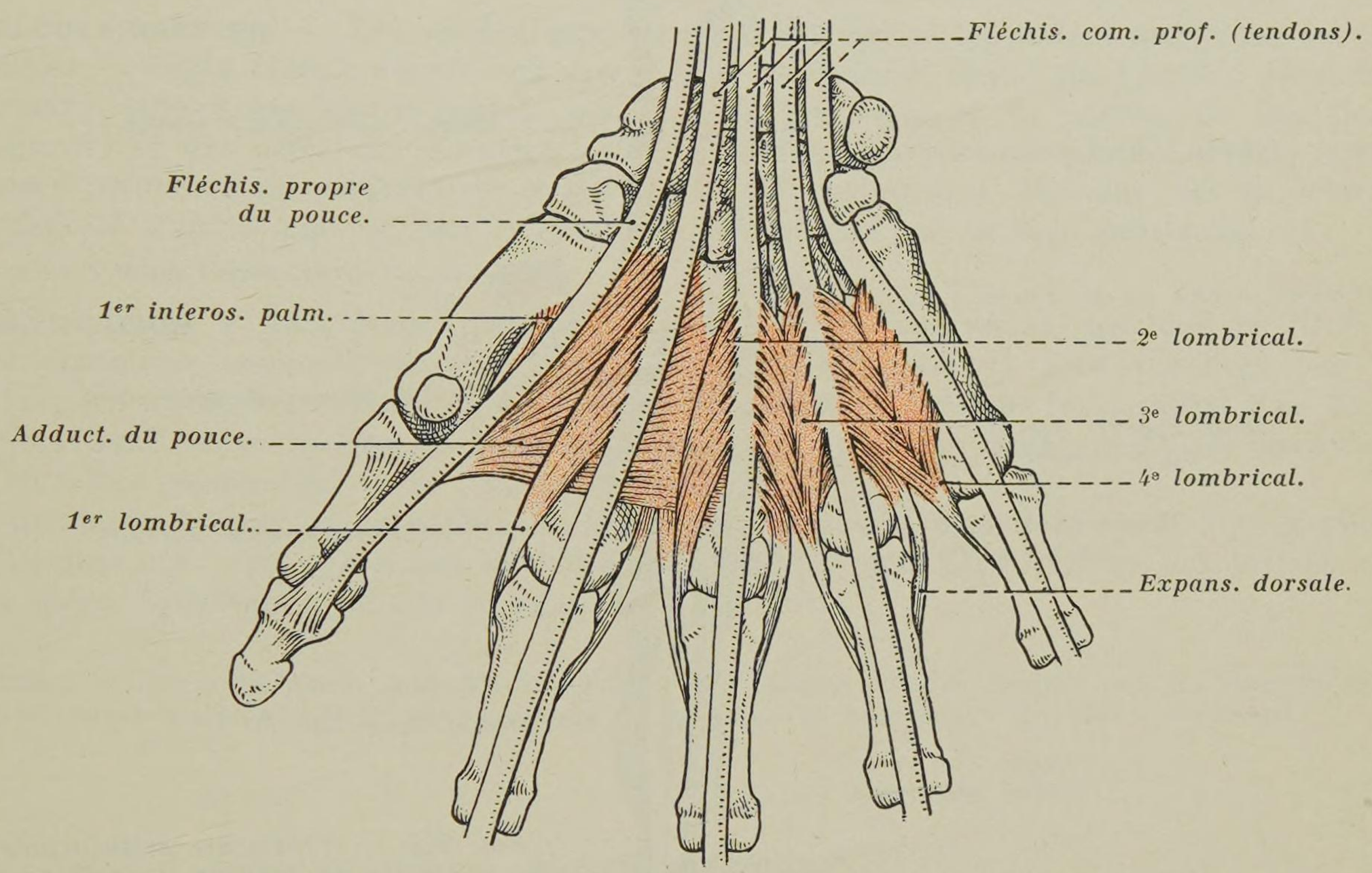

Fig. 263. — *Muscles lombricaux; côté droit, vue antérieure.*

RAPPORTS. — *1° A la paume de la main,* les lombricaux occupent les espaces triangulaire intertendineux compris entre les tendons fléchisseurs communs des doigts, le premier toutefois faisant exception. Ils sont placés sur le même plan que les tendons fléchisseurs profonds.

Superficiellement, ils répondent aux branches terminales du nerf médian et plus spécialement aux nerfs digitaux des premier, deuxième et troisième espaces, à l'arcade palmaire superficielle et aux artères digitales qui s'en détachent, plus spécialement aux première, deuxième et troisième digitales; ces artères sont appliquées sur la face antérieure des trois premiers lombricaux; signalons en outre l'anastomose entre le médian et le cubital qui croise le plus souvent obliquement la face antérieure des deux derniers lombricaux, plus superficiellement se placent l'aponévrose palmaire moyenne avec ses renforcements qui constituent les bandelettes prétendineuses.

Les lombricaux répondent à la portion amincie de l'aponévrose palmaire moyenne (lamelles intertendineuses), comprise entre les bandelettes prétendineuses; mais à la partie

inférieure de la main ces lamelles sont déhiscentes et font défaut entre le ligament transverse superficiel palmaire et le ligament palmant interdigital pour constituer les fosses ovales, et par ces orifices le tissu cellulaire de la loge palmaire moyenne communique avec le tissu cellulo-adipeux sous-cutané.

Les deux derniers lombricaux répondent également en avant au cul-de-sac intertendineux de la gaine synoviale digito-carpienne interne.

Profondément, les lombricaux reposent, comme les tendons fléchisseurs communs profonds des doigts, sur l'aponévrose palmaire profonde dont ils sont séparés, à l'exclu-

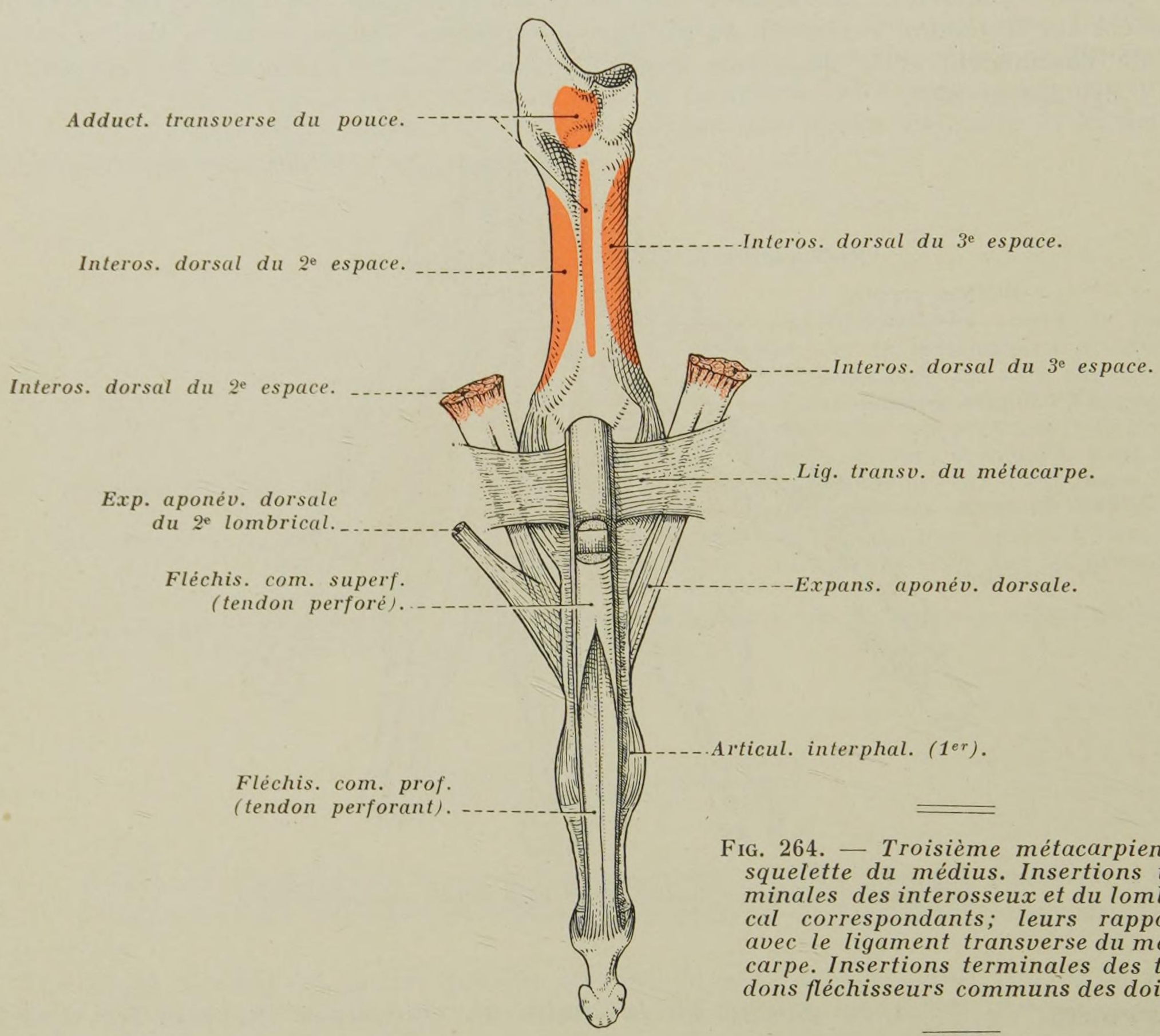

Fig. 264. — *Troisième métacarpien et squelette du médius. Insertions terminales des interosseux et du lombrical correspondants; leurs rapports avec le ligament transverse du métacarpe. Insertions terminales des tendons fléchisseurs communs des doigts.*

sion du premier, par le cul-de-sac rétrotendineux de la gaine synoviale digito-carpienne interne; les deux premiers entrent en rapport avec l'adducteur transverse du pouce qui les sépare des muscles interosseux des premier et deuxième espaces; les deux derniers répondent aux muscles interosseux des troisième et quatrième espaces, ainsi qu'aux troisième et quatrième artères interosseuses palmaires ou antérieures issues de l'arcade palmaire profonde.

Les nerfs des muscles interosseux des troisième et quatrième espaces venus de la branche profonde du cubital croisent la face postérieure des deux derniers lombricaux avant de pénétrer chaque muscle (voy. : fig. 347).

2° ***Au niveau des articulations métacarpo-phalangiennes,*** chaque tendon lombrical s'engage avec les vaisseaux digitaux et le nerf interosseux de l'espace correspondant dans

un petit tunnel fibreux, appelé *gaine intertendineuse* (1) dont les parois sont constituées : *en avant,* par le ligament palmant interdigital; *en arrière,* par le ligament transverse du métacarpe qui les sépare des tendons interosseux de l'espace correspondant (voy. : fig. 286); et *latéralement,* par les fibres perforantes (cloisons sagittales) qui unissent la face profonde des bandelettes prétendineuses à l'aponévrose dorsale superficielle de la main; une mince cloison celluleuse sépare le tendon du lombrical des vaisseaux et du nerf digital (voy. : fig. 257 et 286).

A ce niveau, les tendons des lombricaux entrent en rapport en avant avec la division de l'artère digitale en collatérales palmaires interne et externe des doigts correspondants, et latéralement avec les gaines fibreuses digitales dans lesquelles glissent les tendons fléchisseurs communs des doigts, superposés et entourés de leur gaine synoviale (voy. : fig. 288).

VASCULARISATION. — Les lombricaux, quoique très grêles, possèdent une riche vascularisation; chaque muscle reçoit : *a)* une *artère lombricale* venue de l'*arcade palmaire profonde*; celle-ci pénètre le muscle par sa face profonde et au niveau de son tiers moyen; *b)* et des *artérioles* accessoires qui sont fournies, les unes par les *artères interosseuses palmaires* ou *antérieures,* et les autres par les *artères digitales*; les premières abordent le muscle par sa face profonde, les secondes par sa face superficielle.

INNERVATION. — Les lombricaux partagent la double innervation des tendons fléchisseurs communs auxquels ils sont annexés. Les *deux premiers* sont innervés par le *médian*; les nerfs, très courts et fort grêles, les abordent par leur bord radial. Les *deux derniers* sont innervés par la branche profonde du *cubital*; leurs nerfs les abordent par leur face postérieure (voy. : fig. 347).

Cependant, il n'est pas exceptionnel d'observer certaines variations dans l'innervation des lombricaux; c'est ainsi que le troisième lombrical peut être innervé par le médian, voire même simultanément par le médian et le cubital.

ACTION. — Les lombricaux sont des auxiliaires des interosseux, et comme eux ils sont *fléchisseurs de la première phalange* sur la paume de la main et *extenseurs des deux dernières.*

Muscle manieux.

Le muscle manieux (2) ou *court extenseur des doigts* est un muscle surnuméraire, donc inconstant, très rare, connu depuis fort longtemps; il est situé à la face dorsale de la main.

Très variable dans sa forme et dans sa constitution, il est formé d'un corps charnu et de languettes tendineuses destinées aux quatre derniers doigts. Le plus souvent, le manieux ne possède qu'un seul tendon terminal *(manieux unitendineux)*; celui qui est destiné à l'index est le plus fréquent, puis vient celui du médius; parfois aussi on observe des manieux à deux ou trois tendons *(manieux multitendineux)*; les manieux à quatre tendons sont exceptionnels.

Les insertions supérieures du manieux sont très variables et très différentes suivant les sujets. Suivant son développement, il se fixe à la face dorsale des os du carpe et de l'appareil ligamentaire qui unit ces os entre eux; le plus souvent, il s'attache sur les faces postérieures du semi-lunaire, du pyramidal et du grand os; parfois aussi il atteint le versant postérieur du rebord marginal du radius et la face postérieure de la tête du cubitus; il peut aussi prendre des insertions sur le ligament annulaire dorsal du carpe.

Ce muscle est analogue au pédieux et la terminaison de ses tendons se fait de la même façon

---

(1) La plus externe des gaines, n'est cependant pas intertendineuse.

(2) Article à consulter : Fontès : Le muscle manieux. *Comptes rendus de l'Association des Anatomistes,* 1933.

que pour ce dernier au pied, c'est-à-dire que son ou ses tendons se fusionnent avec ceux de l'extenseur commun des doigts, soit directement, soit par l'intermédiaire des interosseux dorsaux,

Il est innervé par la *branche postérieure du nerf radial.*

Il est *extenseur* des deux dernières phalanges sur la première.

MOUVEMENTS DES DOIGTS.

ÉTUDE ANATOMIQUE DE LA PRÉHENSION

La préhension (1) *(préhension manuelle ou digitale)* est un acte physiologique, moteur, volontaire qui nous permet de prendre (du latin, *prehendere*), de saisir, de tenir un objet quelconque dans la main, par l'intermédiaire de la pression simultanée des doigts.

Son mécanisme est à la base de toute l'activité fonctionnelle de la main et des doigts et nous devons l'exécution des mouvements si nombreux et si variés de ceux-ci à l'existence et à la disposition d'un système musculaire, complexe en apparence, qui commande aux mouvements des doigts.

Il existe plusieurs modes de préhension qui vont de la prise *à pleine main,* prise la plus élémentaire et la plus courante (prise d'un manche d'outil, d'une poignée de porte, d'une anse de panier, d'une balle, etc.), jusqu'à la *prise en pince* entre deux ou plusieurs doigts (prise d'une feuille de papier, d'une cigarette, d'un crayon, etc.) ; le premier cas est une préhension énergique qui nécessite le plus souvent de la force, tandis que le deuxième cas relève beaucoup plus d'une préhension fine, délicate, dans laquelle la précision et parfois la dextérité l'emportent sur la force.

Ajoutons enfin que toute préhension énergique nécessite l'immobilisation du poignet, partant la contraction musculaire des fléchisseurs et des extenseurs de la main.

Nous exposerons tout d'abord dans une étude analytique les *mouvements des doigts* dont le jeu et la combinaison aboutissent à l'acte de préhension; puis, sans entrer dans le détail de la mécanique articulaire de ces mouvements, nous décrirons les *muscles* qui président à ces mouvements *(système moteur de la préhension).*

MOUVEMENTS DES DOIGTS

Les mouvements que peuvent exécuter les doigts sont au nombre de *cinq,* à savoir : *a)* pour les *quatre derniers doigts* : la *flexion,* l'*extension,* l'*abduction* et l'*adduction* (2) ; *b)* et pour le *pouce,* l'*opposition* en plus des mouvements précédents.

1. — *Mouvements des quatre derniers doigts.*

a) La ***flexion*** est due à la contraction des *muscles fléchisseurs communs superficiel* et *profond,* des *interosseux* (*palmaires* et *dorsaux*) et des *lombricaux.*

Rappelons que le tendon fléchisseur superficiel *(tendon perforé)* est fléchisseur de la deuxième phalange sur la première, tandis que le tendon fléchisseur profond *(tendon perforant)* fléchit les deux dernières phalanges sur la première, et que les interosseux et les lombricaux (3) fléchissent la première phalange sur la paume de la main.

Aux actions de ces muscles, il faut ajouter celles de l'abducteur et du court fléchisseur du cinquième doigt pour l'auriculaire.

Ces muscles sont innervés par le médian et par le cubital.

b) L'***extension*** résulte de l'action de deux groupes musculaires, à savoir : *α)* les *extenseurs* (extenseur commun des doigts, extenseur propre de l'index et extenseur propre de l'auriculaire) qui sont innervés par le radial; — *β)* et les *interosseux* et les *lombricaux* qui agissent sur les deux dernières phalanges par l'intermédiaire de la dossière (voy. : *Muscles interosseux*); ces muscles sont innervés par le cubital.

---

(1) Article et ouvrage à consulter : J. Froment : Paralysies des muscles de la main et troubles de la préhension. *Journal de Médecine de Lyon,* 20 octobre 1920. — J. Trarieux : La préhension, son mécanisme et ses modes. *Thèse de Lyon,* 1921.

(2) La main et les doigts étant axés par rapport au *troisième métacarpien* et au *squelette phalangien du majeur,* l'abduction correspond à l'écartement des doigts et l'adduction à leur rapprochement.

(3) Les lombricaux de la main ne présentent cependant aucune insertion osseuse.

c) L'**abduction** *(écartement des doigts)* est due principalement à l'action des *interosseux dorsaux (interosseux écarteurs)* et très accessoirement à l'action des extenseurs, sauf l'extenseur propre de l'index.

Pratiquement, seuls les premier et quatrième interosseux dorsaux sont abducteurs des doigts, car les deuxième et troisième interosseux dorsaux annexés au médius *(doigt axial)* ne présentent aucune action dans l'écartement des doigts; d'autre part, en ce qui concerne le cinquième doigt son abduction est due à la contraction de l'*abducteur du petit doigt* (voy. : *Muscles de l'éminence hypothénar*).

Rappelons que le premier interosseux dorsal est le plus puissant des abducteurs *(abducteur de l'index)*.

Ces muscles (interosseux et abducteur du cinquième doigt) sont innervés par le cubital.

d) L'**adduction** (*rapprochement des doigts* — pince latérale interdigitale) est due à l'action des *interosseux palmaires*; le deuxième agit sur l'index, le troisième sur l'annulaire et le quatrième sur l'auriculaire (le médius n'est pas pourvu d'interosseux palmaires).

Ces muscles sont également innervés par le cubital.

2. — *Mouvements du pouce.*

Par sa situation (doigt chef de file), par son squelette mobile, par sa musculature (éminence thénar), le pouce est un doigt spécial indépendant du reste de la main; il s'en différencie en effet :

a) Anatomiquement, par sa *colonne osseuse, mobile, segmentaire* qui comprend de haut en bas : le scaphoïde, le trapèze, le premier métacarpien et les deux phalanges du pouce, où tous les segments sont solidaires les uns des autres; et par sa musculature (muscles courts) comprise dans une loge de la main (loge thénarienne).

b) Et *physiologiquement,* par l'amplitude des mouvements de cette colonne osseuse ; sur les segments articulaires cette amplitude décroît en effet progressivement de l'extrémité phalangienne vers l'extrémité carpienne.

Les mouvements d'ensemble de la colonne du pouce sont axés sur le *scaphoïde,* véritable « *gouvernail des mouvements du pouce* » (J. Trarieux), ou plus exactement sur l'articulation radio-scaphoïdienne qui représente le centre des mouvements du pouce.

c) Enfin et surtout par la présence de l'*opposition* qui fait du pouce le « *maître doigt de la main* ».

Qu'est-ce-que l'*opposition* ? L'opposition n'est pas un mouvement, mais une *attitude du pouce* qui place celui-ci dans une position telle que s'écartant de la main et des autres doigts, il apparaît vis-à-vis de ceux-ci, leur fait face en quelque sorte dans le but d'exécuter la préhension des objets dans des conditions d'efficacité optima.

Quelle que soit la position de la main et des doigts, la préhension par opposition du pouce implique une fixation préalable du poignet.

a) La **flexion** du pouce est due à l'action de deux muscles : le *fléchisseur propre du pouce* (long fléchisseur) et le *court fléchisseur du pouce* ; ces muscles sont innervés, le premier par le médian, et le second par le médian et le cubital.

b) L'**extension** est également due à l'action de deux muscles qui sont : le *long et le court extenseur du pouce*; le premier étend successivement la deuxième, puis la première phalange du pouce; le second étend la première phalange sur le premier métacarpien; tous les deux sont innervés par le radial.

c) L'**abduction** est assurée : *α)* principalement par deux muscles : le *long* et le *court abducteur du pouce*; *β)* et accessoirement par le *court extenseur du pouce.*

A part le court abducteur du pouce dont l'innervation relève du médian, les autres muscles sont innervés par le radial.

d) L'**adduction** est due à l'action de l'*adducteur du pouce* et du *fléchisseur propre du pouce* (long fléchisseur) ; ces muscles sont innervés, le premier par le cubital, et le second par le médian.

e) L'**opposition** résulte de l'action de trois muscles, à savoir : l'*opposant du pouce,* le *court abducteur du pouce* et le *long abducteur du pouce,* ce dernier par rapport à l'index seulement; ces muscles sont innervés, les deux premiers par le médian, et le troisième par le radial. L'articulation trapézo-métacarpienne est le centre des mouvements du pouce et plus spécialement des mouvements d'opposition.

Supposons maintenant que la main fermée (poing fermé) s'ouvre : *a)* les quatre derniers doigts se déroulent, s'étendent et se placent en extension par rapport à la main sous l'action des muscles extenseur commun des doigts, extenseurs propres de l'index et du cinquième doigt,

interosseux et lombricaux; *b)* le pouce s'écarte de l'index et se place en extension sous l'action des muscles long et court extenseurs de ce doigt.

La main étant ouverte, elle se ferme par la flexion progressive des quatre derniers doigts dont la pulpe s'applique contre la paume de la main, tandis que le pouce se place en opposition, adduction et flexion (poing fermé). Cette attitude de la main et des doigts s'effectue par action des fléchisseurs communs superficiel et profond, fléchisseur propre du pouce, interosseux et lombricaux et par l'action de tous les muscles thénariens à l'exception du court abducteur du pouce.

Dans le mouvement de pince entre le pouce et le bord externe de l'index : le pouce se rapproche de la main et de l'index sous l'action de l'adducteur du pouce *(pince de l'adducteur)* et accessoirement des court et long fléchisseurs du pouce; inversement, le pouce s'écarte de l'index dans le plan des autres doigts sous l'action des muscles long et court extenseurs du pouce, long et court abducteurs du pouce.

MUSCLES MOTEURS DES DOIGTS

Ainsi donc les doigts sont soumis à l'action de nombreux muscles et nous venons d'analyser les divers mouvements que ceux-ci leur impriment.

Topographiquement, on pourrait à la rigueur classer les muscles qui actionnent les doigts en : *a) muscles longs* à insertion supérieure antibrachiale ou brachiale, ce sont : les longs fléchisseurs des doigts, l'extenseur commun des doigts, les extenseurs propres de l'index et de l'auriculaire, les long et court extenseurs du pouce et le long abducteur du pouce; *b)* et en *muscles courts* qui appartiennent à la main et dont les insertions supérieures sont métacarpiennes, carpiennes ou tendineuses, ce sont : les muscles thénariens et hypothénariens, les interosseux palmaires et dorsaux et les lombricaux; mais le fonctionnement de la main et des doigts nous apprend que l'on peut classer leur appareil musculaire en deux catégories de muscles, fonctionnellement distinctes, à savoir :

a) D'une part, les *muscles de l'attitude* ou *de la position* qui placent les doigts et la main en bonne attitude avant tout acte de préhension; ce sont : l'extenseur commun des doigts, et pour le pouce, le long et le court extenseur du pouce, le long et le court adducteur du pouce et l'opposant du pouce. Ces muscles préparent la main à la prise en ouvrant la pince pollici-digitale dans une attitude déterminée : *abduction* qui prépare la prise sous l'action des abducteurs du pouce ; *opposition* qui prépare la pince délicate (entre le pouce et l'index, par exemple) (J. Trarieux) ; ces muscles n'agissent que peu ou pas dans le travail manuel.

b) Et d'autre part, les *muscles de la force et du travail* qui exécutent le mouvement de préhension avec toutes ses caractéristiques : type de prise, puissance, graduation de la force, etc.; ce sont : les fléchisseurs des doigts, l'adducteur du pouce et les interosseux.

De l'exposé précédent, nous déduirons donc que l'on peut distinguer à la préhension *deux temps* qui sont : *a)* un *premier temps, passif,* qui correspond à la mise en position de la main et des doigts en vue de l'acte de préhension; *b)* et un *deuxième temps, actif, dynamique* même, par lequel la main et les doigts saisissent l'objet à prendre.

Le *système musculaire* qui actionne les doigts est sous la dépendance de *trois nerfs,* branches terminales du plexus brachial : le *cubital,* le *médian* et le *radial*; aussi conçoit-on aisément que la paralysie d'un de ces nerfs entraînera forcément des perturbations dans le fonctionnement de la main et des doigts, partant dans la préhension.

La *paralysie du nerf cubital* en supprimant l'action de l'adducteur du pouce, muscle puissant et des plus utiles dans le mouvement de pince entre le pouce et l'index (pince de l'adducteur) rend impossible toute préhension énergique et puissante, le pouce et l'index ne peuvent serrer (feuille de papier par exemple) qu'au niveau de leur pulpe (signe de Froment) ; d'autre part, la griffe cubitale entrave la préhension à pleine main (prise d'un manche d'outil) par suite de la flexion permanente des deux derniers doigts sur la paume de la main.

La *paralysie du nerf médian* frappe tout spécialement l'opposition du pouce et la flexion des doigts; elle perturbe notablement l'efficacité des mouvements de pince pollici-digitale, partant la préhension fine et délicate (par le fait également de la perte de la sensibilité tactile dans la pulpe des trois premiers doigts).

La *paralysie du nerf radial* entrave la préhension par suite de la paralysie des extenseurs, car l'attitude de la main (main pendante, main qui capote) et l'absence de fixité du poignet sont défavorables à toute prise efficace.

ESPACES CELLULEUX DE LA MAIN

A la main, les muscles, les tendons, les aponévroses, les gaines synoviales ont fait l'objet d'études anatomiques approfondies auxquelles peu de chose semble pouvoir être ajouté; par contre l'étude du tissu celluleux a été complètement négligée jusqu'aux travaux de ces dernières années (Kanavel, 1904; Dubau, 1927; Iselin, 1927; Cordier et Coulouma 1934) (1).

On désigne sous le nom d'*espaces celluleux de la main* des nappes de tissu celluleux qui sont comprises entre les aponévroses palmaires et dorsales, les muscles et les tendons de la main. Ces espaces celluleux ont été étudiés et décrits successivement par Kanavel (1904), Iselin, Dubau (1927), Cordier et Coulouma (1934); et certains d'entre eux (paume de la main) ont du point de vue pathologique et pratique une importance considérable, car ils sont le siège des phlegmons de la paume de la main, bien différents des phlegmons des gaines synoviales.

On peut distinguer à la paume de la main *huit* espaces celluleux : *a)* cinq occupent la *loge palmaire moyenne*; ce sont les *espaces palmaires médians*, l'un *superficiel* ou *prétendineux*, l'autre *profond* ou *rétrotendineux* et les trois petits *espaces commissuraux* situés au niveau de la racine des quatre derniers doigts; — *b)* deux autres occupent respectivement les *loges thénarienne* et *hypothénarienne*; ce sont les *espaces celluleux thénarien* et *hypothénarien* ; — *c)* enfin le huitième est situé à la face dorsale de la main; c'est l'*espace celluleux dorsal* (voy. : fig. 267).

1. — *Espace palmaire médian superficiel (prétendineux).*

Cet espace est limité : *en avant*, par l'aponévrose palmaire moyenne, épaisse et renforcée au niveau de ses bandelettes prétendineuses, amincie dans l'intervalle de ces dernières (lamelles intertendineuses); cette aponévrose le sépare du tissu celluleux sous-cutané et des téguments de la paume de la main; *en arrière*, par le plan des tendons fléchisseurs communs avec les muscles lombricaux qui sont annexés aux tendons du muscle fléchisseur commun profond des doigts; ce plan tendineux est englobé par la gaine synoviale digito-carpienne interne (gaine cubitale) avec ses trois culs-de-sac pré-

(1) Ouvrages et articles à consulter : A. Kanavel : *Infections of the Hand*, 4e édition, Léa et Febiger, éditeurs, Philadelphie, 1921.

R. Dubau : Etude anatomique et clinique des espaces celluleux de la main et des doigts. *Thèse de Toulouse*, 1927.

M. Iselin : Anatomie chirurgicale des espaces celluleux de la main et des doigts. *Annales d'Anatomie pathologique et d'Anatomie normale médico-chirurgicale*, 1927, p. 603.

M. Iselin et H. Evrard : Etude anatomique des espaces celluleux de la main. *Annales d'Anatomie pathologique et d'Anatomie normale médico-chirurgicale*, janvier 1932, p. 37.

P. Cordier et Coulouma : L'Anatomie de la main et la chirurgie des phlegmons de la paume. Données nouvelles sur les espaces celluleux. *L'Echo Médical du Nord*, n° 18, 6 mai 1934.

tendineux, intertendineux et rétrotendineux (voy. : fig. 273); *en dehors,* l'espace s'arrête au niveau du deuxième métacarpien où il est limité par l'aponévrose thénar qui tapisse le bord externe du court fléchisseur du pouce; *en dedans,* l'espace atteint le quatrième espace interosseux; il est limité par l'aponévrose hypothénar qui tapisse la musculature hypothénarienne.

Cet espace atteint *en bas* le ligament transverse superficiel de la paume de la main, dont la majeure partie des fibres vont d'une bandelette prétendineuse à l'autre; à ce niveau et entre chaque articulation métacarpo-phalangienne, on observe l'existence de cloisons fibreuses sagittalement disposées tendues entre les bandelettes prétendineuses et le ligament transverse du métacarpe; *en haut,* l'espace est mal limité, car il se continue sous le ligament annulaire antérieur du carpe avec l'espace celluleux sous-aponé-

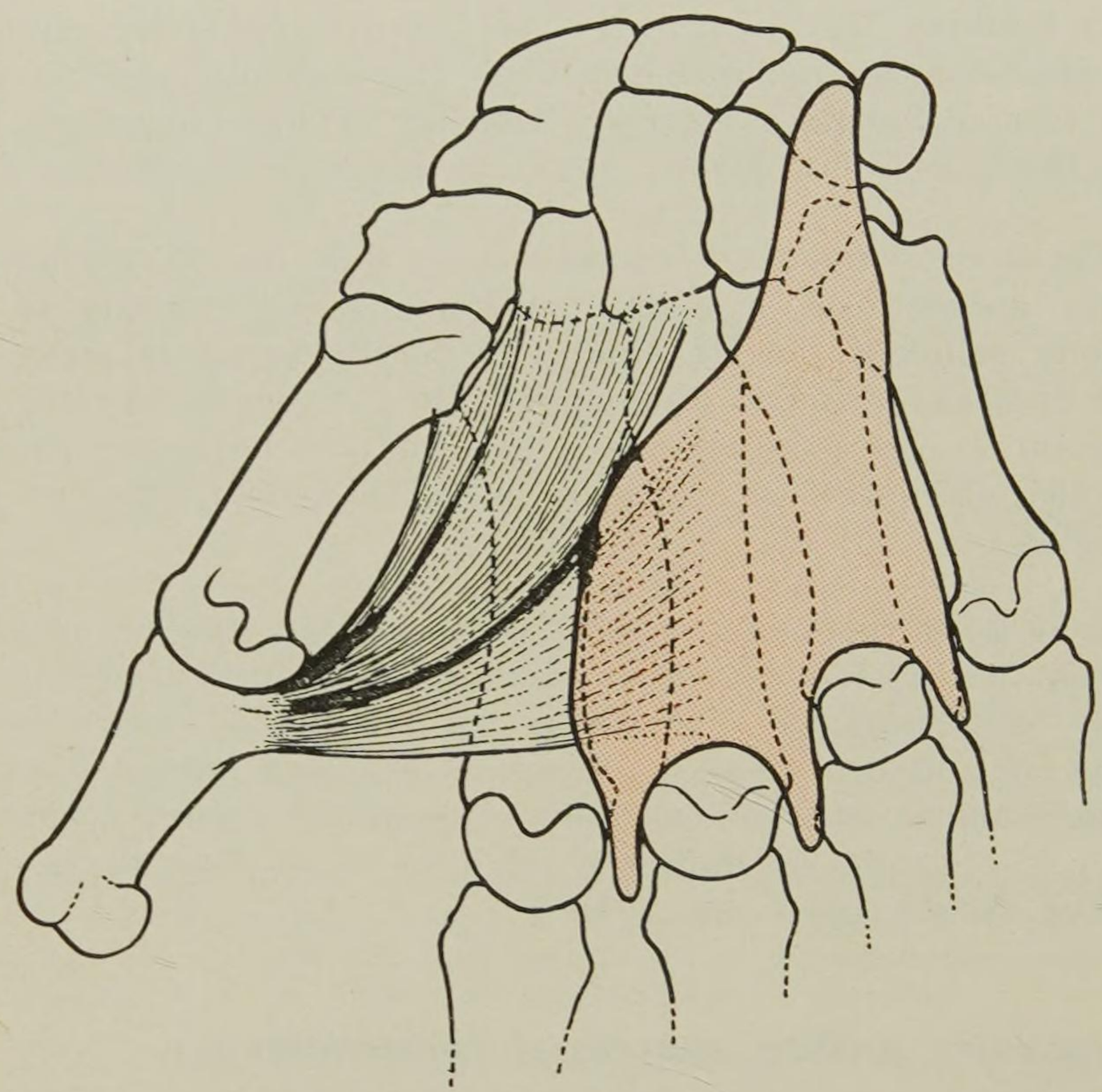

Fig. 265.
Espace palmaire médian, superficiel ou prétendineux (en rose); *côté droit, vue antérieure.*

vrotique de l'avant-bras, ce qui explique anatomiquement la propagation antibrachiale fréquente du phlegmon de l'espace palmaire superficiel de l'avant-bras (Iselin).

L'espace palmaire médian superficiel présente des *prolongements*; ce sont : en bas, des *prolongements commissuraux,* généralement au nombre de trois (voy. : fig. 265), et un *prolongement supérieur* ou *antibrachial* qui suit les vaisseaux cubitaux au niveau de la gouttière pisi-unciformienne (voy. : fig. 265); ce dernier prolongement permet la communication entre cet espace et le tissu cellulaire sous-aponévrotique de l'avant-bras au niveau des vaisseaux et nerfs cubitaux.

L'espace prétendineux communique avec l'espace rétrotendineux au niveau des bords latéraux, c'est-à-dire au contact des aponévroses thénar et hypothénar.

Dans cet espace cheminent sur un plan antérieur aux tendons fléchisseurs des doigts l'arcade palmaire superficielle, les quatre premières artères digitales, la terminaison de la branche superficielle du nerf cubital, les nerfs digitaux et l'anastomose du cubital au médian tendue le plus souvent entre les nerfs digitaux des quatrième et troisième espaces.

2. — *Espace palmaire médian profond (rétrotendineux).*

Cet espace est le plus important de tous les espaces celluleux de la main; c'est aussi celui qui fut décrit le premier par Kanavel en 1904, sous le nom de *médian palmar space.*

Il est limité : *en avant,* par les tendons fléchisseurs et les muscles lombricaux tapissés postérieurement du cul-de-sac rétrotendineux de la gaine synoviale digito-carpienne interne; *en arrière,* par l'aponévrose palmaire profonde, en dedans du troisième métacarpien et par la partie interne profonde de l'aponévrose thénar qui tapisse l'adducteur du pouce en dehors du troisième métacarpien; *en dehors,* par la portion sagittale de l'aponévrose palmaire externe, dans la partie qui correspond au bord interne du faisceau

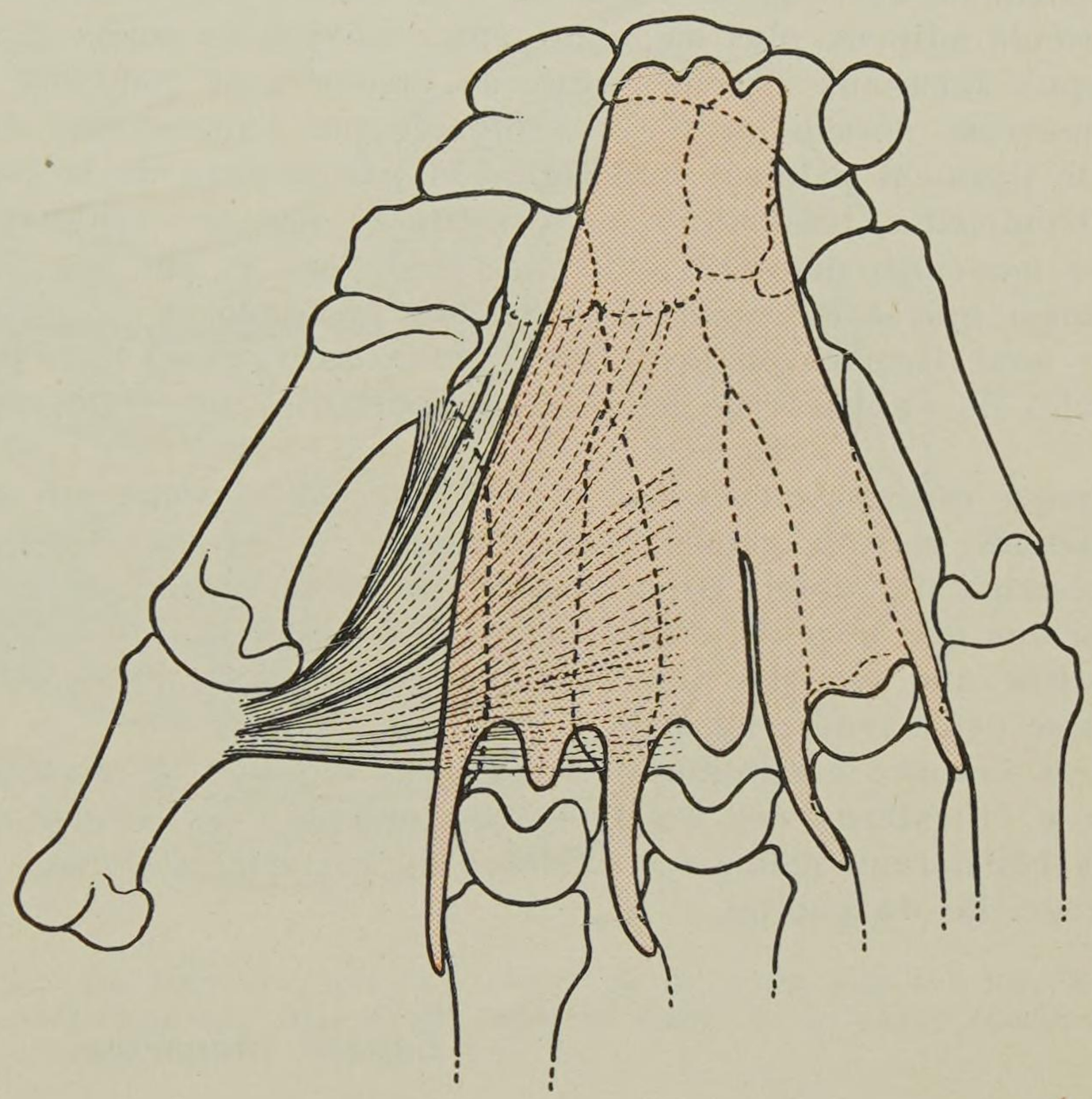

FIG. 266.
Espace palmaire médian profond ou rétrotendineux (en rose); *côté droit, vue antérieure.*

profond du court fléchisseur du pouce, et qui la sépare de la loge thénarienne; et *en dedans,* par l'angle dièdre d'union des aponévroses palmaires externe et profonde.

En haut, il s'arrête au niveau de l'articulation du poignet; *en bas,* il est limité par les barrières fibreuses tendues entre les articulations métacarpo-phalangiennes, et à ce niveau la limite inférieure de l'espace apparaît festonnée; d'autre part, à sa partie inférieure, il est divisé par les cloisons sagittales en quatre petites loges, une par doigt, la loge de l'index étant plus importante et la mieux individualisée (Iselin) (voy. : fig. 266).

L'espace rétrotendineux communique avec le tissu cellulaire de la région dorsale de la main par les commissures interdigitales, fait qui explique la présence de l'œdème dorsal dans les phlegmons de la paume de la main; il communique également avec les espaces celluleux des quatre derniers doigts, d'une part par les commissures, et d'autre part par l'intermédiaire des gaines intertendineuses (gaine des lombricaux); ces gaines favorisent la propagation des infections digitales (panaris) à la paume de la main,

celle-ci se faisant de proche en proche le long des muscles lombricaux et des vaisseaux digitaux; ce sont les *fusées lombricales de Kanavel*; enfin il communique en haut avec le tissu cellulaire de la loge antibrachiale antérieure.

3. — *Espaces commissuraux.*

On désigne sous le nom d'*espaces commissuraux,* les espaces celluleux qui occupent les commissures des quatre derniers doigts; ces espaces sont au nombre de *trois,* car le premier compris entre le pouce et l'index appartient à la loge thénarienne *(espace commissural de Guiot).*

Chacun de ces espaces est limité : *en avant,* par la peau tapissée profondément d'un pannicule adipeux plus ou moins épais suivant les sujets et au niveau duquel se perdent quelques faisceaux fibreux venus de l'aponévrose palmaire moyenne; *en arrière,* par l'aponévrose dorsale profonde renforcée par l'aponévrose dorsale superficielle; *en bas,* par le ligament palmant interdigital et par la peau de la commissure; *latéralement,* par les bandelettes prétendineuses constituées par des renforcements de l'aponévrose palmaire moyenne, par leur adhérence à la peau et par les cloisons sagittales (fibres perforantes) qui se détachent de leur face profonde.

En haut, l'espace est bridé par l'union du ligament transverse superficiel (fibres transversales de l'aponévrose palmaire superficielle) aux téguments de la paume de la main.

Chaque espace commissural répond : *a) latéralement,* aux articulations métacarpo-phalangiennes et aux gaines ostéo-fibreuses au niveau desquelles pénètrent les tendons fléchisseurs des doigts (superficiel et profond) superposés et entourés de leur synoviale; rappelons que le point d'entrée de ces tendons au niveau des coulisses ostéo-fibreuses constitue une véritable poulie de réflexion; — *b)* et *en avant,* au peloton adipeux de la fosse ovale (voy. : fig. 285).

Dans l'espace commissural, les artères digitales se divisent en collatérales palmaires interne et externe des doigts correspondants; ces artères sont accompagnées par les nerfs collatéraux palmaires satellites de ces artères et issus du médian et de la branche superficielle du cubital.

4. — *Espace thénarien.*

Cet espace est d'une importance capitale, puisqu'il est le siège des phlegmons commissuraux du pouce. Situé exclusivement dans la loge thénarienne, il s'étend transversalement du premier au troisième métacarpien et dans sa moitié interne il s'insinue sous l'espace palmaire médian rétrotendineux, de telle sorte qu'il n'y a pas juxtaposition, mais superposition de ces deux espaces qui sont du reste séparés par la partie profonde de l'aponévrose thénar.

Il est compris entre le court fléchisseur du pouce (faisceau profond) *en avant* et l'adducteur du pouce *en arrière* qui le sépare de l'aponévrose palmaire profonde et des muscles interosseux du premier espace; *en dehors,* il s'arrête au premier métacarpien et *en bas* à la commissure du pouce (voy. : fig. 267).

Dans la partie haute de cet espace apparaît le segment terminal de l'artère radiale, immédiatement après son passage sous l'arcade fibreuse tendue entre les deux faisceaux de l'adducteur du pouce; cette artère repose à ce niveau sur le troisième métacarpien.

Il n'est pas en connexion immédiate avec la gaine digito-carpienne externe annexée au tendon du fléchisseur propre du pouce, dont il reste séparé par le bord interne du faisceau profond du court fléchisseur du pouce (voy. : fig. 267).

5. — *Espace hypothénarien.*

L'espace hypothénarien est beaucoup moins étendu que les autres espaces celluleux de la main; la plupart des auteurs qui se sont occupés de la question décrivent cet espace entre la masse charnue hypothénarienne et l'aponévrose palmaire interne : or il n'y a pas plus d'espace celluleux à ce niveau qu'il n'y en a entre l'aponévrose thénar et le court abducteur du pouce. Selon nous, cet espace est compris entre les deux plans musculaires de l'éminence hypothénar, c'est-à-dire entre l'abducteur et le court fléchisseur du petit doigt *en avant* et l'opposant du petit doigt *en arrière*; *en dedans,* il atteint le bord interne du cinquième métacarpien; et *en dehors,* il est limité par la partie sagit-

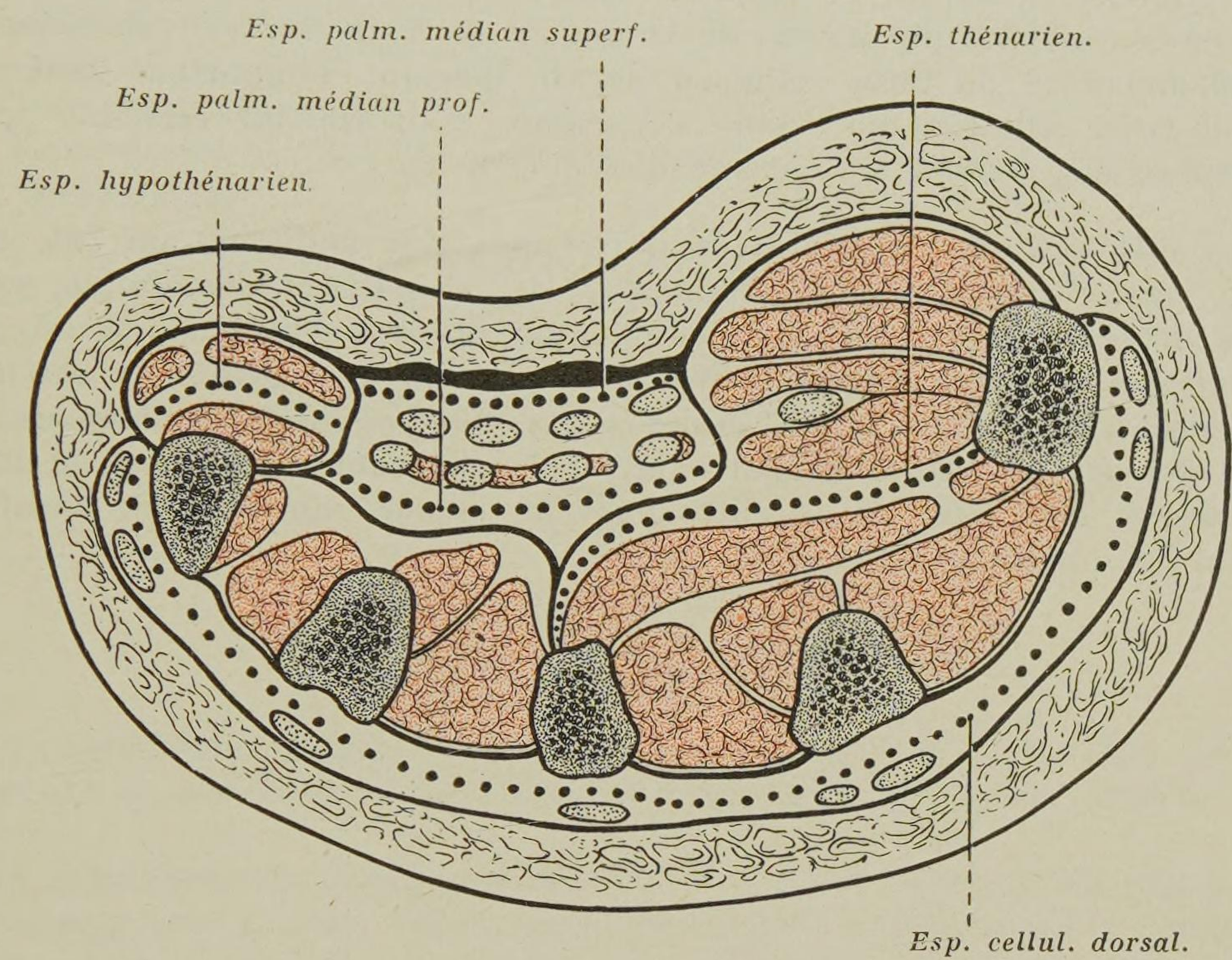

Fig. 267. — *Les espaces celluleux* (en pointillé noir) *des loges de la main vus sur une coupe transversale passant par les métacarpiens; côté droit, segment distal de la coupe* (demi-schématique).

tale de l'aponévrose hypothénar, qui le sépare des tendons fléchisseurs du petit doigt et de la gaine digito-carpienne interne (voy. : fig. 267).

Dans la partie haute de cet espace, la cubito-palmaire et la branche profonde du cubital s'engagent entre les deux plans des muscles précités.

6. — *Espace celluleux dorsal.*

Situé à la face dorsale de la main et sous-aponévrotique, cet espace présente dans son ensemble un aspect semi-elliptique à convexité supérieure. Son grand axe longitudinal est à peu près médian.

Il est limité : *en arrière,* par l'aponévrose dorsale superficielle qui le sépare du tissu cellulaire sous-cutané, des vaisseaux et des nerfs superficiels de la face dorsale de la main (réseau veineux dorsal de la main et arcade dorsale du métacarpe, branche sensitive ou antérieure du nerf radial, branche cutanée dorsale du cubital) et de la peau;

en *avant,* par le plan ostéo-musculaire de la face dorsale de la main, représenté par les métacarpiens, les muscles interosseux dorsaux recouverts de l'aponévrose interosseuse dorsale; en *dedans,* il atteint l'insertion de l'aponévrose dorsale superficielle sur le bord interne du cinquième métacarpien; en *dehors,* il s'arrête à l'union des aponévroses dorsales superficielle et profonde au niveau du premier métacarpien; *en bas,* son contour festonné atteint la terminaison de l'aponévrose dorsale superficielle sur la gaine fibreuse des doigts; en *haut,* il s'arrête au bord inférieur du ligament annulaire dorsal du carpe, qui détache de sa face profonde de courtes cloisons fibreuses qui se fixent d'autre part sur les bords des gouttières tendineuses de la face postérieure des extrémités inférieures des deux os de l'avant-bras (voy. : *Radius* et *Cubitus*) (voy. : fig. 267).

Au niveau des commissures interdigitales, l'espace celluleux dorsal communique avec les espaces celluleux thénarien et palmaire médian profond; cette disposition explique, au cours de l'évolution des phlegmons de la paume de la main, l'envahissement par le processus inflammatoire du tissu celluleux dorsal, partant l'important œdème dorsal.

La nappe de tissu celluleux qui occupe cet espace constitue un véritable *appareil de glissement* annexé aux tendons extenseurs des doigts.

Les espaces celluleux, particulièrement développés à la main ont un *rôle mécanique* important au cours des mouvements incessants de la main et des doigts; ceux de la loge palmaire moyenne et l'espace celluleux dorsal doivent être considérés comme des *espaces de glissement* qui facilitent le jeu de va-et-vient des muscles et des tendons, et en cela ils sont les auxiliaires des gaines synoviales voisines, ces dernières étant en quelque sorte des organes de glissement hautement différenciés (séreuses), et il faut considérer les nappes celluleuses dont elles dérivent comme un reliquat insuffisamment évolué, n'ayant pas atteint le stade de la séreuse.

GAINES SYNOVIALES TENDINEUSES DU POIGNET, DE LA MAIN ET DES DOIGTS

A l'exception du cubital antérieur, tous les muscles de l'avant-bras dont le ou les tendons terminaux se fixent sur le squelette de la main ou des doigts, ont leurs tendons pourvus d'une *gaine synoviale*; ces gaines facilitent le glissement de ces derniers au cours des mouvements de la main et des doigts et plus spécialement des mouvements de flexion et d'extension.

Par suite de leur situation, nous les diviserons : *a)* en *gaines synoviales antérieures* ou de la région palmaire du poignet, de la main et des doigts; ce sont les *gaines synoviales palmaires*; *b)* et en *gaines synoviales postérieures* ou de la région dorsale du poignet et de la main; ce sont les *gaines synoviales dorsales.*

Toutes ces gaines synoviales sont en partie situées dans des coulisses ou dans des canaux fibreux ou ostéo-fibreux.

GAINES SYNOVIALES PALMAIRES

Les *gaines synoviales palmaires* (de la face palmaire) sont annexées au tendon du grand palmaire et aux tendons des muscles longs fléchisseurs des doigts.

*1° **Gaine synoviale du grand palmaire.*** — La gaine synoviale du grand palmaire est une gaine indépendante assez courte qui accompagne le tendon de ce muscle dans sa traversée du canal carpien (voy. : *Grand palmaire*); elle est logée dans une gouttière située sur la face antérieure du trapèze, et s'étend en hauteur de l'interligne radio-carpien à l'interligne carpo-métacarpien.

*2° **Gaines synoviales des fléchisseurs.*** — Descendant de l'avant-bras à leur terminaison digitale, les tendons fléchisseurs traversent successivement et de haut en bas le canal carpien, la paume de la main et les gaines ostéo-fibreuses des doigts.

Le *canal carpien* présente deux gaines carpiennes ou palmaires, l'une, externe ou radiale, pour le tendon du fléchisseur propre du pouce; l'autre, interne ou cubitale, annexée aux tendons superposés des deux muscles fléchisseurs communs; enfin dans chaque gaine ostéo-fibreuse des doigts une gaine digitale commune entoure les tendons fléchisseurs superficiel et profond.

Chez le fœtus, les gaines digitales des doigts chefs de file sont isolées des deux gaines carpiennes; *chez l'adulte,* par contre, elles communiquent constamment en formant deux grandes gaines digito-carpiennes (ou digito-palmaires) qui s'étendent respectivement du poignet au pouce et au petit doigt; assez souvent, il existe une troisième gaine carpienne ou palmaire dans le canal carpien, derrière les tendons fléchisseurs de l'index : c'est la gaine palmaire moyenne (voy. : fig. 268 et 269).

Nous décrirons successivement les *gaines synoviales digitales des trois doigts du milieu* et les *gaines synoviales digito-carpiennes annexées au pouce et au petit doigt.*

Gaines synoviales digitales.

Chaque gaine synoviale digitale de l'*index*, du *médius* et de l'*annulaire* s'étend en hauteur depuis la base de la phalange unguéale, au point où s'insère le tendon fléchisseur profond, jusqu'à la tête du métacarpien qu'elle dépasse de un centimètre et demi au-dessus de l'interligne articulaire métacarpo-phalangien; en haut, elle remonte ainsi à trois centimètres au-dessus du pli de flexion digito-palmaire et empiète notablement sur la paume de la main; en bas, elle laisse la pulpe du doigt indépendante, ce qui explique pour quelle raison une piqûre septique de la pulpe du doigt ne donne jamais d'emblée un panaris de la gaine (voy. : fig. 268, 269 et 272).

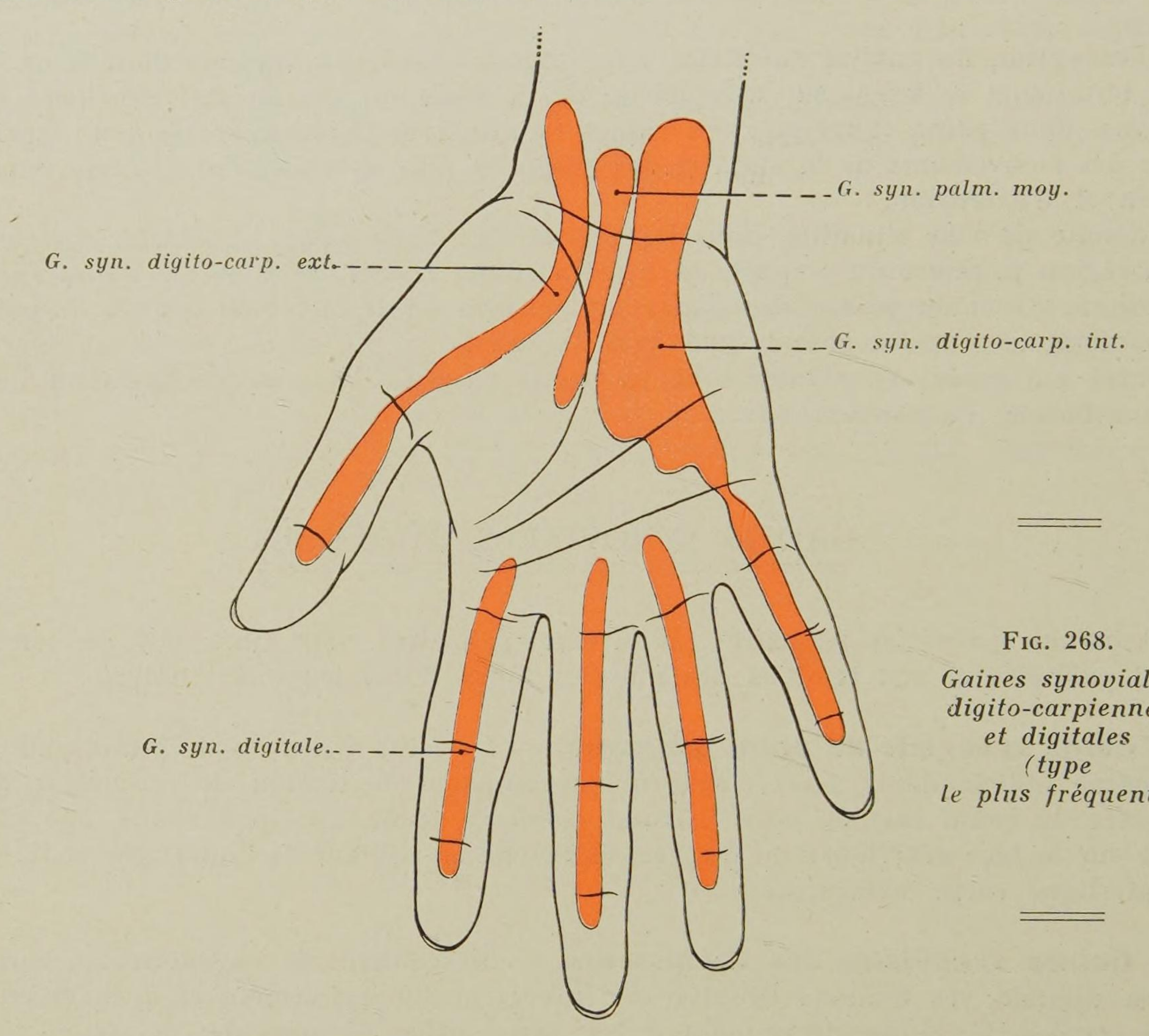

Fig. 268.
Gaines synoviales digito-carpiennes et digitales (type le plus fréquent).

Chaque gaine synoviale digitale est constituée par deux feuillets : l'un, *pariétal*, qui tapisse la face profonde de la gaine ostéo-fibreuse du doigt; l'autre, *viscéral*, qui entoure les tendons comme un manchon.

Aux extrémités, les deux feuillets se continuent en formant deux culs-de-sac de réflexion, différents l'un de l'autre : *a)* le *cul-de-sac de réflexion inférieur* présente une disposition annulaire simple; car à ce niveau le tendon fléchisseur profond se terminant par son insertion phalangienne ne glisse pas sur la gaine fibreuse qui l'environne; *b)* le *cul-de-sac de réflexion supérieur* est plus complexe, car les tendons glissent à ce niveau au delà de leur gaine ostéo-fibreuse digitale, dans la gaine fibreuse que leur forment les aponévroses palmaires moyenne et profonde (ligament transverse du métacarpe) avec les cloisons sagittales (fibres perforantes); après injection, la gaine synoviale montre à ce niveau l'existence d'un renflement appelé *dilatation prémétacarpo-phalangienne* qui épouse exac-

tement la forme de son pourtour fibreux (voy. : *Gaines ostéo-fibreuses des doigts,* article : *Muscles fléchisseurs des doigts*). Entre les deux feuillets pariétal et viscéral également adhérents, le premier aux parois de la gaine fibreuse, le deuxième aux tendons se place la *cavité synoviale,* virtuelle, où s'effectue le déplacement du tendon au cours des mouvements. Le cul-de-sac de réflexion supérieur doit se prêter aux mouvements de flexion et d'extension; il le fait par déplissement, par l'intermédiaire d'une gaine dite *gaine préputiale,* bien apparente après ouverture de la gaine synoviale (voy. : fig. 270, 271 et 275).

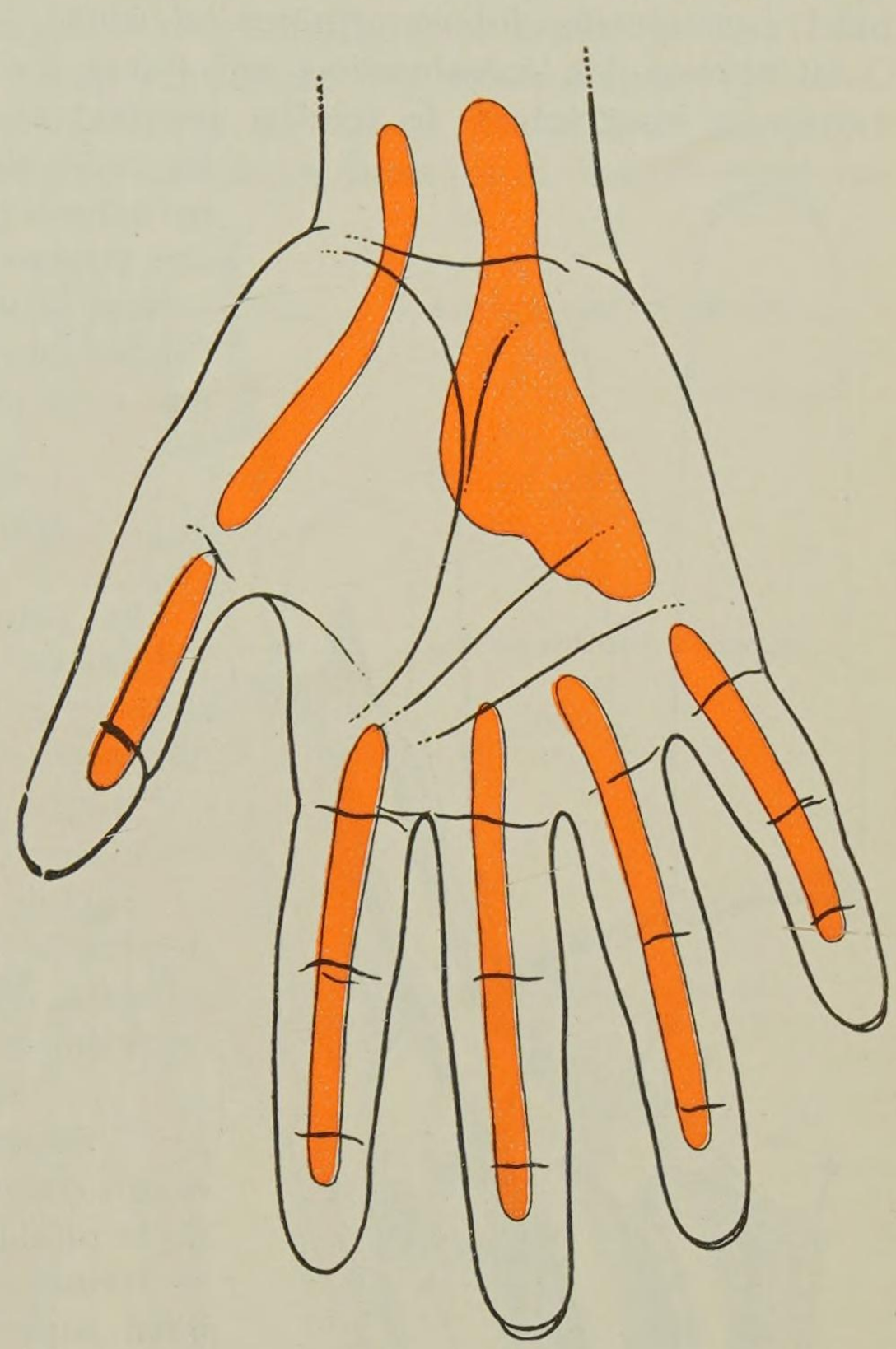

Fig. 269.
Gaines synoviales digito-carpiennes et digitales (type fœtal).

Gaine préputiale. — La *gaine préputiale,* bien étudiée par Poirier, est ainsi constituée : le feuillet pariétal s'adosse à lui-même en un repli préputial avant de se jeter sur le tendon; ce repli circulaire que forme la gaine préputiale limite deux culs-de-sac annulaires qui sont : un petit cul-de-sac péritendineux, profond de cinq à six millimètres, compris entre le tendon et le repli préputial, et un grand cul-de-sac périphérique, deux fois plus profond que le précédent, compris entre le repli préputial et le feuillet pariétal de la gaine; toutefois le cul-de-sac péritendineux, bien marqué à la face postérieure du tendon, s'efface le plus souvent en avant de ce dernier, où le repli préputial se fixe directement au tendon par un *frein préputial* (Poirier) (voy. : fig. 271).

La gaine préputiale n'est pas régulièrement cylindrique car, sur la face postérieure du faisceau tendineux, le repli préputial croise ce faisceau transversalement et à ce niveau la profondeur du cul-de-sac prétendineux est maxima; elle atteint sept à huit millimètres en moyenne; par contre, sur la face antérieure du faisceau tendineux, le repli

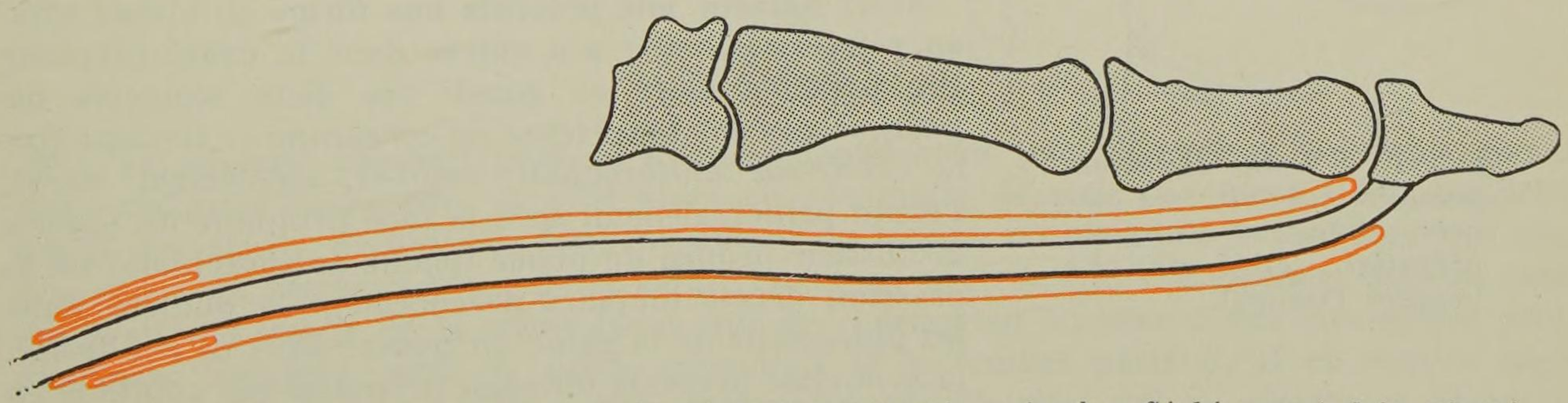

Fig. 270. — *Disposition de la gaine synoviale par rapport au tendon fléchisseur* (schématique).

préputial s'allonge et se termine en pointe sur la face antérieure et sur les bords du tendon superficiel.

Au niveau de la première phalange, le feuillet viscéral qui tapisse les tendons fléchis-

seurs envoie latéralement de petits culs-de-sac intertendineux qui s'insinuent entre le tendon fléchisseur superficiel déjà divisé en ses deux languettes et le tendon fléchisseur profond *(culs-de-sac intertendineux latéraux)*.

Au niveau des *mésotendons* qui fixent les tendons à la phalange et leur apportent leurs vaisseaux nourriciers, le feuillet pariétal se réfléchit sur le feuillet viscéral en tapissant les faces de ceux-ci; la destruction des mésotendons et principalement de leurs vaisseaux entraîne la nécrose des tendons dans les panaris des gaines (voy. : fig. 275).

Sauf anomalies, les gaines synoviales digitales de l'index, du médius et de l'annulaire ne communiquent pas avec les gaines digito-carpiennes.

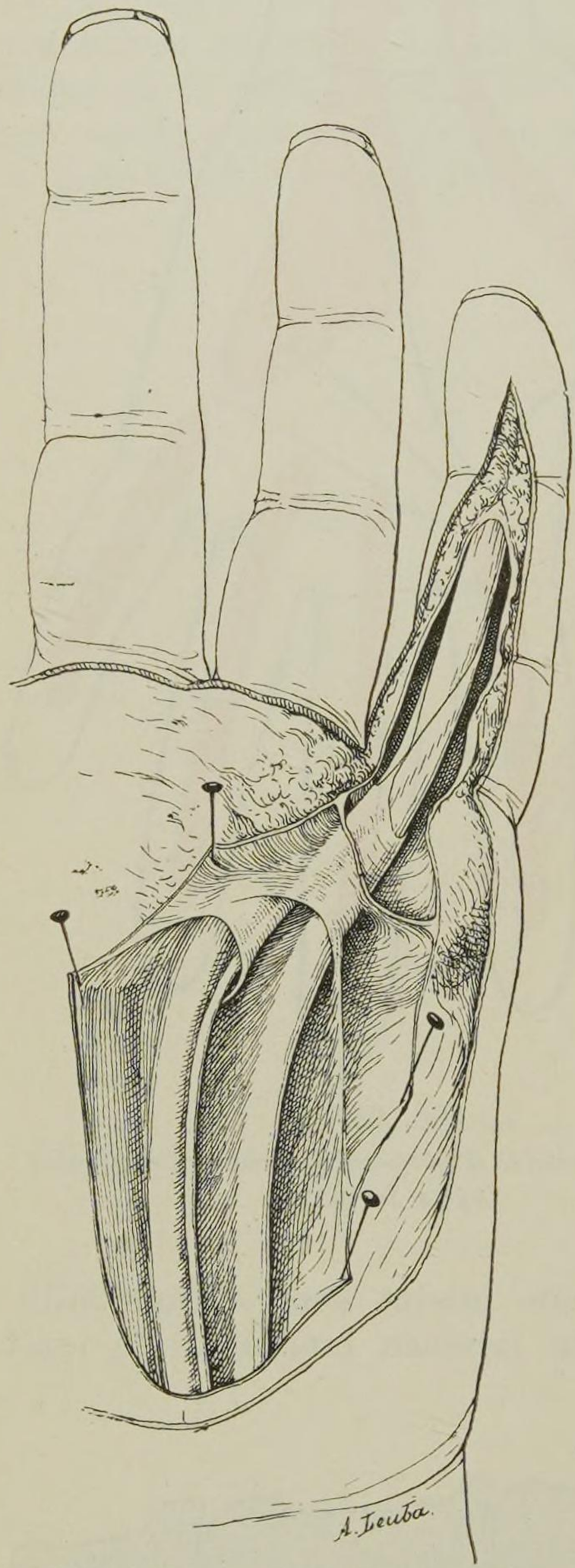

Fig. 271. — *Gaine synoviale palmaire cubitale; ses cornets séreux et le frein préputial ; côté gauche* (d'après Poirier).

Gaines synoviales digito-carpiennes.

Les gaines synoviales digito-carpiennes ou digito-palmaires sont *normalement* au nombre de *deux*, à savoir : *a)* une *gaine externe* qui est annexée au tendon fléchisseur propre du pouce et enveloppe ce dernier; *b)* et une *gaine interne* qui entoure les deux tendons fléchisseurs communs destinés aux autres doigts ; *c)* parfois cependant, le tendon fléchisseur profond destiné à l'index est pourvu au niveau de la paume de la main d'une gaine spéciale : c'est la *gaine palmaire moyenne* (inconstante) (voy. : fig. 268, 272 et 274).

1° **Gaine digito-carpienne externe.** — La *gaine digito-carpienne externe* ou *radiale* s'étend de la base de la phalange unguéale du pouce à l'avant-bras, où elle se termine à trois ou quatre centimètres au-dessus du bord supérieur du ligament carpien antérieur.

Longue d'environ douze centimètres en moyenne, elle occupe successivement la face antérieure de la première phalange du pouce, le bord interne de la saillie thénarienne où elle est comprise comme le tendon dans la gouttière formée par les deux faisceaux du court fléchisseur du pouce, le versant externe du canal carpien, et enfin la région antérieure de l'avant-bras.

Assez souvent, elle présente une forme en bissac avec un rétrécissement à son entrée dans le canal carpien; elle présente alors en pareil cas deux segments ou poches : *a)* l'une *supérieure* ou *carpienne* se termine par le *cul-de-sac antibrachial*; celui-ci, légèrement élargi, s'étend principalement sous la face profonde du tendon fléchisseur propre du pouce (poche antibrachiale) où la pression décèle toujours précocement la douleur dans les phlegmons de la gaine du pouce; dans ce cul-de-sac, la synoviale présente un repli préputial qui continue en arrière le mésotendon et se détache de la paroi interne de la gaine; ce repli entoure le tendon comme un cornet dont le bord libre tourné en bas fait saillie dans la cavité de la gaine, et dont la pointe remonte plus ou moins haut à l'avant-bras le long du tendon ; *b)* l'autre *inférieure ou digito-palmaire* présente assez souvent au-dessous du rétrécissement une dilatation palmaire dans l'éminence thénar, et cette dilatation se continue vers le bas en s'effilant progressivement; puis elle prend un aspect cylindrique dans son seg-

ment digital; cette disposition est le résultat de la fusion des deux gaines synoviales primitives fœtales : la gaine digitale et la gaine palmaire (voy. : fig. 268).

Le *mode de fusion* des gaines synoviales digitale et palmaire, bien étudié et décrit par Poirier, s'effectue par le processus suivant : sous l'influence des mouvements répétés de flexion et d'extension, les gaines synoviales s'adossent au niveau des culs-de-sac proximaux de leurs replis préputiaux, le diaphragme annulaire formé par l'accolement des

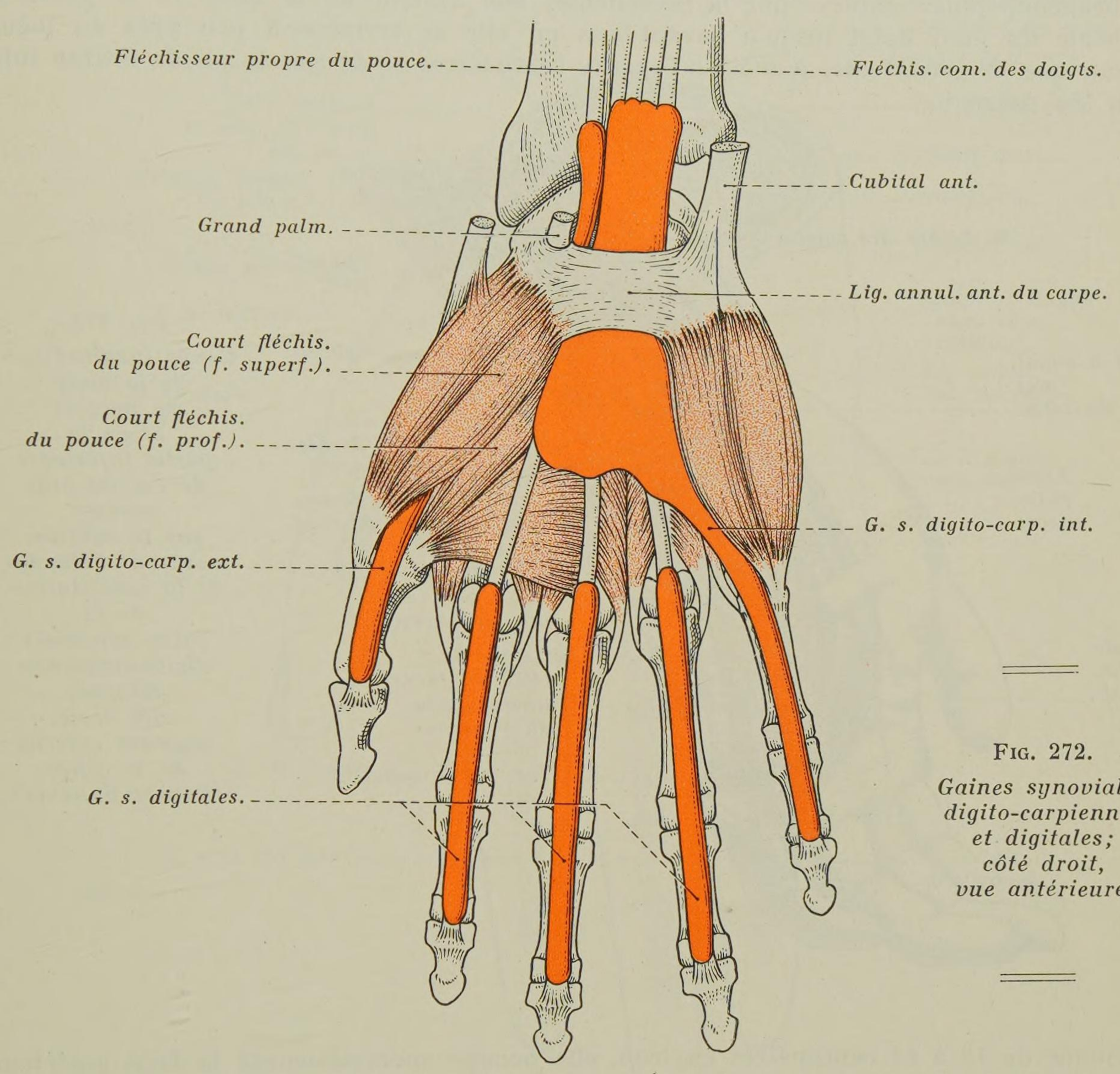

FIG. 272.
Gaines synoviales digito-carpiennes et digitales; côté droit, vue antérieure.

deux culs-de-sac disparaît plus ou moins complètement par résorption, les deux gaines communiquent entre elles et sont alors en continuité directe par leurs deux feuillets; tantôt les replis préputiaux forment autour du tendon un manchon cylindrique qui correspond à un rétrécissement de la gaine, tantôt au contraire la coalescence, puis la communication s'établit de la même façon que précédemment au niveau des culs-de-sac périphériques compris entre la gaine préputiale et le feuillet pariétal; il en résulte alors autour du tendon la formation d'un *coulant séreux* (Poirier) qui se résorbe et disparaît par la suite sous l'influence des mouvements.

Des *anomalies de fusion* sont fréquentes et l'on peut observer un rétrécissement, voire un diaphragme complet au point d'union.

Le *cul-de-sac inférieur* présente une disposition annulaire avec deux replis falciformes latéraux.

La gaine digito-carpienne externe contient le tendon du fléchisseur propre du pouce dans sa partie thénarienne; ce tendon est relié à sa gaine par un *mésotendon* de forme quadrangulaire, tantôt continu, tantôt discontinu; il s'attache sur le bord interne du tendon.

2° ***Gaine digito-carpienne interne.*** — La *gaine digito-carpienne interne* ou *cubitale* est beaucoup plus complexe que la précédente; elle s'étend de la base de la phalange unguéale du petit doigt jusqu'à l'avant-bras où elle se termine à peu près au même niveau que la précédente, à trois ou quatre centimètres au-dessus du pli de flexion inférieur du poignet.

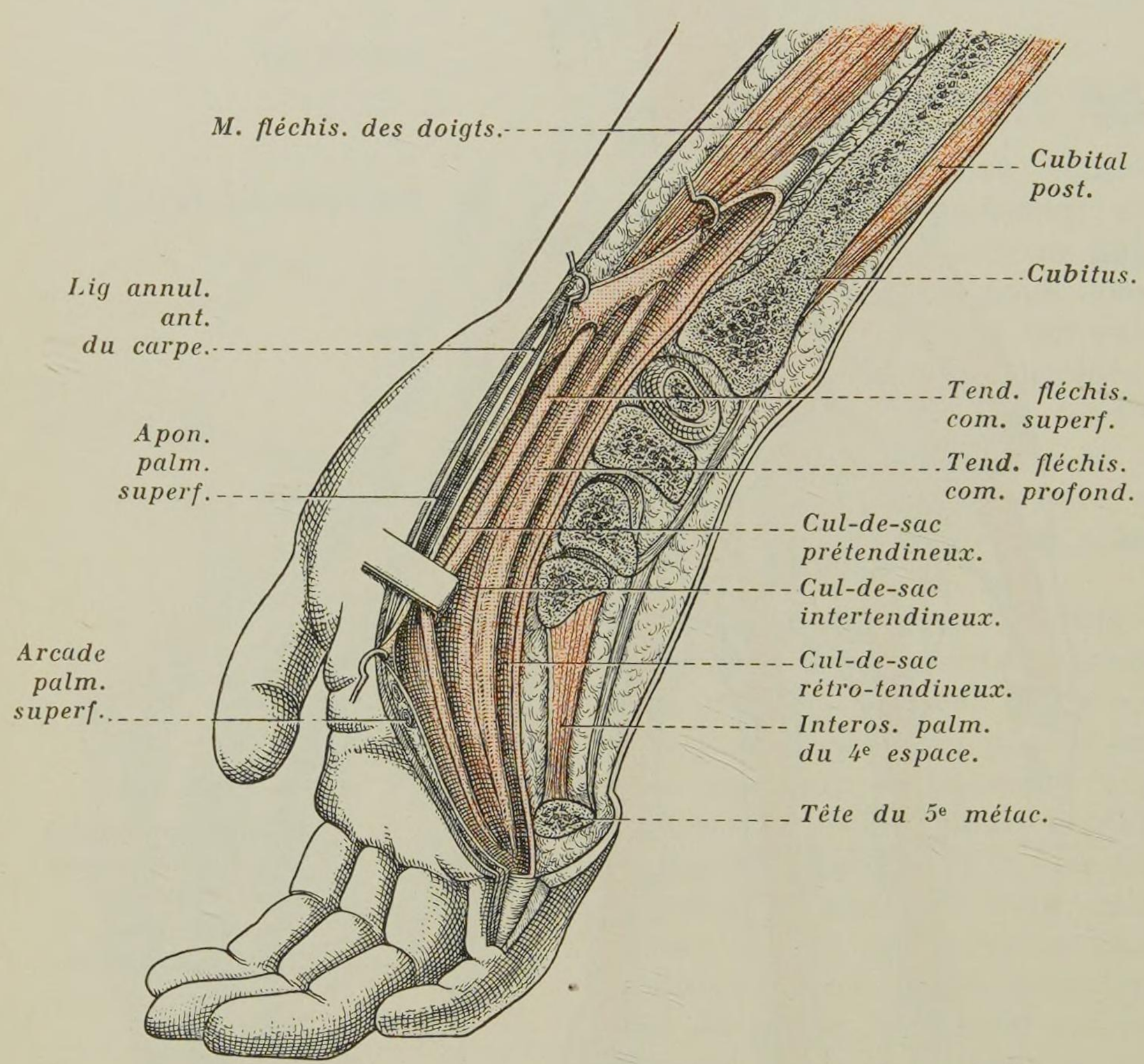

FIG. 273.
Coupe longitudinale de la main, du poignet et de la partie inférieure de l'avant-bras passant par le cubitus, montrant l'étendue et la constitution de la gaine synoviale digito-carpienne interne; côté droit, segment externe de la coupe (d'après KANAVEL).

Longue de 13 à 14 centimètres environ, elle occupe successivement la face antérieure du petit doigt, la paume de la main, le canal carpien et la région antérieure de l'avant-bras; du côté interne, elle suit le tendon fléchisseur du petit doigt; du côté externe, elle s'élargit considérablement au niveau de la paume de la main; elle s'élargit également quelque peu dans son segment antibrachial, formant le *cul-de-sac antibrachial,* par contre elle présente un aspect régulièrement cylindrique au niveau de l'auriculaire.

Elle présente dans le canal carpien un étranglement qui est compris entre deux poches ou culs-de-sac : l'un antibrachial, l'autre palmaire; cette disposition lui donne un aspect en bissac ou en sablier.

Dans sa *portion palmaire* et *carpienne,* elle tapisse les faces antérieure, interne et postérieure des tendons fléchisseurs communs; de plus elle s'insinue entre les deux plans des fléchisseurs; elle détermine ainsi *trois prolongements* ou *culs-de-sac pré-, inter-* et *rétrotendineux,* tous les trois plus développés à leur partie moyenne qu'au niveau de leurs extrémités (voy. : fig. 273 et 274).

a) Le *cul-de-sac prétendineux,* le moins développé des trois, recouvre les tendons fléchisseurs superficiels des deux derniers doigts et n'atteint pas en général le tendon du médius; en haut, il dépasse quelque peu le ligament annulaire antérieur du carpe; en bas, il descend très bas dans la paume de la main.

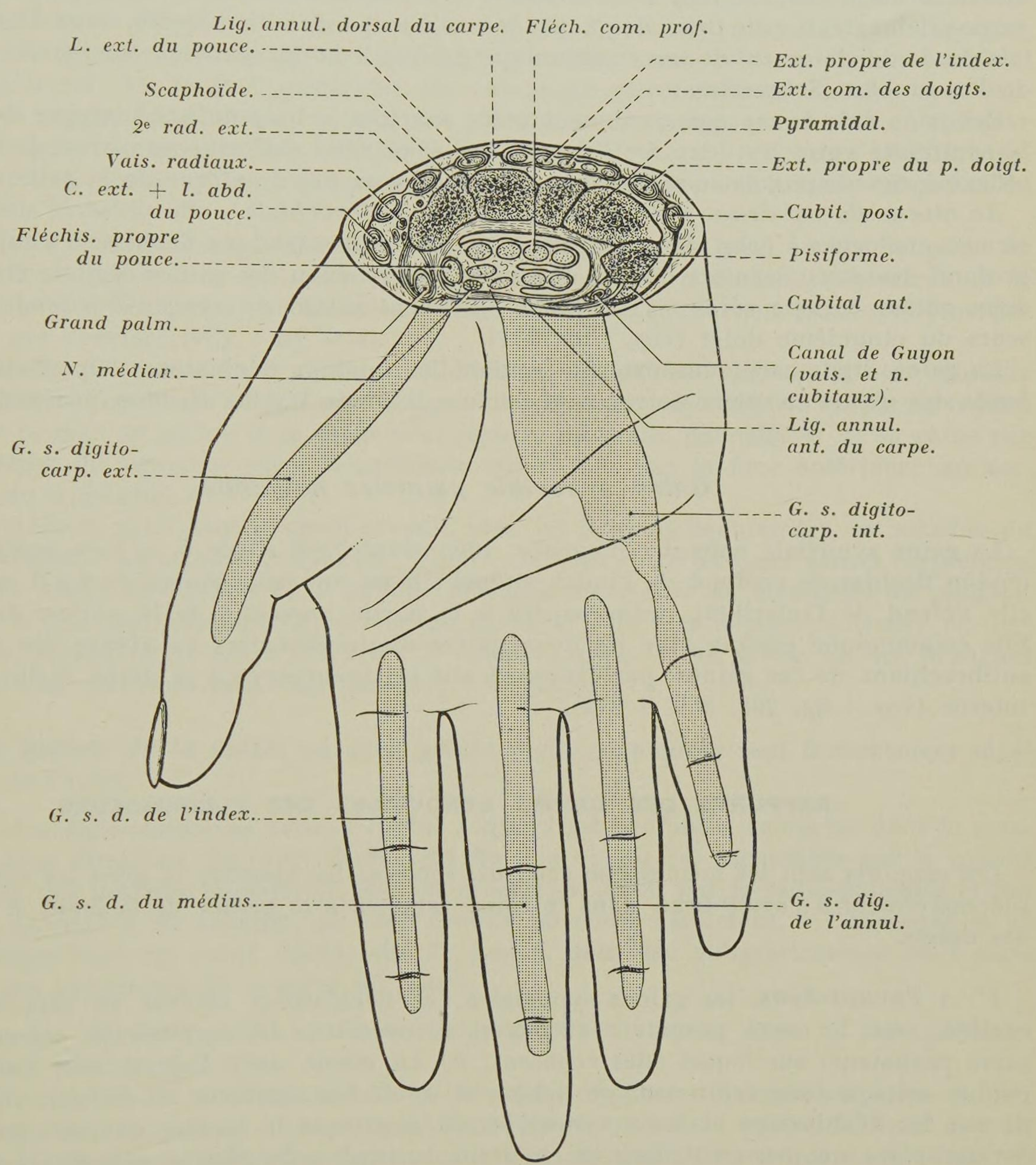

FIG. 274. — *Gaines synoviales du poignet, de la main et des doigts; canal carpien et coulisses fibreuses vus sur une coupe transversale du poignet; côté droit, segment inférieur de la coupe* (demi-schématique). — *En pointillé gris,* les gaines synoviales de la main et des doigts.

b) Le *cul-de-sac intertendineux* se réfléchit entre les deux tendons superficiel et profond du médius; en haut, il ne dépasse pas le ligament annulaire antérieur du carpe; en bas, il descend toujours moins inférieurement que le précédent.

c) Le *cul-de-sac rétrotendineux* est le plus développé et le plus étendu des trois; c'est aussi la *gaine chirurgicale,* celle qu'il faut principalement drainer dans les phlegmons des gaines.

Il s'insinue sous les quatre tendons fléchisseurs profonds, mais n'atteint jamais le tendon de l'index, enfin il s'arrête au niveau du tendon du médius, lorsqu'il existe une gaine palmaire moyenne; en haut, il dépasse notablement le bord supérieur du ligament carpien antérieur et c'est aux dépens de ce cul-de-sac que se constitue le cul-de-sac antibrachial; en bas, il se continue à 2 cm. 1/2 au-dessus de l'articulation métacarpo-phalangienne du petit doigt, par un segment infundibuliforme, avec la gaine digitale de ce doigt; ce cul-de-sac communique parfois avec la synoviale carpienne au niveau de l'os crochu (Schwartz).

Ces trois culs-de-sac communiquent entre eux tout le long du bord interne de la gaine; la continuité entre les deux feuillets viscéral et pariétal s'effectue au niveau de la ligne de réflexion des deux culs-de-sac pré- et rétrotendineux (bord externe de la gaine).

Au niveau du cul-de-sac antibrachial (portion antibrachiale), elle présente deux cornets séreux, analogues à celui du pouce, disposés autour des tendons fléchisseurs superficiel et profond des deux derniers doigts; au niveau de la fusion des gaines digitale et carpienne deux autres cornets séreux s'observent également autour de chacun des tendons fléchisseurs du cinquième doigt (voy. : fig. 271).

La gaine digito-carpienne externe contient les tendons fléchisseurs superficiels et profonds des quatre derniers doigts, sauf parfois celui de l'index (tendon profond).

Gaine synoviale palmaire moyenne.

La gaine synoviale palmaire moyenne, inconstante, est située à la face postérieure du tendon fléchisseur profond de l'index auquel elle est annexée; longue de 6 à 8 centimètres, elle s'étend de l'interligne radio-carpien à la partie moyenne de la paume de la main. Elle communique parfois avec les deux gaines digito-palmaires au niveau des culs-de-sac antibrachiaux de ces gaines; parfois aussi, elle est incorporée à la gaine digito-carpienne interne (voy. : fig. 268, 269 et 272).

RAPPORTS DES GAINES SYNOVIALES DES FLÉCHISSEURS

Les rapports sont les mêmes que ceux des tendons fléchisseurs et nous les envisagerons successivement à l'avant-bras, dans le canal carpien, à la paume de la main et au niveau des doigts.

1° A l'avant-bras, les gaines synoviales des fléchisseurs entrent en rapport : *a) en arrière,* avec le carré pronateur recouvert d'une mince toile celluleuse (aponévrose du carré pronateur) sur lequel elles reposent; *b) en avant,* avec l'aponévrose antibrachiale tendue entre le long supinateur en dehors et le cubital antérieur en dedans, et qui passe devant les fléchisseurs et leurs synoviales en engainant le tendon du petit palmaire, ce dernier placé un peu en dedans et en avant du tendon fléchisseur superficiel de l'index; le grand palmaire est situé en avant du tendon du fléchisseur propre du pouce et de sa gaine.

Les vaisseaux sont situés de chaque côté des gaines : *a)* l'*artère radiale* avec ses deux veines satellites est logée dans la gouttière du pouls entre les tendons du long supinateur et du grand palmaire, sous l'aponévrose; elle est placée en avant et en dehors du tendon fléchisseur propre du pouce et de sa gaine; *b)* l'*artère cubitale* flanquée de ses deux veines est située sous deux aponévroses entre le tendon du cubital antérieur en dedans et les tendons du fléchisseur commun profond en arrière et en dehors; le *nerf cubital* descend en dedans d'elle.

Le *nerf médian* accompagné de son *artère satellite,* immédiatement sous-aponévrotique, est situé devant le tendon superficiel de l'index entre le grand et le petit palmaire.

2° ***Dans le canal carpien,*** les gaines synoviales sont en rapport avec les parois de ce canal et ses berges, c'est-à-dire : *a) en dehors,* avec le tubercule du scaphoïde et la crête du trapèze dont le séparent une expansion profonde du ligament carpien antérieur et le tendon du grand palmaire; *b) en dedans,* avec le pisiforme, l'articulation pisi-pyramidale et l'apophyse unciforme de l'os crochu; *c) en avant,* avec le ligament annulaire antérieur du carpe; *d)* et *en arrière,* avec le squelette carpien, tapissé du plan ligamentaire antérieur, et plus spécialement du grand ligament rayonné du carpe et avec le réseau artériel carpien antérieur. Le feuillet postérieur du cul-de-sac rétrotendineux adhère aux ligaments et ces rapports expliquent comment les phlegmons des gaines peuvent se compliquer d'arthrite suppurée carpienne ou radio-carpienne par infection de proche en proche, ainsi que l'apparition d'une synovite fongueuse comme complication des tumeurs blanches du poignet.

Les tendons fléchisseurs sont disposés suivant deux plans : un *plan superficiel* pour les quatre tendons perforés et un *plan profond* pour les quatre tendons perforants et le fléchisseur propre du pouce, celui-ci étant situé en dehors et sur un plan antérieur par rapport à ces derniers (voy. : fig. 274).

Le cul-de-sac prétendineux de la gaine cubitale est séparé des vaisseaux et nerf cubitaux contenus dans le canal de Guyon par le ligament annulaire antérieur du carpe. Le tendon fléchisseur propre du pouce et sa gaine sont séparés du grand palmaire et de sa gaine par une expansion du ligament carpien antérieur qui se fixe sur la face antérieure du scaphoïde et du trapézoïde.

Le *nerf médian,* situé dans le canal carpien avec les tendons fléchisseurs, est satellite du tendon fléchisseur superficiel de l'index; ce nerf, compris entre les deux gaines carpiennes, est situé en avant du tendon où il occupe la partie antérieure du *médiastin du poignet*; situé sous le ligament annulaire antérieur du carpe, il peut être comprimé contre ce dernier par le passage d'un drain à travers le canal carpien; il se divise en ses branches terminales à sa sortie du canal carpien (voy. : fig. 282).

3° ***A la paume de la main,*** les deux gaines digito-carpiennes sont franchement séparées l'une de l'autre.

a) La **gaine digito-carpienne externe** *(gaine radiale)* est profonde, comprise dans la gouttière des deux faisceaux du court fléchisseur du pouce; elle est recouverte par la couche superficielle des muscles thénariens; elle est croisée en avant par la radio-palmaire et par le rameau thénarien du médian; ce nerf, destiné au court abducteur, à l'opposant et au faisceau superficiel du court fléchisseur du pouce, doit être obligatoirement évité dans l'incision des phlegmons de la gaine du pouce.

b) La **gaine digito-carpienne interne** *(gaine cubitale),* située dans la loge palmaire moyenne, est plus superficielle.

Elle répond : α) *en arrière,* aux deux derniers espaces intermétacarpiens et aux muscles interosseux qui les occupent, à l'aponévrose palmaire profonde dont elle est séparée par une nappe celluleuse (espace palmaire médian rétrotendineux de Kanavel) siège des phlegmons profonds lymphangitiques de la main, à l'arcade palmaire profonde et à ses branches et à la branche profonde du nerf cubital; β) et *en avant,* à l'arcade palmaire superficielle que l'on doit sectionner entre deux ligatures dans le débridement des phlegmons de la paume de la main (gaine cubitale), à la branche superficielle du cubital, aux vaisseaux et nerfs digitaux et à l'anastomose du cubital au médian.

4° ***Au niveau des doigts,*** la gaine synoviale digitale est située dans la *gaine ostéofibreuse* du doigt correspondant.

Avant son entrée dans cette gaine, elle répond : *en arrière,* au ligament transverse du métacarpe qui la sépare des têtes des quatre derniers métacarpiens et à la face antérieure de l'articulation métacarpo-phalangienne; *en avant,* à l'aponévrose palmaire superficielle et

plus spécialement aux bandelettes prétendineuses; et *latéralement,* aux cloisons sagittales que forment les fibres perforantes et qui la séparent des tendons des lombricaux et des vaisseaux et nerfs digitaux.

Dans la gaine ostéo-fibreuse des doigts, canal semi-cylindrique constitué en avant et latéralement par la gaine fibreuse des doigts et en arrière par la face antérieure des phalanges et des articulations interphalangiennes, la gaine synoviale digitale entoure les deux tendons perforé et perforant; et latéralement elle entre en rapport par l'intermédiaire de son manchon fibreux (ligament vaginal) avec les vaisseaux et nerfs collatéraux des doigts (voy. : fig. 275).

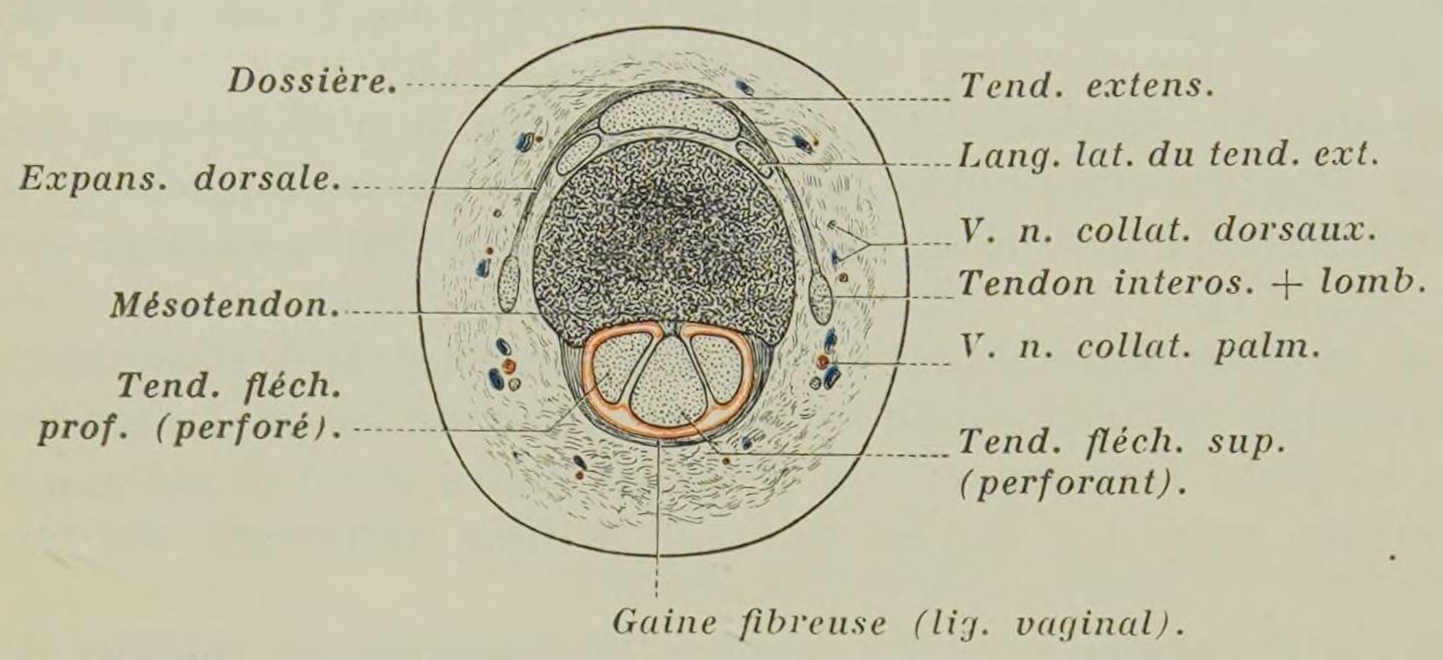

FIG. 275.
Coupe transversale du médius passant à la partie moyenne de la première phalange, montrant la disposition de la gaine synoviale digitale (en rouge) *par rapport aux tendons fléchisseurs* (deux fois grandeur naturelle).

GAINES SYNOVIALES DORSALES

Les *gaines synoviales dorsales* sont situées à la face dorsale du poignet et de la main; elles sont annexées aux tendons de ces régions et elles occupent les coulisses ostéo-fibreuses que le ligament annulaire dorsal du carpe forme avec les gouttières osseuses situées en arrière des extrémités inférieures du radius et du cubitus; toutefois elles dépassent notablement en haut et en bas les bords supérieur et inférieur de ce ligament.

Nous distinguerons *six* gaines synoviales dorsales qui sont, en allant de dehors en dedans : la gaine synoviale du long abducteur et du court extenseur du pouce; la gaine synoviale des radiaux; la gaine synoviale du long extenseur du pouce, la gaine synoviale de l'extenseur commun des doigts et de l'extenseur propre de l'index, la gaine synoviale de l'extenseur propre du petit doigt, et la gaine synoviale du cubital postérieur (voy. : fig. 276).

1° ***Gaine synoviale du long abducteur et du court extenseur du pouce.*** — Cette gaine est commune dans sa moitié supérieure aux tendons long abducteur et court extenseur du pouce; elle est séparée dans sa moitié inférieure en deux gaines distinctes qui accompagnent chaque tendon.

Elle commence un peu au-dessus du ligament carpien postérieur, entre le bord supérieur de ce ligament et le point où le tendon du long abducteur du pouce croise les tendons des radiaux (voy. : fig. 276); celle du long abducteur du pouce descend très bas jusqu'à 1 centimètre de l'insertion terminale du tendon; celle du court extenseur du pouce, plus courte, s'arrête généralement au niveau du trapèze et ne dépasse jamais l'articulation trapézo-métacarpienne.

2° ***Gaine synoviale des radiaux.*** — Chez le fœtus et le nouveau-né, chacun des deux muscles radiaux a sa gaine distincte; chez l'adulte, les deux muscles ont une *gaine commune,* qui reste cependant partiellement cloisonnée en avant et dans sa moitié inférieure.

Elle commence à 3 centimètres environ au-dessus du ligament carpien postérieur et se termine à un demi-centimètre de l'insertion métacarpienne des radiaux.

Rappelons qu'au-dessus de la gaine des radiaux les deux tendons radiaux externes sont séparés du long abducteur du pouce par une bourse séreuse de glissement; c'est la *bourse séreuse de Larger* (voy. : fig. 276).

3° ***Gaine synoviale du long extenseur du pouce.*** — Cette gaine est une des plus longues de la région dorsale du poignet; comme le tendon qu'elle entoure et qu'elle accompagne, elle est dirigée obliquement en bas et en dehors: elle surcroise la gaine des radiaux avec laquelle elle communique par un orifice ovalaire.

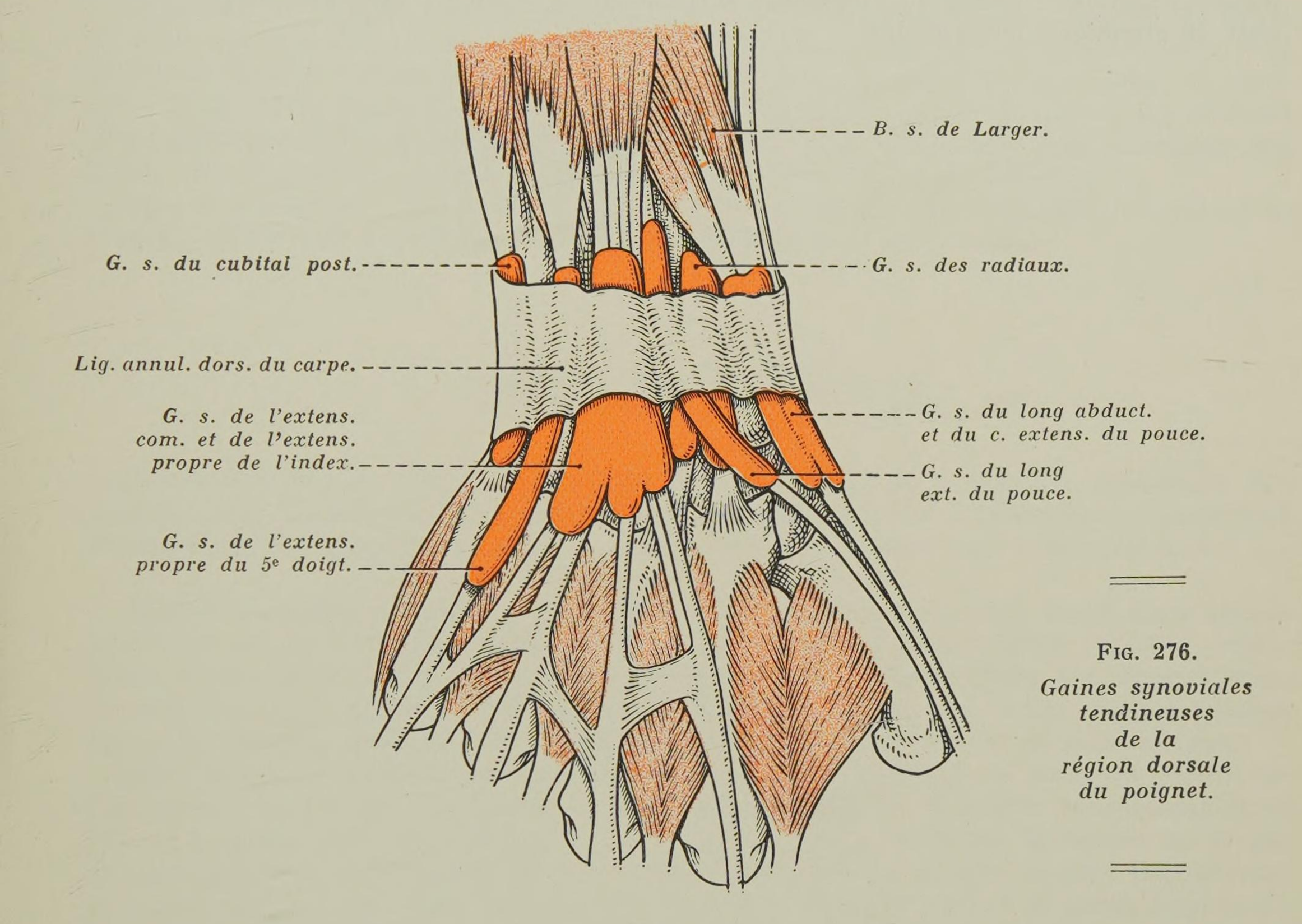

FIG. 276.
Gaines synoviales tendineuses de la région dorsale du poignet.

Longue de 6 à 8 centimètres, elle commence assez haut au-dessus du ligament annulaire dorsal du carpe, au point où le tendon se dégage de ses fibres charnues les plus inférieures; elle se termine à la face dorsale du trapèze.

4° ***Gaine synoviale de l'extenseur commun des doigts et de l'extenseur propre de l'index.*** — Cette gaine, relativement courte, est la plus large et la plus spacieuse des six gaines synoviales dorsales; elle est commune aux quatre tendons de l'extenseur commun des doigts et au tendon de l'extenseur propre de l'index.

Elle commence généralement à un centimètre au-dessus du bord supérieur du ligament annulaire dorsal du carpe; elle se termine en bas par trois culs-de-sac qui descendent d'autant plus bas à la face dorsale du métacarpe qu'on les considère plus en dedans; parmi ces culs-de-sac, l'externe est destiné au tendon de l'index, le moyen au tendon du médius et l'interne, le plus large des trois, aux tendons de l'annulaire et de l'auriculaire.

5° ***Gaine synoviale de l'extenseur propre du petit doigt.*** — Cette gaine est longue et étroite; elle commence à quelques millimètres au-dessus du bord supérieur du ligament carpien postérieur, et se termine à la face dorsale du milieu du cinquième métacarpien (voy. : fig. 276).

Avec son tendon, elle est comprise entre les fibres superficielles et profondes du ligament carpien postérieur et répond en avant à l'articulation radio-cubitale inférieure.

6° ***Gaine synoviale du cubital postérieur.*** — La gaine synoviale du cubital postérieur est la plus interne des gaines synoviales dorsales; relativement courte (4 à 5 centimètres au plus), elle commence à la face postérieure de la tête du cubitus, un peu au-dessus du ligament annulaire dorsal du carpe; elle accompagne le tendon jusqu'à son insertion sur la base du cinquième métacarpien.

APONÉVROSES DU MEMBRE SUPÉRIEUR

Au niveau de chaque membre supérieur, un vaste étui aponévrotique, légèrement évasé en haut, entoure les muscles de ce membre, constituant l'aponévrose superficielle; à la racine du membre, elle se continue avec les aponévroses superficielles thoracique et cervicale; enfin, de la face profonde de cette gaine aponévrotique se détachent des cloisons dites intermusculaires qui séparent les groupes musculaires entre eux pour constituer des *loges*; une disposition analogue s'observe également aux membres inférieurs.

Nous envisagerons successivement les aponévroses du membre supérieur, au niveau de l'*épaule,* de la *région axillaire,* du *bras,* de l'*avant-bras* et de la *main.*

APONÉVROSES DE L'ÉPAULE

Les aponévroses de l'épaule sont toutes des aponévroses de revêtement musculaire, disposées autour du deltoïde et des muscles périscapulaires; elles comprennent l'aponévrose deltoïdienne, les aponévroses sus- et sous-épineuses et l'aponévrose sous-scapulaire.

Aponévrose deltoïdienne. — Le deltoïde est revêtu sur ses deux faces d'une aponévrose très mince, l'*aponévrose deltoïdienne*; elle comprend deux feuillets : *a)* l'un, *superficiel,* relativement dense, est adhérent au muscle par l'intermédiaire des cloisons interfasciculaires qu'il envoie à ce muscle; *b)* l'autre, *profond,* de nature fibro-celluleuse, sépare le deltoïde de la bourse séreuse sous-deltoïdienne, du sus- et du sous-épineux.

Tout comme le deltoïde lui-même, cette aponévrose s'attache en haut sur l'épine de l'omoplate, l'acromion et la clavicule; en bas, au niveau de l'encoche sous-deltoïdienne, elle se continue avec l'aponévrose brachiale; enfin elle se continue également au niveau de ses bords avec l'aponévrose du sus- et du sous-épineux en arrière, et avec l'aponévrose du grand pectoral en avant tout au long du sillon delto-pectoral; à la partie supérieure de ce sillon elle est déprimée en cuvette au-dessous de la clavicule, constituant la fossette sous-claviculaire de Gerdy ou fossette de Mohrenheim.

Dans le sillon delto-pectoral, la veine céphalique et son rameau artériel satellite sont compris dans un dédoublement de l'aponévrose.

Aponévroses sus- et sous-épineuses. — On désigne sous ce nom deux lames fibreuses situées respectivement au-dessus et au-dessous de l'épine de l'omoplate et qui recouvrent les muscles des fosses sus- et sous-épineuses; elles s'insèrent sur le pourtour osseux de ces fosses (voy. : fig. 277).

Très épaisses et très résistantes en dedans, elles s'amincissent progressivement de dedans en dehors; sur leurs faces profondes, les muscles sus- et sous-épineux sous-jacents prennent des insertions; elles forment avec l'omoplate deux *loges ostéo-fibreuses,* l'une *sus-épineuse,* qui contient le muscle sus-épineux; l'autre *sous-épineuse,* qui contient les muscles sous-épineux, petit rond et grand rond.

L'aponévrose sus-épineuse, très mince en dehors, se perd sous la voûte acromio-coracoïdienne, sur le feuillet profond de l'aponévrose deltoïdienne et sur la bourse séreuse sous-deltoïdienne; quant à l'aponévrose sous-épineuse, elle accompagne les trois muscles trochitériens jusqu'au trochiter; très mince et celluleuse à ce niveau, elle se fusionne avec le feuillet profond de l'aponévrose deltoïdienne.

De la face profonde de l'aponévrose sous-épineuse se détachent deux cloisons qui se fixent un peu en dedans du bord axillaire de l'omoplate; l'une, presque verticale, sépare le sous-épineux des deux muscles ronds; elle se fixe sur la crête du sous-épineux; l'autre, presque horizontale, sépare le petit rond du grand rond; elle s'attache sur la crête rugueuse comprise entre les insertions des deux muscles ronds dans la fosse sous-épineuse (voy. : fig. 277).

Aponévrose sous-scapulaire. — L'aponévrose sous-scapulaire est une lame fibreuse mince, peu dense, qui tapisse la face antérieure du muscle de même nom; elle s'insère sur le pourtour de la fosse sous-scapulaire de l'omoplate, et, très amincie en dehors, elle accompagne le tendon du muscle jusqu'à l'articulation de l'épaule où elle se perd sur la capsule; elle forme avec l'omoplate une gaine complète au muscle sous-scapulaire : c'est la *loge du sous-scapulaire* (voy. : fig. 277).

Elle est séparée de l'aponévrose du grand dentelé par un espace de glissement en forme d'angle dièdre très aigu, l'*espace interserrato-scapulaire* (voy. : fig. 137).

APONÉVROSES DE LA RÉGION AXILLAIRE

La région axillaire comprend *trois* sortes d'aponévroses : *a)* l'une, profonde, de forme triangulaire, sous-jacente au grand pectoral, est disposée dans un plan frontal : c'est *l'aponévrose clavi-coraco-axillaire de Richet*; *b)* les deux autres sont disposées transversalement à la base de la pyramide axillaire : ce sont les *aponévroses de la base du creux de l'aisselle,* ou *aponévroses axillaires* proprement dites, l'une superficielle, l'autre profonde.

Aponévrose clavi - coraco - axillaire. — L'*aponévrose clavi - coraco - axillaire de Richet* (1) ou *aponévrose clavi-pectoro-axillaire de Rouvière* est une lame fibreuse qui contribue à former la paroi antérieure du creux de l'aisselle; elle s'étend de la face inférieure de la clavicule à la base du creux de l'aisselle et au coraco-brachial, où elle se continue avec l'aponévrose brachiale. Sous la clavicule, elle se dédouble pour s'insérer sur les deux lèvres de la gouttière du sous-clavier, engainant ainsi complètement ce muscle; elle forme à ce niveau la *gaine du sous-clavier.* Contre le bord supérieur et interne du petit pectoral, elle se dédouble de nouveau en deux feuillets qui tapissent chacune des faces de ce muscle; ces deux feuillets se rejoignent et se fusionnent au niveau du bord inférieur et externe du petit pectoral; puis l'aponévrose se fixe sur la base du creux de l'aisselle (voy. : fig. 277).

L'aponévrose clavi-coraco-axillaire comprend ainsi *quatre* portions qui sont, en allant de haut en bas et de dedans en dehors :

1° La *gaine du sous-clavier* qui adhère aux vaisseaux sous-claviers.

2° L'*aponévrose clavi-pectorale,* aponévrose de forme triangulaire à base thoracique et à sommet coracoïdien, tendue entre le sous-clavier et le petit pectoral; cette aponévrose est traversée un peu en dedans et au-dessous du sommet de l'apophyse coracoïde par la

(1) Anatomiste et chirurgien français (1816-1891), fut professeur de Clinique Chirurgicale à la Faculté de Médecine de Paris, Membre de l'Académie des Sciences.

crosse de la veine céphalique et par l'artère acromio-thoracique; elle est traversée également en des points variables par les artères nourricières et les nerfs du grand pectoral; parfois l'aponévrose clavi-pectorale se prolonge en haut par une formation fibreuse de forme triangulaire qui se fixe sur la face inférieure de la clavicule; ce prolongement s'insinue entre les deux ligaments trapézoïde et conoïde pour constituer le *ligament coraco-claviculaire externe.*

3° La *gaine du petit pectoral.*

4° Et le *ligament suspenseur de l'aisselle* ou *ligament de Gerdy* (1) *(aponévrose pec-*

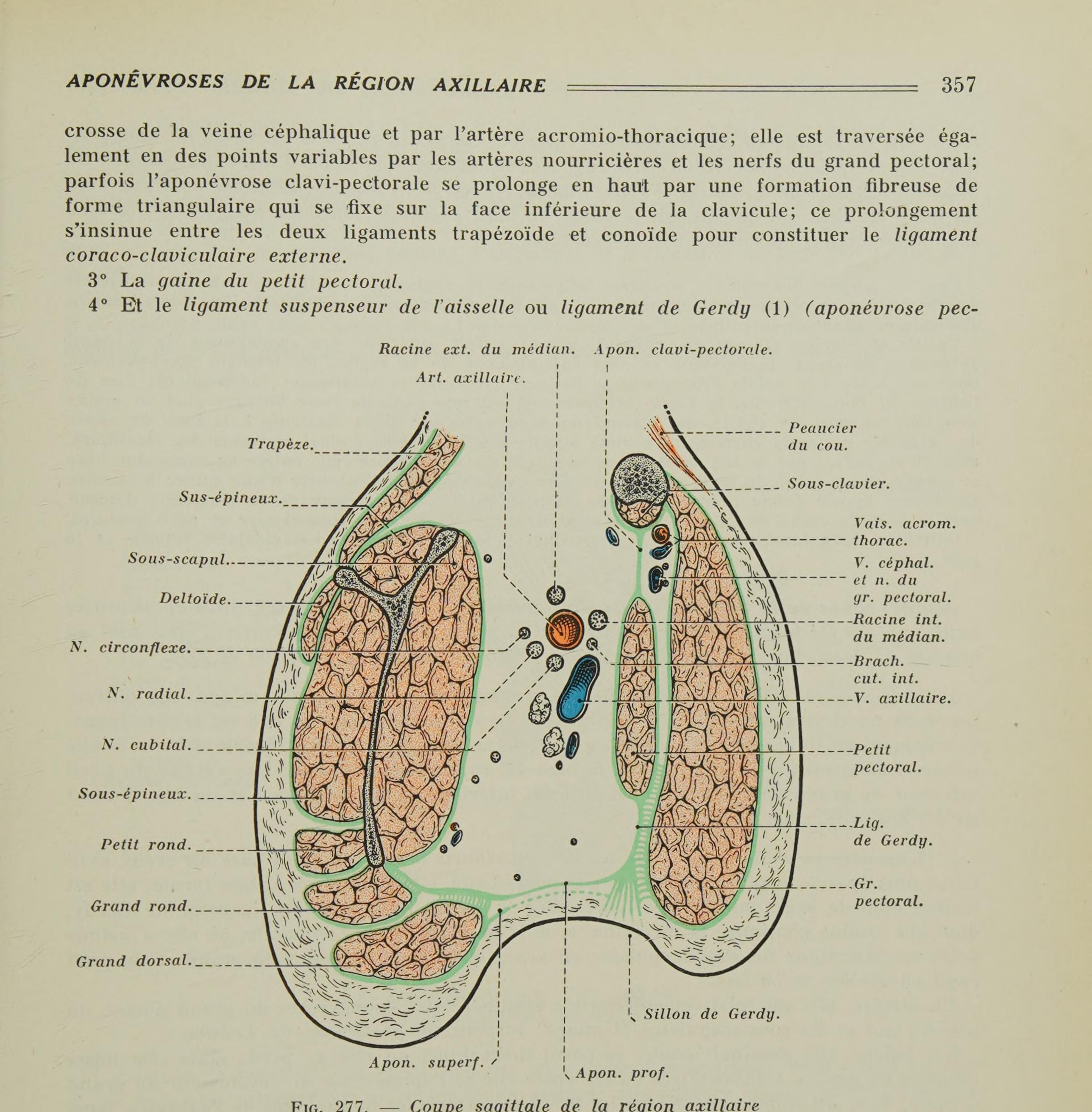

FIG. 277. — *Coupe sagittale de la région axillaire montrant la disposition des aponévroses et des éléments du creux de l'aisselle; côté droit, segment interne de la coupe* (demi-schématique).

toro-axillaire); ce ligament, de forme triangulaire à sommet supérieur et à base inférieure axillaire, est tendu entre le petit pectoral en dedans, le coraco-brachial en dehors et la peau de la base du creux de l'aisselle inférieurement; son sommet, compris entre les insertions tendineuses du petit pectoral et du coraco-brachial, s'attache sur l'apophyse coracoïde (voy. : fig. 10); sa base ou bord inférieur se fixe par des tractus fibreux au derme de la peau de l'aisselle, et à ce niveau celle-ci est attirée en haut par ce liga-

(1) Anatomiste et chirurgien français (1787-1856), fut professeur à la Faculté de Médecine de Paris, Membre de l'Académie de Médecine.

ment; elle détermine en arrière du bord inférieur du grand pectoral un sillon ou une gouttière transversale, appelé *sillon de Gerdy,* correspondant à la ligne d'insertion cutanée du ligament suspenseur de l'aisselle (voy. : fig. 277); son bord supéro-interne se continue avec les deux feuillets qui constituent la gaine du petit pectoral; son bord externe se fusionne avec l'aponévrose du muscle coraco-brachial.

Pour la plupart des auteurs étrangers (allemands et anglais), la gaine du sous-clavier serait une formation autonome indépendante de l'aponévrose clavi-coraco-axillaire qui se fixerait sur la clavicule en avant de la gaine.

Vallois et Thomas (1) ont une conception tout à fait différente des aponévroses de la paroi antérieure du creux de l'aisselle et plus spécialement de la région du triangle clavi-pectoral. Pour ces auteurs, il existe *deux feuillets* distincts *(fascias)* et totalement indépendants l'un de l'autre : *a)* l'un *antérieur,* le *fascia interpectoral,* est une sorte de lame fibreuse plus ou moins condensée suivant les sujets, qui s'étend du bord antérieur de la clavicule à la base du creux de l'aisselle; ce fascia correspond comme situation à l'aponévrose clavi-pectorale des classiques, mais il en diffère par le fait qu'il glisse en avant du sous-clavier sans entrer en connexion avec ce muscle et en avant du petit pectoral sans se dédoubler pour l'entourer d'une gaine; *b)* l'autre *postérieur,* appelé *fascia prévasculaire,* se détache du bord postérieur de la clavicule, descend vers la base du creux de l'aisselle en passant derrière les muscles sous-clavier et petit pectoral.

Entre ces deux fascias se logent le sous-clavier, le ligament coraco-claviculaire interne et le petit pectoral.

Aponévroses de la base du creux de l'aisselle. — Ces aponévroses, dites *aponévroses axillaires,* ont été bien étudiées par Langer, Charpy et Soulié, et par Poirier; elles sont au nombre de deux, l'une *superficielle,* l'autre *profonde* (voy. : fig. 148, 200 et 277).

1° L'**aponévrose axillaire superficielle** est un feuillet aponévrotique mince, discontinu, percé de nombreux orifices; située à la base du creux de l'aisselle, elle est tendue transversalement en forme de trapèze; à peu près plane quand le bras est écarté du tronc, elle présente un aspect en dôme lorsque le bras est rapproché du tronc; elle s'étend du bord inférieur du grand pectoral en avant au bord inférieur du grand dorsal et du grand rond en arrière (voy. : fig. 200).

2° L'**aponévrose axillaire profonde** ou *fascia axillaris* occupe toute la base du creux axillaire; plus épaisse et plus distincte que la précédente, elle présente la même forme; elle est tendue dans le sens antéro-postérieur, entre la partie inférieure du ligament de Gerdy, dont elle semble continuer la direction, et le bord axillaire de l'omoplate, où elle s'insinue entre les insertions du sous-scapulaire en avant et en haut, et celles du grand et du petit rond en arrière et en bas.

En arrière, elle est relativement épaisse et adhère aux aponévroses du grand dorsal, du grand rond et du sous-scapulaire *(ligament suspenseur postérieur de Leblanc).*

En dedans, elle s'amincit contre la paroi thoracique, où elle se perd; mais elle laisse toujours un espace celluleux très mince entre elle et l'aponévrose de revêtement du grand dentelé; dans cet espace cheminent les branches artérielles thoraciques de l'axillaire, leurs veines satellites et les rameaux perforants latéraux des nerfs intercostaux.

En dehors, elle se rétrécit progressivement et présente une disposition tout à fait spéciale; généralement épaissie et renforcée à ce niveau, elle dessine un arc fibreux à concavité inférieure et externe, tendu entre la gaine du coraco-brachial et la partie supérieure du bord axillaire de l'omoplate; c'est l'*arc axillaire de Langer* (*arcus axillaris* ou *achselbogen*); la concavité de cet arc embrasse le paquet vasculo-nerveux axillaire qui passe du creux de l'aisselle au bras (voy. : fig. 278). En regard de l'arc axillaire, l'aponévrose brachiale présente également un renforcement fibreux d'orientation inverse; c'est l'*arc brachial de Langer* (*arcus brachialis* ou *armbogen*); ces deux arcs délimitent entre eux à la

(1) Article à consulter : H. Vallois et L. Thomas : Les formations fibreuses du triangle clavi-pectoral. *Archives d'Anatomie, d'Histologie et d'Embryologie,* 1924, p. 363.

base de l'aisselle un orifice ovalaire, la *fosse ovale,* à travers laquelle apparaissent les vaisseaux axillaires, la graisse du creux de l'aisselle, et par laquelle s'engagent des vaisseaux et des nerfs cutanés; cependant, chez certains sujets, l'aire de la fosse ovale est occupée par une aponévrose mince et fenêtrée tendue entre les bords en regard des arcs axillaire et brachial; c'est la *lamina cribrosa*; cette zone déhiscente de l'aponévrose axillaire est due aux mouvements répétés d'abduction et d'élévation du bras (voy. : fig. 277 et 278).

Dans certains cas, l'arc axillaire, au lieu d'être aponévrotique, peut être *musculaire*; il se présente alors sous l'aspect d'un faisceau charnu, grêle et fusiforme, tendu entre les tendons du grand pectoral et du grand dorsal (voy. : *Muscle axillaire,* tome I).

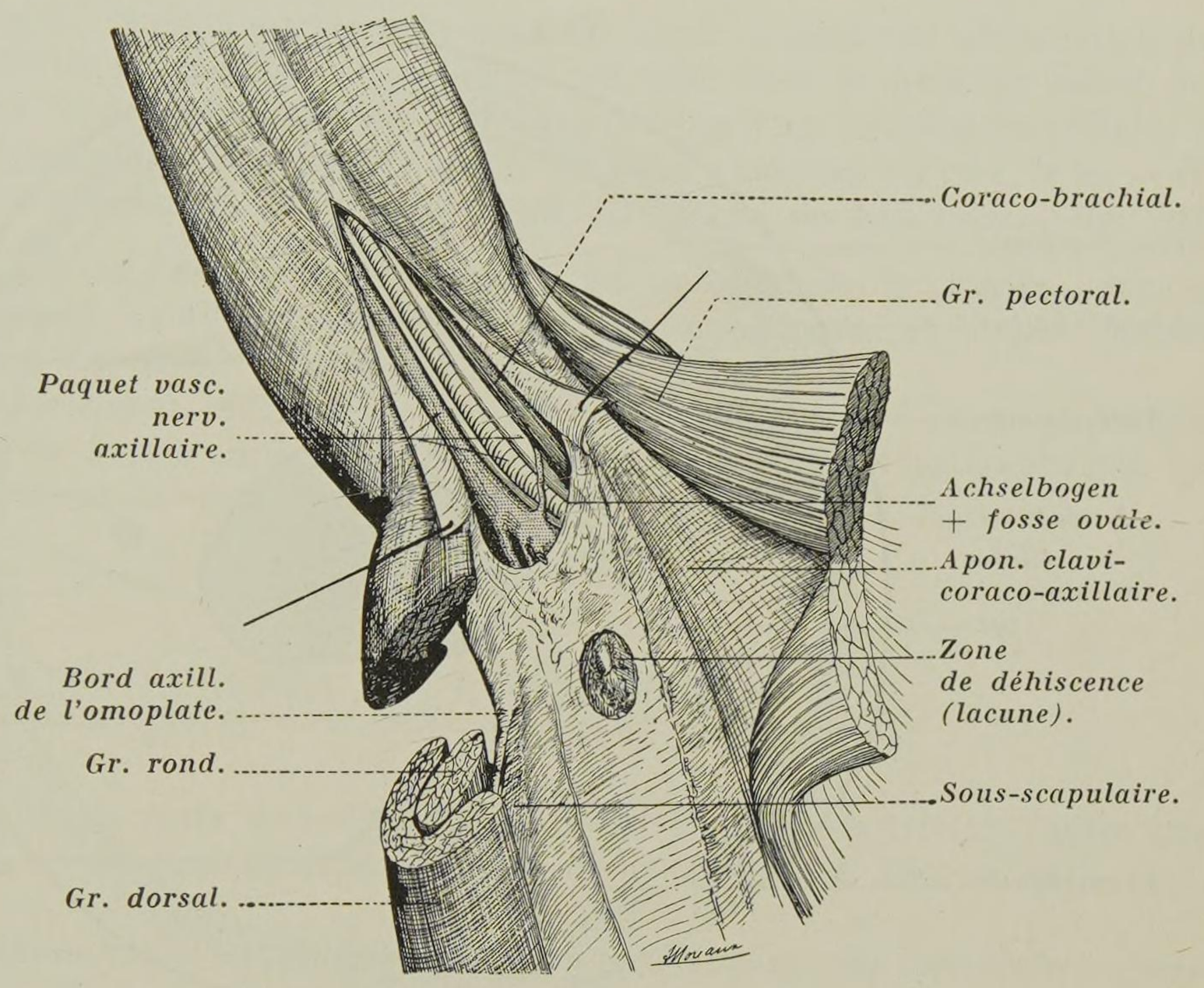

FIG. 278.
Aponévroses de la base du creux de l'aisselle, côté droit. Les muscles grand dorsal, grand rond et grand pectoral sont représentés sectionnés (d'après POIRIER).

APONÉVROSE DU BRAS

L'*aponévrose brachiale* est constituée par un manchon cylindrique, plus mince en haut qu'en bas, plus mince aussi en avant qu'en arrière; elle entoure complètement la musculature du bras.

Elle se continue : en haut avec l'aponévrose deltoïdienne et avec l'aponévrose axillaire, et en bas avec l'aponévrose antibrachiale superficielle.

Au niveau du coude et plus spécialement de la gouttière épitrochléo-olécranienne, l'aponévrose brachiale adhère à la face postérieure ou superficielle de la bandelette épitrochléo-olécranienne.

Elle présente de nombreux orifices par où passent des vaisseaux et des nerfs; un des plus importants est situé au niveau du sillon bicipital interne; il correspond au passage de la veine basilique et du brachial cutané interne.

Cloisons intermusculaires. — De la face profonde de l'aponévrose brachiale se détachent deux lames fibreuses placées approximativement dans un plan frontal; ce sont les *cloisons intermusculaires interne et externe* (voy. : fig. 279).

1° La **cloison intermusculaire interne**, plus large et plus épaisse que l'externe, comprend *deux parties* : *a)* l'une *inférieure* : c'est la cloison intermusculaire interne proprement dite; elle se fixe sur le sommet de l'épitrochlée, sur le bord interne de la palette humérale (crête sus-épitrochléenne) et sur le bord interne de l'humérus jusqu'aux insertions du coraco-brachial; cette cloison est traversée par le nerf cubital et par l'artère collatérale interne supérieure, branche de l'humérale; sur la cloison intermusculaire interne s'insèrent en avant le brachial antérieur, en arrière le vaste interne; — *b)* l'autre, *supérieure*, disposée en forme d'arcade à convexité interne, c'est l'*arcade de Struthers* ou *ligament brachial interne*; cette arcade est tendue entre la face interne de l'humérus, au-dessus de l'empreinte d'insertion du coraco-brachial, et la partie inférieure du trochin où elle se

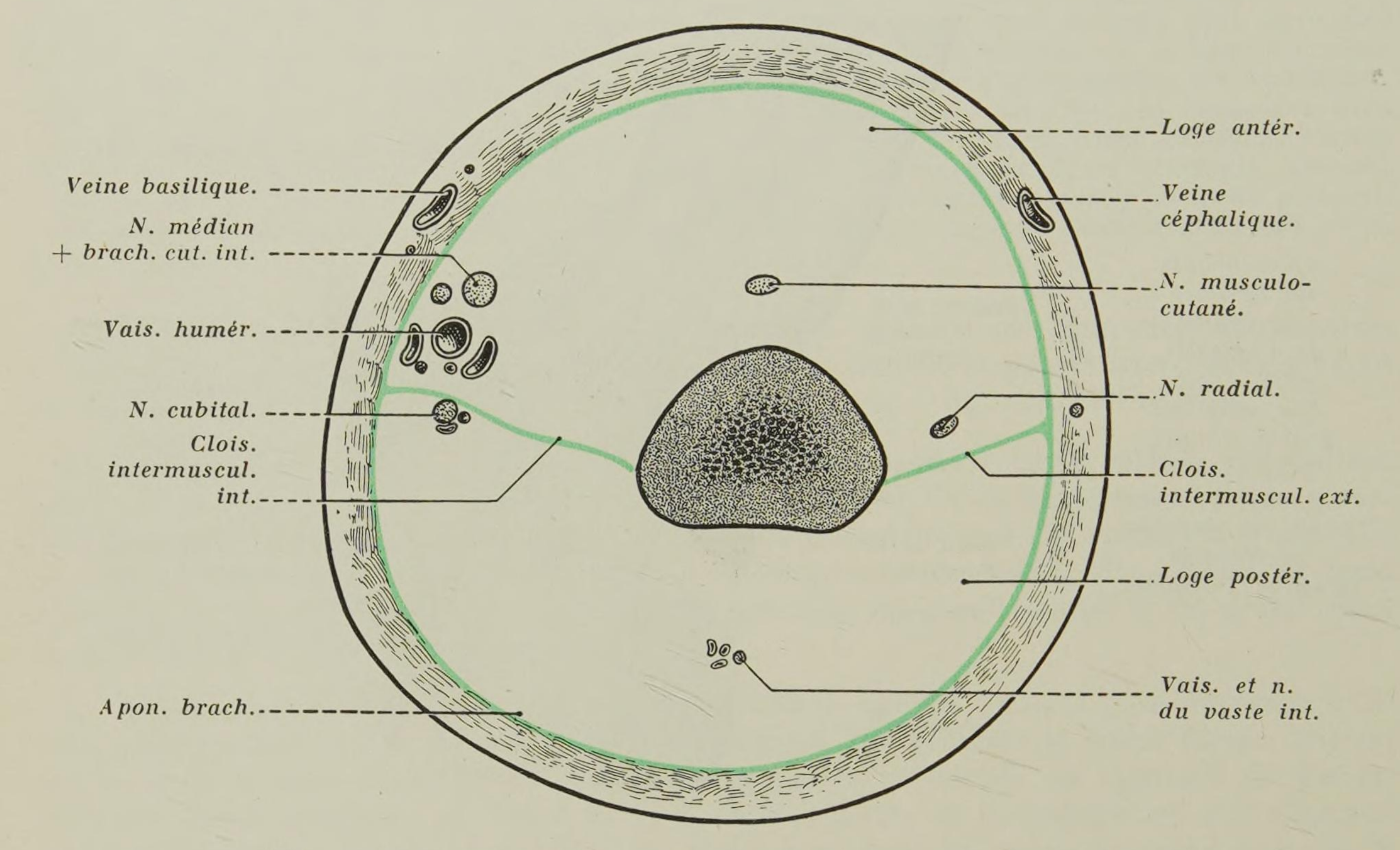

Fig. 279. — *Aponévroses et loges musculaires sur une coupe transversale passant par la partie moyenne du bras; côté droit, segment inférieur de la coupe* (demi-schématique).

fixe sur le versant interne de la lèvre interne de la gouttière bicipitale, située en dehors et sur un plan postérieur au coraco-brachial; elle embrasse par sa concavité les tendons du grand dorsal et du grand rond, qui s'engagent sous elle avant de s'insérer sur l'humérus, ainsi que les vaisseaux circonflexes antérieurs (voy. : *Muscle coraco-brachial*).

2° La **cloison intermusculaire externe** remonte légèrement plus haut que la précédente ; elle se fixe sur l'épicondyle, sur le bord externe de la palette humérale (crête sus-épicondylienne), sur la face externe de l'humérus et sur le versant antérieur et interne de la branche antérieure du V deltoïdien.

Au niveau de l'extrémité inférieure et externe de la gouttière radiale, elle est renforcée par une petite arcade fibreuse sous laquelle s'engagent, contre l'os, le nerf radial et les vaisseaux huméraux profonds qui traversent obliquement en ce point et de haut en bas la cloison intermusculaire externe.

Sur la cloison intermusculaire externe s'insèrent en avant le brachial antérieur, le long supinateur et le premier radial externe, et en arrière le vaste externe.

Loges musculaires. — L'aponévrose brachiale et les cloisons intermusculaires interne et externe délimitent avec l'humérus deux loges musculaires que l'on distingue d'après leur situation en *loge antérieure du bras (loge brachiale antérieure)* et en *loge postérieure du bras (loge brachiale postérieure)* (voy. : fig. 279).

La **loge antérieure** *(loge de la flexion)* comprend trois muscles : le biceps brachial, la moitié inférieure du coraco-brachial (coraco-huméral) et le brachial antérieur, ainsi que le paquet vasculo-nerveux du bras : vaisseaux huméraux, nerf médian, nerf musculo-cutané, nerf brachial cutané interne, nerf cubital (dans la moitié supérieure du bras seulement) et nerf radial (dans la partie inférieure du bras, au niveau de la gouttière bicipitale externe).

Dans cette loge, le paquet vasculo-nerveux du bras est contenu dans un défilé intermusculo-aponévrotique de forme prismatique triangulaire, désigné sous le nom de *canal brachial de Cruveilhier*; les limites de ce canal sont : en dedans, l'aponévrose brachiale; en arrière, la cloison intermusculaire interne en haut, le brachial antérieur en bas; et en avant, le bord interne du coraco-brachial en haut et celui du biceps en bas (voy. : fig. 207).

La **loge postérieure** *(loge de l'extension)* comprend un seul muscle, le triceps brachial, le nerf radial, les vaisseaux huméraux profonds qui l'accompagnent, et le nerf cubital dans la moitié inférieure du bras.

Ces deux loges communiquent entre elles par les orifices que nous avons précédemment signalés et aussi à la partie supérieure du membre par l'orifice ostéo-fibreux que l'arcade de Struthers détermine avec l'humérus.

APONÉVROSES DE L'AVANT-BRAS

On distingue à l'avant-bras *trois aponévroses* qui sont : l'une superficielle, l'autre profonde, et l'aponévrose de recouvrement du carré pronateur (voy. : fig. 280 et 284).

1° Aponévrose antibrachiale superficielle. — L'*aponévrose antibrachiale superficielle* forme aux muscles de l'avant-bras une gaine cylindro-conique plus large en haut qu'en bas, plus épaisse et plus résistante en arrière qu'en avant; elle se fixe sur toute la longueur de la crête cubitale et sur la face postérieure de l'olécrane; en haut, au niveau du pli du coude, elle se continue avec l'aponévrose brachiale; en bas, au niveau du poignet, elle se perd sur les ligaments annulaires antérieur et postérieur du carpe.

Dans le quart supérieur de la face antérieure de l'avant-bras, elle est renforcée par l'*expansion aponévrotique du biceps* formée de fibres obliques ou arciformes qui se détachent du tendon du biceps; assez souvent, les fibres de l'expansion peuvent être suivies jusqu'à la crête cubitale où elles s'insèrent; ces fibres renforcent la partie supéro-interne de l'aponévrose antibrachiale en constituant le *ligament de Krause* (voy. : fig. 164); enfin, latéralement, elle donne insertion par sa face profonde à la plupart des muscles épicondyliens et épitrochléens.

Au pli du coude, elle est perforée par la veine communicante qui unit les veines médianes (superficielles) aux veines humérales (profondes).

2° Aponévrose antibrachiale profonde. — L'*aponévrose antibrachiale profonde* ou *aponévrose des fléchisseurs (aponévrose profonde de l'avant-bras)* est un mince feuillet celluleux qui tapisse la face antérieure du fléchisseur commun profond des doigts; franchement celluleuse dans sa partie supérieure, fibreuse dans sa partie inférieure, elle est interposée entre les deux plans des fléchisseurs; en dedans, elle s'insinue sous le cubital antérieur pour se fixer sur le bord postérieur du cubitus; en dehors, elle glisse

devant le fléchisseur propre du pouce et s'insère sur le bord antérieur du radius ou *margo volaris* (ligne oblique) (voy. : fig. 280).

Les vaisseaux cubitaux sont placés au-dessous de l'aponévrose antibrachiale profonde; les vaisseaux radiaux cheminent au-dessus de cette aponévrose; cette disposition est surtout nette au tiers inférieur de l'avant-bras et il en résulte qu'à ce niveau l'artère radiale, plus superficielle que la cubitale, n'est recouverte que par une seule aponévrose, tandis que la cubitale est recouverte par deux aponévroses (notion anatomique importante pour la ligature de cette artère au tiers inférieur de l'avant-bras); quant au nerf médian, il est situé dans la gaine du fléchisseur commun superficiel des doigts et sous ce muscle (voy. : fig. 222).

3° ***Aponévrose du carré pronateur.*** — *L'aponévrose du carré pronateur,* mince et celluleuse, tapisse la face antérieure de ce muscle (voy. : fig. 284).

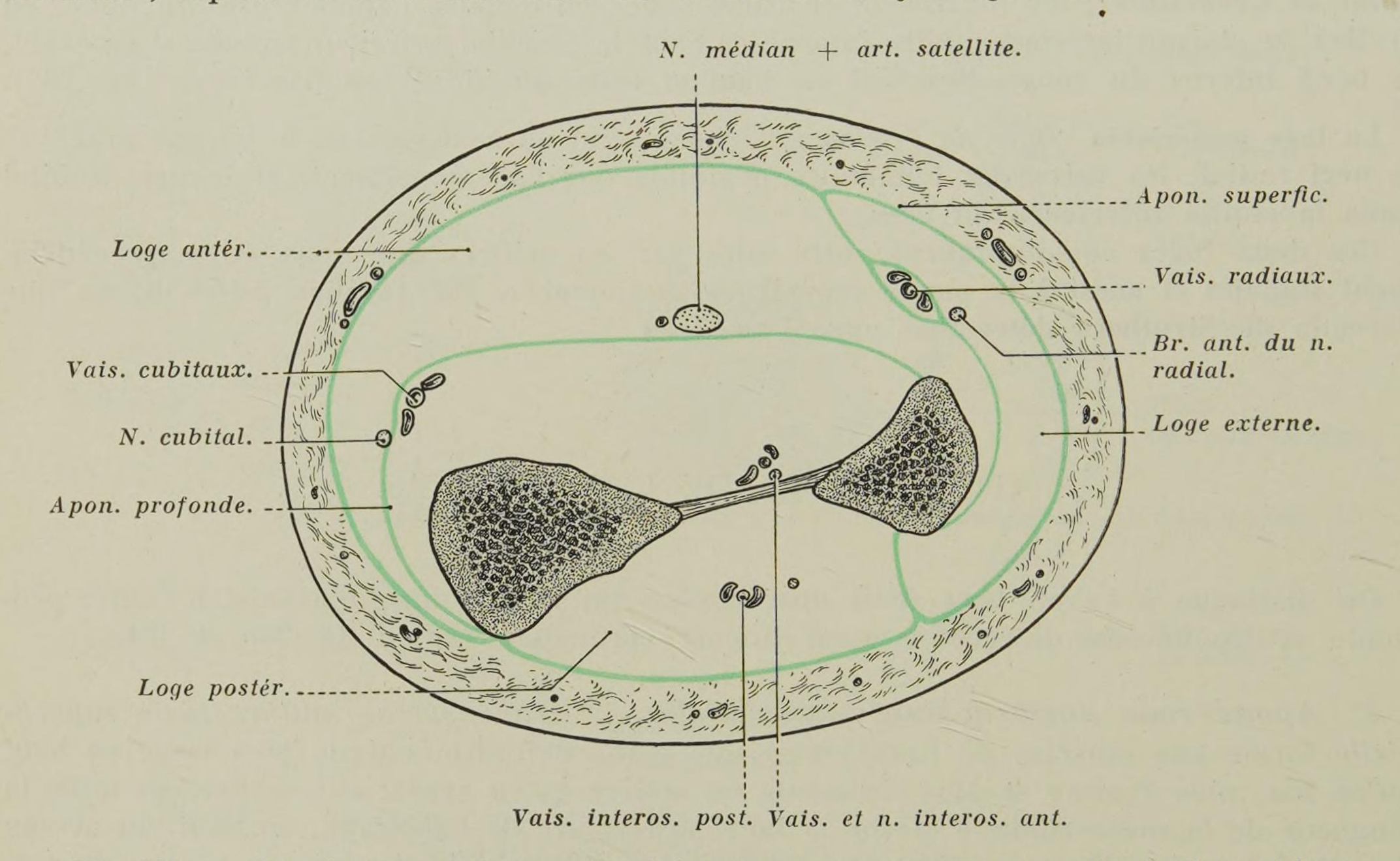

Fig. 280. — *Aponévroses et loges musculaires sur une coupe transversale de l'avant bras au tiers supérieur; côté droit, segment inférieur de la coupe* (demi-schématique).

En dehors, elle se fixe sur la crête pronatrice du radius et elle se prolonge en bas sur l'apophyse styloïde de cet os où elle prend insertion au niveau de la lèvre antérieure de la gouttière du long abducteur et du court extenseur du pouce (voy. : *Radius*).

En dedans, elle s'insère sur le bord interne du cubitus (crête oblique du carré pronateur) (voy. : *Cubitus*); son insertion se prolonge en bas jusqu'à la face interne de la base de l'apophyse styloïde.

Loges musculaires.

Parmi les expansions intermusculaires qui partent de la face profonde de l'aponévrose antibrachiale superficielle, nous signalerons deux expansions latérales qui se fixent, l'interne sur le bord postérieur du cubitus (crête cubitale) et sur l'olécrane; l'externe, sur le bord postérieur du radius; elles déterminent, avec les deux os de l'avant-bras et le

ligament interosseux, les loges de l'avant-bras; et l'on peut distinguer à l'avant-bras, plus artificiellement qu'anatomiquement, *trois loges* qui sont :

a) En avant du squelette antibrachial, la *loge antérieure de l'avant-bras (loge antibrachiale antérieure* ou *loge des fléchisseurs et des pronateurs)* comprenant les muscles épitrochléens : rond pronateur, grand palmaire, petit palmaire, cubital antérieur; les trois muscles longs fléchisseurs des doigts et le carré pronateur, les vaisseaux et nerfs cubitaux, les vaisseaux radiaux, le nerf médian et les vaisseaux et nerfs interosseux antérieurs; au tiers supérieur de l'avant-bras, les vaisseaux radiaux sont compris dans un dédoublement d'une cloison fibreuse qui sépare le long supinateur du rond pronateur (voy. : fig. 280).

b) En arrière du squelette antibrachial, la *loge postérieure de l'avant-bras (loge antibrachiale postérieure* ou *loge des extenseurs),* comprenant tous les muscles extenseurs des doigts, l'anconé, le cubital postérieur, le long abducteur du pouce, ainsi qu'une partie du court supinateur; la branche postérieure du nerf radial et les vaisseaux et nerfs interosseux postérieurs.

c) Enfin, *en dehors et en arrière du radius,* la *loge externe de l'avant-bras,* comprenant les deux muscles radiaux, les muscles long et court supinateurs, ce dernier étant du reste à cheval sur les trois loges de l'avant-bras, et la branche antérieure du nerf radial (voy. : fig. 280).

Au tiers supérieur de l'avant-bras et *au coude,* la loge externe est séparée de la loge postérieure par une *cloison fibreuse* relativement épaisse, tendue entre les aponévroses antibrachiale et brachiale d'une part, le bord postérieur du radius et l'épicondyle d'autre part. Cette cloison fibreuse est comprise entre l'extenseur commun des doigts en dedans, le long supinateur et les radiaux en avant et en dehors; elle est interrompue sur le radius par les insertions du court supinateur; l'extenseur commun des doigts et le deuxième radial externe prennent des insertions sur cette cloison fibreuse (voyez ces muscles).

Au tiers supérieur de l'avant-bras, la loge externe est séparée de la loge antérieure par une mince cloison fibreuse interposée entre le long supinateur et le rond pronateur, tendue entre la face profonde de l'aponévrose superficielle et l'aponévrose de revêtement du court supinateur; c'est dans l'épaisseur de cette cloison fibreuse que cheminent les vaisseaux radiaux (voy. : fig. 280).

Ligament annulaire antérieur du carpe.

Le *ligament annulaire antérieur du carpe* ou *ligament carpien antérieur* est représenté par une lame fibreuse épaisse et résistante qui bride en avant la gouttière carpienne; de forme quadrilatère, plus haute en dehors qu'en dedans, elle est constituée principalement par des fibres transversales.

Il s'insère : *en dedans,* sur le pisiforme et sur l'apophyse unciforme de l'os crochu; *en dehors,* sur la crête du trapèze, sur le versant antérieur du tubercule du scaphoïde et sur la face antérieure de la styloïde radiale (voy. : fig. 281).

Ce ligament, haut de 2 à 3 centimètres, transforme la gouttière carpienne en un tunnel ostéo-fibreux, le *canal carpien.*

Le *canal carpien* est lui-même subdivisé en *deux canaux* d'inégale importance par une expansion fibreuse, qui se détache de la face profonde du ligament annulaire antérieur, pour se fixer sur les faces antérieures du scaphoïde et du trapézoïde : *a)* le *canal externe,* de petite dimension, livre passage au tendon du grand palmaire entouré de sa gaine synoviale : c'est la *coulisse du grand palmaire*; *b)* le *canal interne* ou *canal radio-carpien de Richet* livre passage aux tendons fléchisseurs, à leurs gaines synoviales et au nerf médian : c'est la *coulisse des fléchisseurs* ou *canal carpien proprement dit* (voy. : fig. 224 et 282).

Superficiellement, le ligament annulaire antérieur du carpe entre en rapport avec les muscles des éminences thénar et hypothénar, dont certains prennent de solides attaches sur lui (voy. : fig. 252), et avec les vaisseaux et nerf cubitaux et la branche superficielle du cubital qui croisent le ligament carpien antérieur près de ses attaches pisi-unciformiennes; par sa face profonde il répond aux organes contenus dans le canal carpien.

Topographiquement, sa moitié supérieure répond au poignet, sa moitié inférieure à la face palmaire de la main; la peau qui le recouvre lui est en partie adhérente.

Le ligament annulaire antérieur du carpe est traversé par la branche profonde du cubital et par la cubito-palmaire.

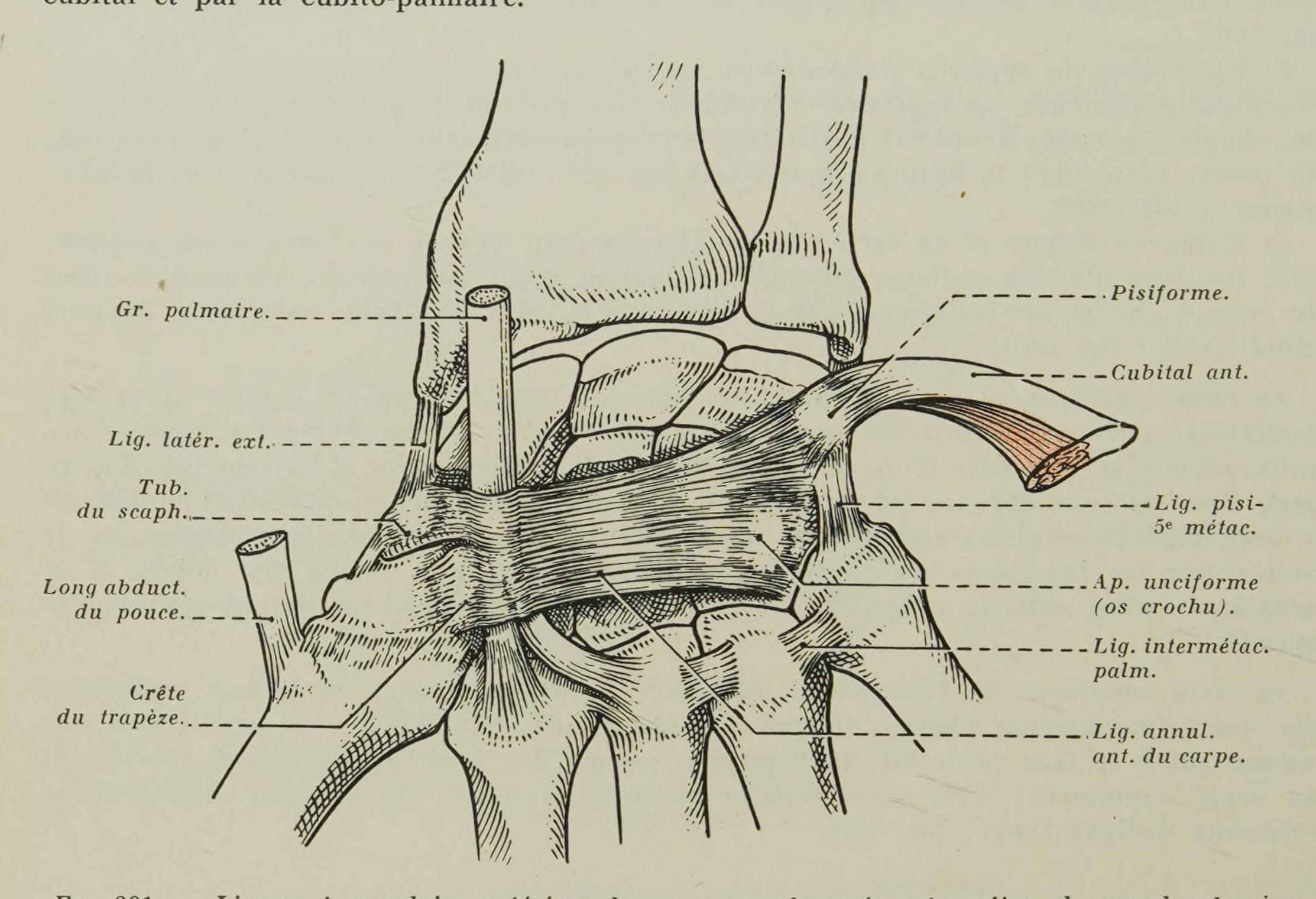

Fig. 281. — *Ligament annulaire antérieur du carpe, canal carpien et coulisse du grand palmaire; côté droit, vue antérieure.*

Le ligament annulaire antérieur du carpe sert de *poulie de réflexion* aux tendons fléchisseurs dans les mouvements de flexion de la main; enfin, par sa tension, il maintient également la concavité de la gouttière carpienne.

Le ligament carpien antérieur est constitué par *deux couches* de fibres, d'origine et de signification différentes, mais solidement et étroitement unies l'une à l'autre chez l'adulte : l'une superficielle, l'autre profonde.

La *couche superficielle* est formée de fibres extrinsèques, obliques, transversales et verticales qui appartiennent à certains muscles des éminences thénar et hypothénar.

La *couche profonde* est d'origine différente; elle est constituée par des fibres propres qui dérivent de la partie antérieure des gaines primitives carpiennes du fœtus (Lucien) (1).

(1) Ouvrage à consulter : Lucien : Etude sur le développement des coulisses fibreuses, des gaines synoviales et des aponévroses du poignet et de la main. *Thèse de Nancy*, 1907.

Chez le fœtus, il existe à l'origine deux gaines distinctes et indépendantes l'une de l'autre : l'une, interne, entoure les tendons fléchisseurs des doigts, leurs gaines synoviales et le nerf médian; l'autre, externe, plus étroite, entoure le tendon du grand palmaire et sa gaine séreuse; la première se fixe sur le pisiforme et l'apophyse unciforme de l'os crochu; la deuxième se fixe sur les faces antérieures du scaphoïde et du trapèze; toutes les deux adhèrent par leur face profonde à la gouttière carpienne. Plus tard, ces deux gaines fibreuses fusionnent l'une avec l'autre au niveau de leurs faces d'adossement, ainsi qu'avec le plan ostéo-articulaire carpien antérieur, tandis que leur face antérieure donne insertions aux fibres tendineuses des muscles des éminences thénar et hypothénar.

Canal de Guyon.

Le *canal de Guyon* (1) est un canal ostéo-fibreux, aplati d'avant en arrière, disposé verticalement au niveau des os de la première rangée du carpe, il est de forme prismatique triangulaire à la coupe, à arête externe. Sa hauteur est d'environ dix à quinze millimètres.

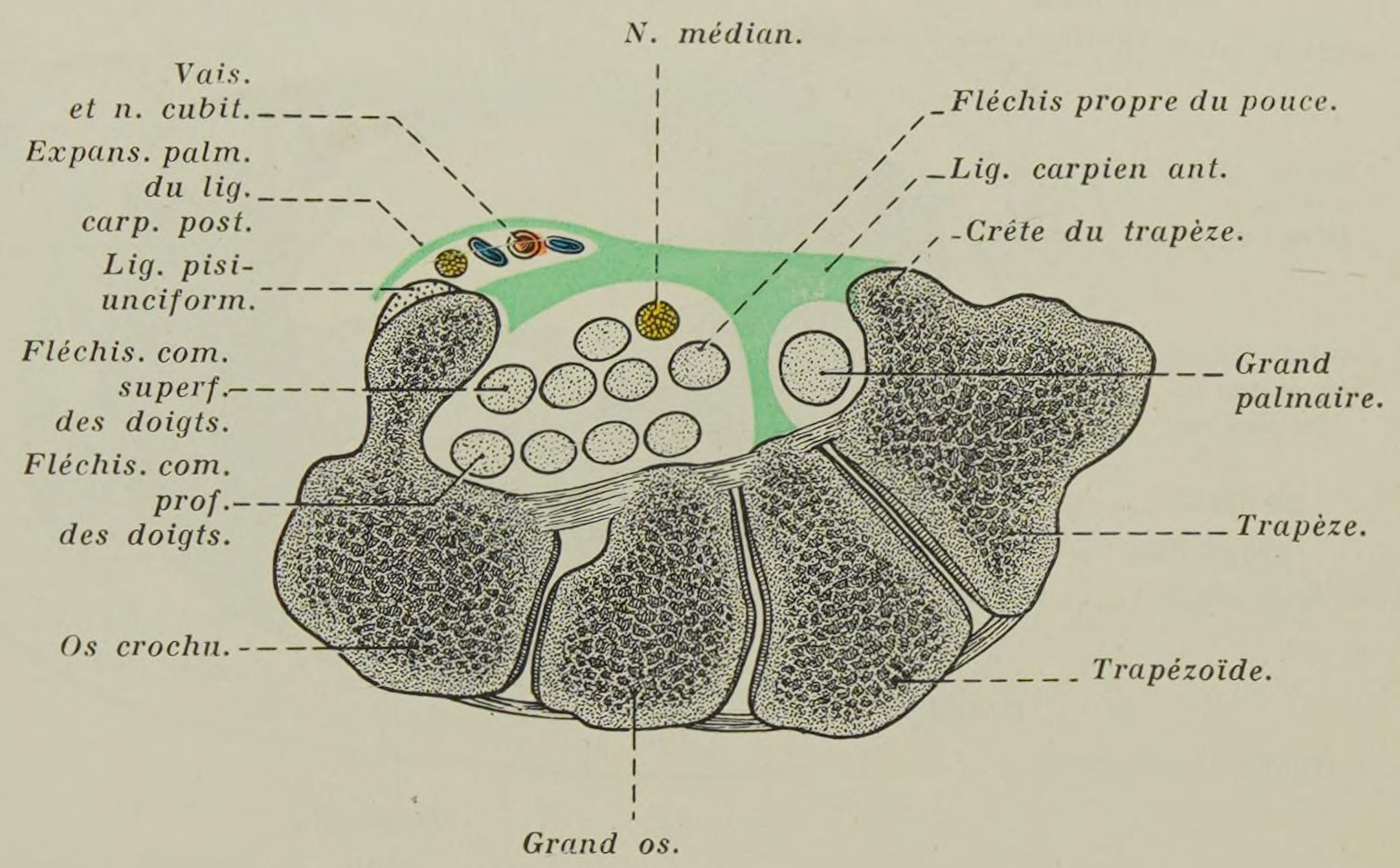

FIG. 282.
Coupe transversale du canal carpien passant par la deuxième rangée des os du carpe; côté droit, segment inférieur de la coupe (demi-schématique).

Il est limité : *a) en arrière,* par le ligament annulaire antérieur du carpe qui le sépare du canal carpien; *b) en dedans,* par le pisiforme sur lequel se fixe l'abducteur du petit doigt; *c)* et *en avant,* par l'expansion tendineuse que le cubital antérieur envoie au ligament annulaire antérieur dorsal (voy. : fig. 224, 282 et 283).

Dans ce canal glissent les vaisseaux et nerf cubitaux; le nerf est placé en dedans de l'artère et sur un plan légèrement postérieur par rapport aux vaisseaux. Il contient également de fins pelotons adipeux qui, au cours des mouvements du poignet, facilitent le glissement des vaisseaux et du nerf dans ce canal.

Ligament annulaire postérieur du carpe.

Le *ligament annulaire postérieur du carpe,* ou *ligament carpien postérieur,* est un demi-bracelet fibreux situé en arrière de l'articulation du poignet et du carpe; c'est une

(1) Chirurgien français (1831-1920), fut professeur de Clinique Chirurgicale (Voies urinaires, Clinique Necker) à la Faculté de Médecine de Paris, membre de l'Académie des Sciences et de l'Académie de Médecine.

bande fibreuse transversale haute de 2 centimètres environ, située entre l'aponévrose antibrachiale et l'aponévrose dorsale de la main dont elle ne représente qu'un simple épaississement ; aussi sa constitution l'oppose-t-elle au ligament carpien antérieur, car ce dernier, beaucoup plus épais que lui, doit être considéré comme un ligament autonome.

Il s'attache : *a) en dehors,* sur la face externe de la styloïde radiale, en avant de la gouttière du long abducteur et du court extenseur du pouce; *b) en dedans,* ses insertions sont différentes suivant qu'on envisage ses fibres supérieures ou inférieures : α) les *fibres supérieures* contournent la tête du cubitus, le pyramidal et le ligament latéral interne de l'articulation du poignet, passent en avant des vaisseaux et nerf cubitaux, puis elles se fixent en avant sur le ligament annulaire antérieur du carpe, le pisiforme et l'expansion tendineuse externe du cubital antérieur : c'est l'*expansion palmaire* du ligament annu-

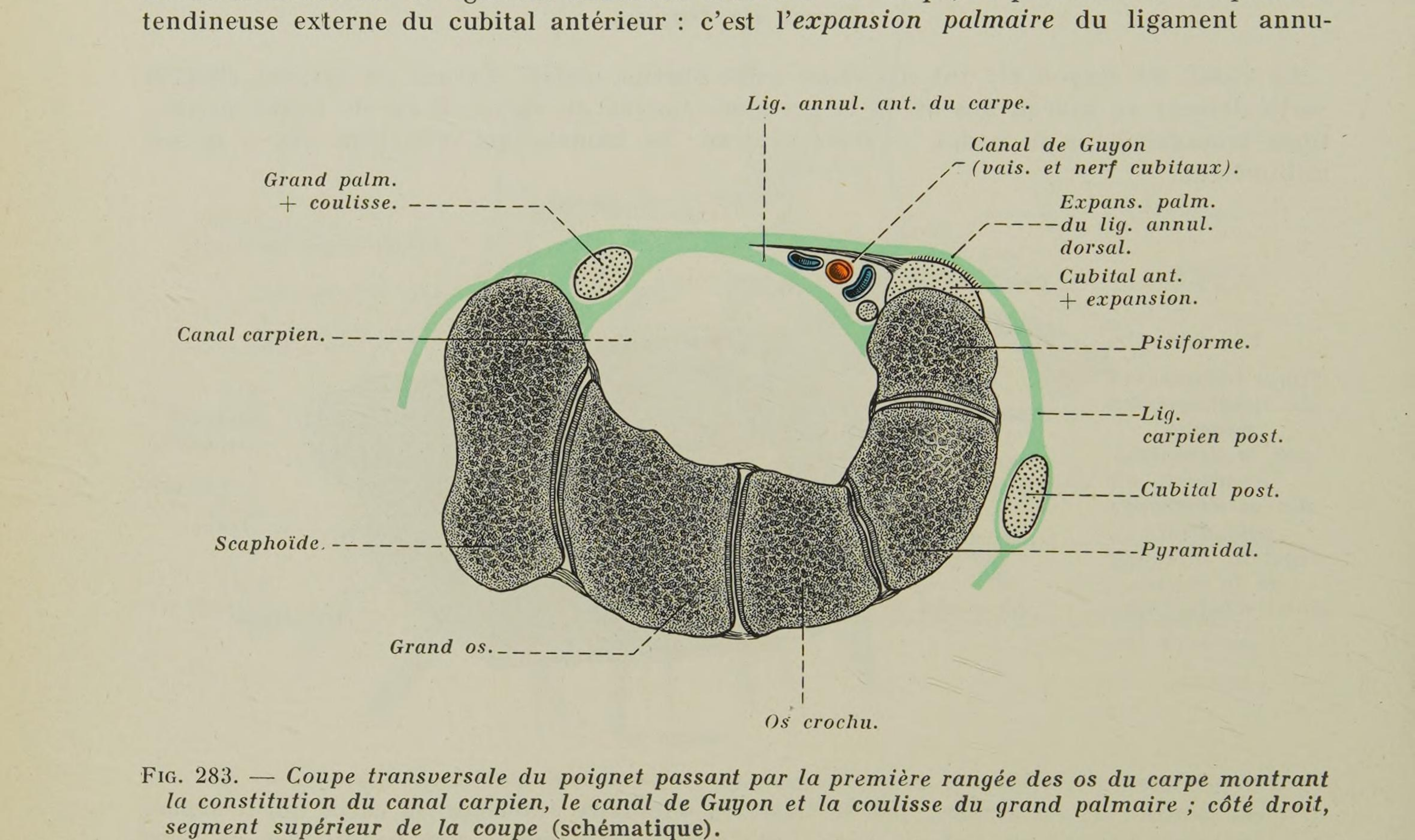

FIG. 283. — *Coupe transversale du poignet passant par la première rangée des os du carpe montrant la constitution du canal carpien, le canal de Guyon et la coulisse du grand palmaire ; côté droit, segment supérieur de la coupe* (schématique).

laire dorsal du carpe (voy. : fig. 283); β) les *fibres inférieures* se fixent également sur le ligament annulaire antérieur du carpe.

Dans l'ensemble, il est dirigé obliquement en bas et en dedans et croise ainsi en écharpe la face postérieure du poignet.

De la face profonde de ce ligament se détachent des cloisons fibreuses, minces, qui vont se fixer sur les bords des gouttières que présentent la face postérieure des extrémités inférieures du radius et du cubitus; il en résulte la formation de coulisses ostéo-fibreuses dans lesquelles glissent les tendons des muscles postérieurs de l'avant-bras (muscles extenseurs des doigts et de la main) entourés de leurs gaines synoviales.

Les *coulisses ostéo-fibreuses* de la face postérieure du poignet sont au nombre de *cinq*; elles comprennent de dehors en dedans : 1° la coulisse du long abducteur et du court extenseur du pouce; 2° la coulisse des radiaux; 3° la coulisse étroite et oblique du long extenseur du pouce; 4° la coulisse commune aux quatre tendons de l'extenseur commun

des doigts et à l'extenseur propre de l'index, qui est du reste la plus large de toutes; 5° et la coulisse du cubital postérieur, située en arrière de la tête du cubitus (voy. : fig. 284).

Entre les deux dernières coulisses se placent celles du tendon de l'extenseur propre du petit doigt; *exclusivement fibreuse,* elle est comprise entre les fibres superficielles et profondes du ligament carpien postérieur (analogie avec le tendon du jambier antérieur) et elle répond en avant à l'articulation radio-cubitale inférieure.

Schématiquement on peut distinguer au ligament carpien postérieur *deux portions* qui sont, en allant de dehors en dedans : *a)* une *première portion, dorsale,* qui répond par

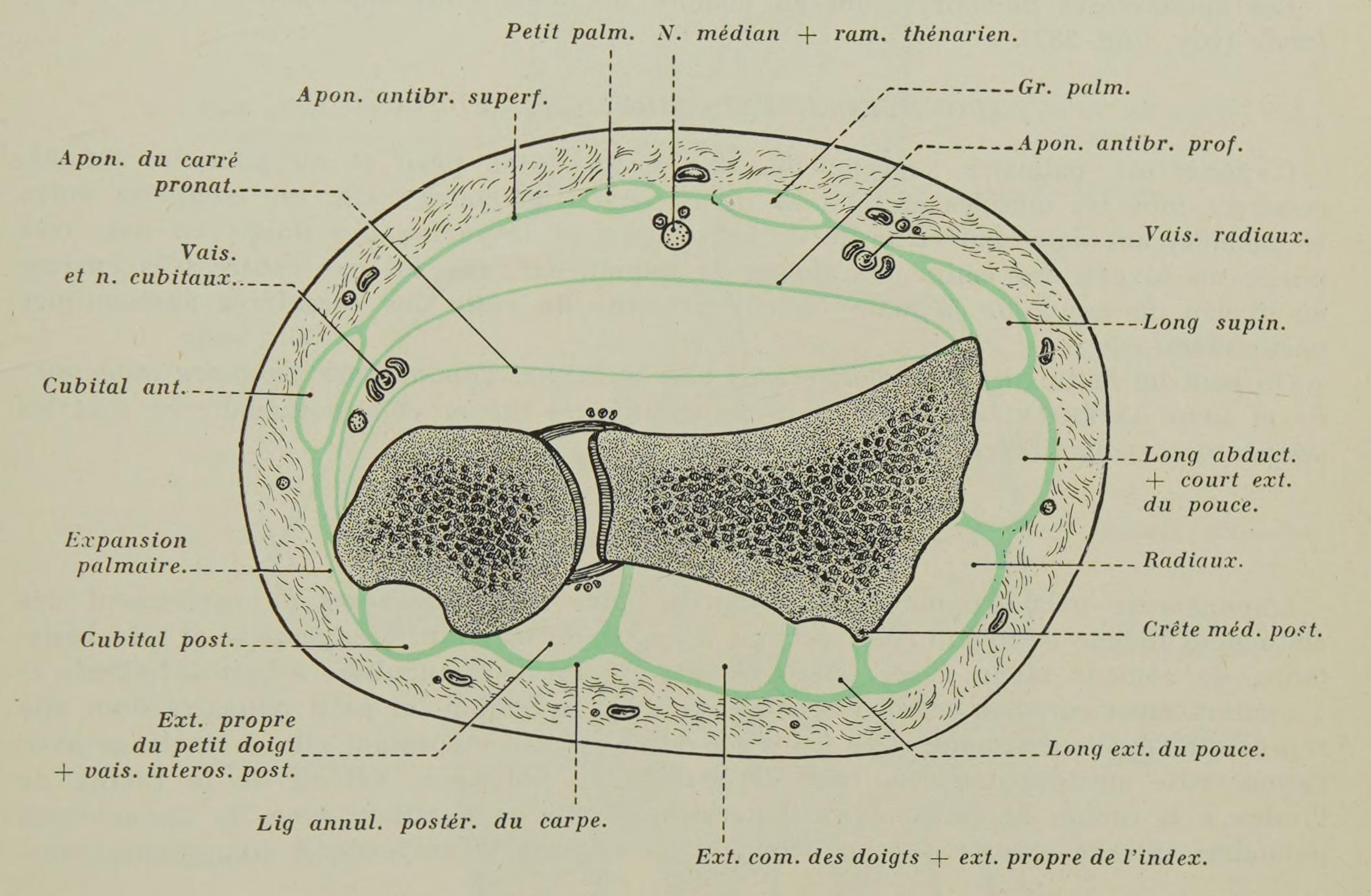

FIG. 284. — *Coupe transversale du poignet passant au niveau de l'articulation radio-cubitale inférieure, montrant la disposition des aponévroses et des coulisses ostéo-fibreuses* (main en supination) ; *côté droit, segment inférieur de la coupe* (demi-schématique).

sa face profonde aux gouttières creusées sur les faces postérieures des extrémités inférieures des deux os de l'avant-bras, c'est-à-dire aux coulisses ostéo-fibreuses précédemment décrites; *b)* et une *deuxième portion, interne,* plus ou moins développée suivant les sujets, qui correspond à l'*expansion palmaire* du ligament : cette portion entre dans la constitution du canal de Guyon (voy. : fig. 283 et 284).

Superficiellement le ligament annulaire postérieur du carpe répond au tissu cellulaire sous-cutané, aux vaisseaux et nerfs superficiels de la région (branche antérieure du radial, branche cutanée dorsale du cubital) et à la peau qui ne lui adhère que très faiblement.

APONÉVROSES DE LA MAIN

Nous distinguerons à la main d'après leur situation des *aponévroses palmaires* et des *aponévroses dorsales*.

A. — APONÉVROSES PALMAIRES

Les aponévroses palmaires sont au nombre de *deux*, l'une *superficielle*, l'autre *profonde* (voy. : fig. 287).

APONÉVROSE PALMAIRE SUPERFICIELLE

L'aponévrose palmaire superficielle, sous-jacente à la peau et au palmaire cutané, recouvre tous les muscles et tendons de la région palmaire : elle est comprise entre le ligament annulaire antérieur du carpe en haut et la racine des doigts en bas; très mince au niveau des éminences thénar et hypothénar, elle est par contre très épaisse au niveau du creux de la main où elle présente du reste des caractères anatomiques particuliers.

On peut lui distinguer *trois parties* : *a)* UNE MOYENNE, l'*aponévrose palmaire moyenne*; *b)* et DEUX LATÉRALES qui recouvrent les éminences thénar et hypothénar : ce sont les *aponévroses palmaires interne* et *externe*.

1. — ***Aponévrose palmaire moyenne.***

L'aponévrose palmaire moyenne, comprise entre les aponévroses de revêtement des éminences thénar et hypothénar, occupe le creux de la main; très épaisse et très résistante, de couleur blanc nacré, elle présente une forme triangulaire à base inférieure et à sommet supérieur. Son sommet se continue avec le tendon du petit palmaire dont elle représente l'épanouissement, et en l'absence de ce muscle inconstant elle se continue avec l'aponévrose antibrachiale. La base, irrégulière et festonnée, s'étend de la racine de l'index à la racine de l'auriculaire. Latéralement elle se continue avec les aponévroses palmaires interne et externe, qui occupent les régions thénarienne et hypothénarienne.

RAPPORTS. — Sa *face superficielle* répond au palmaire cutané, au tissu cellulaire sous-cutané et à la peau du creux de la main, à laquelle elle est rattachée par de nombreux tractus fibreux, abondants surtout au niveau des plis cutanés.

Sa *face profonde* recouvre la partie moyenne du ligament annulaire antérieur du carpe, les tendons fléchisseurs, les muscles lombricaux, l'arcade palmaire superficielle et les artères digitales, les branches terminales du médian, l'anastomose palmaire du médian et du cubital et l'origine des vaisseaux et nerfs collatéraux des quatre derniers doigts (voy. : fig. 251).

CONSTITUTION. — Du point de vue structural, l'aponévrose palmaire moyenne est une lame fibreuse formée de *fibres longitudinales rayonnées* et de *fibres transversales* (voy. : fig. 285 et 286).

a) Les ***fibres longitudinales rayonnées*** sont de beaucoup les plus importantes et les plus nombreuses : les unes, *superficielles*, proviennent de l'épanouissement du tendon du petit palmaire; les autres, *profondes*, moins nombreuses, se détachent du ligament annulaire antérieur du carpe.

Elles forment une nappe triangulaire, rayonnée de haut en bas, qui se dirige vers la racine des quatre derniers doigts; ces fibres longitudinales se condensent en avant des tendons fléchisseurs, alors qu'elles se raréfient au niveau des espaces intertendineux; elles forment ainsi quatre bandelettes fibreuses épaisses : ce sont les *bandelettes prétendineuses de Legueu et Juvara* (1); des *lamelles intertendineuses* très minces unissent ces bandelettes entre elles; leurs fibres constitutives n'atteignent jamais la commissure interdigitale correspondante; à l'union du tiers inférieur et des deux tiers supérieurs de la main, elles se perdent par pinceaux juxtaposés sur la face profonde du derme cutané palmaire.

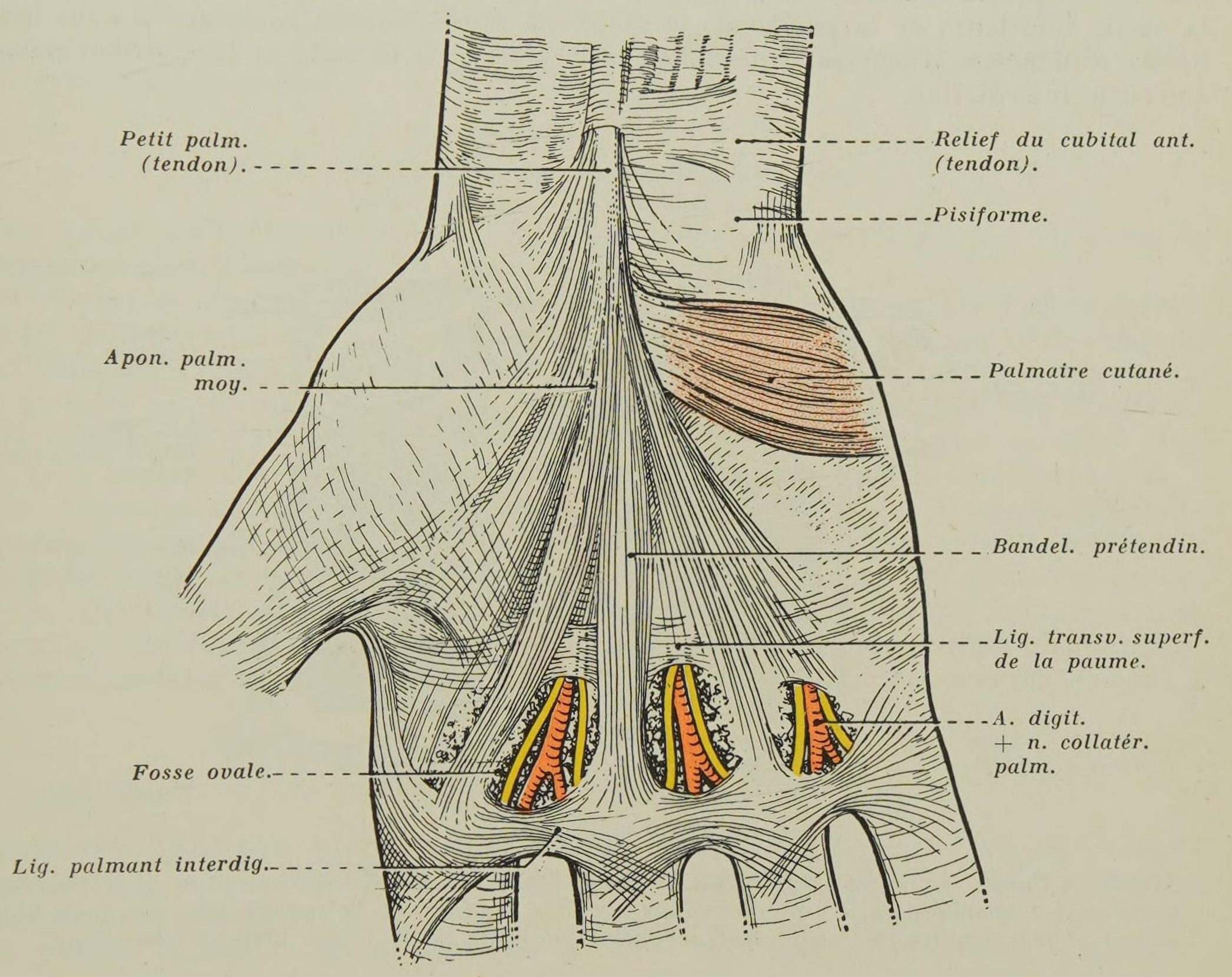

FIG. 285.

Aponévrose palmaire superficielle et muscle palmaire cutané; côté droit, vue antérieure.

A la partie inférieure de la main, chaque bandelette prétendineuse (une pour chacun des quatre derniers doigts) se divise en trois groupes de fibres : α) les *fibres moyennes* se fixent : les superficielles, sur la peau du pli de flexion digito-palmaire; les profondes, sur la gaine fibreuse du doigt correspondant; — β) les *fibres externes* et *internes*, dites *fibres perforantes*, forment des *cloisons sagittales* qui traversent le ligament transverse du métacarpe, et contournant obliquement les faces latérales de l'articulation métacarpo-phalangienne elles se fusionnent en arrière avec le tendon extenseur au niveau de la face

(1) Article à consulter : LEGUEU et JUVARA : Les aponévroses de la paume de la main. *Bulletin de la Société Anatomique de Paris*, 1892.

dorsale de la base de la première phalange (voy.: fig. 286); ces cloisons fibreuses remontent dans la paume de la main sans jamais atteindre la partie moyenne (Iselin).

Entre les origines des fibres perforantes, sur les bords latéraux des bandelettes prétendineuses, on voit se détacher de la face profonde de ces bandelettes des fibres à trajet arciforme, sous-jacentes aux tendons fléchisseurs; ces fibres se perdent sur l'aponévrose palmaire profonde et sur le ligament transverse du métacarpe : ce sont les *arcades sous-tendineuses* (voy. : fig. 286).

b) Les ***fibres transversales*** sont pour la plupart profondes, donc sous-jacentes aux bandelettes prétendineuses et aux lamelles intertendineuses; en plus elles n'existent qu'à la partie inférieure de la paume de la main, où elles donnent naissance à deux formations : le ligament transverse superficiel de la paume de la main et le ligament palmaire antérieur interdigital :

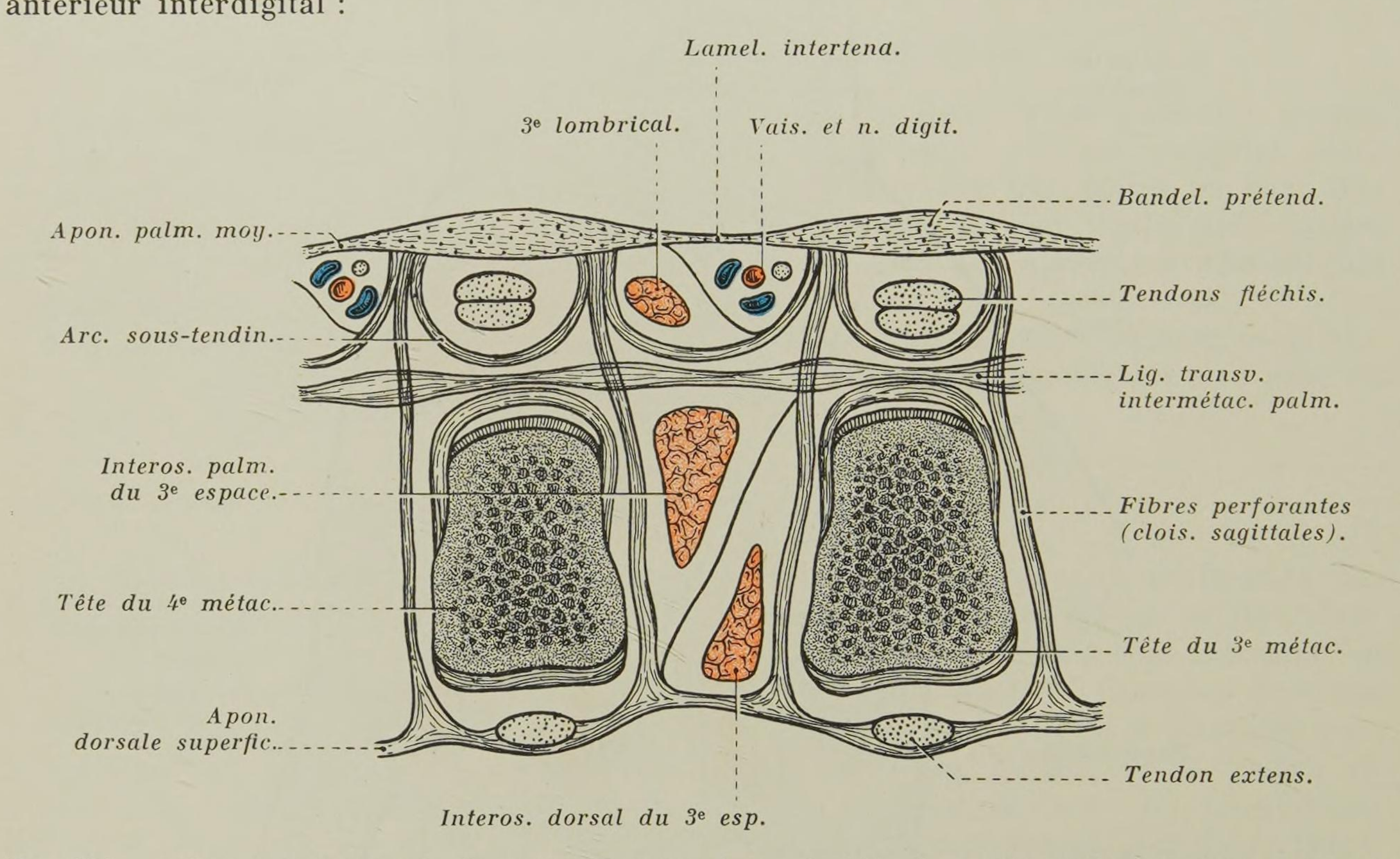

FIG. 286. — *Coupe transversale de la main passant par la tête des métacarpiens montrant la disposition des aponévroses, leurs connexions avec les tendons et la constitution des gaines tendineuses et intertendineuses; côté droit, segment inférieur de la coupe* (demi-schématique).

α) Le **ligament transverse superficiel de la paume** est situé au niveau de la tête des métacarpiens; il s'étend de la commissure du pouce à la partie inférieure de l'éminence hypothénar; il est surtout apparent entre les bandelettes prétendineuses; son bord inférieur net dessine trois arcades à concavité inférieure, comprises entre les quatre bandelettes prétendineuses (voy. : fig. 285).

Il est constitué par deux sortes de fibres : les unes, *courtes,* qui vont d'une bandelette à l'autre; les autres, *longues,* qui vont de la racine de l'index à celle de l'auriculaire.

β) Le **ligament palmaire antérieur interdigital** *(ligament palmant interdigital* ou *ligamentum natatorium)* est l'équivalent du ligament transverse interdigital de la plante du pied; il est situé à 2 centimètres environ au-dessous du précédent; il présente l'aspect d'une bandelette transversale, légèrement concave en haut; il s'étend de la commissure du pouce au bord interne de l'articulation métacarpo-phalangienne du petit doigt; son bord

supérieur est net et bien marqué; son bord inférieur est festonné et empiète sur la face palmaire de la première phalange.

Il est constitué par deux sortes de fibres : les unes, *courtes, interdigitales,* s'étendent entre les gaines fibreuses de deux doigts voisins; les autres, *longues* et *arquées,* se perdent sur les bandelettes prétendineuses et sur la face profonde des téguments de la première phalange des doigts (voy. : fig. 285).

Les fibres transversales des deux ligaments précédents délimitent avec les quatre bandelettes prétendineuses trois orifices ovalaires où l'aponévrose palmaire moyenne est déhiscente : ce sont les *fosses ovales* de la paume de la main; sur une dissection, elles laissent entrevoir dans la profondeur la bifurcation des artères digitales et les nerfs collatéraux palmaires destinés aux quatre derniers doigts (voy. : fig. 285).

Le ligament palmaire antérieur interdigital limite la flexion d'un doigt quand les autres doigts restent en extension.

2. — *Aponévrose palmaire externe.*

L'*aponévrose palmaire externe* ou *aponévrose thénar* est très mince; peu résistante et transparente, elle recouvre les muscles de l'éminence thénar.

Elle s'insère en dehors sur le bord externe du premier métacarpien; elle tapisse successivement de dehors en dedans l'opposant, le court abducteur et le court fléchisseur du pouce; puis elle s'insinue entre les tendons fléchisseurs communs et l'adducteur du pouce, pour se fixer sur le bord antérieur du troisième métacarpien en dedans des insertions métacarpiennes de l'adducteur transverse (voy. : fig. 287); de sa face profonde, elle détache de minces cloisons celluleuses qui s'interposent entre les muscles thénariens.

Si on l'envisage sur une coupe transversale de l'éminence thénar, on peut distinguer à l'aponévrose palmaire externe trois parties qui sont : *a)* une partie externe ou superficielle qui recouvre le court abducteur et l'opposant du pouce; *b)* une partie interne ou profonde qui tapisse la face antérieure de l'adducteur du pouce et qui est sous-jacente aux tendons fléchisseurs communs; *c)* et une partie intermédiaire de raccordement, disposée dans un plan presque sagittal, qui tapisse le bord externe du court fléchisseur du pouce.

3. — *Aponévrose palmaire interne.*

L'*aponévrose palmaire interne,* ou *aponévrose hypothénar,* est également très mince : elle présente la même disposition que l'aponévrose palmaire externe ; elle recouvre les muscles hypothénariens.

Elle s'insère en dedans sur le pisiforme et sur le bord interne du cinquième métacarpien (voy. : fig. 287) ; elle recouvre successivement de dedans en dehors l'opposant, l'abducteur et le court fléchisseur du petit doigt, qu'elle sépare des tendons fléchisseurs communs; puis elle se fixe finalement sur l'apophyse unciforme de l'os crochu et sur le bord antérieur du cinquième métacarpien, en avant et en dedans des insertions du quatrième interosseux palmaire (voy. : fig. 287).

Superficiellement elle est recouverte par le muscle palmaire cutané.

APONÉVROSE PALMAIRE PROFONDE

L'*aponévrose palmaire profonde* ou *aponévrose interosseuse palmaire* est située sous les tendons fléchisseurs; elle s'étale sur la face antérieure des interosseux et des métacarpiens, mais elle se trouve interrompue au niveau du troisième métacarpien par l'insertion du faisceau métacarpien de l'adducteur du pouce (adducteur transverse) (voy. : fig. 287).

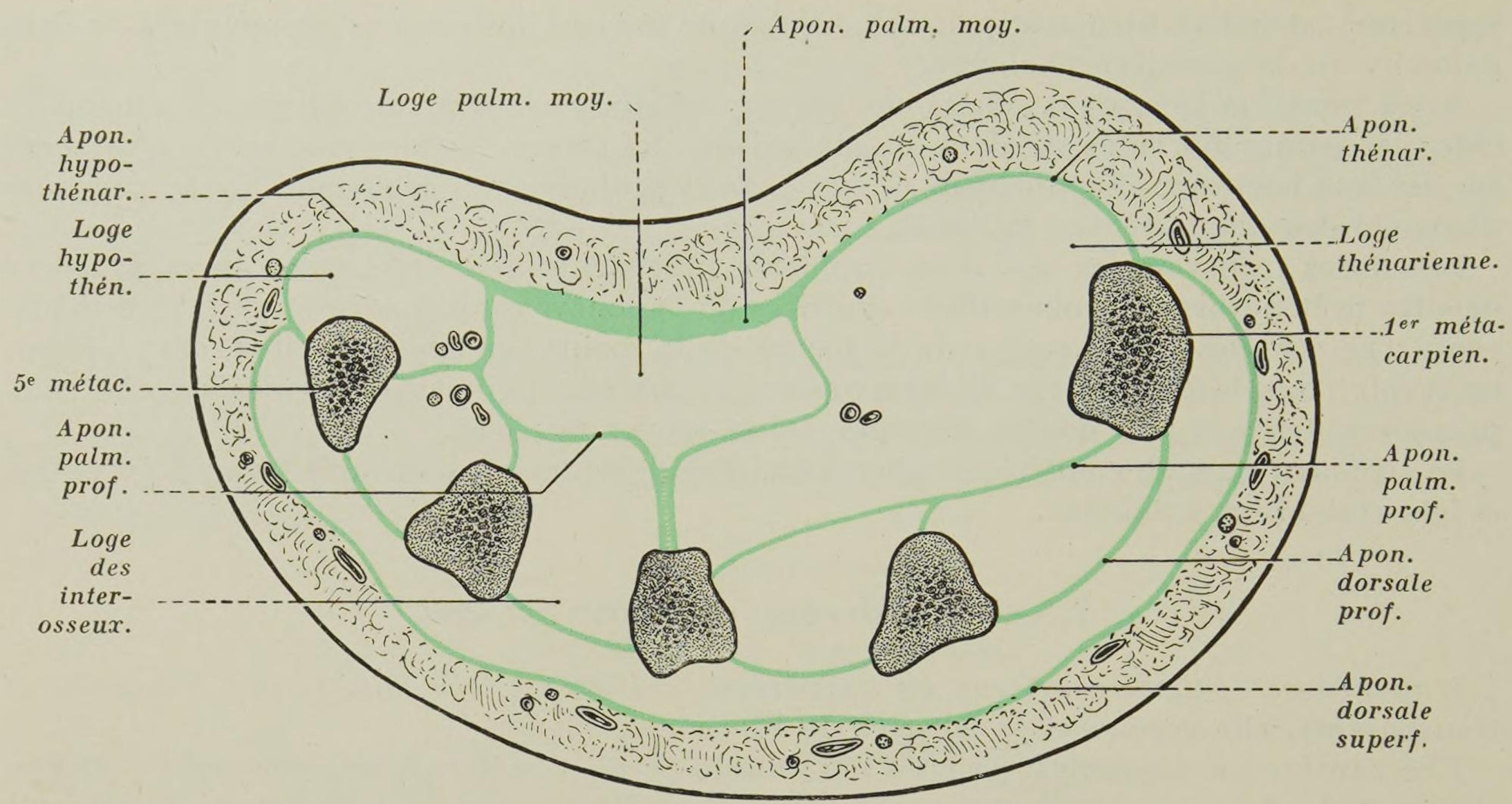

FIG. 287. — *Aponévroses et loges de la main vues sur une coupe transversale passant par les métacarpiens ; côté droit, segment inférieur de la coupe* (demi-schématique).

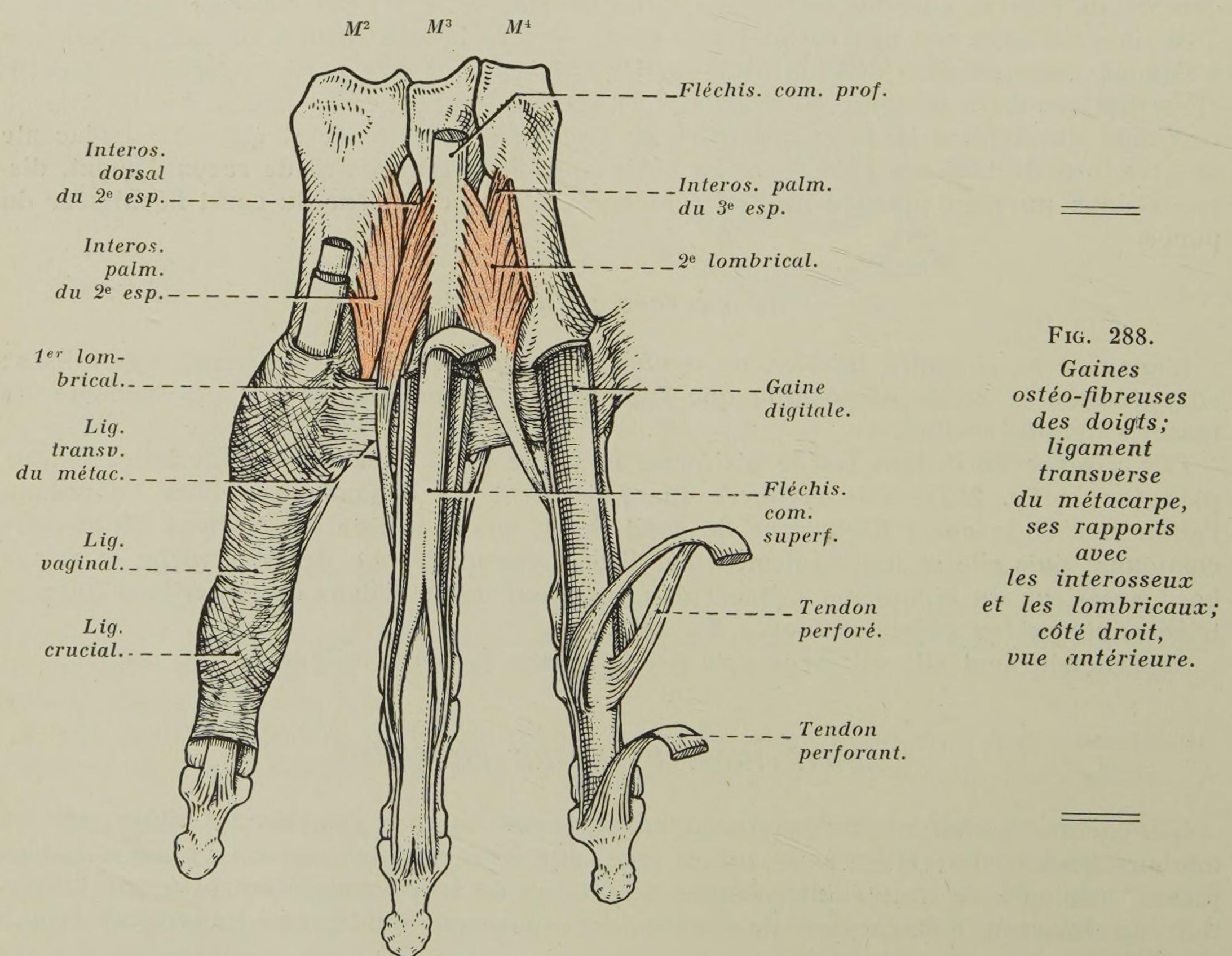

FIG. 288. *Gaines ostéo-fibreuses des doigts; ligament transverse du métacarpe, ses rapports avec les interosseux et les lombricaux; côté droit, vue antérieure.*

Très mince et celluleuse dans ses trois quarts supérieurs, elle se perd en haut sur le revêtement fibreux des articulations carpo-métacarpiennes et carpiennes ; elle est par contre relativement épaisse dans son quart inférieur, où elle forme, en avant des quatre dernières articulations métacarpo-phalangiennes, le *ligament transverse du métacarpe (ligament transverse intermétacarpien palmaire)* (voy. : fig. 288) ; ce ligament, équivalent du ligament transverse du métatarse au pied, s'étend de l'articulation métacarpo-phalangienne de l'index à celle de l'auriculaire et adhère intimement à la face antérieure des articulations homonymes des quatre derniers doigts, et plus spécialement au fibro-cartilage glénoïdien.

Cette aponévrose répond : *a)* par sa face profonde, aux quatre derniers métacarpiens, aux muscles interosseux et aux articulations métacarpo-phalangiennes; *b)* par sa face superficielle, aux tendons fléchisseurs communs, aux lombricaux, aux vaisseaux et nerfs digitaux qui la séparent de l'aponévrose palmaire moyenne ; ainsi donc, le ligament transverse du métacarpe sépare au niveau de chaque espace intermétacarpien les tendons interosseux des tendons lombricaux (voy. : fig. 288).

L'aponévrose palmaire profonde est rattachée à l'aponévrose palmaire moyenne, d'une part par le système des fibres perforantes, et d'autre part par le système des arcades sous-tendineuses (voy. : fig. 286).

GAINES TENDINEUSES ET INTERTENDINEUSES

De cette disposition anatomique, il résulte que les deux aponévroses palmaires superficielle et profonde délimitent entre elles, dans la paume de la main, un espace qui contient les tendons fléchisseurs communs, les muscles lombricaux, les vaisseaux et les nerfs digitaux; cet espace fait suite au canal carpien; il se divise, à la partie inférieure de la paume de la main, en huit tunnels fibreux, par suite de la présence des *cloisons sagittales* que forment les fibres perforantes; ces huit tunnels ou gaines fibreuses se subdivisent en: *a) quatre gaines tendineuses* destinées aux tendons fléchisseurs communs; *b)* et *quatre gaines intertendineuses* destinées aux muscles lombricaux (la plus externe, correspondant au premier lombrical, n'est cependant pas intertendineuse); ces dernières, plus étroites et plus courtes que les précédentes, comprennent également les vaisseaux et nerfs digitaux et ceux-ci sont séparés des lombricaux par une mince cloison celluleuse (voy. : fig. 286).

LOGES DE LA PAUME DE LA MAIN

La paume de la main comprend *quatre loges musculo-tendineuses* qui sont situées entre les différentes aponévroses palmaires; ce sont : la loge palmaire moyenne, la loge palmaire externe, la loge palmaire interne et la loge des interosseux (voy. : fig. 287).

1° La **loge palmaire moyenne** correspond au creux de la main, elle est comprise entre l'aponévrose palmaire moyenne d'une part et les aponévroses palmaires profonde et externe d'autre part; latéralement, elle est limitée par les portions réfléchies des aponévroses palmaires externe et interne; elle contient les tendons fléchisseurs profonds, leurs gaines synoviales, les lombricaux, l'arcade palmaire superficielle, les vaisseaux et les nerfs digitaux.

2° La **loge palmaire externe** ou *loge thénarienne* est comprise entre l'aponévrose palmaire externe, l'aponévrose palmaire profonde (segment situé en dehors du troisième métacarpien) et le premier métacarpien; elle contient les quatre muscles thénariens, le tendon du fléchisseur propre du pouce et sa gaine synoviale.

3° La **loge palmaire interne** ou *loge hypothénarienne,* la plus petite des trois, est comprise entre l'aponévrose palmaire interne, l'aponévrose palmaire profonde et le cinquième métacarpien; elle contient les trois muscles hypothénariens annexés au petit doigt.

4° La **loge des interosseux** est comprise entre l'aponévrose palmaire profonde (aponévrose interosseuse palmaire) en avant; l'aponévrose dorsale profonde (aponévrose interosseuse dorsale) en arrière; latéralement, elle est délimitée par les métacarpiens chefs de file, c'est-à-dire le premier et le cinquième. Cette loge est subdivisée, par les deuxième, troisième et quatrième métacarpiens, en quatre loges secondaires qui comprennent respectivement les muscles interosseux palmaires et dorsaux de l'espace correspondant (voy. : fig. 287).

B. — APONÉVROSES DORSALES

Les aponévroses dorsales de la main sont au nombre de *deux,* l'une *superficielle,* l'autre *profonde* (voy. : fig. 287).

1° L'**aponévrose dorsale superficielle** est très mince; sous-jacente aux téguments, elle recouvre les tendons extenseurs des doigts. Elle s'insère en dehors sur le bord externe du premier métacarpien, et en dedans sur le bord interne du cinquième métacarpien; en haut, elle se continue avec le bord inférieur du ligament annulaire dorsal du carpe, et en bas, elle se perd sur les tendons extenseurs à la face dorsale de la première phalange.

Superficiellement, elle est recouverte par les vaisseaux et nerfs superficiels du dos de la main, le réseau veineux dorsal, les rameaux terminaux de la branche sensitive du nerf radial et de la branche cutanée dorsale du cubital.

2° L'**aponévrose dorsale profonde** ou **aponévrose interosseuse dorsale** est une mince toile celluleuse, encore beaucoup plus mince que la précédente; sous-jacente aux tendons extenseurs, elle recouvre la face dorsale des métacarpiens et des interosseux dorsaux.

Entre les deux aponévroses dorsales glissent les tendons extenseurs, l'artère radiale, ses branches collatérales dorsales et ses veines satellites; une nappe de tissu celluleux lâche de glissement favorise les mouvements des tendons extenseurs au niveau de cet espace (espace celluleux dorsal).

ARTÈRES DU MEMBRE SUPÉRIEUR

Hormis quelques artères destinées à la *région scapulaire* et à *l'épaule* qui proviennent des branches scapulaires de la sous-clavière, toutes les artères du membre supérieur sont fournies directement ou indirectement par l'*artère axillaire* ; cette dernière représentant le *tronc initial* de distribution de la vascularisation artérielle de ce membre (1).

ARTÈRE AXILLAIRE

L'artère axillaire est un gros tronc artériel situé dans le creux de l'aisselle qu'elle traverse obliquement en diagonale; c'est à la fois un *tronc de passage* qui se continue plus bas par l'humérale et un *tronc nourricier* destiné aux parois du creux de l'aisselle, à la paroi latérale du thorax et à l'épaule.

ORIGINE. TRAJET. TERMINAISON. — Elle naît au *hile* du membre supérieur, au niveau du milieu de la face inférieure de la clavicule, où elle continue la sous-clavière; de là elle traverse le creux axillaire en suivant de près sa paroi antérieure; elle croise successivement les faces postérieures du petit et du grand pectoral, puis elle se termine au niveau du bord inférieur du tendon du grand pectoral, à 2 centimètres en dedans de son insertion humérale; là elle aborde la loge antérieure du bras en se continuant par l'artère humérale.

DIRECTION. — Sa direction est variable suivant la position du bras : 1° lorsque le bras est pendant le long du corps, elle est oblique en bas et en dehors et présente dans son ensemble une légère courbure concave en bas et en dedans ; 2° lorsque le bras est étendu horizontalement, comme dans la position de ligature, elle est rectiligne et horizontale; 3° enfin lorsque le bras est élevé verticalement, elle décrit une courbe à concavité supérieure.

DIMENSIONS. — Sa *longueur* varie entre 8 et 12 centimètres. Son *calibre* moyen est de 6 à 8 millimètres de diamètre.

RAPPORTS

Nous envisagerons successivement ses rapports avec les parois du creux axillaire, puis avec le contenu du creux.

---

(1) Ouvrage à consulter : Salmon et Dor : *Artères des muscles des membres et du tronc.* Masson et Cie, éditeurs, Paris, 1933.

1. — *Rapports avec les parois du creux de l'aisselle.*

Le bras étant en abduction moyenne, le creux de l'aisselle présente la forme d'une pyramide quadrangulaire à base inférieure et à sommet supérieur; on peut lui considérer quatre parois, antérieure, interne, postérieure et externe, une base et un sommet.

*1° **Paroi antérieure.*** — La paroi antérieure contre laquelle est plaqué le paquet vasculo-nerveux du creux de l'aisselle comprend *deux plans,* l'un superficiel, l'autre profond (voy. : fig. 289 et 290).

a) Le ***premier plan*** ou ***plan superficiel*** est représenté par le grand pectoral contenu dans sa gaine aponévrotique et par les faisceaux claviculaires du deltoïde *(plan musculaire delto-pectoral).*

Le bord supérieur du grand pectoral, oblique en bas et en dehors, délimite avec le bord antérieur du deltoïde le *sillon delto-pectoral* que l'on utilise chirurgicalement dans la résection de la tête humérale (Ollier); dans ce sillon, partiellement comblé par du tissu cellulo-graisseux, cheminent la veine céphalique qui s'incurve un peu au-dessous de la clavicule pour devenir profonde, un rameau artériel descendant issu de la branche acromiale de l'acromio-thoracique et un (parfois deux) tronc collecteur lymphatique (tronc interdelto-pectoral).

A sa partie supérieure, c'est-à-dire sous la clavicule, ce sillon s'élargit et détermine une fossette longue de 4 à 5 centimètres, triangulaire à base supérieure claviculaire et à sommet inférieur : c'est la *fossette de Mohrenheim* ou *fossette sous-claviculaire de Gerdy,* dans laquelle se logent deux ou trois petits ganglions lymphatiques sus-jacents à la crosse de la céphalique : ce sont *les ganglions d'Aubry-Morestin.* Par cette fossette on peut comprimer l'artère axillaire contre la deuxième côte chez les sujets amaigris.

Le bord inférieur du grand pectoral forme la limite antérieure de la base du creux de l'aisselle.

b) Le ***deuxième plan*** ou ***plan profond*** est représenté par le petit pectoral et l'aponévrose clavi-coraco-axillaire de Richet *(plan musculo-aponévrotique).*

Il est disposé dans un plan frontal, de forme triangulaire; compris entre la face inférieure de la clavicule, le bord interne du coraco-huméral et la base du creux de l'aisselle; l'aponévrose clavi-coraco-axillaire se dédouble en haut pour engainer le sous-clavier en même temps que, sur la clavicule, elle se fixe sur les lèvres antérieure et postérieure de la gouttière du sous-clavier; puis elle se dédouble à nouveau pour engainer le petit pectoral.

Ce plan comprend ainsi *trois parties* : α) une *supéro-interne* située au-dessus du petit pectoral, c'est l'*aponévrose clavi-pectorale,* de forme triangulaire à base thoracique et à sommet coracoïdien; elle est perforée par la veine céphalique, l'artère acromio-thoracique et des branches nerveuses destinées au grand pectoral; — β) une *moyenne* qui correspond à la *gaine du petit pectoral*; ce muscle triangulaire, tendu entre la face externe des troisième, quatrième et cinquième côtes, et le bord interne de l'apophyse coracoïde, croise en X le trajet de l'artère; — γ) et une *inféro-externe* située au-dessous du petit pectoral qui correspond au *ligament suspenseur de l'aisselle* ou *ligament de Gerdy*; ce ligament, de forme triangulaire, se fixe en dehors sur le coraco-brachial où, très aminci, il se fusionne avec son aponévrose d'enveloppe et en bas, à la face profonde de la peau derrière le bord inférieur du grand pectoral où son insertion détermine un sillon transversal, le *sillon de Gerdy* (voy. : fig. 277 et 290).

Ces deux plans sont séparés par une mince nappe de tissu cellulo-graisseux.

*2° **Paroi interne.*** — La paroi interne, convexe en dehors, est constituée par la paroi latérale du thorax, représentée à ce niveau par les trois premiers espaces intercostaux,

les côtes correspondantes et les digitations supérieures du muscle grand dentelé ; ce muscle est recouvert de son aponévrose, dans laquelle chemine verticalement le long nerf du grand dentelé, ou nerf respiratoire externe de Charles Bell.

Sur cette paroi se trouvent appliqués les vaisseaux mammaires externes et leurs branches; au niveau des espaces intercostaux s'échappent les rameaux perforants latéraux des nerfs intercostaux pour gagner le creux de l'aisselle (voy. : fig. 289 et 291).

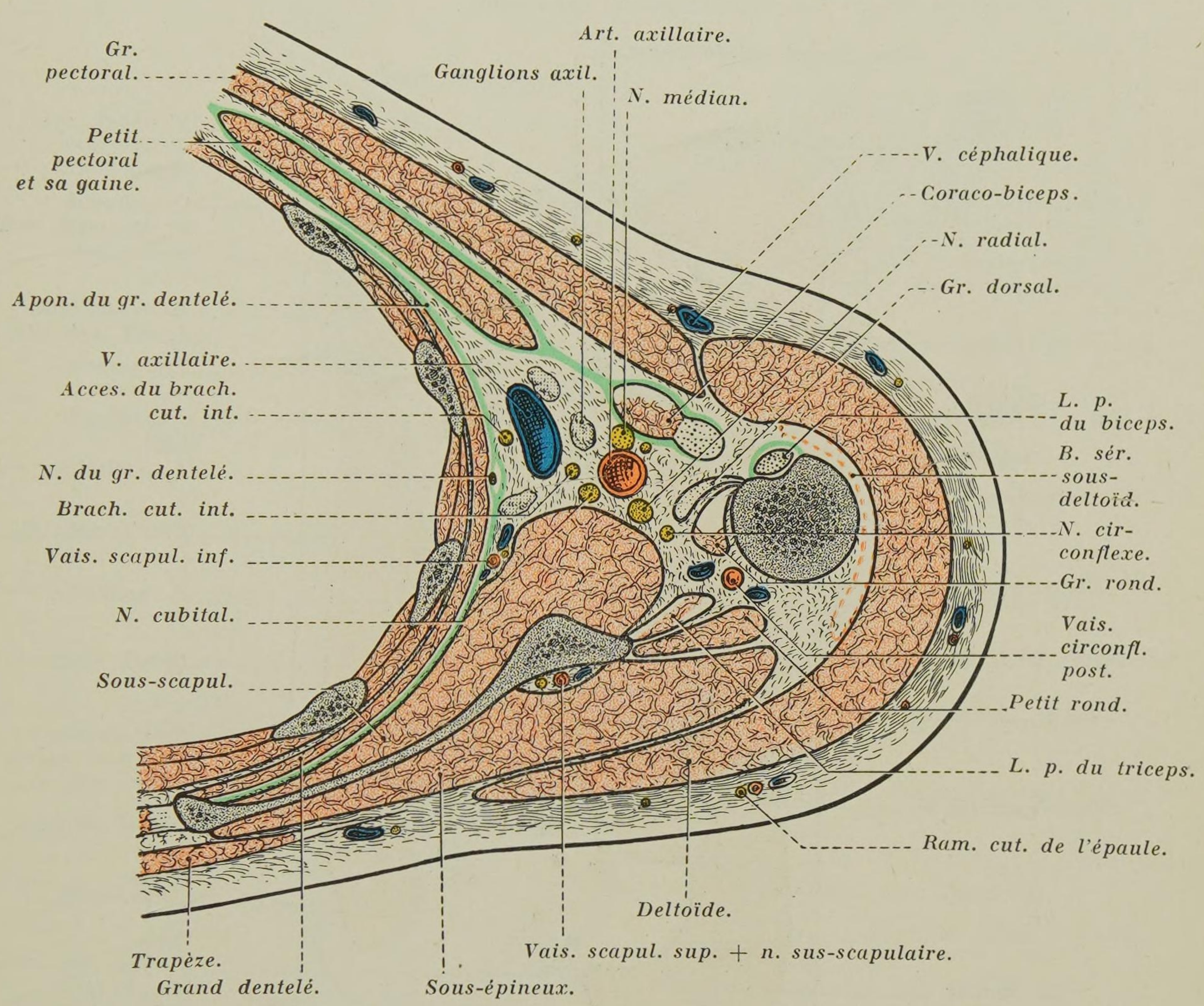

FIG. 289. — *Coupe transversale de l'épaule passant un peu au-dessous du col chirurgical de l'humérus montrant les parois et les éléments du creux de l'aisselle; côté droit, segment inférieur de la coupe.* Le musculo-cutané est figuré immédiatement en dehors du nerf médian.

*3° **Paroi postérieure.*** — La paroi postérieure est représentée de haut en bas par le sous-scapulaire qui tapisse la face antérieure de l'omoplate, et par le grand rond et le grand dorsal; le tendon du grand dorsal, incurvé contre le bord inférieur du grand rond, remonte obliquement en dehors sur la face antérieure de ce muscle pour s'insérer dans la coulisse bicipitale; avant de s'insérer sur l'humérus les tendons des muscles grand dorsal et grand rond s'engagent sous l'*arcade de Struthers* (voy. : fig. 289 et 290).

La longue portion du triceps, située sur un plan postérieur à ces deux muscles, divise l'espace triangulaire à base humérale compris entre le grand rond et le bord inférieur du sous-scapulaire en *deux espaces* secondaires : *a)* l'un, *externe,* le *trou carré de Velpeau,* limité en haut par le sous-scapulaire et le petit rond; en bas par le grand

rond; en dedans par la longue portion du triceps et en dehors par le col chirurgical de l'humérus; — *b)* l'autre, *interne,* le *triangle omo-tricipital,* limité en haut par le sous-scapulaire et le petit rond, en bas par le grand rond et en dehors par la longue portion du triceps; dans le trou carré de Velpeau s'engagent les vaisseaux circonflexes postérieurs et le nerf circonflexe; dans le triangle omo-tricipital passent les vaisseaux scapulaires inférieurs (voy. : fig. 196).

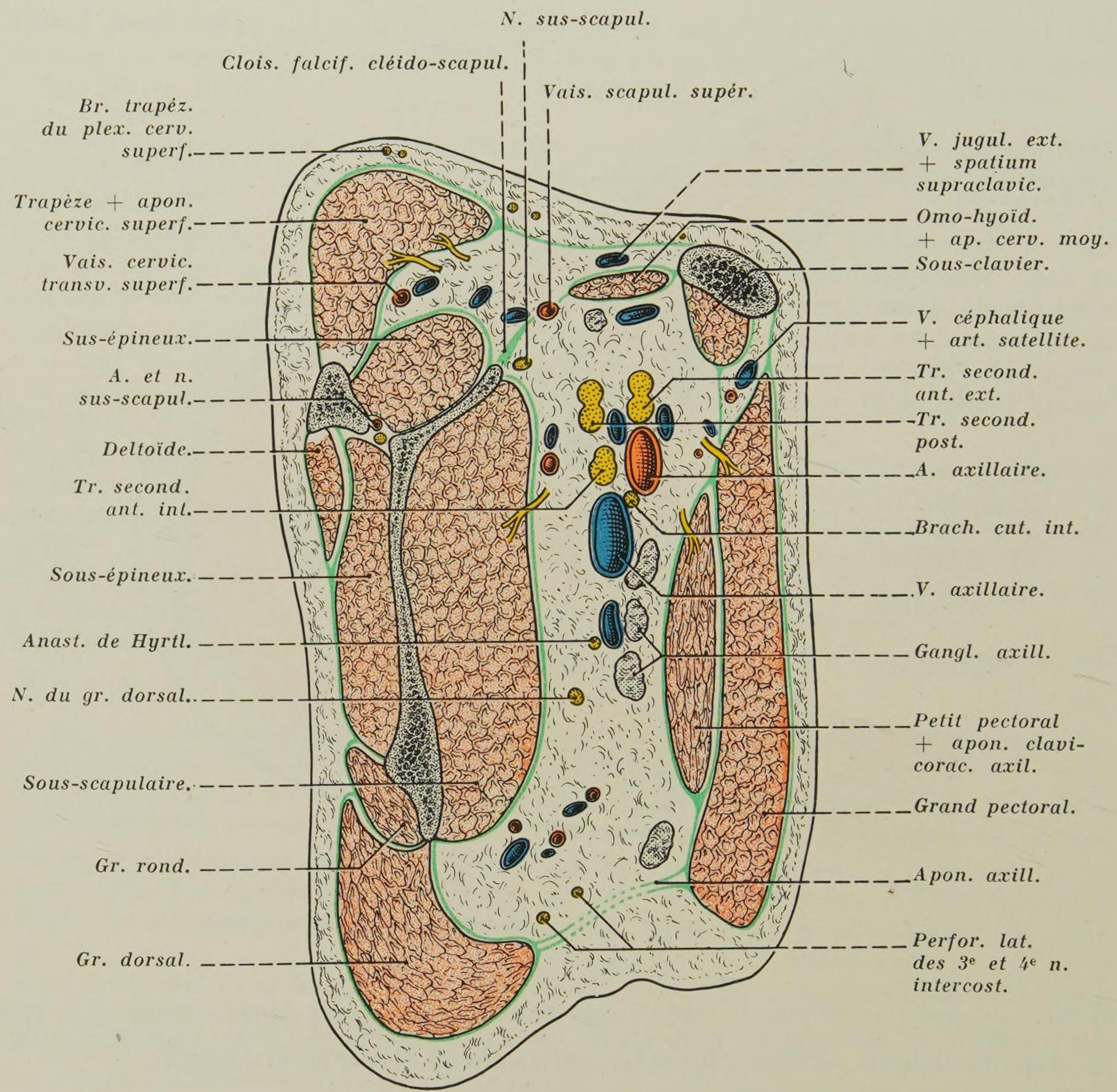

FIG. 290. — *Coupe sagittale du creux axillaire droit montrant la constitution des parois et les rapports vasculo-nerveux; segment interne de la coupe* (d'après E. PERNKOPF).

4° **Paroi externe.** — La paroi externe, très étroite, est représentée par le *muscle coraco-brachial, muscle satellite de l'artère axillaire,* et par la courte portion du biceps; enfin, dans le dièdre formé par ces muscles et le tendon du sous-scapulaire, la paroi externe est représentée par la face interne de l'articulation scapulo-humérale, et par le col chirurgical de l'humérus.

Dans le creux axillaire, l'artère suit la paroi antérieure, tout en se rapprochant de plus en plus de la paroi externe, au fur et à mesure qu'on la considère plus bas et

plus en dehors; elle s'éloigne des parois interne et postérieure dont elle reste séparée par une nappe cellulo-graisseuse interscapulo-thoracique, dans laquelle sont situés de nombreux ganglions lymphatiques (ganglions axillaires) (voy. : fig. 289 et 291).

5° **Base.** — La base du creux de l'aisselle, surtout lorsque le bras est en abduction (position de ligature), est excavée et de forme quadrilatère; elle est délimitée en avant

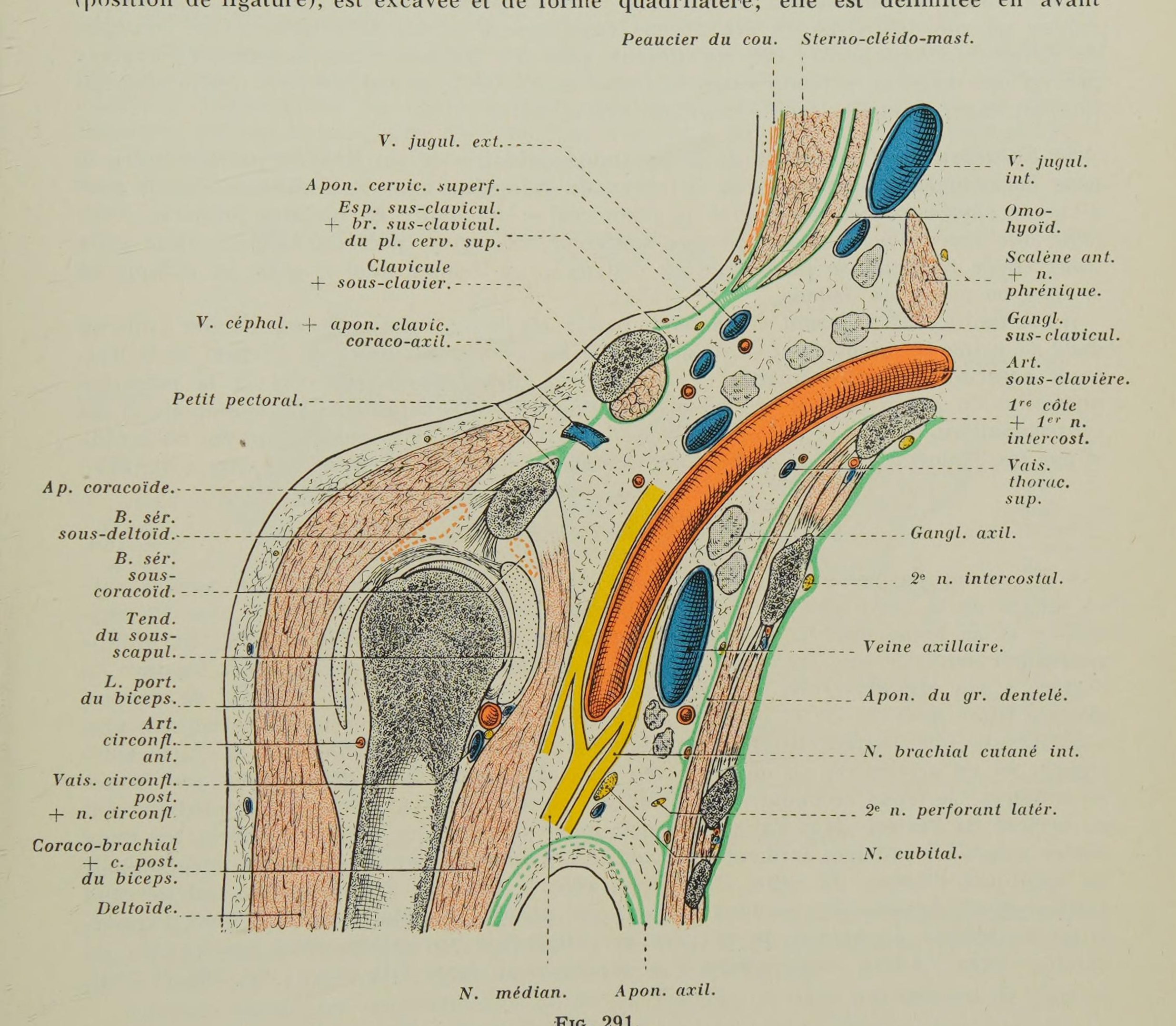

FIG. 291.

Coupe frontale intéressant l'articulation de l'épaule et l'espace clavi-coraco-costal; côté droit, segment postérieur de la coupe (demi-schématique).

par le bord inférieur du grand pectoral et en arrière par le bord inférieur du grand dorsal.

Elle comprend la peau, le tissu cellulaire sous-cutané et *deux aponévroses axillaires*, l'une superficielle, l'autre profonde.

L'*aponévrose superficielle*, très mince, est tendue entre le bord inférieur du grand pectoral et le bord inférieur des muscles grand dorsal et grand rond; elle se continue en dehors avec l'aponévrose brachiale (voy. : fig. 200).

L'*aponévrose profonde* ou *fascia axillaris,* plus épaisse, de forme quadrilatère, est oblique en bas, en arrière et en dedans; en avant, elle s'unit au ligament de Gerdy qu'elle semble continuer; en arrière, elle adhère à l'aponévrose du grand dorsal; en dedans, elle tapisse l'aponévrose du grand dentelé où elle se perd sans lui adhérer; en dehors, elle s'unit à l'aponévrose du coraco-biceps et au bord externe de l'omoplate.

Très mince et déhiscente en dedans et à sa partie moyenne, elle est épaisse en dehors où elle détermine un arc fibreux curviligne à concavité externe : *l'arc axillaire de Langer (achselbogen)*; cet arc fibreux peut être parfois et accessoirement remplacé par un *arc musculaire* tendu entre le grand dorsal et le grand pectoral (cette disposition est exceptionnelle) (voy. : fig. 277, 278 et 291).

6° ***Sommet.*** — Le sommet de la pyramide axillaire est un lieu de passage entre la base du creux sus-claviculaire et le creux de l'aisselle : nous le désignons sous le nom d'*espace clavi-coraco-costal* (*canal* ou *fente costo-claviculaire* de certains auteurs). Véritable *hile vasculo-nerveux* du membre supérieur, cet espace présente l'aspect d'une fente transversale triangulaire plus large en dedans qu'en dehors, dont le plan est oblique en arrière, en bas et en dedans.

Il est limité : *a) en avant* et *en haut,* par la clavicule, le muscle sous-clavier contenu dans sa gaine (dédoublement de l'aponévrose clavi-coraco-axillaire de Richet) et le ligament coraco-claviculaire interne; *b) en dedans,* par la première côte et la première digitation du grand dentelé; *c) en arrière,* par les bords supérieurs de l'omoplate et du sous-scapulaire et par le scalène postérieur; *d)* et *en dehors,* par l'apophyse coracoïde et par les ligaments coraco-claviculaires (ligaments conoïde et trapézoïde) (voy. : fig. 292).

2. — *Rapports à l'origine.*

A ce niveau, l'artère axillaire entre dans le creux de l'aisselle; elle est sous-jacente au milieu de la clavicule; elle entre en rapport : *a) en avant* et *en haut,* avec le sous-clavier et sa gaine dont la sépare assez souvent un ganglion lymphatique du groupe sous-claviculaire; le nerf du grand pectoral, excellent point de repère pour la ligature de l'artère à son origine, croise obliquement sa face antérieure; *b) en avant* et *en dedans,* avec le tronc sous-clavier et la veine axillaire; cette veine souvent énorme, toujours plus volumineuse que l'artère (parfois double), peut déborder partiellement sa face antérieure; *c) en arrière,* et *en dehors,* avec le plexus brachial constitué par ses troncs secondaires : le tronc secondaire postérieur, le plus volumineux, est placé immédiatement en arrière de l'artère dans l'angle compris entre la première côte et l'artère; les deux autres troncs secondaires forment une gouttière à concavité antéro-interne contre laquelle est appliquée l'artère; *d)* enfin, *en arrière,* avec le nerf du grand dentelé qui descend verticalement derrière les cordons nerveux du plexus brachial pour pénétrer l'aponévrose du muscle au niveau de sa première digitation (première côte) (pour plus de détails, voyez : *Artère sous-clavière à sa terminaison,* tome III) (voy. : fig. 292 et 294).

3. — *Rapports avec le contenu du creux de l'aisselle.*

Les principaux organes qui composent le paquet vasculo-nerveux du creux axillaire se disposent autour de l'artère axillaire qui représente en quelque sorte l'*organe directeur* du creux de l'aisselle.

Dans son trajet, cette artère va constituer l'*axe* d'un important pédicule vasculo-nerveux dont les éléments qui l'accompagnent d'un bout à l'autre du creux représentent les rapports les plus intimes et aussi les plus importants. Dans la pyramide axillaire, ce pédicule chemine depuis le sommet du creux (espace clavi-coraco-costal) jusqu'au bord inférieur du tendon du grand pectoral, obliquement de haut en bas, d'arrière en avant et de dedans en dehors (le bras supposé pendant le long du corps) affectant ainsi

à son origine ses rapports les plus immédiats avec la paroi interne du creux de l'aisselle, et à sa terminaison avec ses parois antérieure et externe.

Le *croisement en X de l'artère axillaire et du petit pectoral* permet d'envisager trois portions à cette artère, qui sont respectivement situées au-dessus, en arrière et au-dessous de ce muscle.

1° ***Au-dessus du petit pectoral,*** l'artère axillaire entre en rapport :

En dedans, avec la *veine axillaire* qui, plus volumineuse que l'artère, la déborde quelque peu en arrière, mais surtout en avant, tendant à dégager son versant interne; cette veine adhère à l'aponévrose clavi-pectorale, disposition qui explique sa béance en cas de blessures, partant la possibilité d'embolie gazeuse; cette veine reçoit à ce niveau et sur sa face antérieure la crosse de la céphalique, qui avant de s'aboucher croise la face antérieure de l'artère axillaire; le canal collatéral veineux qui croise également la face antérieure de l'artère; les veines acromio-thoraciques et les veines thoraciques supérieures; elle reçoit parfois aussi une anastomose de la veine jugulaire externe lorsque celle-ci ne se jette pas directement dans la crosse de la céphalique,

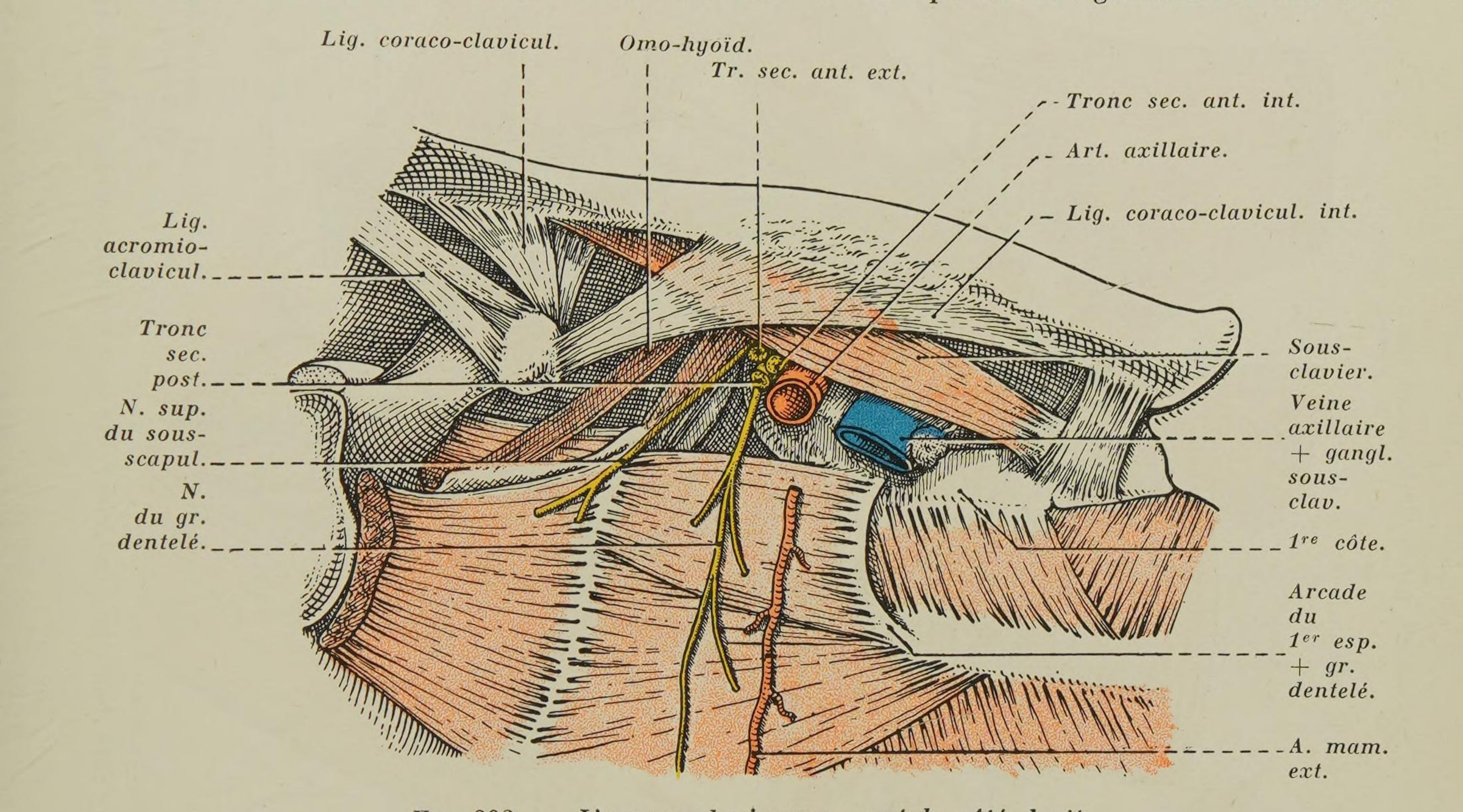

FIG. 292. — *L'espace clavi-coraco-costal; côté droit.*

Le tronc secondaire antéro-interne croise en écharpe la face postérieure de l'artère pour lui devenir interne un peu plus bas.

Parmi les ganglions sous-claviculaires, au nombre de six à dix, il en est un constant (parfois deux) situé au-dessus et en dedans de l'embouchure de la veine céphalique; ces ganglions sont en partie séparés de l'artère axillaire par sa veine homonyme; toutefois ils sont plus en rapport avec la veine qu'avec l'artère.

En dehors, l'artère est longée par le tronc secondaire antéro-externe qui empiète sur sa face antérieure à mesure qu'on le considère plus bas (voy. : fig. 293).

En arrière, l'artère est au contact du tronc secondaire postérieur et entre parfois en rapport avec quelques ganglions lymphatiques rétro-vasculaires (voy. : fig. 292, 294 et 296 *A*).

En avant, l'artère est croisée obliquement par les *nerfs des pectoraux* issus du plexus

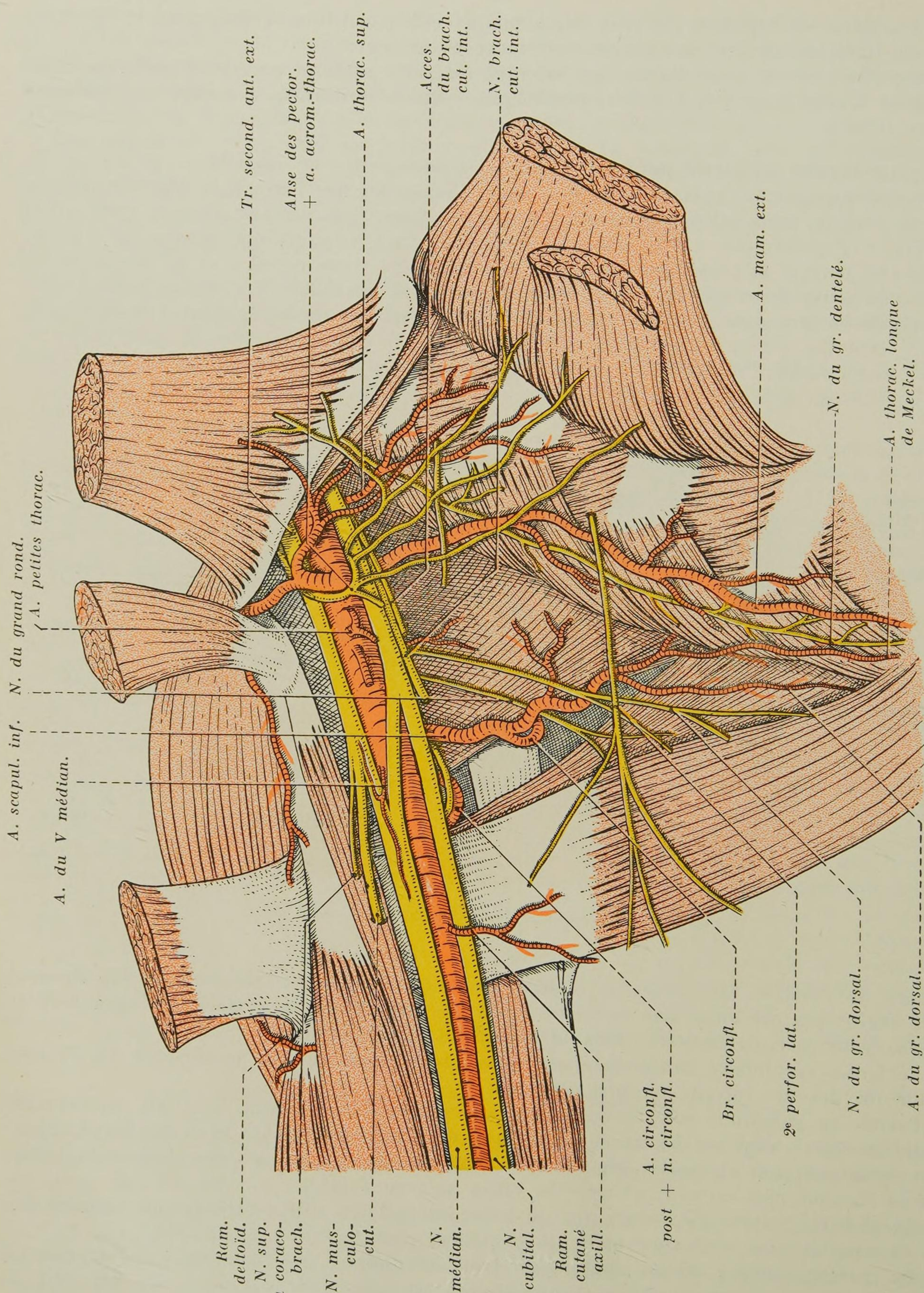

FIG. 293. — *Artère axillaire et ses branches; côté droit, vue antérieure* (le nerf brachial cutané interne et son accessoire ont été supprimés).

brachial; les nerfs du grand et du petit pectoral s'anastomosent entre eux en constituant une boucle nerveuse appelée *anse des pectoraux*; la concavité de l'anse s'applique sur la face antérieure de l'artère axillaire au-dessous de la naissance de l'artère acromio-thoracique (repère important pour la ligature de l'artère axillaire); de la convexité de l'anse se détachent des rameaux qui vont innerver le petit et le grand pectoral (voy. : fig. 293 et 295).

Rappelons que l'artère axillaire est croisée en avant par les terminaisons de la crosse de la veine céphalique et du canal collatéral veineux (voy. : fig. 295).

En résumé, il faut distinguer à cette portion *deux segments* : *a)* l'un *supérieur*, situé au-dessus de la crosse de la veine céphalique, segment d'abord facile où les éléments du paquet vasculo-nerveux laissent libre la face antérieure de l'artère qui n'est croisée que

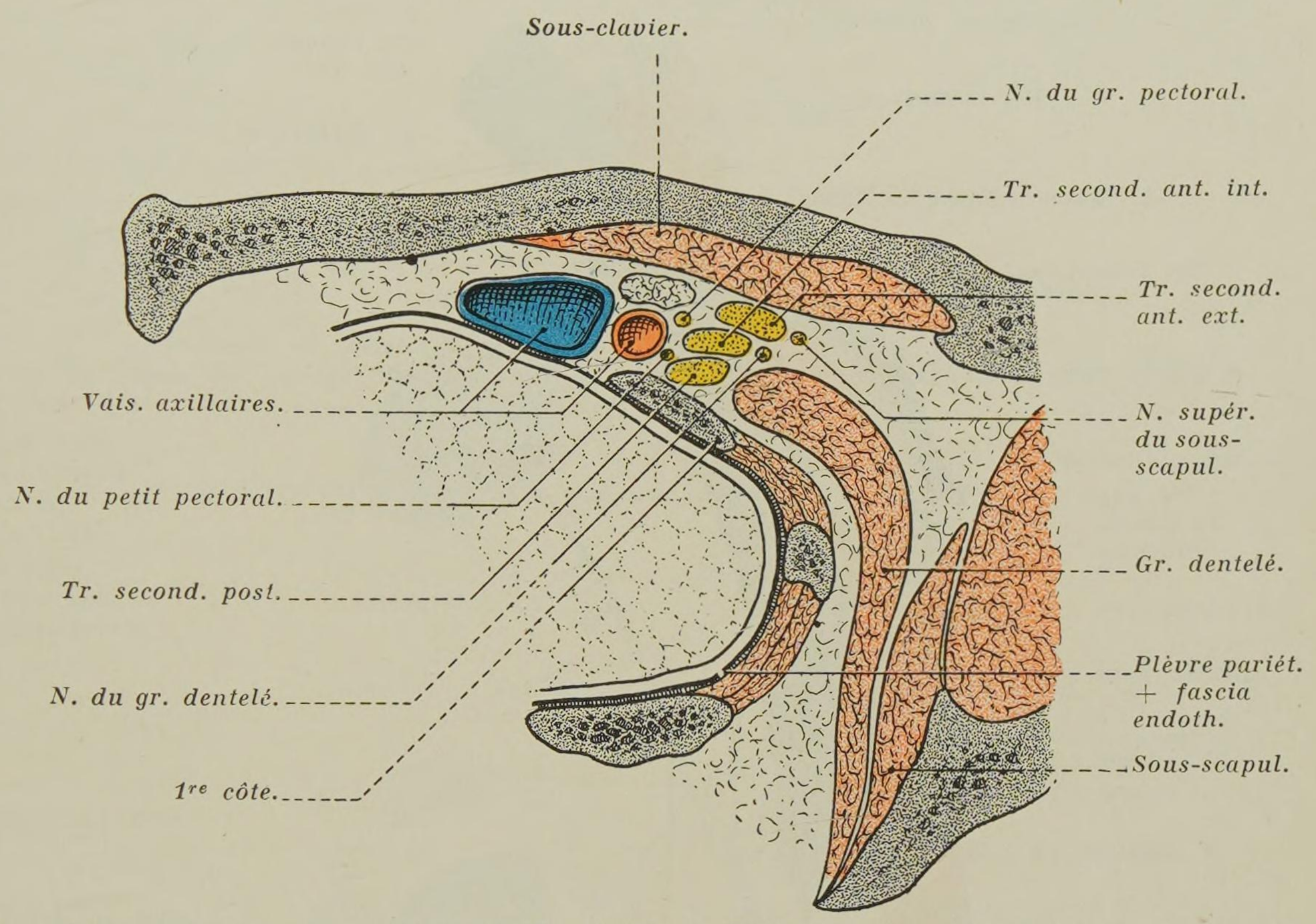

Fig. 294. — *Coupe transversale passant par la clavicule droite montrant les rapports de l'artère axillaire à la partie haute du creux de l'aisselle; segment inférieur de la coupe* (d'après Olivier).

par le nerf du grand pectoral (repère dans la ligature); *b)* l'autre *inférieur*, situé au-dessous de la crosse de la veine céphalique, et qui est d'abord plus difficile, car l'artère est entourée de nombreuses branches veineuses et nerveuses; aussi est-il recommandé dans la ligature haute de l'artère axillaire d'inciser la gaine du sous-clavier, et de récliner en bas avec l'aponévrose clavi-pectorale la crosse de la veine céphalique qui lui est adhérente, et avec elle les branches vasculo-nerveuses précitées (voy. : fig. 298).

2° ***En arrière du petit pectoral***, les rapports deviennent plus complexes par suite de la dissociation des branches du plexus brachial.

La veine axillaire est toujours interne par rapport à l'artère, mais elle s'en écarte pour laisser passer la racine interne du V médian. Elle est tantôt réduite à un seul tronc veineux, tantôt au contraire scindée en deux troncs parallèles anastomosés entre eux : elle prend alors le type plexiforme et détermine des anneaux veineux dans lesquels s'engagent fréquemment des branches artérielles ou des nerfs.

Le canal collatéral veineux est en dehors de l'artère (voy. : fig. 295); il chemine parallèlement à elle et envoie fréquemment des anastomoses périartérielles à la veine axillaire principale; l'une d'elles, assez fréquente, glisse dans la fourche du V médian *(veine de la fourche du médian)* et parfois même elle peut représenter la terminaison du canal collatéral veineux.

Le plexus brachial et ses branches terminales contractent des rapports importants avec l'artère axillaire; les troncs secondaires antéro-externe et antéro-interne se continuent respectivement par les racines externe et interne du nerf médian; celles-ci contournent les faces latérales de l'artère, se réunissent en avant d'elle en formant une sorte de fourche nerveuse très allongée en forme de V ouvert en haut; c'est le *V médian* d'où

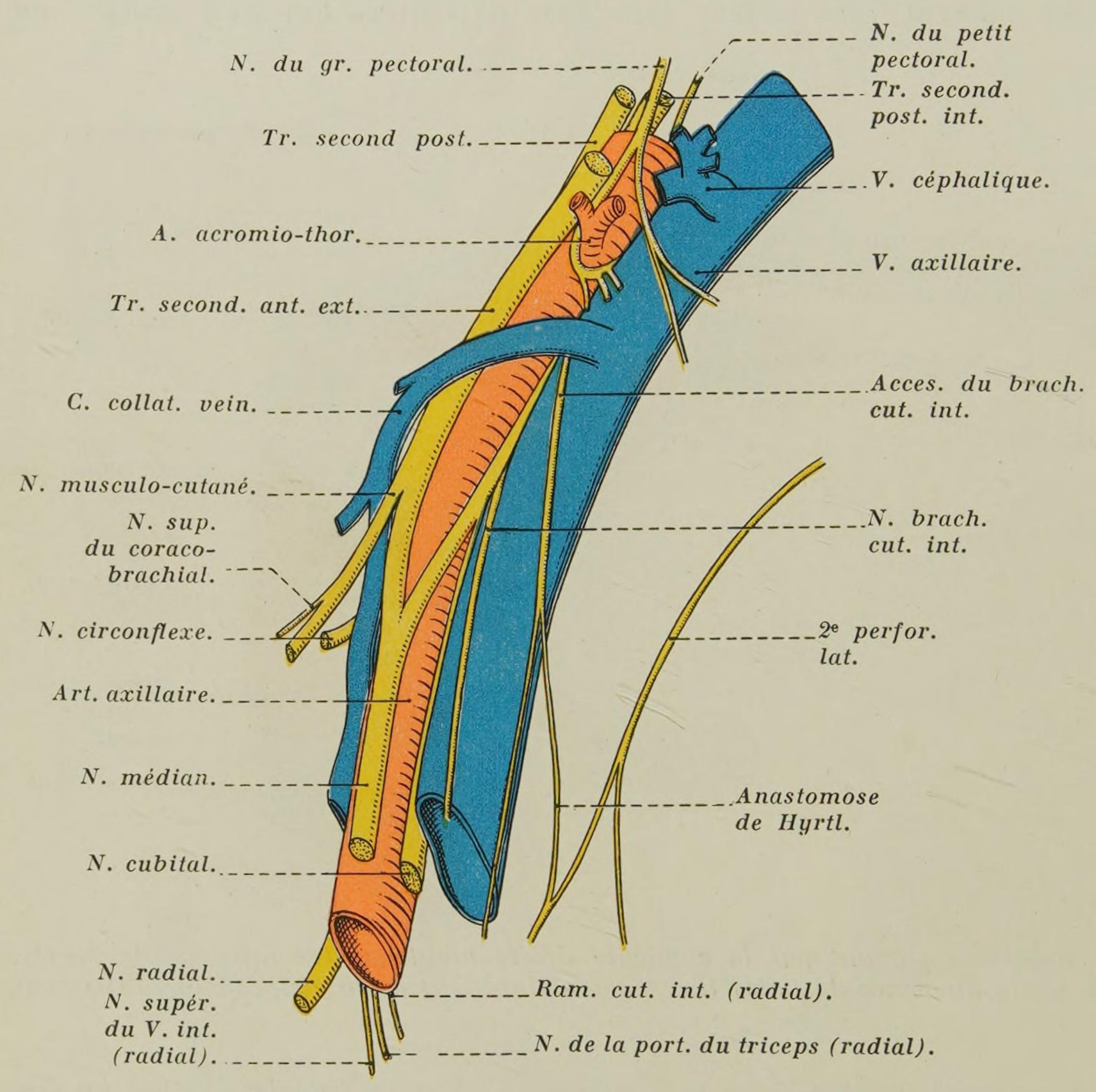

FIG. 295.
Les éléments vasculo-nerveux du creux de l'aisselle; côté droit, vue antérieure (demi-schématique).

partent toutes les branches terminales antérieures du plexus brachial ; la fusion des deux racines du médian est située sur le versant antéro-externe de l'artère.

Le tronc secondaire antéro-externe est compris entre l'artère et le canal collatéral veineux; de ce tronc se détache le musculo-cutané qui, se dirigeant en dehors, s'éloigne de plus en plus de l'artère.

Le tronc secondaire antéro-interne s'engage entre l'artère et la veine axillaire; il abandonne successivement de haut en bas et d'arrière en avant l'accessoire du brachial cutané interne, le brachial cutané interne et le cubital; les deux premiers descendent entre l'artère et la veine axillaire un peu en dedans du cubital.

Le tronc secondaire postérieur, ou tronc radio-circonflexe, est situé en arrière de l'artère, mais sur un plan légèrement supérieur; il donne à ce niveau, et très près les uns des autres, successivement le nerf inférieur du sous-scapulaire, le nerf du grand

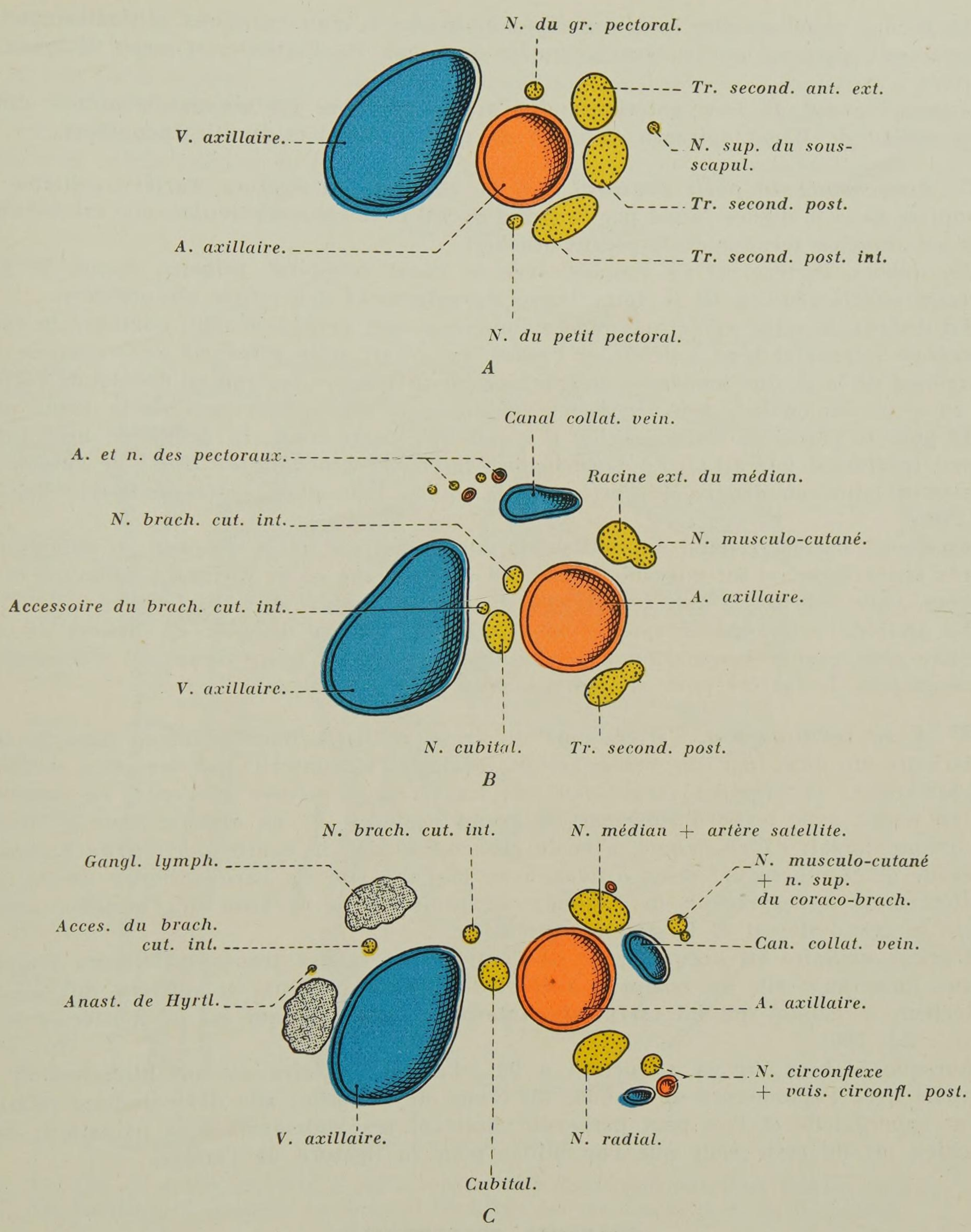

FIG. 296. — *Coupes transversales du paquet vasculo-nerveux axillaire; côté droit, segment distal de la coupe* (schématique).
A. Au-dessus du petit pectoral. — *B*. Derrière le petit pectoral.
C. Au-dessous du petit pectoral.

dorsal et le nerf du grand rond, d'où le danger de léser ces nerfs au cours des évidements ganglionnaires du creux de l'aisselle dans les cancers du sein; puis il se divise en ses deux branches terminales, le radial et le circonflexe.

Le groupe ganglionnaire central compte de quatre à cinq ganglions généralement très volumineux qui sont noyés dans la graisse du creux de l'aisselle, et assez éloignés de l'artère.

Accessoirement, la face antérieure de l'artère peut être croisée par le *muscle costo-coracoïdien de Wood,* faisceau aberrant du petit pectoral et muscle inconstant.

*3° **Au-dessous du petit pectoral,*** lieu de choix de sa ligature, l'artère axillaire est comprise dans le dièdre formé par le grand dorsal et le coraco-brachial; elle est entourée par les branches terminales du plexus brachial.

En dehors, l'artère est en rapport avec le canal collatéral veineux, formé le plus souvent par la réunion de la veine humérale externe et des veines circonflexes.

En dedans, la veine axillaire, moins volumineuse que précédemment, continue la veine humérale interne et tend à déborder l'artère en avant; cette veine est accompagnée des ganglions de la chaîne humérale; le brachial cutané interne descend en dedans de l'artère et en avant du cubital; son accessoire contourne la face postérieure de la veine axillaire pour se placer en dedans d'elle; il reçoit une anastomose du deuxième nerf intercostal (perforant latéral) : c'est l'*anastomose intercosto-brachiale de Hyrtl*; le cubital est également situé en dedans de l'artère, mais sur un plan plus postérieur (voy. : fig. 295 et 296).

En avant, l'artère répond au médian qui suit son trajet et la déborde en dehors peu après son origine, et au musculo-cutané qui s'en éloigne en se dirigeant en avant et en dehors, pour aborder la face postérieure du coraco-brachial qu'il perfore.

En arrière, l'artère est en rapport avec le radial qui la déborde en dehors et s'en éloigne pour gagner l'espace huméro-tricipital ; et avec le circonflexe qui s'éloigne de plus en plus de l'artère pour atteindre le trou carré de Velpeau.

*4° **A sa terminaison,*** l'artère sort du creux axillaire pour pénétrer dans la loge antérieure du bras par un orifice étroit, ovalaire, circonscrit par les arcs axillaire *(achselbogen)* et brachial *(armbogen)* de Langer; à ce niveau elle entre en rapport : *a) en avant,* avec le bord inférieur du grand pectoral; *b) en arrière,* avec le tendon du grand dorsal; *c) en dehors,* avec le coraco-brachial, la courte portion du biceps et l'arcade de Struthers; *d)* et *en dedans,* avec la concavité de l'arc axillaire de Langer, renforcement aponévrotique de l'aponévrose profonde de la base de l'aisselle, tendue entre le grand dorsal et le grand pectoral.

L'artère axillaire est accompagnée de deux veines et des troncs collecteurs lymphatiques huméraux; elle est comprise entre trois troncs nerveux, le médian qui lui est antérieur, le cubital qui lui est postéro-interne et le radial qui lui est postéro-externe (voy. : fig. 200).

Lorsque le bras est en abduction à 90°, l'artère axillaire se met directement en rapport avec l'aponévrose de la base du creux de l'aisselle; elle devient donc relativement superficielle et l'on peut percevoir aisément ses battements à la palpation; cette position est du reste celle que l'on utilise pour la ligature de l'artère.

BRANCHES COLLATÉRALES

L'artère axillaire abandonne au cours de son trajet huit branches collatérales (1) qui se distribuent principalement au *moignon de l'épaule,* à la *glande mammaire* et aux *parois du creux de l'aisselle*; ce sont : *a)* à la *paroi antérieure,* la thoracique supérieure, l'acro-

(1) Ouvrages à consulter : Massé : Recherches sur le rétablissement de la circulation collatérale après ligature de l'artère axillaire. *Thèse de Bordeaux,* 1925.

A. Goguet : Recherches anatomiques sur le mode de ramescence de l'artère axillaire. *Thèse de Bordeaux,* 1933.

mio-thoracique et les petites thoraciques de Sappey; *b)* à la *paroi interne,* la mammaire externe ou thoracique inférieure ; *c)* à la *paroi postérieure,* la scapulaire inférieure; *d)* et à la *paroi externe* et à *l'épaule,* les circonflexes antérieure et postérieure.

Elle fournit également des *artères ganglionnaires* grêles pour les ganglions axillaires, de nombreuses *artères musculaires innominées* destinées principalement au sous-scapulaire, à la courte portion du biceps et au coraco-brachial *(artères coracoïdiennes* : un de

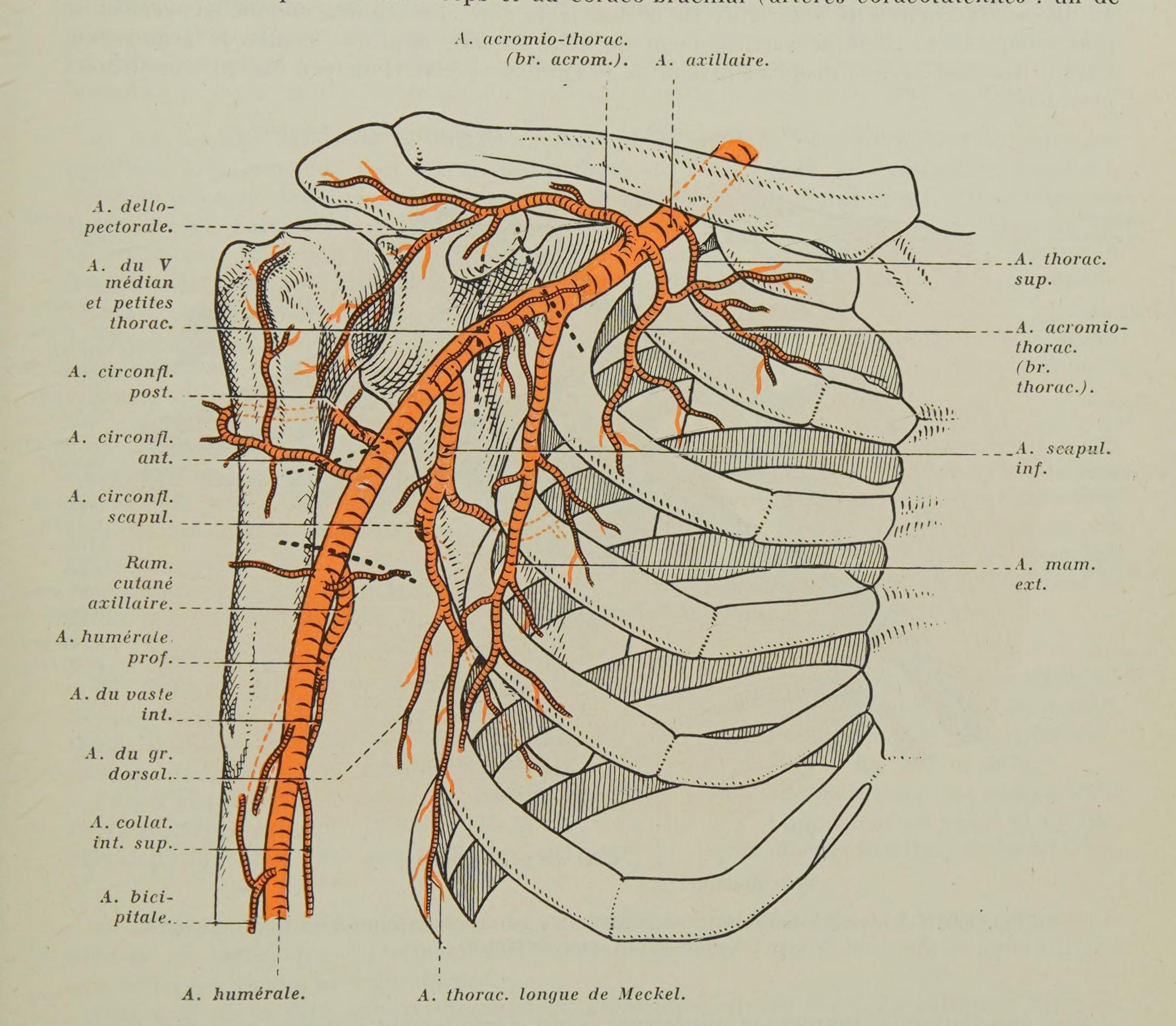

FIG. 297. — *Artère axillaire et ses branches; côté droit, vue antérieure* (schématique). *En pointillé,* la situation qu'occupent les bords des muscles petit et grand pectoral.

ces rameaux, long et grêle, accompagne le nerf musculo-cutané); *l'artère du V médian,* et parfois aussi l'*artère cutanée axillaire* destinée aux téguments du creux de l'aisselle lorsque celle-ci ne naît pas de l'artère humérale.

1° Artère thoracique supérieure. — Grêle et inconstante, l'*artère thoracique supérieure* ou *thoracique mineure* naît tantôt isolément, tantôt d'un tronc commun avec l'acromio-thoracique, ou plus rarement avec la mammaire externe.

Lorsqu'elle naît isolément, son origine est très haut située sous le muscle sous-clavier,

à la hauteur du premier espace intercostal et à 15 millimètres environ de la naissance de l'axillaire.

Elle se détache de la face antéro-interne de l'axillaire et, après un trajet très court de 2 centimètres environ de dehors en dedans, et légèrement de haut en bas, qui la porte contre le muscle intercostal externe du premier espace, elle se divise généralement en *deux rameaux* : l'un *antérieur*, qui semble continuer la direction de l'artère, se termine au niveau de l'extrémité antérieure de la deuxième côte; l'autre *descendant*, généralement plus volumineux, chemine verticalement de haut en bas, appliqué contre le grand dentelé; il descend parfois jusqu'au niveau de la cinquième côte (Poirier), exceptionnellement plus bas.

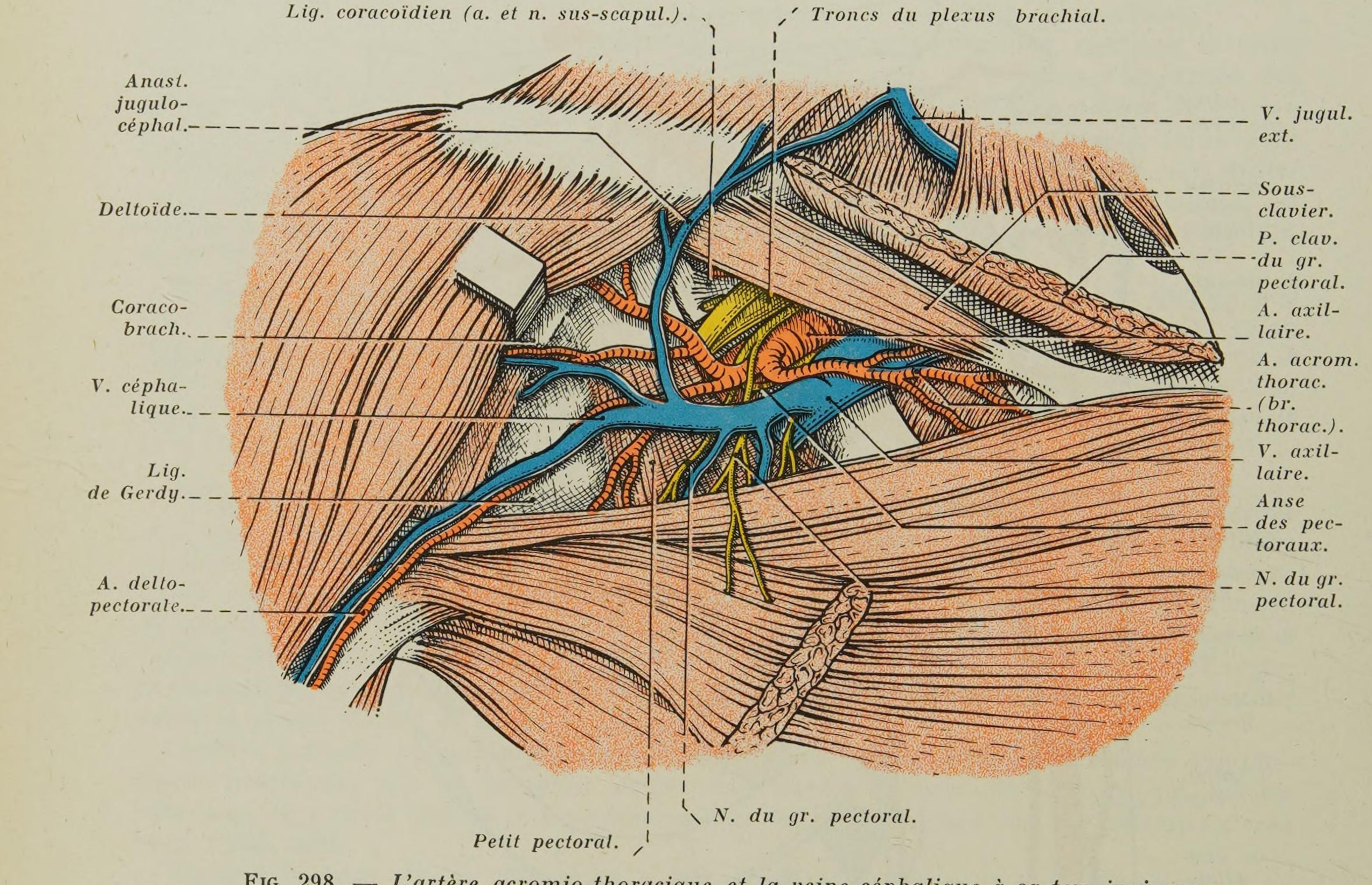

FIG. 298. — *L'artère acromio-thoracique et la veine céphalique à sa terminaison; côté droit, vue antérieure.*

Son appellation « *thoracique supérieure* » est parfaitement justifiée, car c'est la plus haute des branches qui irriguent la paroi thoracique (Goguet); elle vascularise le grand dentelé (presque exclusivement la première digitation de ce muscle), les muscles intercostaux externes des trois ou quatre premiers espaces intercostaux; elle abandonne aussi des rameaux à la portion claviculaire du deltoïde; enfin quelques-unes de ses branches traversent l'aponévrose clavi-pectorale, passent entre les deux muscles pectoraux pour se distribuer à ces muscles et aux téguments de la région pectorale. Elle fournit quelques rameaux à la glande mammaire (voy. : fig. 293 et 297).

2° ***Artère acromio-thoracique.*** — L'*artère acromio-thoracique* est après la scapulaire inférieure la plus volumineuse des branches collatérales de l'axillaire, mais elle est très courte.

Elle naît le plus souvent isolément de la face antérieure de l'axillaire, mais parfois aussi d'un tronc commun avec la thoracique supérieure ou la mammaire externe; son origine est située un peu au-dessus du petit pectoral ou derrière ce muscle; comprise tout d'abord entre l'artère axillaire et le petit pectoral, elle décrit un trajet rétrograde qui l'amène contre le bord supérieur du petit pectoral; puis elle se dirige en avant en décrivant une crosse dans la concavité de laquelle s'inscrit le nerf du grand pectoral pour constituer l'*anse des pectoraux*; elle perfore l'aponévrose clavi-pectorale, puis, sous le grand pectoral et près de son bord supérieur, elle se divise en *deux branches* disposées en forme de T, l'une *externe* ou *acromiale*, l'autre *interne* ou *thoracique*. Les deux branches peuvent naître isolément du tronc de l'axillaire (voy. : fig. 293 et 298).

a) La **branche acromiale** se dirige en haut et en dehors par un trajet sensiblement parallèle à la clavicule tout en se rapprochant de cet os vers sa terminaison (Goguet), s'engage sous le deltoïde près de ses insertions cléido-acromiales, puis elle s'étale au voisinage de l'articulation acromio-claviculaire; elle s'anastomose avec une branche de la scapulaire inférieure. Elle irrigue le sous-clavier, le faisceau claviculaire du grand pectoral, le petit pectoral, le deltoïde, les articulations scapulo-humérale et acromio-claviculaire et les téguments de l'épaule.

Elle donne un rameau descendant qui accompagne la veine céphalique dans le sillon delto-pectoral, et qui se distribue aux deux muscles voisins et à la peau *(rameau descendant* ou *artère delto-pectorale de Dujarier)* (voy. : fig. 298).

b) La ***branche thoracique,*** plus volumineuse que la précédente, se dirige en bas et en dedans sous le grand pectoral; elle se distribue au sous-clavier et aux pectoraux, mais plus spécialement aux faisceaux sternaux du grand pectoral; cette artère ou ses ramifications suivent de près le nerf du grand pectoral et ses rameaux : c'est l'*artère principale du grand pectoral*; elle s'anastomose avec la première artère intercostale et avec les branches perforantes de la mammaire interne; enfin, par des rameaux perforants qui traversent le grand pectoral, elle se distribue à la partie supérieure de la glande mammaire.

3° ***Artères petites thoraciques de Sappey.*** — Les *artères petites thoraciques de Sappey* sont des artères grêles au nombre de *deux* à *cinq*; elles naissent tantôt isolément, tantôt d'un ou deux troncs de la face antérieure de l'axillaire derrière le petit pectoral ; elles se distribuent aux muscles pectoraux et intercostaux (voy. : fig. 293 et 297).

Parmi ces artères, il en existe fréquemment une plus volumineuse que les autres, c'est l'*artère propre du petit pectoral* (75 % des cas); dirigée obliquement en avant et en bas, elle s'applique à la face profonde du petit pectoral auquel elle se distribue intégralement.

4° ***Artère mammaire externe*** ou ***thoracique inférieure.*** — L'*artère mammaire externe* ou *thoracique inférieure,* ou *thoracique majeure (artère thoracique externe),* est une branche longue et volumineuse.

Elle naît de la face antéro-interne de l'axillaire au niveau du bord inférieur du petit pectoral ou un peu au-dessous de ce muscle, et parfois d'un tronc commun avec la scapulaire inférieure; elle se dirige tout d'abord obliquement en bas et en dedans, en arrière du petit pectoral, croise la face antérieure du nerf cubital et de la veine axillaire, puis elle atteint la paroi interne du creux axillaire au niveau du troisième espace intercostal, au contact du bord antérieur du grand dentelé qu'elle suit verticalement jusqu'à la huitième côte; elle s'épuise finalement entre le grand dentelé et la peau; dans son trajet elle est accompagnée par deux veines et par une chaîne ganglionnaire importante (groupe thoracique des ganglions axillaires); elle est parallèle au nerf du grand dentelé, mais non à son contact et toujours située en avant de ce nerf (voy. : fig. 293 et 301).

Elle se distribue aux muscles pectoraux (rameaux grêles et rares), au grand dentelé, aux muscles intercostaux (six premiers), aux ganglions lymphatiques axillaires, à la

glande mammaire et à la peau de la face antéro-latérale du thorax. Elle s'anastomose avec les artères intercostales et les branches thoraciques directes ou indirectes de l'axillaire.

5° **Artère scapulaire inférieure.** — L'*artère scapulaire inférieure* ou *artère sous-scapulaire (artère scapulo-thoracique)* est la plus volumineuse de toutes les branches de l'artère axillaire; elle naît de la face interne de l'axillaire au niveau du croisement du sous-scapulaire, en regard du col chirurgical de l'humérus (bras pendant le long du corps), parfois aussi d'un tronc commun avec la précédente *(tronc scapulo-mammaire)*; elle se dirige obliquement en bas, en dedans et en arrière, parfois légèrement sinueuse, en

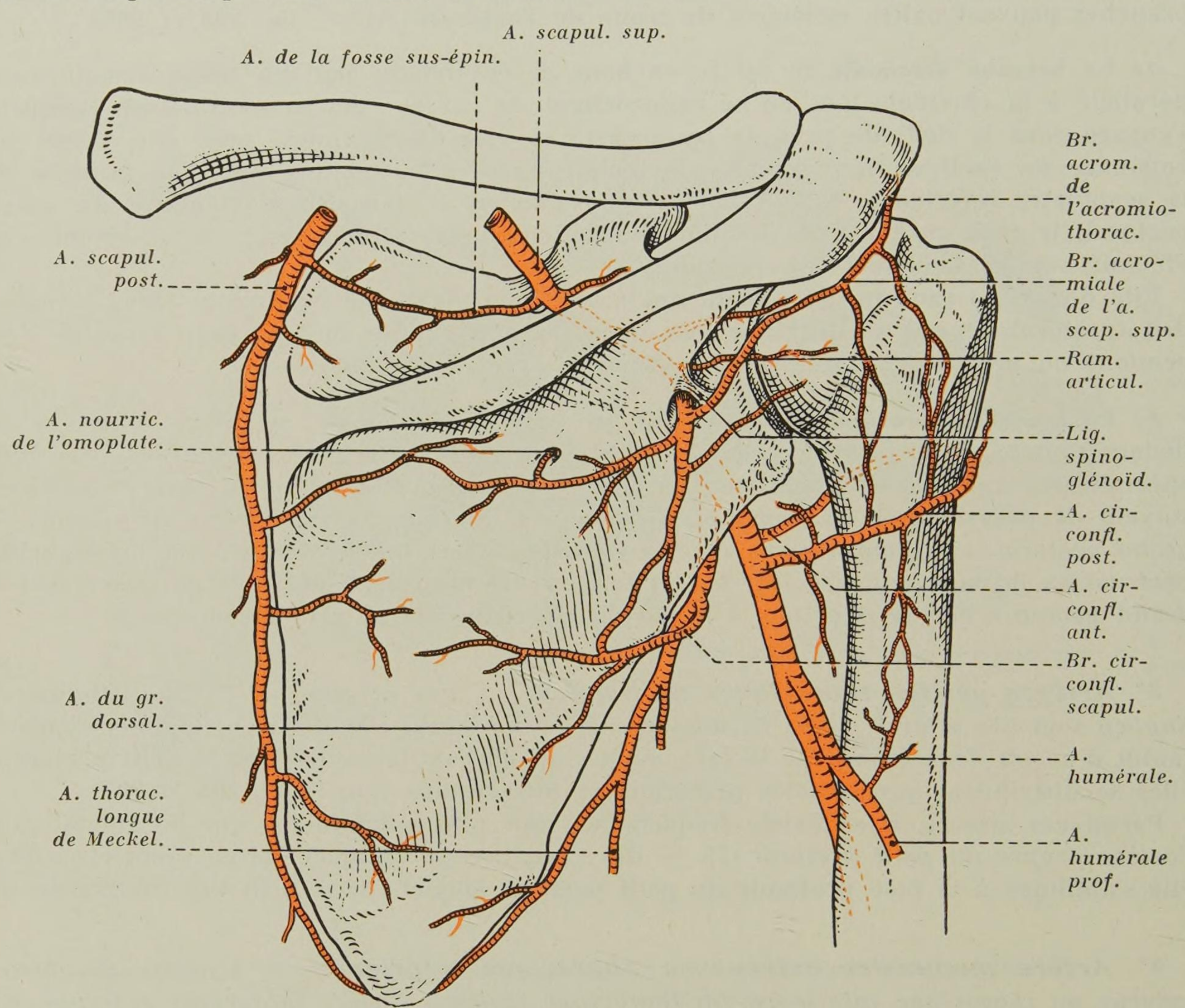

FIG. 299. — *Artères de l'épaule. Cercle artériel périscapulaire; côté droit, vue postérieure* (schématique).

suivant la face antérieure, puis le bord inférieur du sous-scapulaire qu'elle croise à angle très aigu; dans son trajet elle est entourée du groupe scapulaire des ganglions lymphatiques du creux de l'aisselle; ce groupe comprend cinq à sept volumineux ganglions.

L'artère pénètre le *triangle omo-tricipital* où elle se divise en *trois branches* : *postérieure, antérieure* et *inférieure* ou *descendante*; assez souvent la division a lieu un peu avant qu'elle ne pénètre dans cet espace :

a) La *branche antérieure* est destinée au sous-scapulaire.

b) La *branche postérieure (branche circonflexe scapulaire)* contourne le bord externe de l'omoplate en y déterminant parfois une empreinte ou un sillon vasculaire et fré-

quemment elle divise en deux parties les insertions scapulaires du petit rond (voyez ce muscle); elle est destinée aux muscles sous-épineux, petit rond, grand rond et longue portion du triceps.

c) La *branche descendante* suit le bord axillaire de l'omoplate jusqu'à l'angle inférieur pour se distribuer aux muscles voisins, et plus spécialement aux muscles sous-scapulaire, grand rond et grand dorsal; cette branche, légèrement sinueuse, semble continuer le trajet du tronc primitif; elle est croisée en arrière par le nerf du grand rond qui s'engage entre les vaisseaux scapulaires inférieurs et le sous-scapulaire; et en avant par le nerf du grand dorsal et par l'anastomose intercosto-brachiale de Hyrtl (perforant latéral du deuxième nerf intercostal); ce croisement est d'une importance capitale dans l'évidement ganglionnaire du creux de l'aisselle au cours des cancers du sein (voy. : *Ganglions axillaires*); elle longe tout d'abord le grand rond, puis le bord supéro-interne du grand dorsal qu'elle pénètre à 7 ou 8 centimètres environ de son insertion humérale et dans lequel elle se termine : c'est l'*artère principale du grand dorsal* (voy. : *Muscle grand dorsal,* tome I).

L'artère scapulaire inférieure fournit une branche collatérale parfois importante : c'est l'*artère thoracique longue de Meckel* (1); parallèle et postérieure par rapport à la mammaire externe, cette artère, légèrement sinueuse, s'applique dans le dièdre scapulo-thoracique, d'abord sur la face antérieure du sous-scapulaire, puis contre la paroi thoracique à laquelle elle se distribue; c'est une artère de suppléance de la thoracique inférieure et les calibres des deux vaisseaux sont inversement proportionnels (voy. : fig. 293, 297 et 299).

L'artère scapulaire inférieure s'anastomose avec les branches thoraciques de l'axillaire, les intercostales et les artères scapulaires supérieure et postérieure contribuant ainsi à la constitution du *cercle artériel périscapulaire.*

En résumé, sur la face externe de la paroi thoracique (paroi interne du creux de l'aisselle) s'étalent les ramifications de quatre branches artérielles collatérales issues directement ou indirectement de l'axillaire : ce sont, de haut en bas et d'avant en arrière : la thoracique supérieure, la branche thoracique de l'acromio-thoracique, la thoracique inférieure et la thoracique longue de Meckel.

*6° **Artère circonflexe postérieure.*** — *L'artère circonflexe postérieure* est une collatérale volumineuse : son calibre à l'origine est d'environ 3 millimètres.

Elle naît au niveau du bord supérieur du grand rond, de la face postérieure de l'artère axillaire, soit isolément, soit d'un tronc commun avec la circonflexe antérieure ou la scapulaire inférieure; parfois aussi elle se détache plus bas d'un tronc commun avec l'humérale profonde *(tronc huméro-circonflexe).* De cette origine, elle se dirige en dehors et en arrière, elle s'engage dans le trou carré de Velpeau, limité en dedans par la longue portion du triceps, en dehors par l'humérus, en bas par le grand rond et le grand dorsal et en haut par le sous-scapulaire et le petit rond (voy. : fig. 196 et 197); elle traverse cet orifice accompagnée du nerf circonflexe qui est généralement situé au-dessus d'elle; puis elle s'engage sous le deltoïde où elle se divise en plusieurs rameaux qui pénètrent le muscle auquel elle se distribue en grande partie : c'est l'*artère principale du deltoïde*; elle s'anastomose avec la circonflexe antérieure (voy. : fig. 289, 293, 297 et 299).

Avant de pénétrer le trou carré de Velpeau, elle fournit un *rameau tricipital* constant, toujours volumineux, très court, qui pénètre la longue portion du triceps par sa face antérieure et l'*artère du petit rond* destinée à ce muscle (Salmon et Dor); cette artère accompagne le nerf du petit rond.

Elle irrigue les muscles petit et grand rond, triceps brachial et deltoïde, l'articulation de l'épaule et les téguments de l'épaule.

---

(1) Anatomiste allemand (1724-1774)

7° ***Artère circonflexe antérieure.*** — L'*artère circonflexe antérieure* est généralement moins volumineuse que la précédente. Elle se détache de la face antérieure de l'axillaire entre le bord inférieur du sous-scapulaire et le bord supérieur du grand rond, le plus souvent au même niveau que la circonflexe postérieure; parfois elle peut naître d'un tronc commun avec cette dernière ou plus rarement avec la scapulaire inférieure; elle se dirige transversalement en dehors en suivant le bord supérieur du tendon du grand dorsal, passe sous le médian et le musculo-cutané qu'elle sépare du radial, puis elle s'engage sous le coraco-brachial et l'arcade de Struthers; elle contourne le col chirurgical de l'humérus en passant sous les tendons des courte et longue portions du biceps pour gagner la face profonde du deltoïde, où elle se ramifie et s'anastomose avec la circonflexe postérieure.

Elle abandonne des rameaux aux muscles coraco-brachial, courte et longue portions du biceps et deltoïde, mais elle ne donne que peu de branches à ce dernier; elle fournit un *rameau ascendant articulaire* qui suit la coulisse bicipitale pour se distribuer à l'articulation de l'épaule et aux deux tubérosités de l'humérus (voy. : fig. 297 et 300).

Les artères circonflexes sont anastomosées entre elles par l'intermédiaire de leurs rameaux deltoïdiens et parfois par une anastomose à plein canal, inconstante, qui forme le *cercle artériel des circonflexes*; ce cercle est situé au niveau du col chirurgical de l'humérus; il s'anastomose lui-même par ses branches ascendantes avec la branche acromiale de l'acromio-thoracique, et par ses branches descendantes avec des branches de l'humérale profonde (voy. : fig. 299).

ANASTOMOSES

Indépendamment des anastomoses des branches collatérales entre elles, l'artère axillaire présente de nombreuses anastomoses avec les artères voisines; ces anastomoses, bien étudiées par Massé (1), assurent la continuité des communications entre le cou, l'épaule, la paroi thoracique et le membre supérieur (Massé); les voies de suppléance déterminées par ces anastomoses permettent la ligature de l'artère, la circulation artérielle du membre supérieur se rétablissant par la suite; cependant on a décrit une zone de ligature dangereuse entre l'origine de la scapulaire inférieure et l'origine des circonflexes, la circulation se rétablissant difficilement après ligature à ce niveau, par suite de la brièveté des anastomoses.

L'axillaire s'anastomose : 1° avec la *sous-clavière,* par l'intermédiaire : *a)* du cercle périscapulaire; *b)* de la mammaire interne avec toutes les branches thoraciques de l'axillaire; — 2° avec *l'humérale,* par l'intermédiaire du cercle des circonflexes avec les branches ascendantes de l'humérale profonde et le rameau deltoïdien de l'humérale; — 3° et avec les *intercostales* par l'intermédiaire de leurs branches perforantes et des branches thoraciques de l'axillaire (voy. : fig. 299 et 300).

CERCLE ARTÉRIEL PÉRISCAPULAIRE

Les *trois artères scapulaires* forment autour de l'omoplate un cercle anastomotique complet, le *cercle artériel périscapulaire*; celui-ci est constitué : *a)* par la *scapulaire postérieure,* branche de la sous-clavière, qui longe le versant postérieur du bord interne du scapulum; — *b)* par la *scapulaire inférieure* (artère sous-scapulaire), branche de l'axillaire, qui longe son bord externe ou axillaire; au niveau de la pointe de l'omoplate

(1) Ouvrage à consulter : Massé : Recherches sur le rétablissement de la circulation collatérale après ligature de l'artère axillaire. *Thèse de Bordeaux,* 1925.

les branches de ces deux artères s'anastomosent par inosculation; — *c)* et par la *scapulaire supérieure* (artère sus-scapulaire), branche de la sous-clavière; cette artère traverse successivement de haut en bas les fosses sus- et sous-épineuses appliquées contre l'os dans chacune des fosses; elle envoie des anastomoses transversales à la scapulaire postérieure et dans la fosse sous-épineuse, près du bord axillaire, elle s'anastomose avec la branche postérieure de la scapulaire inférieure (voy. : fig. 299 et 300).

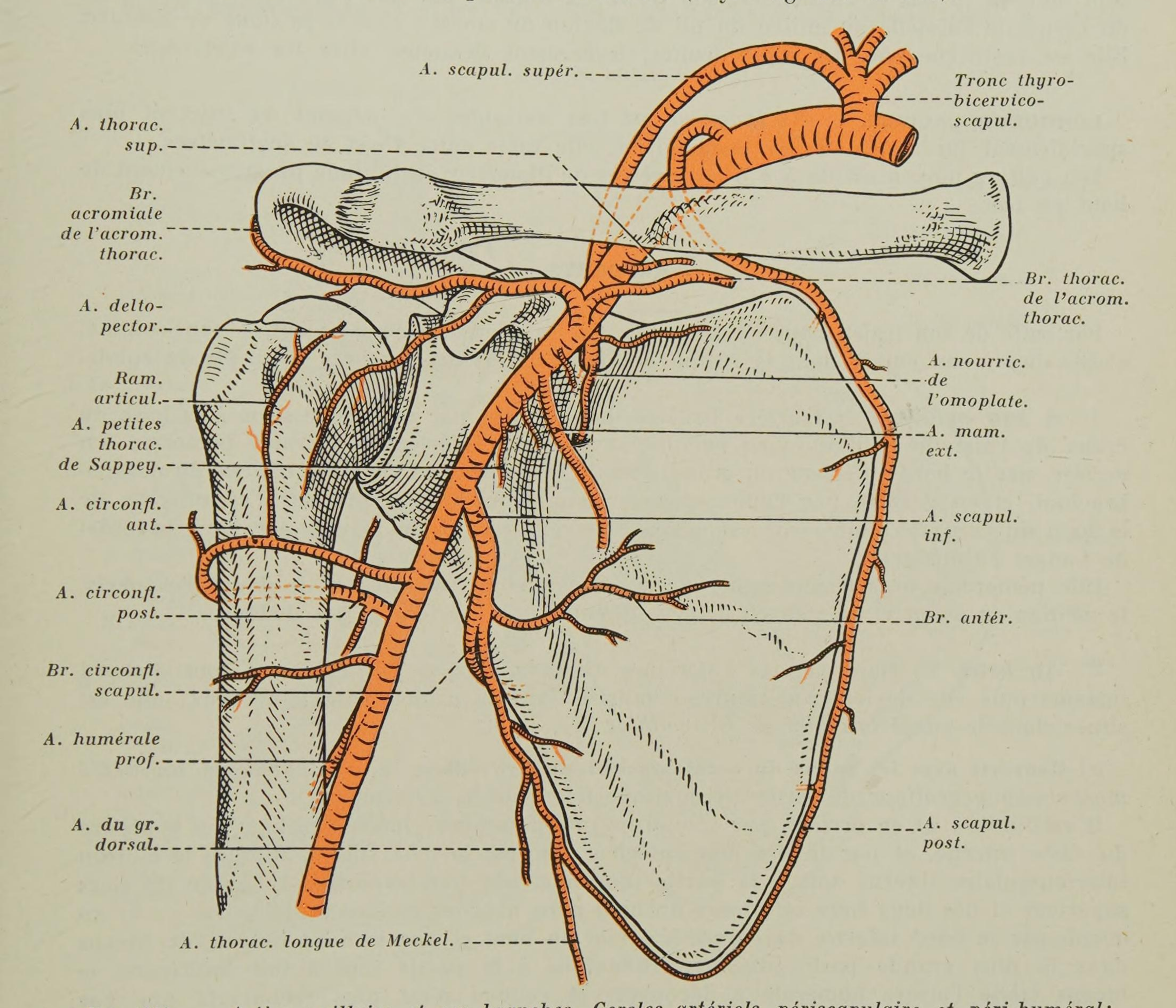

FIG. 300. — *Artère axillaire et ses branches. Cercles artériels périscapulaire et péri-huméral; côté droit, vue antérieure* (schématique).

ARTÈRE HUMÉRALE

L'artère humérale est le tronc artériel principal du bras.

ORIGINE, TRAJET, TERMINAISON. — Elle prend naissance au niveau du bord inférieur du tendon du grand pectoral, où elle fait suite à l'axillaire; située dans la loge antérieure du bras, elle descend tout d'abord à la face interne du bras, puis à la face anté-

rieure du coude où elle est située dans la gouttière bicipitale interne; elle se termine généralement à 2 ou 3 centimètres au-dessous du pli du coude en se bifurquant en ses deux branches terminales : l'une externe, la radiale; l'autre interne, la cubitale.

DIRECTION. — Le bras étant pendant le long du corps, l'artère présente une direction oblique en bas et en dehors; son trajet est indiqué par une ligne allant du sommet du creux de l'aisselle au milieu du pli de flexion du coude : c'est là sa *ligne de ligature.* Elle est rectiligne chez les sujets jeunes; légèrement flexueuse chez les sujets âgés.

LONGUEUR, CALIBRE. — Sa *longueur* est très variable; elle dépend du sujet et plus spécialement du niveau de sa terminaison; elle varie entre 15 et 30 centimètres.

Son *calibre* moyen est de 5 à 6 millimètres de diamètre; il diminue progressivement de haut en bas.

RAPPORTS

Par suite de son trajet, nous envisagerons ses rapports successivement à son origine, c'est-à-dire à son entrée dans la région brachiale antérieure, au bras et au pli du coude.

1° A son origine. — L'artère pénètre dans le bras par un orifice situé à la base du creux de l'aisselle et limité : *en avant,* par le bord inférieur du grand pectoral; *en arrière,* par le bord inférieur du grand dorsal; *en dehors,* par le bord interne du coraco-brachial, et *en dedans,* par l'aponévrose brachiale qui se réfléchit sur l'aponévrose de la base du creux axillaire; elle est épaissie et renforcée à ce niveau par l'arc brachial de Langer *(armbogen).*

Elle pénètre le bras accompagnée de ses deux veines satellites et de deux gros nerfs, le médian en avant et un peu en dehors, le cubital en arrière et en dedans.

2° Au bras. — Dans la loge antérieure du bras, l'artère humérale est tout d'abord interne, puis elle devient antérieure, comprise dans le paquet vasculo-nerveux; elle est située dans le *canal brachial de Cruveilhier* (1).

a) **Rapports avec les parois du canal brachial de Cruveilhier.** — Ce canal est un *défilé musculo-aponévrotique* de forme prismatique triangulaire, allongée.

Il est limité : *a) en arrière,* par la cloison intermusculaire interne en haut qui le sépare du vaste interne, et par le brachial antérieur en bas; le nerf cubital perfore la cloison intermusculaire interne soit à la partie moyenne, soit plus rarement à l'union du tiers supérieur et des deux tiers inférieurs du bras pour aborder la loge postérieure; — *b) en avant,* par le bord interne du coraco-brachial en haut et par le bord interne du biceps dans la plus grande partie du bras; toutefois, à la partie tout à fait inférieure, le biceps laisse l'artère humérale à découvert et celle-ci n'est plus recouverte que par l'aponévrose brachiale et la peau; chez les sujets très musclés, le biceps, *muscle satellite* de l'artère humérale, recouvre celle-ci dans toute son étendue; par contre chez les sujets amaigris son atrophie laisse l'artère à découvert et en contact avec l'aponévrose, à tel point que l'on peut observer ses battements sous la peau; — *c) en dehors,* par le coraco-brachial en haut, et plus bas par le dièdre formé par l'interstice biceps-brachial antérieur; le nerf musculo-cutané descend dans cet interstice après avoir perforé le coraco-brachial; — *d)* et *en dedans,* par l'aponévrose brachiale ou aponévrose d'enveloppe du bras; dans la gouttière bicipitale interne chemine parallèlement à l'artère, mais super-

(1) Anatomiste français (1791-1874), fut professeur d'Anatomie à la Faculté de Médecine de Paris.

ficiellement, la veine basilique comprise dans le tissu cellulaire sous-cutané; elle est accompagnée dans ce trajet par le brachial cutané interne et son accessoire; elle devient sous-aponévrotique dans la moitié supérieure du bras seulement (voy. : fig. 302).

b) **Rapports avec les éléments du paquet vasculo-nerveux du bras.** — Dans son trajet brachial, l'artère est accompagnée : *a)* de deux veines, l'une externe, l'autre interne ou mieux postéro-interne *(veines humérales)*, anastomosées en échelle; dans la moitié

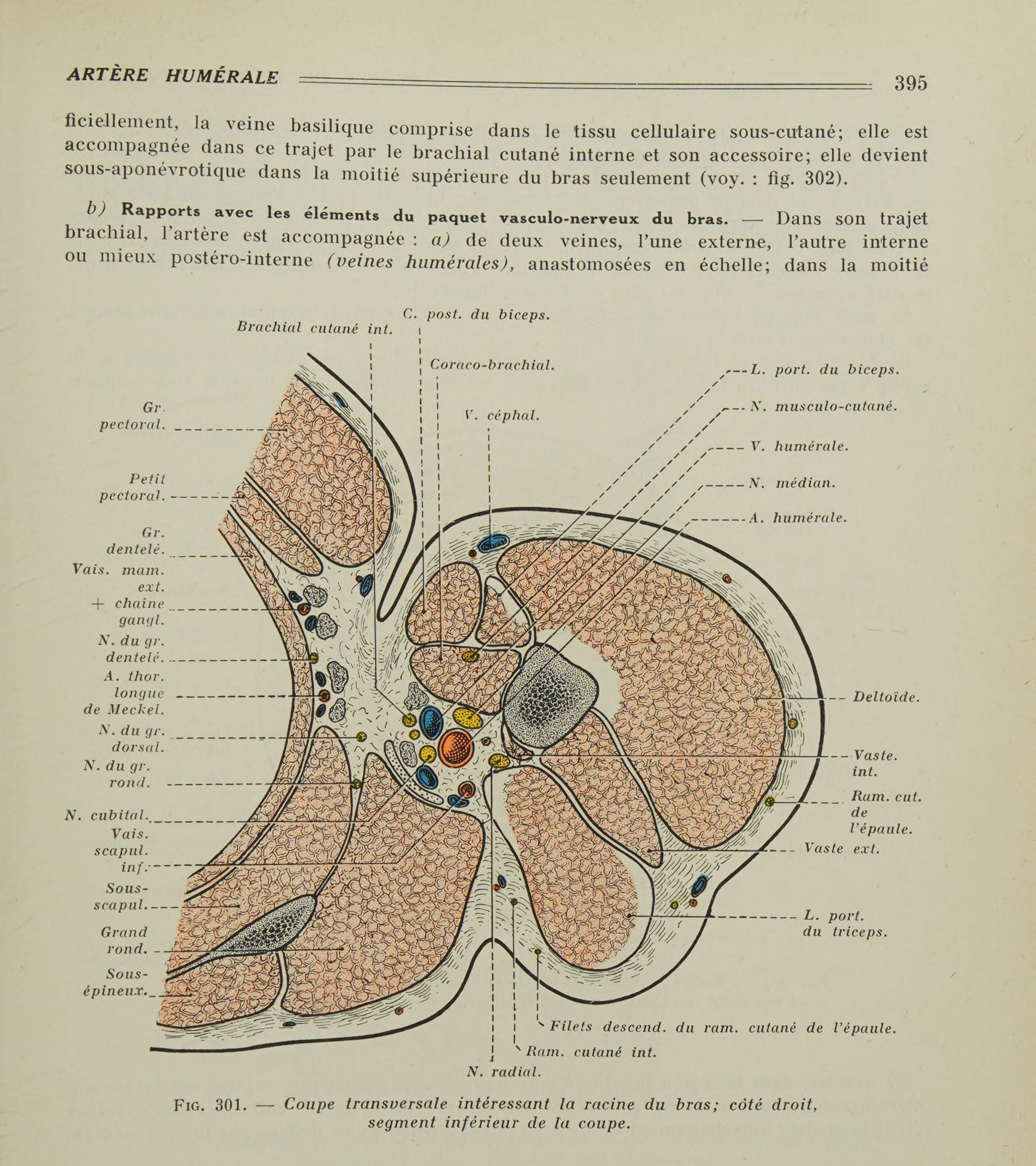

Fig. 301. — *Coupe transversale intéressant la racine du bras; côté droit, segment inférieur de la coupe.*

supérieure du bras, la veine humérale interne est notablement grossie par le déversement de la veine basilique qu'elle reçoit à titre d'affluent; — *b)* et de deux à trois troncs collecteurs lymphatiques (troncs collecteurs huméraux) avec des ganglions de relai qui accompagnent les vaisseaux huméraux.

Le *nerf médian* accompagne l'artère dans tout son trajet brachial; il affecte avec elle des rapports intimes; il lui est accolé dans la plus grande partie de son trajet et ne s'en écarte qu'à la partie inférieure du bras. Par rapport à l'artère, le nerf est tout

d'abord externe en haut; puis interne en bas; de plus, il croise l'artère humérale en X à branches très allongées en passant en avant d'elle.

Le *nerf cubital* est en dedans de l'artère à son entrée dans le canal brachial (voy. : fig. 301); il lui devient postérieur et interne par la suite, puis à l'union du tiers supérieur et des deux tiers inférieurs, parfois plus bas, il quitte le canal brachial pour passer dans la loge postérieure du bras où il chemine entre la cloison intermusculaire interne et le vaste interne; puis il gagne la gouttière épitrochléo-olécranienne; dans son trajet le nerf s'éloigne de plus en plus de l'artère humérale.

Le *nerf musculo-cutané* situé en dehors, dans l'interstice brachial antérieur-biceps, est éloigné de l'artère.

Le *brachial cutané interne* et son *accessoire* sont situés en dedans de l'artère à la partie supérieure du bras, mais ils perforent tôt l'aponévrose pour devenir sous-cutanés.

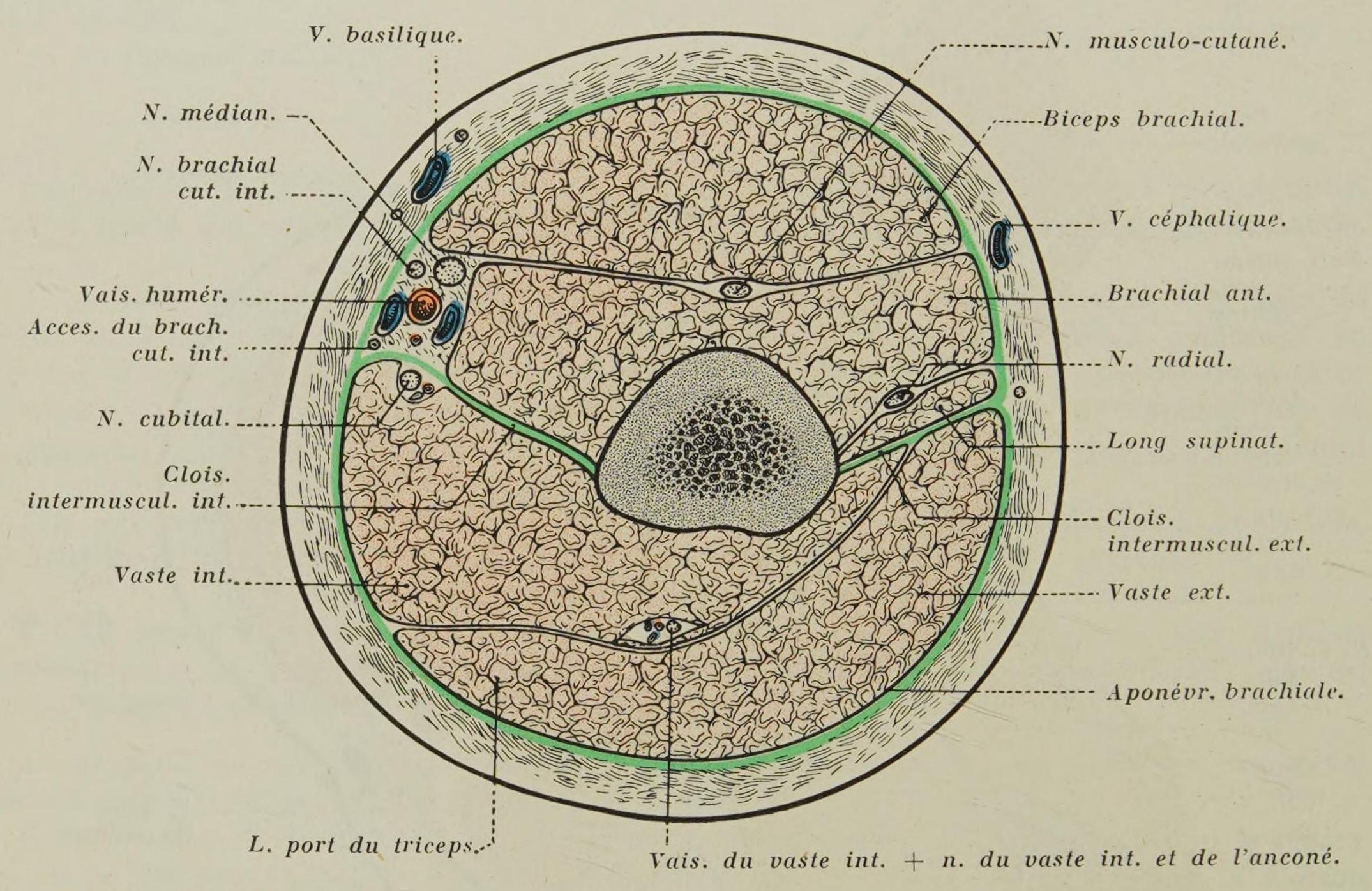

FIG. 302. — *Coupe transversale du bras passant à l'union du tiers inférieur et des deux tiers supérieurs; côté droit, segment inférieur de la coupe.*

EN RÉSUMÉ, dans la région brachiale antérieure, l'artère humérale repose sur la cloison intermusculaire interne et sur le brachial antérieur; elle apparaît entre ses deux veines satellites croisée antérieurement de haut en bas et de dehors en dedans par le nerf médian.

3° ***Au pli du coude.*** — L'artère humérale est oblique en bas et en dehors; relativement superficielle, elle chemine dans la gouttière bicipitale interne entre le biceps en dehors (tendon bicipital) et les muscles épitrochléens en dedans.

En avant, elle est recouverte par les plans superficiels que l'on rencontre successivement au cours de sa ligature à ce niveau et qui sont la peau, le tissu cellulaire sous-cutané avec la veine médiane basilique oblique en haut et en dedans; cette veine généralement volumineuse croise superficiellement en X le trajet de l'humérale; elle communique avec les veines humérales par la communicante du pli du coude; d'autre part

elle est accompagnée par des filets du brachial cutané interne; l'aponévrose antibrachiale est renforcée à ce niveau par l'*expansion aponévrotique du biceps,* lame fibreuse aplatie, étalée, dont les fibres sont dirigées obliquement en bas et en dedans, et qu'il faut sectionner longitudinalement sur sonde cannelée au cours de la ligature.

Immédiatement sous-jacente à l'aponévrose, l'artère apparaît accompagnée de ses deux veines satellites, l'une en dedans, l'autre en dehors de l'artère.

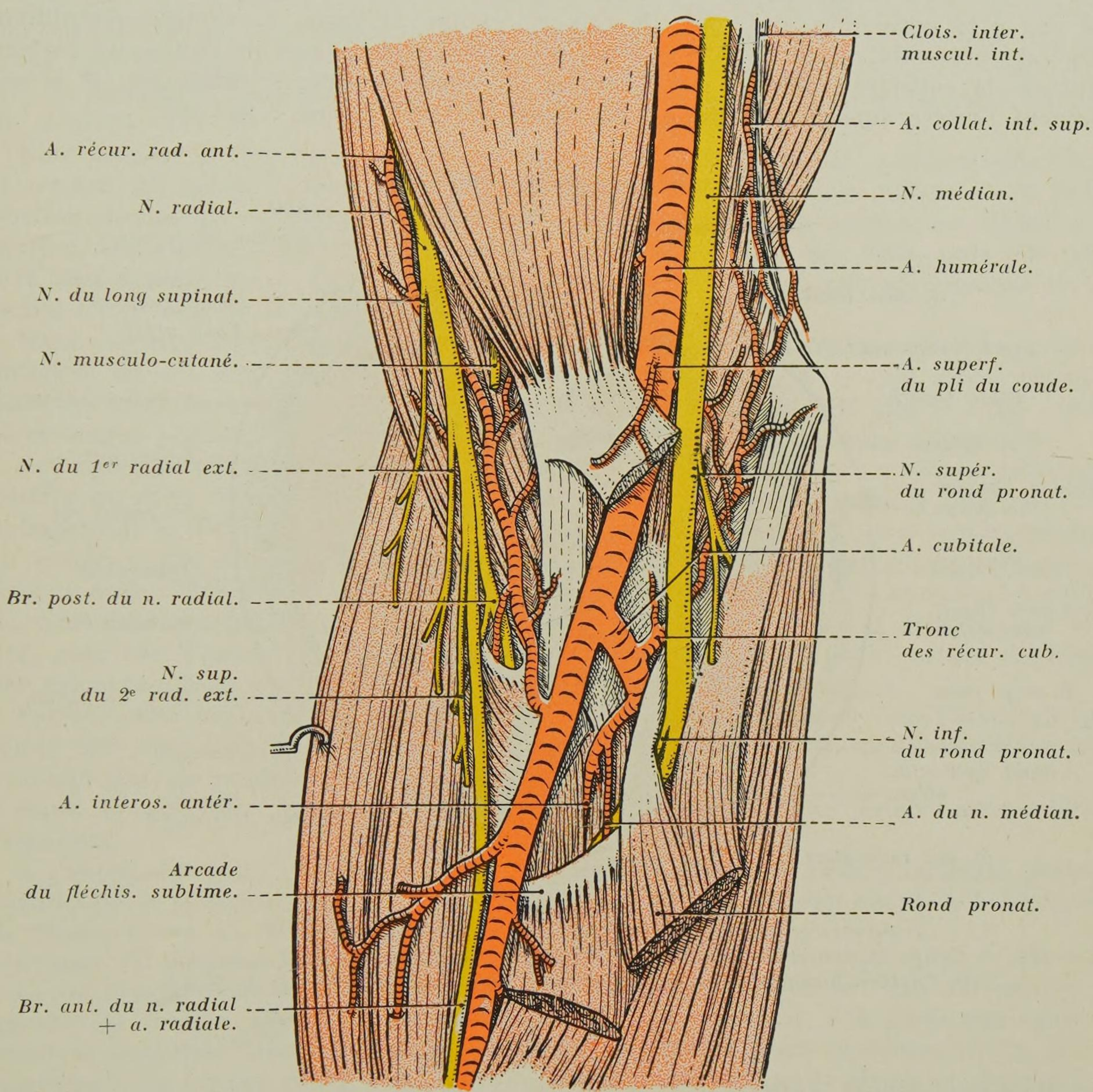

FIG. 303. — *Artères et nerfs de la région du pli du coude; terminaison ou fourche de l'artère humérale; côté droit, vue antérieure.*

Elle répond : *en arrière,* au brachial antérieur dont le tendon va se fixer sur le versant inférieur du coroné; ce muscle la sépare de l'articulation du coude; *en dehors,* au tendon nacré du biceps brachial qui va s'insérer sur la moitié postéro-inférieure de la tubérosité bicipitale, et *en dedans,* au nerf médian dont elle s'éloigne progressivement; plus bas elle en est séparée par le chef coronoïdien du rond pronateur (voy. : fig. 303 et 304).

BRANCHES COLLATÉRALES

Indépendamment de nombreux rameaux musculaires innominés que l'artère humérale abandonne aux muscles voisins (deltoïde, coraco-brachial, biceps, brachial antérieur, et vaste interne), elle fournit dans son trajet sept à huit branches collatérales importantes, et à peu près constantes, qui sont : le rameau cutané axillaire, le rameau deltoïdien, l'humérale profonde ou collatérale externe, les artères nourricières de l'humérus, l'artère bicipitale, la collatérale interne supérieure et la collatérale interne inférieure; et accessoirement l'*artère superficielle du pli du coude de Grüber* (voy. : fig. 303).

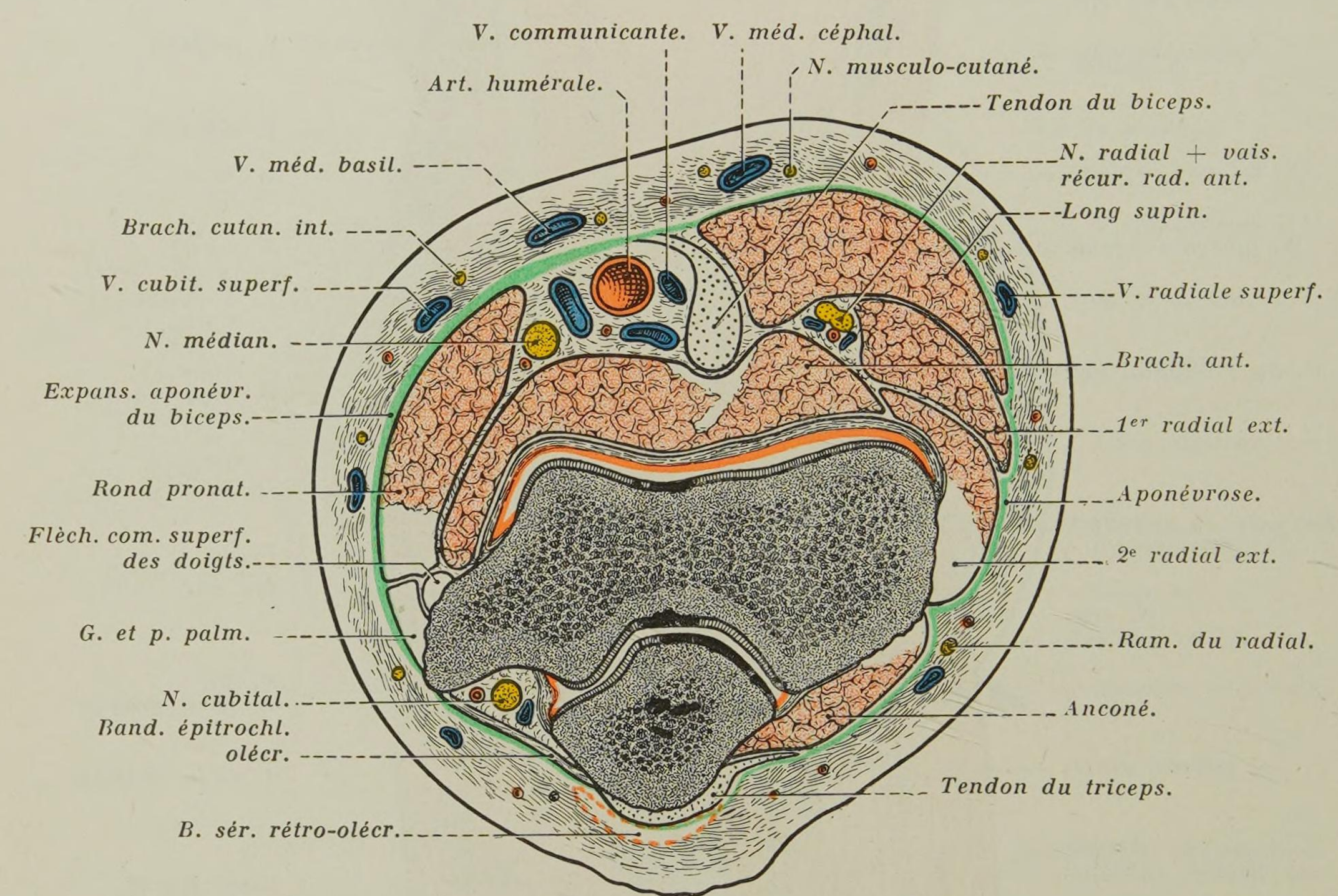

FIG. 304. — *Coupe transversale passant par l'articulation du coude droit montrant les rapports de l'artère humérale au pli du coude; segment inférieur de la coupe.*

1° **Rameau cutané axillaire.** — Le *rameau cutané axillaire* (Pellegrini, Dujarier) *(artère thoracique alaire de Soemmering)*, grêle, naît de la face interne de l'artère à son entrée dans le canal brachial; il se dirige en dedans accompagné d'un filet cutané de l'accessoire du brachial cutané interne, et se distribue aux téguments de la base du creux de l'aisselle (voy. : fig. 297 et 305).

2° **Rameau deltoïdien.** — Le *rameau deltoïdien* (Cruveilhier) se détache de la face externe de l'artère, un peu au-dessous du tendon du grand pectoral; il se dirige obliquement en dehors et en bas, il s'engage sous l'arcade de Struthers, passe entre l'humérus d'une part, le coraco-brachial et les deux chefs du biceps d'autre part, puis il se distribue à la face profonde de la partie inférieure du deltoïde et aux téguments de la face antéro-

externe de la racine du bras; dans son trajet il abandonne quelques rameaux grêles au biceps et il s'anastomose avec le cercle des artères circonflexes (voy. : fig. 305).

Ce rameau naît parfois de l'axillaire.

*3° **Artère humérale profonde.*** — L'*artère humérale profonde,* ou *artère collatérale externe,* est la plus importante et la plus volumineuse des branches de l'humérale.

Elle naît près de l'origine de l'humérale et de la face postérieure de cette dernière, un peu au-dessous du bord inférieur du tendon du grand dorsal (parfois aussi elle naît d'un tronc commun avec la circonflexe postérieure *(tronc huméro-circonflexe),* et dans ce cas elle se détache le plus souvent de la circonflexe postérieure à sa sortie du trou carré de Velpeau.

Elle aborde la loge postérieure du bras après avoir croisé perpendiculairement le tendon du grand dorsal entre le vaste interne en dehors et le tendon de la longue portion du biceps en dedans; de là elle se dirige obliquement en bas, en dehors et en arrière, elle s'engage dans le triangle huméro-tricipital (voy. : fig. 332), puis elle glisse à la face postérieure de l'humérus dans la gouttière radiale, où elle accompagne le nerf radial en se plaçant en dehors de lui (voy. : fig. 207).

Dans son trajet au niveau de la loge postérieure du bras, l'artère humérale profonde, entourée de ses deux veines satellites, est appliquée contre l'os; elle longe parallèlement les insertions supérieures du vaste interne, elle est recouverte par le vaste externe et la longue portion du triceps, auxquels elle abandonne des rameaux nourriciers.

Peu après sa sortie du triangle huméro-tricipital, elle abandonne une grosse collatérale, l'*artère du vaste interne* (voy. : fig. 302 et 331); cette branche, légèrement sinueuse, croise obliquement le nerf radial en passant en avant de lui, mais parfois aussi et plus rarement en arrière; puis elle se place en dedans du nerf radial qu'elle suit à peu près parallèlement dans l'interstice vaste interne - longue portion du triceps; elle chemine au contact du nerf du vaste interne et de l'anconé qui reste en dehors d'elle et dont elle est satellite; puis elle s'épuise dans le vaste interne et aussi dans la longue portion du triceps par rameaux étagés qui pénètrent les muscles par leurs faces en regard.

Parfois cette branche naît directement de l'humérale : en pareil cas, l'humérale profonde doit être considérée comme dédoublée; plus rarement elle se détache d'un tronc commun avec la collatérale interne supérieure.

Dans la gouttière radiale, l'humérale profonde fournit une *artère nourricière* à l'humérus.

A l'union des deux tiers supérieurs et du tiers inférieur du bras, l'humérale profonde abandonne la gouttière radiale; puis elle se divise presque aussitôt contre le bord externe de l'humérus en ses *deux branches terminales,* antérieure et postérieure.

a) La **branche antérieure** s'engage sous l'arcade aponévrotique du vaste externe où elle franchit la cloison intermusculaire externe avec le nerf radial; elle glisse alors dans la gouttière bicipitale externe accompagnée de ce nerf qui se place en dehors d'elle; elle est comprise à ce niveau entre, d'une part le brachial antérieur et le biceps en dedans, dont la sépare le musculo-cutané, et d'autre part le long supinateur et le premier radial externe en dehors; elle se termine devant l'articulation du coude en s'anastomosant avec la récurrente radiale antérieure, branche de la radiale (voy. : fig. 310).

b) La **branche postérieure** descend verticalement derrière la cloison intermusculaire externe dans l'épaisseur du vaste interne qu'elle vascularise abondamment; elle se termine à la face postérieure de l'épicondyle en s'anastomosant d'une part avec la récurrente radiale postérieure, branche de l'interosseuse postérieure, et d'autre part avec une branche transversale issue des collatérales internes supérieure et inférieure.

Ces branches terminales se distribuent plus spécialement, l'antérieure au long supinateur, au premier radial externe et au brachial antérieur, et la postérieure au vaste interne;

enfin l'humérale profonde, par ses deux branches terminales et leurs anastomoses, contribue à la formation du *cercle artériel périépicondylien* (voy. : fig. 310).

Par des branches ascendantes, l'humérale profonde s'anastomose également avec la circonflexe postérieure (voy. : fig. 299).

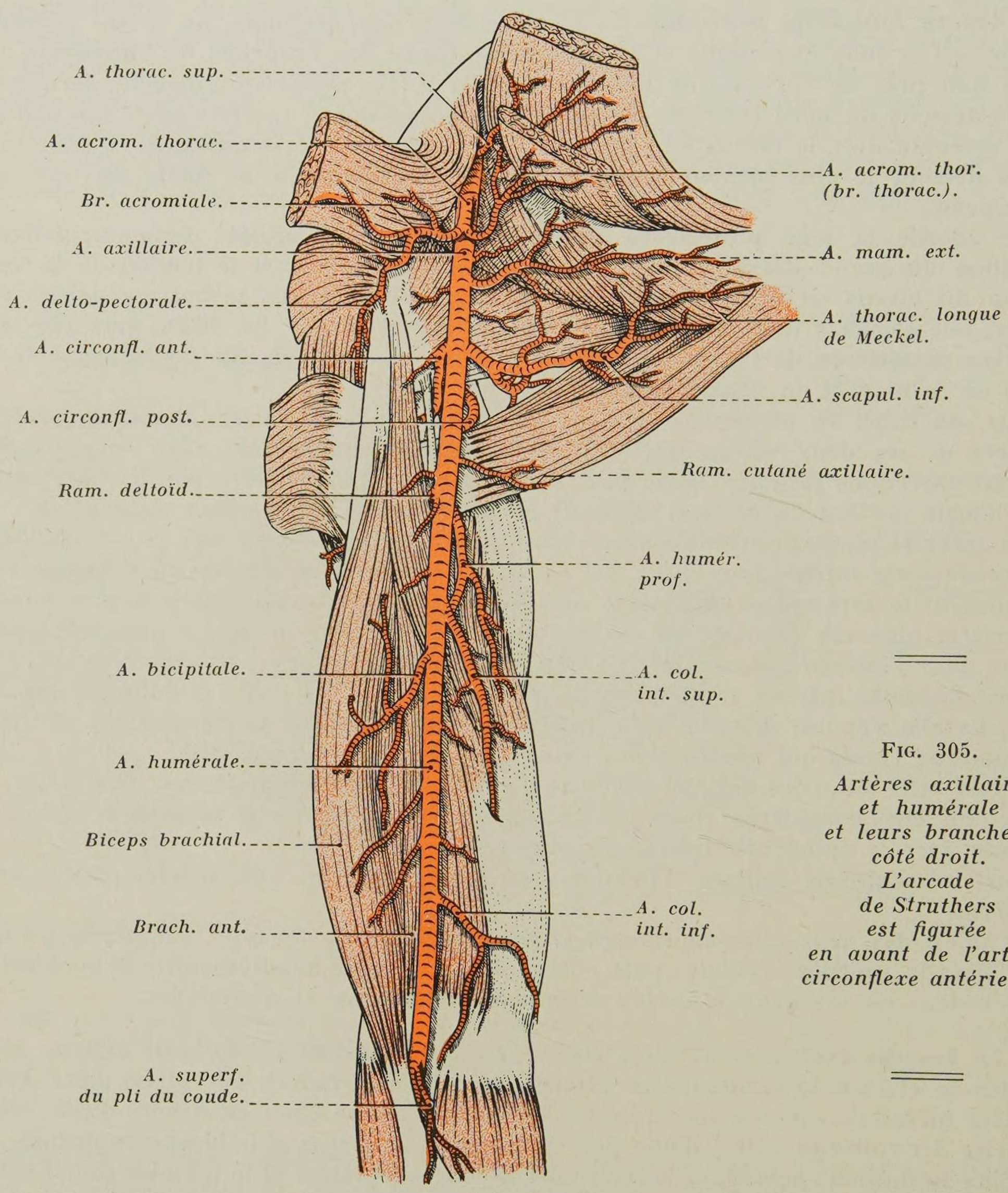

FIG. 305.
Artères axillaire et humérale et leurs branches; côté droit. L'arcade de Struthers est figurée en avant de l'artère circonflexe antérieure.

4° ***Artère bicipitale.*** — Indépendamment des multiples rameaux artériels innominés que l'humérale abandonne au biceps (de quatre à sept en moyenne), le corps charnu de ce muscle reçoit assez souvent une artère importante, l'*artère bicipitale*. Cette branche naît du versant externe de l'humérale dans la partie moyenne du bras; relativement courte, mais volumineuse, elle se dirige obliquement en bas et en dehors, croise postérieurement le nerf médian; puis elle aborde la face profonde du biceps assez près de son bord interne; elle se divise généralement au contact du muscle en deux branches, l'une ascendante, l'autre descendante, qui pénètrent peu après le corps charnu.

L'artère bicipitale est fréquemment dédoublée, et l'on distingue alors une *artère supérieure* et une *artère inférieure*; dans ce cas la branche supérieure accompagne généralement le musculo-cutané et le nerf du biceps (voy. : fig. 305).

5° ***Artères nourricières de l'humérus.*** — Les *artères nourricières de l'humérus* sont le plus souvent au nombre de deux. Elles naissent tantôt directement de la face interne de l'humérale, tantôt l'une du tronc de l'humérale, et l'autre de l'humérale profonde; ces artères, généralement courtes et grêles, s'engagent dans les trous nourriciers de l'os, situés l'un sur la face interne de l'humérus au-dessous et en avant de l'empreinte d'insertion du coraco-brachial; l'autre à la face postérieure de l'os dans la gouttière radiale.

6° ***Artère collatérale interne supérieure.*** — *L'artère collatérale interne supérieure,* ou *collatérale interne longue,* naît de la face interne de l'artère humérale, un peu au-dessous de l'humérale profonde; verticalement descendante et satellite du nerf cubital, elle est appliquée tout d'abord sur le brachial antérieur auquel elle abandonne une longue branche descendante généralement assez volumineuse; elle perfore avec ce nerf la cloison intermusculaire interne, puis elle passe dans la loge postérieure du bras où elle descend avec le cubital comprise entre la cloison intermusculaire interne et le vaste interne qu'elle irrigue; elle se termine à la face postérieure de l'épitrochlée en s'anastomosant avec l'humérale profonde et la récurrente cubitale postérieure, branche de la cubitale.

7° ***Artère collatérale interne inférieure.*** — *L'artère collatérale interne inférieure,* ou *collatérale interne courte,* naît de la face interne de l'humérale à quelques centimètres au-dessus de l'interligne articulaire du coude ; appliquée sur le brachial antérieur, elle se dirige obliquement en bas et en dedans; très courte, elle se divise au-dessus de l'épitrochlée en *deux branches* terminales, l'une antérieure, l'autre postérieure :

a) La **branche antérieure**, grêle, satellite du nerf médian, se distribue au brachial antérieur et aux muscles épitrochléens superficiels, et plus spécialement au rond pronateur; elle s'anastomose avec la récurrente cubitale antérieure, branche de la cubitale.

b) La **branche postérieure** perfore la cloison intermusculaire interne et se termine à la face postérieure de l'épitrochlée en s'anastomosant avec des rameaux de la précédente, avec l'humérale profonde par une arcade transversale située au-dessus de la fossette olécranienne *(anastomose sus-olécranienne),* et avec la récurrente cubitale postérieure branche de la cubitale (voy. : fig. 305, 310 et 311).

L'humérale par ses collatérales se distribue à la musculature, aux téguments du bras et de la base de l'aisselle et à l'articulation du coude.

BRANCHES TERMINALES

L'artère humérale possède *deux branches* terminales : *a)* une *branche externe,* la *radiale,* qui continue la direction du tronc primitif; *b)* et une *branche interne,* la *cubitale,* qui se détache à angle aigu sur le tronc artériel (voy. : fig. 303).

La *division (fourche de l'humérale)* est assez variable : c'est ainsi que l'on peut observer : *a)* des *divisions hautes* au-dessus du pli du coude, auquel cas, l'artère humérale est uniquement brachiale ; *b)* et des *divisions basses,* plus rares, où l'artère humérale présente un certain trajet à l'avant-bras; en pareil cas, la division est assez souvent une trifurcation en radiale, cubitale et artère interosseuse ou une bifurcation en tronc radio-cubital et tronc interosseux.

ANASTOMOSES

L'humérale s'anastomose : *a)* avec l'*axillaire,* par l'intermédiaire du cercle des circonflexes, avec le rameau deltoïdien et l'humérale profonde; *b)* et avec les *deux artères de l'avant-bras* (*radiale* et *cubitale*), par l'intermédiaire des collatérales interne et externe, avec les récurrentes radiales et cubitales antérieures et postérieures.

Ces anastomoses constituent le *réseau artériel périarticulaire du coude,* lui-même composé de deux cercles latéraux, l'un périépicondylien en dehors, l'autre périépitrochléen en dedans (voy. : fig. 310 et 311).

ARTÈRES DE L'AVANT-BRAS

Les artères de l'avant-bras sont celles qui occupent le segment du membre supérieur correspondant au radius et au cubitus, c'est-à-dire celles qui s'étendent de l'interligne articulaire du coude à l'interligne radio-carpien.

Ces artères proviennent toutes de l'humérale qui, après une courte portion antibrachiale, se bifurque en ses *deux branches terminales* : l'une externe, la *radiale*; l'autre interne, la *cubitale.*

Contrairement à ce que l'on observe au niveau de la jambe, la vascularisation artérielle de l'avant-bras est très inégalement répartie dans les loges antérieure et postérieure de l'avant-bras; la *loge antérieure* de l'avant-bras dans laquelle descendent les deux troncs artériels principaux *(artères radiale et cubitale)* est très richement vascularisée; par contre, la vascularisation de la *loge postérieure* de l'avant-bras, plus pauvre, n'est assurée en grande partie que par une collatérale peu volumineuse de la cubitale; l'*artère interosseuse postérieure.*

La ***portion antibrachiale de l'humérale*** est généralement courte, la bifurcation de cette artère se faisant le plus souvent à 2 ou 3 centimètres environ au-dessous de l'interligne articulaire du coude dans la partie la plus inférieure de la gouttière bicipitale interne, au sommet du « *fer de lance de Gerdy* » représenté par la pénétration du tendon du biceps entre les masses charnues épitrochléenne et épicondylienne (V musculaire du pli du coude); toutefois la longueur de cette portion de l'artère est variable et dépend du lieu de sa division.

A ce niveau, l'artère humérale est oblique en bas et en dehors et occupe la gouttière bicipitale interne; elle est comprise entre le tendon du biceps en dehors (repère important pour sa ligature) inséré sur la tubérosité bicipitale du radius et la masse des muscles épitrochléens en dedans, et plus spécialement du rond pronateur qui forme la lèvre interne de la gouttière et dont elle est séparée par le nerf médian (voy. : fig. 303).

L'artère repose *en arrière* sur le brachial antérieur; elle est recouverte *en avant* par l'aponévrose antibrachiale, renforcée par l'expansion aponévrotique du biceps, sur laquelle cheminent les branches de l'M veineux du pli du coude et plus spécialement la veine médiane basilique et les filets du brachial cutané interne (voy. : fig. 304).

Le long supinateur *en dehors,* le rond pronateur *en dedans,* délimitant le *V musculaire du pli du coude* et convergeant l'un vers l'autre, ont tendance à masquer la bifurcation artérielle.

La ***bifurcation de l'humérale*** en radiale et cubitale ou *fourche de l'humérale* est généralement située un peu en dedans de l'axe de l'avant-bras, à cheval sur le bord supérieur du rond pronateur et sur le même plan que le bord antérieur du tendon bici-

pital; les deux branches, radiale et cubitale, s'écartent l'une de l'autre à angle aigu; mais tandis que la radiale continue sensiblement la direction du tronc de l'humérale, la cubitale forme un angle aigu avec cette direction pour se porter obliquement en bas et en dedans (voy. : fig. 303).

A ce niveau, la radiale passe en avant du rond pronateur, la cubitale en arrière, tandis que le nerf médian après avoir croisé la face antérieure de la cubitale s'engage entre les deux faisceaux de ce muscle.

Au poignet, les deux artères radiale et cubitale quittent l'avant-bras et continuent leur trajet pour passer, la cubitale à la face antérieure de la main, et la radiale à la face postérieure.

I. — ARTÈRE RADIALE

L'artère radiale est la branche de bifurcation externe de l'humérale.

ORIGINE, TRAJET, TERMINAISON. — Elle naît à 2 ou 3 centimètres au-dessous de l'interligne articulaire du coude, en avant du tendon du biceps; de là elle suit de haut en bas le *long supinateur,* son *muscle satellite*; elle atteint la face externe de l'articulation radio-carpienne, où elle change de direction; au-dessous de l'apophyse styloïde radiale elle contourne le ligament latéral externe de l'articulation du poignet; elle passe à la face dorsale du carpe, puis elle perfore d'arrière en avant l'extrémité supérieure du premier espace intermétacarpien; elle pénètre alors à la paume de la main où elle s'anastomose avec la cubito-palmaire, branche de la cubitale, pour constituer l'arcade palmaire profonde.

DIRECTION. — A peu près rectiligne dans sa portion antibrachiale, elle se dirige obliquement en bas et en dehors, et semble continuer la direction de l'humérale; sa *ligne repère* (ligne d'opération), où l'on doit inciser dans sa ligature s'étend du milieu du pli du coude à la gouttière du pouls.

SITUATION ET DIVISION. — Dans les deux tiers supérieurs de l'avant-bras, l'artère radiale est profonde; elle est au contraire relativement superficielle dans son tiers inférieur, là où les muscles de l'avant-bras font place à leurs tendons; elle occupe à ce niveau la gouttière du pouls, et l'on perçoit ses battements avec facilité (pouls radial).

Par suite de son trajet et de sa situation, les rapports de l'artère radiale doivent être envisagés : *a)* dans la *loge antérieure de l'avant-bras* (portion antibrachiale) successivement dans les deux tiers supérieurs et au tiers inférieur de l'avant-bras *(gouttière du pouls)*; *b)* et *au poignet* (portion carpienne) au niveau de l'interligne radio-carpien et à la face dorsale du carpe où elle occupe la *région* dite *de la tabatière anatomique* (pour ce deuxième chapitre, voy. : *Artères de la main,* la radiale devenant une artère de la main au-dessous de la styloïde radiale).

RAPPORTS. — 1° **Dans les deux tiers supérieurs de l'avant-bras,** l'artère répond : *a) en arrière,* successivement, au tendon du biceps qui plonge entre les masses charnues épitrochléenne et épicondylienne pour se fixer sur la tubérosité bicipitale, au court supinateur qui s'enroule autour du col du radius et dont elle longe l'insertion radiale, puis au rond pronateur qui la sépare du fléchisseur commun superficiel des doigts (chef radial); *b) en dehors,* au corps charnu du long supinateur dont le bord interne tend à recouvrir l'artère; *c) en dedans,* au rond pronateur qui, d'abord interne par rapport à l'artère, s'insinue par la suite au-dessous d'elle et au corps charnu du grand palmaire qui se rapproche de plus en plus de l'artère; *d)* et *en avant,* au bord interne du long

supinateur recouvrant ou affleurant l'artère suivant les cas; en avant, l'artère radiale correspond à l'interstice musculaire compris entre le grand palmaire et le long supinateur : c'est là où on la recherche dans sa ligature au tiers supérieur; plus superficiellement l'aponévrose antibrachiale recouvre ces muscles et au-dessus d'elle cheminent la veine radiale superficielle et les branches du musculo-cutané (voy. : fig. 306 et 307).

2° **Au tiers inférieur de l'avant-bras,** l'artère radiale est relativement superficielle; elle est logée dans la *gouttière du pouls.*

Elle répond : *a) en dehors,* au tendon du long supinateur qui, en s'insérant sur la base de la styloïde radiale, découvre complètement l'artère en formant la berge externe de la gouttière du pouls; — *b) en dedans,* au tendon du grand palmaire qui se rap-

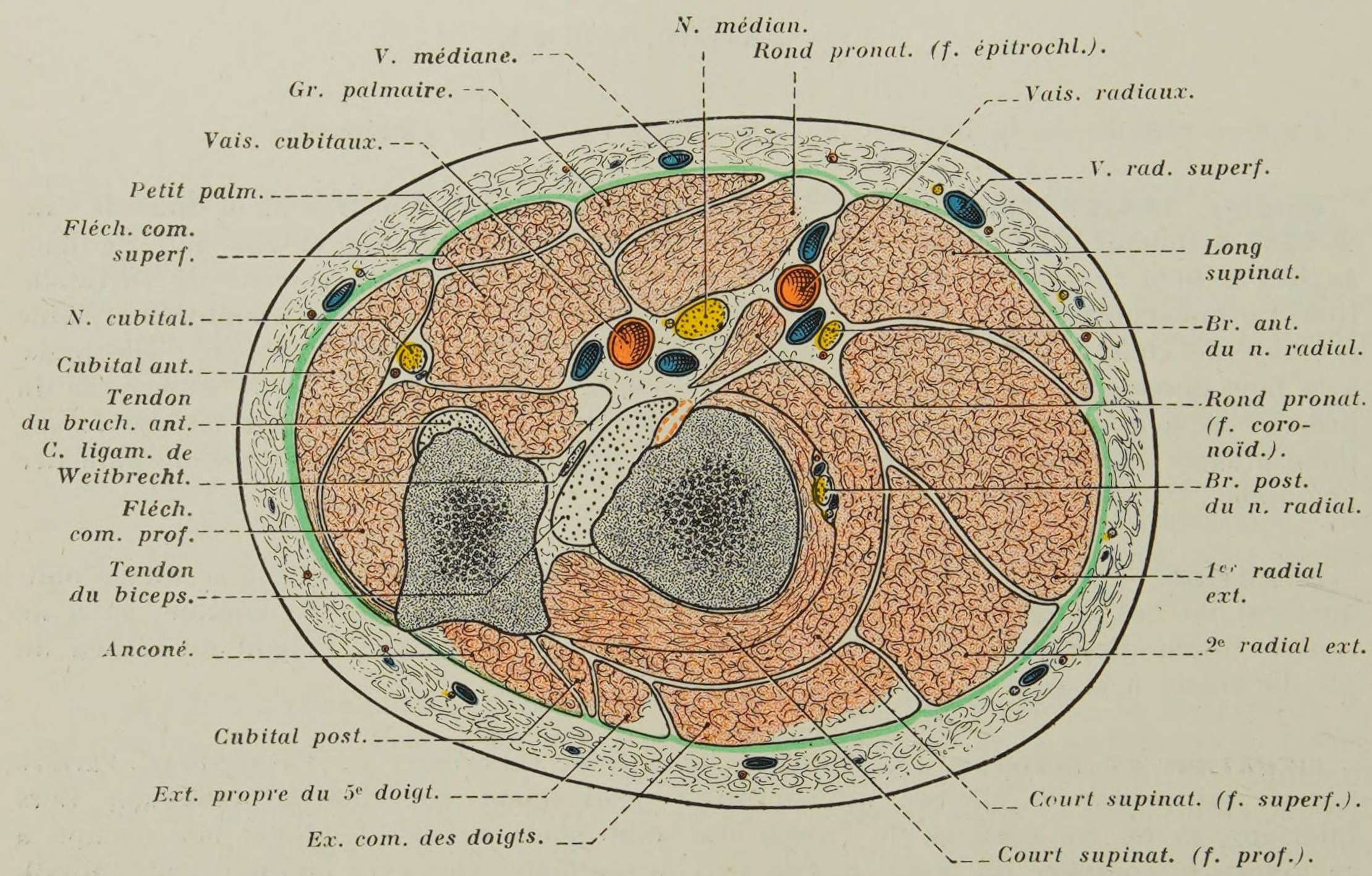

FIG. 306. — *Coupe transversale de l'avant-bras passant par la tubérosité bicipitale; côté droit, segment inférieur de la coupe. En pointillé rouge,* la bourse séreuse bicipitale.

proche progressivement de l'artère et forme la berge interne de la gouttière du pouls; ce muscle la sépare du tendon inconstant du petit palmaire; elle répond également au tendon du fléchisseur propre du pouce qui est postéro-interne par rapport à l'artère et dont la gaine synoviale remonte à 5 centimètres environ au-dessus de l'interligne articulaire radio-carpien; — *c) en arrière,* l'artère repose successivement sur trois muscles qui se détachent de la face antérieure du radius et qui sont de haut en bas le fléchisseur commun superficiel des doigts (chef radial), le fléchisseur propre du pouce et le carré pronateur; ce dernier muscle recouvert de son aponévrose sépare l'artère de l'extrémité inférieure du radius; l'artère repose plus spécialement sur le fléchisseur propre du pouce dont elle est séparée par l'aponévrose antibrachiale profonde (voy. : fig. 244); — *d) en avant,* l'artère radiale, devenue plus superficielle, est recouverte par l'aponévrose antibrachiale que l'on déprime facilement dans la recherche du pouls, par le tissu cellulaire sous-cutané et la peau.

3° **Au niveau de l'interligne radio-carpien,** l'artère radiale quitte la loge antérieure de l'avant-bras en glissant entre le ligament latéral externe de l'articulation radio-carpienne et les tendons du long abducteur et du court extenseur du pouce; elle pénètre ainsi à la face dorsale du carpe où elle occupe la tabatière anatomique (voy. : fig. 312).

Rapports vasculo-nerveux. — L'artère radiale chemine à l'avant-bras à la jonction des muscles de la loge antérieure et de la loge externe, c'est-à-dire dans cet interstice celluleux intermusculaire que suivent les fusées purulentes dans les phlegmons de l'avant-bras; l'artère radiale est accompagnée dans son trajet de *deux* veines satellites, les *veines radiales profondes,* anastomosées en échelle et assez souvent inégales, ainsi que de troncs collecteurs lymphatiques, généralement au nombre de *deux* (troncs collecteurs radiaux).

Au tiers supérieur de l'avant-bras et plus spécialement dans la partie où l'artère répond au rond pronateur, les vaisseaux radiaux sont contenus dans un dédoublement d'une mince cloison fibreuse intermusculaire tendue entre la face profonde de l'aponévrose superficielle et l'aponévrose de revêtement du court supinateur (voy. : fig. 222 et 308).

La branche antérieure du *nerf radial* est située en dehors de l'artère, sous le long supinateur dans la gaine duquel elle chemine, si bien qu'au cours de la ligature de l'artère radiale ce nerf n'apparaît pas : on l'entraîne automatiquement sous l'écarteur lorsqu'on récline le long supinateur, alors que les vaisseaux radiaux restent appliqués sur la face antérieure du rond pronateur par le feuillet fibreux (cloison intermusculaire) précédemment décrit (voy. : fig. 280).

La branche antérieure du nerf radial rejoint l'artère au tiers supérieur; elle l'accompagne au tiers moyen et s'en éloigne au tiers inférieur, pour passer à la face dorsale du poignet, en s'engageant entre le tendon du long supinateur et le radius.

BRANCHES COLLATÉRALES. — Indépendamment de nombreux rameaux innominés, ostéo-périostiques, musculaires, articulaires et cutanés destinés au radius, aux muscles (long et court supinateurs, radiaux, long abducteur du pouce, rond et carré pronateurs, fléchisseur commun superficiel, grand palmaire), à l'articulation radio-carpienne et aux téguments de la région antéro-externe de l'avant-bras et du poignet, l'artère radiale fournit : *a)* dans sa *portion antibrachiale,* trois branches collatérales qui sont la récurrente radiale antérieure, la transverse antérieure du carpe et la radio-palmaire; *b)* et dans sa *portion carpienne,* également trois branches collatérales (dorsale du pouce, transverse postérieure du carpe et interosseuse dorsale du premier espace) qui seront décrites avec les artères de la main (voy. : *Artères de la main*).

*1° **Artère récurrente radiale antérieure.*** — L'artère récurrente radiale antérieure est une branche relativement volumineuse; elle naît du versant externe de la radiale, très près de son origine, à 15 ou 20 millimètres environ; elle se dirige tout d'abord transversalement en dehors; puis, après un court trajet, elle s'incurve et se dirige obliquement en haut et en dehors; d'abord appliquée sur le court supinateur, elle est comprise entre le long supinateur et les radiaux en dehors, le brachial antérieur et le biceps en dedans qu'elle vascularise; elle est satellite de la branche antérieure du nerf radial; elle se termine à la face antérieure de l'articulation du coude où elle s'anastomose avec la branche antérieure de l'humérale profonde.

Elle donne à la *branche postérieure du nerf radial* un *rameau satellite* qui accompagne ce nerf entre les deux chefs du court supinateur auquel elle se distribue également.

Elle irrigue les muscles voisins et plus spécialement les muscles épicondyliens : c'est l'*artère des épicondyliens* (Salmon), et en particulier le deuxième radial externe et le court supinateur; elle vascularise également le long supinateur et le premier radial externe; fréquemment elle fournit une branche commune aux muscles radiaux : c'est

l'*artère des radiaux*; elle se distribue également aux articulations du coude et radio-cubitale supérieure, ainsi qu'au nerf radial (voy. : fig. 303 et 307).

Elle est parfois suppléée par un ou deux rameaux (parfois trois), nés de la radiale, qui vont aux muscles de la loge externe de l'avant-bras.

2° ***Artère transverse antérieure du carpe.*** — L'artère transverse antérieure du carpe, ou *radio-transverse du carpe*, est une branche grêle qui naît du versant interne de la radiale, au voisinage du bord inférieur du carré pronateur; dirigée transversalement en dedans, comme son nom l'indique, elle s'anastomose sur la face antérieure de l'articulation radio-carpienne et du carpe avec une branche analogue venue de la cubitale, avec les branches terminales de l'interosseuse antérieure et avec des rameaux ascendants de l'arcade palmaire profonde, formant ainsi un fin *réseau carpien antérieur* destiné aux os et articulations du carpe (voy. : fig. 309 et 315).

Fréquemment, l'artère transverse antérieure du carpe abandonne peu après son origine un rameau collatéral descendant, dit *rameau scapho-lunaire*, qui se divise au niveau de l'interligne radio-carpien en deux branches destinées respectivement, l'une au scaphoïde, l'autre au semi-lunaire.

3° ***Radio-palmaire.*** — La radio-palmaire se détache de la radiale un peu au-dessus ou au niveau de l'interligne radio-carpien, rarement au-dessous, généralement au point où l'artère change de direction pour contourner la styloïde radiale; très variable dans son calibre, elle est le plus souvent grêle; elle descend d'abord verticalement entre les tendons du long supinateur et du grand palmaire, puis obliquement en bas et en dedans, en croisant le bord supérieur de la masse charnue thénarienne qu'elle irrigue, tantôt au-dessus, tantôt au-dessous, tantôt à travers le court abducteur du pouce; à la paume de la main elle s'anastomose avec la cubitale pour former l'arcade palmaire superficielle (voy. : fig. 313).

II. — ARTÈRE CUBITALE

L'artère cubitale est la branche de bifurcation interne de l'humérale.

ORIGINE, TRAJET, TERMINAISON. — Plus volumineuse et plus longue que la radiale, elle se détache de cette dernière à angle aigu devant le tendon du biceps; de là, elle se dirige obliquement en bas et en dedans, située profondément sous la masse charnue des muscles épitrochléens; après avoir atteint le cubitus elle s'infléchit, devient verticalement descendante et de plus en plus superficielle, comprise entre la masse des fléchisseurs et le *cubital antérieur*, son *muscle satellite*, qu'elle ne rejoint qu'au tiers moyen de l'avant-bras (voy. : fig. 307).

Au poignet, elle se place en dehors du pisiforme; elle glisse en avant du ligament annulaire antérieur du carpe dans la gouttière pisi-unciformienne, ou plus exactement dans le *canal de Guyon*, puis elle s'incline en bas et en dehors pour se terminer à la paume de la main, en formant l'*arcade palmaire superficielle*, par anastomose avec la radio-palmaire.

Sa *ligne repère* (ligne d'opération et de ligature) s'étend du sommet de l'épitrochlée au bord externe du pisiforme.

DIRECTION ET DIVISION. — Par suite de son trajet et de sa situation, l'artère cubitale présente *trois portions* : *a)* une *portion antibrachiale* qui se subdivise elle-même en *deux segments* : α) dans un *premier segment*, très court (long de 3 cm. 1/2 en moyenne), franchement oblique, l'artère s'étend de sa naissance à l'origine du tronc des artères

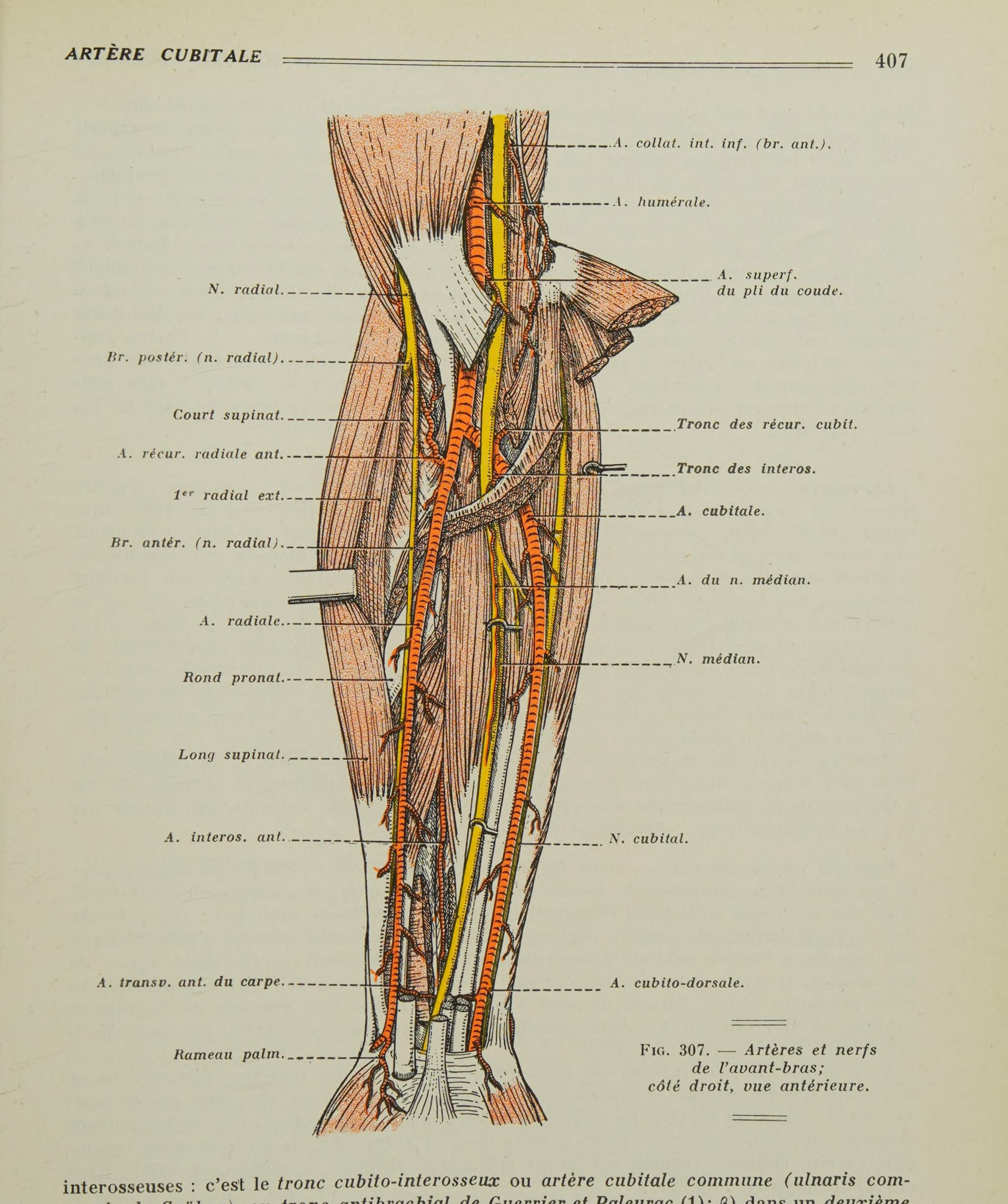

FIG. 307. — *Artères et nerfs de l'avant-bras; côté droit, vue antérieure.*

interosseuses : c'est le *tronc cubito-interosseux* ou *artère cubitale commune (ulnaris communis de Grüber)*, ou *tronc antibrachial de Guerrier et Paleyrac* (1); β) dans un *deuxième segment*, l'artère semblable en tous points à la radiale constitue la *cubitale proprement*

(1) Article à consulter : GUERRIER et PALEYRAC : Le tronc antibrachial. *Comptes rendus de l'Association des Anatomistes*, 1947, p. 239.

dite; — *b)* une *portion carpienne* où elle occupe la gouttière pisi-unciformienne; — *c)* et une *portion palmaire* où sa partie terminale constitue l'arcade palmaire superficielle (pour les portions carpienne et palmaire, voy. : *Artères de la main*, l'artère cubitale devenant une artère de la main à son entrée dans la gouttière pisi-unciformienne).

A l'*avant-bras*, on distingue à l'artère *deux portions* bien différenciées qui sont: *a)* l'une, *supérieure, oblique*, où l'artère est profonde, difficilement accessible, et où l'on ne pratique qu'exceptionnellement sa ligature, en raison : α) de la présence du médian et de ses branches nerveuses destinées aux muscles épitrochléens et aux fléchisseurs des doigts; β) de la présence du tronc des interosseuses; γ) et de la situation de l'artère dans la gaine du fléchisseur commun profond, d'où la nécessité de sectionner le fléchisseur sublime; cette portion correspond au tiers supérieur de l'avant-bras; — *b)* l'autre, *inférieure, verticale*, où l'artère devient plus superficielle; cette portion correspond aux deux tiers inférieurs de l'avant-bras et répond à la zone de ligature de l'artère ; dans cette portion l'artère est placée en dehors du cubital antérieur qu'elle longe de haut en bas (voy. : fig. 307).

RAPPORTS. — *1° **Au tiers supérieur de l'avant-bras** (portion oblique)*, l'artère répond : *a) en arrière*, à la partie inférieure du brachial antérieur et à la partie supérieure du fléchisseur commun profond des doigts qui la sépare du cubitus; *b) en avant*, elle est croisée par les muscles épitrochléens, sur un premier plan le rond pronateur, le grand palmaire et le petit palmaire, et sur un deuxième plan le fléchisseur commun superficiel des doigts; le chef coronoïdien du rond pronateur, oblique en bas et en dehors, suit une direction inverse de l'artère cubitale; il la croise en X en même temps qu'il l'applique sur la couche musculaire sous-jacente; l'artère s'engage sous l'*arcade du fléchisseur commun superficiel des doigts*, arcade qui réunit les insertions radiale et coronoïdienne de ce muscle (voy. : fig. 307); devenue encore plus profonde, elle continue son trajet, comprise entre le fléchisseur sublime en avant et le fléchisseur commun profond des doigts en arrière (voy. : fig. 222).

Dans ce trajet, elle se rapproche de plus en plus du nerf cubital et du cubital antérieur avec lesquels elle n'offre *en dedans* que des rapports éloignés; *en dehors*, elle est à distance de la radiale, dont elle s'éloigne de plus en plus et dont elle est séparée par le rond pronateur (voy. : fig. 303 et 307).

Rapports vasculo-nerveux. — Dans sa *portion oblique*, l'artère cubitale est accompagnée de ses deux veines satellites placées de chaque côté de l'artère et anastomosées en échelle, ainsi que de troncs collecteurs lymphatiques (troncs collecteurs cubitaux) ; elle présente des rapports importants avec le *nerf médian*; ce tronc nerveux est tout d'abord interne par rapport à l'artère cubitale ; puis, descendant verticalement sur la ligne axiale de l'avant-bras, il glisse entre les deux chefs du rond pronateur (le chef coronoïdien du rond pronateur sépare l'artère du nerf) ; puis il s'engage sous l'arcade du fléchisseur sublime où il croise en X l'artère cubitale en passant en avant d'elle; par la suite, il lui devient externe (voy. : fig. 307).

A ce niveau, le nerf médian est accompagné des nerfs des muscles épitrochléens et des nerfs des fléchisseurs communs des doigts; nées de ce tronc plus haut que le croisement du nerf et de l'artère, au voisinage de l'articulation du coude, ces branches suivent le tronc du médian pour se rendre à leurs muscles respectifs; ils croisent pour la plupart l'artère cubitale, rendant son accès chirurgical difficile et même impossible dans cette portion (voy. : fig. 340).

Quant au *nerf cubital*, il gagne l'avant-bras en passant sous l'arcade aponévrotique qui unit le chef épitrochléen au chef cubital du cubital antérieur; puis il reste appliqué sur le fléchisseur commun profond des doigts et éloigné de l'artère; mais, au fur et à mesure qu'il descend, il se rapproche de cette dernière pour se placer en dedans d'elle (voy. : fig. 345).

2° ***Dans les deux tiers inférieurs de l'avant-bras*** *(portion verticale)*, l'artère est devenue verticale par une inflexion plus ou moins anguleuse qui lui permet de rejoindre et de longer le cubital antérieur qu'elle ne quitte plus (muscle satellite).

Elle répond : *a) en arrière,* au fléchisseur commun profond des doigts, dans la gaine duquel elle est comprise (il représente également le muscle satellite de l'artère cubitale); plus bas, lorsque ce muscle devient tendineux, l'artère répond au carré pronateur recouvert de son aponévrose qui la sépare du cubitus; — *b) en avant,* l'artère est recouverte d'abord par le bord interne du fléchisseur commun superficiel; puis elle correspond à l'interstice qui sépare le cubital antérieur de ce muscle (repère important dans la ligature) (voy.: fig. 308); plus bas, c'est-à-dire près du poignet, lorsque les deux muscles font place

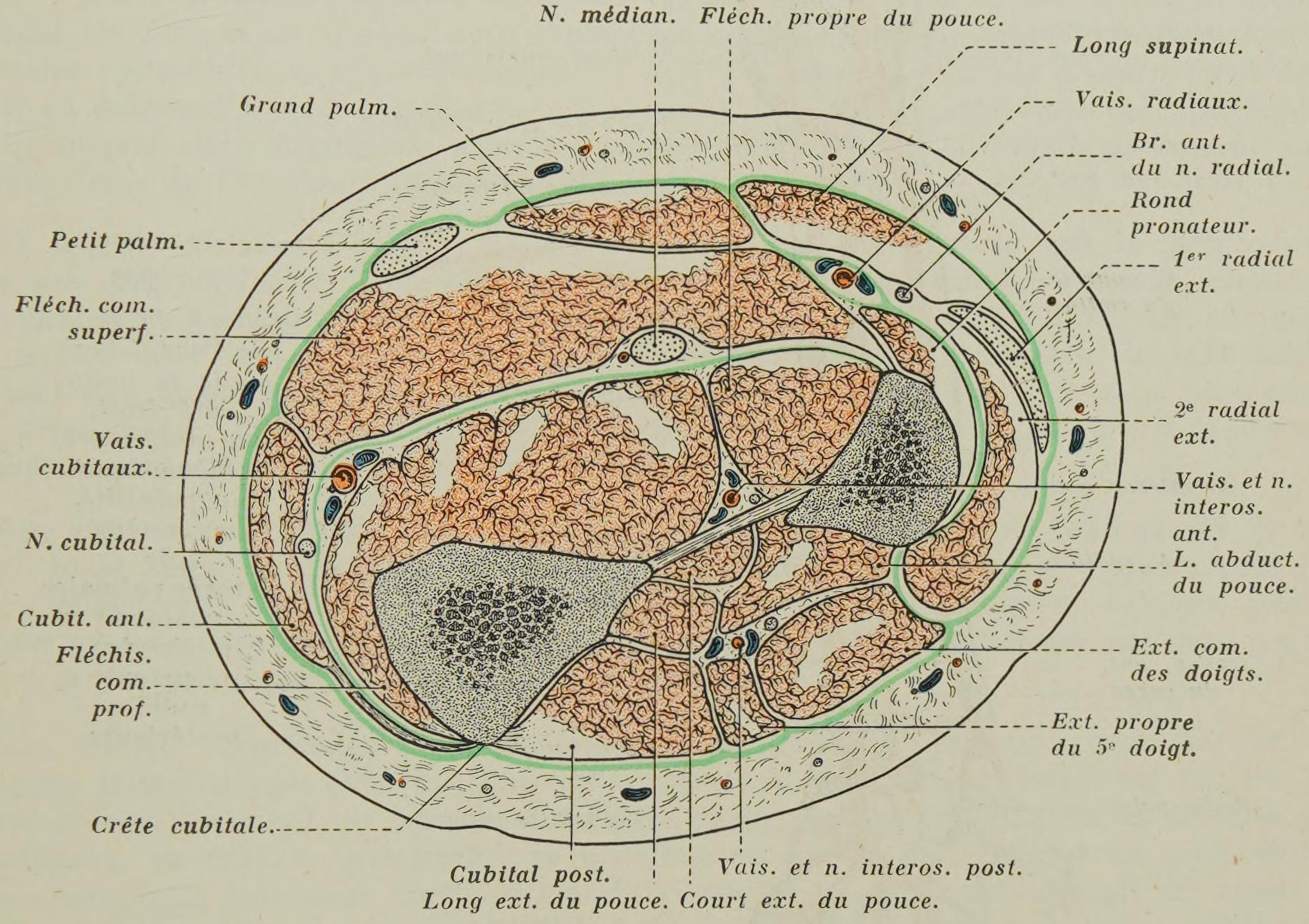

FIG. 308. — *Coupe transversale de l'avant-bras droit passant à la partie moyenne; segment inférieur de la coupe.*

à leurs tendons, ceux-ci s'écartent et laissent entre eux un intervalle où l'artère, devenue relativement superficielle, est séparée des téguments par deux aponévroses : l'une, profonde, qui n'est autre que l'aponévrose du fléchisseur commun profond (aponévrose profonde de l'avant-bras) qui se continue jusqu'au poignet; l'autre, superficielle, qui représente l'aponévrose antibrachiale; — *c) en dedans,* l'artère répond au cubital antérieur, son muscle satellite; *d) en dehors,* elle répond, mais à distance, au nerf médian situé dans l'interstice des fléchisseurs et compris dans la gaine du fléchisseur sublime et aux tendons de ce muscle dont la sépare l'aponévrose antibrachiale profonde (voy. : fig. 244).

Rapports vasculo-nerveux. — Dans cette portion, l'artère est toujours accompagnée de ses deux veines satellites disposées de chaque côté d'elle ; le *nerf cubital* qui l'accompagne également pendant tout son trajet vertical est situé en dedans d'elle et sur un plan légèrement postérieur.

Rappelons que le nerf cubital abandonne à l'artère un long *filet vasculaire (rameau satellite de l'artère cubitale)* qui l'accompagne jusqu'au poignet, et qu'au tiers inférieur de l'avant-bras il détache sa branche cutanée dorsale et le filet cutané palmaire (voy. : *Nerf cubital*).

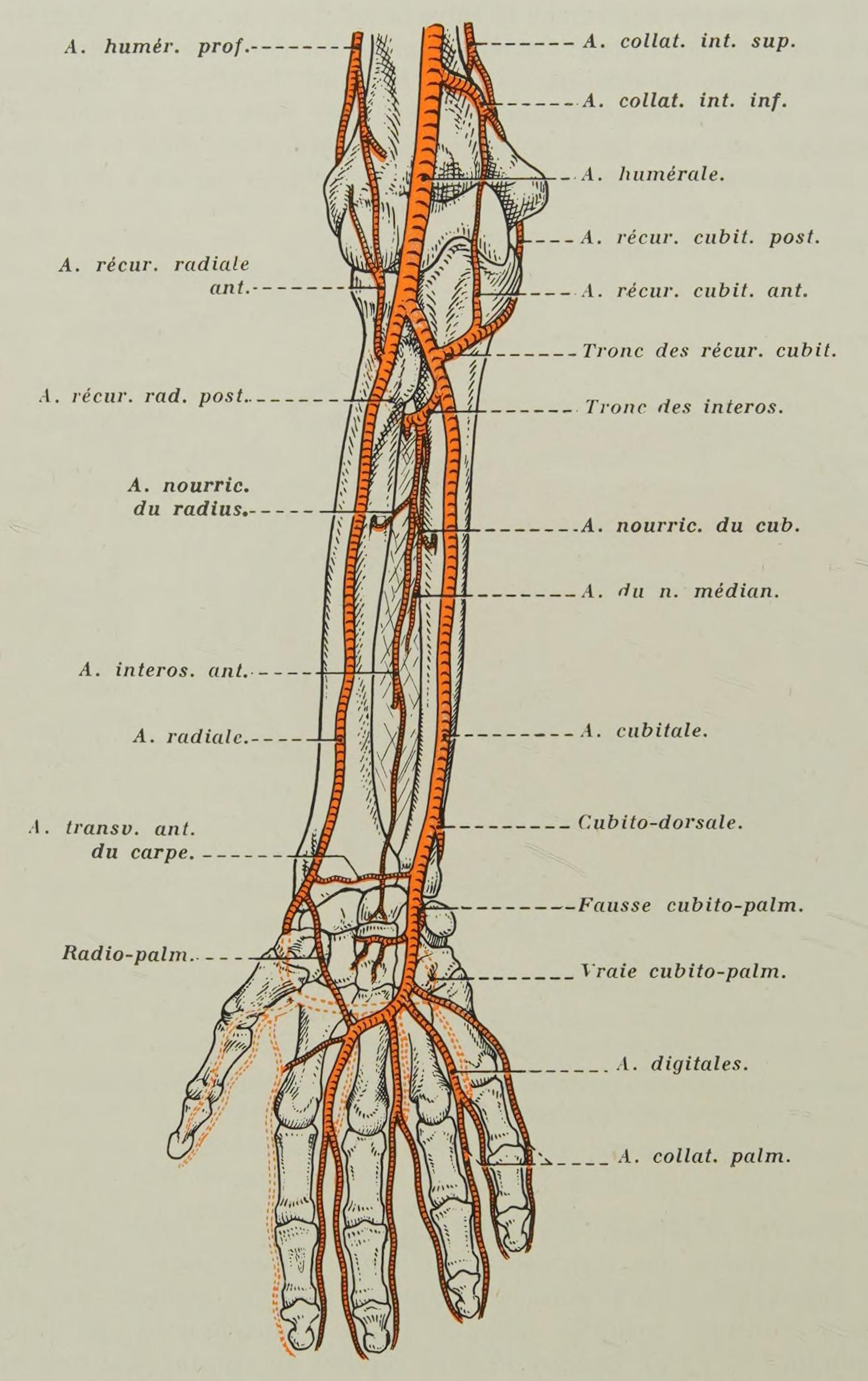

FIG. 309.
Artères du coude, de l'avant-bras et de la main; côté droit, vue antérieure (schématique). *En pointillé,* le système de l'arcade palmaire profonde et l'artère récurrente radiale postérieure.

BRANCHES COLLATÉRALES. — Indépendamment de nombreux rameaux innominés ostéo-périostiques, musculaires et cutanés, destinés au cubitus et aux muscles voisins (muscles épitrochléens, fléchisseur commun profond des doigts, carré pronateur), et aux téguments de la région antéro-interne de l'avant-bras et du poignet, l'artère cubitale donne : *a)* dans sa *portion antibrachiale* cinq branches collatérales, qui sont le tronc commun des récurrentes cubitales, le tronc commun des interosseuses, l'artère du nerf médian, la dorsale

du carpe et la transverse antérieure du carpe; *b)* dans sa *portion carpienne,* elle fournit également des branches collatérales qui sont les rameaux carpiens antérieurs, et la cubito-palmaire que nous décrirons avec les artères de la main (voy. : *Artères de la main*).

1° Tronc commun des artères récurrentes cubitales. — Le tronc commun des artères récurrentes cubitales est généralement volumineux, mais très court. Il naît de la face antéro-interne de l'artère au niveau ou un peu au-dessus de l'arcade du fléchisseur commun superficiel, peu après son origine, il se divise en deux branches : l'une *antérieure,* la *récurrente cubitale antérieure*; l'autre *postérieure,* la *récurrente cubitale postérieure.*

a) **L'artère récurrente cubitale antérieure,** généralement volumineuse, se dirige verticalement en haut et en dedans dans l'interstice compris entre le brachial antérieur et les muscles épitrochléens; elle accompagne le nerf médian qui se place d'abord en dedans, puis en dehors d'elle; elle se termine en se ramifiant à la face antérieure de l'épitrochlée; fréquemment elle s'anastomose avec la branche antérieure de la collatérale interne inférieure, issue de l'humérale (voy. : fig. 303 et 310).

b) **L'artère récurrente cubitale postérieure** est moins volumineuse que la précédente ; dès son origine elle se dirige obliquement en haut et en dedans sur la face antérieure du fléchisseur commun profond des doigts ; recouverte par le cubital antérieur, elle glisse de bas en haut dans la gouttière épitrochléo-olécranienne, en compagnie du nerf cubital auquel elle abandonne une petite artériole; puis elle se termine à la face postérieure de l'épitrochlée, où elle s'anastomose avec la collatérale interne supérieure et la branche postérieure de la collatérale interne inférieure, venue de l'humérale.

Les artères récurrentes cubitales naissent parfois isolément de la cubitale (40 % des cas), mais alors l'artère récurrente cubitale postérieure naît presque toujours plus bas que l'antérieure; elle se détache au niveau de l'arcade du fléchisseur sublime, parfois même au-dessous d'elle; elle chemine alors entre les deux fléchisseurs communs superficiel et profond à leur origine et sort sous l'arcade.

Les artères récurrentes cubitales irriguent le brachial antérieur, mais surtout les muscles épitrochléens; aussi le tronc des récurrentes cubitales représente-t-il l'*artère des épitrochléens* (Salmon); sa branche antérieure envoie des rameaux à tous les muscles épitrochléens; sa branche postérieure se distribue au cubital postérieur et au nerf cubital; elle vascularise également l'articulation du coude et les téguments du pli du coude et de la région postérieure du coude; elle prend part à la constitution du *cercle périépitrochléen.*

2° Tronc commun des artères interosseuses. — Le tronc commun des artères interosseuses est la plus volumineuse des branches de la cubitale. Il se détache de la face postérieure de l'artère cubitale, un peu au-dessous du tronc précédent, le plus souvent au niveau de l'arcade du fléchisseur sublime; ce tronc très court (1 cm. 1/2 en moyenne), est parfois si volumineux que l'artère cubitale paraît bifurquer en deux branches; aussi, en pareil cas, la dénomination de *tronc cubito-interosseux* qu'ont donnée certains auteurs au premier segment de l'artère cubitale nous paraît-elle bien justifiée.

Ce tronc se dirige obliquement en bas, en dehors et en arrière; il croise en arrière le nerf médian et se divise en *deux branches,* l'une *antérieure,* l'autre *postérieure,* en abordant l'extrémité supérieure de l'espace interosseux, immédiatement au-dessus du bord supérieur du ligament interosseux.

a) **L'artère interosseuse antérieure** s'engage tout d'abord sous le faisceau que le fléchisseur commun profond détache du radius, puis elle descend verticalement et axialement entre le fléchisseur commun profond des doigts et le fléchisseur propre du pouce; elle

est appliquée contre a face antérieure de la membrane interosseuse ; inférieurement, elle s'engage à la face profonde du carré pronateur entre ce muscle et la membrane interosseuse (voy. : fig. 226 et 307), et, se dirigeant en arrière, elle traverse la partie inférieure de la membrane interosseuse, soit isolément, soit ramifiée; elle se termine en s'anastomosant avec des branches de l'interosseuse postérieure pour former le *réseau carpien postérieur.*

Dans son trajet, elle est accompagnée par le nerf interosseux antérieur, branche du médian, situé le plus souvent en dehors d'elle. Chemin faisant, elle abandonne des *rameaux musculaires,* courts et grêles, destinés : les uns, aux muscles profonds de la loge antérieure de l'avant-bras (muscles fléchisseur commun profond, fléchisseur propre du

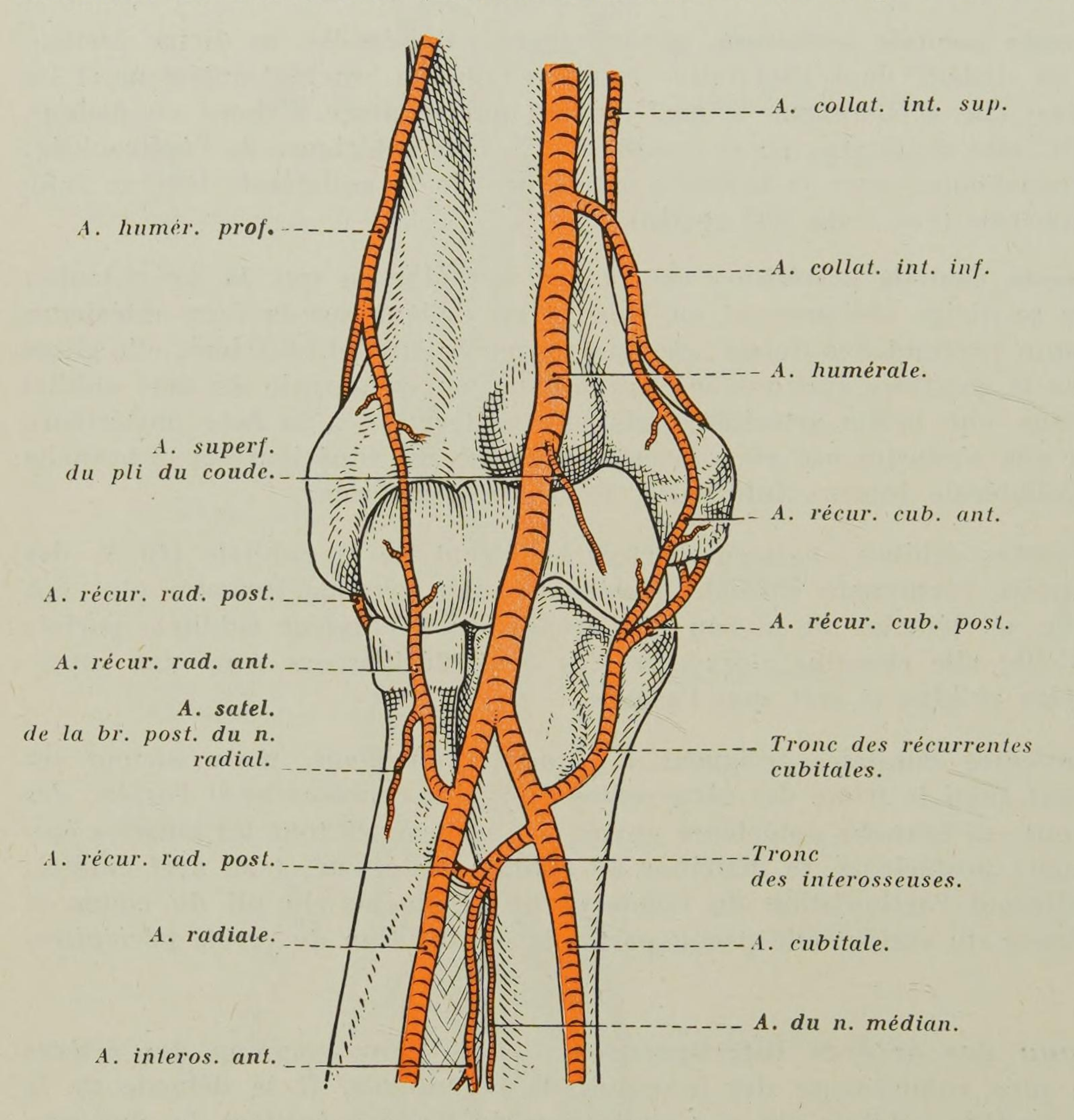

FIG. 310.
Artères du coude, cercles périépitrochléen et périépicondylien; côté droit, vue antérieure (schématique).

pouce et carré pronateur), et les autres, après avoir traversé la membrane interosseuse, aux muscles de la couche profonde de la loge postérieure de l'avant-bras.

Ses principales *collatérales* sont : les *artères nourricières du radius et du cubitus* et parfois l'*artère du nerf médian*; cette dernière, issue de sa partie haute, suit ce nerf jusqu'au poignet et peut suppléer dans certains cas l'artère interosseuse antérieure.

b) L'**artère interosseuse postérieure,** beaucoup plus grêle que la précédente, s'engage dans l'espace interosseux : elle passe au-dessus du bord supérieur du ligament interosseux (voy. : fig. 309), descend verticalement dans la loge postérieure de l'avant-bras, beaucoup plus *intermusculaire* qu'interosseuse. Elle chemine tout d'abord entre la face postérieure du ligament interosseux et le court supinateur qui la recouvre, puis elle apparaît au bord inférieur de ce muscle; elle glisse ensuite entre les couches superficielle et profonde des

muscles de la loge postérieure de l'avant-bras, accolée au bord externe du cubital postérieur.

Dans son trajet, elle croise successivement de haut en bas les quatre muscles de la couche profonde, obliques de haut en bas et de dedans en dehors, à savoir : long abducteur, court extenseur, long extenseur du pouce et extenseur propre de l'index; puis elle se termine à la face postérieure du carpe en s'anastomosant avec des branches de l'interosseuse antérieure et des branches ascendantes de l'arcade dorsale du carpe.

Dans la moitié supérieure de son trajet, elle est accompagnée par le nerf interosseux postérieur, continuation de la branche postérieure du radial, qui se place en dehors d'elle.

Elle abandonne de nombreux *rameaux musculaires* destinés aux muscles voisins, et la *récurrente radiale postérieure.*

L'*artère récurrente radiale postérieure (artère des muscles extenseurs de Dubreuil-Chambardel),* généralement grêle, naît de l'interosseuse postérieure au niveau du bord inférieur du court supinateur; verticalement ascendante, elle glisse entre ce muscle et l'anconé qui la recouvre; elle se termine derrière l'épicondyle en s'anastomosant avec la branche postérieure de l'humérale profonde; elle se distribue aux muscles épicondyliens.

*3° **Artère du nerf médian.*** — L'artère du nerf médian est constante; elle naît soit de l'artère interosseuse antérieure, peu après sa naissance, soit directement du tronc des artères interosseuses (10 % des cas); soit le plus souvent directement de la cubitale sous l'arcade du fléchisseur commun superficiel (50 % des cas), et exceptionnellement de l'humérale (voy. : fig. 307 et 310).

Satellite du nerf médian et légèrement sinueuse, elle accompagne ce tronc nerveux en se plaçant généralement en dedans de lui, et comme ce dernier elle est comprise dans la gaine du fléchisseur sublime; elle est très variable dans son volume et sa longueur : *a)* tantôt grêle et courte (*type court* ou *atrophié*), elle chemine à la face profonde du corps charnu du fléchisseur commun superficiel des doigts, auquel elle se distribue sans dépasser la partie moyenne de l'avant-bras; *b)* tantôt, au contraire, elle est plus volumineuse et beaucoup plus longue *(type long* ou *fœtal),* elle accompagne le nerf médian jusqu'au poignet, où elle participe à la constitution du réseau carpien antérieur; de ce fait, elle a gardé ses caractères fœtaux, car l'artère du nerf médian représente le reliquat d'une disposition embryonnaire, l'*artère médiane de l'avant-bras,* qui est primitivement l'artère principale de la loge antibrachiale antérieure, et aussi le tronc axial primitif.

Dans son trajet, elle abandonne des rameaux aux trois muscles longs fléchisseurs des doigts et au carré pronateur et des artérioles au nerf médian (voy. : *Nerf médian*).

*4° **Artère dorsale du carpe.*** — L'artère dorsale du carpe ou *cubito-dorsale* est une artère très grêle qui naît de la face externe de la cubitale à 3 ou 4 centimètres au-dessus de l'interligne articulaire du poignet; elle contourne le cubitus et gagne la face dorsale du carpe en s'engageant entre cet os et le tendon du cubital antérieur, elle s'anastomose avec l'artère dorsale du carpe, branche de la radiale (voy. : *Artères de la face dorsale de la main*), et avec des branches terminales de l'interosseuse antérieure.

*5° **Artère transverse antérieure du carpe.*** — L'artère transverse antérieure du carpe ou *cubito-transverse du carpe* est une artère grêle qui se détache de la face externe de la cubitale au niveau du bord inférieur du carré pronateur qu'elle irrigue; elle se dirige transversalement en dehors et s'anastomose avec une artère analogue issue de la radiale; elle contribue à la formation du réseau carpien antérieur (voy. : fig. 309).

ANASTOMOSES. — Le système artériel de l'avant-bras est richement anastomosé : *a)* les branches collatérales des deux troncs artériels (artères radiale et cubitale) s'anastomosent entre elles par l'intermédiaire des branches musculaires des interosseuses et des transverses antérieures du carpe; *b)* les artères radiale et cubitale s'anastomosent : α) avec

l'*artère humérale* par le système des artères récurrentes d'une part et des collatérales internes et externe d'autre part; β) et avec les *artères de la main* par l'intermédiaire des arcades palmaires (superficielle et profonde) et dorsale.

CERCLE ARTÉRIEL DU COUDE. — Il faut entendre sous le nom de *cercle artériel du coude*, un système anastomotique situé autour des articulations du coude et radio-cubitale supérieure, destiné aux muscles de voisinage (épitrochléens et épicondyliens) et aux articulations précitées.

Ce système est constitué par les anastomoses des collatérales interne et externe de

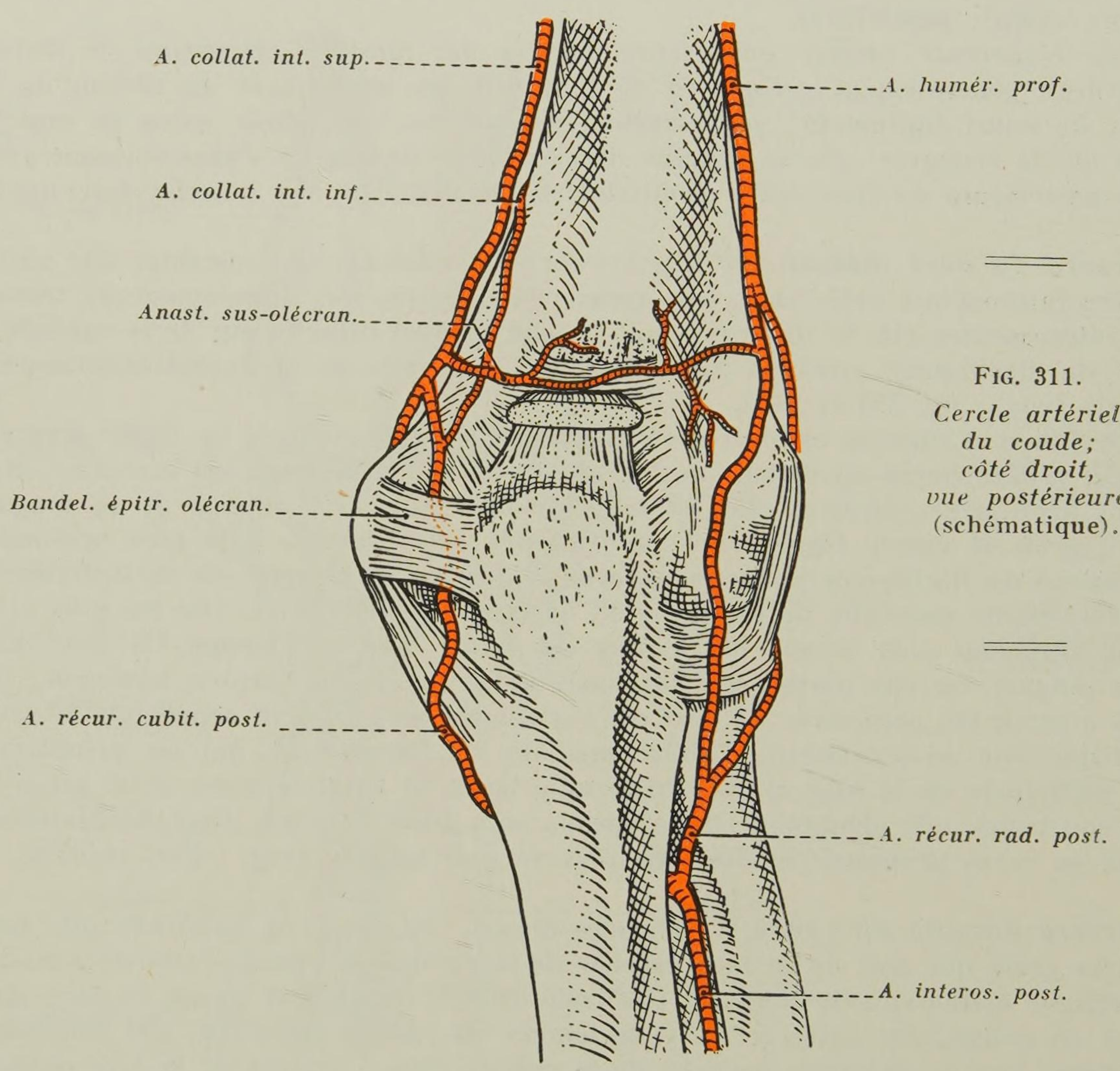

FIG. 311.
Cercle artériel du coude; côté droit, vue postérieure (schématique).

l'humérale avec les récurrentes radiales et cubitales issues des artères de l'avant-bras; il comprend *deux cercles artériels* : *a)* l'un, *externe*, le *cercle périépicondylien*, constitué par l'humérale profonde et les récurrentes radiales; *b)* l'autre, *interne*, le *cercle périépitrochléen*, constitué par les collatérales internes, supérieure et inférieure de l'humérale et les récurrentes cubitales (voy. : fig. 310 et 311).

A la face postérieure de la palette humérale, une anastomose transversale, l'*anastomose sus-olécranienne*, réunit les branches postérieures de ces deux cercles (voy. : fig. 311).

Le cercle artériel du coude solidarise les circulations artérielles du bras et de l'avant-bras, la circulation peut donc se rétablir facilement après ligature de l'humérale au pli du coude.

Signalons également, au niveau de l'avant-bras, l'existence d'un *système anastomotique*

axial qui s'établit par l'intermédiaire des deux artères interosseuses et de leurs branches. Ce système s'anastomose : d'une part en haut, avec le cercle périarticulaire du coude par l'intermédiaire des récurrentes radiale et cubitale, et d'autre part en bas, par l'intermédiaire du réseau carpien et des arcades palmaires.

***

VUE D'ENSEMBLE DES ARTÈRES DE L'AVANT-BRAS

Le système artériel de l'avant-bras comprend deux artères principales : la *radiale* et la *cubitale*; ces deux artères s'opposent l'une à l'autre tant du point de vue anatomique que du point de vue fonctionnel.

La *radiale* continue la direction de l'humérale et reste dans l'ensemble presque verticalement descendante et sensiblement rectiligne; c'est une artère relativement *superficielle*, grêle, un *tronc de passage* donnant peu de branches collatérales; par contre la *cubitale*, généralement volumineuse, se branche à angle aigu sur le tronc huméro-radial; elle est tout d'abord oblique, puis verticalement descendante : c'est une artère *profonde* dans la plus grande partie de son trajet, et même à la partie inférieure de l'avant-bras elle est recouverte par deux aponévroses ; par ses branches collatérales importantes et souvent volumineuses, c'est la véritable *artère nourricière de l'avant-bras*.

Les artères radiale, cubitale et interosseuses antérieure et postérieure forment à l'avant-bras quatre courants longitudinaux qui peuvent se suppléer mutuellement suivant la prédominance de l'un ou de l'autre (variations et anomalies); ces courants sont disposés entre les couches musculaires voisines : la radiale sous le long supinateur, la cubitale sous le fléchisseur commun superficiel des doigts, l'interosseuse antérieure sous le fléchisseur commun profond des doigts, et l'interosseuse postérieure entre les deux couches musculaires superficielle et profonde de la loge postérieure de l'avant-bras.

ARTÈRES DE LA MAIN

Les artères de la main sont celles qui s'étendent au delà de l'interligne radio-carpien; elles sont fournies : 1° principalement, par les anastomoses qui unissent à la main la radiale et la cubitale et qui constituent trois *arcades artérielles*, dont *deux palmaires* très développées, l'une superficielle, l'autre profonde et *une dorsale*, grêle, moins importante et inconstante; 2° et très accessoirement, par les interosseuses antérieure et postérieure de l'avant-bras et par l'artère du nerf médian; partiellement peu importantes, ces artères peuvent acquérir parfois un volume plus considérable et suppléer la radiale et la cubitale, ce qui explique la grande variabilité du système artériel de la main.

Les artères de la main comprennent donc : *a)* d'une part, les portions terminales ou *portions carpiennes* de la *radiale* et de la *cubitale*; *b)* et d'autre part, les *arcades palmaires superficielle* et *profonde* et *l'arcade dorsale*.

PORTION CARPIENNE DE LA CUBITALE

L'artère cubitale devient artère de la main au point où elle atteint le ligament annulaire antérieur du carpe; profonde et recouverte par deux aponévroses à l'avant-bras, elle devient relativement superficielle à la main; elle glisse en avant du ligament annu-

laire antérieur du carpe, puis elle perfore l'aponévrose palmaire superficielle pour amorcer sa courbe au-dessous d'elle et constituer l'arcade palmaire superficielle.

RAPPORTS. — Dans sa *portion carpienne,* l'artère occupe la *gouttière pisi-unciformienne*; elle est à ce niveau légèrement oblique en bas et en dehors, et comprise dans un tunnel ostéo-fibreux, prismatique triangulaire à la coupe, appelé *canal de Guyon* (voy. : fig. 283).

Elle répond aux parois de ce canal, à savoir : *a) en dedans,* au pisiforme, sur lequel se fixent le tendon du cubital antérieur et l'abducteur du petit doigt; pour certains auteurs, elle imprime une gouttière sur le versant externe de cet os, fait paradoxal puisque le nerf cubital l'en sépare (voy. : *Pisiforme*); — *b) en dehors,* au plan fibreux qui résulte de la fusion de l'expansion palmaire du ligament annulaire dorsal avec le ligament annulaire antérieur du carpe, et ce dernier la sépare des tendons fléchisseurs, qui sont situés dans la gouttière carpienne, mais sur un plan postérieur à l'artère; — *c) en arrière,* au ligament annulaire antérieur du carpe contre lequel elle repose, à l'apophyse unciforme de l'os crochu et aux insertions du court fléchisseur du petit doigt; — *d) en avant,* elle est recouverte par l'expansion tendineuse externe du cubital antérieur et par l'expansion palmaire du ligament annulaire dorsal, qui la séparent du muscle palmaire cutané et des téguments.

Dans le canal de Guyon, l'artère cubitale est accompagnée par ses veines satellites et par le nerf cubital qui est en dedans d'elle et le nerf va bientôt se diviser en ses deux branches terminales, superficielle et profonde; le nerf cubital est situé sur un plan légèrement postérieur par rapport aux vaisseaux homonymes.

BRANCHES COLLATÉRALES. — Dans sa portion carpienne, l'artère cubitale donne des *branches collatérales,* à savoir : des *rameaux carpiens antérieurs* et la *cubito-palmaire.*

1° ***Rameaux carpiens antérieurs.*** — Les *rameaux carpiens antérieurs* sont représentés par deux ou trois rameaux grêles qui se détachent de la face interne de la cubitale, entre l'interligne radio-carpien et le pisiforme; ils se perdent dans le réseau carpien antérieur; parmi ceux-ci, l'un, souvent plus volumineux que les autres, accompagne la branche profonde du nerf cubital, il s'engage sous l'arcade pisi-unciformienne ou arcade fibreuse des muscles hypothénariens pour se distribuer à ces muscles : c'est la *fausse cubito-palmaire* (Delorme).

2° ***Cubito-palmaire.*** — La *cubito-palmaire,* de volume variable et en raison inverse de celui de l'arcade palmaire profonde, se détache de la cubitale soit au niveau, soit un peu au-dessous de l'apophyse unciforme de l'os crochu; elle traverse le versant externe de la masse hypothénarienne, décrit une courbe concave en haut et en avant et s'anastomose à plein canal dans la paume de la main avec la terminaison de la radiale pour constituer l'arcade palmaire profonde.

PORTION CARPIENNE DE LA RADIALE

La radiale devient artère de la main à sa sortie de la gouttière du pouls; elle contourne l'articulation du poignet au-dessous de la styloïde radiale; elle est alors appliquée contre le ligament latéral externe; elle passe sous les tendons du long abducteur et du court extenseur du pouce; puis elle atteint la face dorsale du poignet où elle traverse en oblique la tabatière anatomique; elle gagne ensuite la partie supérieure du premier espace intermétacarpien où elle change de direction; elle se porte alors d'arrière en avant en s'enfonçant dans l'espace en V qui est situé entre les deux premiers métacarpiens, et auquel

s'oppose un deuxième espace en V ouvert en haut et limité par les deux chefs d'insertion métacarpienne du premier interosseux dorsal (voy. : fig. 258, 312 et 317); elle passe ensuite en arrière de l'arcade du premier interosseux palmaire et du faisceau carpien de ce muscle; puis elle glisse transversalement de dehors en dedans sous le faisceau carpien de l'adducteur du pouce, et finalement elle apparaît entre les deux chefs de ce muscle sous une arcade aponévrotique à convexité externe, au niveau de la partie supérieure du deuxième espace intermétacarpien; elle se termine à la paume de la main en s'anastomosant profondément avec la cubito-palmaire.

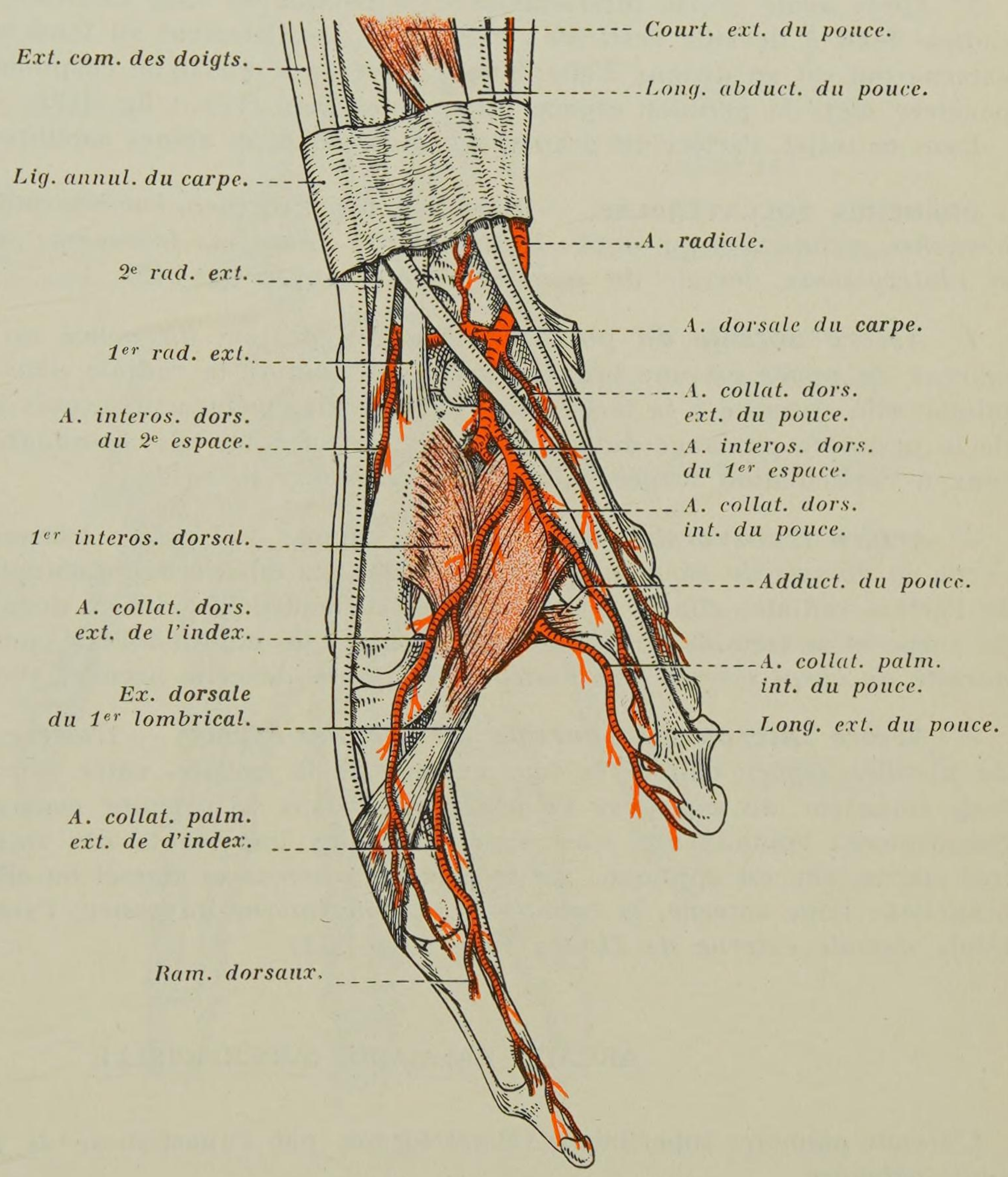

FIG. 312. *Artère radiale et ses branches au niveau de la tabatière anatomique; côté droit. L'expansion thénarienne du long abducteur du pouce est représentée sectionnée et relevée.*

RAPPORTS. — *1° A la face externe de l'articulation radio-carpienne,* l'artère répond : *en dedans,* au ligament latéral externe de l'articulation; *en dehors,* aux tendons accolés du long abducteur et du court extenseur du pouce, à l'aponévrose et aux téguments; *en haut,* à la styloïde radiale sur laquelle se fixe le tendon du long supinateur; et *en bas,* au tubercule du scaphoïde.

2° A la face dorsale du carpe, elle occupe la *tabatière anatomique*; elle se dirige obliquement en bas et en dedans et traverse en diagonale la partie inférieure de la région dont les limites sont : *en dehors,* les tendons adossés du long abducteur et du court

extenseur du pouce; et *en dedans,* le tendon du long extenseur du pouce surcroisant le tendon du premier radial externe.

A ce niveau, l'artère est profonde; elle est recouverte par les trois tendons destinés au pouce, entourés de leurs gaines synoviales; elle repose sur le plan osseux formé par le trapèze; un peu au-dessus d'elle et à la limite externe de la région descend verticalement le premier radial externe; superficiellement, elle est recouverte par l'aponévrose, le tissu cellulaire sous-cutané, les ramifications de la branche sensitive du radial, la veine céphalique du pouce et les téguments.

3° Après avoir croisé inférieurement le tendon du long extenseur du pouce, l'artère radiale tend à devenir *verticale* : elle glisse parallèlement au tendon du premier radial externe qui est en dedans d'elle; puis elle croise l'interligne carpo-métacarpien avant de pénétrer dans le premier espace intermétacarpien (voy. : fig. 312).

Dans ce trajet, l'artère est accompagnée de ses deux veines satellites.

BRANCHES COLLATÉRALES. — Dans son trajet carpien, l'artère radiale abandonne *trois branches collatérales* qui sont : la *dorsale du pouce*; la *transverse postérieure du carpe* et l'*interosseuse dorsale du premier espace* (voy. : fig. 312).

1° ***Artère dorsale du pouce.*** — L'*artère dorsale du pouce* ou *collatérale dorsale externe du pouce* est une branche grêle qui naît de la radiale dans la tabatière anatomique; elle chemine à la face dorsale du premier métacarpien, puis à la face postérieure de la première phalange du pouce où elle se termine; elle abandonne des rameaux dorsaux à l'articulation trapézo-métacarpienne (voy. : fig. 312).

2° ***Artère transverse postérieure du carpe.*** — L'*artère transverse postérieure du carpe* ou *dorsale du carpe* naît également dans la tabatière anatomique de la face interne de l'artère radiale; elle se dirige transversalement de dehors en dedans à la face dorsale du carpe et se termine en s'anastomosant avec la cubito-dorsale pour former *l'arcade dorsale du carpe* (voyez plus loin la description de cette arcade) (voy. : fig. 317).

3° ***Artère interosseuse dorsale du premier espace.*** — L'*artère interosseuse dorsale du premier espace* naît de la face externe de la radiale, entre son croisement avec le long extenseur du pouce et sa pénétration dans le premier espace intermétacarpien; fréquemment volumineuse, c'est souvent la plus importante des interosseuses dorsales; très courte, elle est appliquée sur le premier interosseux dorsal où elle se divise en deux branches : l'une externe, la *collatérale dorsale interne du pouce*; l'autre interne, la *collatérale dorsale externe de l'index* (voy. : fig. 312).

ARCADE PALMAIRE SUPERFICIELLE

L'arcade palmaire superficielle (1) est formée par l'anastomose de la *cubitale* et de la *radio-palmaire.*

1° La **cubitale** à sa sortie de la gouttière pisi-unciformienne se dirige obliquement en bas et en dehors, tantôt légèrement sinueuse, tantôt en décrivant une courbe à concavité supérieure et externe; elle se termine au niveau du deuxième espace intermétacarpien, où elle change de direction tout en se continuant sans ligne de démarcation bien nette par la *digitale du deuxième espace* (quatrième digitale) (voy. : fig. 313).

2° La **radio-palmaire** est de volume très variable, mais généralement grêle ; elle se détache de la radiale au voisinage de l'interligne radio-carpien, au point où cette artère

(1) Aux membres, *trois* formations sont qualifiées de *superficielles* bien qu'elles soient sous-aponévrotiques, ce sont : *l'arcade palmaire superficielle, la branche antérieure du nerf radial* et *l'artère fémorale superficielle.*

change de direction pour devenir postérieure; de là, elle se dirige obliquement en bas et en dedans; tantôt superficielle, elle chemine entre l'aponévrose palmaire superficielle et le court abducteur du pouce; tantôt profonde (cas le plus fréquent), elle chemine dans l'épaisseur de ce muscle qu'elle traverse le plus souvent entre ses deux faisceaux; elle croise en avant le tendon du fléchisseur propre du pouce, sa gaine synoviale et le rameau thénarien du médian, ce qui explique qu'il est souvent difficile d'éviter cette artère dans les débridements pour phlegmons de la gaine du pouce; à sa sortie de la

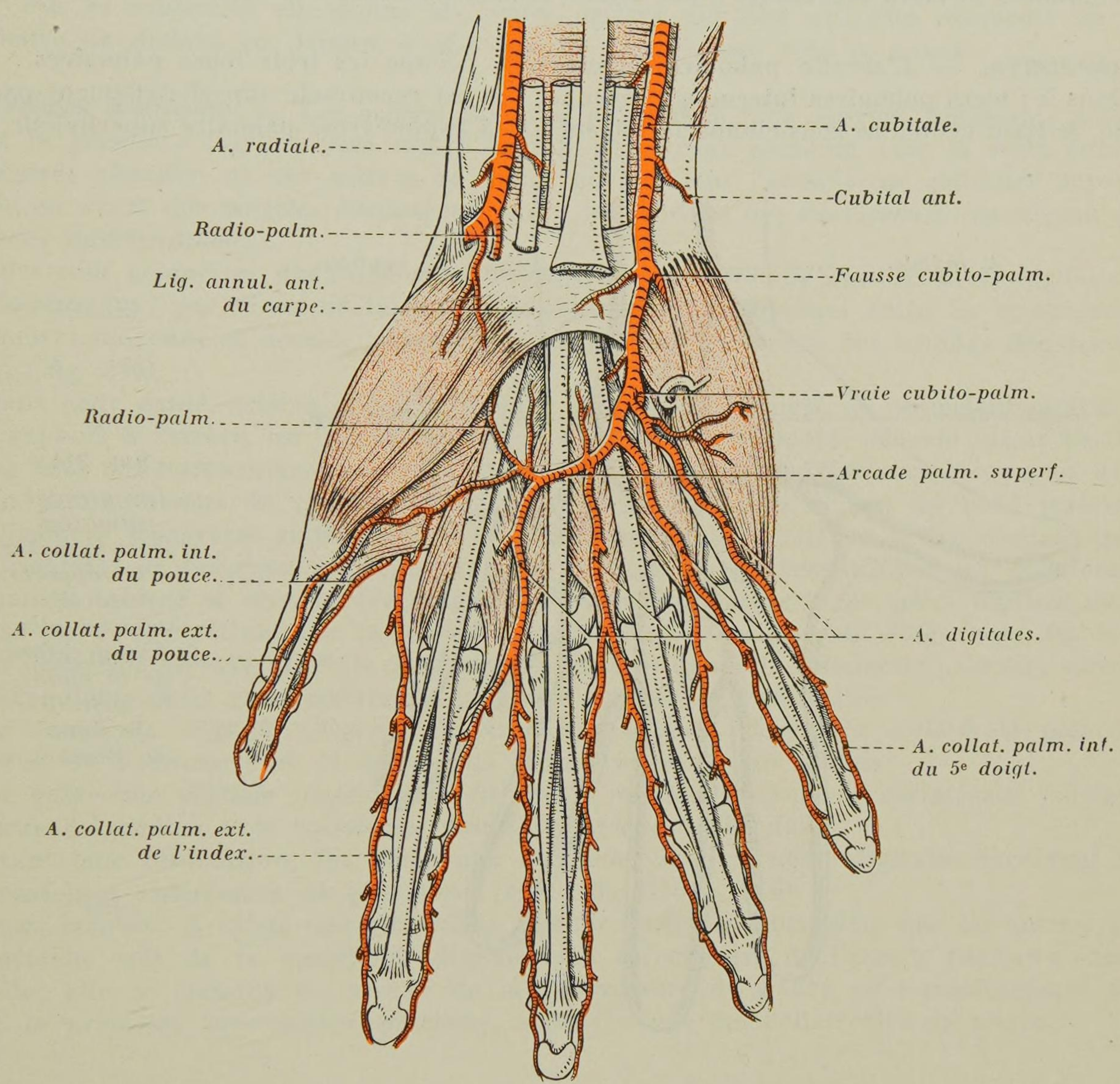

FIG. 313.

Artères de la main (arcade palmaire superficielle) et des doigts; côté droit, vue palmaire.
Le premier lombrical est seul représenté.

région thénarienne, elle se jette dans la partie terminale de la cubitale (voy. : fig. 313).

Les rapports qu'affectent ensemble ces deux artères sont des plus variables; aussi la constitution de l'arcade palmaire superficielle a-t-elle été interprétée de différentes façons par les auteurs; nous distinguerons par ordre de fréquence les trois types suivants:

a) PREMIER TYPE : L'arcade est constituée par la cubitale volumineuse donnant les quatre premières digitales; la radio-palmaire, grêle, n'apporte qu'une part minime à sa formation; c'est le cas le plus fréquent.

b) Deuxième type : La radio-palmaire est très développée et s'anastomose à plein canal avec la terminaison de la cubitale, les deux artères contribuant à parties sensiblement égales à la constitution de l'arcade; dans l'ensemble elle décrit une courbe en U à concavité supérieure; la branche interne de l'U est superficielle, sa branche externe est profonde, transthénarienne.

c) Troisième type : La radio-palmaire est très grêle ou inexistante : la terminaison de la cubitale à la main représente à elle seule l'arcade palmaire superficielle.

RAPPORTS. — L'arcade palmaire superficielle occupe les trois loges palmaires.

Dans les loges palmaires interne et moyenne, elle est recouverte superficiellement par la peau, le tissu cellulaire sous-cutané fortement uni à l'aponévrose palmaire superficielle par

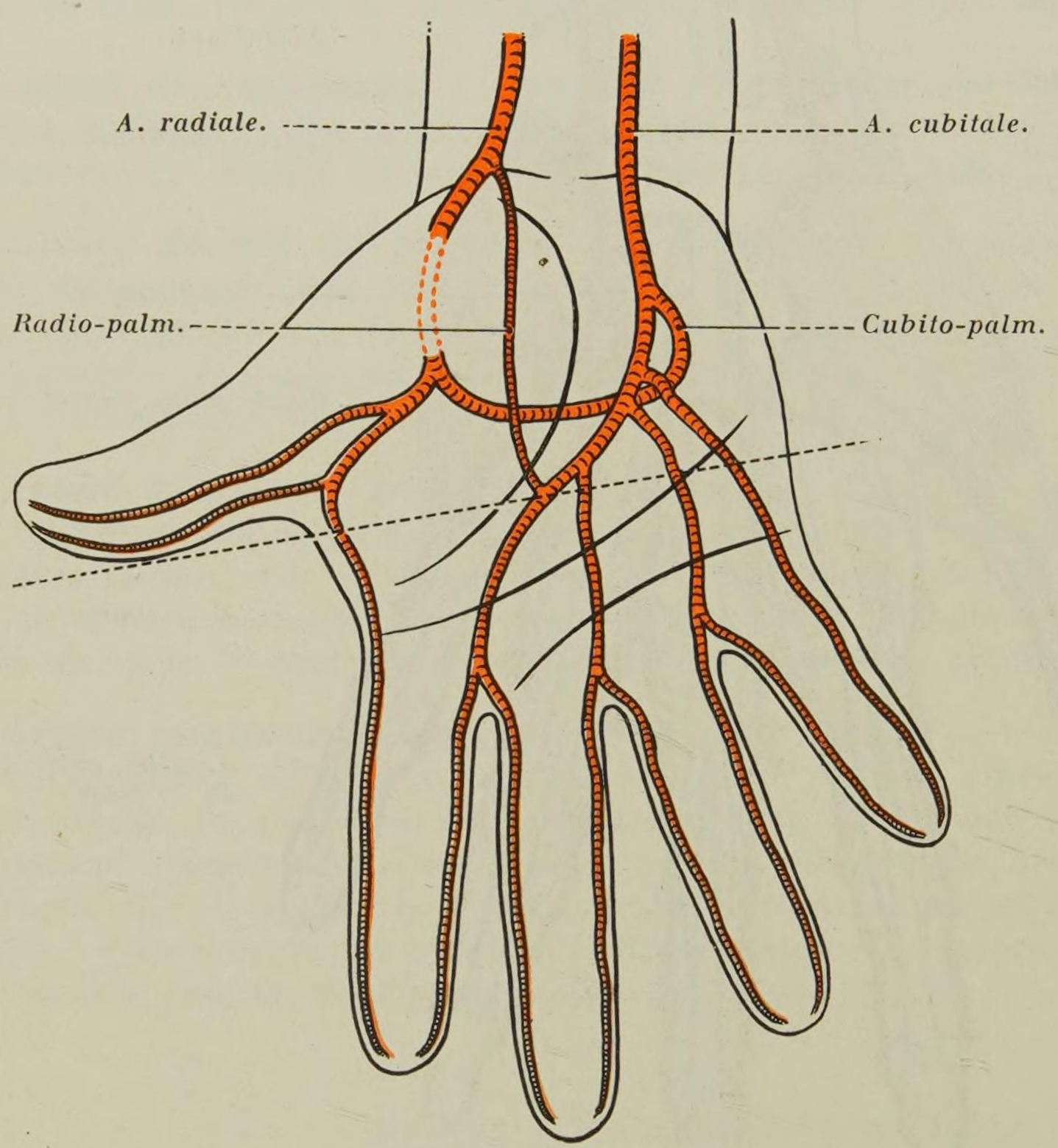

Fig. 314.
Les arcades palmaires et leurs branches; leurs rapports. respectifs avec les plis de flexion cutanés de la main. En pointillé, la ligne de Boeckel.

des tractus fibreux, et sur cette aponévrose se terminent les fibres tendineuses du petit palmaire.

Elle repose profondément sur les tendons fléchisseurs des doigts et leurs gaines synoviales, sur les lombricaux et sur les branches de division du médian qui croisent l'arcade palmaire superficielle perpendiculairement à sa direction; enfin signalons l'anastomose du médian et du cubital à la main qui forme parfois une boucle autour de l'arcade (voy. : fig. 313 et 341).

Topographiquement, le point le plus déclive de l'arcade répond à la partie moyenne de la cubitale à la main; il est situé immédiatement au-dessus d'une ligne qui prolonge la face cubitale du pouce en abduction forcée *(ligne de Boeckel)* (voy. : fig. 314).

Le premier segment (segment cubital) de l'arcade palmaire superficielle est compris dans l'angle que forment en se réunissant la *ligne de Boeckel* et la *ligne de Michel*

(ligne qui va du versant externe du pisiforme à la commissure index-médius); d'après nos recherches, la ligne repère de l'artère cubitale à la main s'étend du pisiforme à la commissure médius-annulaire.

BRANCHES COLLATÉRALES. — 1° *Par sa concavité,* l'arcade palmaire superficielle ne donne que des rameaux très grêles; les uns s'anastomosent avec les rameaux terminaux de l'artère du nerf médian (type long); les autres sont destinés aux muscles de la main.

2° *Par sa convexité,* elle donne les *quatre artères digitales* que l'on numérote de un à quatre de dedans en dehors, c'est-à-dire de l'auriculaire vers le pouce.

Artères digitales. — Les artères digitales naissent le plus souvent isolément; cependant la première digitale peut naître parfois d'un tronc commun avec la vraie cubito-palmaire; chacune de ces artères se dirige en bas sous l'aponévrose palmaire superficielle en avant des muscles lombricaux, entre les tendons des fléchisseurs (au niveau des espaces intertendineux).

Elles sont comprises dans une gaine aponévrotique commune avec les nerfs digitaux et les lombricaux; par l'intermédiaire des cloisons sagittales tendues entre les aponévroses palmaires moyenne et dorsale superficielle, cette gaine les sépare des tendons fléchisseurs (voy. : fig. 286).

Dans cette gaine, artères et nerfs digitaux se croisent; le nerf, de postérieur qu'il était par rapport à l'artère, lui devient antérieur à sa partie inférieure; souvent même l'artère passe dans une boutonnière nerveuse : ce sont les *boutonnières d'Hartmann* (voy.: fig. 341).

Un peu au-dessus de chaque commissure interdigitale, au niveau du bord inférieur du ligament transverse superficiel de la paume de la main, chaque artère digitale (sauf la première) se bifurque en deux branches terminales qui constituent les *collatérales palmaires interne* et *externe* des doigts correspondants; seule la *première digitale* ne se divise pas et se continue par la *collatérale palmaire interne du petit doigt* (voy.: fig. 313).

La *deuxième digitale* (digitale du quatrième espace) donne la collatérale palmaire externe du cinquième doigt et la collatérale palmaire interne de l'annulaire.

La *troisième digitale* (digitale du troisième espace) donne la collatérale palmaire externe de l'annulaire et la collatérale palmaire interne du médius.

La *quatrième digitale* (digitale du deuxième espace) donne la collatérale palmaire externe du médius et la collatérale palmaire interne de l'index.

Avant leur bifurcation, les deuxième, troisième et quatrième digitales reçoivent les interosseuses antérieures ou palmaires (voy. : fig. 313 et 316).

Assez souvent, il existe une *cinquième digitale,* toujours plus grêle que les autres; elle se détache soit de la quatrième digitale, soit directement de l'arcade palmaire superficielle; elle se termine au niveau de la commissure du pouce en s'anastomosant soit avec la première interosseuse palmaire, soit avec une des collatérales du pouce.

ARCADE PALMAIRE PROFONDE

L'arcade palmaire profonde est formée par l'anastomose à plein canal de la *radiale* et de la *cubito-palmaire.*

1° La **radiale** est très profonde à la paume de la main; elle se dirige transversalement, légèrement oblique de dehors en dedans et de haut en bas; et bien que son calibre décroisse progressivement dans le même sens, c'est elle qui prend la plus grande part à la constitution de l'arcade palmaire profonde.

Après avoir traversé, d'arrière en avant et de haut en bas, le premier espace interosseux entre les faisceaux métacarpiens de l'interosseux dorsal du premier espace, elle

s'engage entre les interosseux palmaire et dorsal de cet espace; puis elle aborde la région thénarienne sous le faisceau carpien de l'adducteur du pouce; elle glisse ensuite transversalement de dehors en dedans sous une petite arcade fibreuse tendue entre les deux faisceaux de ce muscle; puis elle repose sur les fibres les plus supérieures de l'adducteur oblique (faisceau métacarpien); enfin elle se termine dans l'espace thénarien en s'anastomosant par inosculation avec la *vraie cubito-palmaire.*

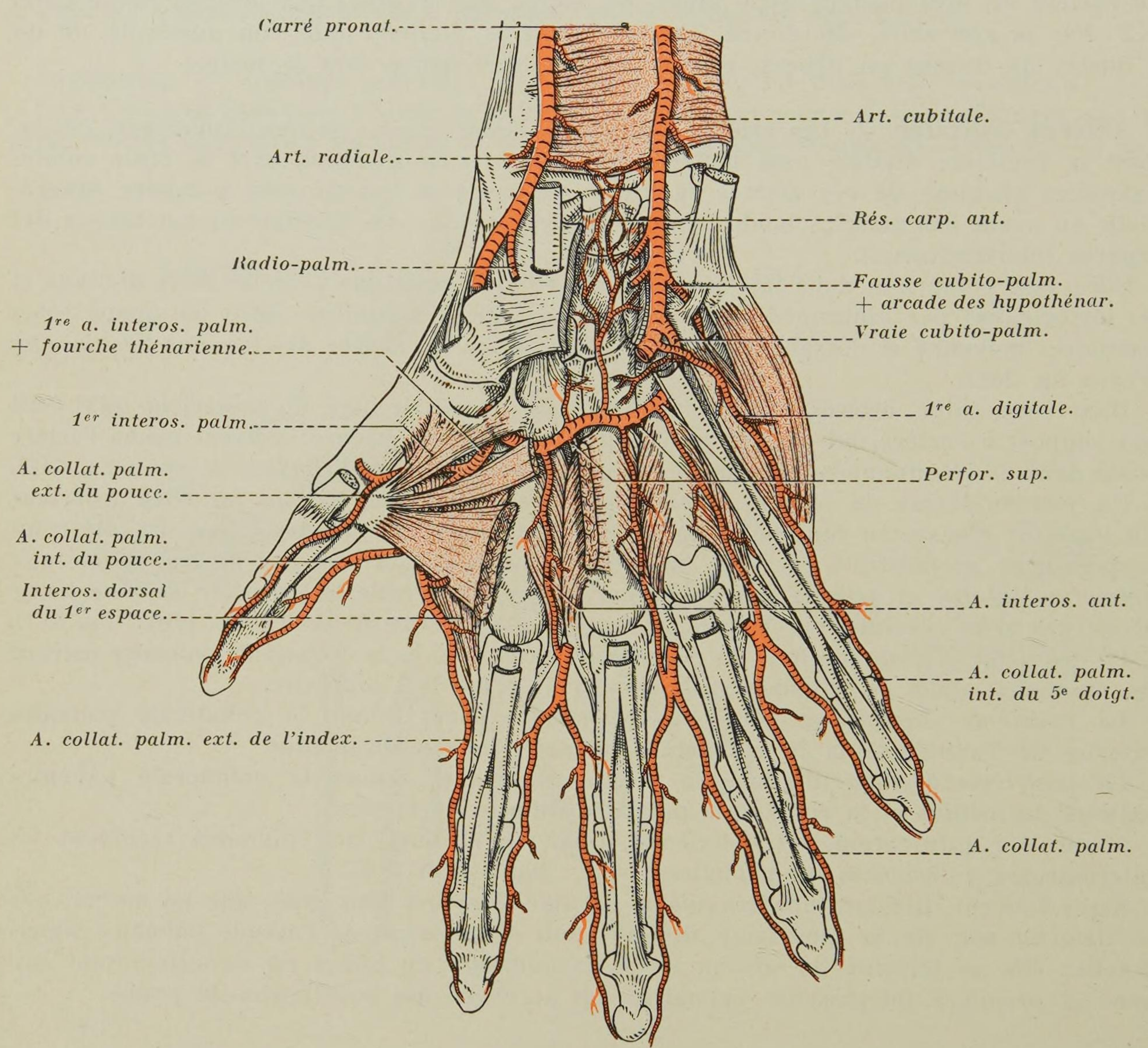

FIG. 315. — *Artères de la main : arcade palmaire profonde et fourche thénarienne; côté droit.*

2° La **cubito-palmaire** *(vraie)* naît de la cubitale un peu au-dessous de l'apophyse unciforme de l'os crochu (toujours plus bas que la fausse cubito-palmaire); elle plonge dans la profondeur et décrit une courbe à concavité externe; tantôt elle s'engage au-dessus du bord supérieur de l'opposant et du court fléchisseur du petit doigt, tantôt, au contraire, elle contourne le bord externe et inférieur de ces deux muscles; elle est alors comprise entre les muscles hypothénariens en dedans, les tendons fléchisseurs du petit doigt entourés de leur gaine synoviale en dehors (voy. : fig. 315), et dans la concavité de sa courbe elle embrasse le nerf du quatrième espace interosseux (voy. : fig. 341).

RAPPORTS. — L'arcade palmaire profonde, profondément située, décrit une courbe à concavité supérieure; elle est toujours placée à un niveau supérieur à celui de l'arcade palmaire superficielle.

Elle repose *en arrière* sur la base des métacarpiens et risque d'être blessée au cours de la désarticulation du troisième métacarpien; elle répond aux espaces interosseux comblés par les muscles interosseux palmaires et à l'adducteur transverse du pouce.

Elle est recouverte *en avant* par les tendons fléchisseurs et leurs gaines synoviales, par les lombricaux et par l'aponévrose palmaire profonde.

Dans ce trajet, l'arcade palmaire profonde est accompagnée par deux veines et par la *branche profonde du cubital*; ce nerf décrit une courbe plus tendue que celle de l'artère; aussi la branche profonde du cubital est-elle tout d'abord située au-dessus de l'arcade; puis elle la croise en passant le plus souvent en arrière d'elle; elle abandonne à ce niveau les nerfs interosseux palmaires et les nerfs des deux lombricaux internes (3e et 4e) qui croisent l'arcade (voy. : fig. 315 et 346).

Topographiquement, elle est située à mi-distance du pli palmaire inférieur ou pli de flexion des doigts et du pli de flexion du poignet; sa ligne repère est sus-jacente (10 à 15 millimètres) à la ligne de Boeckel et lui est sensiblement parallèle.

BRANCHES COLLATÉRALES. — 1° **Par sa concavité,** l'arcade palmaire profonde ne fournit que des rameaux carpiens très grêles; ces rameaux s'anastomosent avec l'artère du nerf médian, la fausse cubito-palmaire, les rameaux carpiens de la cubitale et quelques branches issues de l'interosseuse antérieure; ils contribuent à la formation du *réseau carpien antérieur* destiné à l'irrigation des os et des articulations du carpe.

2° **Par sa convexité,** elle donne les interosseuses palmaires ou antérieures des premier, deuxième, troisième et quatrième espaces (voy. : fig. 315).

a) L'*interosseuse antérieure du premier espace* ou *première interosseuse palmaire* est généralement volumineuse; elle naît profondément de la radiale dans la région thénarienne au point où celle-ci quitte le premier espace interosseux, et le plus souvent son origine est masquée par le premier interosseux palmaire; elle chemine obliquement en bas et en dehors, entre l'adducteur du pouce (faisceau oblique) en avant et le premier interosseux dorsal en arrière; un peu avant d'aborder la tête du premier métacarpien elle se divise sous l'adducteur transverse généralement près de son bord inférieur, parfois plus haut, en trois branches terminales qui sont les *collatérales palmaires interne* et *externe du pouce* (ces deux artères naissent assez souvent d'un tronc commun très court), et la *collatérale palmaire externe de l'index.*

Assez souvent aussi, la collatérale palmaire externe du pouce se détache plus haut et isolément de la première interosseuse palmaire entre les muscles interosseux palmaire et dorsal du premier espace; elle s'engage ensuite dans la boucle ostéo-musculaire que forment l'interosseux palmaire du premier espace et le premier métacarpien; puis longeant le bord inférieur et interne de l'opposant du pouce, elle croise obliquement et en avant le tendon du fléchisseur propre du pouce pour apparaître au niveau de la racine de ce doigt, contre le versant externe de son articulation métacarpo-phalangienne (voy. : fig. 315); parfois aussi la collatérale palmaire interne du pouce et la collatérale palmaire externe de l'index se détachent d'un tronc commun sous l'adducteur du pouce (voy. : fig. 315); ce tronc forme, avec la collatérale palmaire externe du pouce, une véritable fourche vasculaire dans laquelle s'engagent le premier interosseux palmaire et l'adducteur du pouce : c'est la *fourche thénarienne* (voy. : fig. 315).

Les collatérales palmaires du pouce sont fréquemment anastomosées avec la cinquième digitale lorsque celle-ci existe.

b) Les *trois autres interosseuses palmaires* sont grêles; elles cheminent verticalement au niveau des deuxième, troisième et quatrième espaces interosseux, appliquées sur la face antérieure des interosseux palmaires correspondants; elles se terminent en s'anasto-

mosant avec les artères digitales correspondantes, un peu au-dessus de leur bifurcation (voy. : fig. 315).

3° **Par sa face postérieure,** elle donne les *trois dernières perforantes supérieures* ; celles-ci, très courtes, traversent d'avant en arrière l'extrémité supérieure des espaces intermétacarpiens pour se terminer dans les interosseuses dorsales ; la *perforante du premier espace* ou *première perforante* est représentée par la *radiale* (voy. : fig. 312 et 317).

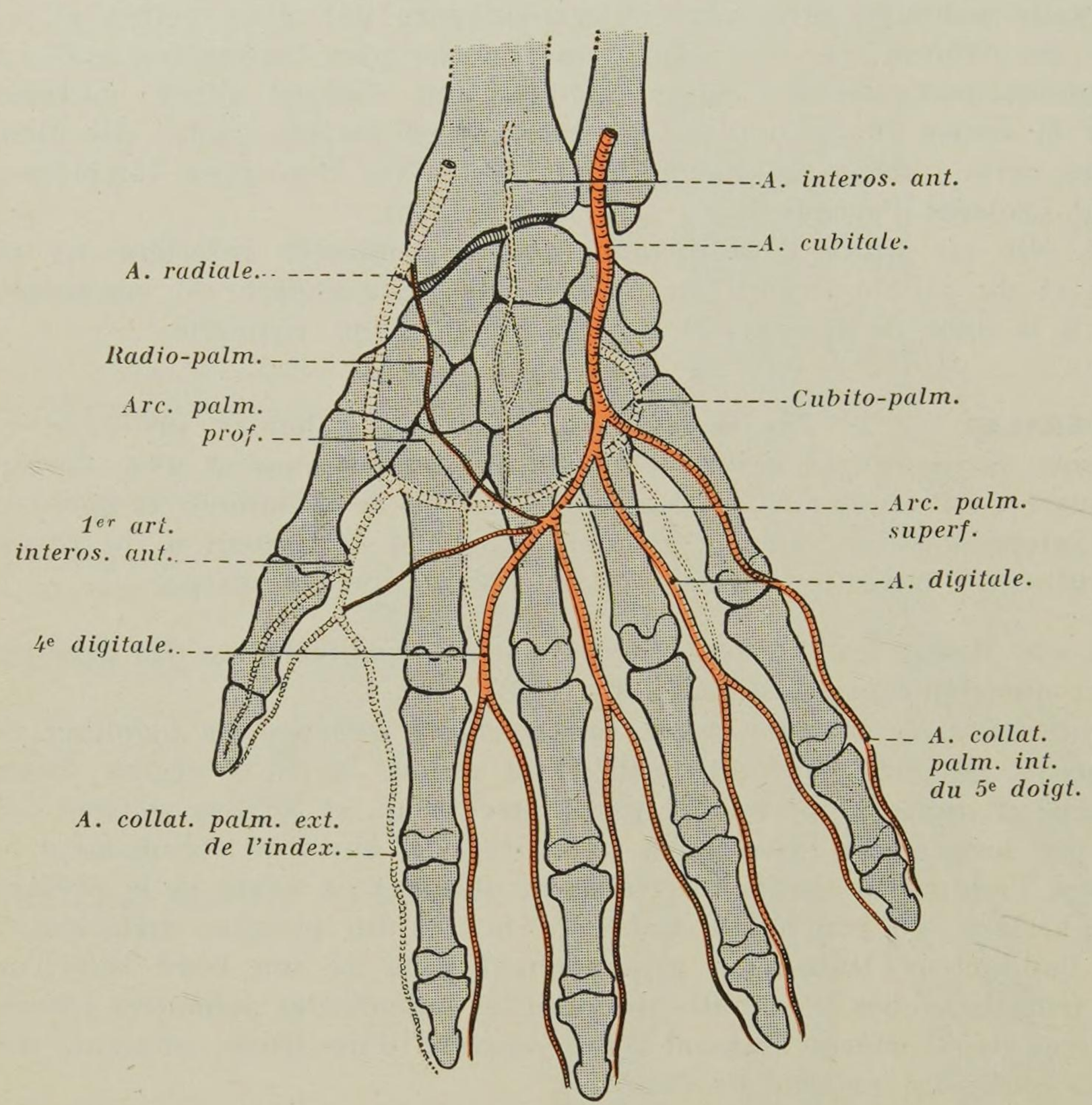

FIG. 316.
Les arcades palmaires; côté droit, vue antérieure (schématique). *En rouge,* le système de l'arcade palmaire superficielle. *En rose (pointillé),* le système de l'arcade palmaire profonde.

ARTÈRES DE LA FACE DORSALE DE LA MAIN

Les artères de la face dorsale de la main sont des artères très grêles, profondes, sous-jacentes au plan tendineux des extenseurs; elles sont directement appliquées sur le plan osseux; certaines sont parfois inconstantes.

Elles proviennent soit directement de l'artère radiale au niveau de la tabatière anatomique, ou un peu avant sa traversée du premier espace intermétacarpien, soit de l'*arcade dorsale du carpe.*

Arcade dorsale du carpe.

Cette arcade, grêle et inconstante, est située à la face postérieure de la *deuxième rangée* des os du carpe; elle est formée par l'anastomose de la *dorsale du carpe,* issue de la radiale dans la tabatière anatomique (artère transverse postérieure du carpe), avec la

cubito-dorsale née à l'avant-bras de la cubitale à 3 ou 4 centimètres au-dessus de l'interligne radio-carpien; la cubito-dorsale gagne la face dorsale du carpe après avoir contourné la face interne de l'articulation radio-carpienne, en passant sous les tendons des muscles cubital antérieur et postérieur; parfois l'arcade dorsale du carpe est remplacée par un réseau anastomotique, le *réseau carpien postérieur,* constitué par les deux artères précédentes, les perforantes issues de l'arcade palmaire profonde et les branches terminales des deux interosseuses de l'avant-bras.

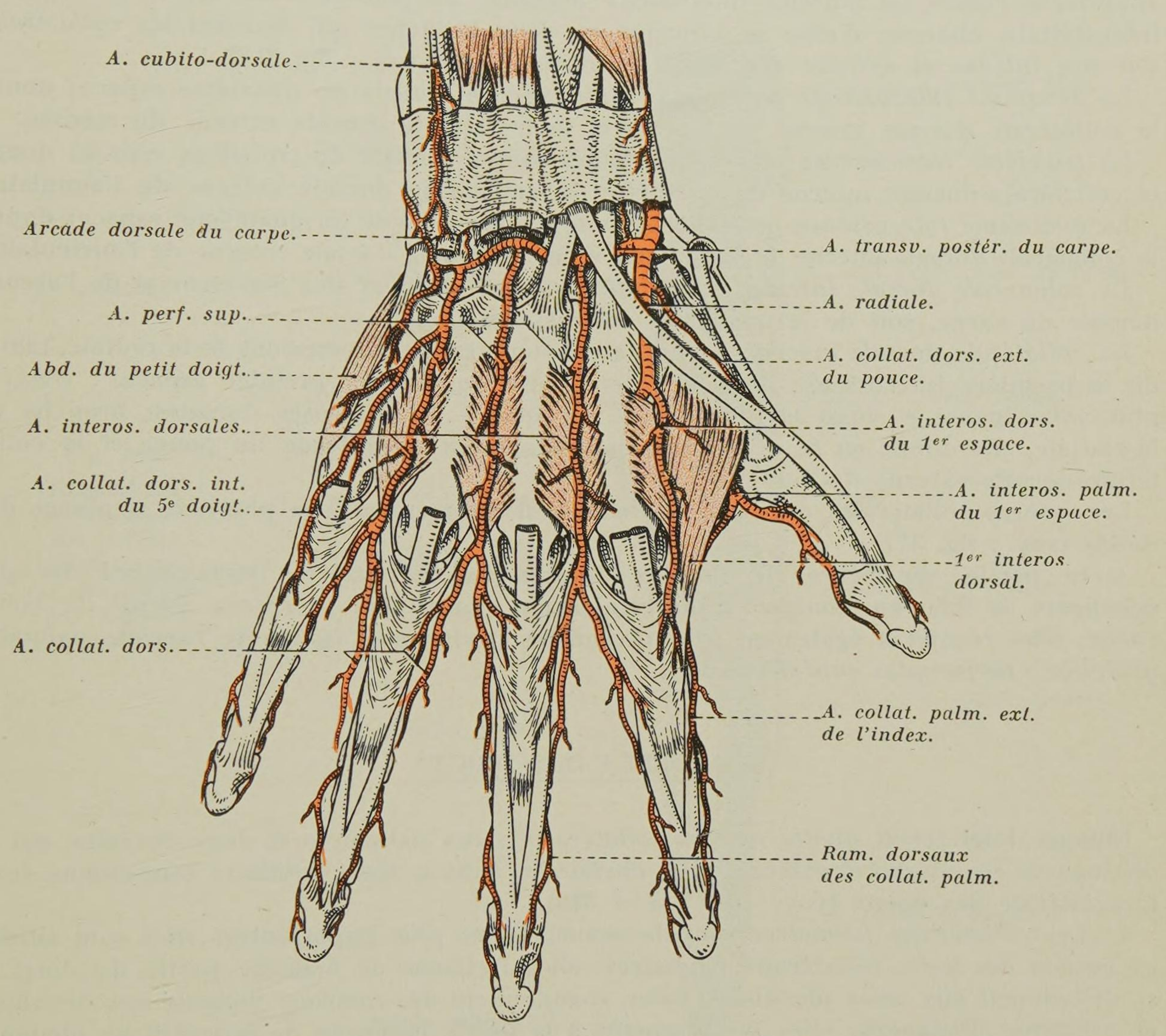

Fig. 317. — *Artères de la face dorsale de la main; côté droit.*
Le long abducteur du pouce et les tendons extenseurs des quatre derniers doigts sont représentés sectionnés.

RAPPORTS. — L'arcade dorsale du carpe (lorsqu'elle est bien développée) répond : *a) en avant,* à la face dorsale de la deuxième rangée des os du carpe et à leurs articulations; *b)* et *en arrière,* aux tendons extenseurs et à leurs gaines synoviales, à l'aponévrose, au tissu cellulaire sous-cutané renfermant les branches cutanées dorsales du radial et du cubital et le réseau veineux dorsal de la main, et aux téguments (voy. : fig. 320).

BRANCHES COLLATÉRALES. — L'arcade dorsale du carpe donne : *a)* des *branches ascendantes,* très grêles, destinées aux articulations du carpe et à l'articulation radio-

carpienne; elles s'anastomosent avec les interosseuses antérieure et postérieure de l'avant-bras en contribuant à la constitution du *réseau carpien postérieur*; — *b)* et des *branches descendantes* au nombre de trois, les *interosseuses postérieures ou dorsales.*

Artères interosseuses postérieures ou dorsales. — Les artères interosseuses postérieures ou dorsales sont très grêles et très variables dans leur distribution; elles cheminent verticalement dans les deuxième, troisième et quatrième espaces interosseux, appliquées contre les muscles interosseux dorsaux; un peu au-dessus de la commissure interdigitale, chacune d'elles se bifurque en deux branches qui donnent les *collatérales dorsales interne* et *externe des doigts* correspondants (voy. : fig. 317).

La *deuxième interosseuse postérieure* (interosseuse dorsale du deuxième espace) donne la collatérale dorsale interne de l'index et la collatérale dorsale externe du médius.

La *troisième interosseuse postérieure* (interosseuse dorsale du troisième espace) donne la collatérale dorsale interne du médius et la collatérale dorsale externe de l'annulaire.

La *quatrième interosseuse postérieure* (interosseuse dorsale du quatrième espace) donne la collatérale dorsale interne de l'annulaire et la collatérale dorsale externe de l'auriculaire.

La *collatérale dorsale interne du cinquième doigt* provient soit directement de l'arcade dorsale du carpe, soit de la quatrième interosseuse dorsale.

La *collatérale dorsale externe du pouce* provient, tantôt directement de la radiale, tantôt de la première interosseuse dorsale (interosseuse dorsale du premier espace) : c'est la plus volumineuse et aussi la plus courte des quatre interosseuses dorsales; branche de la radiale, elle donne en se divisant la collatérale dorsale interne du pouce et la collatérale dorsale externe de l'index.

Les artères collatérales dorsales se distribuent uniquement à la première phalange des doigts (voy. : fig. 317).

A la partie supérieure de l'espace interosseux, les artères interosseuses dorsales échangent de fines anastomoses transversales qui constituent le *réseau dorsal du métacarpe*; elles reçoivent également à ce niveau les perforantes issues de l'arcade palmaire profonde *(perforantes supérieures).*

ARTÈRES DES DOIGTS

Chaque doigt reçoit *quatre artères collatérales,* deux palmaires et deux dorsales, qui se distinguent en interne et externe; elles cheminent dans le tissu cellulaire sous-cutané de la face latérale des doigts (voy. : fig. 225 et 359).

1° Les *collatérales palmaires* sont de beaucoup les plus importantes; elles sont situées en arrière des nerfs collatéraux palmaires; elles irriguent la majeure partie du doigt et se distribuent aux trois phalanges; elles abandonnent des *rameaux dorsaux* aux deuxième et troisième phalanges; elles se terminent à la partie moyenne de la troisième phalange en un bouquet d'artérioles qui se distribue à la pulpe du doigt en formant le *réseau pulpaire.*

2° Les *collatérales dorsales* sont très grêles et n'atteignent généralement que la première articulation interphalangienne, qu'elles ne dépassent pas (voy. : fig. 317 et 359).

***

ANASTOMOSES

1° ***Anastomoses des arcades entre elles.*** — Les trois arcades artérielles de la main sont disposées dans un plan frontal, les deux arcades palmaires sont de beaucoup les plus importantes et l'emportent sur l'arcade dorsale du carpe et son réseau de distribution.

Ces arcades sont *anastomosées entre elles* et peuvent se suppléer à tel point que toute section d'une arcade saigne par les deux bouts.

Les arcades palmaires superficielle et profonde sont anastomosées entre elles : *a)* par leurs extrémités; *b)* par la cinquième digitale; *c)* et par l'intermédiaire des interosseuses palmaires (voy. : fig. 318).

Artères perforantes. — L'arcade palmaire profonde et l'arcade dorsale sont anastomosées entre elles par l'intermédiaire des *perforantes supérieures* et parfois aussi par des *perforantes inférieures,* situées à l'extrémité inférieure de l'espace intermétacarpien entre les têtes des métacarpiens; ces artères, très grêles et inconstantes, unissent entre elles les terminaisons des interosseuses palmaire et dorsale; celle du deuxième espace est la plus constante et la plus volumineuse; la présence des perforantes inférieures explique la possibilité de voir naître les collatérales dorsales des doigts des interosseuses palmaires lorsque les interosseuses dorsales sont grêles ou absentes (voy. : fig. 318).

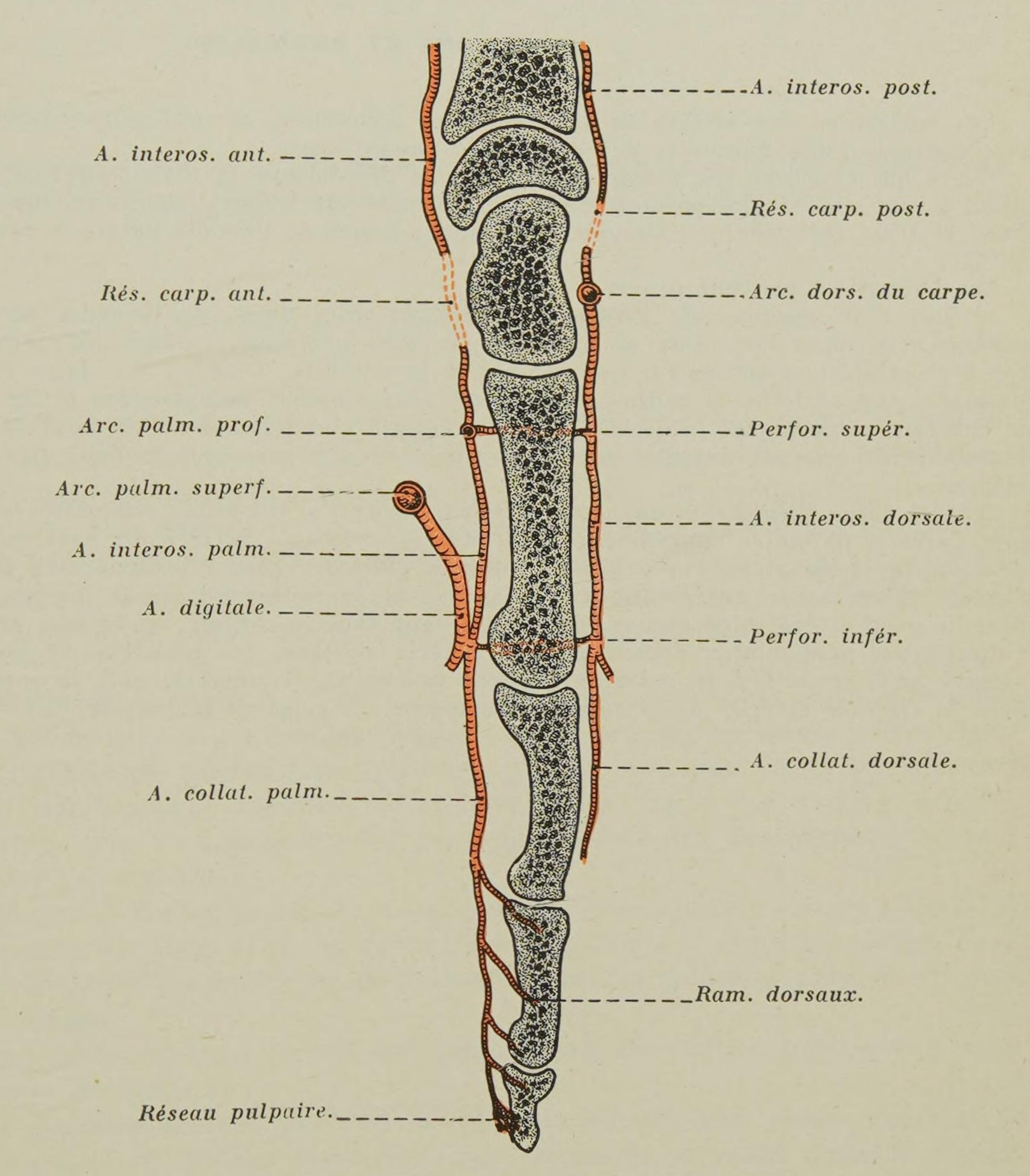

FIG. 318. *Disposition schématique des artères de la main et des doigts par rapport au squelette.*

2° ***Anastomoses avec les artères de l'avant-bras.*** — Les arcades palmaires sont anastomosées avec les artères de l'avant-bras au niveau du réseau carpien antérieur par l'intermédiaire des artères transverses antérieures du carpe, de l'artère du nerf médian

et de l'interosseuse antérieure, d'une part avec les rameaux ascendants des arcades palmaires, et d'autre part avec les rameaux carpiens de la cubitale.

L'arcade dorsale du carpe s'anastomose également avec les artères de l'avant-bras, d'une part par l'intermédiaire du réseau carpien dorsal, et d'autre part par l'intermédiaire de la cubito-dorsale.

L'ensemble des arcades artérielles de la main constitue également un précieux système d'anastomoses entre les artères radiale et cubitale.

VARIATIONS ET ANOMALIES

Les variations des artères de la main sont fréquentes et sont elles-mêmes le plus souvent la conséquence d'une anomalie des artères de l'avant-bras.

En ce qui concerne les arcades palmaires, la disposition la plus fréquente est celle qui correspond à sept collatérales palmaires des doigts issues de l'arcade palmaire superficielle par la cubitale, et trois collatérales palmaires des doigts issues de l'arcade palmaire profonde par la radiale (C^7-R^3).

Les variations peuvent provenir :

1° Soit d'un *manque de développement (atrophie)* d'une des arcades ou d'une partie de ces arcades : *a)* dans l'atrophie de l'arcade palmaire profonde, l'arcade palmaire superficielle donne les dix collatérales palmaires des doigts par la cubitale (C^{10}-R^0) ; *b)* dans l'atrophie de l'arcade palmaire superficielle, la radio-palmaire est généralement volumineuse et les deux artères radiale et cubitale se partagent la distribution des collatérales palmaires des doigts (C^5-R^5) ; *c)* enfin, dans l'atrophie de l'arcade dorsale, les interosseuses postérieures sont fournies par les perforantes supérieures.

2° Soit d'une *disposition anormale des artères de l'avant-bras (anomalies d'origine)* ; c'est ainsi que l'arcade palmaire superficielle peut être fournie par l'artère du nerf médian, anormalement développée et suppléant la cubitale; l'arcade palmaire profonde peut être fournie en partie par l'artère interosseuse antérieure, artère suppléant la radiale; l'arcade dorsale du carpe peut être fournie par l'artère interosseuse postérieure suppléant la radiale; enfin une artère du nerf médian volumineuse peut donner directement les artères digitales des troisième et quatrième espaces.

Quoi qu'il en soit, à la suite de l'exposé précédent, il apparaît qu'à la main comme à l'avant-bras le système artériel de la cubitale l'emporte sur celui de la radiale.

VEINES DU MEMBRE SUPÉRIEUR

Les veines du membre supérieur se distinguent en *veines profondes* et en *veines superficielles* ou *sous-cutanées*, suivant qu'elles sont sus- ou sous-aponévrotiques.

I. — VEINES PROFONDES

Les *veines profondes* s'opposent aux veines superficielles par les points suivants : *a)* elles accompagnent dans les divers segments du membre les artères de même nom avec lesquelles elles partagent les mêmes rapports; *b)* elles sont au nombre de deux par artère à l'exception des gros troncs veineux de la racine du membre (veines axillaire et sous-clavière); *c)* et leurs affluents sont également au nombre de deux veines par artère satellite de ces dernières; il faut faire exception pour les digitales et les affluents de la sous-clavière, où il n'existe le plus souvent qu'une seule veine par artère.

*1° **Veines profondes de la main.*** — Toutes les veines profondes de la main sont satellites des artères de même nom et en nombre double; elles sont généralement grêles, hors de proportion avec les artères qui les accompagnent, et l'on distingue : *a)* à la face dorsale de la main, les interosseuses dorsales; *b)* et à la paume de la main, deux arcades veineuses, l'une superficielle, l'autre profonde, qui représentent des anastomoses tendues entre les veines radiales et cubitales.

Dans l'arcade veineuse palmaire profonde se jettent les veines interosseuses palmaires qui naissent de la racine du doigt et de la commissure interdigitale correspondante; dans l'arcade veineuse palmaire superficielle se déversent les veines digitales nées de la première phalange des doigts.

Le système veineux palmaire profond est anastomosé par des veines perforantes avec les veines interosseuses dorsales.

La majeure partie du sang veineux profond de la main aboutit aux veines radiales et cubitales; une petite partie se déverse cependant aux bords de la main dans le réseau superficiel, et plus spécialement dans les origines de la veine céphalique du pouce et dans la salvatelle du petit doigt.

*2° **Veines profondes de l'avant-bras et du bras.*** — Par l'intermédiaire de la veine dorsale profonde de la main et des arcades veineuses palmaires, les interosseuses se déversent dans les *veines radiales* et *cubitales profondes*; elles sont au nombre de deux par artère; placées de chaque côté de ce vaisseau, elles s'anastomosent en échelle, et lorsque celles-ci sont nombreuses elles peuvent gêner la ligature de l'artère; les radiales sont toujours plus grêles que les cubitales.

Satellites des artères homonymes, elles cheminent de bas en haut dans la loge antérieure du bras et collectent le sang veineux des masses charnues, des os et des articulations; elles présentent les mêmes rapports que leurs artères homonymes (voyez ces artères).

Les veines radiales et cubitales se réunissent au niveau du pli du coude; dans ce confluent veineux, parfois plexiforme, aboutissent les veines interosseuses de l'avant-bras, les veines récurrentes radiales et cubitales et la veine communicante du pli du coude.

Les *veines humérales* naissent de ce confluent veineux de façon variable; au nombre de deux, l'une *externe*, l'autre *interne*, elles sont généralement volumineuses, elles accompagnent l'artère humérale et cheminent sur ses côtés; parfois cependant la veine humérale externe se place en avant de l'artère au pli du coude; des anastomoses en échelle forment des boucles veineuses autour de l'artère.

Les veines humérales se terminent de façon différente suivant les sujets; rarement elles atteignent toutes les deux la racine du bras où elles se fusionnent à la base du creux de l'aisselle pour constituer la veine axillaire; le plus souvent elles se jettent à la partie moyenne du bras sur un tronc commun, la *veine humérale commune*, qui se place en dedans de l'artère; ce tronc est d'autant plus volumineux qu'il vient de s'adjoindre comme affluent la veine basilique; il se continue par la veine axillaire au delà du point de jonction de cette dernière.

La veine humérale externe n'existe pas toujours; cependant, fréquemment elle est suppléée par un *canal collatéral veineux* qui se place en dehors de l'artère humérale et se jette dans la veine axillaire.

Branches afférentes. — Les *branches afférentes* des veines humérales sont la *veine basilique* qui se jette soit dans la veine humérale interne, soit dans l'humérale commune; des veines musculaires; les veines collatérales internes et la grosse veine humérale profonde; toutefois cette dernière se jette souvent par un tronc commun avec les veines circonflexes dans la partie initiale de la veine axillaire.

3° ***Veine axillaire.*** — La *veine axillaire* est un gros tronc veineux qui accompagne l'artère de même nom dans le creux de l'aisselle; généralement unique et volumineuse (1 centimètre de diamètre), elle déborde l'artère; elle est assez souvent double, parfois même plexiforme dans sa première moitié, constituant ainsi de véritables boucles veineuses dans lesquelles s'engagent les branches terminales du plexus brachial qui entrent en rapport immédiat à ce niveau avec les vaisseaux axillaires.

La veine axillaire naît à la base de l'aisselle au niveau du bord inférieur du tendon du grand pectoral, soit par fusion des deux veines humérales, soit par continuation de l'humérale commune, soit enfin de la réunion de cette dernière avec la veine basilique; elle se termine au sommet du creux axillaire au niveau de la face inférieure de la partie moyenne de la clavicule dans l'espace clavi-coraco-costal, en se continuant sans ligne de démarcation par la veine sous-clavière.

Dans son trajet, la veine axillaire traverse en oblique le creux de l'aisselle; appliquée à son origine contre la paroi antérieure, elle se rapproche vers sa terminaison de plus en plus de la paroi interne du creux où elle repose sur les premières digitations du grand dentelé.

Elle partage les rapports de l'artère axillaire (voy. : *Artère axillaire*) pour laquelle elle est interne à la base du creux de l'aisselle, alors qu'elle lui devient antérieure à sa terminaison; elle est séparée de l'artère par la racine interne du V médian, le nerf cubital et le brachial cutané interne à leur origine (voy.: fig. 296 *B* et 319); elle est croisée successivement en arrière et en dedans par l'accessoire du brachial cutané interne; elle est accompagnée des troncs collecteurs lymphatiques et se trouve en rapport direct avec les groupes huméral et sous-claviculaire des ganglions axillaires (voy. : fig. 328).

La veine axillaire est souvent doublée d'un *canal collatéral veineux*; celui-ci naît au bras à des niveaux variables; placé en dehors de l'artère, il se termine sur la face antérieure de la veine axillaire, au-dessus de la fourche du médian, après avoir croisé obliquement la face antérieure de l'artère et la racine interne de ce dernier (parfois aussi la racine externe) (voy. : fig. 295 et 319).

La veine axillaire est maintenue béante par des tractus fibreux à direction antéro-postérieure qui la rattachent au ligament suspenseur de l'aisselle; à chaque mouvement d'inspiration la clavicule se soulève, la veine se dilate par suite des tractions exercées sur ses parois; il en résulte un appel sanguin des veines du membre supérieur dans la veine axillaire. Ce fait explique les embolies gazeuses dans les blessures de cette veine.

Branches afférentes. — Les *branches afférentes* de la veine axillaire sont les mêmes que les collatérales de l'artère, sauf la veine acromio-thoracique qui se jette dans la crosse de la veine céphalique; ce sont: 1° les *veines scapulaires inférieures*; volumineuses, sinueuses,

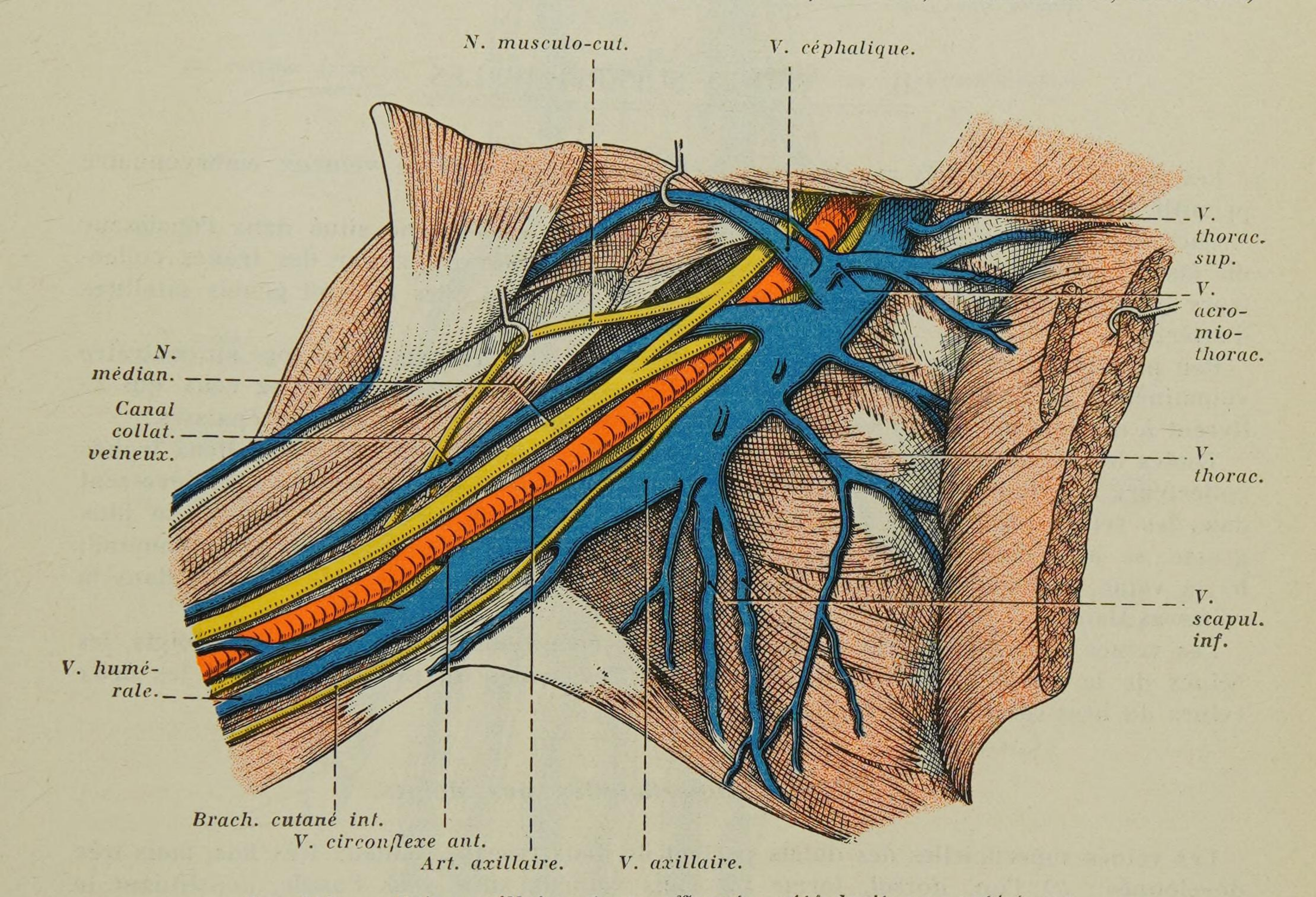

FIG. 319. — *Veine axillaire et ses affluents; côté droit, vue antérieure.*

elles se jettent dans la veine axillaire par un tronc unique, elles sont accompagnées des ganglions du groupe scapulaire; — 2° *veines circonflexes* qui se déversent le plus souvent par un tronc commun avec la veine humérale profonde, formant ainsi la *veine huméro-circonflexe*; ces deux troncs sont parfois reliés entre eux par un canal anastomotique de dérivation; — 3° les *veines thoraciques inférieures* ou *mammaires externes;* elles sont accompagnées du groupe thoracique des ganglions axillaires; — 4° des veines grêles issues des pectoraux, satellites des petites thoraciques; — 5° les *veines thoraciques supérieures*; — 6° et la *veine céphalique* (voy. : fig. 319 et 326).

La veine axillaire présente : 1° des anastomoses thoraciques importantes par l'intermédiaire des veines thoraciques supérieure et inférieure avec les branches perforantes issues des veines intercostales (sept premières); ces anastomoses constituent une voie de dérivation dans le cas de gêne circulatoire de la veine sous-clavière ; — 2° une anastomose

avec la veine jugulaire externe *(anastomose jugulo-céphalique)*; — 3° et des anastomoses avec la veine sous-clavière par l'intermédiaire des veines scapulaires.

4° **Valvules.** — Les veines profondes du membre supérieur sont pourvues de *valvules* paires en nombre variable; elles sont au nombre de 8 à 15 pour chacune des radiales et cubitales; de 6 à 12 pour les veines humérales; de 3 pour la veine axillaire, disposées au niveau de l'embouchure des grosses collatérales afférentes; enfin une valvule est située à l'origine de la veine sous-clavière.

II. — VEINES SUPERFICIELLES

Les *veines superficielles* représentent à elles seules le système veineux embryonnaire primitif et principal du membre supérieur.

Chez l'adulte, elles constituent un important réseau sous-cutané situé dans l'épaisseur du fascia superficialis; elles sont accompagnées dans leur trajet par des troncs collecteurs lymphatiques et par des filets nerveux cutanés, mais elles ne sont jamais satellites d'artères.

Peu prononcées et peu saillantes chez la femme et chez l'enfant, elles sont au contraire volumineuses et nettement apparentes chez les sujets très musclés ou chez ceux qui se livrent à des travaux de force ainsi que chez les athlètes; leurs parois sont épaisses.

Toutes les veines superficielles du membre supérieur aboutissent au bras à deux troncs collecteurs longitudinaux, les *veines basilique* et *céphalique* qui, elles-mêmes, se déversent dans les veines profondes : *a)* la veine basilique, la plus courte, mais souvent la plus grosse, se jette dans la veine humérale interne ou dans la veine humérale commune; *b)* la veine céphalique, la plus longue, se jette au niveau du creux de l'aisselle dans la veine axillaire.

Les veines superficielles du membre supérieur comprennent; les veines des doigts, les veines de la main, les veines de l'avant-bras, les veines du pli du coude et les deux veines du bras (basilique et céphalique).

1. — *Veines superficielles des doigts.*

Les veines superficielles des doigts partent de deux réseaux veineux très fins, mais très développés : *a)* l'un, *dorsal,* forme un lacis veineux situé sous l'ongle, constituant le *réseau sous-unguéal*; ce réseau aboutit à une veinule qui occupe le versant postérieur du lit de l'ongle : c'est la *veine péri-unguéale* ou *marginale*; — *b)* l'autre, *palmaire,* est situé dans la pulpe du doigt où il forme un riche et fin plexus en rapport avec la finesse du tact : c'est le *réseau pulpaire,* il est formé de multiples arcades veineuses, flexueuses, à concavité supérieure, anastomosées entre elles et au niveau desquelles on rencontre de petites dilatations ampullaires.

Les veines issues de ces réseaux convergent à la face dorsale du doigt, celles du réseau pulpaire par des veines latérales, les *veines obliques des doigts*; elles aboutissent à un *réseau digital dorsal* à larges mailles longitudinales, plus marqué à la face dorsale de la première phalange qu'au niveau des deux autres phalanges; parmi les veines de ce réseau il n'est pas rare de rencontrer, en dedans et en dehors, mais non sur les faces latérales du doigt, un collecteur veineux plus volumineux que les autres qui serait l'équivalent d'une veine collatérale des doigts.

Le réseau veineux dorsal des doigts aboutit à une arcade veineuse, souvent sinueuse, concave en haut, située à la face dorsale de la racine du doigt : c'est l'*arcade digitale dorsale* (voy. : fig. 320).

A la face palmaire de la racine de chaque doigt (le pouce excepté), on observe, contre le bord inférieur du ligament palmant interdigital, l'existence d'une petite arcade veineuse transversale, l'*arcade intercommissurale* qui, en se fusionnant à l'arcade voisine, donne naissance à la *veine commissurale* (voy. : fig 321).

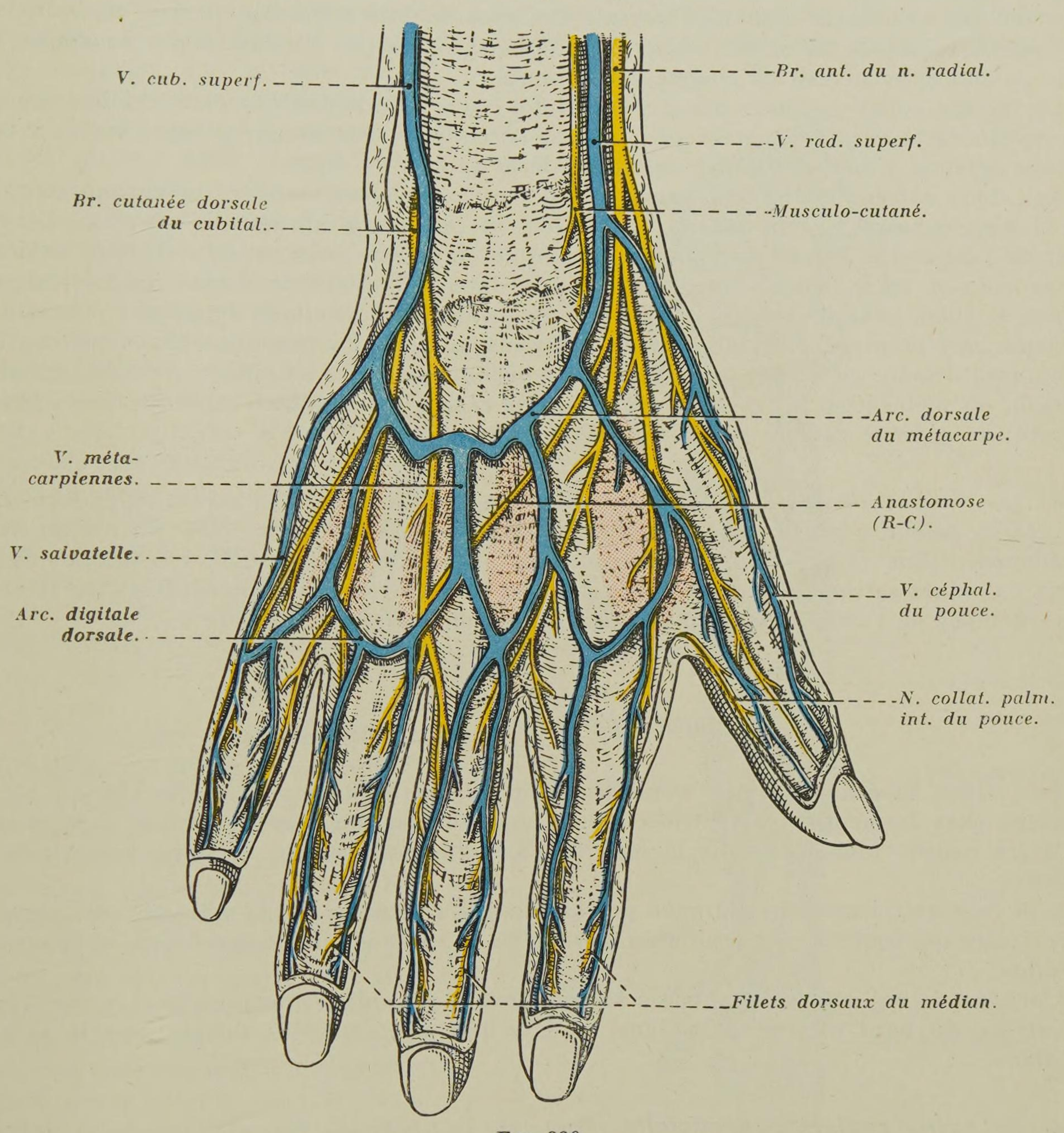

FIG. 320.

Veines et nerfs superficiels de la face dorsale de la main et des doigts; côté droit.

2. — *Veines superficielles de la main.*

Nous distinguerons les veines de la face dorsale et les veines de la paume de la main.

a) Les ***veines de la face dorsale*** sont extrêmement variables dans leur disposition, à tel point qu'on s'est servi de leur grande variabilité comme moyen d'identification anthropométrique (Tamassia, Crouzet); tantôt elles constituent un réseau dorsal mal défini;

tantôt, au contraire, elles présentent une disposition que l'on peut schématiquement décrire comme il suit : des extrémités digitales dorsales partent des collatérales qui aboutissent au niveau d'un espace intermétacarpien où elles se fusionnent à une veine identique issue du doigt voisin; elles forment par leur réunion les *quatre veines métacarpiennes* qui cheminent à la face dorsale des espaces intermétacarpiens correspondants; ces veines reçoivent les *quatre veines interdigitales* ou *veines commissurales* issues de la face palmaire, au niveau de chaque commissure.

Les *veines métacarpiennes* aboutissent tantôt à une arcade dentelée et irrégulière située au niveau de la base des métacarpiens : c'est *l'arcade dorsale du métacarpe*; tantôt à un *réseau veineux* à mailles losangiques irrégulières (voy. : fig. 320).

Aux deux extrémités de cette arcade ou de ce réseau aboutissent les *veines marginales* de la main qui sont : *a)* en dedans, *la salvatelle du petit doigt* (de *salvare,* sauver); celle-ci naît de l'extrémité interne de l'arcade dorsale du cinquième doigt; elle suit le bord cubital de la main et, en se fusionnant avec l'extrémité interne de l'arcade dorsale du métacarpe, donne la veine cubitale superficielle; — *b)* en dehors, la *céphalique du pouce*; plus volumineuse que la précédente, elle longe le versant externe du premier métacarpien; elle contourne d'avant en arrière le poignet et se fusionne avec l'extrémité externe de l'arcade dorsale du métacarpe, un peu en dehors de la région de la tabatière anatomique, pour constituer la veine radiale superficielle (voy. : fig. 320).

b) Les ***veines de la face palmaire*** sont nombreuses, mais très grêles; elles forment un *réseau palmaire sous-cutané* à mailles polygonales, surtout appréciable au niveau des éminences thénar et hypothénar (réseau des éminences); ce réseau se déverse latéralement dans les veines salvatelle et céphalique, et à la partie moyenne du poignet dans les veines superficielles de l'avant-bras et plus spécialement dans la veine médiane.

3. — Veines superficielles de l'avant-bras.

Les veines superficielles de l'avant-bras sont assez variables suivant les sujets ; bien souvent elles forment, principalement à la face dorsale, un réseau veineux irrégulier, à larges mailles allongées dans le sens de l'axe du membre, qui échappe à toute description.

A la face antérieure, on distingue presque toujours dans ce réseau veineux trois veines principales qui sont: la veine radiale superficielle, la veine cubitale superficielle et la veine médiane.

L'origine de ces veines est située à la face dorsale du poignet pour les deux premières, au niveau du bord externe du poignet et à la base de l'éminence thénar pour la veine médiane.

a) La ***veine radiale superficielle*** résulte de la fusion de l'arcade dorsale du métacarpe avec la céphalique du pouce; elle croise la région de la tabatière anatomique, contourne en spirale le bord externe de l'avant-bras dans son tiers inférieur, puis se place à la face antérieure de l'avant-bras en avant du long supinateur dont la sépare l'aponévrose antibrachiale superficielle; elle est accompagnée par des filets issus de la branche antérieure du musculo-cutané (voy. : fig. 355); elle se termine, notablement augmentée de volume, dans le sillon bicipital externe où elle s'unit à la veine médiane céphalique pour donner naissance à la veine céphalique.

Cette veine est assez souvent dédoublée en deux veines : *a)* l'une *principale* (veine radiale antérieure); *b)* l'autre, *accessoire,* parfois aussi volumineuse que la principale (veine radiale postérieure), se détache à la face postérieure de l'avant-bras; elle suit son bord radial, traverse en oblique le quart supérieur de la face antéro-externe de l'avant-

bras pour se jeter finalement au pli du coude soit dans la médiane céphalique, soit à l'origine de la veine céphalique (voy. : fig. 321 à 325).

b) La ***veine cubitale superficielle*** résulte de la fusion de l'arcade dorsale du métacarpe et de la veine salvatelle du petit doigt, dont elle continue la direction; elle contourne d'arrière en avant le bord interne du poignet et la partie inférieure de l'avant-bras, puis elle apparaît sur la face antérieure de l'avant-bras où elle suit le trajet du cubital antérieur en avant de son bord externe ; elle est accompagnée et croisée par des filets du brachial cutané interne; elle se termine au niveau de la gouttière bicipitale interne, où elle se réunit à la veine médiane basilique pour constituer la veine basilique (voy. : fig. 321).

Elle est parfois doublée d'une veine cubitale accessoire, dite *veine cubitale postérieure,* qui longe à la face postérieure le bord interne de l'avant-bras pour se jeter soit dans la précédente au pli du coude, soit dans la veine basilique un peu au-dessus du point d'abouchement de cette dernière (voy. : fig. 321).

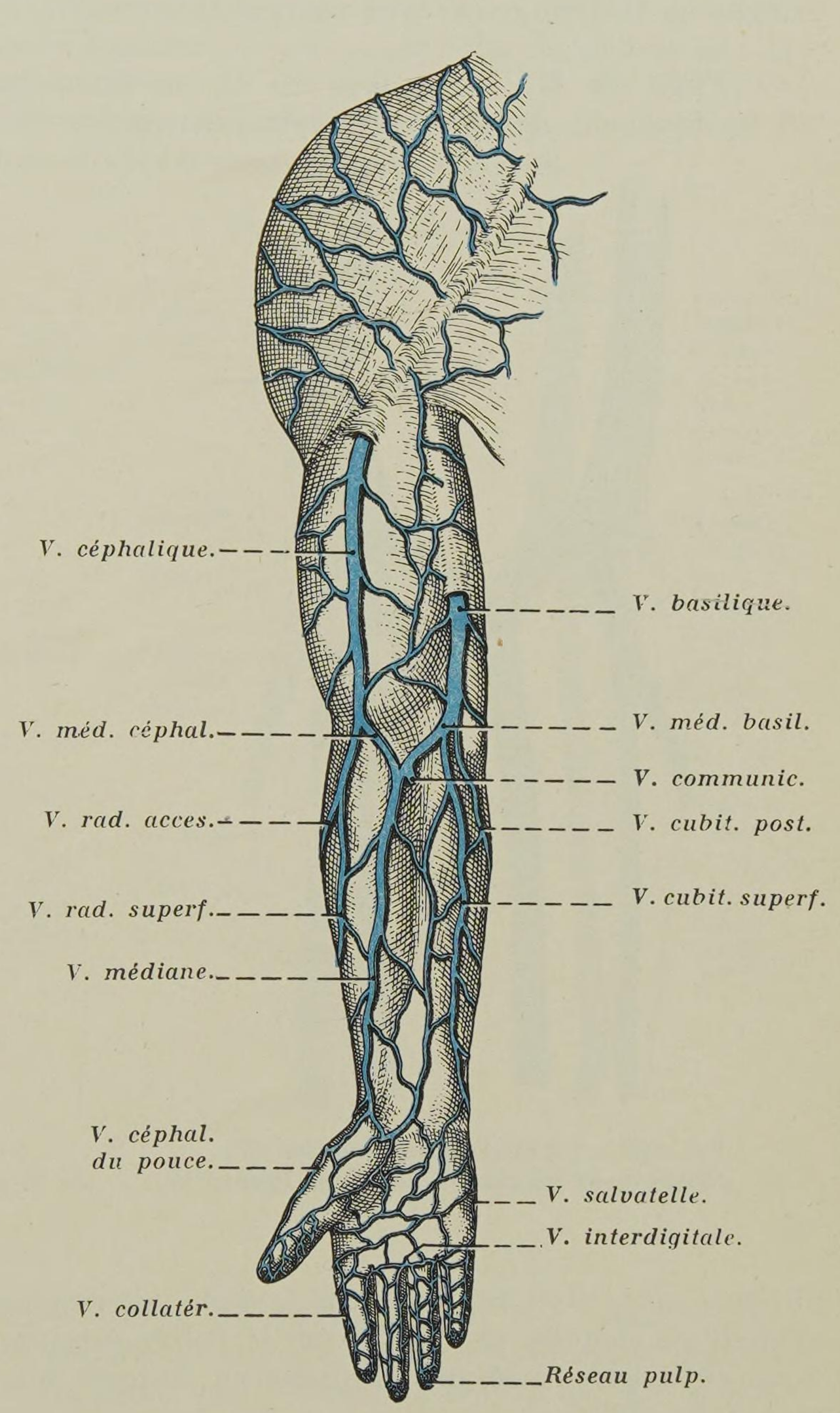

FIG. 321. — *Veines superficielles du membre supérieur; côté droit, vue antérieure.*

c) La ***veine médiane*** naît au niveau du pli de flexion du poignet où elle collecte le sang veineux de la paume de la main et le réseau veineux du poignet; elle chemine de bas en haut à la partie moyenne de l'avant-bras, en suivant à peu de chose près la direction du bord externe du grand palmaire, dont elle est séparée par l'aponévrose antibrachiale superficielle ; elle est fréquemment accompagnée dans son trajet par un filet de la branche antérieure du brachial interne (filet médian) (voy. : fig. 355) ; elle se termine au pli du coude dans une des médianes, au voisinage de la pointe de l'M veineux, soit au confluent de la médiane basilique et de la communicante, soit enfin en se bifurquant en médiane basilique et médiane céphalique (voy. : fig. 322).

La veine médiane reçoit la majeure partie des veines superficielles de la face antérieure de l'avant-bras, alors que les veines radiale et cubitale superficielles reçoivent le reste du sang veineux de la face antérieure et la totalité des veines dorsales de l'avant-bras.

4. — *Veines superficielles du pli du coude.*

La disposition des veines superficielles du pli du coude, dont dépend le courant veineux principal superficiel du membre supérieur, est variable; nous distinguerons quatre types que nous qualifierons suivant l'aspect que présentent les veines au pli du coude : de type en M, type en Y, type en N et type en W.

a) ***Type en M.*** — Le type en M, ou *type classique* est le plus fréquent des trois (60 % des cas); il représente assez bien un M veineux, plaqué sur la face antérieure du

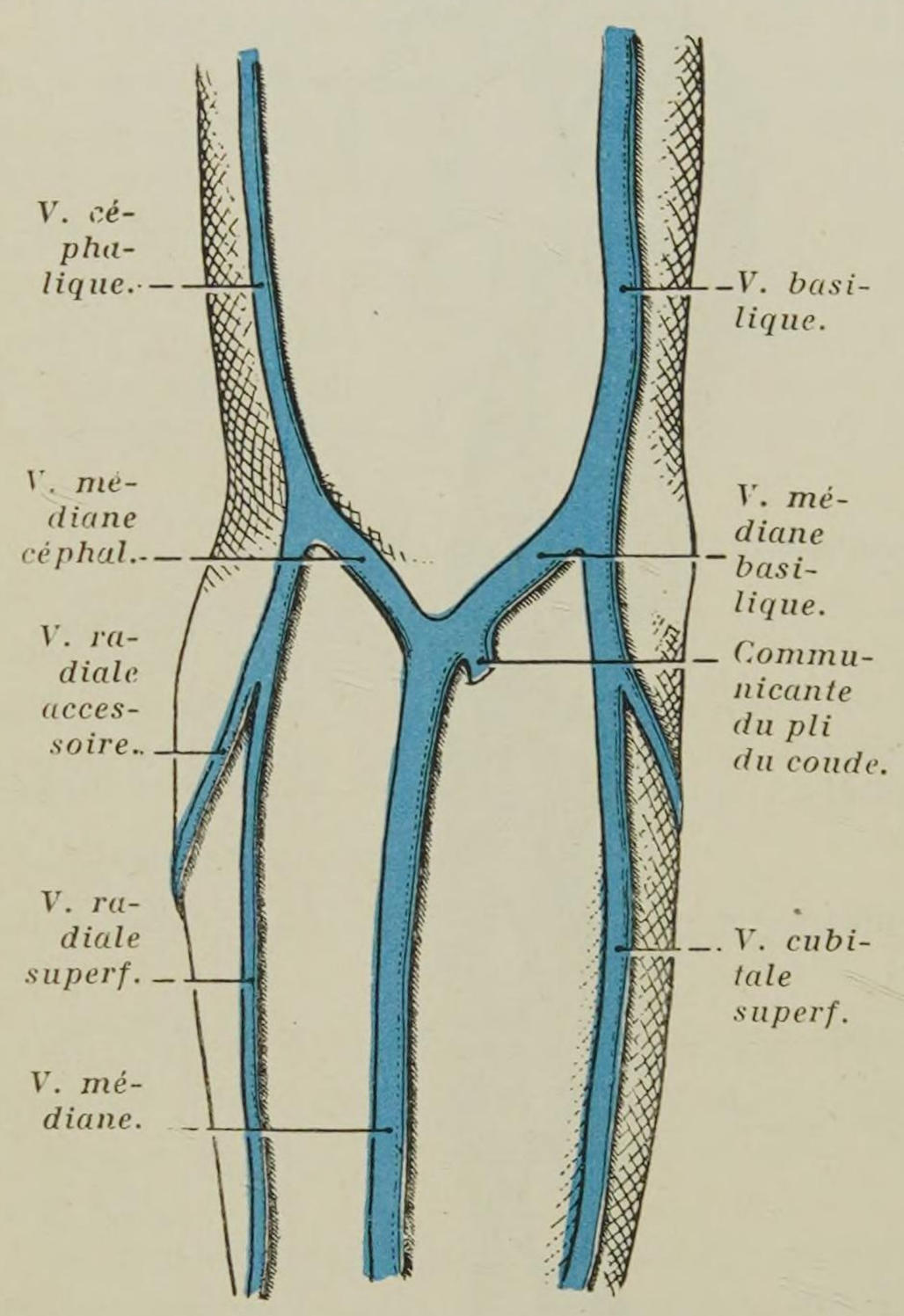

Fig. 322. — *Veines superficielles de la région du pli du coude. Type en M.*

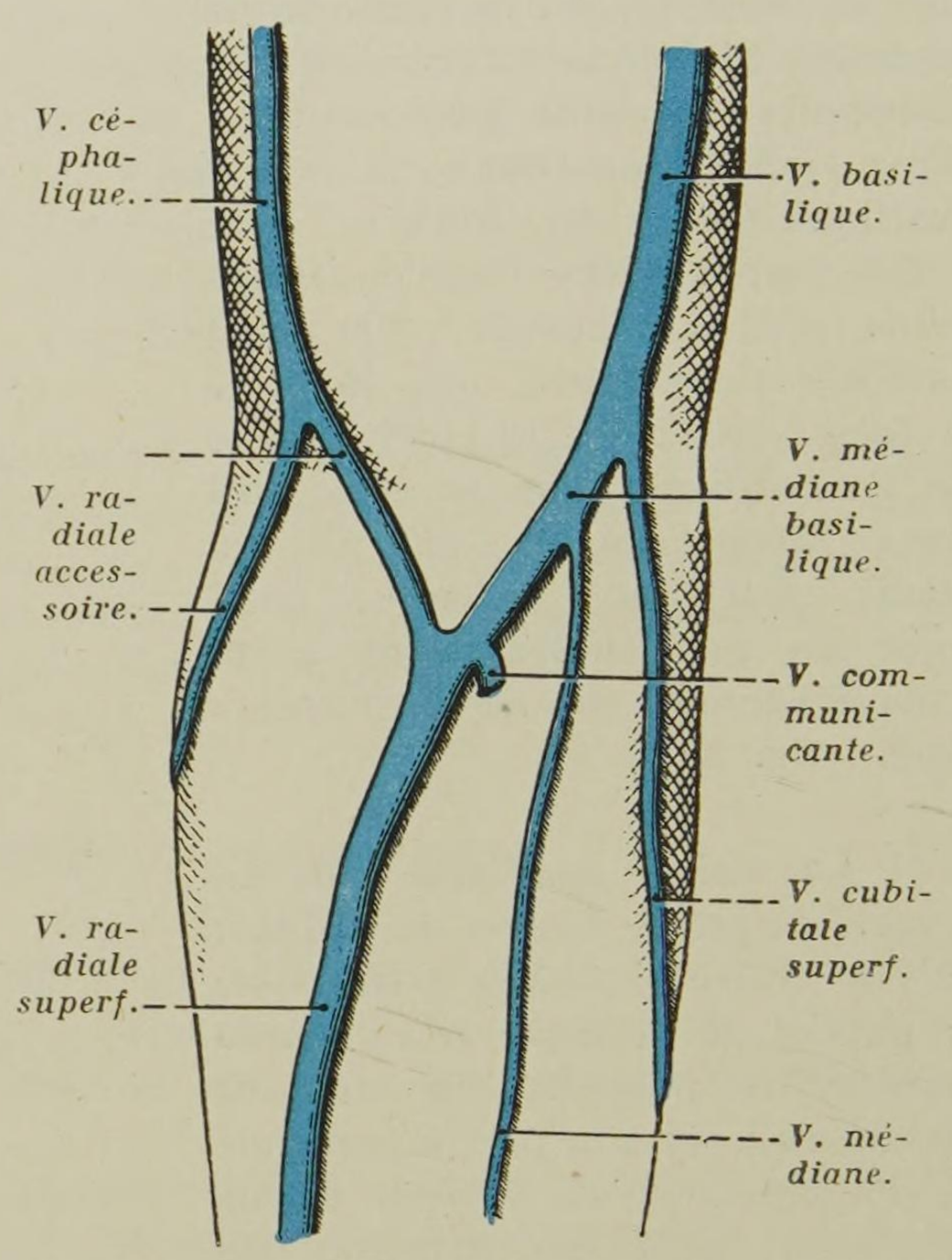

Fig. 323. — *Veines superficielles de la région du pli du coude. Type en Y.*

pli du coude, dont les jambages latéraux correspondent aux veines radiale en dehors et cubitale en dedans, et dont la partie brisée formant les deux médianes (médiane céphalique en dehors, médiane basilique en dedans) encadre la saillie du tendon du biceps (voy. : fig. 322).

Des sommets des jambages latéraux se détachent, en dehors la céphalique, en dedans la basilique; à la pointe de l'M aboutit la veine médiane, parfois une radiale accessoire et la veine communicante du pli du coude.

La *médiane céphalique* est généralement moins superficielle que la médiane basilique; logée dans le sillon bicipital externe, oblique en haut et en dehors, elle est aussi plus oblique que la médiane basilique. Elle répond en dedans au biceps, en dehors au long supinateur; elle est croisée par les branches de division du musculo-cutané; parfois même la veine est prise dans la fourche de division du nerf en branche antérieure et branche postérieure (voy. : fig. 355).

La *médiane basilique* est presque toujours plus volumineuse que la précédente ; elle est aussi plus saillante et plus apparente qu'elle ; logée dans le sillon bicipital interne, moins profond que le sillon bicipital externe, elle est oblique en haut et en dedans et semble se continuer directement par la veine basilique. Elle répond en dehors au biceps, en dedans à la masse charnue des épitrochléens; elle repose en arrière sur l'aponévrose antibrachiale doublée de la partie supérieure de l'expansion aponévrotique du biceps, qui la sépare des vaisseaux huméraux et du nerf médian; elle croise l'artère humérale à angle aigu et devra être réclinée dans la ligature de ce vaisseau; elle est croisée par des filets du brachial cutané interne (voy. : fig. 304).

C'est au niveau des médianes que l'on pratique la saignée au pli du coude, les prises de sang, ainsi que la plupart des injections médicamenteuses intraveineuses.

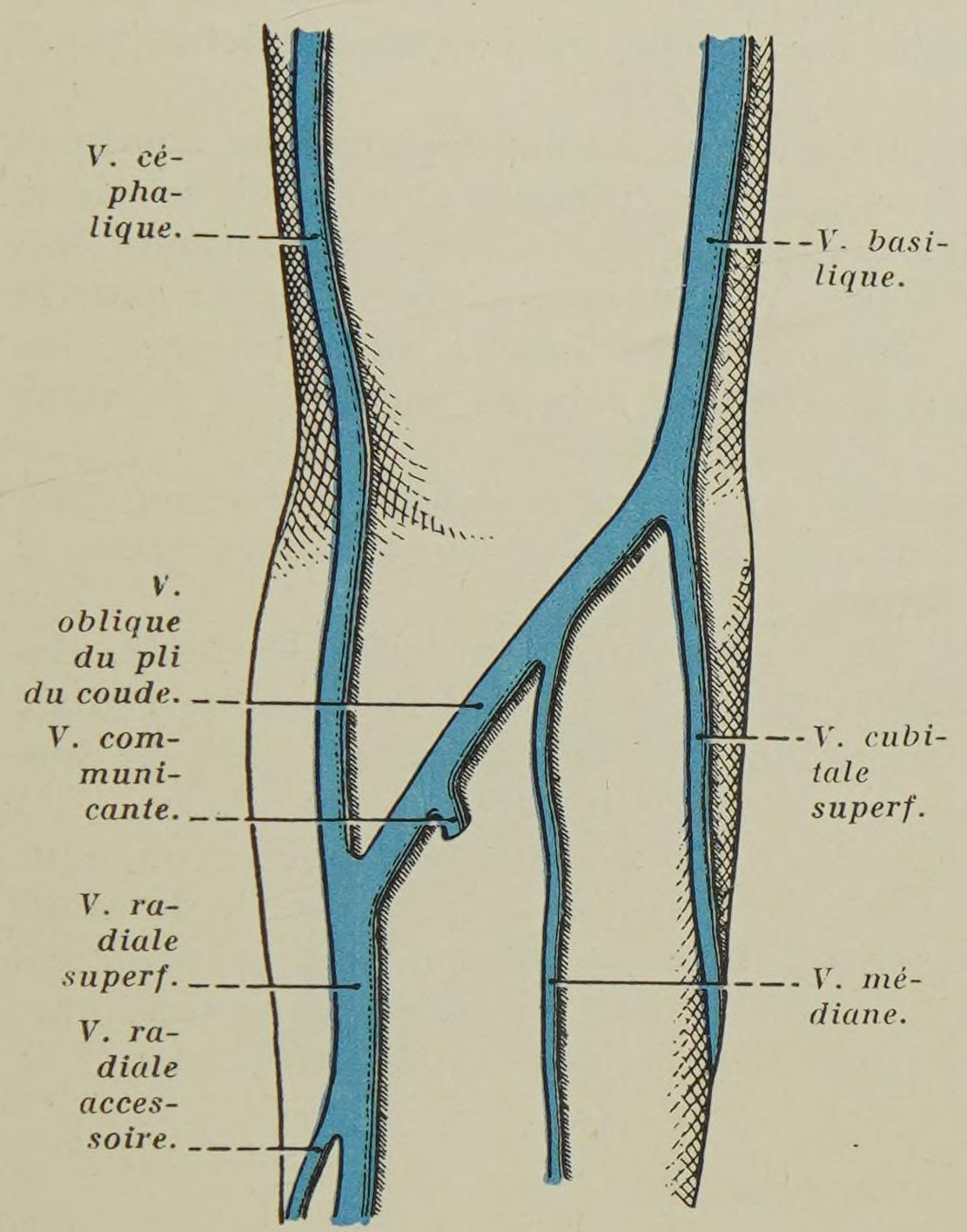

Fig. 324. — *Veines superficielles de la région du pli du coude. Type en N* (veine oblique du pli du coude).

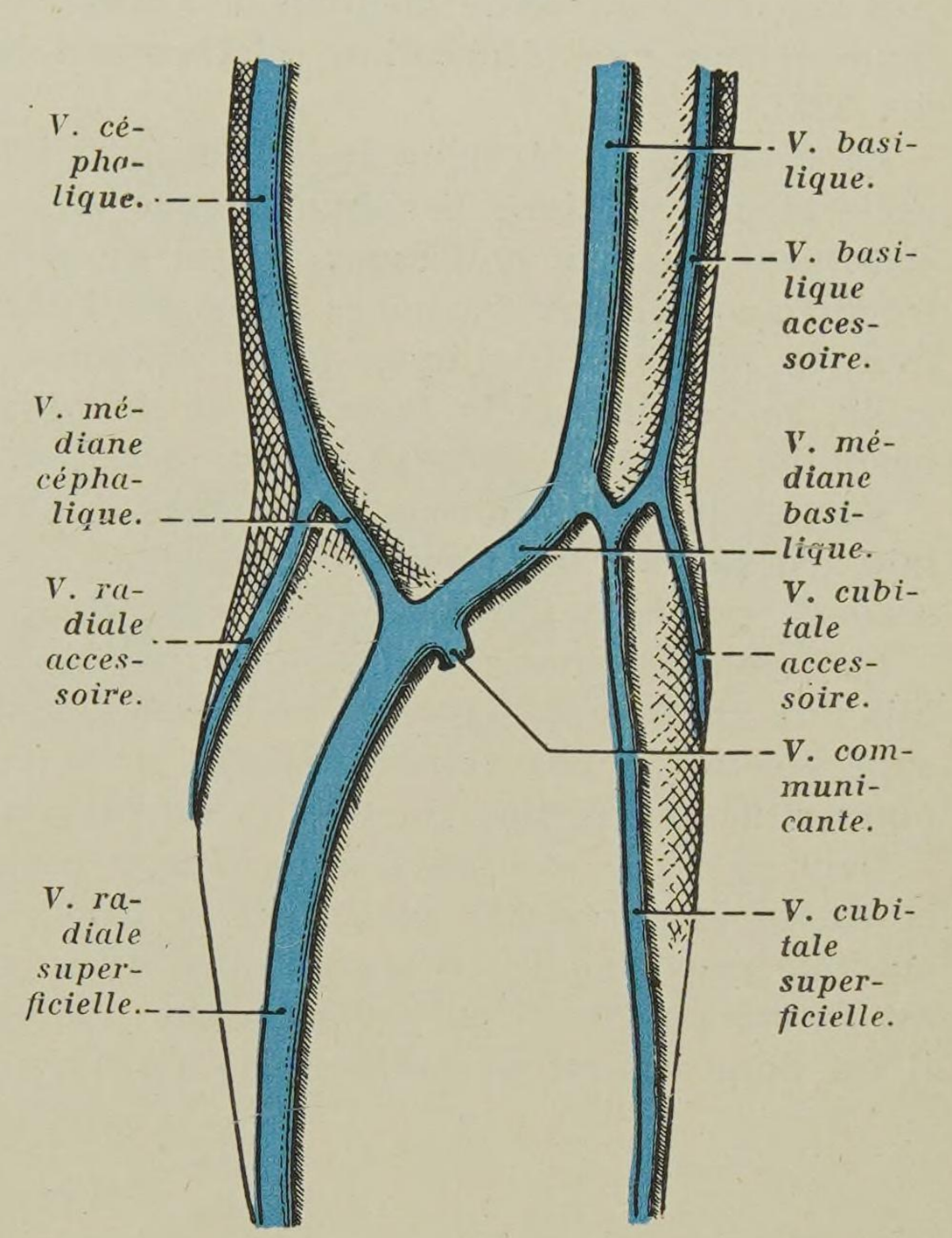

Fig. 325. — *Veines superficielles de la région du pli du coude. Type en W.*

Dans le type en M, le courant veineux principal est représenté par une veine médiane importante ou anormalement développée aboutissant au sommet de l'M veineux; puis par la médiane basilique et la basilique; il est donc *médio-basilique* (voy. : fig. 321 et 322).

b) ***Type en Y.*** — Le type en Y est assez fréquent (30 % des cas) ; il est représenté par la veine radiale superficielle se continuant par la médiane basilique et par une veine médiane céphalique généralement grêle; dans ce type, il existe presque toujours une veine radiale accessoire qui se jette dans l'origine de la céphalique; la veine médiane, généralement grêle, se déverse dans la veine médiane basilique et parfois même à la terminaison de la cubitale superficielle.

Dans le type en Y, le courant veineux principal est représenté par la veine radiale superficielle principale ou antérieure, la médiane basilique et la basilique, il est donc *radio-médio-basilique* (voy. : fig. 323).

c) ***Type en N.*** — Le type en N est rare (8 % des cas) ; dans ce type qui est une variante du précédent, la veine radiale superficielle se bifurque très bas sur la face antérieure du long supinateur, en deux troncs d'égal volume, l'un externe, la céphalique, l'autre interne, la *veine oblique du pli du coude,* qui représente la médiane basilique et de laquelle part la veine communicante du pli du coude.

Dans ce type, il n'existe pas de médiane céphalique, et la veine médiane se jette soit dans la veine oblique du pli du coude au-dessus de l'origine de la veine communicante, soit dans la veine cubitale superficielle ; le courant principal est identique au précédent (voy. : fig. 324).

d) ***Type en W.*** — Le type en W est également rare (2 % des cas); il est caractérisé : par l'absence de veine médiane à l'avant-bras, par un dédoublement de la veine basilique et par une bifurcation relativement haute de la veine radiale superficielle (voy. : fig. 325).

La division de la veine radiale superficielle fournit une médiane céphalique courte et grêle et une médiane basilique longue et volumineuse; la cubitale superficielle se divise également un peu au-dessous du pli du coude devant la masse charnue des muscles épitrochléens en deux branches courtes : l'une externe, volumineuse, qui en se fusionnant avec la médiane basilique donne naissance à la veine basilique ; l'autre interne, plus grêle, se continue à la face interne du bras par un tronc veineux satellite de la veine basilique : c'est la *veine basilique accessoire* ou *canal collatéral.*

Assez souvent, on observe également dans ce type une veine radiale et une veine cubitale accessoires; la première se continue par la veine céphalique toujours très grêle, la seconde par la veine basilique accessoire (voy. : fig. 325).

La veine communicante, toujours bas située, au sommet du fer de lance de Gerdy, établit une anastomose entre la veine médiane basilique (ou parfois même la veine radiale superficielle) et les veines radiales profondes satellites de l'artère radiale; elle est toujours située en dehors du tendon du biceps.

Dans ce type, les branches du W sont représentées par les veines médianes céphalique et basilique *(branches majeures)* et par les deux branches de bifurcation de la veine cubitale superficielle *(branches mineures)* (voy. : fig. 325). Le courant veineux principal est formé par la veine radiale superficielle, la médiane basilique et la veine basilique; il est donc également *radio-médio-basilique* comme dans les deux types précédents.

5. — *Veines du bras.*

Les veines du bras sont au nombre de deux : elles sont situées de chaque côté du biceps : l'une interne, la veine basilique; l'autre externe, la veine céphalique.

a) ***Veine basilique.*** — La *veine basilique* (de βασιλικός royal), est la plus volumineuse des veines superficielles du membre supérieur; son calibre est de 5 à 6 millimètres en moyenne; elle représente l'aboutissant du courant veineux principal superficiel de l'avant-bras, d'où sa dénomination de *veine royale.*

Elle naît un peu au-dessus de l'épitrochlée dans le sillon bicipital interne de l'union des veines cubitales superficielle et médiane céphalique; elle semble continuer dans le sillon la médiane basilique; elle chemine verticalement dans le sillon bicipital interne, parallèle au bord interne du biceps; d'abord sus-aponévrotique, elle est accompagnée dans son trajet par le brachial cutané interne qui se place en dehors d'elle; puis à la partie moyenne du bras elle perfore l'aponévrose brachiale au niveau d'un petit repli semilunaire; elle devient alors profonde et chemine dans le canal brachial de Cruveilhier, en avant et en dedans des vaisseaux huméraux; elle se termine au tiers supérieur du bras en se jetant dans la veine humérale interne, parfois plus haut, mais plus rarement dans l'humérale commune.

Parfois un canal collatéral superficiel chemine au-dessus de sa traversée aponévrotique dans le sillon bicipital interne pour se jeter plus haut dans l'origine de la veine axillaire.

b) ***Veine céphalique.*** — Les anciens désignaient sous le nom de veine céphalique l'ensemble des veines superficielles qui longent le bord radial du membre supérieur, c'est-à-dire la veine céphalique du pouce, la veine radiale superficielle, et la veine céphalique des anatomistes actuels, ce qui explique la dénomination de cette veine au bras (c'est-à-dire la veine qui conduit le sang veineux du membre supérieur vers la tête).

La *veine céphalique* naît dans le sillon bicipital externe de l'union de la veine médiane céphalique avec la veine radiale superficielle (principale ou accessoire suivant le type

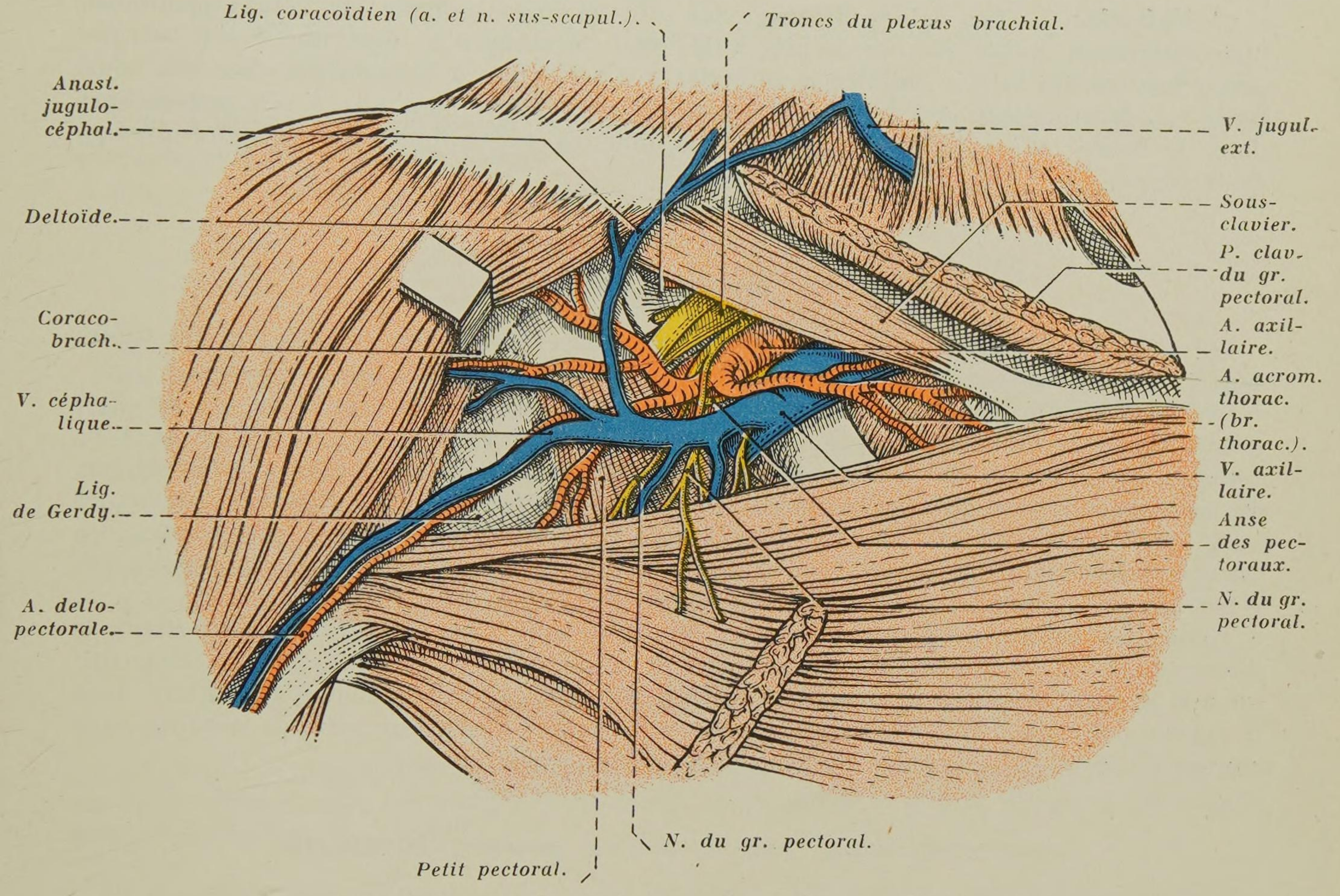

FIG. 326. — *Veine céphalique droite à sa terminaison.*

veineux du pli du coude); elle chemine verticalement dans la gouttière bicipitale externe le long du bord externe du biceps, puis au niveau de la partie inférieure du sillon delto-pectoral elle s'infléchit en se dirigeant en dedans et en haut; elle suit le sillon delto-pectoral, comprise dans un dédoublement de l'aponévrose superficielle; puis dans la partie haute du sillon delto-pectoral, au niveau de la fossette de Mohrenheim (fossette sous-claviculaire de Gerdy), elle passe en avant et au-dessous du bec de l'apophyse coracoïde; elle s'incurve et décrit une légère crosse en même temps qu'elle devient profonde ; elle traverse l'aponévrose clavi-pectorale par un orifice elliptique légèrement déprimé et comparable à la fosse ovale du fascia cribriformis ; elle se termine dans le creux de l'aisselle en se déversant sur la face antérieure de la veine axillaire, à 2 cm. 1/2 ou 3 centimètres au-dessous de la clavicule, par un renflement ampullaire, le *confluent céphalo-axillaire*, après avoir croisé en avant l'artère axillaire, tantôt au-dessus, tantôt

au-dessous de la naissance de l'acromio-thoracique; dans le sillon delto-pectoral elle est accompagnée par un rameau artériel descendant venu de la branche acromiale de l'acromio-thoracique, et par un ou deux troncs lymphatiques (tronc interdelto-pectoral) qui vont aboutir aux ganglions d'Aubry-Morestin (voy. : fig. 326).

Branches afférentes. — La veine céphalique reçoit des *branches afférentes* qui sont : *a)* des veines superficielles du bras et de l'épaule (régions deltoïdienne et pectorale); *b)* la *veine acromio-thoracique* qui se jette dans sa crosse à quelques millimètres de sa terminaison; *c)* et une anastomose de la veine jugulaire externe *(anastomose jugulo-céphalique)* (voy. : fig. 326).

c) ***Valvules.*** — Les veines superficielles sont valvulées comme les veines profondes, mais cependant moins que ces dernières (Houzé); on compte en moyenne 4 à 6 valvules pour chacune des veines radiales et cubitales, 4 à 8 valvules à la basilique, dont une constante à sa terminaison, et 6 à 8 valvules pour la céphalique, dont une à son embouchure dans la veine axillaire; les médianes basilique et céphalique sont le plus souvent avalvulées.

***

ANASTOMOSES

Les veines basilique et céphalique sont anastomosées entre elles au bras par des veines superficielles plexiformes, et au pli du coude par l'intermédiaire des médianes.

Les deux systèmes veineux superficiel et profond sont anastomosés entre eux par l'intermédiaire : *a)* de l'abouchement des veines céphalique et basilique; — *b)* de la *veine communicante du pli du coude,* grosse veine qui se détache de la pointe de l'M veineux ou de la basilique et qui, après avoir traversé l'aponévrose, se jette dans une des veines humérales (généralement l'interne) (voy. : fig. 321); — *c)* des veines perforantes des espaces interosseux de la main; — *d)* et des veines musculaires de la main avec la salvatelle du petit doigt et la céphalique du pouce.

Toutes les anastomoses entre les deux systèmes sont avalvulées. Elles permettent le déversement du sang veineux alternativement d'un système dans l'autre; ce dispositif est mis à profit dans les mouvements de la main que l'on fait exécuter au patient dans la saignée, afin de refouler le sang des veines profondes de l'avant-bras par la veine communicante dans les veines médianes céphalique ou basilique.

VUE D'ENSEMBLE DES VEINES DU MEMBRE SUPÉRIEUR

Au membre supérieur, il existe *deux voies veineuses* : *a)* l'une *superficielle,* qui représente la voie principale chez l'embryon; elle ramène par les veines basilique et céphalique la majeure partie du sang veineux des organes superficiels (peau, tissu cellulo-graisseux sous-cutané); — *b)* l'autre *profonde,* d'apparition plus tardive, qui collecte le sang veineux de tous les organes sous-aponévrotiques, ainsi que celui des veines céphalique et basilique ; ces deux réseaux peuvent se suppléer par l'intermédiaire de leurs anastomoses.

Les *points de déversement* des veines superficielles dans les veines profondes se font au niveau de *trois confluents* : *a)* l'un, situé *au pli du coude,* est représenté par la *veine communicante* et la *veine humérale*; *b)* les deux autres situés au bras et à l'aisselle sont le *confluent basilo-huméral* et le *confluent céphalo-axillaire.*

Il est à remarquer en outre qu'à la main et aux doigts le courant veineux principal est la voie veineuse superficielle par l'intermédiaire des veines dorsales de la main; par contre, à l'avant-bras et au bras, la voie veineuse profonde devient la voie principale, les veines superficielles devenant une voie secondaire de dérivation.

LYMPHATIQUES DU MEMBRE SUPÉRIEUR

Nous décrirons successivement les *ganglions lymphatiques* du membre supérieur et de *l'épaule,* puis les *vaisseaux lymphatiques* tributaires de ces ganglions.

I. — GANGLIONS LYMPHATIQUES

Les ganglions lymphatiques annexés à la circulation lymphatique du membre supérieur se groupent pour la plupart à la racine du membre dans les ganglions du creux de l'aisselle; ils reçoivent tous les lymphatiques du membre supérieur, dont ils représentent l'aboutissant final; et en plus, ceux de l'épaule, des parties molles de la paroi antéro-latérale du thorax (y compris la plèvre pariétale) et de la partie sus-ombilicale de la paroi de l'abdomen (peau et muscles).

Suivant leur situation topographique par rapport à l'aponévrose d'enveloppe du membre, nous distinguerons des ganglions superficiels et des ganglions profonds.

GANGLIONS SUPERFICIELS

Les ganglions superficiels ou sus-aponévrotiques sont représentés par le ou les ganglions sus-épitrochléens, par les ganglions du sillon delto-pectoral et par les ganglions postérieurs superficiels de l'épaule.

*1° **Ganglion sus-épitrochléen.*** — Ce ganglion est le plus souvent unique (60 % des cas); cependant on peut observer deux ou même trois ganglions sus-épitrochléens. Il est situé dans le tissu cellulaire sous-cutané de la face interne du bras, à 3 ou 4 centimètres au-dessus de la saillie de l'épitrochlée.

Il est placé sur l'aponévrose, contre la veine basilique et les branches du brachial cutané interne, généralement à mi-distance entre l'orifice aponévrotique de la veine et le pli de flexion du coude (voy. : fig. 329).

Le ganglion sus-épitrochléen reçoit comme *vaisseaux afférents* une partie des troncs collecteurs superficiels issus des trois derniers doigts de la main et du bord interne de l'avant-bras; mais en raison des multiples anastomoses des lymphatiques superficiels antibrachiaux, il peut être atteint dans des lésions inflammatoires de l'avant-bras et de la main. Ses *vaisseaux efférents* suivent le trajet de la veine basilique, franchissent l'aponévrose brachiale avec cette dernière; puis s'unissant aux troncs collecteurs profonds satellites des vaisseaux huméraux, ils se terminent dans les ganglions du creux de l'aisselle (groupe de la veine axillaire).

2° ***Ganglions du sillon delto-pectoral.*** — Désignés encore sous le nom de *ganglions d'Aubry-Morestin,* du nom des deux auteurs qui les ont signalés, ces ganglions, inconstants, sont généralement petits et au nombre de deux (plus rarement trois).

Toujours situés relativement près de la clavicule, ils occupent généralement la partie élargie du sillon, c'est-à-dire la *fossette de Mohrenheim,* tantôt au contact de la veine céphalique, tantôt à courte distance de sa crosse.

Ils sont situés sur le trajet d'un tronc collecteur superficiel, inter-delto-pectoral, qui suit la veine céphalique pour se déverser dans un ganglion sous-claviculaire, après avoir traversé l'aponévrose clavi-pectorale, et de ce fait ils doivent être considérés comme des ganglions intercalaires (voy. : fig. 328 et 329).

3° ***Ganglions postérieurs superficiels de l'épaule.*** — Sous cette désignation, Rouvière groupe des ganglions sous-cutanés inconstants décrits par Bardeleben, von Haeckel et Fröhse, qui siègent sur le trajet des lymphatiques superficiels de l'épaule; tributaires des ganglions axillaires, ce sont : *a)* le *ganglion sous-cutané dorsal supérieur,* situé à la hauteur de l'apophyse épineuse de la septième vertèbre cervicale ou de la première dorsale; *b)* le *ganglion sous-cutané claviculaire,* situé près de l'extrémité externe de la clavicule; *c)* et le *ganglion axillaire postérieur superficiel,* qui siège au niveau de l'angle inférieur de l'omoplate.

GANGLIONS PROFONDS

Les ganglions profonds ou sous-aponévrotiques comprennent : les ganglions de l'avant-bras et du bras; les ganglions du creux de l'aisselle ou ganglions axillaires et les ganglions sus-scapulaires.

1. — Ganglions de l'avant-bras et du bras.

Ce sont de petits ganglions inconstants, de situation et de nombre variables, situés sur le trajet des troncs collecteurs lymphatiques profonds, le long des artères et des veines de l'avant-bras et du bras.

Les plus fréquents et les plus constants sont : *a)* le *ganglion cubital supérieur* ou *ganglion du pli du coude* (souvent double); il est situé en arrière de l'artère cubitale, un peu au-dessous de la bifurcation de l'artère humérale; il est généralement rétro-vasculaire (Vergé-Brian); — *b)* les *ganglions radiaux,* au nombre de un à trois en moyenne, situés le long de l'artère radiale un peu au-dessus du poignet; — *c)* les *ganglions interosseux,* dont l'un est situé dans l'angle de bifurcation des artères interosseuses dont il reçoit les vaisseaux lymphatiques satellites (Bourgery), et dont l'autre est situé sur le trajet de l'artère interosseuse postérieure, un peu au-dessous du court supinateur; — *d)* et les *ganglions huméraux,* au nombre de deux à cinq, situés à des niveaux variables le long des vaisseaux huméraux (voy. : fig. 327 et 330).

Enfin, accessoirement, on rencontre parfois un ganglion, dit *ganglion de la gouttière bicipitale externe,* situé contre l'artère récurrente radiale antérieure, et un ganglion sur le trajet de l'artère circonflexe postérieure, contre la face postérieure du col chirurgical de l'humérus (Vergé-Brian) (1) (voy. : fig. 327).

---

(1) Article à consulter : VERGÉ-BRIAN : A propos des ganglions du pli du coude. *Annales d'Anatomie pathologique et d'Anatomie normale médico-chirurgicale,* 1930, p. 882.

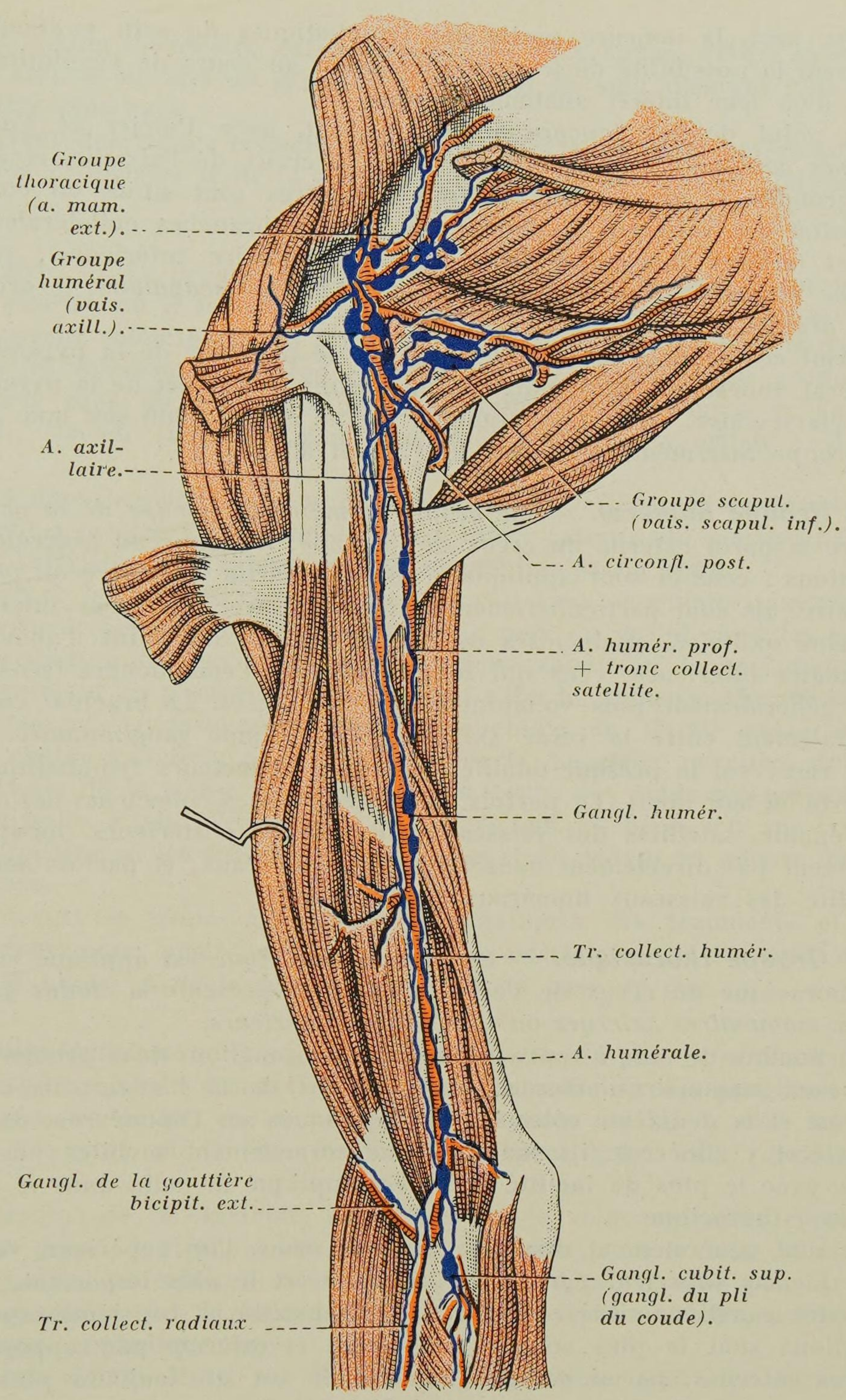

FIG. 327. *Vaisseaux lymphatiques et ganglions de la région du pli du coude, du bras et du creux de l'aisselle; côté droit* (d'après VERGÉ-BRIAN).

2. — *Ganglions axillaires.*

Les ganglions axillaires représentent le *centre ganglionnaire* le plus important du membre supérieur; au nombre de *quinze* à *trente* en moyenne, ils baignent dans le tissu cellulo-adipeux qui comble le creux de l'aisselle.

Ils possèdent une importance capitale du point de vue pathologique, car ils résument toute la circulation lymphatique du membre supérieur et de l'épaule; aussi sont-ils fréquemment atteints au cours de leurs affections inflammatoires (adénophlegmons axillaires);

d'autre part, la majeure partie des lymphatiques du sein y aboutit : aussi conçoit-on aisément la possibilité de leur envahissement au cours de l'évolution des néoplasmes du sein, d'où leur intérêt anatomo-clinique.

Du point de vue *topographique,* on peut, avec Poirier et Cunéo, distinguer *cinq groupes ganglionnaires* principaux dans le creux de l'aisselle, et à l'exception d'un de ces groupes, le groupe central, tous les autres sont situés au contact plus ou moins immédiat des vaisseaux axillaires ou de leurs branches collatérales principales descendantes (artères thoracique inférieure et scapulaire inférieure); ces groupes sont : le *groupe huméral,* le *groupe thoracique,* le *groupe scapulaire,* le *groupe sous-claviculaire* et le *groupe central.*

Parmi ces groupes trois sont situés sur le pourtour de la pyramide axillaire (groupes huméral, thoracique et scapulaire), un occupe le sommet de la pyramide : c'est le groupe sous-claviculaire, enfin le cinquième est au centre, d'où son nom de *groupe central* ou de *groupe intermédiaire* (voy. : fig. 327 et 328).

a) ***Groupe huméral.*** — Le *groupe huméral* ou *groupe de la veine axillaire* est situé contre la paroi externe du creux de l'aisselle; il comprend généralement de trois à cinq ganglions : ceux-ci sont appliqués contre la partie inférieure du paquet vasculo-nerveux axillaire; ils sont particulièrement en rapport avec les faces interne et postérieure de la veine axillaire, et disposés de part et d'autre du point d'abouchement de la veine scapulaire inférieure; ceux qui sont en aval de l'embouchure (sens du courant veineux) sont généralement plus volumineux que les autres. Le brachial cutané interne s'engage généralement entre la veine axillaire et le groupe ganglionnaire.

Ils reçoivent la presque totalité des troncs collecteurs lymphatiques du membre supérieur (d'où leur nom) (1); parfois un ou deux troncs collecteurs des lymphatiques profonds de l'épaule, satellites des vaisseaux circonflexes postérieurs, lorsque ces troncs ne se déversent pas directement dans les troncs huméraux; et parfois aussi le tronc collecteur satellite des vaisseaux huméraux profonds.

b) ***Groupe thoracique.*** — Le *groupe thoracique* est appliqué contre la paroi interne ou thoracique du creux de l'aisselle, où il représente la *chaîne ganglionnaire des vaisseaux mammaires externes ou thoraciques inférieurs.*

Au nombre de cinq à sept en moyenne, les ganglions de ce groupe sont situés le long des vaisseaux mammaires externes; dans le sens de la hauteur, ils s'échelonnent entre la sixième et la deuxième côte; ils sont appliqués sur l'aponévrose de revêtement du grand dentelé et y adhèrent; ils sont toutefois normalement mobiles ; ce sont ceux que l'on palpe avec le plus de facilité lorsqu'on applique la main dans le creux axillaire contre la paroi thoracique.

Ils sont généralement disposés en *deux amas,* l'un supérieur, l'autre inférieur.

a) L'amas supérieur (groupe de Sorjius) est le plus important, il comprend de trois à quatre ganglions situés en regard des deuxième et troisième espaces intercostaux; ces ganglions sont le plus souvent antérieurs et externes par rapport aux vaisseaux mammaires externes; parmi ces ganglions, il en est un toujours plus volumineux que les autres, et assez souvent un des plus inférieurs du groupe, que nous désignerons par analogie avec le ganglion de Kuttner de la chaîne cervicale profonde sous le nom de *ganglion principal* (voy. : fig. 328); cet amas et plus spécialement son ganglion principal est un des premiers envahis dans les cancers des quadrants supéro-externe et inféro-externe du sein.

b) L'amas inférieur, inconstant, comprend deux à trois ganglions situés au niveau des quatrième et cinquième espaces intercostaux (voy. : fig. 328).

---

(1) Leur dénomination est due à ce que les ganglions de ce groupe reçoivent directement les troncs lymphatiques satellites des vaisseaux huméraux

Les ganglions de la chaîne mammaire externe répondent en avant au dièdre interpecto-thoracique et en arrière au nerf du grand dentelé, dont ils sont d'autant plus éloignés qu'on les considère plus haut.

Ces ganglions reçoivent des troncs collecteurs lymphatiques de la paroi antéro-latérale du thorax, de la glande mammaire et de la partie sus-ombilicale de la paroi abdominale (peau et muscles).

c) ***Groupe scapulaire.*** — Le *groupe scapulaire* est appliqué contre la paroi postérieure du creux de l'aisselle, où il représente la *chaîne ganglionnaire des vaisseaux scapulaires inférieurs*; souvent volumineux, ils sont au nombre de cinq à sept en moyenne, et s'échelonnent entre les vaisseaux axillaires en haut, où les ganglions du groupe se confondent parfois avec ceux du groupe de la veine axillaire, et l'origine de l'artère thoracique longue de Meckel (voy. : *Artère scapulaire inférieure* ; article : *Artère axillaire*).

Profondément situés dans la partie la plus externe du dièdre interscapulo-thoracique, ces ganglions répondent à la face antérieure du bord inféro-externe du sous-scapulaire et à la partie la plus inférieure de l'interstice sous-scapulaire - grand rond.

Ces ganglions partagent les mêmes rapports que les vaisseaux scapulaires inférieurs; ils affectent des rapports importants avec trois nerfs : le nerf du grand rond les croise postérieurement en passant entre ces vaisseaux et le sous-scapulaire; le nerf du grand dorsal les croise obliquement en passant en avant d'eux; enfin le rameau perforant latéral du deuxième nerf intercostal (anastomose intercosto-brachiale de Hyrtl) passe également en avant de la chaîne ganglionnaire; parmi ces nerfs, les deux premiers doivent être minutieusement isolés de la masse ganglionnaire au cours des évidements ganglionnaires du creux de l'aisselle, et afin d'éviter leur section il faut les découvrir sur la face antérieure du sous-scapulaire, et les suivre de haut en bas et de dedans en dehors jusqu'à leur pénétration charnue.

Ces ganglions reçoivent les troncs collecteurs lymphatiques des téguments et des muscles de la paroi thoracique postérieure, de la partie postérieure de l'épaule, de la moitié inférieure de la nuque et de la partie latérale de la base du cou.

d) ***Groupe sous-claviculaire.*** — Le *groupe sous-claviculaire* ou *infra-claviculaire* occupe le tissu cellulo-graisseux du sommet de la pyramide axillaire; ces ganglions sont en nombre variable, gros ou petits; on en compte en moyenne de six à dix; les uns atteignent le volume d'un pois, tandis que d'autres n'excèdent guère celui d'un grain de plomb.

Ils sont situés au-dessous de la clavicule, en dedans de la veine axillaire, contre la première digitation du grand dentelé, et ils semblent continuer vers le haut la chaîne ganglionnaire des vaisseaux mammaires externes; dans ce groupe, il n'est pas rare de trouver un ou deux ganglions sur la face antérieure de la veine axillaire, autour de l'embouchure de la veine céphalique (voy. : fig. 328).

Le *ganglion juxta-coracoïdien,* décrit par Mouchet et Nourredine, doit être rattaché à ce groupe.

Lorsque dans le cancer du sein ces ganglions sont envahis, ils deviennent « *les plus redoutables* » de toute la masse ganglionnaire axillaire; et cela pour trois raisons : tout d'abord par leur situation haute au-dessus du tendon du petit pectoral, qui gêne l'évidement du sommet du creux; ensuite par leur adhérence constante à l'aponévrose clavi-pectorale, d'où la nécessité de sectionner et d'enlever ce muscle et cette aponévrose; enfin du fait de leur multiplicité et souvent aussi de leur petitesse; tous les chirurgiens savent combien il est parfois difficile, même au cours d'une opération bien conduite, d'enlever cette grenaille qui borde la terminaison de la veine axillaire et qui lui adhère, car c'est souvent un des microganglions de ce groupe laissé *in situ* après intervention qui amène par la suite cet œdème considérable du membre supérieur, œdème d'origine

mécanique par compression ou sténose progressive de la veine axillaire envahie secondairement par le processus néoplasique.

Les ganglions du groupe sous-claviculaire reçoivent des vaisseaux efférents issus des ganglions des autres groupes axillaires, le tronc collecteur superficiel interdelto-pectoral satellite de la veine céphalique, la majeure partie des troncs collecteurs supérieurs de la glande mammaire (troncs transpectoraux ou interpectoraux) (voy. : *Lymphatiques de la glande mammaire*), et parfois un tronc collecteur huméral direct non interrompu dans les ganglions du groupe de la veine axillaire.

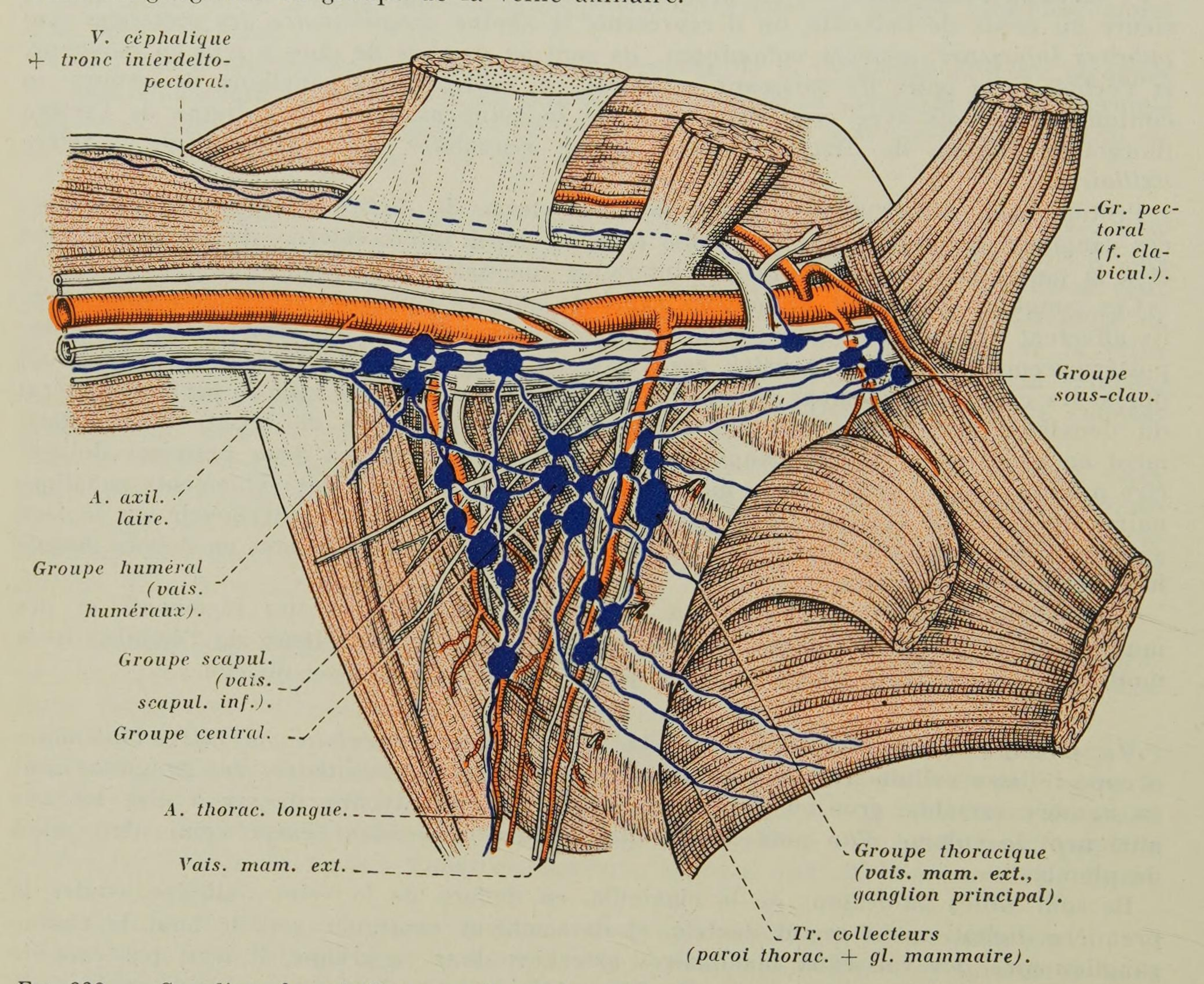

FIG. 328. — *Ganglions lymphatiques axillaires (groupes ganglionnaires); côté droit, vue antérieure.*

Du ganglion le plus supérieur du groupe se détache le *tronc sous-clavier* qui s'engage immédiatement dans l'espace clavi-coraco-costal, entre le muscle sous-clavier et la veine sous-clavière; ce tronc peut être double et parfois triple (Rodrigues et Sousa-Pereira).

e) ***Groupe central.*** — Le *groupe central* ou *groupe intermédiaire* est le seul qui n'affecte aucun rapport musculaire immédiat. Au nombre de quatre à six, les ganglions qui le composent sont souvent volumineux; toutefois leur volume est en rapport inverse de leur nombre; ils baignent dans le tissu cellulo-graisseux de la partie moyenne du creux axillaire et sont situés en dedans des vaisseaux axillaires; assez souvent un ou deux de ces ganglions apparaissent dans l'aire de la fosse ovale (Poirier).

Le perforant latéral du deuxième nerf intercostal ou anastomose intercosto-brachiale

de Hyrtl (voy. : *Nerf accessoire du brachial cutané interne*) traverse la masse ganglionnaire; souvent même le plus gros des ganglions du groupe est appliqué sur le nerf.

Les ganglions du groupe central reçoivent des troncs collecteurs lymphatiques venus de la glande mammaire et des vaisseaux efférents des ganglions des groupes huméral, scapulaire et thoracique. Ses vaisseaux efférents vont se jeter dans les ganglions sous-claviculaires en se rapprochant de plus en plus de la veine axillaire.

3. — *Ganglions sus-scapulaires.*

Les *ganglions sus-scapulaires* ou *ganglions de la fosse sus-épineuse,* au nombre de trois ou quatre, sont situés dans la fosse sus-épineuse le long des vaisseaux sus-scapulaires (Vergé-Brian).

Ils reçoivent des vaisseaux efférents issus des muscles sus- et sous-épineux ; leurs vaisseaux efférents vont se terminer dans les ganglions sous-trapéziens cervicaux (Rouvière) situés autour du hile vasculo-nerveux du trapèze.

II. — VAISSEAUX LYMPHATIQUES

Nous les diviserons en vaisseaux lymphatiques superficiels et profonds.

VAISSEAUX LYMPHATIQUES SUPERFICIELS

Ils collectent la lymphe de l'enveloppe cutanée du membre supérieur et de l'épaule; ils cheminent dans le tissu cellulo-adipeux sous-cutané et sont pour la plupart plus superficiels que les nerfs.

A la main et aux doigts, ils prennent naissance dans un réseau d'origine très serré; ce réseau, bien étudié par Sappey, est d'une grande richesse et d'une extrême finesse aux doigts; d'autre part, il est beaucoup plus développé à la paume de la main qu'à la face dorsale.

a) ***Aux doigts,*** le réseau se déverse dans deux ou trois collecteurs qui suivent les faces latérales de chaque doigt, le long de l'artère collatérale correspondante ; au niveau de chaque commissure interdigitale, les troncs collecteurs gagnent la face dorsale de la main; il en est de même pour les collecteurs latéraux des doigts chefs de file (pouce et auriculaire).

b) ***A la main,*** la disposition des troncs collecteurs est différente suivant qu'on l'envisage à la paume ou à la face dorsale.

1° **A la paume de la main,** les troncs collecteurs qui drainent le réseau d'origine cutanée se distinguent d'après leur direction en externes, internes, inférieurs et supérieurs.

Les *collecteurs externes* se portent en haut et en dehors, ils croisent obliquement l'éminence thénar, puis se mêlent à la face dorsale de la main aux collecteurs du pouce.

Les *collecteurs internes* se dirigent transversalement en dedans (voy. : fig. 329), ils croisent en écharpe le bord cubital de la main, puis ils se fusionnent ou s'anastomosent à la face dorsale de la main avec les collecteurs de l'auriculaire.

Les *collecteurs inférieurs* drainent le tiers inférieur de la paume de la main et des plis commissuraux; dirigés de haut en bas vers les commissures interdigitales, ils se jettent dans les collecteurs collatéraux des doigts avec lesquels ils se confondent par la suite.

Les *collecteurs supérieurs* se dirigent verticalement de bas en haut et gagnent la face antérieure de l'avant-bras où ils se résolvent par fusion successive en quatre à cinq troncs (voy. : fig. 329).

2° **A la face dorsale de la main,** ils se dirigent des commissures interdigitales vers le poignet; la plupart sont ascendants et presque parallèles entre eux; certains cependant s'entrecroisent plus ou moins obliquement en s'anastomosant.

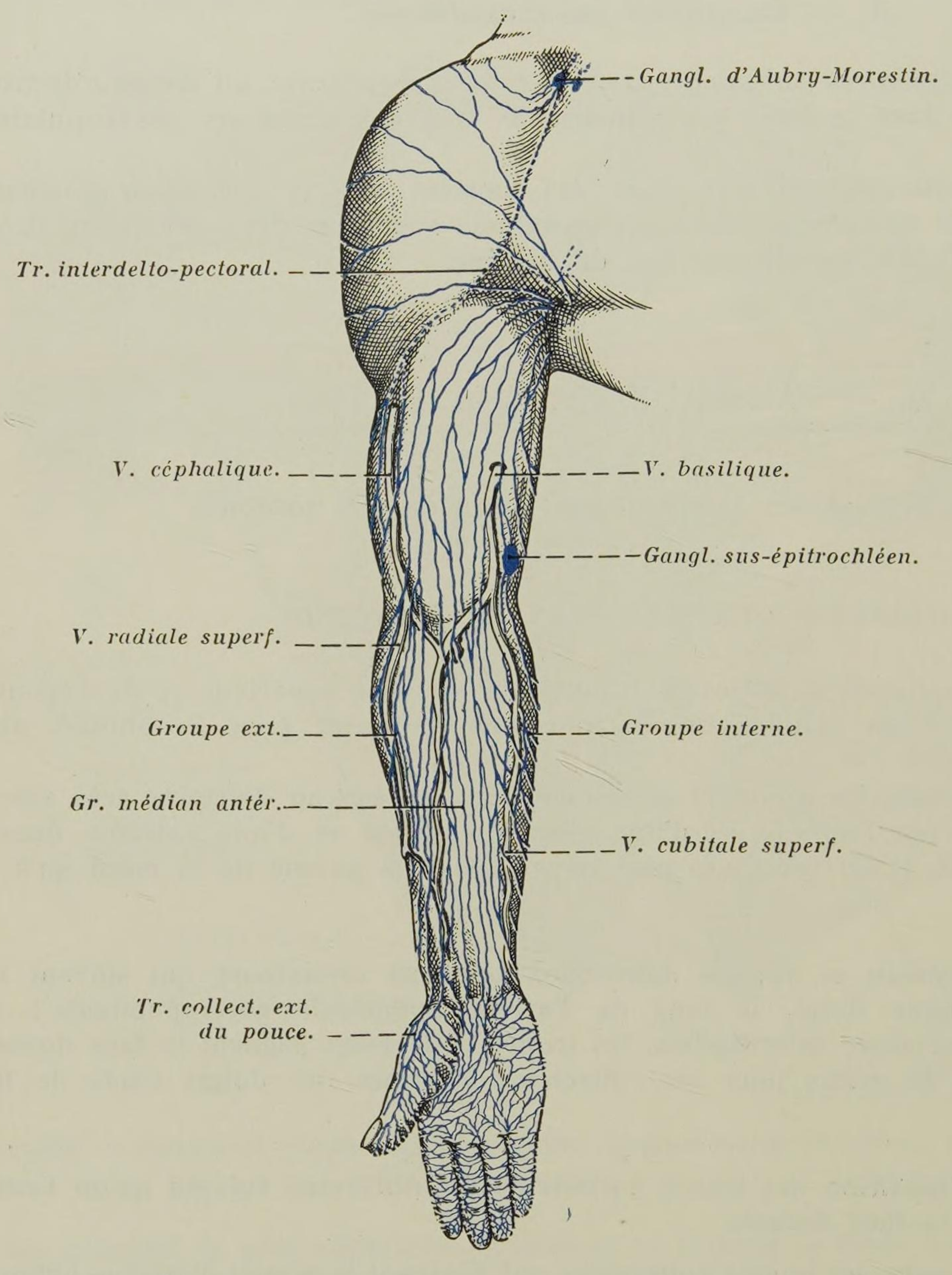

FIG. 329. *Lymphatiques superficiels du membre supérieur; côté droit, vue antérieure.*

c) *A l'avant-bras,* les collecteurs supérieurs de la paume de la main, ainsi que deux ou trois troncs collecteurs nés à la partie supérieure de la région thénarienne, montent sur sa face antérieure en suivant la veine médiane; quant aux collecteurs dorsaux, ils continuent leur trajet ascendant; toutefois ils ont tendance à s'infléchir vers les bords interne ou externe de l'avant-bras, de telle sorte que l'on peut répartir les troncs collecteurs de l'avant-bras en *trois groupes* qui sont : α) un *groupe médian antérieur* qui suit la veine médiane de l'avant-bras et qui vient de la paume de la main ; β) un *groupe externe* qui monte le long du bord radial de l'avant-bras en suivant la veine radiale super-

ficielle ou ses affluents, et qui vient du pouce, de l'index et de la partie externe du médius; γ) et un *groupe interne* qui longe le bord cubital et qui vient des deux derniers doigts (voy. : fig. 329).

d) ***Au bras,*** les troncs collecteurs suivent un trajet ascendant sur sa face antérieure ou antéro-interne; quelques rares troncs postérieurs croisent obliquement de bas en haut et d'arrière en avant les faces interne et externe pour se jeter dans les collecteurs antérieurs les plus proches.

Parmi ces troncs : α) les uns sont interrompus par le ou les ganglions sus-épitrochléens; ils accompagnent la veine basilique, puis, devenus sous-aponévrotiques, ils se confondent avec les vaisseaux lymphatiques profonds qui accompagnent les vaisseaux huméraux; notons que, même lorsque le ganglion sus-épitrochléen fait défaut, il existe toujours deux ou trois troncs collecteurs superficiels qui perforent l'aponévrose brachiale par l'orifice de la veine basilique pour devenir profonds; — β) les autres continuent leur trajet vers le creux de l'aisselle, où après avoir perforé l'aponévrose axillaire, ils se jettent dans les ganglions axillaires du groupe huméral et central ; parmi ces troncs collecteurs, le plus externe apparaît sur la face antérieure de l'avant-bras au niveau de l'encoche deltoïdienne; il devient alors satellite de la veine céphalique et chemine avec ce vaisseau dans le sillon delto-pectoral où il peut être interrompu par les ganglions d'Aubry-Morestin; après avoir traversé l'aponévrose clavi-pectorale, ce tronc *(tronc interdelto-pectoral)* se termine dans un ganglion situé sur la face antérieure de la veine axillaire, autour de l'embouchure de la veine céphalique (groupe sous-claviculaire) ; plus rarement le tronc suit l'anastomose de la veine céphalique à la jugulaire externe, croise la clavicule pour se jeter dans un ganglion du creux sus-claviculaire (chaîne cervicale transverse) (voy. : fig. 328 et 329).

Le nombre des collecteurs superficiels du membre supérieur se réduit progressivement de bas en haut; alors qu'ils sont une trentaine à l'avant-bras, on n'en compte pas plus d'une quinzaine au bras (Sappey).

e) ***A l'épaule,*** les troncs collecteurs se distinguent en *antérieurs* et *postérieurs*; après avoir croisé le bord antérieur et postérieur de la base du creux de l'aisselle, ils se terminent dans les ganglions axillaires des groupes central et sous-scapulaire ; quelques vaisseaux se jettent directement dans le tronc collecteur interdelto-pectoral ou directement dans les ganglions lymphatiques du sillon delto-pectoral (voy. : fig. 329).

VAISSEAUX LYMPHATIQUES PROFONDS

Ils résument toute la circulation lymphatique des os, des articulations, des muscles, des aponévroses, des gaines séreuses péritendineuses et des nerfs du membre supérieur et de l'épaule.

Beaucoup moins nombreux que les lymphatiques superficiels, ils offrent certains caractères généraux, à savoir : *a)* ils sont satellites des vaisseaux, des nerfs et indifféremment en rapport au cours de leur trajet avec l'un ou l'autre des éléments des paquets vasculo-nerveux (Vergé-Brian); *b)* fréquemment, ils présentent sur leur trajet des ganglions intercalaires; *c)* les collecteurs d'un même groupe possèdent de nombreuses anastomoses (voy. : fig. 330); *d)* enfin, à l'exception des artères interosseuses et digitales, il existe presque toujours deux troncs lymphatiques pour une artère.

A la main, ils sont satellites des artères interosseuses et digitales; puis ils suivent les arcades palmaires superficielle et profonde (voy. : fig. 330).

Les *troncs collecteurs radiaux,* au nombre de deux, naissent dans la paume de la main : *a)* l'un accompagne l'arcade palmaire profonde : il contourne la base du deuxième méta-

carpien pour se porter sur le côté externe du carpe; arrivé à l'avant-bras, il se place en dehors de l'artère radiale; *b)* l'autre, dont l'origine est moins profonde, suit le trajet de la radio-palmaire; il gagne l'avant-bras et se place en dedans de l'artère radiale (Sappey) (voy. : fig. 330).

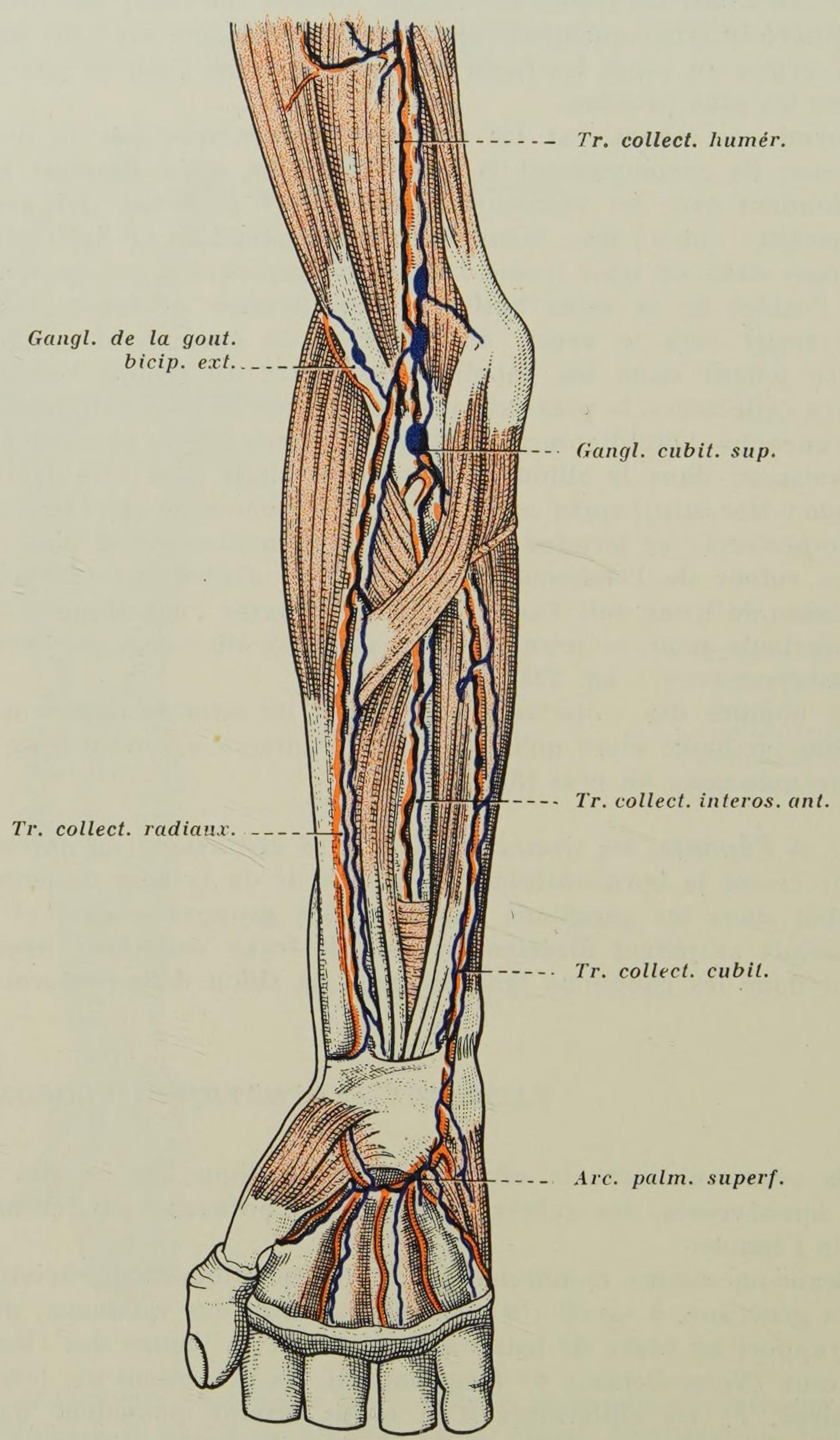

FIG. 330.
Vaisseaux lymphatiques et ganglions profonds antérieurs de l'avant-bras et de la région du pli du coude; côté droit (d'après VERGÉ-BRIAN).

Ces deux troncs montent jusqu'au pli du coude en suivant les vaisseaux radiaux; et, à ce niveau, ils se comportent différemment ; tantôt ils se réunissent en un seul tronc qui se continue par le plus externe des troncs huméraux; tantôt ils se terminent dans un ganglion intercalaire juxtaposé à ces vaisseaux.

Les *troncs collecteurs cubitaux* sont également au nombre de deux, ils offrent de

grandes analogies avec les précédents; comme eux, ils naissent à la paume de la main : *a)* l'un accompagne l'arcade palmaire superficielle; après avoir reçu les collecteurs satellites des artères digitales, il chemine verticalement en avant du ligament annulaire antérieur du carpe et en dehors de l'artère cubitale; — *b)* l'autre, plus profond, est satellite de la cubito-palmaire.

Ces deux troncs n'arrivent au contact l'un de l'autre qu'au niveau de la tête du cubitus; ils cheminent parallèlement aux vaisseaux cubitaux jusqu'au pli du coude, où ils se terminent dans le ganglion cubital supérieur, soit isolément, soit le plus souvent réunis en un tronc commun (voy. : fig. 330).

Les *troncs collecteurs interosseux antérieurs et postérieurs* suivent les vaisseaux homonymes; ils se terminent au niveau du pli du coude par un ou deux troncs dans le ganglion cubital supérieur ou dans un des troncs cubitaux; fréquemment on observe, sur leur trajet, un ganglion interrupteur, placé au niveau de la bifurcation du tronc des interosseuses.

Les *troncs collecteurs huméraux,* au nombre de deux à trois, résument la circulation lymphatique des collecteurs profonds de l'avant-bras; ils suivent les vaisseaux huméraux et présentent des ganglions intercalaires *(ganglions huméraux)* sur leur trajet, en nombre variable (deux à cinq en moyenne) (voy. : fig. 327).

Ils se terminent dans le groupe huméral des ganglions axillaires; un ou deux troncs aboutissent assez souvent aux ganglions du groupe central ; parfois aussi un des troncs collecteurs suit la veine axillaire sans interruption dans le groupe huméral pour aboutir directement à un ganglion sous-claviculaire.

Au cours de leur trajet les troncs collecteurs huméraux reçoivent : *a)* les vaisseaux efférents du ou des ganglions sus-épitrochléens et parfois des troncs collecteurs superficiels, satellites de la veine basilique; — *b)* un tronc collecteur satellite de l'artère humérale profonde, qui provient de la loge postérieure du bras; ce tronc se déverse parfois directement dans le ganglion le plus inférieur du groupe huméral; parfois aussi il présente sur son trajet un ganglion interrupteur situé au niveau de l'origine de l'artère humérale profonde *(ganglion huméral)*; — *c)* et près de leur terminaison un ou deux troncs collecteurs satellites des vaisseaux circonflexes postérieurs (voy. : fig. 327); ces troncs se terminent parfois, soit dans un ganglion du groupe huméral, soit plus rarement dans un ganglion du groupe central; inconstamment, un petit ganglion s'observe sur le trajet de ces troncs à la face postérieure du col chirurgical de l'humérus (Vergé-Brian) (1).

---

(1) Ouvrage et articles à consulter : VERGÉ-BRIAN : Lymphatiques des muscles des membres. *Thèse de Paris,* 1929.

VERGÉ-BRIAN : Lymphatiques des muscles de la main et de l'avant-bras. *Annales d'Anatomie pathologique et d'Anatomie normale médico-chirurgicale,* 1929, p. 1129.

VERGÉ-BRIAN : Lymphatiques des muscles du bras et de l'épaule. *Annales d'Anatomie pathologique et d'Anatomie normale médico-chirurgicale,* 1929, p. 1253.

NERFS DU MEMBRE SUPÉRIEUR

A l'exclusion de quelques rameaux terminaux sensitifs cutanés destinés aux téguments de l'épaule, toute l'innervation du membre supérieur, tant sensitive que motrice, est sous la dépendance du *plexus brachial*; et cela, soit par l'intermédiaire de certaines branches collatérales, soit par l'intermédiaire de ses branches terminales, qui participent toutes à l'innervation du membre supérieur.

A l'exception du deltoïde, du petit rond, et des téguments de la région deltoïdienne qui sont innervés par une branche terminale du plexus brachial (nerf circonflexe), tous les autres muscles de l'épaule sont innervés par des branches collatérales de ce plexus (voy. : *Plexus brachial*; chapitre *Névrologie*, tome IV).

Les *branches terminales* du *plexus brachial* destinées au membre supérieur sont : le *circonflexe*, le *radial*, le *médian*, le *musculo-cutané*, le *cubital*, le *brachial cutané interne* et son *accessoire* (1).

NERF CIRCONFLEXE

Le *nerf circonflexe*, ou *nerf axillaire*, est la branche de bifurcation postéro-externe du tronc secondaire postérieur (tronc radio-circonflexe) du plexus brachial; ses fibres constitutives proviennent des cinquième et sixième racines cervicales; il est plus volumineux que le radial.

Certains auteurs le considèrent comme une branche collatérale du plexus brachial, par le fait qu'il se distribue à des muscles et téguments de la ceinture scapulaire (épaule) et non pas au membre supérieur proprement dit.

ORIGINE. — Le circonflexe naît dans le creux de l'aisselle devant le sous-scapulaire; il se détache du tronc secondaire postérieur en arrière de l'artère axillaire, et le plus souvent du versant postéro-interne de ce tronc, qui se bifurque à ce niveau en circonflexe et en radial.

TRAJET. DIRECTION. TERMINAISON. — De cette origine, le nerf se dirige obliquement en bas, en dehors et en arrière sur la face antérieure du muscle sous-scapulaire; il contourne le bord inférieur de ce muscle, rejoint l'artère circonflexe postérieure, puis s'engage avec elle dans le trou carré de Velpeau; il contourne la face postéro-externe du col chirurgical de l'humérus et se termine à la face profonde du deltoïde.

Dans son ensemble, le nerf décrit un trajet semi-hélicoïdal autour du col chirurgical de l'humérus, d'où sa dénomination de nerf circonflexe.

---

(1) Ouvrages à consulter : A. Hovelacque : *Anatomie des nerfs crâniens et rachidiens et du système grand sympathique*, 2 volumes, O. Doin, éditeur, Paris, 1927.
P. Allien : Pédicules nerveux des artères du membre supérieur. *Thèse de Montpellier*, 1946.

RAPPORTS. — Le nerf circonflexe occupe successivement de haut en bas et de dedans en dehors le *creux de l'aisselle,* le *trou carré de Velpeau* et *la région deltoïdienne.*

*1° **Dans le creux de l'aisselle,*** le nerf occupe un court trajet oblique en bas et en dehors de 4 à 5 centimètres.

Il répond : *a) en arrière,* à la paroi postérieure du creux axillaire, représentée par le muscle sous-scapulaire; *b)* et *en avant,* au paquet vasculo-nerveux de l'aisselle; à ce niveau ce paquet est constitué par l'artère axillaire qui le sépare du nerf médian placé en avant d'elle (voy. : fig. 296 *C*); de la racine interne de ce nerf se détachent le cubital, le brachial cutané interne et son accessoire, éloignés du nerf circonflexe ; de sa racine externe se détache le musculo-cutané qui se dirige en avant et en dehors vers le coraco-huméral qu'il traverse plus bas; l'artère axillaire fournit à ce niveau deux branches collatérales, la circonflexe postérieure et la scapulaire inférieure; la circonflexe postérieure, née de la face postérieure de l'artère, se rapproche de plus en plus du nerf circonflexe, le rejoint et se place au-dessous de lui en abordant le trou carré de Velpeau; la scapulaire inférieure croise le nerf circonflexe en avant et le sépare du radial; ce dernier abandonne à ce niveau son rameau cutané interne (voy. : fig. 293 et 295).

Signalons en outre comme rapport plus éloigné la veine axillaire, son canal collatéral veineux situés sur un plan plus antérieur, et les ganglions lymphatiques axillaires.

Le *nerf radial* s'écarte du circonflexe et se place sur un plan plus antérieur pour croiser la face antérieure du grand rond, alors que le circonflexe s'engage dans le trou carré de Velpeau.

*2° **Dans le trou carré de Velpeau** (quadrilatère de Velpeau),* le circonflexe se dirige toujours en bas, en dehors et en arrière : il le traverse obliquement avec les vaisseaux circonflexes qui lui sont sous-jacents.

Cet orifice quadrilatère est limité : *en dehors,* par le col chirurgical de l'humérus et par la partie tout à fait inférieure et interne de l'articulation scapulo-humérale; *en haut,* par le sous-scapulaire; *en bas,* par les tendons du grand dorsal et du grand rond; et *en dedans,* par la longue portion du triceps. C'est à ce niveau que le nerf est le plus souvent lésé dans les traumatismes de l'épaule (luxations antéro-internes du type intra-coracoïdien ou sous-claviculaire, fractures du col chirurgical avec déplacement), car le circonflexe est : *a)* bridé par la tension du sous-scapulaire; il est appliqué sur son bord inférieur comme une corde sur un chevalet ; — *b)* et mis en tension par son trajet spiroïde autour du col chirurgical, ainsi que par ses branches terminales qui lui constituent de véritables amarres deltoïdiennes (voy. : fig. 331).

*3° **Dans la région deltoïdienne,*** c'est-à-dire autour du *col chirurgical,* le nerf circonflexe cravate l'humérus en décrivant une courbe à concavité antérieure et supérieure. Il répond : *en haut,* au petit rond qui va se fixer sur le trochiter; *en bas,* aux vaisseaux circonflexes postérieurs qui sont à son contact; et en *arrière et en dehors* au deltoïde.

Topographiquement, le circonflexe est situé à trois travers de doigt au-dessous du bord externe de l'acromion (Farabeuf).

BRANCHES COLLATÉRALES. — Le nerf circonflexe donne *cinq* branches collatérales qui sont : le *nerf inférieur du sous-scapulaire,* les *rameaux articulaires de l'épaule,* le *nerf du petit rond* et le *rameau cutané de l'épaule.*

*1° **Nerf inférieur du sous-scapulaire.*** — Le *nerf inférieur du sous-scapulaire,* généralement grêle, naît au niveau du bord inférieur du muscle; il se distribue aux faisceaux inférieurs; ce nerf se détache parfois du tronc radio-circonflexe.

2° **Rameaux articulaires.** — Les *rameaux articulaires de Rüdinger,* au nombre de deux, sont destinés à l'articulation de l'épaule; ils sont très grêles.

Le *rameau supérieur* naît au voisinage du nerf précédent (parfois il provient directement du tronc radio-circonflexe); d'abord accolé pendant 2 à 3 centimètres au nerf circonflexe, il se dirige obliquement en bas et en dehors, contourne le bord inférieur du

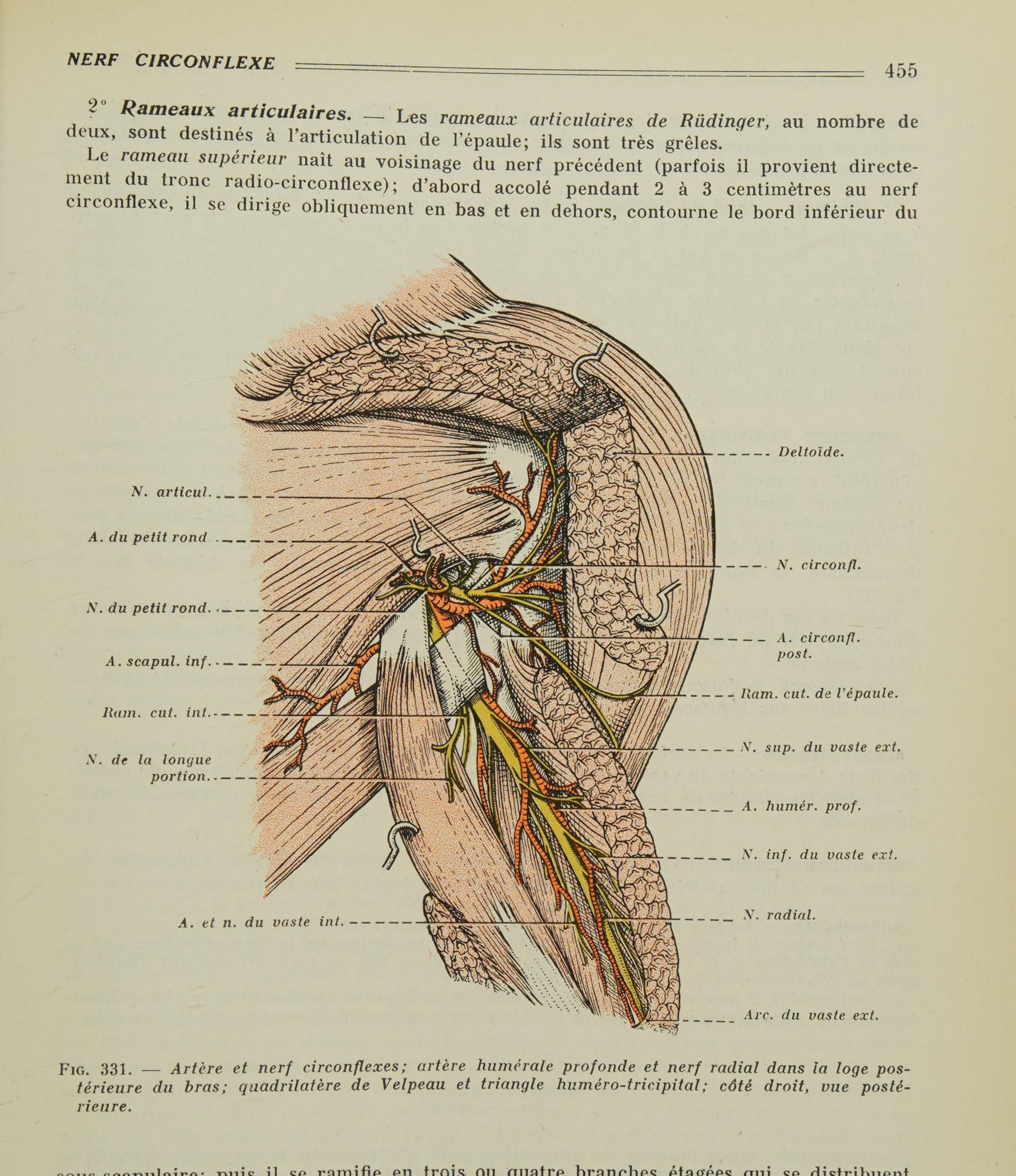

FIG. 331. — *Artère et nerf circonflexes; artère humérale profonde et nerf radial dans la loge postérieure du bras; quadrilatère de Velpeau et triangle huméro-tricipital; côté droit, vue postérieure.*

sous-scapulaire; puis il se ramifie en trois ou quatre branches étagées qui se distribuent à la face antérieure de l'articulation en suivant le tendon du sous-scapulaire.

Le *rameau inférieur* (inconstant) naît dans le trou carré de Velpeau et se distribue à la face postéro-interne de l'articulation (voy. : fig. 331).

3° **Nerf du petit rond.** — Le *nerf du petit rond,* généralement volumineux, naît dans le trou carré de Velpeau, soit directement du nerf circonflexe, soit de la branche de

bifurcation postérieure du circonflexe; par un trajet récurrent, il se porte en haut, en arrière et en dedans et aborde le muscle par son bord inférieur et sa face postérieure (voy. : fig. 331).

4° ***Rameau cutané de l'épaule.*** — Le *rameau cutané de l'épaule* naît du circonflexe à sa sortie du trou carré de Velpeau et parfois d'un tronc commun avec le nerf du petit rond; il se dirige en bas et en dehors, croise le bord postérieur du deltoïde, perfore l'aponévrose et devient superficiel; il se divise en un bouquet de branches : *a)* les unes, *ascendantes* ou *rameaux récurrents,* vont à la peau du moignon de l'épaule mais ne dépassent pas le bord antérieur du deltoïde; *b)* les autres, *descendantes,* se distribuent aux téguments de la partie haute de la face postérieure du bras ; ces rameaux s'anastomosent avec des filets de l'accessoire du brachial cutané interne et du rameau cutané interne du radial (voy. : fig. 331).

BRANCHES TERMINALES. — La terminaison du circonflexe sous le deltoïde s'effectue de façons différentes : *a)* soit par l'épanouissement d'un bouquet de branches qui pénètrent le muscle; — *b)* soit par la division en deux ou trois branches d'où partent les *rameaux musculaires deltoïdiens*; — *c) le plus souvent,* le circonflexe se bifurque en *deux branches* : α) l'une *postérieure,* courte, presque horizontale, se ramifie dans la portion épineuse du deltoïde; β) l'autre *antérieure,* plus longue, d'abord horizontale, puis descendante, se distribue aux portions acromiale et claviculaire du deltoïde (voy. : fig. 331).

Dans les cas de *bifurcation précoce,* il n'est pas rare de voir la branche postérieure donner le nerf du petit rond et le rameau cutané de l'épaule, et parfois même par un tronc commun.

Des *rameaux perforants* deltoïdiens se détachent des branches intramusculaires pour se distribuer aux téguments de la région deltoïdienne.

ANASTOMOSES. — Le nerf circonflexe s'anastomose avec : 1° *le radial* par l'intermédiaire des filets descendants du rameau cutané de l'épaule et du rameau cutané interne du radial; 2° et avec l'*accessoire du brachial cutané interne* par l'intermédiaire du rameau cutané de l'épaule.

VASCULARISATION. — Le nerf circonflexe satellite de la circonflexe postérieure est irrigué par de fines artérioles que lui fournit cette artère au long de son trajet.

PHYSIOLOGIE. — Le circonflexe est un *nerf mixte,* moteur et sensitif.

1° *Nerf moteur,* il innerve le deltoïde, le petit rond et accessoirement le sous-scapulaire: c'est le *nerf de l'abduction* et *de l'élévation du bras*; l'épaule étant fixe, sa paralysie entraîne l'impossibilité de l'écartement et de l'élévation du bras.

2° *Nerf sensitif,* il innerve les téguments du moignon de l'épaule, c'est-à-dire de la *région deltoïdienne* et de la partie la plus élevée de la face postéro-externe du bras (voy. : fig. 353 et 354).

NERF RADIAL

Le *nerf radial* est la branche de bifurcation antéro-interne du tronc radio-circonflexe ou tronc secondaire postérieur du plexus brachial; il dérive de la partie postérieure ou dorsale du plexus et appartient au *système de l'extension.*

Ses fibres constitutives proviennent des sixième, septième et huitième racines cervicales et de la première racine dorsale par l'intermédiaire des branches postérieures des trois troncs primaires du plexus.

Son calibre est en général égal à celui du médian, parfois même légèrement supérieur à l'origine.

ORIGINE. — Le radial naît dans le creux de l'aisselle par bifurcation du tronc radio-circonflexe en radial et circonflexe; son origine est située au-dessous du bord inférieur du petit pectoral et comprise entre l'artère axillaire en avant et le muscle sous-scapulaire en arrière (voy. : fig. 296 *C*).

TRAJET. — De cette origine, le radial continue dans l'aisselle la direction du tronc secondaire postérieur; il se dirige obliquement en bas et en dehors en se rapprochant de plus en plus de la paroi externe du creux axillaire, puis il s'engage avec l'artère humérale profonde dans le triangle huméro-tricipital, il gagne la loge postérieure du bras où il contourne en spirale, de haut en bas et de dedans en dehors, la face postérieure de la diaphyse humérale; puis il traverse la cloison intermusculaire externe au ras de l'os, à mi-distance entre le V deltoïdien et l'épicondyle; il devient alors antérieur et presque vertical, puis il se place finalement dans la gouttière bicipitale externe.

TERMINAISON. — Il se termine au niveau du coude en un point variable, tantôt au-dessus de l'épicondyle, tantôt au-dessous entre l'épicondyle et la tête du radius, en se bifurquant en deux branches terminales; l'une antérieure ou sensitive, l'autre postérieure ou motrice.

Le plus souvent la division du nerf radial s'effectue au-dessus de l'interligne articulaire condylo-huméral, généralement à une distance qui varie entre 5 et 20 millimètres (voy. : fig. 303 et 340).

DIRECTION. — Par rapport à l'humérus, le nerf radial est successivement interne (creux de l'aisselle), postérieur (loge postérieure du bras), externe (traversée aponévrotique) et antérieur (gouttière bicipitale externe); il décrit dans son ensemble un *trajet hélicoïdal* par rapport à cet os; d'où le nom de *nerf musculo-spiral* que lui ont donné les anatomistes anglais (Quain, Gray).

RAPPORTS

Le nerf radial occupe successivement le creux de l'aisselle, le triangle huméro-tricipital, la loge postérieure du bras, la gouttière bicipitale externe et la région du coude.

*1° **Dans le creux de l'aisselle,*** le radial prend part à la constitution du paquet vasculo-nerveux axillaire et entre en rapport avec les parois du creux axillaire.

Il est situé à la partie postérieure du paquet vasculo-nerveux; il répond : *a) en arrière,* aux tendons du sous-scapulaire, grand dorsal et grand rond; il passe également devant les vaisseaux scapulaires inférieurs; — *b) en dehors,* il suit la paroi externe et étroite du creux axillaire représentée par le coraco-brachial et la courte portion du biceps qui recouvrent en partie le paquet vasculo-nerveux; vers la base du creux de l'aisselle, il se trouve compris entre le tendon du grand dorsal en arrière et la partie inférieure du coraco-brachial en avant et en dehors; — *c) en dedans,* le radial est très éloigné de la paroi interne ou thoracique du creux axillaire; — *d)* enfin, *en avant,* il répond à toute l'épaisseur du *paquet vasculo-nerveux axillaire* qui le sépare du tendon du grand pectoral; il est tout d'abord situé en arrière de l'artère axillaire, puis il se place en arrière et en dehors de cette artère dès qu'elle a fourni la circonflexe postérieure; le nerf radial croise la face antérieure de cette artère; en dehors du radial se trouve le nerf circonflexe qui se dirige vers le trou carré de Velpeau qu'il traverse et le musculo-cutané qui aborde la face postérieure du coraco-brachial; en dedans et sur un plan plus antérieur descendent le cubital, la grosse veine axillaire, ainsi que le brachial cutané interne et son accessoire; le médian est franchement antérieur séparé du radial par l'artère axillaire (voy. : fig. 289).

Ajoutons en outre qu'autour des vaisseaux axillaires sont disposés de nombreux ganglions lymphatiques *(ganglions axillaires)* dont les groupes huméral et scapulaire entrent en rapport avec le nerf radial.

2° ***Dans le triangle huméro-tricipital,*** le radial passe de l'aisselle au bras; il traverse obliquement de haut en bas, de dedans en dehors et d'avant en arrière cette fente ostéo-musculaire, de forme triangulaire, limitée, *en haut,* par le bord inférieur des tendons

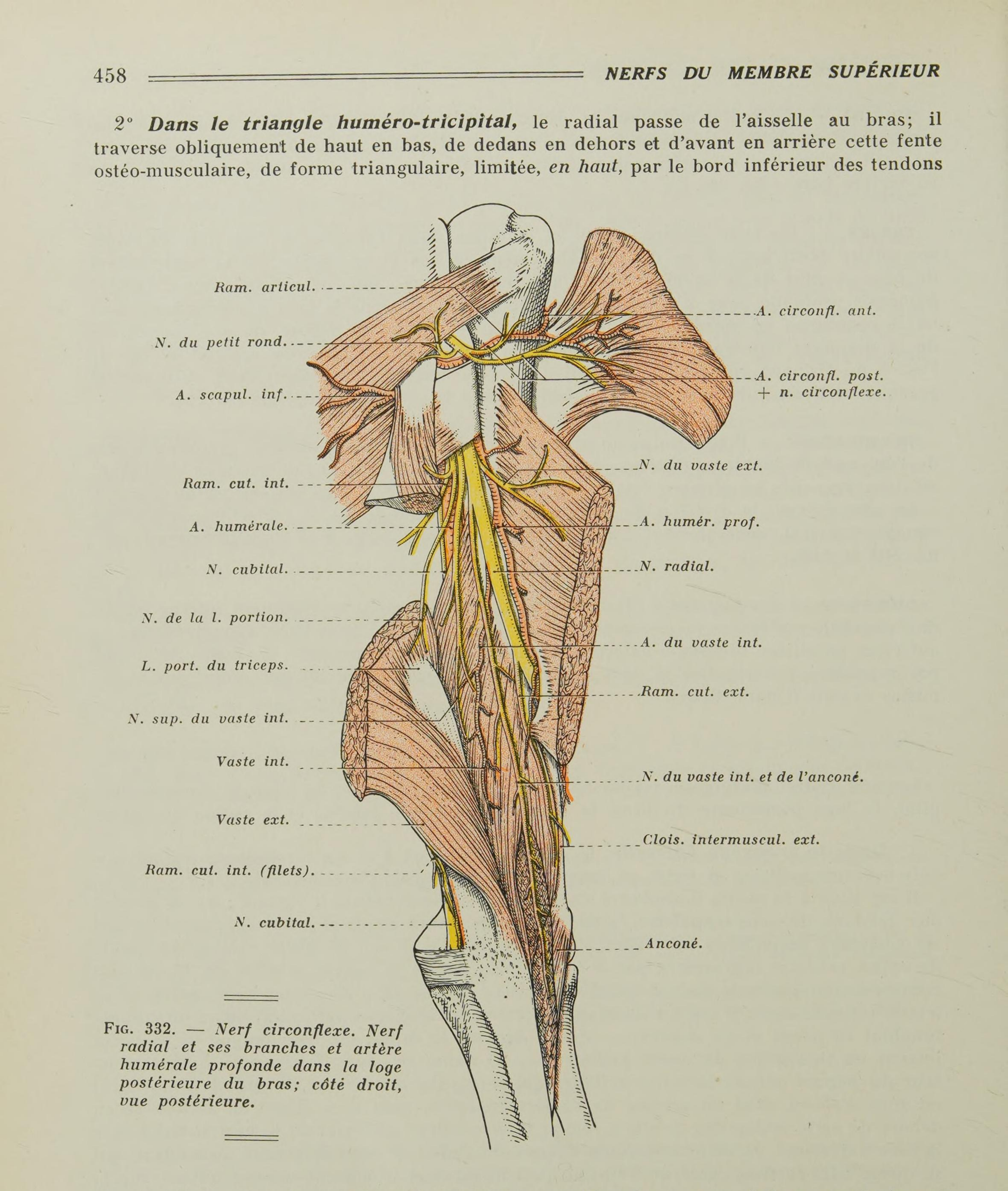

FIG. 332. — *Nerf circonflexe. Nerf radial et ses branches et artère humérale profonde dans la loge postérieure du bras; côté droit, vue postérieure.*

du grand dorsal et du grand rond, *en dehors,* par l'humérus, et *en dedans,* par la longue portion du triceps (voy. : fig. 331 et 332).

Dans ce triangle, il est accompagné par les vaisseaux huméraux profonds qui sont situés au-dessus et en dehors du nerf; à ce niveau, le tendon du grand rond le sépare des vaisseaux circonflexes postérieurs et du nerf circonflexe situés dans le trou carré de Velpeau (voy. : fig. 331).

3° **Dans la loge postérieure du bras,** le nerf radial se porte en dehors et en bas; il s'applique à la face postérieure de l'humérus où il répond à la *gouttière radiale,* improprement appelée, par certains anatomistes, gouttière de torsion.

Les rapports immédiats du radial avec l'humérus expliquent la possibilité à ce niveau de lésions du nerf dans les fractures diaphysaires de l'humérus (son inclusion dans un

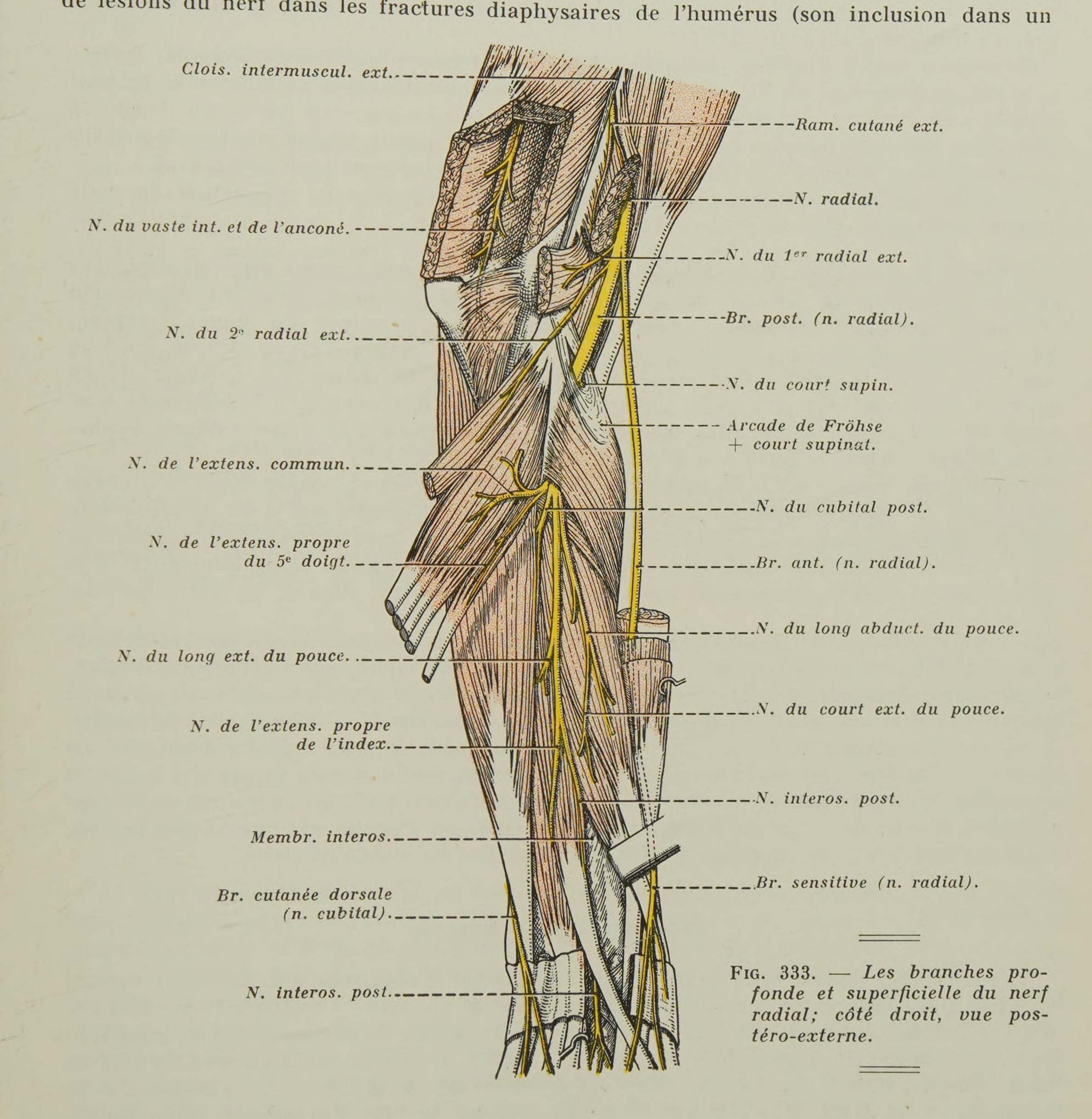

FIG. 333. — *Les branches profonde et superficielle du nerf radial; côté droit, vue postéro-externe.*

cal osseux exubérant et sa paralysie par compression prolongée); toutefois le radial est normalement mobile sur l'humérus pendant la contraction du triceps, et par ce fait il ne peut être comprimé au cours des mouvements (déplacements de 3 à 4 millimètres).

A ce niveau, le radial occupe un *tunnel ostéo-musculaire* oblique, le *tunnel du radial,* qui correspond en avant, sur l'humérus à une simple dépression comprise entre les insertions des deux vastes, et en arrière, du côté du triceps, à des fibres tendineuses et charnues sensiblement verticales appartenant au vaste externe.

En haut et en dehors, le tunnel est formé par les insertions du vaste externe sur la lèvre supéro-externe de la gouttière radiale, et en bas et en dedans, par celles du vaste interne; toutefois le nerf radial traverse les insertions humérales les plus inférieures et les plus externes du muscle vaste externe sous une petite arcade fibreuses dite *arcade du vaste externe* qui est une dépendance de la cloison intermusculaire externe (voy. : *Triceps brachial*) (voy. : fig. 332).

Dans ce tunnel, le radial est accompagné par les vaisseaux huméraux profonds; l'artère se place généralement en dehors du nerf, cependant elle le croise parfois en X. Le nerf répond : *en haut* et *en dehors,* à l'insertion du vaste externe; *en bas* et *en dedans,* à l'insertion du vaste interne; *en arrière,* il est recouvert par la longue portion du triceps en haut et en dedans, et par le vaste externe dans la plus grande partie du tunnel.

Le radial quitte son tunnel en s'engageant sous l'arcade fibreuse d'insertion du vaste externe, puis il perfore la cloison intermusculaire externe.

4° ***Dans la gouttière bicipitale externe,*** le radial descend presque verticalement dans la loge antérieure du bras en occupant le fond de la gouttière; toutefois, légèrement oblique en dedans, il répond : *a) en arrière,* au brachial antérieur sur lequel il repose; *b) en dedans,* au tendon du biceps qui tend à devenir sagittal; *c) en dehors,* au long supinateur dont le bord interne tend à le recouvrir et le sépare des radiaux; *d) en avant,* à l'interstice compris entre le long supinateur et le biceps et à l'aponévrose brachiale dont il reste éloigné; plus superficiellement, il répond à la veine médiane céphalique et aux branches du musculo-cutané (voy. : fig. 303).

Pendant son trajet dans la gouttière bicipitale externe, il est accompagné par la branche antérieure de l'artère humérale profonde qui, plus bas, s'anastomose avec la récurrente radiale antérieure; dans la majorité des cas, les vaisseaux sont externes par rapport au nerf et sur un plan plus antérieur; parfois cependant ces organes se croisent en X et le nerf, d'abord externe par rapport aux vaisseaux, leur devient interne un peu plus bas.

5° ***Au coude,*** le nerf radial chemine toujours en compagnie de l'artère récurrente radiale antérieure et de ses deux veines satellites. Il est tout d'abord séparé de l'articulation huméro-radiale par les fibres les plus externes du brachial antérieur; mais ce muscle se jetant sur son tendon, celui-ci oblique en dedans et s'éloigne du nerf radial, si bien qu'au niveau de l'interligne articulaire du coude le nerf radial répond : *a) en arrière,* à l'articulation huméro-radiale; *b) en dedans,* au tendon du biceps qui le sépare des vaisseaux huméraux et du nerf médian; *c) en dehors,* au long supinateur et au premier radial externe; *d)* et *en avant,* à l'interstice de ces muscles recouvert par l'aponévrose antibrachiale, et superficiellement aux branches du musculo-cutané.

BRANCHES COLLATÉRALES

Le nerf radial fournit *onze* branches collatérales qui se répartissent dans l'ordre suivant au niveau des différentes régions qu'occupe le nerf et qui sont : 1° dans le *creux de l'aisselle,* le rameau cutané interne, le nerf de la longue portion du triceps et le nerf supérieur du vaste interne; 2° dans la *loge postérieure du bras,* le nerf du vaste externe, le nerf du vaste interne et de l'anconé, le nerf diaphysaire de l'humérus et le rameau cutané externe ; 3° et dans la *gouttière bicipitale externe,* le nerf du brachial antérieur, le nerf du long supinateur, le nerf du premier radial externe et le nerf du deuxième radial externe.

Il fournit également des *rameaux articulaires,* et des *filets vasculaires,* généralement au nombre de deux, destinés aux vaisseaux huméraux profonds.

1° ***Rameau cutané interne.*** — Le *rameau cutané interne* naît dans le creux axillaire, en avant du tendon du grand dorsal ou au niveau du croisement de la scapulaire infé-

rieure; il se dirige obliquement en bas et en dehors en suivant le nerf radial; puis sur un plan postérieur et interne il contourne le bord interne de la longue portion du triceps, perfore l'aponévrose brachiale et devient superficiel; il chemine à la face postéro-interne du bras où il se distribue aux téguments de la face postérieure de la partie moyenne du bras; quelques filets inférieurs descendent jusqu'au niveau de l'épitrochlée (voy. : fig. 332 et 356).

Ses branches s'anastomosent avec le rameau cutané de l'épaule venu du circonflexe, et avec des filets du brachial cutané interne et de son accessoire.

2° ***Nerf de la longue portion du triceps.*** — Le *nerf de la longue portion du triceps* naît à la base du creux de l'aisselle, à quelques millimètres au-dessous du précédent; il suit le bord interne de la longue portion du triceps et se divise en une série de filets qui abordent le muscle à des hauteurs variables (parfois même les rameaux, au nombre de trois ou quatre, naissent isolément du nerf radial); les *rameaux inférieurs* vont jusqu'aux insertions olécraniennes du tendon; les *rameaux supérieurs* suivent un trajet récurrent et vont jusqu'aux insertions scapulaires du muscle; un de ces rameaux récurrents donne un filet articulaire à l'épaule (Cruveilhier).

Le nerf de la longue portion du triceps fournit parfois un filet vasculaire aux vaisseaux huméraux profonds.

3° ***Nerf supérieur du vaste interne.*** — Le *nerf supérieur du vaste interne* est un filet long et grêle qui naît à la base du creux de l'aisselle, un peu au-dessous du précédent; il descend en avant de la longue portion du triceps, s'accole au nerf cubital *(rameau collatéral cubital de Krause)*, puis à l'artère collatérale supérieure et interne; finalement il pénètre le vaste interne par son bord interne et sa face postérieure auquel il se distribue (voy. : fig. 332).

4° ***Nerf du vaste externe.*** — Le *nerf du vaste externe* se détache du radial à son entrée dans la loge postérieure du bras, parfois au niveau du triangle huméro-tricipital d'un tronc commun avec le nerf précédent; généralement grêle, il se dirige obliquement en bas et en dehors dans la gouttière radiale, parallèlement au tronc du radial; il pénètre la face profonde du vaste externe après s'être divisé en deux ou trois filets.

Assez souvent ce nerf est dédoublé en deux rameaux, l'un supérieur, l'autre inférieur, qui naissent à des niveaux variables dans le tunnel du radial (voy. : fig. 331 et 332); le nerf inférieur du vaste externe se détache parfois du nerf du vaste interne et de l'anconé.

5° ***Nerf du vaste interne et de l'anconé.*** — Le *nerf du vaste interne et de l'anconé* est une branche longue, relativement volumineuse, qui naît du radial à son entrée dans la gouttière radiale et à quelques millimètres au-dessous du nerf précédent.

Il accompagne tout d'abord le radial dans son tunnel pendant un court trajet, puis il se dirige verticalement en bas, pénètre le vaste interne par son bord supérieur, chemine dans son épaisseur en lui abandonnant de nombreux filets étagés, et un peu au-dessus de l'épicondyle il apparaît contre le bord externe du vaste interne et du tendon du triceps; il s'engage à la face profonde de l'anconé où il se distribue et se termine. Il fournit parfois près de son origine un filet vasculaire très grêle à l'artère humérale profonde et près de sa terminaison un filet articulaire à la face postérieure de l'articulation du coude.

Souvent ce nerf est accompagné par une artère relativement volumineuse issue de l'humérale profonde, c'est l'artère du vaste interne; elle se place en dedans du nerf; souvent aussi, il donne près de son origine un filet au vaste externe *(nerf inférieur du vaste externe)* (voy. : fig. 332 et 333); c'est ce filet qui a fait considérer le tronc d'origine par certains anatomistes (Poirier) comme étant le nerf du vaste externe et de l'anconé.

*6° **Nerf diaphysaire de l'humérus.*** — Le *nerf diaphysaire de l'humérus de Rauber* est un rameau inconstant et très grêle qui se détache du radial dans la partie haute de la gouttière radiale, un peu au-dessous du précédent; il s'engage dans le trou nourricier situé à la face postéro-interne de l'os avec l'artère nourricière issue de l'humérale profonde.

*7° **Rameau cutané externe.*** — Le *rameau cutané externe* se détache du radial à la partie inférieure de la gouttière radiale, contre le bord externe de l'humérus; le plus souvent volumineux, tantôt il accompagne le radial et s'engage avec lui sous l'arcade fibreuse du vaste externe, tantôt au contraire, il glisse entre le vaste interne et le vaste externe (Hovelacque); il perfore l'aponévrose brachiale un peu au-dessus de l'épicondyle et, devenu superficiel, il se divise en *deux branches* : *a)* l'une, *antérieure,* longe la face externe de l'avant-bras et se distribue aux téguments du tiers supérieur de cette face; elle s'anastomose avec des filets de la branche externe du musculo-cutané; — *b)* l'autre, *postérieure,* descend à la face postérieure de l'avant-bras et se distribue aux téguments de cette face dans ses deux tiers supérieurs, entre le territoire du musculo-cutané en dehors et celui du brachial cutané interne en dedans, nerfs avec lesquels elle s'anastomose; parfois quelques filets arrivent jusqu'au niveau du poignet.

*8° **Nerf du brachial antérieur.*** — Le *nerf du brachial antérieur* est un filet très court et très grêle, inconstant, qui se détache du radial à son entrée dans la gouttière bicipitale externe; il aborde le muscle par sa face antérieure ou son bord externe (voy. : fig. 334).

Ce nerf paradoxal dont l'existence est indiscutable (30 % des cas) est une branche sensitive, et ne doit pas être considéré comme une branche motrice, le radial étant le nerf de l'extension et de la supination; du reste l'excitation du radial en amont de ce nerf n'est suivie d'aucune contraction musculaire dans le brachial antérieur (Linell).

*9° **Nerf du long supinateur.*** — Le *nerf du long supinateur,* très court, naît dans la partie haute de la gouttière bicipitale externe, à 5 ou 6 centimètres au-dessus de l'épicondyle; il pénètre le muscle par sa face interne après s'être divisé en deux ou trois filets. Ce nerf est parfois dédoublé en un *nerf supérieur* et un *nerf inférieur* du long supinateur (voy. : fig. 334 et 338).

*10° **Nerf du premier radial externe.*** — Le *nerf du premier radial externe,* très court et grêle, naît un peu au-dessus de l'épicondyle; il pénètre le muscle par sa face interne à 2 centimètres au-dessous de l'épicondyle.

*11° **Nerf du deuxième radial externe.*** — Le *nerf du deuxième radial externe,* sous-jacent et parallèle au précédent, naît du tronc du radial près de sa terminaison, parfois aussi de sa branche postérieure; il pénètre le muscle par son bord interne au tiers supérieur de l'avant-bras (voy. : fig. 334).

*12° **Rameaux articulaires.*** — Les *rameaux articulaires* se détachent soit isolément de la terminaison du radial, soit des rameaux musculaires précédents et plus spécialement du nerf de l'anconé; ils se distribuent à la face externe et à la face postérieure de l'articulation du coude.

BRANCHES TERMINALES

Les branches terminales sont au nombre de *deux* : l'une *antérieure, superficielle* ou *sensitive,* qui semble continuer le trajet et la direction du tronc nerveux; *b)* l'autre *postérieure, profonde* ou *motrice,* plus volumineuse que la précédente, se distribue à tous les muscles de la loge postérieure de l'avant-bras à l'exception de l'anconé.

1. — Branche postérieure (profonde ou motrice).

La *branche postérieure* chemine tout d'abord dans la gouttière bicipitale externe, entre le long supinateur en dehors et le brachial antérieur en dedans, en avant du court supinateur sur lequel elle est tout d'abord appliquée, en arrière de la branche antérieure du radial et de la récurrente radiale antérieure; de là elle se porte en bas, en dehors et en arrière, contournant *en spirale* la face externe du col du radius, entre les deux faisceaux du court supinateur.

RAPPORTS. — Ses rapports avec l'interligne articulaire huméro-radial sont variables suivant la position de l'avant-bras; le nerf se rapproche du versant postéro-externe de l'interligne (4 centimètres) quand la main est en supination forcée; il s'en éloigne au contraire (6 centimètres) quand la main est en pronation forcée; ces variations résultent du fait que la branche postérieure du radial, située dans l'épaisseur du court supinateur, se mobilise forcément avec lui; le nerf se trouve donc déporté en avant dans la pronation et déjeté en arrière dans la supination; la branche postérieure du radial occupe donc par rapport à la tête du radius une situation qui la rapproche de l'interligne articulaire dans la supination, et qui l'en éloigne dans la pronation; aussi dans les résections du coude doit-on toujours placer l'avant-bras en pronation forcée (Jacob) (1).

A 2 centimètres au-dessus de l'interligne articulaire du coude, elle perfore le faisceau superficiel du court supinateur en passant sous une arcade aponévrotique dite *arcade de Fröhse*; la traversée de ce faisceau se fait généralement très près de son bord supérieur; l'arcade, en forme de sautoir, est constituée par deux branches : l'une, postéro-interne d'origine épicondylienne; l'autre, antéro-externe, se perd sur le bord supérieur du court supinateur (faisceau superficiel) et sur l'appareil ligamentaire de la face externe de l'articulation du coude (voy. : *Court supinateur*) (voy. : fig. 233 et 333).

Ainsi parvenue dans la loge postérieure de l'avant-bras, elle chemine entre les faisceaux superficiel et profond du court supinateur, et le faisceau profond la sépare du col du radius; si bien que, dans aucune position de la main et de l'avant-bras, le nerf n'entre au contact de l'os; puis elle émerge au bord inférieur de ce muscle, soit après avoir traversé son faisceau superficiel un peu au-dessus du bord inférieur du muscle, soit entre les deux couches musculaires; elle se termine en se ramifiant en plusieurs branches contre le bord inférieur du court supinateur et à ce niveau elle est recouverte par l'extenseur commun des doigts (2).

Le *point* et le *mode de division* de la branche postérieure du radial sont cependant variables; parfois elle se bifurque entre les deux couches du court supinateur, en deux branches qui se placent de part et d'autre d'une arcade fibreuse qui se porte obliquement, en bas et en avant, du ligament latéral externe de l'articulation du coude à l'aponévrose du court supinateur et au radius; la branche destinée à la couche musculaire profonde de la loge postérieure, longue et grêle, passe en avant de l'arcade fibreuse précitée; puis elle continue son trajet sous le nom de nerf interosseux postérieur, tandis que la branche destinée à la couche musculaire superficielle, courte mais volumineuse, s'engage sous l'arcade (Rieffel).

Dans le tiers supérieur de son trajet, la branche postérieure du radial est accompagnée d'une *artère satellite,* branche de la récurrente radiale antérieure.

BRANCHES COLLATÉRALES. — Avant sa division, la branche postérieure du radial fournit quelques branches collatérales, notamment :

---

(1) Articles à consulter : Jacob : Les rapports de la branche motrice du radial avec l'articulation huméro-radiale. *Revue de Chirurgie,* 1913.

(2) F. Davies et M. Laird : The supinator muscle and the deep radial nerve. *Anatomical Record.* 1948, p. 243.

1° Le *nerf inférieur du deuxième radial externe,* inconstant (voy. : fig. 340).

2° Les *nerfs du court supinateur,* au nombre de quatre à cinq; très grêles, ces branches sont parfois issues d'un rameau commun accolé à la branche postérieure.

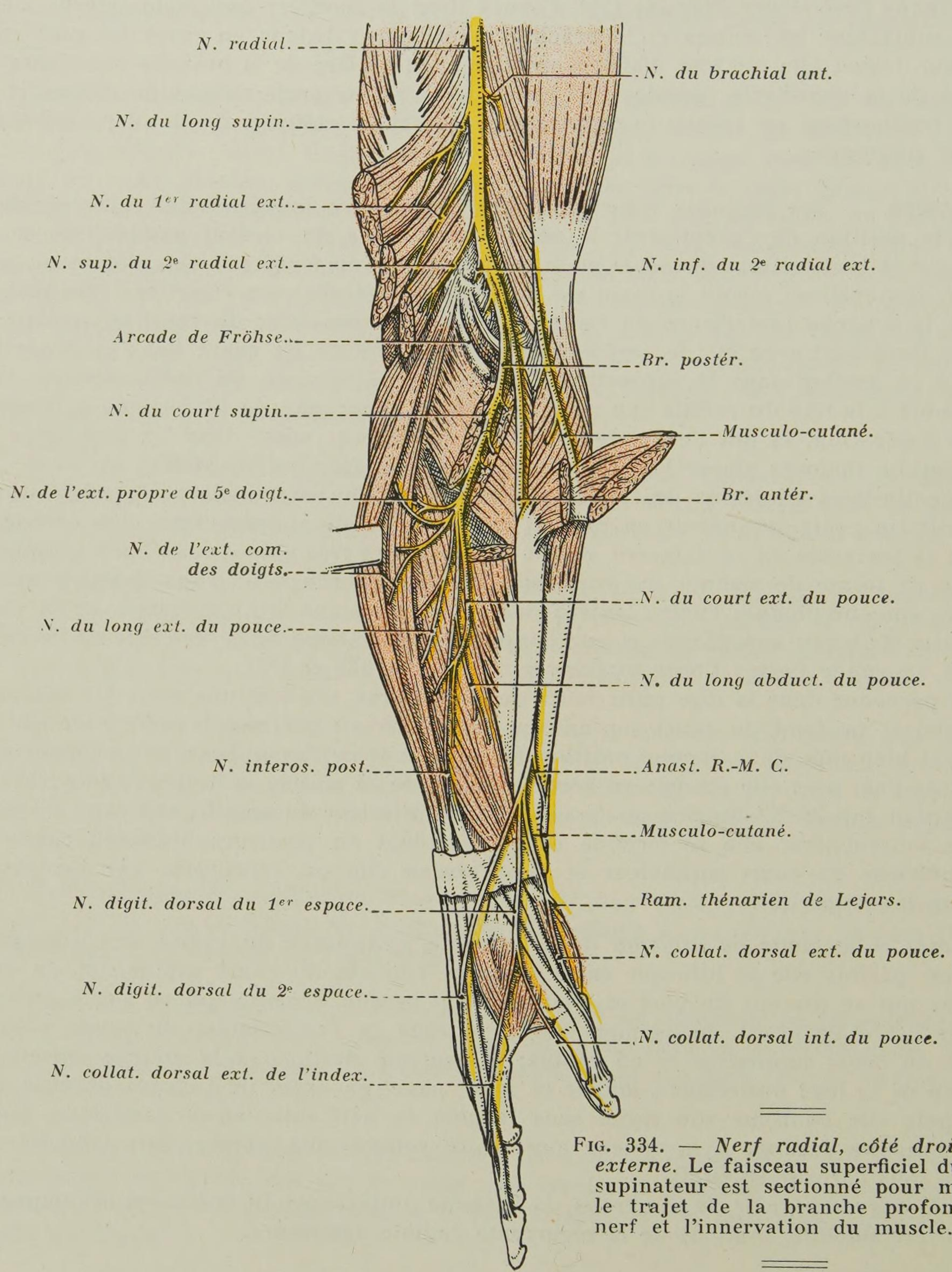

FIG. 334. — *Nerf radial, côté droit; vue externe.* Le faisceau superficiel du court supinateur est sectionné pour montrer le trajet de la branche profonde du nerf et l'innervation du muscle.

3° Et des *rameaux articulaires,* grêles, au nombre de deux à trois pour la partie antéro-externe des articulations du coude et radio-cubitale supérieure.

BRANCHES TERMINALES. — Les branches terminales se détachent à peu près toutes au même niveau en constituant un bouquet qui aborde les muscles de la loge posté-

rieure de l'avant-bras; l'un de ces rameaux, plus volumineux et plus long que les autres, le *nerf interosseux postérieur,* continue la direction de la branche postérieure dont il représente pour certains auteurs la branche terminale (voy. : fig. 333 et 334).

1° **Rameaux musculaires.** — Les *rameaux musculaires* innervent tous les muscles de la région dorsale de l'avant-bras, sauf l'anconé (cependant ce muscle peut dans quelques cas recevoir un filet issu de la branche de la couche musculaire profonde); nous les diviserons en *rameaux antérieurs* et *postérieurs,* à raison de un pour chaque muscle.

a) Les **rameaux antérieurs** sont destinés aux muscles de la couche profonde; ils sont au nombre de quatre : α) les uns, *externes,* sont le *nerf du long abducteur du pouce* et le *nerf du court extenseur du pouce*; β) les autres, *internes,* sont le *nerf de l'extenseur propre de l'index* et le *nerf du long extenseur du pouce.*

b) Les **rameaux postérieurs** sont destinés aux muscles de la couche superficielle; ils sont au nombre de trois : ce sont : le *nerf de l'extenseur commun des doigts,* le *nerf de l'extenseur propre du petit doigt* et le *nerf du cubital postérieur.*

Après sa sortie du court supinateur, la branche postérieure du radial présente une distribution très variable de ses rameaux musculaires. Dans la majorité des cas, la disposition des nerfs est la suivante :

1° La *branche destinée à la couche superficielle* se divise, à 2 ou 3 millimètres au-dessous du bord inférieur du court supinateur, en *cinq rameaux* : *a) trois rameaux* pénètrent presque immédiatement la face profonde de l'extenseur commun des doigts *(nerfs de l'extenseur commun des doigts)*; le rameau le plus supérieur possède un trajet récurrent (voy. : fig. 333); parfois, ces trois rameaux sont issus d'un tronc commun très court, de 4 à 5 millimètres de long; fréquemment un de ces rameaux fournit un *filet vasculaire* à l'artère interosseuse postérieure; — *b)* le *nerf de l'extenseur propre du cinquième doigt,* long et grêle, issu de cette branche, chemine verticalement à la face profonde de ce muscle auquel il se distribue (voy. : fig. 333); — *c)* enfin, le *nerf du cubital postérieur* s'enfonce presque aussitôt sous la partie haute du muscle (voy. : fig. 333).

2° La *branche destinée à la couche profonde* glisse entre les deux plans musculaires de la loge postérieure de l'avant-bras; puis elle s'insinue entre le long abducteur du pouce en dehors et le long extenseur de ce doigt en dedans, reposant sur le tiers supérieur du court extenseur du pouce; cette branche est accompagnée sur un court trajet par l'artère interosseuse postérieure, qui chemine en dedans du nerf contre le bord externe du cubital postérieur.

Après avoir croisé le bord interne du court extenseur du pouce, la branche nerveuse s'applique contre la face postérieure du ligament interosseux et prend le nom de *nerf interosseux postérieur.*

Les *rameaux musculaires* fournis par la branche de la couche profonde sont : *a)* le *nerf du long abducteur du pouce*; parfois même ce nerf est dédoublé en un *nerf inférieur* et un *nerf supérieur*; ils abordent le muscle par sa face dorsale (voy. : fig. 333); — *b)* le *nerf du court extenseur du pouce,* très grêle, se détache fréquemment du nerf précédent (voy. : fig. 333); parfois même ce rameau traverse de haut en bas le bord interne du long abducteur du pouce pour se distribuer à la face dorsale du court extenseur du pouce; — *c)* le *nerf du long extenseur du pouce,* court mais volumineux, naît au point où le nerf s'insinue dans le dièdre long abducteur — long extenseur du pouce (voy. : fig. 333); il est le plus souvent divisé en deux rameaux lorsqu'il aborde le muscle par sa face postérieure et près de son bord externe; — *d)* le *nerf de l'extenseur propre de l'index* naît à la partie moyenne de l'avant-bras; il croise en oblique la face postérieure du long extenseur du pouce, puis il s'insinue entre le long extenseur du pouce et l'extenseur propre de l'index qu'il aborde par sa face profonde (voy. : fig. 333).

Les nerfs du long extenseur du pouce et de l'extenseur propre de l'index forment parfois un tronc commun avec le nerf interosseux postérieur (voy. : fig. 333).

2° ***Nerf interosseux postérieur.*** — Le *nerf interosseux postérieur* continue la direction de la branche postérieure du radial; il est tout d'abord placé entre le long extenseur en dedans, le long abducteur et le court extenseur du pouce en dehors (voy. : fig. 333 et 334).

Il accompagne l'artère interosseuse postérieure qui se place en dedans du nerf; cette artère reste au contact du nerf dans le tiers supérieur de l'avant-bras et tous les deux sont placés entre les deux couches musculaires superficielle et profonde (voy. : fig. 228); puis il s'en éloigne au tiers moyen de l'avant-bras, le nerf s'appliquant dans l'interstice long abducteur et court extenseur du pouce en dehors — long extenseur du pouce en dedans (voy. : fig. 333); au tiers inférieur, les deux organes ne présentent plus de rapports; le nerf devenant profond s'applique contre la membrane interosseuse où il rejoint la partie terminale de l'artère interosseuse antérieure, tandis que l'artère interosseuse postérieure, plus superficielle, reste entre les deux couches musculaires; finalement le nerf s'engage sous le ligament annulaire dorsal du carpe, et il se termine à la face postérieure du carpe et du métacarpe (voy. : fig. 244).

Ses *branches collatérales* sont : des *filets ostéo-périostiques* pour les deux os de l'avant-bras; des *filets ligamentaires* pour la membrane interosseuse; et des *filets anastomotiques* qui traversent la membrane interosseuse pour s'anastomoser avec le nerf interosseux antérieur, branche du médian.

Ses *branches terminales* sont en nombre variable; elles se distribuent à la face dorsale des articulations radio-carpienne, carpienne et carpo-métacarpienne : ce sont les *nerfs interosseux dorsaux de Rauber*; ils suivent les espaces interosseux dorsaux et vont se terminer en se distribuant aux articulations métacarpo-phalangiennes des doigts; le nerf interosseux dorsal du premier espace est plus volumineux que les autres; il s'anastomose parfois avec la branche postérieure du musculo-cutané (Hédon, Morestin).

Ces nerfs s'anastomosent avec des rameaux perforants de la branche profonde du cubital (Rauber, Froment).

2. — *Branche antérieure (superficielle ou sensitive).*

La branche antérieure du radial est exclusivement sensitive; cependant on l'a vu fournir les nerfs des radiaux (Valentin).

Elle descend verticalement en bas, en dedans du long supinateur et des radiaux, et en dehors des vaisseaux radiaux qui l'accompagnent.

RAPPORTS. — *a)* ***Dans les deux tiers supérieurs de l'avant-bras,*** elle répond : *en avant* et *en dehors,* au bord interne du long supinateur; *en dedans,* au tendon du biceps, dont la séparent l'artère récurrente radiale antérieure et ses deux veines satellites en haut, et plus bas à l'interstice compris entre les muscles de la couche superficielle de la loge antérieure de l'avant-bras et le fléchisseur sublime; et *en arrière,* au court supinateur, au rond pronateur et au chef externe ou radial du fléchisseur commun superficiel des doigts qui la séparent du radius.

Pendant ce trajet, l'artère et les veines radiales sont contenues dans un dédoublement d'une cloison fibreuse intermusculaire oblique comprise entre le rond pronateur et le long supinateur (gaine du rond pronateur), tandis que la branche antérieure du nerf radial est contenue dans la gaine du long supinateur (voy. : fig. 280).

b) ***Dans le tiers inférieur de l'avant-bras,*** le nerf se sépare des vaisseaux radiaux qui cheminent dans la gouttière du pouls; il s'engage tout d'abord sous le tendon du

long supinateur; puis, obliquant en dehors, en arrière et en bas, il contourne le bord externe du radius; puis il longe pendant un court trajet le bord postérieur de ce tendon; il perfore ensuite l'aponévrose antibrachiale et échange une anastomose avec la branche postérieure du musculo-cutané.

Devenu dorsal et superficiel, il croise obliquement de haut en bas, successivement, les

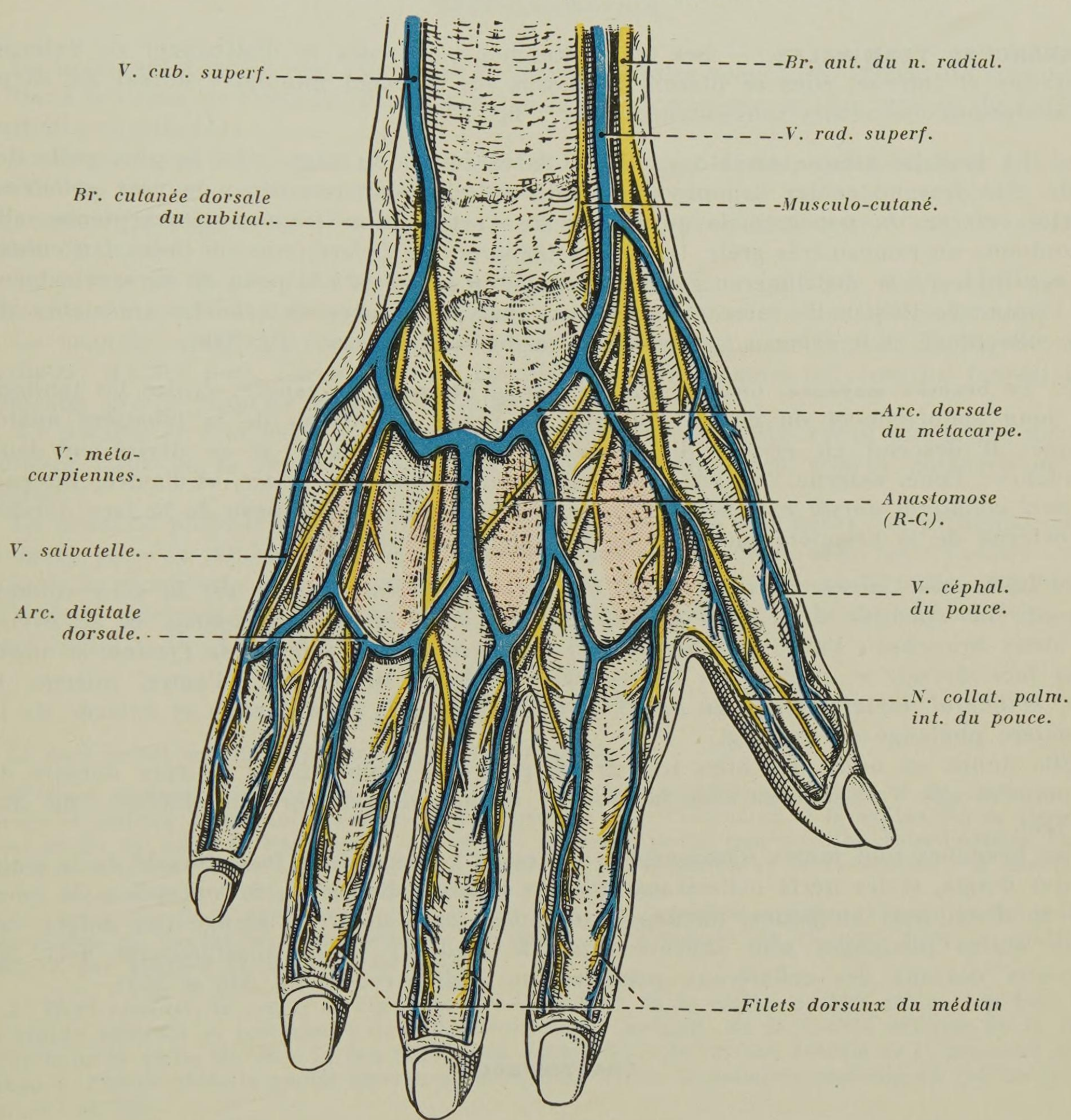

Fig. 335.
Nerfs et veines superficiels de la face dorsale de la main et des doigts; côté droit.

tendons du long abducteur du pouce et du court extenseur du pouce, dont il est séparé par l'aponévrose; enfin, descendant presque verticalement, il se place superficiellement un peu au-dessus du poignet entre le tendon du premier radial externe en dedans et celui du long supinateur en dehors.

Il se termine à 4 ou 5 centimètres au-dessus de l'apophyse styloïde radiale, en se divisant en trois branches terminales; mais auparavant il a fourni quelques branches collatérales pour les vaisseaux radiaux (de trois à quatre) (voy. : fig. 335 et 349).

BRANCHES COLLATÉRALES. — Les seules branches collatérales que fournit la branche antérieure du nerf radial sont : *a)* deux ou trois *filets vasculaires,* très grêles, destinés aux vaisseaux radiaux; au niveau de la gouttière du pouls, ceux-ci sont fréquemment constitués en plexus autour de l'artère (G. Lazorthes); *b)* et des *rameaux articulaires* pour la face externe de l'articulation du poignet et des articulations carpiennes.

BRANCHES TERMINALES. — Ses *trois* branches terminales se distinguent en externe, moyenne et interne, elles se placent au-dessus du ligament annulaire dorsal du carpe et au-dessous des veines sous-cutanées (voy. : fig. 335).

a) La **branche externe** semble continuer la direction du nerf; c'est la plus grêle des trois; elle descend contre l'apophyse styloïde radiale pour constituer le nerf *collatéral dorsal externe du pouce,* mais au niveau de l'articulation trapézo-métacarpienne elle abandonne un rameau très grêle, le *rameau thénarien de Lejars (rameau thénarien cutané* ou *sensitif),* qui se distribue au court abducteur du pouce et à la peau du versant externe de l'éminence thénar; le rameau thénarien s'anastomose avec la branche antérieure du musculo-cutané et le rameau cutané palmaire du médian (voy. : fig. 338).

b) La **branche moyenne,** ou *nerf digital dorsal du premier espace,* croise les tendons du long abducteur et du court extenseur du pouce au niveau de la tabatière anatomique; il descend en arrière du premier espace interosseux et se divise en deux branches : l'une, externe, *le nerf collatéral dorsal interne du pouce,* et l'autre, interne, le *nerf collatéral dorsal externe de l'index,* qui se distribue à la peau de la face dorsale et externe de la première phalange de ce doigt (voy. : fig. 320).

c) La **branche interne** ou *nerf digital dorsal du deuxième espace* est la plus volumineuse; elle chemine à la face dorsale du deuxième espace interosseux et se divise en deux branches : l'une, externe, le *nerf collatéral dorsal interne de l'index,* se porte à la face dorsale et interne de la première phalange de l'index ; l'autre, interne, le *nerf collatéral dorsal externe du médius,* est destinée à la face dorsale et externe de la première phalange de ce doigt.

Elle donne en outre des filets très grêles pour les téguments de la face dorsale de la main et elle s'anastomose avec la branche cutanée dorsale du cubital (voy. : fig. 320 et 335).

Ces branches sont toutes sous-jacentes au réseau veineux de la face dorsale de la main et des doigts, et les nerfs collatéraux dorsaux émanés du radial, à l'exception de ceux qui se distribuent au pouce, ne dépassent jamais la première phalange des doigts; les deux autres phalanges sont innervées par le médian; elles s'anastomosent avec les rameaux dorsaux des collatéraux palmaires du médian (voy. : fig. 320 et 358).

ANASTOMOSES

Le nerf radial s'anastomose avec les autres branches terminales du plexus brachial; ces anastomoses sont pour la plupart exclusivement sensitives et se font ; 1° avec le *circonflexe* par l'intermédiaire du rameau cutané de l'épaule et du rameau cutané interne; 2° avec le *brachial cutané interne,* au bras par le rameau cutané interne et à l'avant-bras par le rameau cutané externe; 3° avec l'*accessoire du brachial cutané interne* par le rameau cutané interne; 4° avec le *musculo-cutané,* à l'avant-bras par le rameau cutané externe, à la face dorsale de la partie inférieure de l'avant-bras avec la branche superficielle du radial et au niveau de l'éminence thénar par l'intermédiaire du rameau thénarien de Lejars; 5° avec le *cubital,* à la face dorsale de la main par l'intermédiaire des rameaux perforants de la branche profonde du cubital et des nerfs interosseux dorsaux de Rauber, et par l'intermédiaire de la branche cutanée dorsale du cubital

et de la branche superficielle du radial; 6° avec le *médian,* au niveau : *a)* de l'avant-bras par l'intermédiaire des deux nerfs interosseux antérieur et postérieur; *b)* et au niveau de l'éminence thénar (voy. : fig. 338) et des deux dernières phalanges de l'index et du médius (nerfs collatéraux).

VASCULARISATION

Le nerf radial reçoit sur son trajet de fines artérioles venues des artères de voisinage.

Dans le *creux de l'aisselle,* il reçoit d'une façon inconstante un fin rameau de l'artère axillaire (Bartholdy).

Au bras, l'artère humérale profonde, satellite du nerf radial, lui fournit la majeure partie de ses vaisseaux nourriciers; ceux-ci sont en nombre variable, de trois à cinq environ, et quelques-unes des branches artérielles se prolongent même sur les collatérales du nerf.

Au niveau de la *gouttière bicipitale externe,* le nerf est irrigué par des artères neuro-musculaires issues de la récurrente radiale antérieure ou artère des épicondyliens.

La branche antérieure du nerf radial reçoit fréquemment un rameau de l'artère des radiaux; d'autre part, l'artère radiale satellite de cette branche nerveuse lui fournit des rameaux grêles jusqu'au niveau du poignet.

Au poignet et *à la main,* la branche antérieure du nerf radial reçoit une artère neuro-cutanée issue de la radiale et de fines artérioles venues des artères cutanées de la région.

La branche postérieure du nerf radial, dont le trajet est très court, est principalement irriguée par son rameau satellite, à trajet descendant, issu de la récurrente radiale antérieure; la récurrente radiale postérieure, branche de l'interosseuse postérieure, abandonne également quelques fins rameaux aux branches de division de la branche postérieure du nerf radial.

PHYSIOLOGIE

Le nerf radial est un *nerf mixte,* moteur et sensitif.

1° **Nerf moteur,** il se distribue aux muscles de la loge postérieure du bras et des loges postérieure et externe de l'avant-bras. Son action entraîne donc l'extension et la supination de l'avant-bras et de la main et l'extension des doigts; le pouce prend une position intermédiaire entre l'abduction et l'adduction; c'est en somme le *nerf de la supination* et de *l'extension* : sa paralysie donne à la main une attitude spéciale, dite de *main tombante.*

Les nerfs des chefs du triceps, naissant très haut sur le radial, expliquent pour quelle raison l'extension de l'avant-bras est conservée au cours des blessures de ce nerf dans la gouttière radiale, par absence de paralysie du triceps.

2° **Nerf sensitif,** le radial se distribue aux téguments de la région postéro-externe du bras, de la région médiane et postérieure de l'avant-bras et du poignet, de la moitié externe de la face dorsale de la main, de toute la face dorsale du pouce, de toute la face dorsale de la première phalange de l'index et de la moitié externe de la face dorsale de la première phalange du médius (voy.: fig. 357 et 358).

NERF MÉDIAN

Le nerf médian est une branche terminale du plexus brachial; il dérive de la partie antérieure ou ventrale du plexus et appartient au *système de la flexion*; c'est avec le radial le nerf le plus volumineux parmi les branches terminales du plexus brachial.

ORIGINE. — Le nerf médian naît de la fusion de deux racines, l'une externe, l'autre interne, situées derrière le petit pectoral (voy. : fig. 293 et 295).

La *racine externe,* de dimension variable, est située contre le flanc antéro-externe de l'artère axillaire, elle provient du tronc secondaire antéro-externe.

La *racine interne* est comprise entre les vaisseaux axillaires, l'artère en dehors, la veine en dedans (voy. : fig. 295).

La réunion des deux racines forme la *fourche du médian,* ou *V médian,* sous laquelle s'engage l'artère axillaire; mais la situation de sa naissance est des plus variables; l'origine du médian est située le plus souvent sur la face antéro-externe de l'artère axillaire, au niveau du bord inférieur du petit pectoral, parfois au-dessous, voire au bras, rarement plus haut. Ses fibres constitutives proviennent des sixième et septième nerfs cervicaux pour la racine externe, et du huitième nerf cervical et du premier nerf dorsal pour la racine interne.

TRAJET ET DIRECTION. — De cette origine, le médian descend obliquement en bas et en dehors, il traverse la base du creux de l'aisselle pour pénétrer dans la loge antérieure du bras; il descend verticalement avec les vaisseaux huméraux dans la partie interne de cette loge, puis il abandonne l'artère humérale dans la région du pli du coude; il s'engage entre les deux chefs du rond pronateur; puis, devenu franchement médian à l'avant-bras (ce qui lui a valu son nom), il s'engage ensuite sous l'arcade du fléchisseur commun superficiel des doigts, glisse verticalement entre les deux couches des fléchisseurs puis gagne le poignet où, toujours médian, il franchit le canal carpien avec les tendons fléchisseurs.

Dans l'ensemble, le médian est oblique de haut en bas et de dedans en dehors jusqu'au pli du coude, vertical et médian à l'avant-bras et au poignet.

TERMINAISON. — Il se termine légèrement aplati d'avant en arrière à la sortie du canal carpien, sous le bord inférieur du ligament annulaire antérieur du carpe, en abordant la paume de la main.

RAPPORTS

Par suite de son trajet, le médian occupe successivement le creux de l'aisselle, la loge antérieure du bras, la région du pli du coude, la loge antérieure de l'avant-bras, et le canal carpien au poignet.

*1° **Dans le creux de l'aisselle,*** le médian ne présente qu'une courte portion oblique en bas et en dehors.

Il répond : *a) en avant,* au tendon du grand pectoral qui va se fixer sur la lèvre externe de la coulisse bicipitale, au ligament de Gerdy et à l'aponévrose de la base du creux de l'aisselle; *b) en arrière,* il est séparé de la paroi postérieure du creux axillaire par l'artère axillaire ; cette paroi est représentée par le sous-scapulaire, le grand rond et le grand dorsal; *c) en dehors,* il se rapproche de plus en plus de la paroi externe représentée par l'humérus et le coraco-brachial, muscle satellite du paquet vasculo-nerveux axillaire et par conséquent du médian; *d) en dedans,* le nerf s'éloigne de plus en plus de la paroi interne du creux de l'aisselle constituée par le grand dentelé recouvrant le gril costal; sur le grand dentelé descendent les branches thoraciques de l'axillaire, et dans un dédoublement de son aponévrose le nerf du grand dentelé ou nerf respiratoire externe de Charles Bell.

Parmi les éléments du *paquet vasculo-nerveux axillaire,* le nerf médian est l'organe le plus antérieur (voy. : fig. 295 et 296 *C*). Il répond : *a) en arrière,* à l'artère axillaire qui le sépare du tronc radio-circonflexe (tronc secondaire postérieur) et qui se divise derrière l'artère en nerf radial et nerf circonflexe; toutefois le médian est légèrement externe par rapport à l'artère axillaire; ce tronc artériel lui abandonne au niveau de la fourche du

médian une artériole, l'artère du V médian, qui accompagne le nerf au bras (voy. : fig. 293); l'artère circonflexe antérieure est la seule branche importante de l'artère axillaire qui entre en rapport avec le médian; elle se détache du tronc au niveau du bord supérieur du tendon du grand dorsal; elle passe en arrière du médian qu'elle croise à angle droit en se dirigeant vers la face antérieure du col chirurgical de l'humérus; — *b) en dehors,* au canal collatéral veineux, au musculo-cutané qui se détache du tronc secondaire antéro-externe et se dirige en dehors en s'éloignant du médian pour aborder le coraco-brachial qu'il perfore; — *c)* et *en dedans,* au nerf cubital, au brachial cutané interne et à son accessoire qui se détachent tous les trois du tronc secondaire antéro-interne; enfin, plus en dedans, à la veine axillaire contre laquelle se trouve appliqué le

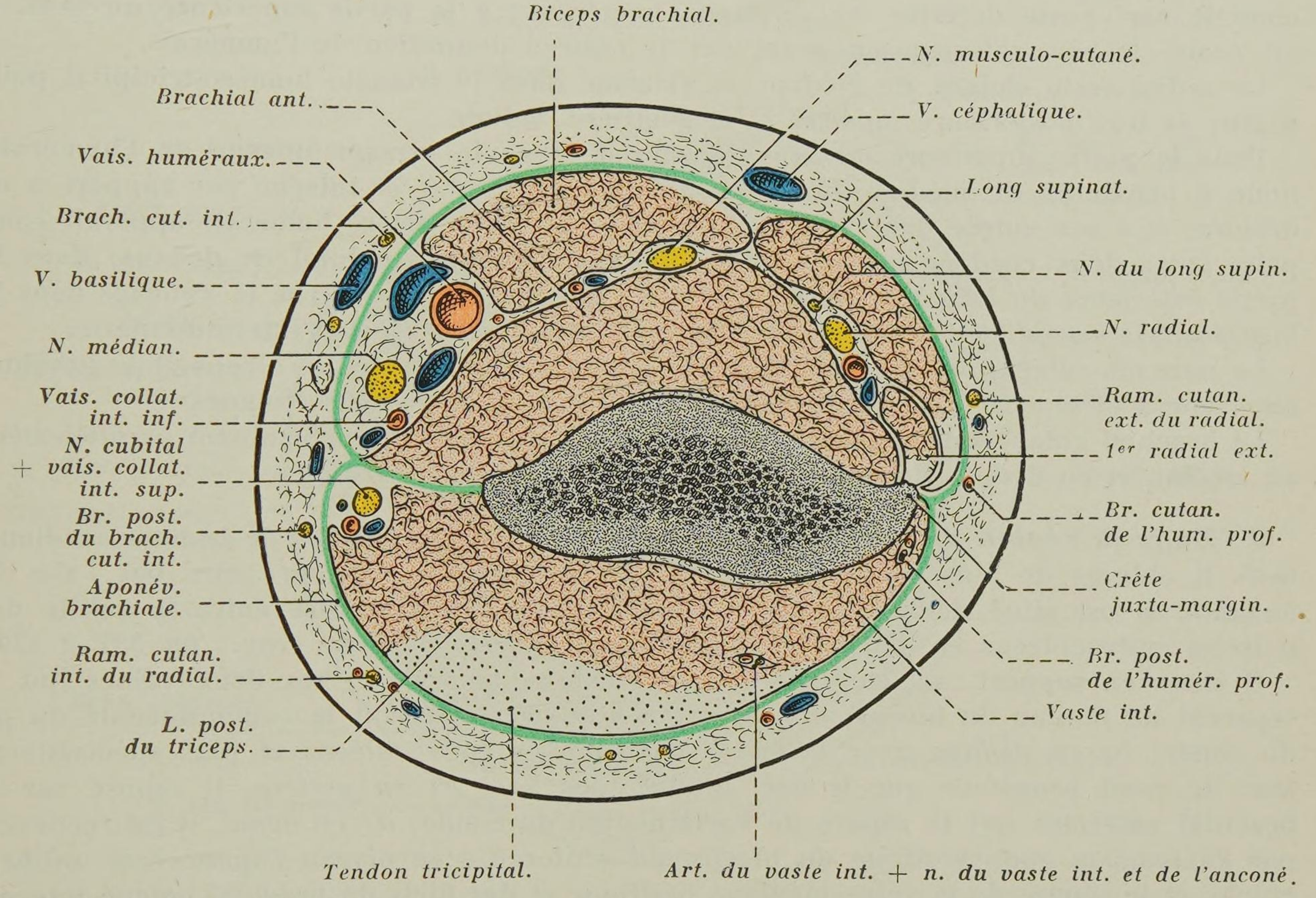

FIG. 336. — *Coupe transversale du bras passant par la palette humérale à deux centimètres au-dessus de l'épitrochlée; côté droit, segment inférieur de la coupe (demi-schématique).*

groupe huméral des ganglions axillaires (voy. : fig. 295); assez souvent une grosse veine issue du canal collatéral veineux croise en avant l'origine du médian; elle glisse dans la fourche puis elle passe entre la racine interne et l'artère axillaire pour se jeter dans la veine axillaire (Dujarier).

Le médian quitte le creux axillaire en croisant l'arc brachial de Langer; il pénètre alors dans la partie interne de la loge antérieure du bras.

2° ***Au bras,*** le médian est contenu dans le *canal brachial de Cruveilhier*; de forme prismatique triangulaire, ce canal est limité : *a) en arrière,* par la cloison intermusculaire interne, qui le sépare en haut du triceps brachial, et par le brachial antérieur en bas; — *b) en avant,* par le bord interne du biceps, son muscle satellite; ce dernier recouvre plus ou moins le paquet vasculo-nerveux du bras suivant le développement de la musculature du sujet; le biceps ne le recouvre qu'incomplètement chez les sujets

maigres; — *c) en dehors,* par le coraco-brachial en haut et par l'interstice biceps-brachial antérieur en bas; — *b)* et *en dedans,* par l'aponévrose du bras qui ferme le canal brachial entre le bord interne du biceps et la cloison intermusculaire interne (voy. : fig. 336).

Dans tout son trajet au bras, le médian entre en rapport avec les éléments du paquet vasculo-nerveux du bras dont il est lui-même un des organes importants; il croise l'artère humérale flanquée de ses deux veines satellites en passant en avant de ces vaisseaux; le nerf est tout d'abord antérieur et externe par rapport à l'artère à son entrée dans la loge antérieure du bras; il lui devient franchement interne au pli du coude et il s'éloigne d'elle; le croisement se fait en X à branches très serrées et allongées; exceptionnellement le nerf passe derrière les vaisseaux huméraux; à la partie supérieure du bras, il est croisé transversalement en avant par le rameau deltoïdien de l'humérale.

Le radial reste éloigné du médian, il s'engage dans le triangle huméro-tricipital pour gagner la loge postérieure du bras et la gouttière radiale.

Dans la partie supérieure du bras, le cubital longe le versant interne de l'humérale, donc à proximité du médian, mais sur un plan postérieur et interne par rapport à ce dernier, et à son entrée dans la loge antérieure du bras, l'artère humérale apparaît comprise entre deux cordons nerveux, le médian en dehors, le cubital en dedans; dans la partie inférieure du bras il traverse la cloison intermusculaire interne et s'engage dans la loge postérieure où il est compris entre le vaste interne et la cloison intermusculaire.

Le musculo-cutané, oblique en bas et en dehors, compris entre le biceps et le brachial antérieur, n'offre avec le médian que des rapports de plus en plus éloignés.

Le brachial cutané interne, son accessoire et la veine basilique cheminent parallèlement au médian et en dedans de lui, puis ils deviennent sus-aponévrotiques.

3° ***Dans la région du pli du coude,*** le médian reste en dedans de la ligne médiane, mais il oblique de plus en plus en bas et en dehors pour atteindre plus bas l'axe du membre. Il est situé dans la *gouttière bicipitale interne* comprise entre la saillie des muscles épitrochléens en dedans et le tendon du biceps en dehors (voy. : fig. 337 et 339).

Il entre en rapport : *a) en dehors,* avec l'artère humérale et ses deux veines qui le séparent du tendon du biceps; une des veines humérales reçoit la communicante du pli du coude; *b) en dedans,* avec la masse des muscles épitrochléens et plus spécialement avec le rond pronateur que le nerf atteint plus bas; *c) en arrière,* il repose sur le brachial antérieur qui le sépare de l'articulation du coude; *d) en avant,* il est recouvert par l'expansion aponévrotique du biceps qui renforce à ce niveau l'aponévrose antibrachiale, et le sépare de la veine médiane basilique et des filets du brachial cutané interne.

Dans cette gouttière le médian est accompagné par la branche antérieure de la collatérale interne inférieure de l'humérale, laquelle s'anastomose à plein canal avec la récurrente cubitale antérieure issue de la cubitale; l'artère est en dedans du nerf et lui abandonne fréquemment un rameau nourricier (Quénu et Lejars) (voy. : fig. 339).

4° ***A l'avant-bras,*** le nerf médian chemine entre les muscles de la loge antérieure.

Au *tiers supérieur* de l'avant-bras, il s'engage tout d'abord entre les deux faisceaux coronoïdien et épitrochléen du rond pronateur, qui lui forment une boutonnière musculaire (voy. : fig. 338 et 339), puis, devenant de plus en plus profond, il glisse sous l'arcade fibreuse du fléchisseur commun superficiel des doigts, tendue entre le faisceau huméro-cubital et le faisceau radial de ce muscle, puis il devient axial dans le reste de son trajet.

Au *tiers moyen* de l'avant-bras, il glisse entre les deux plans musculaires des fléchisseurs; *en arrière,* il repose sur la couche profonde constituée par le fléchisseur propre du pouce en dehors et par le fléchisseur commun profond des doigts en dedans; ces deux muscles séparent le médian des vaisseaux et nerf interosseux antérieurs; le médian répond à l'interstice de ces muscles adossés l'un à l'autre, mais peut parfois cependant déborder l'un ou l'autre; *en avant,* il est recouvert par le fléchisseur commun superficiel

des doigts (fléchisseur sublime), et il chemine dans la gaine de ce muscle (voy. : fig. 222).

Au *tiers inférieur* de l'avant-bras, les muscles font place à leurs tendons, le médian vient se placer en dehors du faisceau des tendons du fléchisseur commun superficiel, devenant ainsi de plus en plus superficiel (voy. : fig. 176).

Il répond : *a) en dehors,* au tendon du grand palmaire; — *b) en dedans,* aux tendons du fléchisseur commun superficiel; le médian est tout d'abord placé en dehors du tendon de l'index, mais celui-ci s'écarte obliquement en avant et en dehors pour se placer sous le médian; il devient ainsi son *tendon satellite,* alors que le nerf vient s'appliquer contre le tendon du médius (Braine) (1) (voy. : fig. 223); — *c) en arrière,* au tendon du fléchisseur propre du pouce dont il s'écarte et dont il est séparé par l'aponévrose, enfin, au

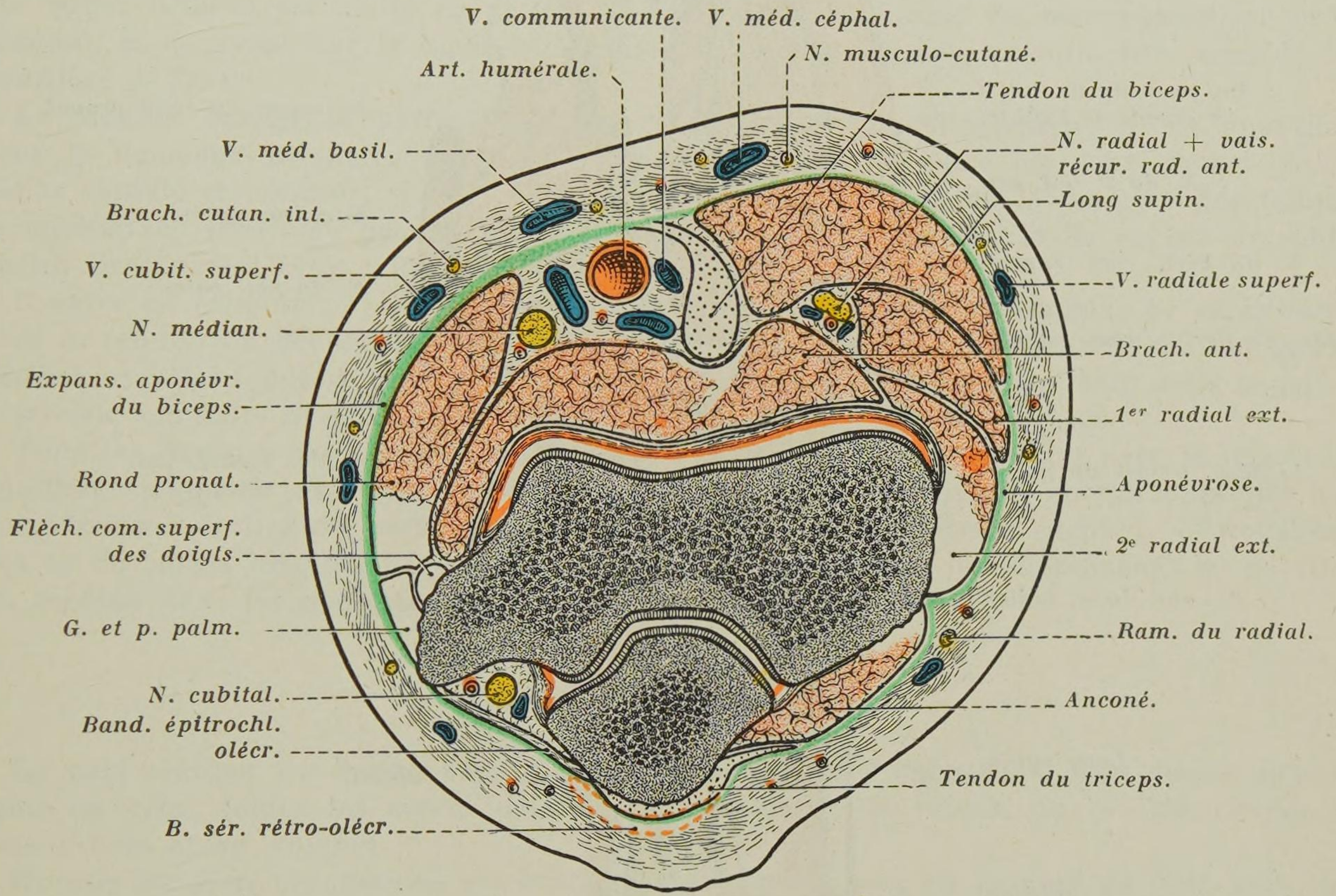

FIG. 337.

Coupe transversale passant par l'articulation du coude droit, segment inférieur de la coupe.

carré pronateur; — *d)* et *en avant,* au tendon du petit palmaire ou mieux à l'intervalle grand palmaire-petit palmaire et à l'aponévrose antibrachiale qui le sépare des vaisseaux et nerfs superficiels.

A ce niveau, le nerf est très superficiel, sous-aponévrotique et partout facilement vulnérable; il est aussi facilement repérable, car il est compris entre le tendon du grand palmaire en dehors et le tendon fléchisseur du médius en dedans, en avant du tendon fléchisseur de l'index.

A la partie supérieure de l'avant-bras, le médian présente des rapports importants avec l'*artère cubitale*; celle-ci se dirige obliquement en bas et en dedans pour rejoindre

(1) Article à consulter : BRAINE : Nerf médian et fléchisseur superficiel. *Bulletin et Mémoires de la Société Anatomique de Paris,* décembre 1920, n° 10, p. 661.

son nerf satellite; elle s'engage tout d'abord sous le chef coronoïdien du rond pronateur qui la sépare du nerf médian, puis sous l'arcade du fléchisseur sublime; à ce niveau le nerf croise la portion oblique de l'artère cubitale en passant en avant d'elle (voy. : fig. 307 et 309).

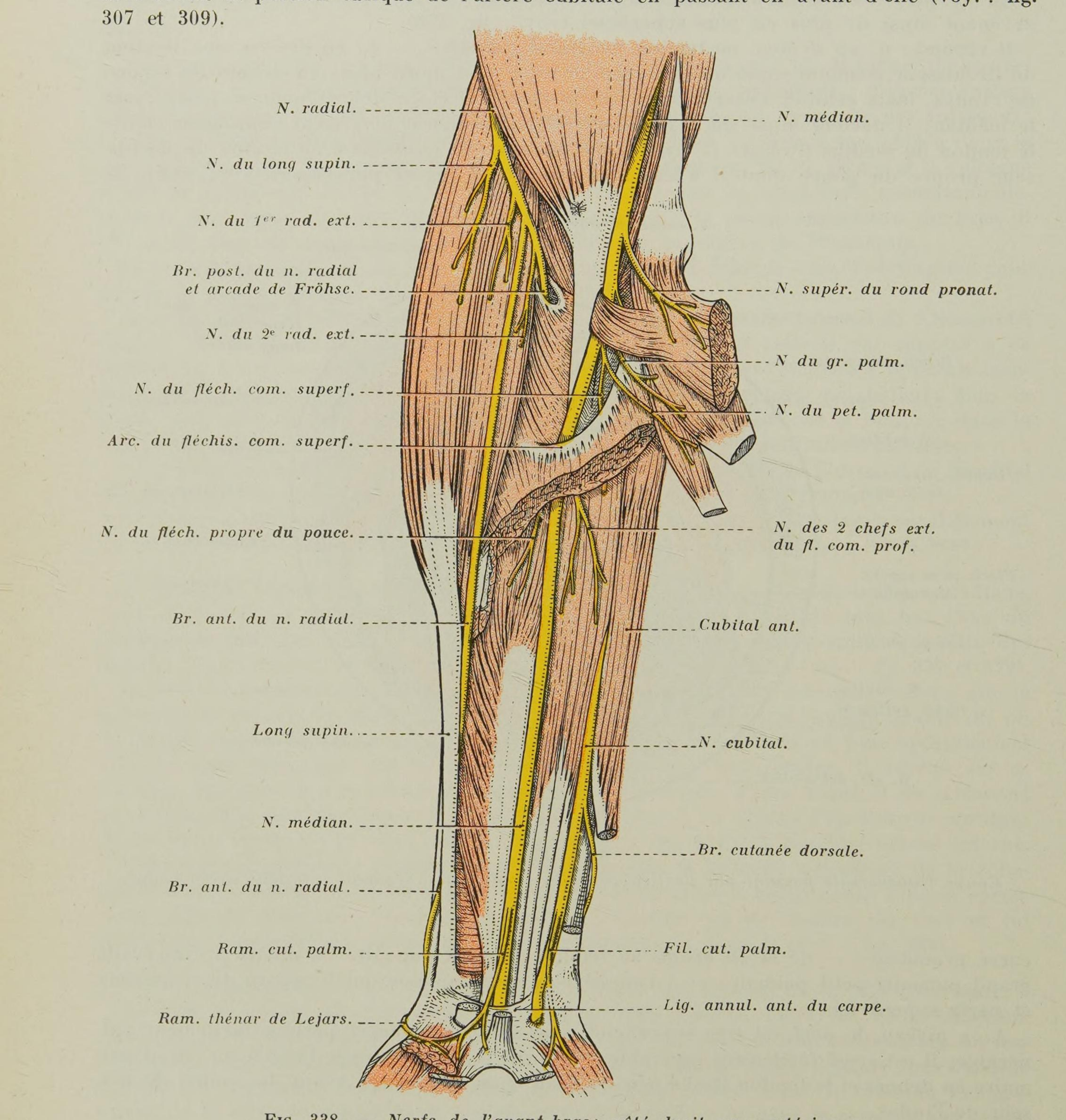

Fig. 338. — *Nerfs de l'avant-bras; côté droit, vue antérieure.*

Au voisinage de ce croisement, l'artère cubitale abandonne des branches collatérales qui sont : *a)* l'artère récurrente cubitale antérieure, satellite du médian; cette artère remonte pour s'anastomoser avec la branche antérieure de la collatérale interne inférieure de l'humérale et elle se place en dedans du nerf; — *b)* le tronc des interosseuses qui se

divise bientôt en interosseuse antérieure et interosseuse postérieure; — *c)* enfin *l'artère du nerf médian,* de volume et d'importance très variables; cette branche accompagne parfois le nerf jusqu'au poignet.

Vaisseaux et nerfs radiaux et cubitaux sont éloignés du médian et n'entrent pas en rapport avec lui dans le reste de son trajet; en dehors, la branche antérieure ou sensitive du radial qui accompagne les vaisseaux radiaux côtoie le long supinateur; en dedans, le nerf cubital chemine verticalement dans la gaine du fléchisseur commun profond des doigts et en dedans des vaisseaux cubitaux, recouvert par le cubital antérieur (voy. : fig. 244).

5° ***Au poignet,*** le nerf médian est situé dans le *canal carpien* ou tunnel ostéo-fibreux du carpe; celui-ci est limité en arrière par la gouttière osseuse du carpe (gouttière carpienne), et en avant par le ligament annulaire antérieur du carpe tendu d'un bord de la gouttière à l'autre.

Le médian occupe la partie antérieure et axiale du canal carpien; il est appliqué sous le ligament annulaire antérieur du carpe et compris entre les deux gaines synoviales radiale et cubitale, si bien qu'au cours des mouvements de la main et des doigts le médian ne participe pas au jeu des tendons dans leurs gaines, et de ce fait ne subit aucun tiraillement (voy. : fig. 224).

Il entre en rapport : *a) en arrière,* avec le tendon fléchisseur de l'index; *b) en dehors,* avec le tendon du fléchisseur propre du pouce dans la gaine synoviale radiale; *c)* et *en dedans,* avec les tendons fléchisseurs superficiels des autres doigts de la main dans la gaine synoviale cubitale, divisée en trois loges pré- inter- et rétro-tendineuses.

Tous les organes du canal carpien sont à plein dans celui-ci; d'autre part, le ligament annulaire antérieur du carpe est épais et inextensible à ce niveau, ce qui explique les compressions faciles du nerf survenant à la suite de traumatismes carpiens (dislocation des os du carpe, luxation du semi-lunaire en avant), ainsi que les phénomènes de névrite du médian dans les phlegmons des gaines.

BRANCHES COLLATÉRALES

Le nerf médian ne donne aucune branche collatérale à l'aisselle et n'en donne qu'une seule *au bras*; toutes les autres naissent au niveau de la *région du pli du coude,* à *l'avant-bras* et *au poignet.*

Hormis les *filets vasculaires,* ses branches collatérales sont au nombre de *huit,* soit, de haut en bas : le nerf diaphysaire de l'humérus, les deux nerfs articulaires du coude de Rüdinger, le nerf supérieur du rond pronateur, le tronc commun des nerfs des muscles épitrochléens, le tronc commun des nerfs des muscles profonds de l'avant-bras, le nerf du fléchisseur de l'index et le rameau cutané palmaire.

Le médian fournit également quelques *filets vasculaires* grêles : *a)* deux à trois à l'artère humérale (Valentin, Lazorthes); parmi ceux-ci, un mérite une mention spéciale, c'est le *nerf de la fourche de l'artère humérale*; — *b)* et le *nerf de la portion palmaire de la radiale.*

A l'exception des nerfs articulaires du coude, du nerf diaphysaire de l'humérus et du rameau cutané palmaire qui sont des branches sensitives, toutes les autres collatérales du médian sont des branches motrices ou vaso-motrices; elles naissent au niveau du pli du coude et à l'avant-bras (pour la plupart dans la gouttière bicipitale interne) (voy. : fig. 339 et 340); elles sont destinées aux muscles de la loge antérieure de l'avant-bras, sauf les deux chefs internes du fléchisseur commun profond des doigts et le cubital antérieur.

1° ***Nerf diaphysaire de l'humérus.*** — Le *nerf diaphysaire de l'humérus* est grêle mais long; il se détache à la partie moyenne du bras, accompagne pendant un certain

trajet l'artère humérale à laquelle il envoie deux ou trois rameaux vasculaires, puis il suit l'artère nourricière de l'humérus, et pénètre l'os par le trou nourricier antérieur, accompagné de ce vaisseau. Ce nerf est autant un nerf vasculaire destiné à l'artère humérale qu'un nerf ostéo-périostique destiné à l'humérus.

Il peut naître parfois de l'anastomose qu'envoie le musculo-cutané au médian (Lazorthes).

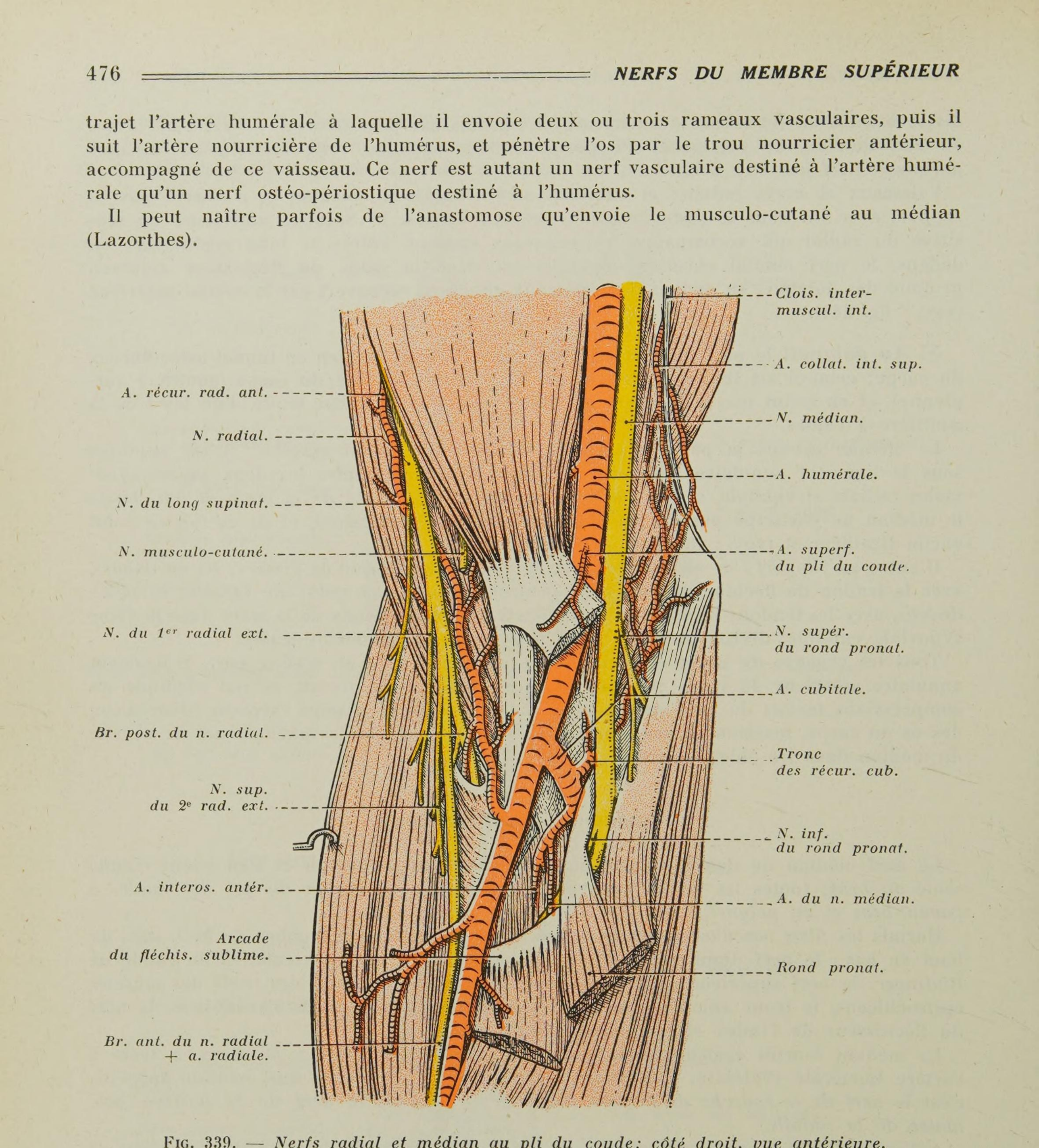

FIG. 339. — *Nerfs radial et médian au pli du coude; côté droit, vue antérieure.*

2° ***Nerfs articulaires de Rüdinger.*** — Les *nerfs articulaires de Rüdinger* sont au nombre de *deux* : l'un *supérieur*, l'autre *inférieur*; très grêles mais constants, ils naissent à la partie inférieure du bras et sont destinés à la face antérieure de l'articulation du coude.

Le nerf articulaire supérieur abandonne fréquemment un *rameau vasculaire* à l'artère humérale, et celui-ci se continue même sur le segment initial des deux branches terminales de cette artère (radiale et cubitale).

3° Nerf de la fourche de l'artère humérale. — Ce nerf vasculaire, très grêle, mais relativement long, se détache du tronc du médian, un peu au-dessus du pli du coude, souvent même d'un tronc commun avec un des nerfs articulaires du coude. Il se dirige obliquement en bas, en avant et en dehors, s'engage sous l'expansion aponévrotique du biceps où il atteint le segment terminal de l'artère humérale par sa face antéro-interne, à laquelle il se distribue ainsi qu'à ses deux branches terminales, la radiale et la cubitale (voy. : fig. 340 et 350).

4° Nerf supérieur du rond pronateur. — Le *nerf supérieur du rond pronateur* se détache du médian dans la gouttière bicipitale interne, au niveau de l'épitrochlée ou un peu au-dessous, rarement plus haut; il se dirige obliquement en bas et en dedans et aborde le chef épitrochléen du muscle qu'il pénètre par sa face profonde après s'être divisé en deux ou trois branches; il donne quelques filets très grêles à la face antérieure de l'articulation du coude (Cruveilhier) (voy. : fig. 338 et 340).

5° Tronc commun des nerfs des muscles épitrochléens. — Ce tronc est la plus volumineuse branche collatérale du médian; il naît de la face antérieure du nerf dans la boutonnière du rond pronateur; il se dirige obliquement en bas presque parallèlement au médian; très court, il se divise en quatre branches : *a)* une, courte et grêle, pour le chef coronoïdien du rond pronateur qui l'aborde par sa face antérieure : c'est le *nerf inférieur du rond pronateur*; *b)* une pour *le grand palmaire* qui l'aborde par son bord externe; *c)* une pour le *petit palmaire*; *d)* et une, longue et grêle, qui représente la continuation du tronc pour le *fléchisseur commun superficiel des doigts*; cette branche s'engage avec le médian sous l'arcade de ce muscle et se distribue principalement par des filets étagés à la face profonde de son faisceau épitrochléo-cubital; le chef radial reçoit trois ou quatre filets très grêles directement du médian, pendant son trajet à l'avant-bras, lorsque le nerf est compris dans la gaine du muscle.

Fréquemment l'on observe de nombreuses variations dans l'origine de ces branches; elles naissent parfois isolément du médian (principalement celles du chef radial du fléchisseur commun superficiel et le nerf inférieur du rond pronateur) (voy. : fig. 340) et généralement à des niveaux très rapprochés les uns des autres, entre la boutonnnière du rond pronateur et l'arcade du fléchisseur sublime; souvent aussi elles partent de deux troncs séparés; enfin les deux nerfs du rond pronateur peuvent naître d'un tronc unique.

6° Tronc commun des nerfs des muscles profonds de l'avant-bras. — Ce tronc, presque aussi volumineux que le précédent, se détache de la face interne du médian, un peu au-dessous de celui-ci; il croise la face antérieure de l'artère cubitale et s'engage avec le médian sous l'arcade du fléchisseur sublime; puis il se divise en *trois branches* : *a)* une *externe,* courte, le *nerf du fléchisseur propre du pouce,* qu'il aborde par son versant antéro-interne et très haut; cette branche donne fréquemment le nerf diaphysaire du radius ; — *b)* une *interne,* le *nerf des deux chefs externes du fléchisseur commun profond des doigts,* qui aborde le muscle par sa face antérieure et le pénètre par des rameaux étagés; assez souvent ce nerf est remplacé par deux ou trois rameaux qui naissent isolément du médian dans son trajet entre les fléchisseurs; de ce nerf se détache parfois le nerf diaphysaire du cubitus qui accompagne l'artère de même nom; — *c)* et une *moyenne,* plus volumineuse et plus longue, le *nerf interosseux antérieur.*

Nerf interosseux antérieur ou **nerf du carré pronateur.** — Ce nerf accompagne l'artère interosseuse antérieure, il descend comme elle, appliqué contre la membrane interosseuse dans l'interstice fléchisseur propre du pouce-fléchisseur commun profond; il aborde la face profonde du carré pronateur, auquel il donne plusieurs filets, et se termine à la face antérieure des articulations radio-carpienne et carpiennes.

Dans son trajet, le nerf interosseux antérieur fournit : *a)* quelques filets musculaires, les

uns externes au fléchisseur propre du pouce, les autres internes au fléchisseur commun profond des doigts; *b)* un filet articulaire pour la face antéro-externe de l'articulation du coude (Rüdinger); *c)* des filets ostéo-périostiques aux deux os de l'avant-bras *(nerfs diaphysaires du radius et du cubitus)*; *d)* des filets ligamentaires pour la membrane interos-

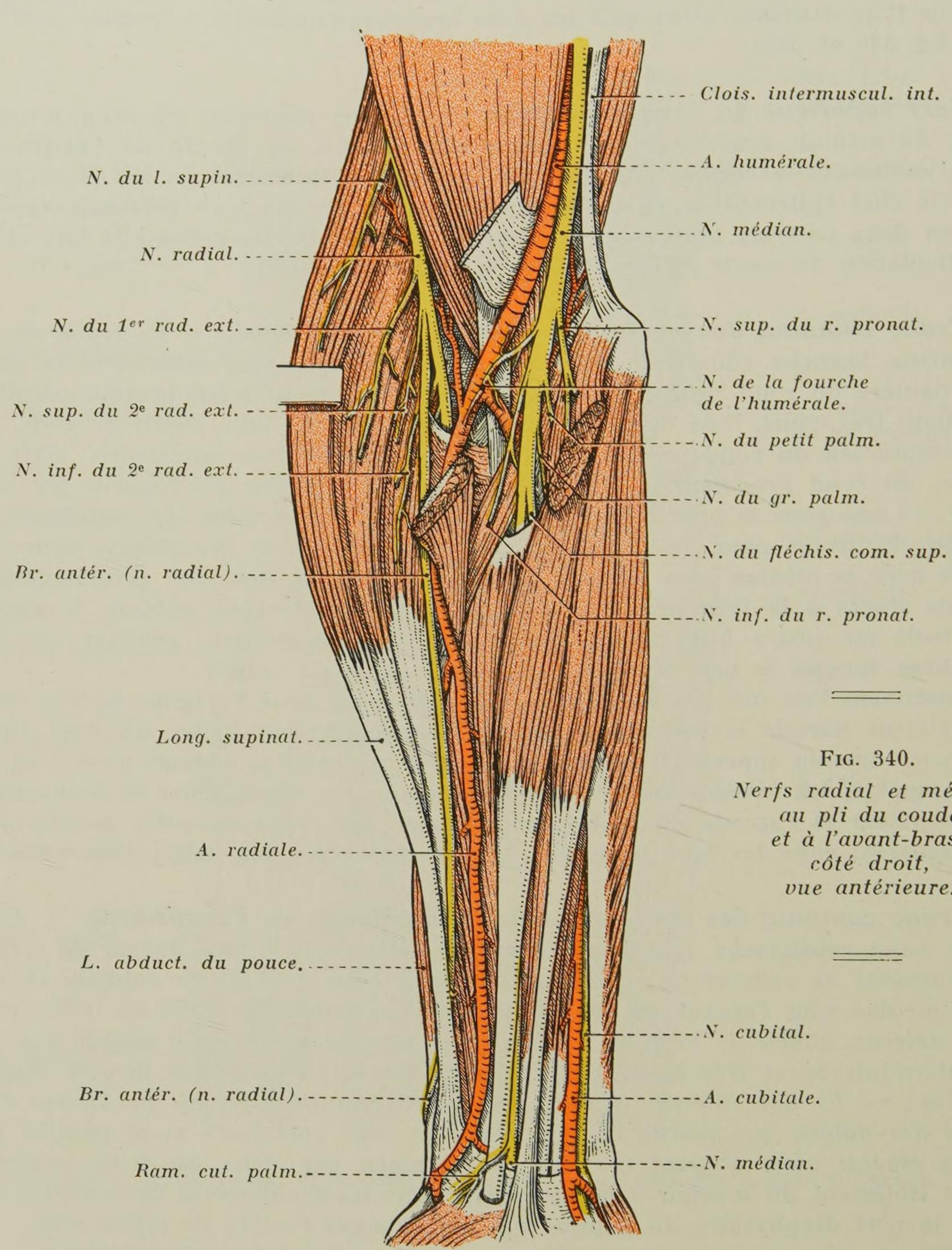

FIG. 340.
Nerfs radial et médian au pli du coude et à l'avant-bras; côté droit, vue antérieure.

seuse; *e)* des filets vasculaires à l'artère interosseuse antérieure; *f)* des filets articulaires postérieurs au poignet; ces filets gagnent la face dorsale de l'articulation radio-carpienne après avoir traversé le ligament interosseux; *g)* et des filets anastomotiques qui traversent cette même membrane pour s'anastomoser avec le nerf interosseux postérieur, branche du radial.

7° **Nerf du fléchisseur superficiel de l'index.** — Le *nerf du fléchisseur superficiel de l'index* est un filet très court, inconstant (moitié des cas : Linell), qui se détache du médian à la partie moyenne de l'avant-bras, il est destiné au ventre inférieur du chef fléchisseur superficiel de l'index, qu'il aborde par sa face profonde. Ce nerf peut être dédoublé (Hovelacque).

8° **Rameau cutané palmaire.** — Le *rameau cutané palmaire* se détache à la partie inférieure de l'avant-bras de la face externe du médian, à 3 ou 4 centimètres au-dessus de l'interligne articulaire radio-carpien; il chemine à l'avant-bras accolé au médian et en dehors de lui; il perfore l'aponévrose antibrachiale entre les tendons du petit et du grand palmaire; devenu superficiel au niveau du talon de la main, il se distribue aux téguments des deux tiers externes de la paume de la main et de la région thénarienne; il s'anastomose avec le filet thénarien de Lejars, issu du radial, et avec les filets terminaux du musculo-cutané (Morestin) (voy. : fig. 341 et 355).

Ce nerf se détache parfois d'un tronc commun avec le filet vasculaire destiné au nerf de la portion palmaire de la radiale.

9° **Nerf de la portion palmaire de la radiale.** — Ce nerf est très grêle, il naît généralement très près du rameau précédent et le plus souvent immédiatement au-dessous de lui; dirigé obliquement en bas et en dehors, il croise superficiellement le tendon du grand palmaire puis il aborde la partie terminale de l'artère radiale par son versant antéro-interne lorsque celle-ci s'incline en dehors pour contourner l'articulation radio-carpienne (P. Allien).

Il se divise en deux branches: l'une, postéro-externe, suit l'artère radiale; l'autre, antéro-interne, accompagne la radio-palmaire à laquelle elle se distribue (voy. fig. 351 et 352).

BRANCHES TERMINALES

Le nerf médian s'épanouit en un bouquet de *cinq branches terminales* que l'on numérote de un à cinq de dehors en dedans : *a)* les trois premières naissent le plus souvent d'un tronc commun appelé *tronc externe* de bifurcation du médian; il est situé en dehors du premier lombrical et il est croisé en avant par l'anastomose entre la cubitale et la radio-palmaire; il donne le rameau thénarien, le collatéral palmaire externe du pouce et l'interosseux du premier espace; — *b)* les deux dernières partent également d'un même tronc : c'est le *tronc interne* de bifurcation du médian; beaucoup plus grêle que le précédent, il est situé entre les tendons fléchisseurs du médius et de l'annulaire, et donne les interosseux du deuxième et du troisième espace (voy. : fig. 341).

Première branche *ou* **rameau thénarien.** — Le *rameau thénarien* (rameau thénarien musculaire ou moteur, pour le distinguer du rameau thénarien sensitif issu du radial) est la plus volumineuse des branches terminales du médian; très court, il décrit un trajet arqué à concavité supérieure; il perfore l'aponévrose de la loge palmaire externe, croise la face antérieure du tendon du fléchisseur propre du pouce et sa gaine, puis il se divise en trois branches terminales en s'engageant dans l'interstice court abducteur — court fléchisseur du pouce. Nerf principal des muscles thénariens, il fournit un rameau à chacun des muscles court abducteur, court fléchisseur (faisceau superficiel) et opposant du pouce; le nerf du court abducteur l'aborde par sa face profonde, les autres muscles sont abordés par leur face antérieure et près de leur bord interne.

Ce nerf abandonne fréquemment un *filet vasculaire* à l'arcade palmaire superficielle.

Il s'anastomose avec le cubital dans l'épaisseur du court fléchisseur du pouce, le faisceau profond de ce muscle étant innervé par la branche profonde du cubital : c'est l'*anastomose de Riche et Cannieu.*

Le croisement du rameau thénarien avec la gaine synoviale du fléchisseur propre du pouce est un rapport d'une importance capitale du point de vue chirurgical; car il explique pour quelle raison le débridement d'un phlegmon de cette gaine ne doit pas consister en une incision de bout en bout mais en deux incisions, l'une digitale, l'autre antibrachiale; ceci afin d'éviter la section de ce nerf qui entraînerait par la suite une paralysie presque totale de la musculature thénarienne.

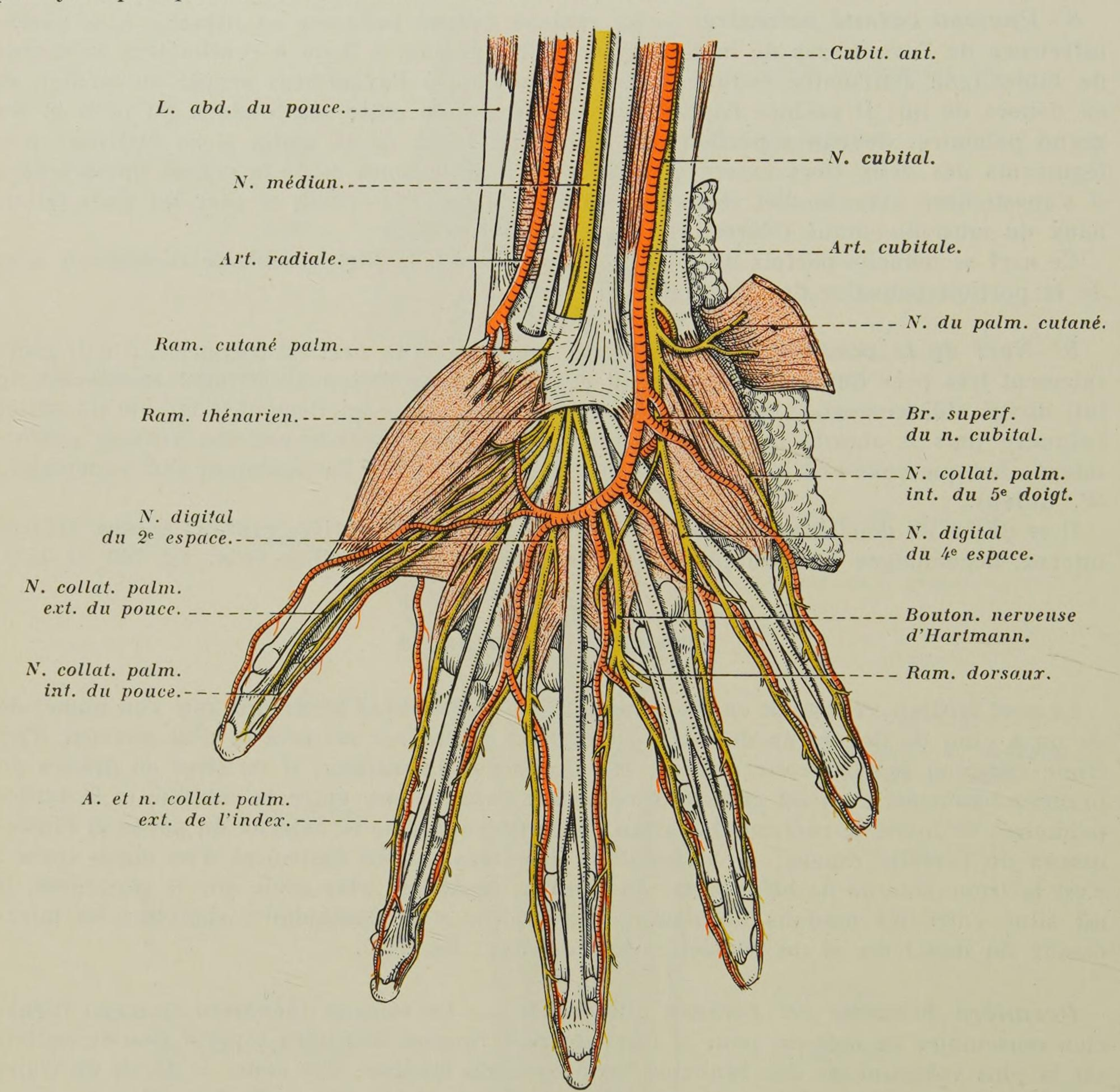

Fig. 341. — *Nerfs et artères de la main; côté droit, vue palmaire.*

Deuxième branche** ou **nerf collatéral palmaire externe du pouce. — La deuxième branche se dirige obliquement en dehors et en bas; elle longe le bord interne du court fléchisseur du pouce, puis croise l'articulation métacarpo-phalangienne de ce doigt et finalement elle se termine par le nerf collatéral palmaire externe du pouce, en se plaçant en dehors du tendon du fléchisseur propre du pouce et en avant de son artère collatérale correspondante; ce nerf se distribue aux téguments du bord externe du pouce et à la pulpe du poucre; accessoirement, il fournit un filet au court fléchisseur du pouce (Chevrier, Dujarier) (voy. : fig. 341).

Troisième branche** ou **nerf interosseux** ou **digital du premier espace. — Ce nerf, très court, est appliqué sur la face palmaire de l'adducteur du pouce; il se divise en avant de ce muscle en deux branches : *a)* l'une externe, le *nerf collatéral palmaire interne du pouce,* qui se distribue aux téguments du bord interne de ce doigt; *b)* et l'autre interne, le *nerf collatérale palmaire externe de l'index;* ce nerf longe le bord externe des tendons fléchisseurs de l'index, puis s'applique sur la face antérieure du premier lombrical auquel il donne un filet *(nerf du premier lombrical)*; puis il longe le bord externe de l'index pour se distribuer aux téguments (voy. : fig. 341).

Quatrième branche** ou **nerf interosseux** ou **digital du deuxième espace. — Cette branche, plus longue que la précédente, croise les insertions métacarpiennes de l'adducteur du pouce; elle longe le versant externe du deuxième lombrical auquel elle donne un filet *(nerf du deuxième lombrical)*; elle se bifurque au niveau de la partie inférieure du deuxième espace interosseux en donnant deux branches : *a)* le *nerf collatéral palmaire interne de l'index*; *b)* et le *nerf collatéral palmaire externe du médius* (voy. : fig. 341).

Cinquième branche** ou **nerf interosseux** ou **digital du troisième espace. — Cette branche suit l'espace interosseux correspondant en avant du troisième lombrical, entre les tendons fléchisseurs du médius et de l'annulaire; elle se divise en deux branches terminales au niveau de la commissure de ces doigts, ce sont : *a)* le *nerf collatéral palmaire interne du médius*; *b)* et le *nerf collatéral palmaire externe de l'annulaire.* Cette branche reçoit à la paume de la main une anastomose du cubital, soit directement de sa branche superficielle, soit indirectement du nerf digital du quatrième espace (voy. : fig. 341).

Fréquemment la terminaison du médian ou sa cinquième branche envoie un *filet vasculaire* à l'arcade palmaire superficielle (voy. : fig. 351).

CARACTÈRES GÉNÉRAUX DES NERFS DIGITAUX

Les trois premiers nerfs digitaux proviennent du médian, le quatrième vient de la branche superficielle du cubital; chacun de ces nerfs descend au devant de l'espace interosseux correspondant, entre les tendons fléchisseurs des doigts, à la face antérieure des lombricaux qu'ils innervent (les deux premiers lombricaux sont innervés par le médian).

Relativement superficiels, ils sont recouverts par l'aponévrose palmaire et par l'arcade palmaire superficielle; les artères digitales issues de cette arcade les accompagnent et tendent à s'enfoncer dans la profondeur, alors que les nerfs deviennent de plus en plus superficiels de haut en bas; assez souvent, ils forment des boucles nerveuses aux artères digitales et plus spécialement le nerf digital du troisième espace : ce sont les *boutonnières d'Hartmann* (voy. : fig. 341).

CARACTÈRES GÉNÉRAUX DES NERFS COLLATÉRAUX PALMAIRES DES DOIGTS

Les nerfs collatéraux palmaires des doigts pénètrent à la racine de chaque doigt sur les côtés des tendons fléchisseurs; ils se plaçent sur les faces latérales des doigts correspondants, en avant des artères collatérales qui sont légèrement sinueuses, alors que le nerf suit un trajet à peu près rectiligne; ils sont destinés aux téguments des doigts. Dans leur trajet les nerfs collatéraux palmaires s'anastomosent entre eux en avant.

Au niveau de l'index, du médius et de l'annulaire, les collatéraux palmaires issus du médian innervent les téguments de la face dorsale des deux dernières phalanges de ces doigts, sauf la moitié interne de celle de l'annulaire (innervée par le cubital) par l'intermédiaire de deux ou trois *rameaux dorsaux* qui contournent les faces latérales des doigts (voy. : fig. 354 et 359).

ANASTOMOSES

Le nerf médian s'anastomose avec les autres branches terminales du plexus brachial.

1° Avec le musculo-cutané : *a)* d'une part, **au niveau du bras,** par une anastomose inconstante, mais généralement importante lorsqu'elle existe, comprise entre le biceps et le brachial antérieur; cette anastomose est en raison inverse du volume de la racine externe du médian; sa direction est également en fonction de l'importance de cette racine; elle va du musculo-cutané au médian, donc oblique en bas et en dedans, quand elle apporte au médian des fibres du tronc secondaire antéro-externe (voy. : fig. 350); par contre, elle va du médian au musculo-cutané, donc oblique en bas et en dehors, quand elle apporte au musculo-cutané des fibres venues de la racine externe du médian; *b)* et d'autre part, **à la région thénarienne,** entre le rameau cutané palmaire et les filets terminaux du musculo-cutané (Morestin).

2° Avec le cubital : *a)* **au bras,** par une anastomose grêle et inconstante qui passe en arrière de l'artère humérale *(anastomose de Villar)*; *b)* **à l'avant-bras,** par un filet qui chemine entre le fléchisseur commun superficiel et le fléchisseur commun profond des doigts, et par la double innervation du fléchisseur commun profond; *c)* et **à la main,** par deux anastomoses, l'une superficielle, constante ; l'autre profonde, inconstante ; l'anastomose superficielle est tendue entre la branche superficielle du cubital et le nerf digital du troisième espace (voy. : fig. 341); l'anastomose profonde ou *anastomose de Riche et Cannieu* est établie entre le rameau thénarien du médian par le nerf du faisceau superficiel du court fléchisseur du pouce et la branche profonde du cubital par le nerf du faisceau profond de ce même muscle; cette anastomose est située entre les deux faisceaux de ce muscle, ou parfois dans l'épaisseur du muscle.

3° Avec le radial : *a)* **au niveau de l'avant-bras,** par l'intermédiaire des deux nerfs interosseux, antérieur et postérieur; *b)* **à la région thénarienne,** entre le rameau thénarien de Lejars et le rameau cutané palmaire; *c)* enfin **au niveau des doigts** (index, médius, annulaire), les rameaux dorsaux des collatéraux palmaires du médian s'anastomosant avec les collatéraux dorsaux du radial (index et médius) et avec les collatéraux dorsaux du cubital (médius et annulaire).

4° Accessoirement, on peut observer à la partie inférieure de l'avant-bras une anastomose entre le rameau cutané palmaire du médian et les filets de la *branche antérieure du brachial cutané interne* (Hovelacque).

VASCULARISATION

L'irrigation artérielle du nerf médian a été particulièrement bien étudiée par Quénu et Lejars (1892), puis par Gérard et par R. Dieulafé (1931).

Dans le *creux de l'aisselle,* le nerf médian reçoit généralement une artère venue de l'axillaire et parfois aussi la terminaison de la branche inférieure de l'artère du V médian.

Au bras, où l'humérale est satellite du nerf médian, toutes les branches artérielles destinées au nerf médian, et au nombre de deux à cinq, proviennent soit directement de l'humérale, soit parfois (artères neuro-musculaires) de ses branches collatérales, près de leurs origines (collatérales internes supérieure et inférieure).

Au pli du coude, elles proviennent soit directement de l'humérale, soit de la récurrente cubitale antérieure.

A l'avant-bras, la plupart des branches sont fournies par l'*artère du nerf médian* ; quelques ramuscules (artères neuro-musculaires) sont fournis par les artères radiale et cubitale.

L'*artère du nerf médian* naît soit directement de la cubitale (moitié des cas), soit parfois de l'interosseuse antérieure ou du tronc des artères interosseuses. Son volume et sa longueur sont très variables. Elle aborde le nerf médian au tiers supérieur de l'avant-bras sous le fléchisseur sublime et, sinueuse, elle accompagne ce nerf jusqu'au poignet; dans son trajet, elle abandonne au nerf médian de trois à cinq artérioles très courtes qui se bifurquent en T en l'abordant; elles fournissent chacune une branche ascendante et une branche descendante.

Au poignet, le nerf médian reçoit des rameaux grêles venus de l'arcade palmaire superficielle et aussi quelques rameaux qui lui sont fournis par les troisième et quatrième artères digitales; enfin l'artère radio-palmaire fournit d'une façon presque constante une artériole au rameau thénarien du médian.

Toutes ces artérioles se ramifient dans le périnèvre du nerf médian en formant un véritable plexus.

PHYSIOLOGIE

Le nerf médian est un *nerf mixte,* moteur et sensitif.

1° **Nerf moteur,** il se distribue : a) aux muscles pronateurs (rond et carré pronateurs) : *b)* à tous les muscles fléchisseurs de la main et des doigts, sauf aux deux chefs internes du fléchisseur commun profond et au cubital antérieur qui sont innervés par le cubital; *c)* à tous les muscles de l'éminence thénar, sauf à l'adducteur du pouce et au faisceau profond du court fléchisseur qui sont innervés par le cubital; *d)* et enfin aux deux premiers lombricaux, les deux derniers étant innervés par le cubital.

C'est le *nerf de la flexion* et de la *pronation.*

La paralysie totale du nerf médian se traduit cliniquement par la diminution de la flexion de la main par suite de la paralysie du grand palmaire, par la perte de la flexion des deux dernières phalanges de l'index et du médius, par paralysie des faisceaux correspondants des fléchisseurs communs superficiel et profond des doigts. Le pouce reste en extension et en adduction du fait de l'intégrité du muscle adducteur du pouce innervé par le cubital dont l'action devient prédominante. Le pouce se place en pseudo-opposition *(signe de Claude et Porak).* L'éminence thénar est considérablement atrophiée. La main prend alors une attitude spéciale dite *main de singe.*

2° **Nerf sensitif,** il innerve les deux tiers externes de la paume de la main, la face palmaire des trois premiers doigts, la moitié externe de la face palmaire de l'annulaire, la face dorsale des deux dernières phalanges de l'index et du médius et la moitié externe de la face dorsale des deux dernières phalanges de l'annulaire (voy. : fig. 357 et 358).

NERF MUSCULO-CUTANÉ

Le nerf musculo-cutané est une des branches terminales du plexus brachial; il dérive, tout comme le médian, de la partie antérieure ou ventrale du plexus, et appartient au *système de la flexion.*

ORIGINE. — Il naît dans le creux de l'aisselle, en arrière du petit pectoral, du tronc secondaire antéro-externe, par bifurcation de ce tronc en musculo-cutané et racine externe du médian (90 % des cas), parfois aussi de la fourche du médian ou du médian lui-même, peu après la jonction de ses deux racines où il devient alors la branche collatérale principale de ce nerf *(grande branche du médian de Wrisberg et Arnold).*

Les fibres qui le constituent proviennent des cinquième et sixième racines cervicales, et parfois aussi de la septième.

CALIBRE. — C'est avec le brachial cutané interne une des branches terminales du plexus brachial les moins volumineuses; son calibre est inversement proportionnel à celui de la racine externe du médian et dépend à l'origine de l'anastomose qu'il reçoit au bras du nerf médian ou qu'il lui fournit (voy. : *Anastomoses du nerf médian*).

TRAJET. DIRECTION. TERMINAISON. — De cette origine le musculo-cutané se dirige obliquement en bas et en dehors dans le creux axillaire et au bras; il croise en avant le tendon du sous-scapulaire; puis il perfore de haut en bas, d'arrière en avant et de dedans en dehors le muscle coraco-brachial, d'où le nom de *nerf perforant de Cassérius* qu'on lui donne parfois (la non perforation du muscle est l'exception); il gagne la loge antérieure du bras où il glisse entre le biceps et le brachial antérieur; puis il atteint la gouttière bicipitale externe entre le biceps et le long supinateur, dans laquelle il chemine verticalement sous l'aponévrose; finalement il perfore l'aponévrose au niveau du pli du coude, en dedans de la veine médiane céphalique; devenu superficiel, il se termine un peu au-dessous du pli du coude en deux branches terminales, l'une antérieure, l'autre postérieure.

RAPPORTS. — Le nerf musculo-cutané occupe successivement : le *creux de l'aisselle,* la *loge antérieure du bras,* la *gouttière bicipitale externe* et la *région du pli du coude* où il est superficiel.

*1° **Dans le creux de l'aisselle,*** le nerf se rapproche de la paroi externe qu'il atteint par la traversée du coraco-brachial (voy. : fig. 293).

Il entre en rapport : *a) en arrière,* avec le tendon du sous-scapulaire qu'il croise obliquement, et plus bas avec le tendon du grand dorsal; *b) en avant,* avec le tendon du petit pectoral et plus en dehors avec le ligament de Gerdy dont le sépare le plus souvent le canal collatéral veineux; *c) en dedans,* il reste très éloigné de la paroi interne du creux axillaire, dont le sépare le reste du paquet vasculo-nerveux axillaire; avec ce dernier, ses rapports sont assez précis; il est situé, à son origine, au-dessus et en dehors du médian, appliqué contre la face externe de l'artère axillaire; il s'écarte à angle aigu de la racine externe du médian et du nerf médian; le musculo-cutané s'éloigne en dehors de l'artère axillaire, alors que le médian s'applique en avant d'elle; en arrière, il reste éloigné du radial qui s'engage dans le triangle huméro-tricipital; en dedans, il est séparé par l'artère axillaire des autres branches du plexus brachial (cubital, brachial cutané interne et son accessoire) et de la grosse veine axillaire (voy. : fig. 343).

Le musculo-cutané croise en avant la circonflexe antérieure ou le tronc commun des artères circonflexes près de son origine; il est lui-même croisé ou recouvert en partie par le canal collatéral veineux (voy. : fig. 295); le tronc commun des veines circonflexes et de la veine humérale externe s'engage en dedans du musculo-cutané entre ce nerf et le médian, pour se terminer dans le canal collatéral veineux; il est accompagné par une petite artériole issue de l'artère du V médian.

Traversée du coraco-brachial. — La traversée du coraco-brachial par le nerf musculo-cutané correspond à la base du creux de l'aisselle ou plus exactement au tendon du grand dorsal.

La *boutonnière du musculo-cutané* est oblique en bas et en dehors; l'artère axillaire et le nerf médian sont situés sur un plan postérieur et interne par rapport au trajet intramusculaire du nerf; la circonflexe antérieure, appliquée contre le col chirurgical de l'humérus, est en dehors du musculo-cutané et un peu au-dessus de sa traversée.

*2° **Au bras,*** le nerf musculo-cutané répond : *a) en arrière,* au brachial antérieur sur lequel il repose; *b) en avant,* au biceps brachial qui le recouvre; le paquet vasculo-nerveux huméral est situé plus en dedans dans le canal brachial de Cruveilhier, donc en rapport éloigné (voy. : *Artère humérale*) (voy. : fig. 336).

*3° **Dans la gouttière bicipitale externe,*** le nerf n'effectue qu'un court trajet et tend à devenir de plus en plus superficiel.

Il est en rapport : *a) en dedans,* avec le tendon du biceps, qui le sépare des vaisseaux huméraux et du nerf médian; *b) en dehors,* avec le long supinateur et le nerf radial qui se divise en ses deux branches antérieure et postérieure, ainsi qu'avec l'anastomose comprise entre la branche antérieure de l'humérale profonde et la récurrente radiale antérieure; *c) en arrière,* avec le brachial antérieur qui le sépare de la face antérieure de l'articulation du coude; *d)* et *en avant,* avec l'aponévrose; quant à la veine céphalique (ou la médiane céphalique) située au-dessus de l'aponévrose, elle reste toujours en dehors du nerf (voy. : fig. 348).

*4° **Au pli du coude,*** le musculo-cutané traverse l'aponévrose pour devenir sous-cutané; ce point varie avec les auteurs; nous estimons que, dans plus des deux tiers des cas, la traversée aponévrotique du nerf se produit au niveau du pli du coude, entre le tendon du biceps en dedans et la veine médiane céphalique en dehors (voy. : fig. 355); parfois, mais plus rarement, elle se produit précocement au bras entre le bord externe du biceps en dedans et la veine céphalique en dehors; exceptionnellement à la partie supérieure de l'avant-bras.

A ce niveau, la partie terminale du musculo-cutané ou sa bifurcation est située dans la fourche des deux médianes, en dehors de la saillie du tendon du biceps.

BRANCHES COLLATÉRALES. — Le musculo-cutané fournit au cours de son trajet *cinq* branches collatérales qui sont : le nerf diaphysaire de l'humérus de Rauber, le nerf du coraco-brachial, le nerf du biceps, le nerf du brachial antérieur et le rameau articulaire antérieur de Rüdinger.

Il fournit également des *filets vasculaires* à l'artère humérale, et des *filets cutanés* aux téguments qui recouvrent la partie supérieure de la face antérieure de l'avant-bras, dans les cas de division tardive du nerf (voy. : fig. 342).

*1° **Nerf diaphysaire de l'humérus.*** — Le *nerf diaphysaire de l'humérus,* signalé par Rauber, est un filet long et grêle qui se détache du nerf à la base du creux de l'aisselle, un peu avant de pénétrer dans le coraco-brachial; ce filet s'accole à l'artère axillaire, à l'humérale, puis à l'humérale profonde; il pénètre le trou nourricier de l'humérus avec son artère homonyme. D'après Lazorthes, qui a donné une minutieuse étude des nerfs diaphysaires des os longs des membres, ce nerf n'existe pas en tant que branche directe du musculo-cutané; il provient de l'anastomose que le musculo-cutané envoie au nerf médian.

*2° **Nerf du coraco-brachial.*** — Le *nerf du coraco-brachial* est très court, mais relativement volumineux; il naît dans le creux de l'aisselle, près de l'origine du musculo-cutané (dans certains cas, même, il peut se détacher du tronc secondaire antéro-externe comme une branche collatérale accolée au musculo-cutané, mais bien distincte cependant); il pénètre le muscle par sa face postérieure un peu au-dessus du point de pénétration du musculo-cutané; il se ramifie à l'intérieur du muscle (voy. : fig. 293 et 342).

Assez souvent, ce nerf est doublé d'un nerf accessoire (1/3 des cas), généralement grêle, qui naît du musculo-cutané au point où celui-ci pénètre le coraco-huméral; très court et rapidement divisé en deux ou trois filets, il se distribue à la partie inférieure du muscle *(nerf inférieur du coraco-brachial)* (voy. : fig. 342).

*3° **Nerf du biceps.*** — Le *nerf du biceps* est la plus volumineuse branche collatérale du musculo-cutané; il naît à quelques millimètres au-dessous de la traversée du coraco-brachial; dirigé obliquement et parallèlement au tronc du nerf, il se divise en *deux*

branches qui pénètrent le muscle par sa face profonde : l'une, interne, grêle, le *nerf de la courte portion*; l'autre, externe, plus volumineuse, le *nerf de la longue portion*; ce dernier est presque toujours accompagné d'une artère bicipitale (voy. : fig. 342).

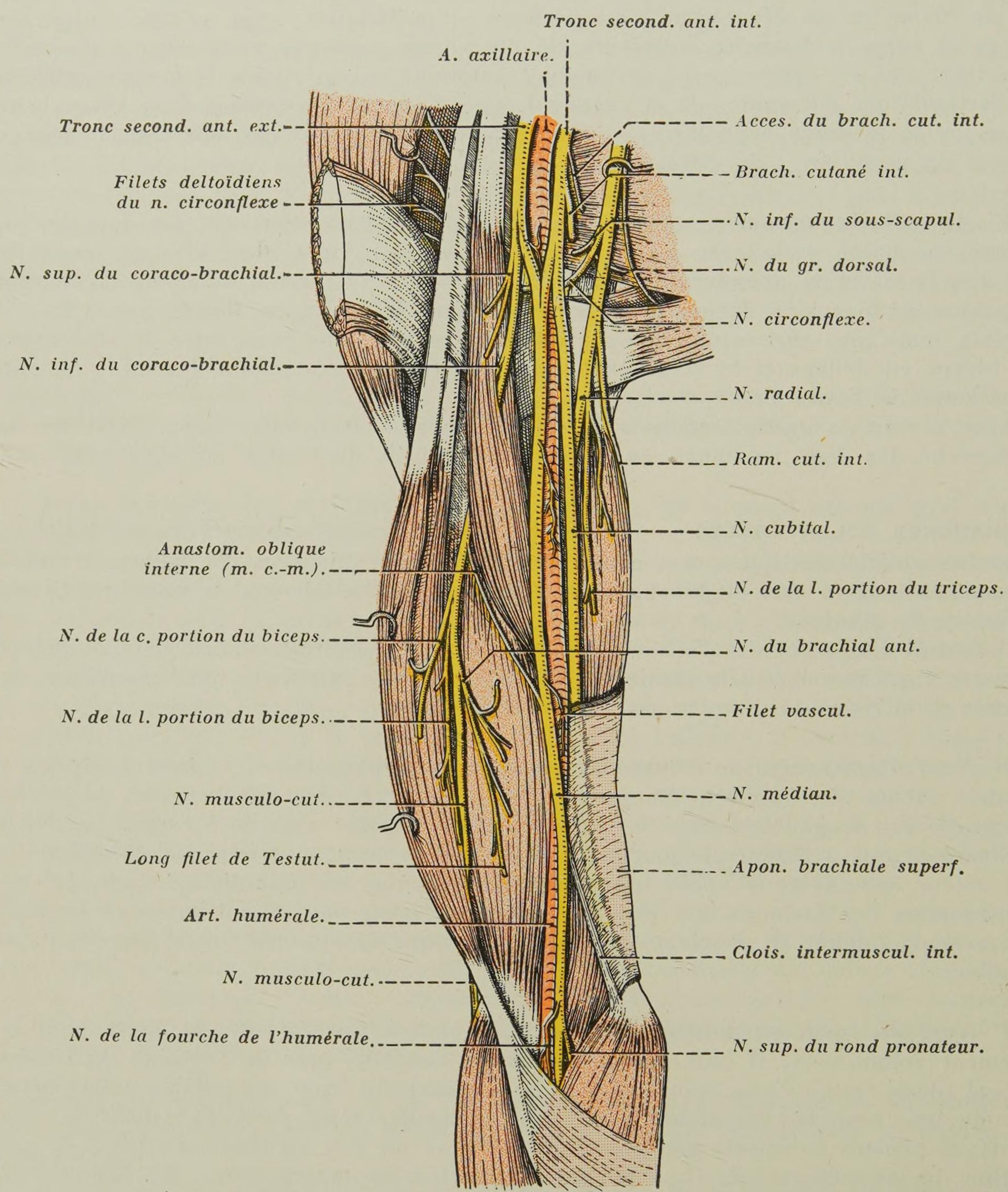

FIG. 342. — *Nerfs du bras, côté droit. Le tronc radio-circonflexe est récliné en bas et en dedans, et le biceps en dehors; le brachial cutané interne et son accessoire ont été supprimés.*

Avant leur pénétration dans le muscle, ces deux branches nerveuses s'anastomosent fréquemment entre elles dans l'interstice biceps-brachial antérieur.

Les nerfs des deux portions du biceps naissent parfois isolément du musculo-cutané.

4° ***Nerf du brachial antérieur.*** — Le *nerf du brachial antérieur* naît du musculo-cutané à la partie moyenne du bras, un peu au-dessous du précédent; il se divise en quatre ou cinq rameaux qui cheminent sur la face antérieure du muscle avant de le pénétrer; parmi ces rameaux l'un d'eux, long et grêle, *le long filet du brachial antérieur de Testut,* descend verticalement jusqu'à la partie inférieure du muscle à laquelle il se distribue (voy. : fig. 342).

5° ***Rameau articulaire antérieur de Rüdinger.*** — Le *rameau articulaire antérieur de Rüdinger* naît, soit directement du musculo-cutané à son entrée dans la gouttière bicipitale externe, soit d'une des deux branches précédentes; il croise la face antérieure du brachial antérieur, longe son bord interne, puis s'insinue sous ce muscle pour se distribuer à la face antérieure de l'articulation du coude.

BRANCHES TERMINALES. — Les branches terminales du musculo-cutané se détachent sous un angle très aigu; elles sont au nombre de *deux* ; l'une, *antérieure*; l'autre, *postérieure*; cette division a lieu tantôt au-dessus et en dedans de la veine médiane céphalique, tantôt au-dessous (voy. : fig. 355).

1° ***Branche antérieure.*** — La *branche antérieure,* la plus volumineuse, s'engage sous la veine médiane céphalique; elle continue la direction du tronc primitif à la face antérieure de l'avant-bras; comprise à peu près à mi-distance entre la veine médiane et la veine radiale superficielle, elle donne chemin faisant des rameaux internes et des rameaux externes; au niveau du poignet, elle abandonne un filet articulaire, le *rameau articulaire de Cruveilhier,* qui perfore l'aponévrose antibrachiale et se distribue à la face antéro-externe de l'articulation radio-carpienne ; ce filet articulaire abandonne quelques filets vasculaires à l'artère radiale (voy. : fig. 355).

Cette branche s'anastomose sur la ligne médiane avec des rameaux du brachial cutané interne; et à sa terminaison, avec le rameau thénarien de Lejars, issu du radial, ainsi qu'avec le rameau cutané palmaire du médian.

2° ***Branche postérieure.*** — La *branche postérieure,* plus grêle, s'engage le plus souvent en avant de la veine médiane céphalique, si bien que cette veine se trouve comprise dans la fourche de division du nerf musculo-cutané; elle se dirige obliquement en bas, en dehors et en arrière, en contournant la face externe de l'avant-bras; elle se résout en quatre ou cinq branches étagées sur la face postéro-externe de l'avant-bras où elle se distribue aux téguments de la région; finalement elle se termine dans les téguments de la face dorsale du poignet (voy. : fig. 356); exceptionnellement, elle atteint la commissure du pouce, où elle s'anastomose avec le nerf interosseux dorsal du premier espace, branche du radial ou ses branches de division (Hédon, Morestin).

Elle s'anastomose avec des rameaux de la branche antérieure, avec le rameau cutané externe du radial, et à la face dorsale de la partie inférieure de l'avant-bras, avec la branche superficielle du radial et la branche cutanée dorsale du cubital.

ANASTOMOSES. — Le musculo-cutané (1) s'anastomose au cours de son trajet :

1° Avec le **médian** : *a)* d'une part, à la partie moyenne du bras par une importante anastomose (60 % des cas); son volume et sa direction sont variables et dépendent du calibre de la racine externe du médian; lorsque la racine externe du médian est grêle, ce sont des fibres d'emprunt du médian que le musculo-cutané restitue par son anasto-

(1) Article à consulter : VALLOIS (HENRI) : Recherches sur le trajet et les anastomoses du nerf musculo-cutané au niveau du bras. *Archives d'Anatomie, d'Histologie et d'Embryologie,* 1922, p. 183.

mose à ce nerf, auquel cas l'anastomose va du musculo-cutané au médian et est oblique en bas et en dedans; c'est l'*anastomose oblique interne* (cas le plus fréquent, deux tiers des cas) (voy. : fig. 342 et 350); lorsqu'au contraire la racine externe du médian est volumineuse, ce sont des fibres du musculo-cutané qui ont emprunté la voie du médian et que celui-ci cède plus bas par cette anastomose au musculo-cutané; en pareil cas l'anastomose va du médian au musculo-cutané; elle est oblique en bas et en dehors : c'est l'*anastomose oblique externe*; l'ensemble musculo-cutané - racine externe du médian et anastomose musculo-cutané-médian forme une vaste boutonnière nerveuse, allongée, qui est traversée par une partie du coraco-brachial. Cette anastomose est comprise entre le biceps et le brachial antérieur; elle peut être double : l'une, supérieure, se détache avant la traversée du coraco-brachial; l'autre, inférieure, plus volumineuse, se détache au-dessous de ce muscle; dans certains cas, cette anastomose fournit le nerf diaphysaire de l'humérus et un ou deux *filets vasculaires* très grêles à l'artère humérale; — *b)* et d'autre part au talon de la main, par l'intermédiaire du rameau cutané palmaire et de la branche terminale antérieure.

2° Avec le **radial** : *a)* dans la partie supérieure de l'avant-bras, au niveau de la saillie de la musculature épicondylienne, par l'intermédiaire du rameau cutané externe du radial et de la branche terminale postérieure (voy. : fig. 355); *b)* à la partie inférieure et dorsale de l'avant-bras, entre la branche superficielle du radial, peu après sa traversée aponévrotique et la branche postérieure du musculo-cutané (Morestin).

3° Avec le **brachial cutané interne,** sur la ligne médiane de l'avant-bras.

4° Et avec le **cubital,** à la face dorsale de la main entre la branche cutanée dorsale du cubital et la branche postérieure du musculo-cutané; nous n'avons jamais observé l'anastomose signalée par Harris entre le nerf du coraco-brachial et le cubital.

VASCULARISATION. — La vascularisation du nerf musculo-cutané a été particulièrement bien décrite par Bartholdy (1897) et par R. Dieulafé (1931). Ce nerf reçoit : *a)* au niveau du *bras,* deux artères nourricières qui se bifurquent en T en abordant le nerf : l'une provient d'une artère musculaire bicipitale; l'autre est fournie directement par l'humérale; — *b)* au niveau du *pli du coude,* deux rameaux artériels qui proviennent, l'un de l'artère récurrente radiale antérieure, l'autre de l'artère du pli du coude de Grüber, lorsque cette dernière existe; — *c)* et à *l'avant-bras,* de fines artérioles très nombreuses séparées par de courts intervalles qui dérivent des artères superficielles (artères cutanées).

PHYSIOLOGIE. — Le nerf musculo-cutané est, comme son nom l'indique, un *nerf mixte,* à la fois moteur (distribution musculaire) et sensitif (distribution cutanée).

1° **Nerf moteur,** il innerve les trois muscles antérieurs du bras : biceps, brachial antérieur et coraco-brachial; c'est le *nerf de la flexion de l'avant-bras sur le bras.*

2° **Nerf sensitif,** il se distribue : *a)* aux téguments de l'avant-bras dans la moitié externe de sa face antérieure, de sa face externe, sauf ceux qui recouvrent la saillie de la musculature épicondylienne innervés par le rameau cutané externe du radial; *b)* et aux téguments du tiers externe de l'éminence thénar (voy. : fig. 353 et 354).

VARIATIONS. — Le nerf musculo-cutané peut n'exister qu'incomplètement; dans ce cas, il se détache le plus souvent du nerf médian près de son origine; au bras, il chemine parallèlement à ce tronc nerveux et près de lui ou bien en décrivant une légère courbe à concavité interne, puis il se jette à nouveau dans ce nerf un peu avant la région du pli du coude; médian et musculo-cutané forment ainsi une boucle nerveuse dans laquelle l'artère humérale s'engage généralement, et toutes les branches collatérales du musculo-cutané se détachent de la branche externe de la boucle.

Plus rarement, le musculo-cutané fait défaut; alors toutes ses branches naissent du médian; parfois cependant le nerf du coraco-brachial se détache de la racine externe du médian.

NERF CUBITAL

Le nerf cubital est une branche terminale du plexus brachial; moins volumineux que le médian et le radial, il est plus volumineux que le musculo-cutané et le circonflexe; à l'égal du médian, il provient de la partie antérieure ou ventrale du plexus brachial, et appartient ainsi au *système de la flexion;* il partage ce rôle avec le médian à l'avant-bras et à la main.

Les fibres qui prennent part à sa constitution dérivent du huitième nerf cervical et du premier nerf dorsal, et parfois aussi du septième nerf cervical.

ORIGINE. — Le cubital naît dans le creux de l'aisselle en arrière du petit pectoral :

a) Le plus souvent, il se détache du *tronc secondaire antéro-interne* par *bifurcation* en racine interne du médian et cubital; sa naissance est située au-dessous de l'origine du brachial cutané interne, en dedans de l'artère axillaire, contre laquelle il est appliqué à son origine, et en dehors de la grosse veine axillaire.

b) Parfois aussi, mais plus rarement, il naît par *deux racines* : α) l'une *principale,* plus volumineuse, dite *racine interne,* dont l'origine est identique à la précédente; β) et l'autre *accessoire,* grêle, dite *racine externe* (*racine externe d'Hirschfeld*); celle-ci provient soit directement du tronc secondaire supérieur, soit de la branche antéro-externe de ce tronc : elle lui apporte des fibres issues du septième nerf cervical; cette racine accessoire s'engage entre l'artère axillaire et le tronc secondaire antéro-interne, puis sous cette dernière pour gagner la racine interne avec laquelle elle se fusionne.

TRAJET ET DIRECTION. — De cette origine, le cubital se dirige obliquement en bas et en dehors dans le creux de l'aisselle; il quitte la base du creux axillaire pour pénétrer avec le paquet vasculo-nerveux du bras dans la loge antérieure du bras; il perfore la cloison intermusculaire interne vers le milieu du bras, chemine verticalement dans la loge postérieure du bras, appliqué contre cette cloison; puis il gagne la gouttière épitrochléo-olécranienne qu'il traverse de haut en bas et d'arrière en avant pour atteindre la loge antérieure de l'avant-bras, où il devient satellite du cubital antérieur jusqu'à son insertion sur le pisiforme au niveau duquel il se termine.

Dans son ensemble le nerf décrit une courbe à grand rayon qui embrasse la face postéro-interne de l'articulation du coude.

TERMINAISON. — Le nerf cubital se termine à la face antérieure du poignet en dehors du pisiforme sur le ligament annulaire antérieur du carpe, en se bifurquant à angle très aigu en deux branches terminales, l'une superficielle, l'autre profonde.

RAPPORTS

Envisagé par rapport à son trajet, le nerf cubital occupe successivement de haut en bas : le *creux de l'aisselle,* la *loge antérieure du bras,* la *loge postérieure du bras,* la *gouttière épitrochléo-olécranienne,* l'*avant-bras,* et le *poignet.*

*1° **Dans le creux de l'aisselle,*** le nerf cubital est un des organes les plus internes du paquet vasculo-nerveux axillaire.

Il répond : *a) en arrière,* et à distance, au sous-scapulaire, plus bas aux tendons du grand dorsal et du grand rond et à la longue portion du triceps; *b) en avant,* au petit pectoral inclus dans un dédoublement de l'aponévrose clavi-coraco-axillaire qui lui forme

sa gaine, au ligament suspenseur de l'aisselle ou ligament de Gerdy, et plus superficiellement au grand pectoral; *c) en dedans,* le cubital suivant l'obliquité du paquet vasculo-nerveux axillaire s'éloigne de plus en plus de la paroi interne du creux axillaire, représentée par le muscle grand dentelé recouvrant la paroi thoracique et son aponévrose; dans un dédoublement de cette dernière chemine verticalement le nerf du grand dentelé (nerf respiratoire externe de Charles Bell); *d) en dehors,* le nerf tend à se rapprocher de la paroi externe constituée par le col chirurgical de l'humérus, la courte portion du biceps et le coraco-brachial (voy. : fig. 343).

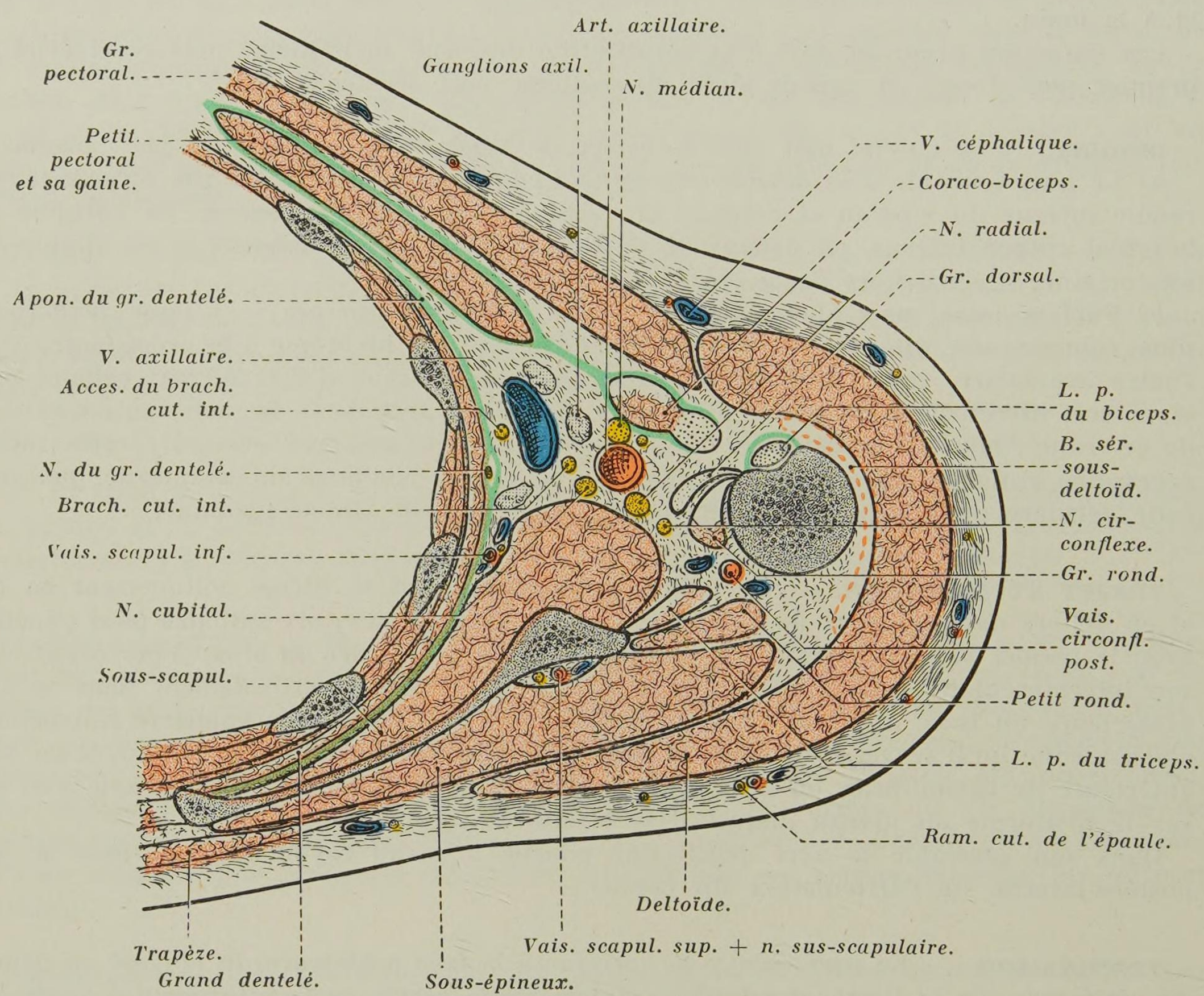

FIG. 343. — *Coupe transversale de l'épaule droite passant par le col chirurgical de l'humérus; segment inférieur de la coupe.*

A la base du creux de l'aisselle, le paquet vasculo-nerveux axillaire se loge dans l'angle dièdre formé par le tendon du grand pectoral et le coraco-brachial, son muscle satellite; le cubital se rapproche ainsi de l'aponévrose de la base du creux axillaire, renforcée en dehors par l'arc brachial de Langer *(armbogen),* contre lequel troncs vasculaires et nerveux sont appliqués lorsqu'ils pénètrent dans le canal brachial.

Dans son trajet axillaire, le nerf cubital se place en dedans de l'artère axillaire; la racine interne du médian abandonne le cubital en croisant la face antérieure de l'artère axillaire, pour rejoindre la racine externe et former le V médian; le nerf médian qui en est issu est tout d'abord externe, puis antérieur par rapport à l'artère; il suit donc un

trajet parallèle au cubital mais sur un plan plus antérieur et plus externe; plus externes encore sont le canal collatéral veineux et le musculo-cutané; celui-ci se dirige en dehors et en bas et va perforer le muscle coraco-huméral.

En dedans, le nerf est longé par la grosse veine axillaire autour de laquelle on rencontre le groupe huméral des ganglions axillaires, et par le brachial cutané interne et son accessoire, situés sur un plan antérieur par rapport au cubital (voy. : fig. 296 *C* et 343).

En arrière, l'artère scapulaire inférieure, branche de l'axillaire, croise perpendiculairement le nerf cubital avant de s'engager dans le triangle omo-tricipital; sur un plan plus postérieur les nerfs du grand rond et du grand dorsal cheminent profondément dans le creux de l'aisselle avant d'atteindre leurs muscles respectifs, et n'entrent qu'en rapport éloigné avec le nerf cubital; le radial qui vient de quitter le circonflexe est sur un plan postérieur et externe; il s'éloigne de plus en plus du cubital pour s'engager plus bas dans le triangle huméro-tricipital (voy. : fig. 293).

2° ***Au bras,*** le nerf cubital occupe la loge antérieure dans sa moitié supérieure, et la loge postérieure dans sa moitié inférieure.

a) **Dans la moitié supérieure,** il est situé avec les éléments du paquet vasculo-nerveux dans le *canal brachial de Cruveilhier*. Ce canal, de forme prismatique triangulaire, est limité : *en arrière,* par la cloison intermusculaire interne qui sépare les vaisseaux et les nerfs de la loge antérieure du bras du vaste interne; *en avant,* par le bord interne du coraco-brachial et par le biceps, dont le bord interne recouvre en partie le paquet vasculo-nerveux; *en dedans,* par l'aponévrose brachiale; et *en dehors,* par le coraco-brachial en haut et par l'interstice biceps-brachial antérieur plus bas.

Le nerf cubital longe le versant postéro-interne de l'artère humérale; il est situé en arrière de la veine humérale interne, dans laquelle vient se jeter la veine basilique à la partie moyenne du bras, après avoir traversé l'aponévrose brachiale; le brachial cutané interne et son accessoire sont situés en haut, c'est-à-dire à la racine du bras, en arrière du cubital, puis, croisant obliquement sa face interne, le brachial cutané interne se place en avant et en dedans de lui au bras avant de perforer l'aponévrose pour accompagner la veine basilique; en dehors du nerf se placent la veine humérale externe et le nerf médian. A la partie supérieure du bras, l'artère humérale apparaît entre deux cordons nerveux, le médian en dehors et en avant, et le cubital en dedans et en arrière (voy. : fig. 207).

Le radial n'occupe que la partie tout à fait supérieure de la région : se dirigeant en bas et en dehors, il s'éloigne de plus en plus du paquet vasculo-nerveux du bras en s'engageant avec l'artère humérale profonde dans le triangle huméro-tricipital, pour gagner la gouttière radiale.

Le nerf cubital, accompagné de la collatérale interne supérieure issue de l'humérale, perfore la cloison intermusculaire interne très près de l'humérus, soit à la partie moyenne du bras, soit plus rarement à l'union du tiers supérieur et des deux tiers inférieurs (voy. : fig. 342).

b) **Dans la moitié inférieure,** le cubital est situé dans un *tunnel fibro-musculaire* vertical, constitué par la cloison intermusculaire interne en avant, les fibres charnues du vaste interne en arrière et latéralement (voy. : fig. 336); à ce niveau, le cubital est appliqué directement contre la cloison intermusculaire interne qui le sépare des vaisseaux huméraux et du nerf médian; en dehors du nerf, au contact de sa gaine, descend un long et grêle filet nerveux, branche indirecte du radial : c'est le *rameau collatéral cubital de Krause*; ce filet issu du nerf supérieur du vaste interne peut être pris à première vue pour une anastomose ou pour une branche collatérale du nerf cubital.

Dans toute l'étendue de son trajet brachial, le cubital est accompagné par l'artère collatérale interne supérieure, branche de l'humérale, et par ses deux veines satellites.

3° ***Au coude,*** le nerf cubital occupe la *gouttière épitrochléo-olécranienne*; c'est le *nerf du coude,* le *nervus ulnaris* (1) de certains anatomistes.

A ce niveau, il devient relativement superficiel; par suite il est exposé aux traumatismes directs et peut être facilement lésé dans les fractures ou dans les luxations du coude; sa compression contre les surfaces osseuses de la gouttière se traduit par une douleur irradiée suivie de fourmillements dans son territoire sensitif (bord cubital de la main et les deux derniers doigts).

Cette gouttière, en forme de dièdre à sinus postéro-interne, est limitée : *en dehors,*

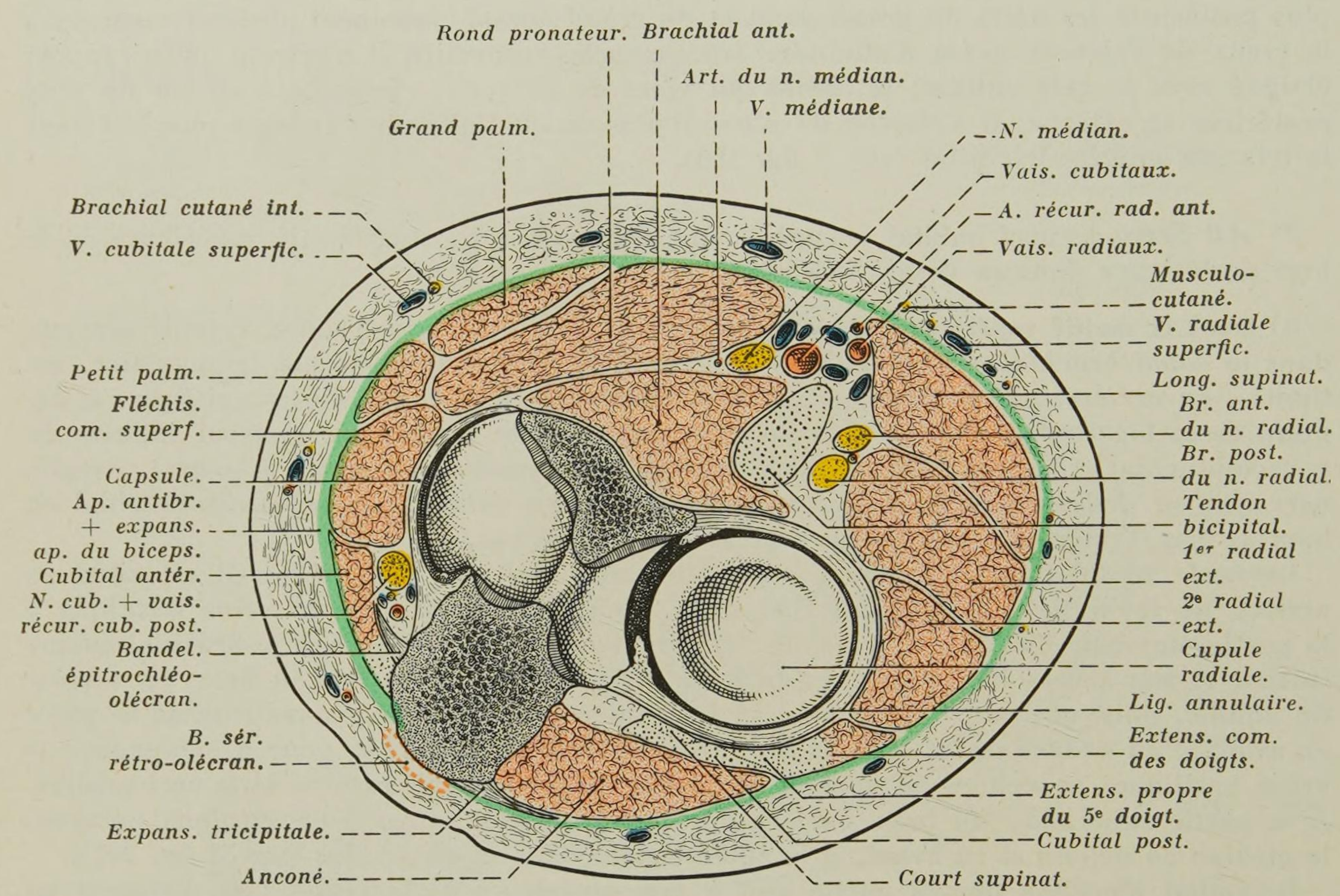

FIG. 344.

Coupe transversale du coude droit passant par l'articulation radio-cubitale supérieure; ***segment inférieur de la coupe.***

par la face interne de l'olécrane et par le faisceau postérieur du ligament latéral interne de l'articulation du coude, qui masque l'interligne articulaire; *en avant,* par la face postérieure de l'épitrochlée, dont le bord libre est parfois recourbé en arrière, transformant ainsi cette face en une gouttière verticale dans laquelle se loge le nerf *(gouttière du nerf cubital* ou *sulcus ulnaris)*; *en arrière* et *en dedans,* cette gouttière est fermée par l'aponévrose antibrachiale très épaisse et renforcée à ce niveau par des fibres transversales épitrochléo-olécraniennes, vestiges du muscle épitrochléo-cubital : c'est la *bandelette épitrochléo-olécranienne*; cette bandelette se continue en bas par une arcade fibreuse unissant entre eux les deux faisceaux du cubital antérieur (voyez ce muscle).

La gouttière est ainsi transformée en un *canal ostéo-fibreux* au niveau duquel on ren-

(1) De *ulna,* coude.

contre le nerf cubital baignant dans du tissu cellulaire lâche, et parfois une petite bourse séreuse facilite le glissement du nerf sur l'articulation du coude ; dans les mouvements de flexion de l'avant-bras sur le bras, le cubital est appliqué contre l'épitrochlée; il est arqué et tordu, mais sans tension; il se trouve par ce fait ni comprimé, ni tiraillé, toutefois l'anse formée par le nerf se porte un peu en dedans dans la flexion (des luxations du nerf cubital ont été observées : Collinet, Villar et Sabotier).

Le nerf cubital est accompagné par l'artère récurrente cubitale postérieure, qui s'anastomose avec les branches postérieures des collatérales internes de l'humérale (voy. : fig. 158, 159 et 337).

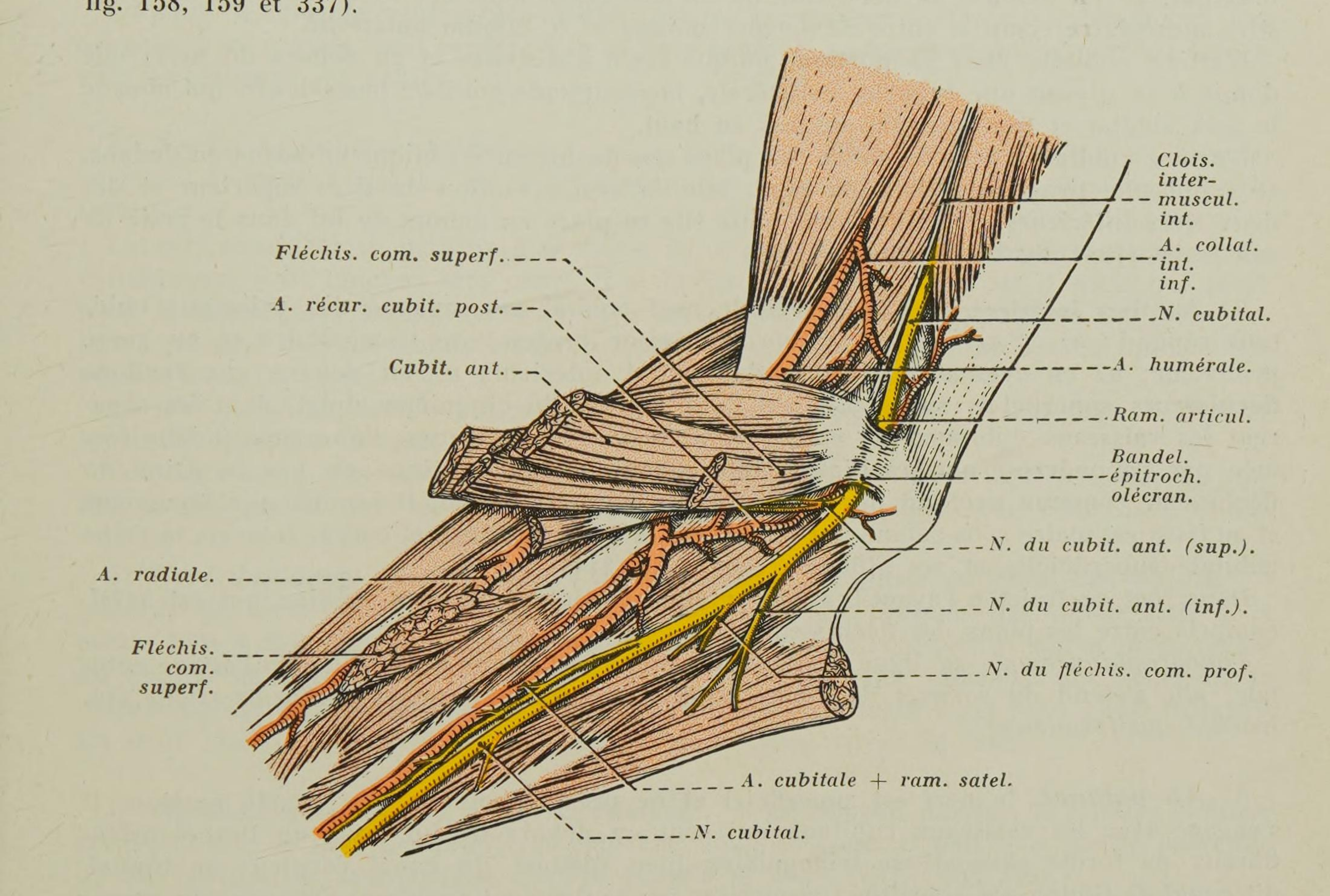

Fig. 345. — *Nerf cubital au coude et au tiers supérieur de l'avant-bras; côté droit, vue interne.* — Le muscle cubital antérieur est représenté sectionné et rabattu pour montrer le passage du nerf cubital de la gouttière épitrochléo-olécranienne à l'avant-bras.

Traversée du cubital antérieur. — A la sortie de la gouttière épitrochléo-olécranienne, le cubital traverse la *fourche musculo-tendineuse* formée par les deux faisceaux du cubital antérieur, pour gagner la loge antérieure de l'avant-bras.

A ce niveau le cubital est logé dans un deuxième *tunnel, ostéo-musculaire,* limité : en *avant,* par le faisceau épitrochléen du cubital antérieur; *en arrière,* par le faisceau cubital de ce muscle; *en dehors,* par la face interne de l'apophyse coronoïde sur laquelle viennent s'insérer les fibres les plus supérieures du fléchisseur commun profond des doigts (voy. : fig. 39); et *en dedans,* par une arcade fibreuse précédemment décrite, située au-dessous de la bandelette épitrochléo-olécranienne et sur la convexité de laquelle le muscle cubital antérieur prend des insertions (voy. : *Cubital antérieur*).

Dans ce trajet, le cubital est accompagné par l'artère récurrente cubitale postérieure et ses veines satellites (voy. : fig. 345).

4° ***A l'avant-bras,*** le cubital chemine dans la partie interne de la loge antibrachiale antérieure; profondément situé au tiers supérieur, il est masqué par la masse charnue des muscles épitrochléens; mais il devient relativement superficiel au tiers inférieur, car à ce niveau les muscles font place à leurs tendons.

a) **Au tiers supérieur de l'avant-bras,** il répond : *a) en arrière,* au fléchisseur commun profond des doigts sur lequel il repose et dans la gaine duquel il est compris; *b) en dedans,* au cubital antérieur qui reste son muscle satellite pendant tout son trajet antibrachial; *c) en dehors,* au bord interne du fléchisseur sublime; *d)* et *en avant,* à l'interstice musculaire compris entre ce dernier muscle et le cubital antérieur.

L'artère cubitale dans sa portion oblique reste à distance et en dehors du nerf; elle donne à ce niveau une branche collatérale, la récurrente cubitale postérieure, qui aborde le nerf cubital et l'accompagne de bas en haut.

L'artère cubitale comprise entre les plans des fléchisseurs, oblique en bas et en dedans, se rapproche progressivement du nerf; elle l'atteint à l'union du tiers supérieur et des deux tiers inférieurs de l'avant-bras; puis elle se place en dehors de lui dans le reste de son trajet (voy. fig. 344 et 306).

b) **Au tiers inférieur de l'avant-bras,** le nerf cubital accompagné des vaisseaux cubitaux répond : *a) en arrière,* au tendon fléchisseur profond de l'auriculaire et au carré pronateur; *b) en dedans,* au tendon du cubital antérieur; *c) en dehors,* aux tendons fléchisseurs superficiels superposés du quatrième et du cinquième doigt, dont les séparent les vaisseaux cubitaux; *d)* et *en avant,* à deux aponévroses, l'une superficielle formée par l'aponévrose antibrachiale, l'autre profonde qui continue en bas la gaine du fléchisseur commun profond des doigts; plus superficiellement, il répond aux téguments et au tissu cellulaire sous-cutané qui renferme des filets du brachial cutané interne, la veine cubitale superficielle et ses affluents (voy. : fig. 244).

Dans tout ce trajet à l'avant-bras, le cubital est éloigné du nerf médian qui est axial, compris entre les plans des fléchisseurs.

Topographiquement, sa ligne repère correspond à la ligne de ligature de l'artère cubitale; elle s'étend du sommet de l'épitrochlée au versant externe du pisiforme *(ligne épitrochléo-pisiformienne).*

5° ***Au poignet,*** le nerf est superficiel et ne présente qu'une très courte portion; il s'engage avec les vaisseaux cubitaux qui sont en dehors de lui dans un tunnel ostéofibreux de forme prismatique triangulaire, bien distinct du canal carpien; ce tunnel, dit *canal de Guyon,* est constitué : *en arrière,* par le ligament annulaire antérieur du carpe; *en avant,* par l'expansion palmaire du ligament annulaire dorsal du carpe renforcé par l'expansion que le cubital antérieur envoie au ligament annulaire antérieur; et, *en dedans,* par le pisiforme qui reçoit l'insertion du tendon du cubital antérieur; le nerf *(et non pas l'artère cubitale)* marque parfois son passage contre la face externe du pisiforme par la présence d'une gouttière verticale : c'est la *gouttière du nerf cubital* (voy. : *Pisiforme*) (voy. : fig. 68 *C,* 282 et 283).

Dans ce canal, le nerf cubital est entouré de tissu cellulaire lâche et de pelotons graisseux qu'une forte pression, exercée avec la pulpe du pouce sur la partie la plus élevée de l'éminence hypothénar, fait apparaître sous la peau en les chassant du canal (Poirier).

BRANCHES COLLATÉRALES

Le nerf cubital ne donne aucune branche collatérale dans son trajet axillaire et brachial; ses branches principales sont : *a)* une *au coude,* le rameau articulaire; *b)* et sept à *l'avant-bras,* à savoir : les nerfs du cubital antérieur, le nerf des deux chefs internes du fléchis-

seur commun profond des doigts, le rameau satellite de l'artère cubitale, la branche cutanée dorsale de la main, le filet cutané palmaire et le nerf de la portion palmaire de la cubitale.

*1° **Rameau articulaire.*** — Le *rameau articulaire* (Cruveilhier) est le plus souvent assez volumineux; il se détache du cubital à son entrée dans la gouttière épitrochléo-olécranienne; relativement court, il se ramifie sur la face postéro-interne de l'articulation du coude à laquelle il se distribue; ce nerf est parfois double.

Lorsque le *muscle épitrochléo-cubital* existe, le rameau articulaire abandonne une branche à ce muscle qu'il pénètre par sa face profonde; plus rarement le nerf du muscle naît directement du cubital.

*2° **Nerfs du cubital antérieur.*** — Les *nerfs du cubital antérieur* sont en nombre variable, de deux à six; on en distingue toujours *deux principaux,* l'un supérieur, l'autre inférieur.

Le *nerf supérieur* se détache à la sortie de la gouttière épitrochléo-olécranienne; assez volumineux, mais toujours très court, il se divise rapidement en 3 ou 4 filets qui pénètrent le muscle par sa face externe pour le faisceau épitrochléen, et par sa face profonde pour le faisceau cubital; parfois aussi il fournit un rameau au muscle épitrochléo-cubital lorsqu'il existe.

Le *nerf inférieur,* très court, naît dans la partie moyenne de l'avant-bras; il pénètre le muscle par son versant postéro-externe.

Ces deux nerfs sont assez souvent dédoublés, et en pareil cas il n'est pas rare de voir l'un de ces quatre nerfs (le second) se détacher du nerf du fléchisseur commun profond.

*3° **Nerf des deux chefs internes du fléchisseur commun profond des doigts.*** — Le *nerf des deux chefs internes du fléchisseur commun profond des doigts* naît à la partie tout à fait supérieure de l'avant-bras, à environ 2 centimètres après la traversée du cubital antérieur; très court, ce nerf se divise en deux rameaux qui abordent le muscle par sa face antérieure, ils se distribuent respectivement à ses deux chefs internes, les deux chefs externes étant innervés par le médian (voy. : fig. 345).

*4° **Rameau satellite de l'artère cubitale.*** — Le *rameau satellite de l'artère cubitale* (Cruveilhier), ou *nerf de Henle,* est constant; long et grêle, il naît à la partie moyenne de l'avant-bras et accompagne l'artère jusqu'à la main (voy. : fig. 345).

Au tiers inférieur de l'avant-bras, ce rameau devient plexiforme et il fournit un *filet cutané* qui perfore l'aponévrose pour se distribuer aux téguments de la partie antérieure et inférieure de l'avant-bras et de la région hypothénarienne; une de ses branches s'anastomose avec un filet du brachial cutané interne *(anastomose de Cruveilhier).*

Parfois l'artère cubitale reçoit *deux rameaux vasculaires*: l'un supérieur, l'autre inférieur.

*5° **Branche cutanée dorsale de la main.*** — La *branche cutanée dorsale de la main* est la plus volumineuse branche collatérale du cubital. Elle se détache du nerf à l'union du tiers inférieur et des deux tiers supérieurs de l'avant-bras; située tout d'abord en dedans du nerf cubital dont elle partage le trajet, elle s'en écarte au niveau du bord supérieur du carré pronateur pour se porter obliquement en bas, en dedans et en arrière; elle contourne le cubitus, passe entre cet os et le tendon du cubital antérieur; puis elle atteint la face dorsale de l'avant-bras où elle perfore l'aponévrose au voisinage de la tête du cubitus entre le tendon du cubital postérieur et le tendon de l'extenseur propre du petit doigt (Luschka); elle devient alors superficielle et se divise aussitôt en *trois rameaux terminaux* interne, moyen et externe qui se placent au dos de la main entre le plan veineux et l'aponévrose (voy. : fig. 320).

a) Le rameau interne se continue par le *nerf collatéral dorsal interne du petit doigt* destiné aux téguments dorsaux et internes de ce doigt.

b) Le *rameau moyen* constitue le nerf *interosseux dorsal du quatrième espace,* qui se subdivise lui-même au niveau de la commissure des deux derniers doigts en *nerf collatéral dorsal externe du petit doigt* et *en nerf collatéral dorsal interne de l'annulaire.*

c) Le *rameau externe* représente le *nerf interosseux dorsal du troisième espace*; comme le précédent, il donne le *nerf collatéral dorsal externe de l'annulaire* et le *nerf collatéral dorsal interne du médius*; tous les deux se distribuent aux téguments de la face dorsale de la première phalange de ces deux doigts, sauf à la moitié externe de la première phalange du médius, qui est innervée par le radial.

Ces rameaux fournissent en outre des filets cutanés à la face dorsale de la main et du poignet.

La branche cutanée dorsale envoie une anastomose à la branche superficielle du nerf radial qui se détache soit directement, soit d'un des deux rameaux précédents (voy. : fig. 335).

*6° **Filet cutané palmaire.*** — Ce nerf est très grêle et inconstant; il ne s'observe que dans un tiers des cas environ.

Son origine est très variable; tantôt, et le plus souvent, il naît à 4 ou 5 centimètres avant la bifurcation du cubital; tantôt au contraire il se détache par un tronc commun avec la branche cutanée dorsale; parfois aussi il naît de la branche superficielle.

Accolé tout d'abord au nerf cubital, il l'abandonne pour traverser l'aponévrose au niveau du bord supérieur du ligament annulaire antérieur du carpe; puis devenu sus-aponévrotique, il chemine verticalement en avant de ce ligament pour se distribuer par deux ou trois rameaux aux téguments de la région hypothénarienne (voy. : fig. 338). Il fournit constamment un rameau au muscle palmaire cutané (voyez ce muscle).

*7° **Nerf de la portion palmaire de la cubitale.*** — Ce nerf généralement très court présente une grande analogie avec le nerf de la portion palmaire de la radiale. Il naît de la terminaison du nerf cubital, parfois même de l'origine de la branche superficielle de ce nerf. Très court, il se divise après un trajet de quelques millimètres en deux branches : l'une, externe, s'engage dans la fourche de division de l'artère cubitale pour aborder celle-ci par sa face antérieure et se continuer sur l'arcade palmaire superficielle; l'autre, interne, aborde la cubito-palmaire qu'elle suit sur sa face antérieure (P. Allien) (voy. : fig. 351 et 352).

BRANCHES TERMINALES

Les branches terminales du cubital sont au nombre de *deux* : la *branche superficielle,* presque exclusivement *sensitive,* et la *branche profonde,* presque exclusivement *motrice.*

*1° **Branche superficielle.*** — La *branche superficielle du cubital* descend verticalement en dedans de l'artère cubitale qui va former l'arcade palmaire superficielle, recouverte par l'aponévrose palmaire interne et par le muscle palmaire cutané jusqu'à la base de l'éminence hypothénar, où elle se divise en deux rameaux.

Elle donne dans son court trajet *une* seule *branche collatérale,* le *nerf du palmaire cutané,* qui se distribue à ce muscle en l'abordant par sa face profonde; il innerve également les téguments de la région hypothénarienne.

Ce nerf naît parfois du cubital un peu avant sa bifurcation, et il constitue alors une branche collatérale de celui-ci (le plus souvent la dernière).

Ses *deux rameaux terminaux* sont : l'un, interne; l'autre, externe.

a) Le *rameau interne* longe l'éminence hypothénar contre le bord externe de l'abducteur du petit doigt, en dedans de la collatérale palmaire interne du cinquième doigt (voy. :

fig. 341), puis il atteint le bord interne de l'auriculaire où il devient *nerf collatéral palmaire interne du petit doigt.*

b) Le *rameau externe* ou *nerf interosseux ou digital du quatrième espace* se dirige obliquement en bas et en dedans; il passe dans la courbe de la vraie cubito-palmaire; il surcroise le tendon fléchisseur du cinquième doigt, puis se termine au niveau de la commissure de l'auriculaire et de l'annulaire, en donnant par bifurcation le *nerf collatéral palmaire externe du cinquième doigt* et le *nerf collatéral palmaire interne de*

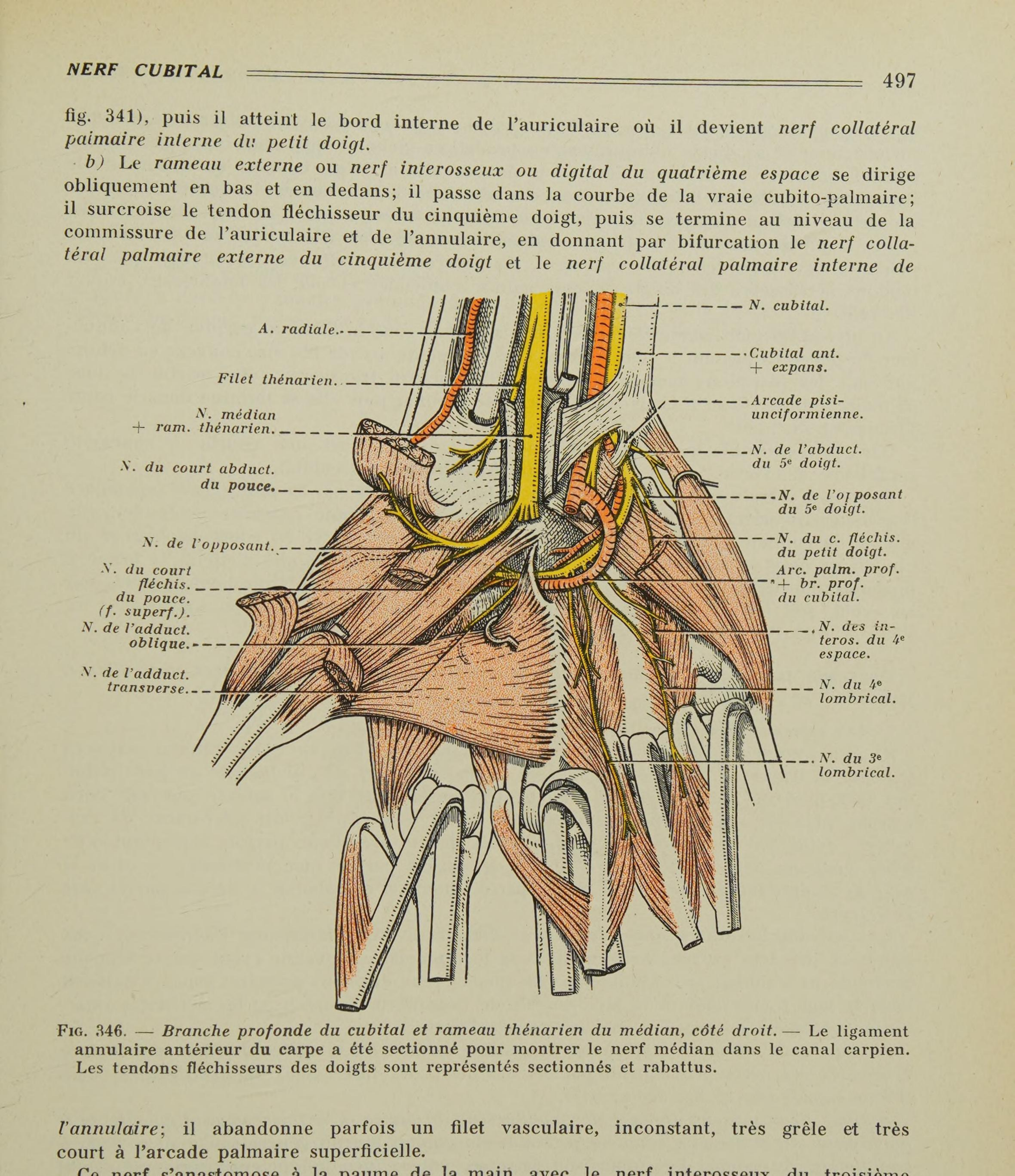

FIG. 346. — *Branche profonde du cubital et rameau thénarien du médian, côté droit.* — Le ligament annulaire antérieur du carpe a été sectionné pour montrer le nerf médian dans le canal carpien. Les tendons fléchisseurs des doigts sont représentés sectionnés et rabattus.

l'annulaire; il abandonne parfois un filet vasculaire, inconstant, très grêle et très court à l'arcade palmaire superficielle.

Ce nerf s'anastomose à la paume de la main avec le nerf interosseux du troisième espace, branche du médian (voy. : fig. 341).

Les nerfs collatéraux palmaires cheminent sur un plan antérieur aux artères digitales correspondantes, et celui du quatrième espace présente parfois une boucle nerveuse pour la deuxième digitale *(boutonnière d'Hartmann).*

2° **Branche profonde.** — La *branche profonde du cubital* s'enfonce dès son origine sous l'arcade pisi-unciformienne sur laquelle s'attachent les muscles court fléchisseur

et opposant du petit doigt; elle pénètre ainsi dans la loge palmaire interne (loge hypothénarienne) et se dirige obliquement en bas et en dehors; elle chemine tout d'abord entre l'abducteur et le court fléchisseur du cinquième doigt, laissant en dehors d'elle l'apophyse unciforme de l'os crochu; elle s'insinue ensuite entre le court fléchisseur du petit doigt et l'opposant, traverse ce dernier muscle puis, devenue transversale, gagne la partie profonde de la loge palmaire moyenne, où elle repose sur l'aponévrose palmaire profonde, les métacarpiens et les interosseux ; elle est recouverte par les tendons fléchisseurs des doigts et leurs gaines synoviales et par les lombricaux (voy. : fig. 346).

Au niveau du troisième métacarpien, elle s'insinue sous le faisceau carpien de l'adducteur du pouce en passant le plus souvent sous une petite arcade fibreuse convexe en dehors qui unit les insertions métacarpiennes de l'adducteur transverse; elle atteint la loge palmaire interne (loge thénarienne) où elle se ramifie; puis elle se termine dans le court fléchisseur du pouce.

Dans son ensemble la branche profonde du cubital décrit une courbe à concavité supérieure et externe : c'est l'*arcade palmaire nerveuse* du cubital.

Dans sa traversée hypothénarienne, elle est accompagnée par la *fausse cubito-palmaire* (Farabeuf, Dujarier); quant à la vraie cubito-palmaire (arcade palmaire profonde), elle naît de la cubitale plus bas que la précédente; elle passe entre le court fléchisseur du cinquième doigt et les tendons fléchisseurs de ce dernier, mais elle n'atteint la branche profonde que dans la région moyenne de la main; elle croise obliquement le nerf, soit en avant, soit en arrière, au niveau du troisième métacarpien, un peu avant qu'il ne s'engage sous l'adducteur du pouce (voy. : fig. 341 et 346).

Dans son trajet, la branche profonde donne des *rameaux musculaires, articulaires, perforants* et *vasculaires.*

1° Les **rameaux musculaires** sont destinés :

a) Aux *muscles de l'éminence hypothénar* (voy. fig. 346 et 347); ceux-ci naissent pendant la traversée hypothénarienne; ce sont : α) le *nerf de l'abducteur du petit doigt,* qui naît près de l'origine de la branche profonde; il aborde le muscle par son bord externe près de ses insertions supérieures; — β) le *nerf du court fléchisseur du cinquième doigt,* qui se détache un peu plus bas que le précédent, parfois cependant d'un tronc commun avec ce dernier; il aborde le muscle par sa face profonde; — γ) et le *nerf de l'opposant du cinquième doigt* (parfois double), qui aborde le muscle par sa face antérieure.

b) Aux *muscles interosseux palmaires* et *dorsaux* des quatre espaces interosseux; ceux des deux derniers espaces naissent dans la loge palmaire moyenne avant que la branche profonde ne s'engage sous l'adducteur du pouce; ceux des deux premiers espaces naissent dans la loge thénarienne à la face dorsale de l'adducteur transverse; les nerfs des interosseux pénètrent les muscles par leur face antérieure.

c) Aux *deux derniers lombricaux* (troisième et quatrième) qu'ils abordent par la face profonde; ces nerfs proviennent parfois des nerfs des interosseux du troisième et quatrième espace (voy. : fig. 346 et 347).

d) Et à *deux muscles thénariens* : l'*adducteur du pouce* et le *faisceau profond du court fléchisseur du pouce.* La branche profonde du cubital fournit généralement deux filets à l'adducteur du pouce, l'un pour son faisceau métacarpien (adducteur transverse), qu'il aborde par sa face dorsale, l'autre pour son faisceau carpien (adducteur oblique); le nerf du faisceau profond du court fléchisseur du pouce doit être considéré comme la terminaison de la branche profonde du cubital; ce nerf s'anastomose avec le nerf du faisceau superficiel issu du médian pour constituer l'*anastomose de Riche et Cannieu* (1).

---

(1) Anatomiste français (1863-1907), fut professeur d'Anatomie à la Faculté de Médecine de Bordeaux.

2° Les **rameaux articulaires** sont des rameaux très grêles qui se détachent de la concavité de l'arcade nerveuse; ils se distribuent aux articulations du carpe.

3° Les **rameaux perforants**, également très grêles, accompagnent les artères perforantes supérieures à travers l'espace intermétacarpien; ils s'anastomosent à la face dorsale de la main avec la partie terminale des nerfs interosseux postérieurs issus du radial.

4° Les **filets vasculaires** généralement très grêles sont au nombre de *deux*; ils sont destinés à l'arcade palmaire profonde qu'ils abordent obliquement de haut en bas et de dedans en dehors par sa concavité et par sa face antérieure (voy. : fig. 352).

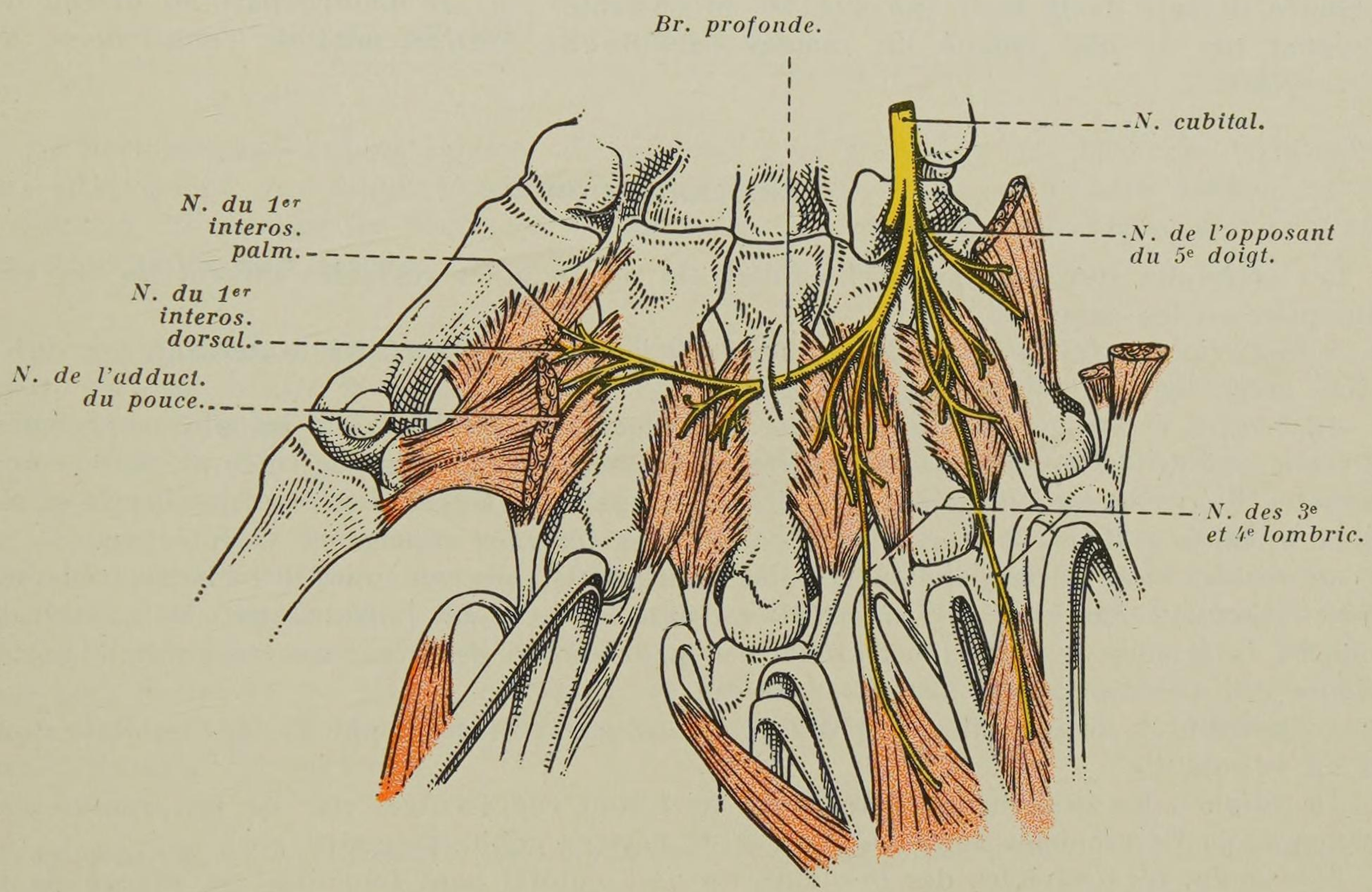

Fig. 347. — *Branche profonde du nerf cubital; côté droit, vue antérieure.*

ANASTOMOSES

Le cubital s'anastomose :

1° Avec le **médian** : *a) au bras,* par une anastomose inconstante et grêle qui glisse en arrière de l'artère humérale : c'est l'*anastomose de Villar*; — *b) à l'avant-bras,* d'une part par la double innervation du fléchisseur commun profond des doigts (anastomose intramusculaire), et d'autre part à la partie supérieure de l'avant-bras, soit directement avec le tronc du cubital, soit indirectement avec le rameau satellite de l'artère cubitale, par une anastomose inconstante qui descend obliquement en bas et en dedans du médian au cubital, entre les fléchisseurs communs superficiel et profond; — *c)* enfin *à la main* : α) l'une *superficielle* établie entre les nerfs interosseux palmaires du troisième et du quatrième espace; cette anastomose est le plus souvent oblique en bas et en dehors et siège tantôt au-dessus, tantôt au-dessous de l'arcade palmaire superficielle (voy. : fig. 341);

β) et l'autre *profonde,* située dans le court fléchisseur du pouce *(anastomose de Riche et Cannieu)* (1).

2° Avec le **radial,** à la *face dorsale de la main* : *a) superficiellement* entre la branche cutanée dorsale du cubital et la branche superficielle du radial ou sa branche interne (nerf digital dorsal du deuxième espace); *b)* et *profondément* par l'intermédiaire des rameaux perforants de la branche profonde du cubital avec les nerfs interosseux dorsaux de Rauber issus du radial.

3° Et avec le **brachial cutané interne** : *a)* d'une part à la face dorsale de la partie inférieure de l'avant-bras, entre un filet terminal de sa branche antérieure et la branche cutanée dorsale de la main (anastomose inconstante) ; *b)* et d'autre part au niveau du poignet par le filet cutané du rameau satellite de l'artère cubitale *(anastomose de Cruveilhier).*

VASCULARISATION

Les artérioles destinées au nerf cubital ont des origines variables suivant les niveaux auxquels on les envisage.

A son origine, c'est-à-dire dans le *creux de l'aisselle,* le nerf reçoit parfois une artériole grêle venue de l'axillaire (Bartholdy).

Au bras, il reçoit quatre à cinq vaisseaux étagés qui proviennent : les plus supérieurs, directement de l'artère humérale (parfois artère neuro-musculaire destinée au nerf et aux muscles de voisinage : brachial antérieur, triceps); les autres, les plus nombreux et les plus inférieurs viennent des artères collatérales internes supérieure et inférieure.

Au coude, c'est-à-dire dans la gouttière épitrochléo-olécranienne, le tronc nerveux est très richement vascularisé; les artérioles supérieures sont fournies par la collatérale interne inférieure, les artérioles inférieures proviennent de la récurrente cubitale postérieure qui accompagne le nerf à ce niveau.

A l'avant-bras, le cubital reçoit des branches grêles fournies par l'artère cubitale dont il est le satellite.

Au poignet, les branches artérielles du nerf sont représentées par de fins ramuscules venus de la terminaison de la cubitale et de l'artère cubito-palmaire

A la main, les artérioles des branches du nerf cubital sont fournies : au niveau de la paume de la main par les deux premières artères digitales et au niveau de la face dorsale par des artères cutanées.

PHYSIOLOGIE

Le nerf cubital est un *nerf mixte,* moteur et sensitif.

1° **Nerf moteur,** il innerve à l'avant-bras le cubital antérieur et les deux chefs internes du fléchisseur commun profond des doigts, et à la main tous les muscles de l'éminence hypothénar; tous les interosseux (palmaires et dorsaux), les troisième et quatrième lombricaux, l'adducteur du pouce et le faisceau profond du court fléchisseur du pouce.

---

(1) Articles à consulter : A. Cannieu : Recherches sur l'innervation de l'éminence thénar par le cubital. *Bulletin de la Société d'Anatomie et de Physiologie de Bordeaux,* 1896, et *Journal de Médecine de Bordeaux,* 1896, p. 377.

Cannieu : Note sur une anastomose entre la branche profonde du cubital et le médian. *Bulletin de la Société d'Anatomie et de Physiologie de Bordeaux,* 1897, p. 339.

Riche : Le nerf cubital et les muscles de l'éminence thénar. *Bulletin et Mémoires de la Société Anatomique de Paris,* 1897, p. 251.

Chevrier : Note sur l'anastomose de Riche et Cannieu. *Bulletin et Mémoires de la Société Anatomique de Paris,* décembre 1904.

Il présente de grandes analogies avec le médian et partage avec ce dernier la *flexion de la main* et *des doigts*; sa section ou sa paralysie entraîne la *griffe cubitale*, c'est-à-dire pour les deux derniers doigts l'extension de la première phalange et la flexion des deux dernières.

2° **Nerf sensitif,** il se distribue : *a)* à l'avant-bras, aux téguments de la partie inférieure et interne de l'avant-bras; *b)* au poignet et à la main, à la peau de l'éminence hypothénar et du tiers interne de la paume de la main, du bord cubital de la main et de la moitié interne de la face dorsale; *c)* et aux trois derniers doigts, au petit doigt à la totalité des téguments, à l'annulaire à la moitié interne de ses faces palmaire et dorsale, et à la moitié externe de la face dorsale de sa première phalange, et au médius à la moitié interne de la face dorsale de sa première phalange (voy. : fig. 353 et 354).

NERF BRACHIAL CUTANÉ INTERNE

Le nerf brachial cutané interne est avec son accessoire une des branches terminales les plus grêles du plexus brachial; il se détache du tronc secondaire antéro-interne au-dessus du cubital; les fibres qui le constituent proviennent du huitième nerf cervical et du premier nerf dorsal.

ORIGINE. TRAJET. TERMINAISON. — Il naît dans le creux de l'aisselle, derrière le petit pectoral, contre la face interne de l'artère axillaire; son origine est comprise entre celle du cubital en bas et en avant, et celle de son accessoire en haut et en arrière.

Il se dirige avec le paquet vasculo-nerveux axillaire obliquement en bas et en dehors; dans la base du creux de l'aisselle il s'engage avec les vaisseaux huméraux, le médian et le cubital, dans la loge antérieure du bras où il chemine verticalement dans le canal brachial de Cruveilhier; vers le milieu du bras, il perfore l'aponévrose brachiale en un point variable, mais assez souvent au même point que la veine basilique; devenu superficiel, il chemine verticalement accolé à cette veine et en dehors d'elle; il se termine un peu au-dessus du pli du coude en se divisant en deux branches terminales, l'une antérieure, l'autre postérieure; parfois sa division est plus précoce et se produit avant qu'il traverse l'aponévrose.

RAPPORTS. — Le brachial cutané interne occupe successivement le *creux de l'aisselle* et le *bras*.

1° ***Dans le creux de l'aisselle,*** le nerf est à son origine profondément situé en dedans de l'artère axillaire, en arrière du petit pectoral qui le sépare du grand pectoral; en dedans il répond aux digitations supérieures du grand dentelé qui recouvrent le gril costal, et dont il est séparé par la grosse veine axillaire.

Pendant le reste de son trajet, il répond : *a) en avant,* au cubital, au petit pectoral et au ligament de Gerdy; *b) en arrière,* aux vaisseaux scapulaires inférieurs, qu'il croise obliquement, et aux muscles sous-scapulaire grand dorsal et grand rond, qui représentent la paroi postérieure du creux de l'aisselle; *c) en dedans,* à la veine axillaire qui le sépare de son accessoire et de la paroi interne du creux axillaire; *d)* et *en dehors,* à l'artère axillaire et au nerf médian qui descend sur la face antérieure de cette artère.

2° ***Au bras,*** le brachial cutané interne présente *deux portions* : l'une *supérieure, profonde* ou *sous-aponévrotique*; l'autre *inférieure, superficielle* ou *sus-aponévrotique.*

a) **Dans sa portion sous-aponévrotique,** le nerf occupe le canal brachial de Cruveilhier et fait partie du paquet vasculo-nerveux du bras. Il longe l'artère humérale en se plaçant en dedans d'elle, tout d'abord sur un plan légèrement postérieur à ce vaisseau, puis sur un plan antérieur, vers la partie moyenne du bras; dans ce trajet, il est accompagné

par la veine humérale interne qui lui offre parfois une boucle veineuse, et il croise le cubital en dedans pour se placer sur un plan antérieur.

Le nerf médian croise la face antérieure de l'artère humérale et reste à distance du brachial cutané interne; son accessoire l'abandonne très tôt; il perfore l'aponévrose brachiale à la racine du bras et chemine superficiellement sur la face interne du bras.

Avant de perforer l'aponévrose brachiale, le brachial cutané interne croise la terminaison de la veine basilique dans la veine humérale interne, de haut en bas et de dedans en dehors; puis il s'insinue sous la veine basilique pour émerger en dehors d'elle au niveau de sa traversée aponévrotique.

Les rapports avec les parois du canal brachial sont les mêmes que ceux du cubital, dont il suit à peu près le trajet (voy. : *Nerf cubital*).

b) **Dans sa portion sus-aponévrotique,** il est appliqué entre la peau et l'aponévrose, et descend verticalement dans le sillon bicipital interne en dehors de la veine basilique (voy. : fig. 336 et 355); il répond au bord interne du biceps sur lequel il est couché et dont il est séparé par l'aponévrose brachiale.

BRANCHES COLLATÉRALES. — Le brachial cutané interne fournit une, deux ou même trois branches collatérales : ce sont les *rameaux cutanés du bras*; ils naissent dans le creux de l'aisselle ou à son entrée dans la loge antérieure du bras; ils perforent l'aponévrose brachiale et se distribuent aux téguments de la base de l'aisselle et de la face interne du bras; le rameau supérieur s'anastomose avec des filets du rameau cutané de l'épaule, issus du circonflexe; le rameau inférieur atteint fréquemment la région du coude; ces rameaux s'anastomosent avec des filets de l'accessoire (voy. : fig. 355).

BRANCHES TERMINALES. — Le brachial cutané interne présente *deux branches terminales,* l'une *antérieure,* l'autre *postérieure.*

1° La **branche antérieure** continue la direction du nerf en suivant la veine basilique au pli du coude; elle croise la médiane basilique soit en avant, soit, le plus souvent, en arrière de ce vaisseau; bien souvent aussi elle se divise au niveau du pli du coude en deux ou trois rameaux, dont les uns sont antérieurs, les autres postérieurs par rapport à la veine; parmi ces rameaux, l'un accompagne souvent la veine médiane *(filet médian)*; l'autre accompagne la veine cubitale superficielle; ils descendent jusqu'au poignet et se distribuent à la peau de la moitié interne de la face antérieure de l'avant-bras.

Cette branche s'anastomose au niveau de l'avant-bras et sur la ligne médiane avec des filets de la branche antérieure du musculo-cutané et au niveau du poignet avec le rameau satellite de l'artère cubitale issu du nerf cubital *(anastomose de Cruveilhier).*

2° La **branche postérieure,** ou **branche épitrochléenne,** est beaucoup plus grêle et moins longue que la précédente; elle se dirige obliquement en bas, en arrière et en dedans; elle passe sous la veine basilique, contourne en écharpe la face interne du coude en passant immédiatement au-dessus de l'épitrochlée (plus rarement au-dessous); elle se ramifie dans les téguments de la face postéro-interne du coude et de la moitié supérieure de l'avant-bras, mais à l'inverse de la précédente, elle n'atteint jamais la région du poignet (voy. : fig. 348).

Cette branche s'anastomose avec des filets du rameau cutané externe du radial.

ANASTOMOSES. — Les deux branches du brachial cutané interne s'anastomosent entre elles au niveau du tiers supérieur de l'avant-bras, par des filets qui contournent le bord interne de l'avant-bras.

Le brachial cutané interne s'anastomose : 1° avec le *musculo-cutané,* sur la ligne axiale de la face antérieure de l'avant-bras; — 2° avec le *cubital* : *a) au poignet,* par l'intermédiaire de l'*anastomose de Cruveilhier*; *b)* et à la *face dorsale de l'avant-bras,* avec la

branche cutanée dorsale de la main (anastomose inconstante); — 3° avec le *circonflexe*, par l'intermédiaire du rameau cutané de l'épaule et du rameau cutané supérieur du bras; 4° avec son *accessoire*, à la face interne du bras; — 5° avec le *radial*, par l'intermédiaire des rameaux cutanés du bras du brachial cutané interne et des branches du rameau

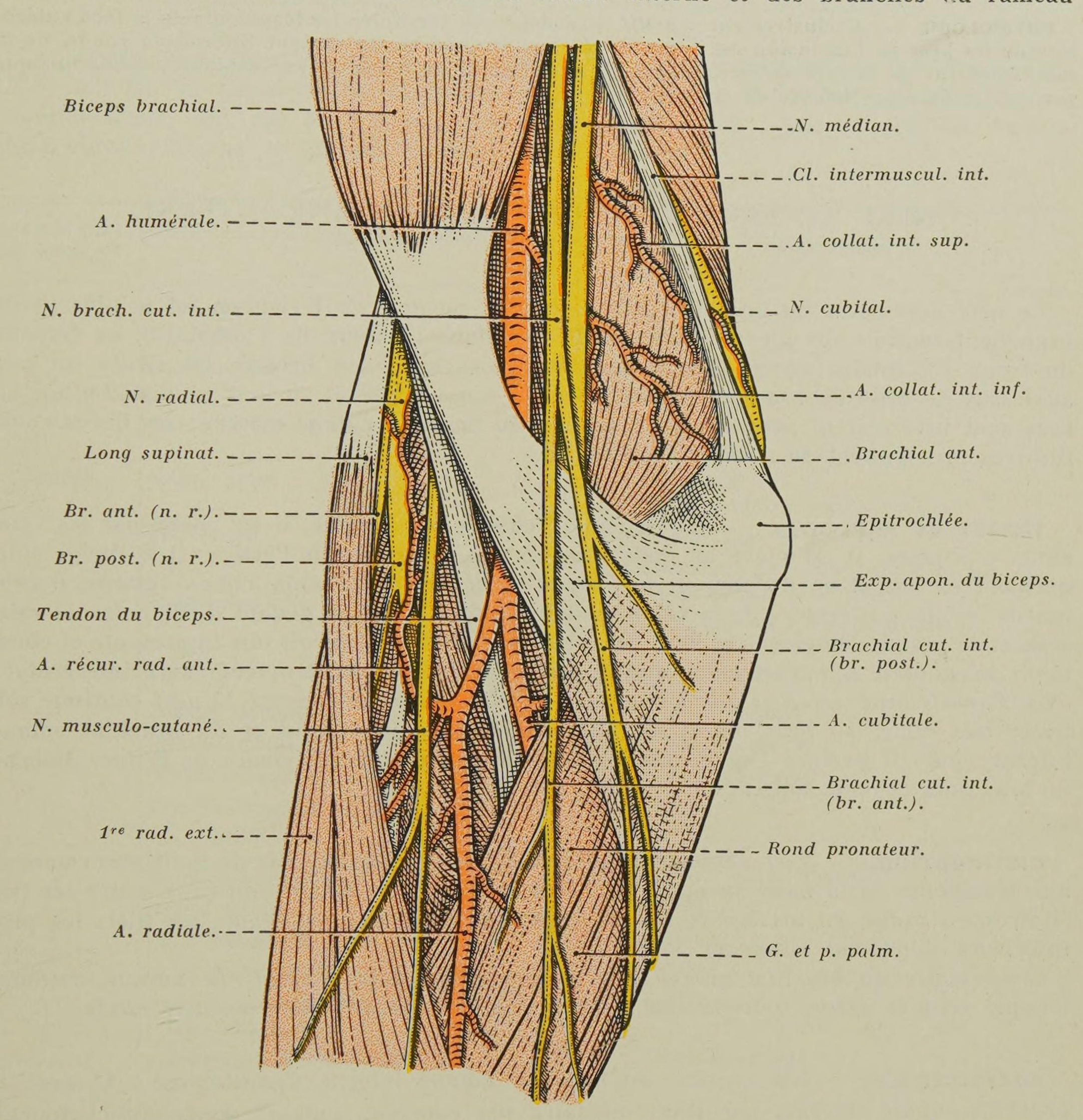

FIG. 348. — *Vaisseaux et nerfs des gouttières bicipitales interne et externe, et bifurcation de l'artère humérale; côté droit, vue antéro-interne.*

cutané interne du radial, ainsi que par l'intermédiaire de la branche épitrochléenne et du rameau cutané externe du radial.

Accessoirement, le rameau palmaire cutané du médian peut s'anastomoser avec des filets terminaux de la branche antérieure du brachial cutané interne.

VASCULARISATION. — Le brachial cutané interne reçoit : *a)* au niveau *du bras* et dans son *segment profond, sous-aponévrotique,* trois ou quatre rameaux venus soit directe-

ment de l'humérale, soit, pour les rameaux les plus inférieurs, de l'artère collatérale interne supérieure; *b)* et dans sa *portion sus-aponévrotique,* de nombreuses artérioles très grêles venues des artères cutanées de la région.

PHYSIOLOGIE. — Exclusivement *sensitif,* il a dans son territoire les téguments de la face antéro-interne du bras (à l'exclusion du territoire de son accessoire), du versant interne du coude, de la moitié interne de la face antérieure et de la face interne de l'avant-bras, empiétant même quelque peu sur la face postérieure de ce dernier.

NERF ACCESSOIRE DU BRACHIAL CUTANÉ INTERNE

Le nerf accessoire du brachial cutané interne, ou *nerf de Wrisberg,* est la plus petite branche terminale du plexus brachial. Il naît dans le creux de l'aisselle et se détache du tronc secondaire antéro-interne du plexus brachial; son origine est située un peu au-dessus de celle du brachial cutané interne; son volume et surtout sa distribution au bras sont inversement proportionnels à ceux du brachial cutané interne; ses fibres constitutives proviennent du premier nerf dorsal.

TRAJET ET RAPPORTS. — Profondément situé à son origine, il est caché par les vaisseaux axillaires; il est placé en dedans et un peu en arrière de l'artère; il se dirige obliquement en bas et en dedans, en se plaçant en dedans du brachial cutané interne, il contourne la face postérieure de la veine axillaire, puis il glisse en dedans d'elle entre ce vaisseau et le grand dentelé; à la base du creux de l'aisselle, il reçoit une importante et constante anastomose qui n'est autre que le perforant latéral du deuxième nerf intercostal : c'est l'*anastomose intercosto-brachiale de Hyrtl*; notablement grossi, le nerf continue son trajet très court au bras, où il est situé en dedans du cubital et du brachial cutané interne; puis il perfore l'aponévrose brachiale à la partie supérieure de la face interne du bras pour devenir superficiel.

DISTRIBUTION. — *Nerf exclusivement sensitif,* il se distribue par de multiples rameaux aux téguments de la base du creux axillaire et de la face interne du bras, entre les territoires du radial en arrière et du brachial cutané interne en avant; ses filets les plus inférieurs dépassent rarement l'épitrochlée.

L'accessoire du brachial cutané interne fournit parfois le *nerf du muscle axillaire* lorsque celui-ci existe (muscle inconstant); dans ce cas il devient un *nerf mixte.*

ANASTOMOSES. — L'accessoire du brachial cutané interne s'anastomose : 1° avec le *brachial cutané interne,* par l'intermédiaire des rameaux cutanés que celui-ci fournit au bras; 2° avec le *circonflexe,* par l'intermédiaire des filets descendants du rameau cutané de l'épaule; 3° avec le *radial,* par l'intermédiaire de son rameau cutané interne; 4° et avec le *deuxième nerf intercostal,* par son rameau perforant latéral; ce nerf lui apporte un contingent important de fibres nerveuses, aussi peut-il être considéré comme une *seconde racine* de l'accessoire du brachial cutané interne.

VARIATIONS. — Le nerf accessoire du brachial cutané interne peut être : a) *double*; b) *absent* et remplacé par le perforant latéral du deuxième nerf intercostal, pour constituer le *nerf intercosto-brachial*; exceptionnellement il est remplacé par le perforant latéral du premier nerf intercostal (Birmingham, Hepburn); enfin l'*anastomose intercosto-brachiale de Hyrtl* peut être double et dans ce cas la seconde anastomose (anastomose inférieure), plus grêle que la précédente, provient du perforant latéral du troisième nerf intercostal.

INNERVATION MOTRICE DU MEMBRE SUPÉRIEUR

L'innervation motrice du membre supérieur provient exclusivement du *plexus brachial,* soit par certaines de ses branches collatérales qui se distribuent aux muscles scapulo-huméraux, soit par ses branches terminales mixtes (c'est-à-dire à l'exclusion du brachial cutané interne et de son accessoire).

TERRITOIRES ET RÉGIONS	MUSCLES	INNERVATION
Epaule.	Deltoïde.	Nerf circonflexe.
	Sus-épineux.	Nerf sus-scapulaire (tronc primaire supérieur).
	Sous-épineux.	Nerf sus-scapulaire (tronc primaire supérieur).
	Grand rond.	Nerf du grand rond (tronc secondaire postérieur).
	Petit rond.	Nerf circonflexe.
	Sous-scapulaire.	Nerf supérieur du sous-scapulaire (tronc primaire supérieur). Nerf inférieur du sous-scapulaire (tronc secondaire postérieur).
Bras.	Biceps brachial.	Nerf musculo-cutané.
	Coraco-brachial.	Nerf musculo-cutané.
	Brachial antérieur.	Nerf musculo-cutané.
	Triceps brachial.	Nerf radial.
Avant-bras.	Rond pronateur.	Nerf médian (deux nerfs).
	Grand palmaire.	Nerf médian.
	Petit palmaire.	Nerf médian.
	Cubital antérieur.	Nerf cubital.
	Fléchisseur commun superficiel des doigts.	Nerf médian.
	Fléchisseur commun profond des doigts.	Nerfs médian et cubital.
	Fléchisseur propre du pouce.	Nerf médian.
	Carré pronateur.	Nerf médian.
	Long supinateur.	Nerf radial.
	Premier radial externe.	Nerf radial.
	Deuxième radial externe.	Nerf radial.
	Court supinateur.	Nerf radial.
	Extenseur commun des doigts.	Nerf radial.
	Extenseur propre du petit doigt.	Nerf radial.
	Cubital postérieur.	Nerf radial.
	Anconé.	Nerf radial.

TERRITOIRES ET RÉGIONS	TERRITOIRES	INNERVATION
Avant-bras.	Long abducteur du pouce.	Nerf radial.
	Court extenseur du pouce.	Nerf radial.
	Long extenseur du pouce.	Nerf radial.
	Extenseur propre de l'index.	Nerf radial.
Main.	Court abducteur du pouce.	Nerf médian.
	Opposant du pouce.	Nerf médian.
	Court fléchisseur du pouce (faisceau superficiel).	Nerf médian.
	Court fléchisseur du pouce (faisceau profond).	Nerf cubital.
	Adducteur du pouce.	Nerf cubital.
	Palmaire cutané.	Nerf cubital.
	Abducteur du petit doigt.	Nerf cubital.
	Court fléchisseur du petit doigt.	Nerf cubital.
	Opposant du petit doigt.	Nerf cubital.
	Lombricaux.	Nerf médian (1er et 2e) et nerf cubital (3e et 4e).
	Interosseux (palmaires et dorsaux).	Nerf cubital (branche profonde).

INNERVATION DES ARTÈRES DU MEMBRE SUPÉRIEUR

L'étude de l'*innervation artérielle des membres* a pris au cours de ces dernières années une grande importance tant du point de vue anatomique que du point de vue chirurgical, du fait que la sympathectomie périartérielle est devenue une intervention courante, et à ce sujet les travaux ou publications de Kramer et Todd (1914), de Seehan Donal (1933), d'Hovelacque, de Lazorthes et de P. Allien sont à retenir dans le domaine anatomique (1).

Les nerfs destinés aux gros troncs artériels des membres (*nerfs* ou *filets vasculaires*) proviennent en général d'un nerf satellite de l'artère (exemple : artère et nerf cubital) ou du tronc nerveux le plus proche (en principe, les filets vasculaires suivent toujours le trajet le plus court pour aborder le vaisseau); ils se détachent soit directement de ce tronc, soit d'une branche collatérale musculaire, articulaire ou osseuse.

Dans la majeure partie des cas, la distribution des nerfs vasculaires est *segmentaire*, avec cependant *chevauchement* constant sur les territoires artériels sus-et sous-jacents, ce qui permet de dire qu'aux frontières anatomiques des gros vaisseaux artériels des membres, leur innervation s'effectue de telle façon que, tout en provenant d'un même nerf, elle est à cheval sur deux segments adjacents.

Chaque artère possède le plus souvent des nerfs vasculaires de *sources multiples*;

(1) Articles et ouvrages à consulter : A. Hovelacque : Le sympathique du membre supérieur. *Annales d'Anatomie pathologique et d'Anatomie normale médico-chirurgicale*, 1929, p. 968.
Lazorthes : Caractères généraux des nerfs vasculaires et lois d'innervation des vaisseaux. *Comptes rendus de l'Académie de Médecine*, 24 novembre 1942.
P. Allien : Pédicules nerveux des artères du membre supérieur. *Thèse de Montpellier*, 1946.
G. Lazorthes : *Le système neuro-vasculaire*. Masson et Cie, éditeurs, Paris, 1949.

signalons aussi un fait anatomique constant : au niveau des bifurcations artérielles, le nerf vasculaire destiné à la partie terminale du tronc artériel se divise en deux filets qui se prolongent respectivement sur les branches terminales, d'où sa dénomination de *nerf de la fourche.*

Enfin, ajoutons que parfois la disposition des filets vasculaires d'un gros tronc artériel est variable d'un sujet à l'autre, voire chez le même sujet, à droite et à gauche, à tel point qu'aucune description générale schématique n'est possible.

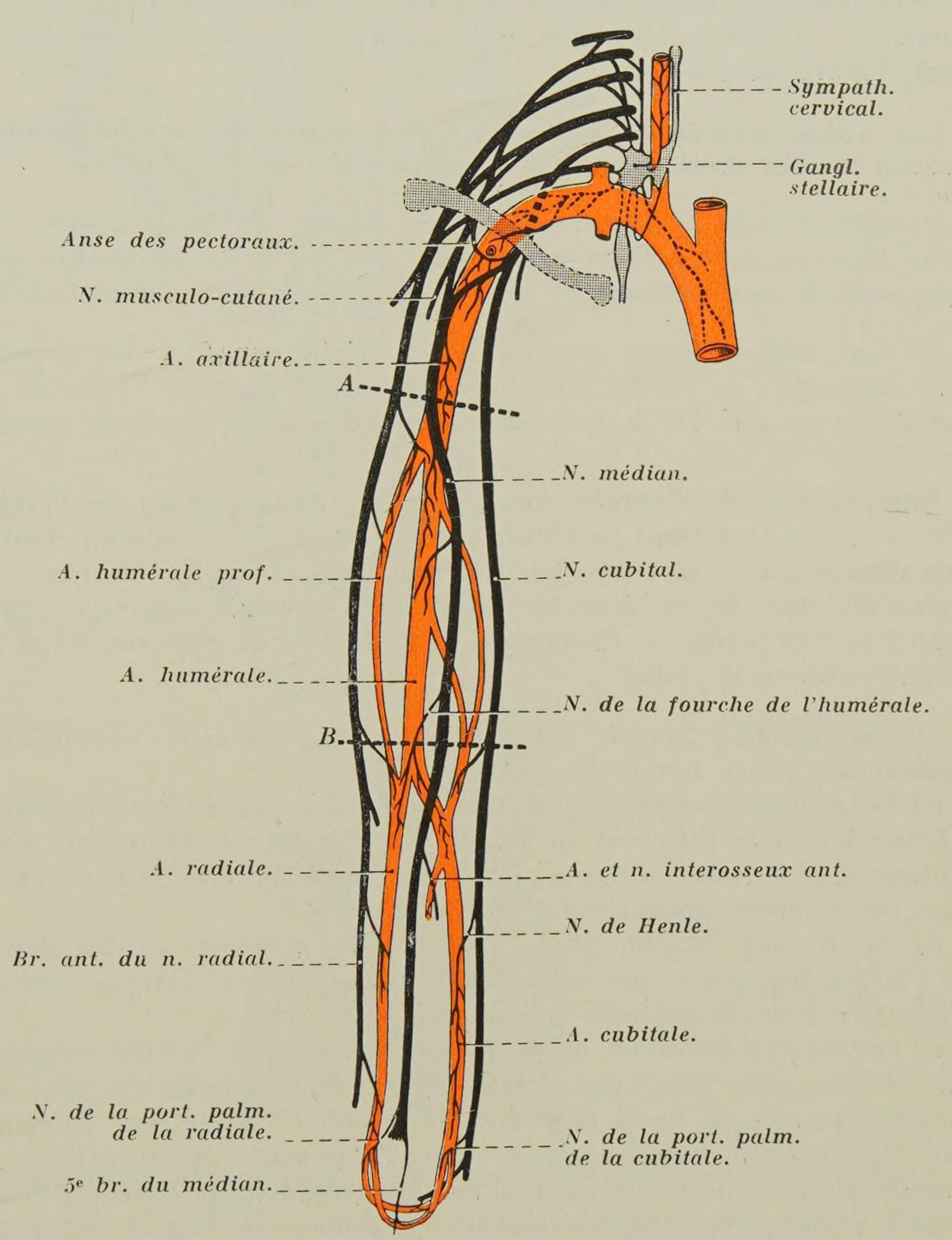

FIG. 349. *Innervation des artères du membre supérieur* (schématique) (d'après G. LAZORTHES). Les traits pointillés correspondent : le supérieur *(A)* à la base du creux de l'aisselle; l'inférieur *(B)* au pli du coude.

Au cours de cet exposé, nous résumerons l'innervation des artères du membre supérieur, en l'envisageant segment par segment et en décrivant la disposition que nous estimons la plus fréquente.

Innervation de l'artère axillaire. — L'innervation de l'artère axillaire provient de *deux sources* : *a)* d'une part, directement de la chaîne sympathique latéro-vertébrale par un filet issu du ganglion stellaire; *b)* et d'autre part, par des filets nerveux d'origine médullaire fournis : les uns par les troncs secondaires du plexus brachial, les autres par des branches collatérales ou terminales de ce plexus, à savoir : par les nerfs des pectoraux et par le médian (voy. : fig. 349).

Le **ganglion stellaire** fournit un *filet nerveux* destiné à l'*artère sous-clavière* et à la partie initiale de l'artère axillaire. Il se détache du versant antéro-externe du ganglion, longe tout d'abord la face postérieure de l'artère, la sous-croise au niveau du défilé inter-scalénique, puis il se termine sur la face antérieure des artères sous-clavière et axillaire, atteignant le plus souvent l'origine de l'artère thoracique supérieure.

Les **nerfs des pectoraux**, ou le plus souvent l'**anse des pectoraux**, fournissent *un* ou *deux minces filets* à la face antérieure de l'artère; un de ces filets, généralement court et grêle, aborde le versant antéro-externe de l'artère, où il se divise en deux rameaux : l'un ascendant, l'autre descendant.

Les **troncs secondaires antéro-interne et antéro-externe du plexus brachial** fournissent chacun un filet grêle et court à la face postérieure de l'artère.

Parfois le **tronc secondaire postérieur** fournit un filet au tiers inférieur de l'axillaire; pour Hovelacque les filets vasculaires nés du tronc secondaire postérieur seraient plus fréquents et plus nombreux que ceux issus des deux autres troncs.

Le **nerf médian** donne peu après son origine un filet qui aborde obliquement par sa face antérieure la partie inférieure de l'artère axillaire pour se continuer sur l'artère humérale; ce filet est à destination beaucoup plus humérale qu'axillaire.

Innervation de l'artère humérale. — L'innervation de l'artère humérale est assurée : *a) principalement* par *trois filets* issus du nerf médian dont le supérieur est à la fois destiné aux artères axillaire et humérale, et dont l'inférieur, le plus volumineux des trois, dit nerf de la fourche de l'artère humérale, partage son innervation avec les branches terminales de l'humérale, la radiale et la cubitale; *b)* et *accessoirement* par les musculo-cutané et radial.

Le **nerf médian** fournit généralement trois rameaux vasculaires (exceptionnellement quatre) à l'artère humérale :

a) Le *rameau supérieur,* que nous avons vu précédemment (voyez plus haut), naît du médian à la base du creux de l'aisselle, en arrière du tendon du grand pectoral; il aborde obliquement l'artère axillaire par sa face antérieure et se continue en se ramifiant sur le tiers ou le quart supérieur de l'artère humérale.

b) Le *rameau moyen,* généralement grêle et court, se distribue à la partie moyenne de l'artère humérale; son importance est en rapport inverse avec celle que prend le filet vasculaire issu du musculo-cutané (voy. : fig. 342).

c) Le *rameau inférieur,* ou *nerf de la fourche de l'artère humérale,* est le plus important de tous et le plus long. Il naît un peu an-dessus du pli du coude et à un centimètre ou deux au-dessous de la naissance de la collatérale interne inférieure, il aborde l'artère par son versant antéro-interne, sous l'expansion aponévrotique du biceps, puis il se ramifie en deux branches terminales au niveau de la division de l'humérale, et chacune d'elles accompagne respectivement les artères radiale et cubitale. Ce nerf se détache parfois d'un tronc commun avec le nerf articulaire supérieur de l'articulation du coude (voy. : fig. 340).

Le **nerf musculo-cutané** abandonne un filet vasculaire à la partie moyenne de l'artère humérale qu'il aborde par sa face antérieure. Assez souvent ce rameau vasculaire se détache de l'*anastomose musculo-cutané-médian,* et parfois aussi d'un tronc commun avec le nerf diaphysaire de l'humérus.

Le **nerf radial** fournit parfois, au tiers supérieur de l'artère humérale, un filet vasculaire commun au tronc artériel et à sa branche collatérale, l'artère humérale profonde; ce filet se distribue à la face postérieure de l'artère humérale.

Innervation de l'artère humérale profonde. — L'artère humérale profonde reçoit généralement deux à trois filets du *nerf radial,* mais ceux-ci naissent le plus souvent des branches collatérales du tronc nerveux; le rameau le plus supérieur est commun au tronc de l'artère humérale et à l'humérale profonde (voyez plus haut).

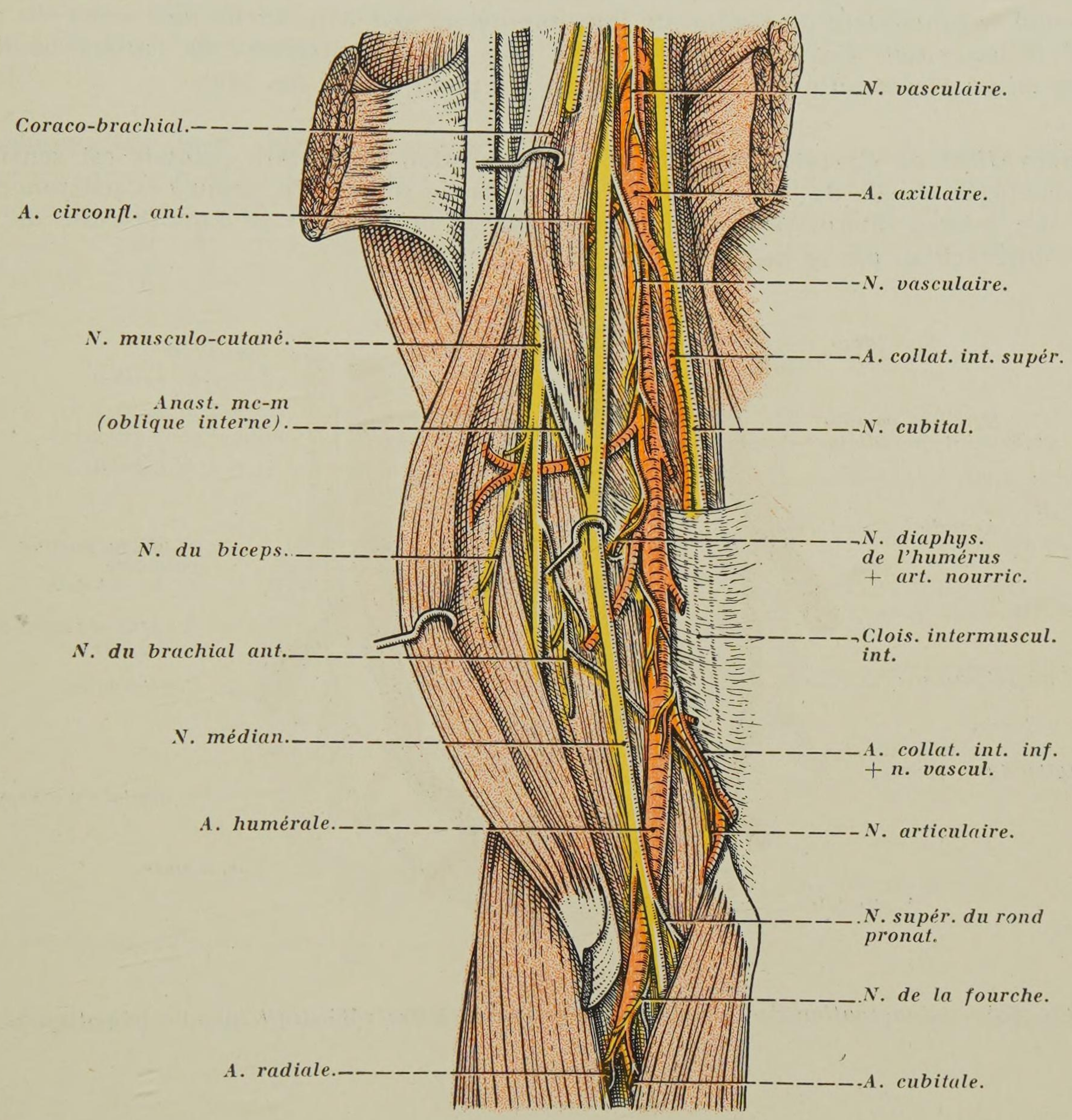

FIG. 350. — *Artère humérale et nerfs du bras* (nerfs vasculaires); *côté droit, vue antérieure* (d'après G. LAZORTHES).

Innervation de l'artère radiale. — L'innervation de l'artère radiale est assurée par deux nerfs : *a)* le *médian* pour la partie initiale de l'artère, c'est-à-dire depuis son origine jusqu'à la naissance de la récurrente radiale antérieure; *b)* le *radial* pour le reste de son trajet antibrachial.

Le **nerf médian** participe à l'innervation de l'artère radiale par l'intermédiaire de la branche de division externe du nerf de la fourche de l'artère humérale; ce nerf se ramifie sur la face antérieure de l'artère radiale et ne dépasse que rarement l'origine de sa première branche collatérale, la récurrente radiale antérieure.

La **branche antérieure du nerf radial** fournit généralement deux filets à l'artère radiale, mais ceux-ci sont variables dans leur disposition : *a)* le *rameau supérieur,* inconstant, se détache du tronc nerveux à la partie moyenne de l'avant-bras, au niveau des insertions radiales du rond pronateur; oblique en bas et en dedans, il aborde l'artère par sa face antérieure; — *b)* le *rameau inférieur* se détache au tiers inférieur de l'avant-bras, un peu avant le croisement du tendon du long supinateur par la branche antérieure du nerf radial; il longe tout d'abord la face externe, puis la face antérieure de l'artère où il se ramifie en un plexus au niveau de la gouttière du pouls (voy. : fig. 349).

Innervation de l'artère cubitale. — L'innervation de l'artère cubitale est sensiblement analogue à celle de l'artère radiale : *a)* sa partie supérieure, jusqu'à la naissance du tronc des artères interosseuses, est innervée par le *médian*; *b)* et dans le reste de son trajet antibrachial, par le *nerf cubital.*

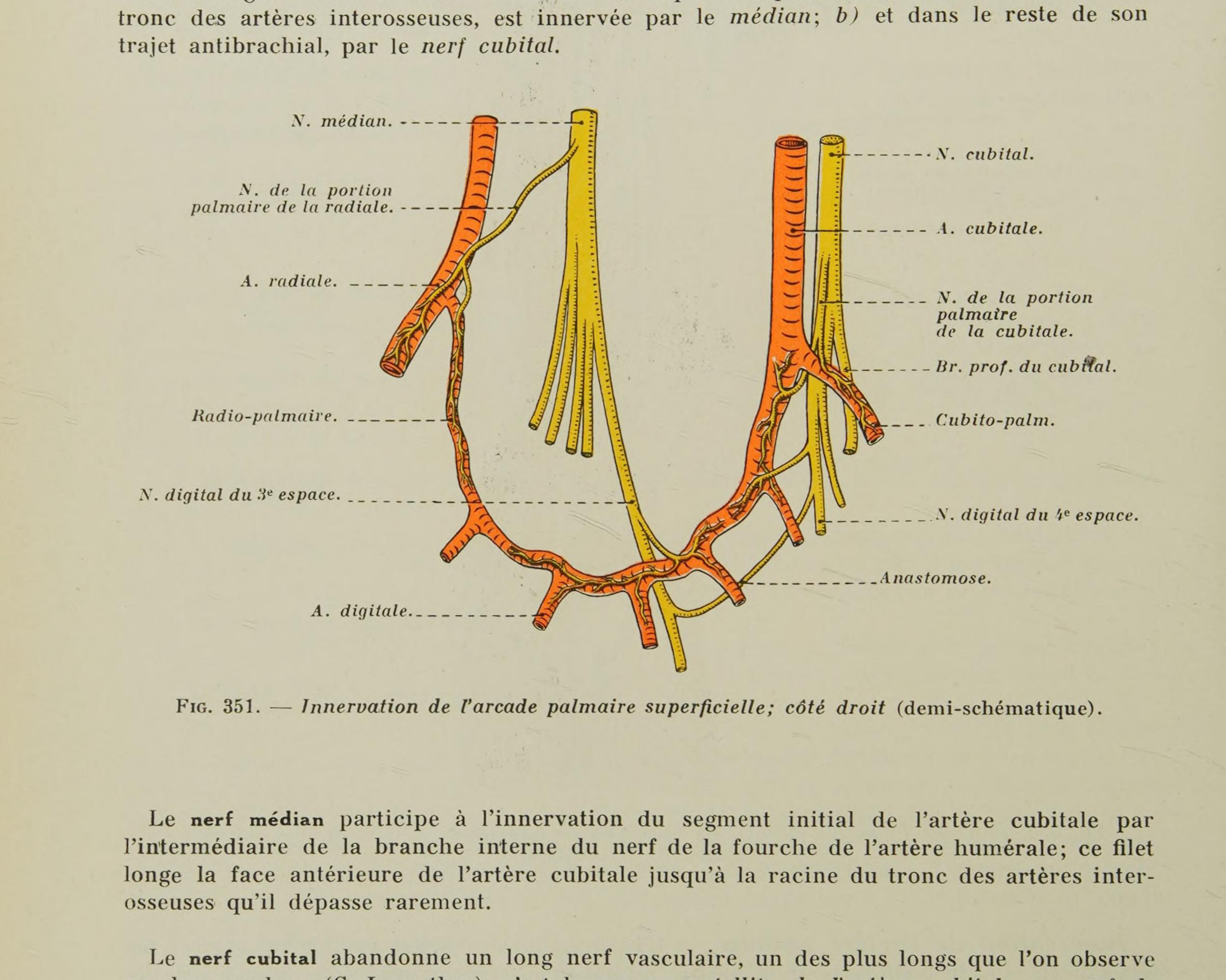

FIG. 351. — *Innervation de l'arcade palmaire superficielle; côté droit* (demi-schématique).

Le **nerf médian** participe à l'innervation du segment initial de l'artère cubitale par l'intermédiaire de la branche interne du nerf de la fourche de l'artère humérale; ce filet longe la face antérieure de l'artère cubitale jusqu'à la racine du tronc des artères interosseuses qu'il dépasse rarement.

Le **nerf cubital** abandonne un long nerf vasculaire, un des plus longs que l'on observe sur les membres (G. Lazorthes), c'est le *rameau satellite de l'artère cubitale* ou *nerf de Henle*; né le plus souvent à l'union du tiers supérieur et des deux tiers inférieurs de l'avant-bras, ce filet sinueux serpente sur l'artère cubitale en lui fournissant par ses collatérales une riche innervation; il se termine au niveau du poignet et parfois à la main sur l'arcade palmaire superficielle (voy. : fig. 345 et 349).

Ce nerf est parfois dédoublé en *deux rameaux* : l'un supérieur, l'autre inférieur (voy. : *Branches collatérales du nerf cubital*).

Innervation des artères interosseuses. — Le tronc des artères interosseuses reçoit parfois un filet très court issu soit directement du *nerf médian,* soit de l'origine du *nerf interosseux antérieur.*

1° L'*artère interosseuse antérieure* est innervée exclusivement par un ou plusieurs filets vasculaires issus du nerf interosseux antérieur.

2° L'*artère interosseuse postérieure* est innervée par un ou deux filets venus soit directement du nerf interosseux postérieur, soit de l'un des nerfs de l'extenseur commun des doigts.

Innervation des arcades palmaires. — Formées par des anastomoses entre les artères radiale et cubitale, et leurs branches collatérales radio- et cubito-palmaires, les arcades palmaires reçoivent leur innervation des *nerfs médian* et *cubital,* et les filets vasculaires qui leur sont destinés abordent les arcades par la concavité sur leur face antérieure (voy. : fig. 351 et 352).

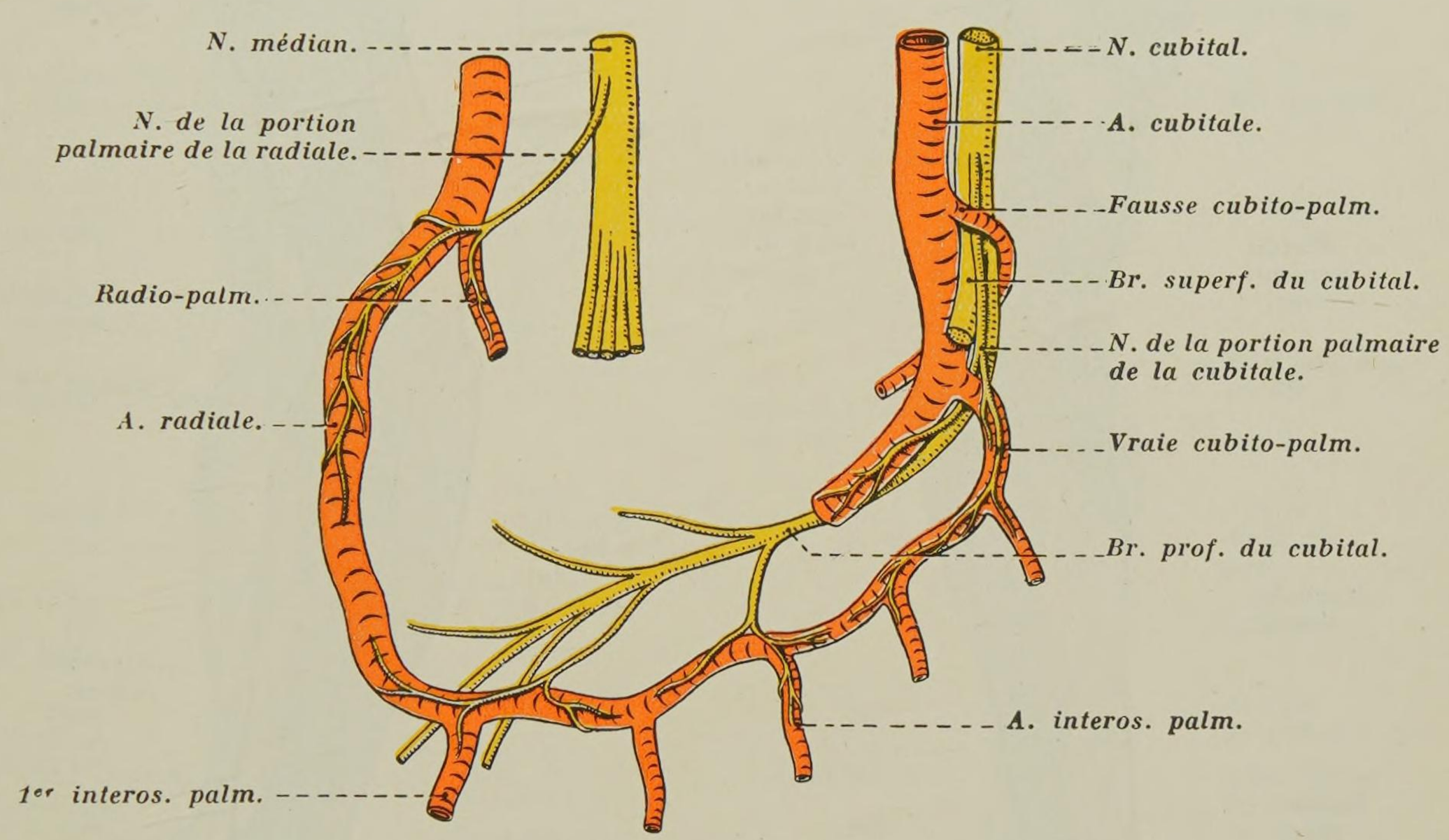

FIG. 352. — *Innervation de l'arcade palmaire profonde; côté droit* (demi-schématique).

1° L'**arcade palmaire superficielle** reçoit *trois filets* vasculaires constants qui sont : *a)* un filet issu du nerf de la portion palmaire de la radiale et qui accompagne l'artère radio-palmaire; *b)* un filet très grêle qui se détache, soit de la terminaison du nerf médian, soit du rameau thénarien, soit enfin de sa cinquième branche de division terminale (nerf digital du troisième espace); *c)* et un filet issu du nerf de la portion palmaire de la cubitale.

L'arcade palmaire superficielle reçoit parfois, par sa face antérieure, un filet très grêle, inconstant, venu du nerf digital du quatrième espace, branche du cubital.

2° L'**arcade palmaire profonde** tire son innervation de *quatre filets* vasculaires très grêles et très courts : *a)* à ses extrémités, elle reçoit un filet venu des nerfs de la portion palmaire de la radiale et de la portion palmaire de la cubitale; *b)* et à sa partie moyenne, deux filets venus de la branche profonde du cubital (voy. : fig. 352).

INNERVATION SENSITIVE CUTANÉE DU MEMBRE SUPÉRIEUR

Les téguments du membre supérieur sont innervés par certaines branches du plexus cervical superficiel, par toutes les branches terminales du plexus brachial et par le deuxième nerf intercostal *(anastomose de Hyrtl)*.

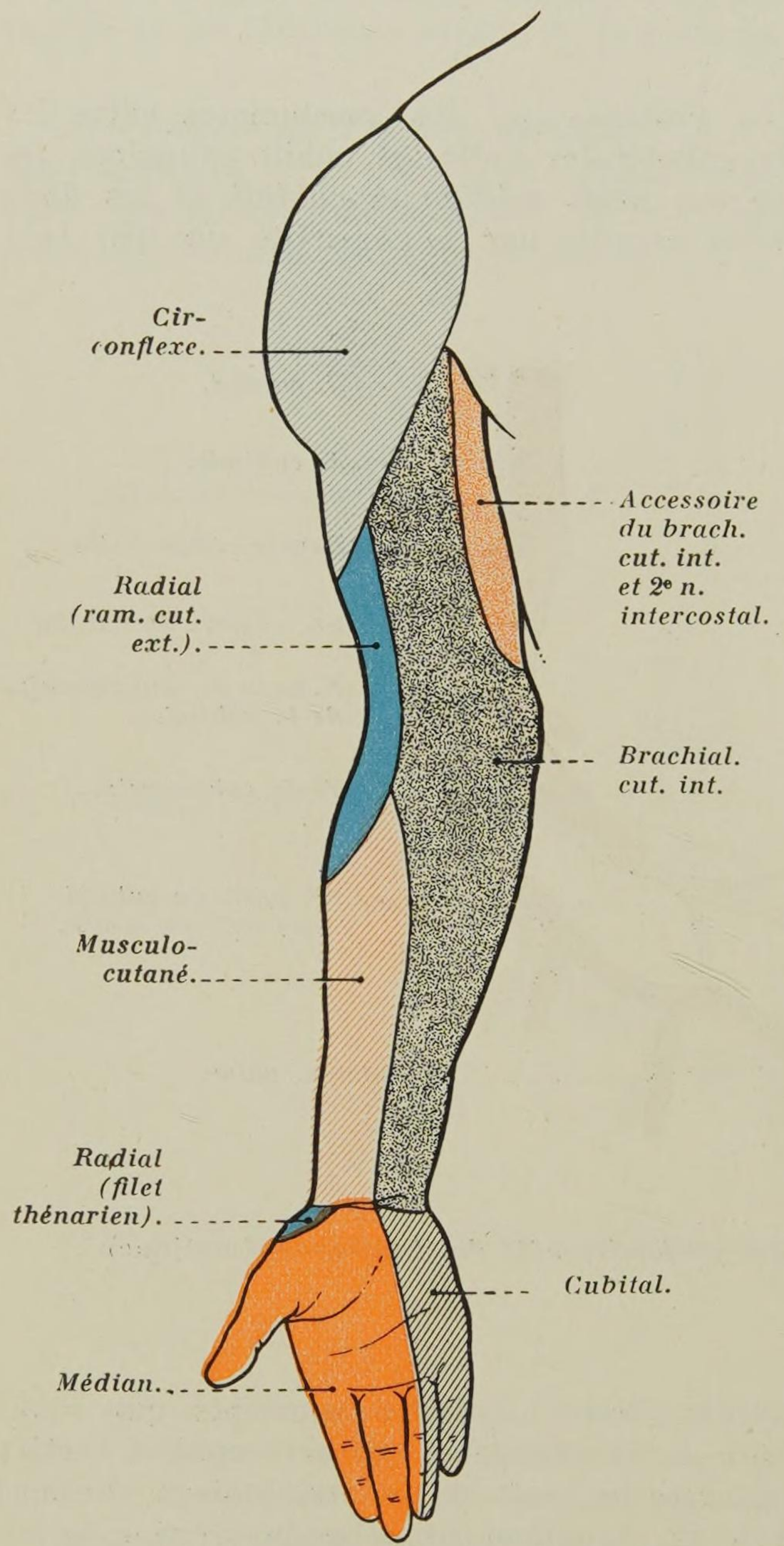

Fig. 353. — *Territoires sensitifs cutanés du membre supérieur droit; face antérieure* (schématique).

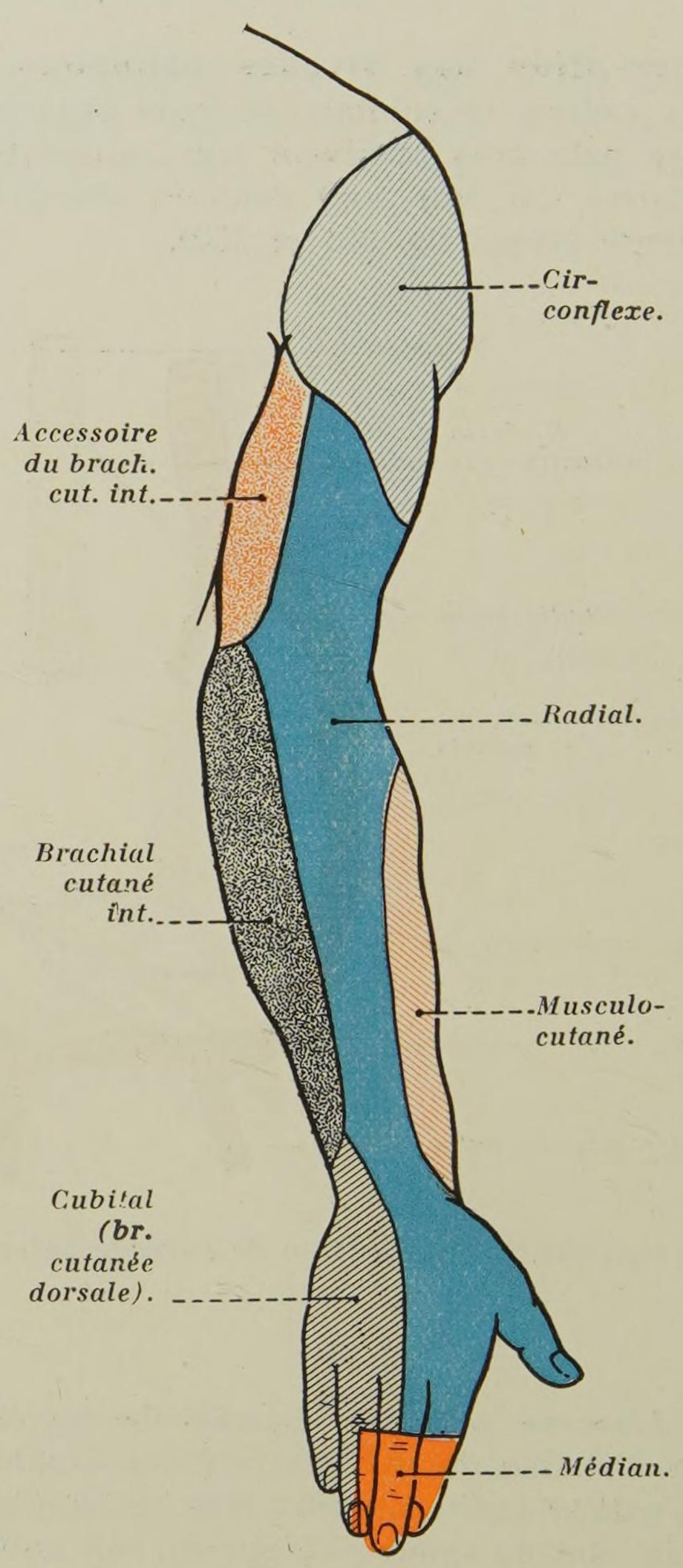

Fig. 354. — *Territoires sensitifs cutanés du membre supérieur droit; face postérieure* (schématique).

Nous décrirons les territoires de ces nerfs dans les principaux segments du membre, soit : à l'épaule, au bras, à l'avant-bras, à la main et aux doigts.

1° Epaule. — Les téguments de l'épaule sont innervés par les branches sus-acromiale et sus-claviculaire du plexus cervical superficiel, et par le circonflexe.

Le territoire du circonflexe comprend approximativement toute la région deltoïdienne, mais n'atteint que très rarement en avant la partie supérieure du sillon delto-pectoral; le territoire des branches sus-acromiale et sus-claviculaire comprend une courte étendue des faces antérieure et postérieure de l'épaule, et toute la face supérieure de l'épaule.

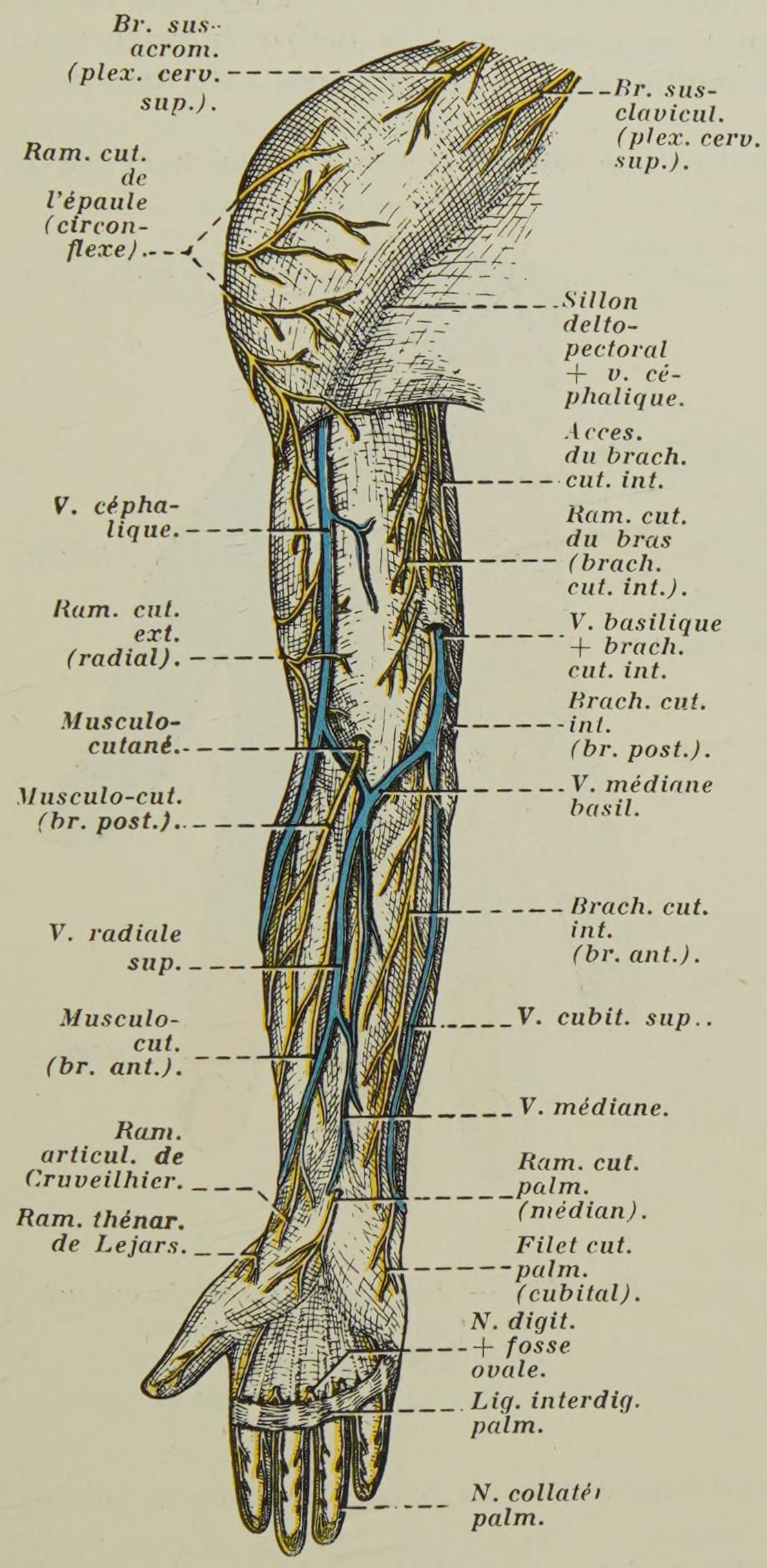

FIG. 355. — *Nerfs superficiels du membre supérieur droit; face antérieure.*

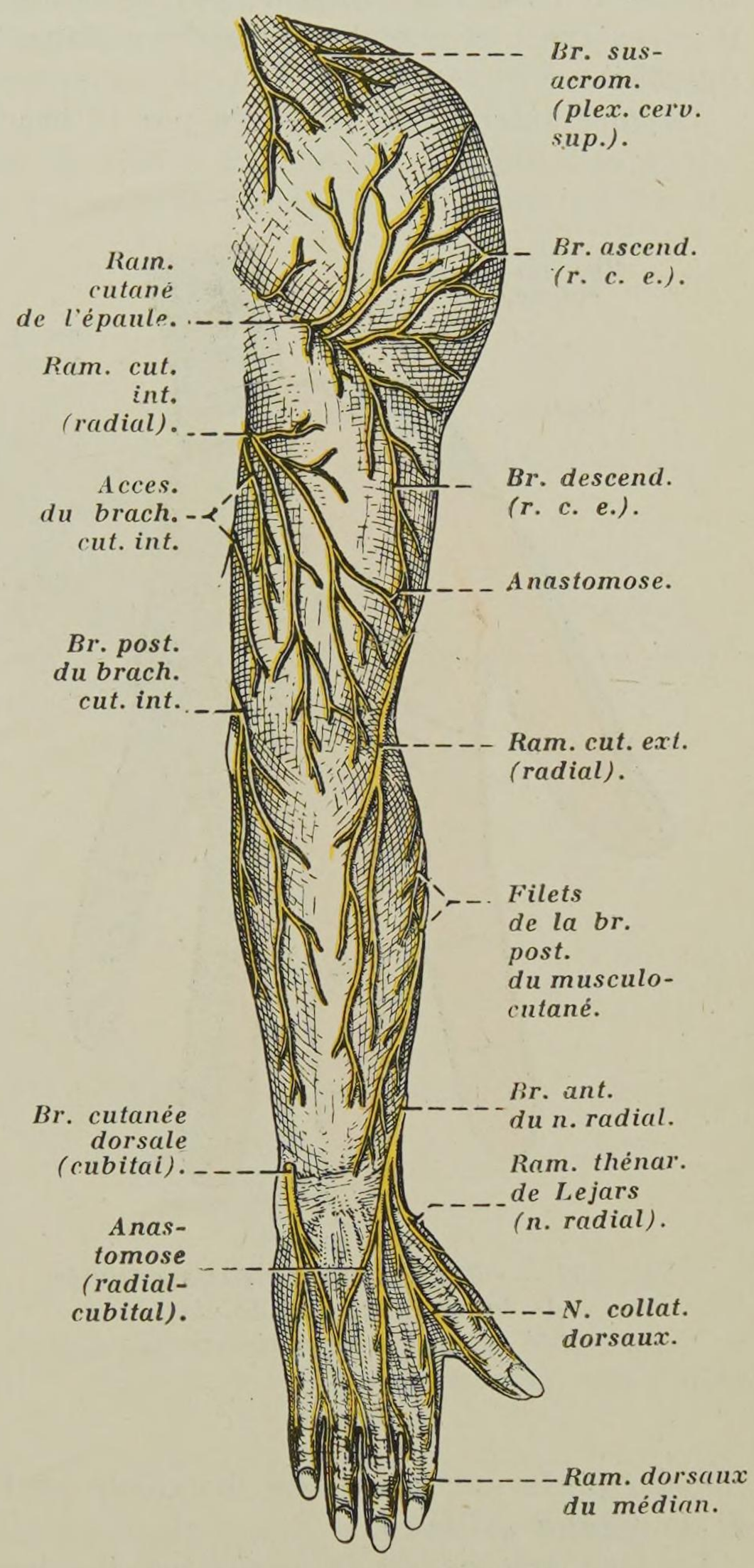

FIG. 356. — *Nerfs superficiels du membre supérieur droit; face postérieure.*

2° **Bras.** — Au bras, cinq nerfs se partagent les différents territoires cutanés de ce segment de membre.

Sur la *face antérieure* on peut distinguer trois zones qui sont : *a)* une *zone moyenne*, innervée par le brachial cutané interne, qui correspond assez exactement à la saillie du biceps; cette zone se rétrécit de plus en plus à sa partie supérieure; *b)* une *zone interne*,

qui n'atteint pas le niveau de l'épitrochlée; elle est sous la dépendance de l'accessoire du brachial cutané interne; *c)* et une *zone externe* innervée par le circonflexe dans sa moitié supérieure et par le radial (rameau cutané externe) dans sa moitié inférieure (voy. : fig. 353).

Sur la *face postérieure,* les téguments sont innervés par l'accessoire du brachial cutané interne dans le tiers interne, par le radial au tiers moyen et à la moitié inférieure du tiers externe, et par le circonflexe dans la moitié supérieure du tiers externe (voy. : fig. 354).

La *face interne* est innervée par le brachial cutané interne et son accessoire, et par le

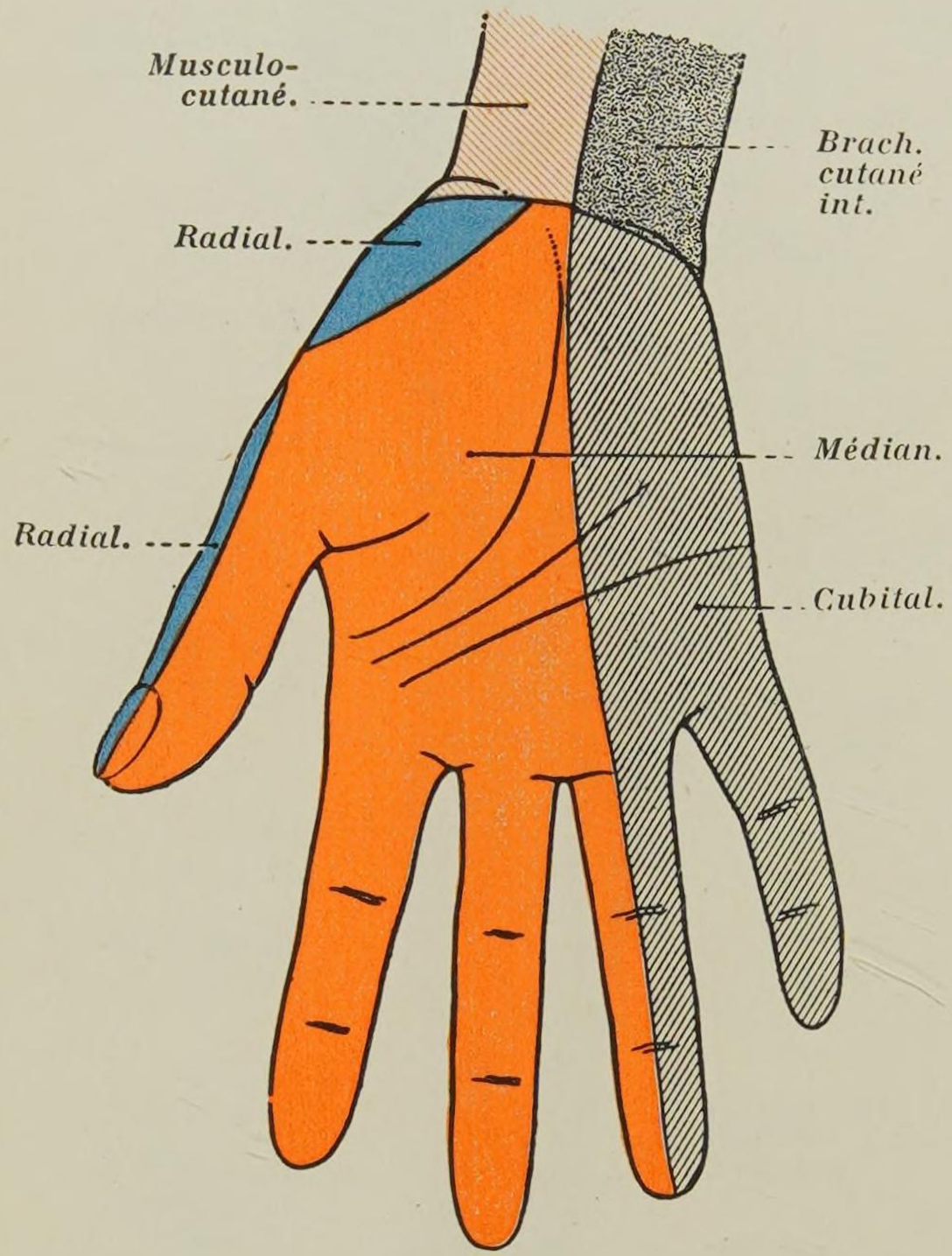

FIG. 357. — *Territoires sensitifs cutanés de la main et des doigts; côté droit, face antérieure.*

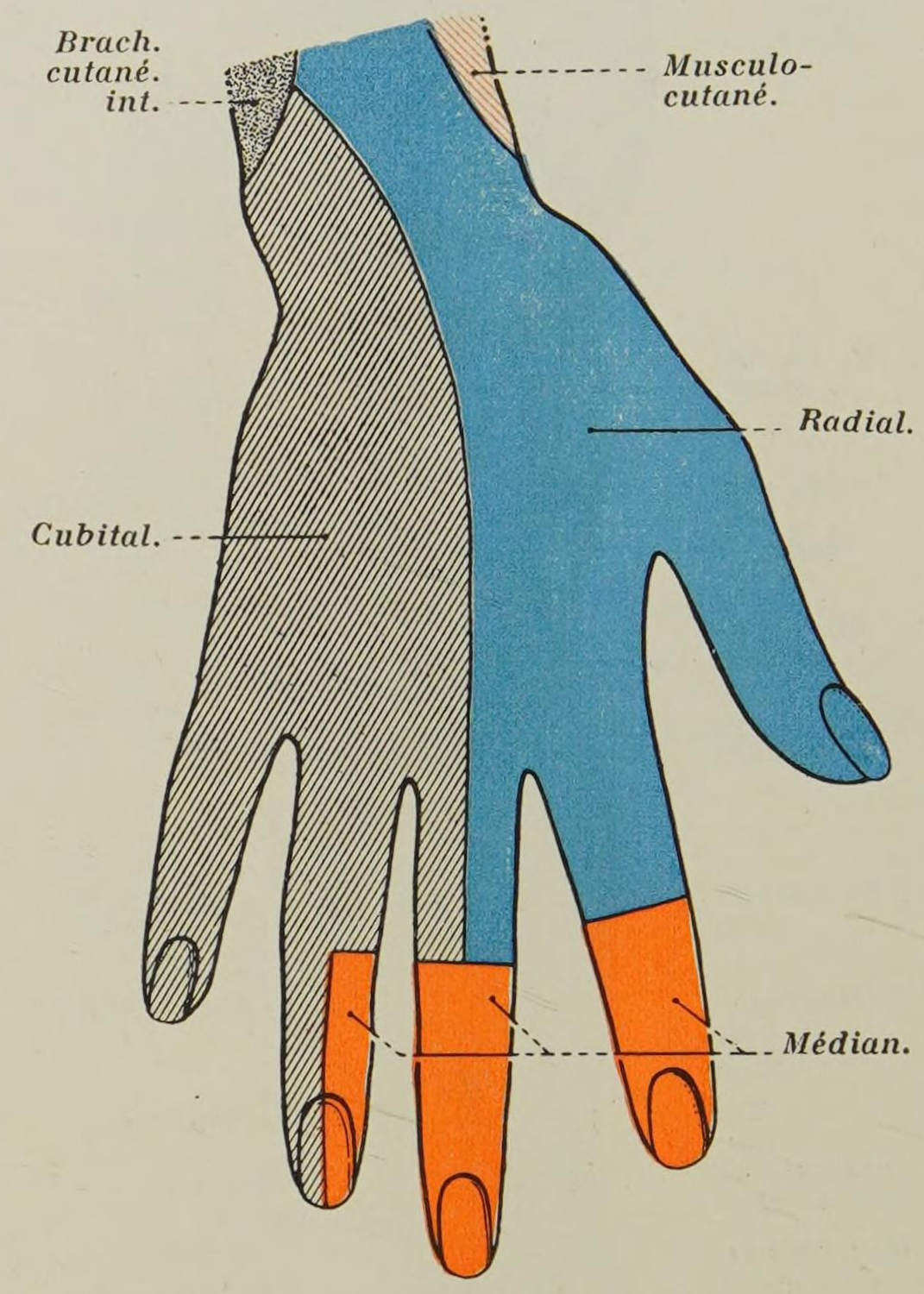

FIG. 358. — *Territoires sensitifs cutanés de la main et des doigts; côté droit, face postérieure.*

rameau perforant latéral du deuxième nerf intercostal dans sa partie supérieure, voisine de la région axillaire.

La *face externe* est innervée par le circonflexe dans sa moitié supérieure et par le radial (rameau cutané externe) dans sa moitié inférieure.

*3° **Avant-bras.*** — La *face antérieure* de l'avant-bras et le pli du coude sont partagés en deux zones par une ligne sensiblement médiane : *a)* la moitié interne est sous la dépendance du brachial cutané interne; *b)* la moitié externe est innervée par le musculo-cutané, sauf les téguments qui recouvrent la saillie des muscles épicondyliens, qui sont innervés par le radial. (voy. : fig. 353).

La *face postérieure* de l'avant-bras présente trois zones cutanées d'innervation, disposées sous l'aspect de bandes parallèles, qui sont, de dedans en dehors : une large bande

interne qui s'étend de la région épitrochléenne au poignet, innervée par le brachial cutané interne; une bande moyenne qui correspond au radial, et une bande externe, moins large, qui n'atteint pas en haut l'épicondyle et correspond au musculo-cutané (voy. : fig. 354 et 356).

4° **Main.** — Trois nerfs se partagent l'innervation de la *face palmaire* de la main : le cubital innerve le tiers interne; le médian les deux tiers externes; et le radial, par le rameau thénarien de Lejars, la partie supéro-externe de la région thénarienne (voy. : fig. 353 et 357).

La *face dorsale* de la main est innervée dans sa moitié interne par le cubital (branche cutanée dorsale du cubital) et dans sa moitié externe par le radial (branche antérieure ou sensitive du radial) (voy. : fig. 357 et 358).

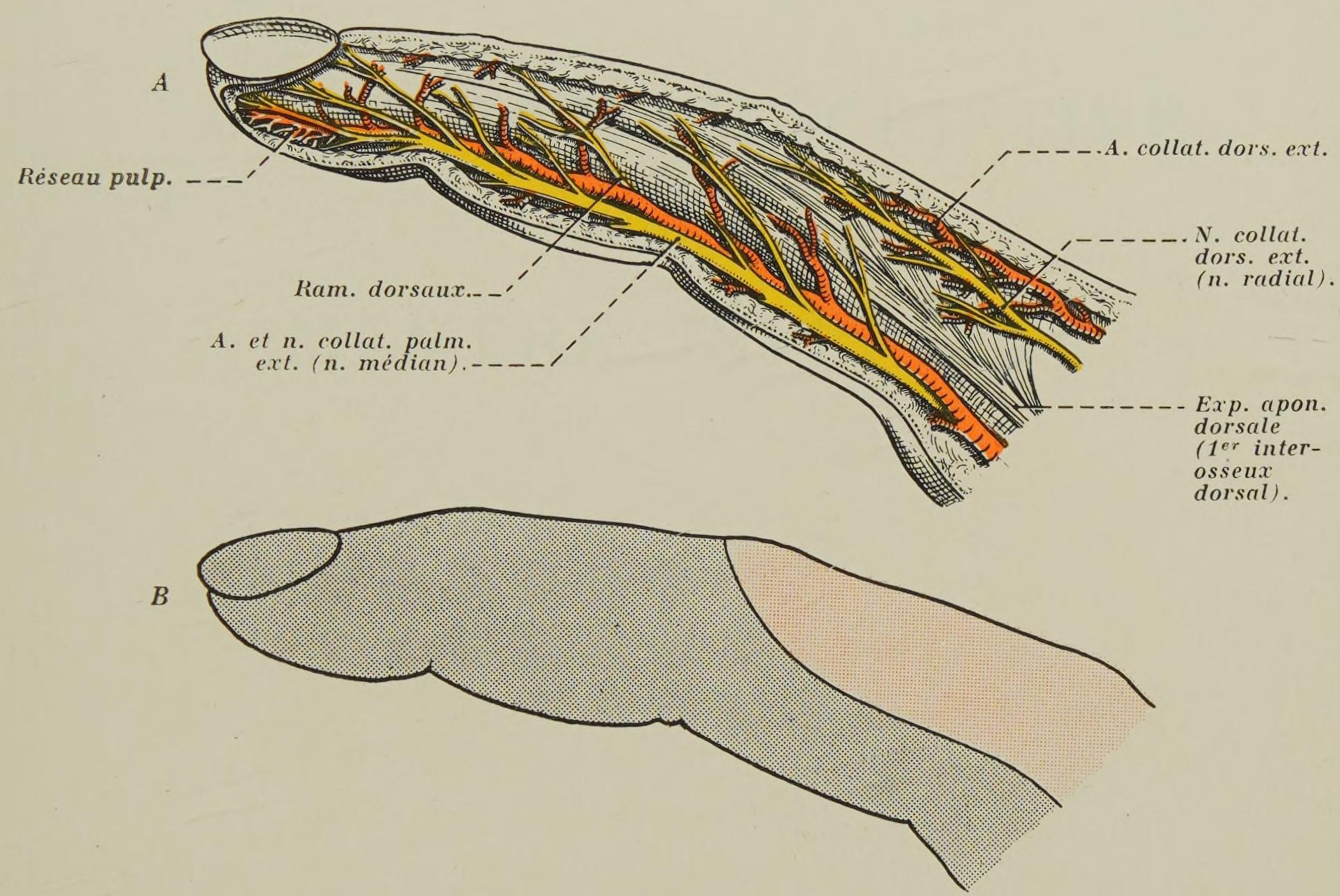

Fig. 359. — A. *Artères et nerfs collatéraux de l'index droit; vue externe.* — B. *Territoires sensitifs cutanés de la face externe de l'index droit.* — *En gris,* nerf médian; *en rose,* nerf radial.

5° **Doigts.** — Les téguments des doigts sont innervés par le cubital, le médian et le radial.

A la *face palmaire,* le médian innerve les trois premiers doigts et la moitié externe de l'annulaire; le cubital innerve le petit doigt et la moitié interne de l'annulaire; la ligne de séparation des deux territoires passe donc par la ligne axiale de l'annulaire.

A la *face dorsale* : *a)* le radial, innerve le pouce, la première phalange de l'index et la moitié externe de la première phalange du médius; *b)* le cubital innerve l'auriculaire, la moitié interne de l'annulaire, la moitié externe de la première phalange de ce doigt, et la moitié interne de la première phalange du médius; *c)* le médian innerve les deux dernières phalanges de l'index et du médius, et la moitié externe des deux dernières phalanges de l'annulaire (voy. : fig. 357, 358 et 359).

Au membre supérieur les territoires du brachial cutané interne et du radial sont les plus étendus; sur la face antérieure du membre, le brachial cutané interne s'étend depuis la racine du bras jusqu'au poignet; sur la face postérieure du membre, le radial s'étend de l'épaule à la face dorsale de la première articulation interphalangienne de l'index et du médius (voy. : fig. 353 et 354).

VARIATIONS. — L'étendue des différents territoires cutanés du membre supérieur n'est pas immuable, et principalement à la face dorsale de la main elle est sujette à des variations; d'autre part il n'existe pas une limite nette entre les territoires du radial et du cubital, mais une zone mixte axiale ou juxta-axiale que l'on peut mettre facilement en évidence cliniquement au cours des lésions des nerfs (paralysies); ainsi les territoires de la branche sensitive du radial et de la branche cutanée dorsale du cubital chevauchent l'un sur l'autre.

Accessoirement le musculo-cutané, qui normalement ne dépasse pas la région de la tabatière anatomique, peut prendre part à l'innervation cutanée du dos de la main.

ANATOMIE DESCRIPTIVE

DU

MEMBRE INFÉRIEUR

Le *membre inférieur* ou *membre pelvien,* destiné tout spécialement à la locomotion et à la statique, comprend, tout comme le membre supérieur, quatre segments articulés qui sont en allant de la racine du membre à son extrémité distale : la *hanche* à laquelle est annexée la *fesse,* la *cuisse,* la *jambe* et le *pied.*

SQUELETTE DU MEMBRE INFÉRIEUR

SQUELETTE DE LA HANCHE

La *hanche* unit le membre inférieur au tronc, son squelette ne comprend qu'un seul os, l'*os iliaque* ou *os coxal.*

Avec le sacrum et le coccyx les deux os coxaux circonscrivent le *bassin osseux* ou *ceinture pelvienne*; les os coxaux s'articulent en arrière avec le sacrum *(articulation sacro-iliaque)* et en avant entre eux par l'intermédiaire de la symphyse pubienne *(articulation bipubienne).*

Pour la description de l'os coxal, voyez : *Squelette du bassin,* tome I.

OS DE LA CUISSE

FÉMUR

Le fémur est un os long, pair et asymétrique, formant à lui seul le squelette de la cuisse; il est pour le membre inférieur l'équivalent de l'humérus au membre supérieur, avec lequel il possède certaines analogies.

Il s'articule en haut avec le bassin par l'intermédiaire de la cavité cotyloïde de l'os iliaque, et en bas avec le tibia sur lequel il repose et avec la rotule.

Comme à tous les os longs, on peut distinguer au fémur un corps ou diaphyse et deux extrémités : l'une supérieure, qui porte la tête et le col fémoral; l'autre inférieure, qui présente les condyles.

DIRECTION. — Si on envisage le fémur en place sur un sujet en position verticale, la direction de cet os est oblique en bas et en dedans, de telle sorte que les extrémités inférieures des deux fémurs sont très proches l'une de l'autre, alors qu'ils s'écartent l'un de l'autre à leur partie supérieure, formant dans leur ensemble et entre eux un V; l'*angle d'écartement des fémurs* est variable avec les individus; il est toujours moins accusé chez l'homme que chez la femme dont le bassin est, toute proportion gardée, plus large que celui de l'homme; il est en moyenne de 16 degrés chez l'homme et de 20 degrés chez la femme.

AXE ANATOMIQUE ET AXE STATIQUE DU FÉMUR. — Sur le sujet en position verticale, les axes anatomique et statique du fémur sont différents.

L'*axe anatomique* est représenté par une ligne qui passe en bas par le milieu de l'espace intercondylien et en haut par le sommet du grand trochanter.

L'*axe statique* est celui sur lequel se transmet à la cuisse dans la station debout le poids du tronc; il est formé par la résultante des forces transmises par le bassin à la tête fémorale; cet axe est vertical, il s'étend du centre de la tête fémorale à la face axiale du condyle externe et croise ainsi les deux branches de l'angle cervico-diaphysaire.

Les deux axes, anatomique et statique, forment entre eux un angle d'environ dix degrés.

COURBURE DU FÉMUR. — Examiné de profil, le fémur présente une courbure assez marquée à concavité regardant en arrière et très légèrement en dehors; on dit alors que le corps du fémur est arqué en avant; la courbure est plus accusée dans la moitié inférieure que dans la moitié supérieure de la diaphyse.

TORSION DU FÉMUR. ANGLE DE DÉCLINAISON. — Le fémur présente dans son ensemble une *torsion* très légère sur son axe. Si l'on projette en effet sur un plan horizontal, d'une part, l'axe transversal bicondylien de l'extrémité inférieure du fémur, et d'autre

part, l'axe de la tête et du col, qui se projette en avant du précédent, on constate que ces deux axes se coupent en formant un angle ouvert en dedans : c'est l'*angle de torsion* ou de *déclinaison du fémur*.

Cet angle, variable avec les individus, est en moyenne de douze à quinze degrés chez l'adulte (voy. : fig. 361).

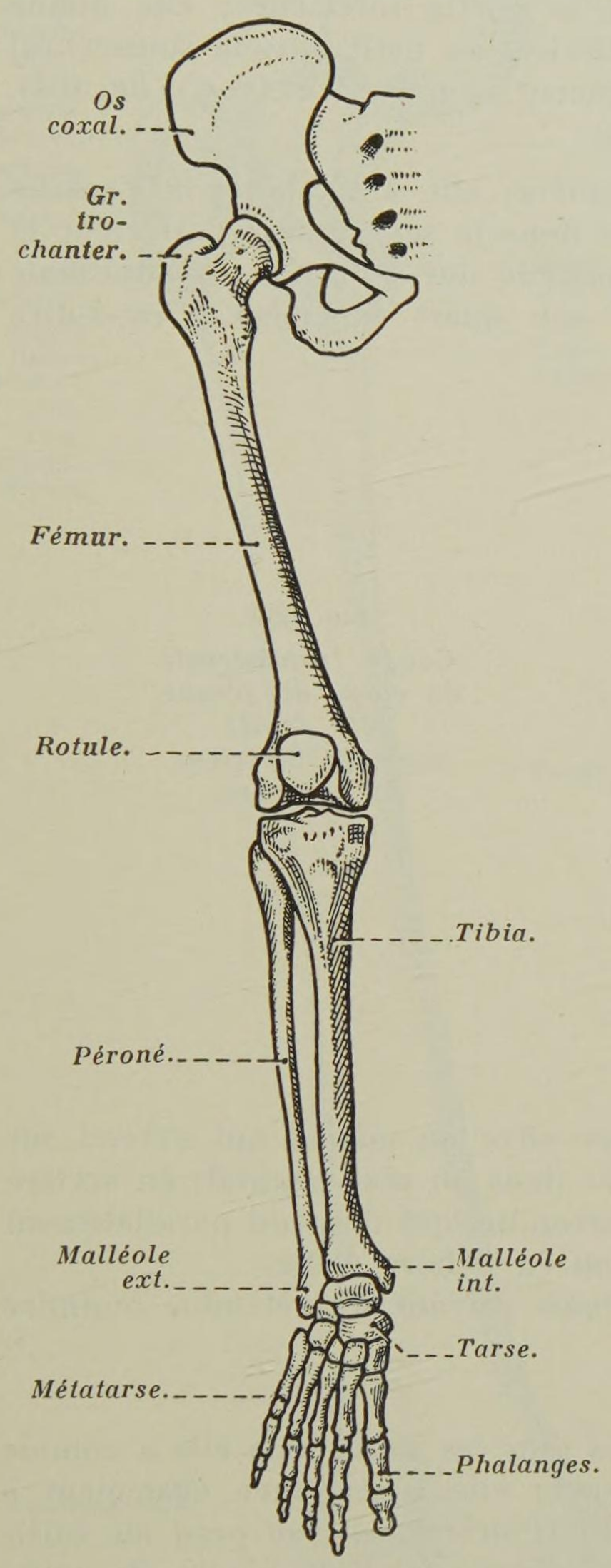

FIG. 360.

FIG. 360.
Squelette du membre inférieur; côté droit, vue antérieure.

FIG. 361.
Angle de déclinaison du fémur. En trait fin, axe du col; *en trait fort,* axe bicondylien (schématique).

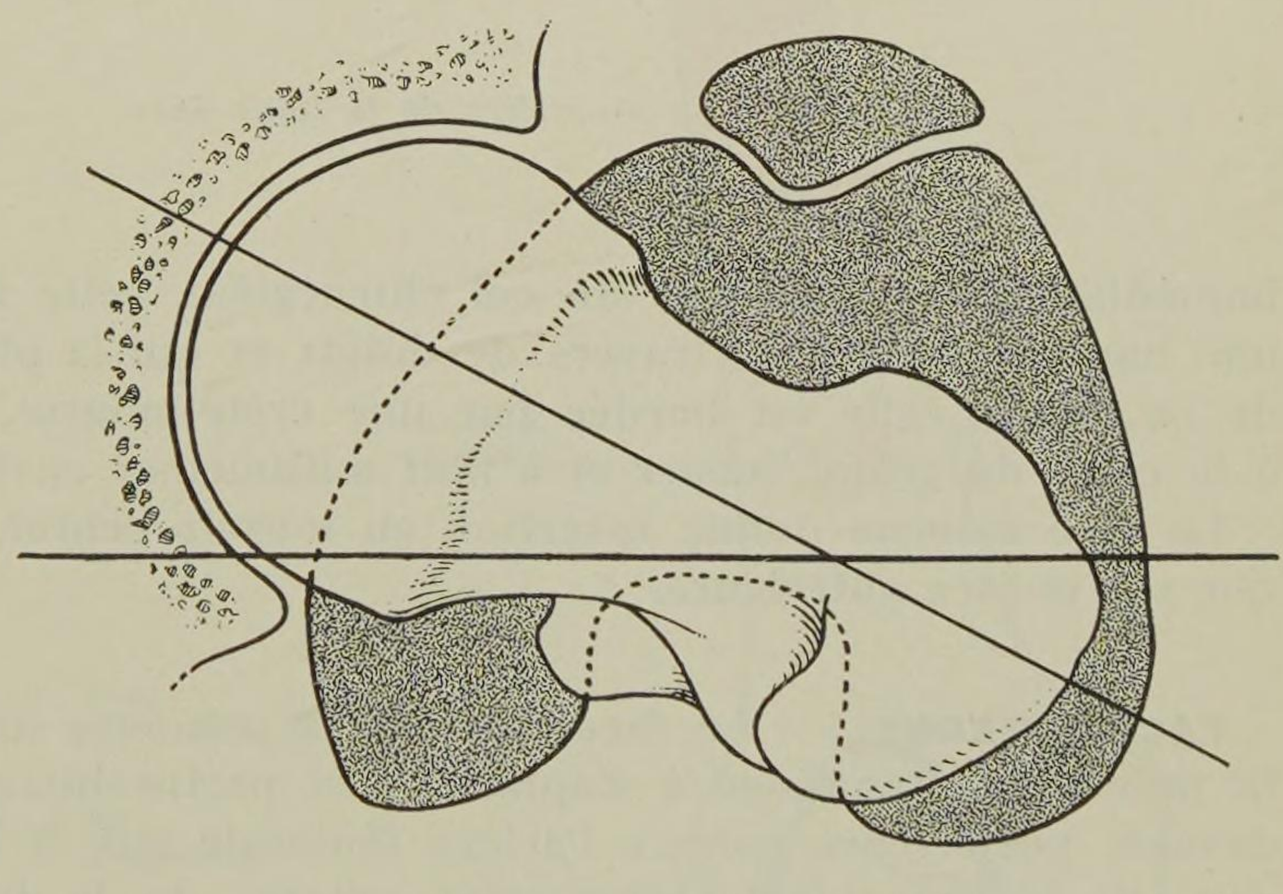

FIG. 361.

Corps.

Le corps du fémur est prismatique triangulaire; on lui distingue *trois faces* : antérieure, externe et interne et *trois bords* : externe, interne et postérieur (voy. : fig. 362).

A la partie moyenne, le diamètre antéro-postérieur l'emporte toujours sur le diamètre transversal du corps de l'os; à sa partie supérieure, le corps du fémur s'aplatit d'avant en

arrière, de telle sorte que la diaphyse s'élargit transversalement; à sa partie inférieure, les deux diamètres sont sensiblement égaux, car la diaphyse s'épaissit dans tous les sens par apparition de la surface poplitée.

FACE ANTÉRIEURE. — La face antérieure du fémur est lisse, régulière, convexe dans les deux sens vertical et transversal; elle s'élargit à sa partie inférieure; elle donne insertion dans ses deux tiers supérieurs au muscle crural et au petit muscle sous-crural *(muscle tenseur de la synoviale du genou)* qui est sous-jacent au précédent (voy. : fig. 364).

FACE EXTERNE. — La face externe est lisse et régulière; elle a tendance à s'aplatir au voisinage des extrémités, elle est convexe en avant dans le sens antéro-postérieur et légèrement excavée à sa partie postérieure, où elle possède une gouttière longitudinale peu apparente située près du bord postérieur; dans son quart supérieur, c'est-à-dire

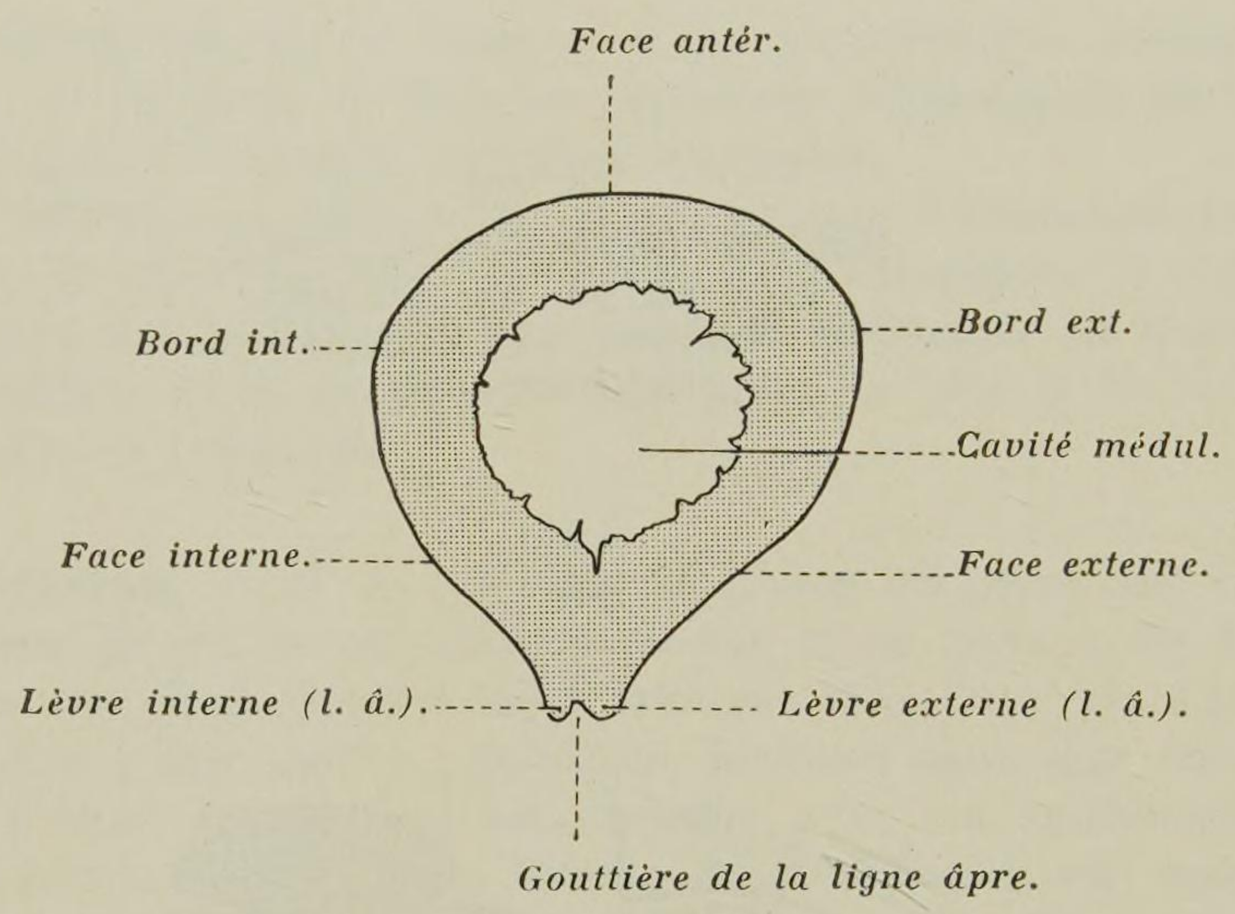

FIG. 362.
Coupe transversale du corps du fémur, côté droit; segment inférieur de la coupe.

immédiatement au-dessous du col chirurgical, cette face offre un méplat qui s'étend sur une hauteur de quatre travers de doigts et qui la place dans un plan sagittal; en arrière de ce méplat, elle est bordée par une crête mousse, arrondie, qui descend parallèlement à la crête du grand fessier et à huit millimètres environ en dehors d'elle.

La face externe donne insertion au muscle crural, mais suivant une étendue moindre que sur la face antérieure.

FACE INTERNE. — La face interne est convexe dans tous les sens, mais elle a comme la précédente tendance à s'aplatir à sa partie inférieure; elle a tendance également à devenir postérieure comme l'artère fémorale qui la suit (Poirier); elle se perd au voisinage de la branche de bifurcation externe de la ligne âpre; elle est vierge de toute insertion (voy. : fig. 370, 371, 377 et 602).

A la partie moyenne de cette face, et très près de la ligne âpre, on observe parfois l'existence d'un trou nourricier (accessoire) dont le canal intra-osseux est dirigé verticalement de bas en haut; l'orifice est précédé d'une gouttière qui lui est sous-jacente; il livre passage à une artère nourricière venue, soit de la troisième perforante, soit d'une artère musculaire (artère musculo-osseuse).

BORD EXTERNE. — Le bord externe est à peine marqué, les faces antérieure et externe se continuant l'une avec l'autre sans ligne de séparation bien tranchée.

BORD INTERNE. — Le bord interne est plus marqué que le précédent, surtout dans sa moitié supérieure où il présente l'aspect d'une crête mousse; à sa partie inférieure, il se perd vers le tubercule du troisième adducteur.

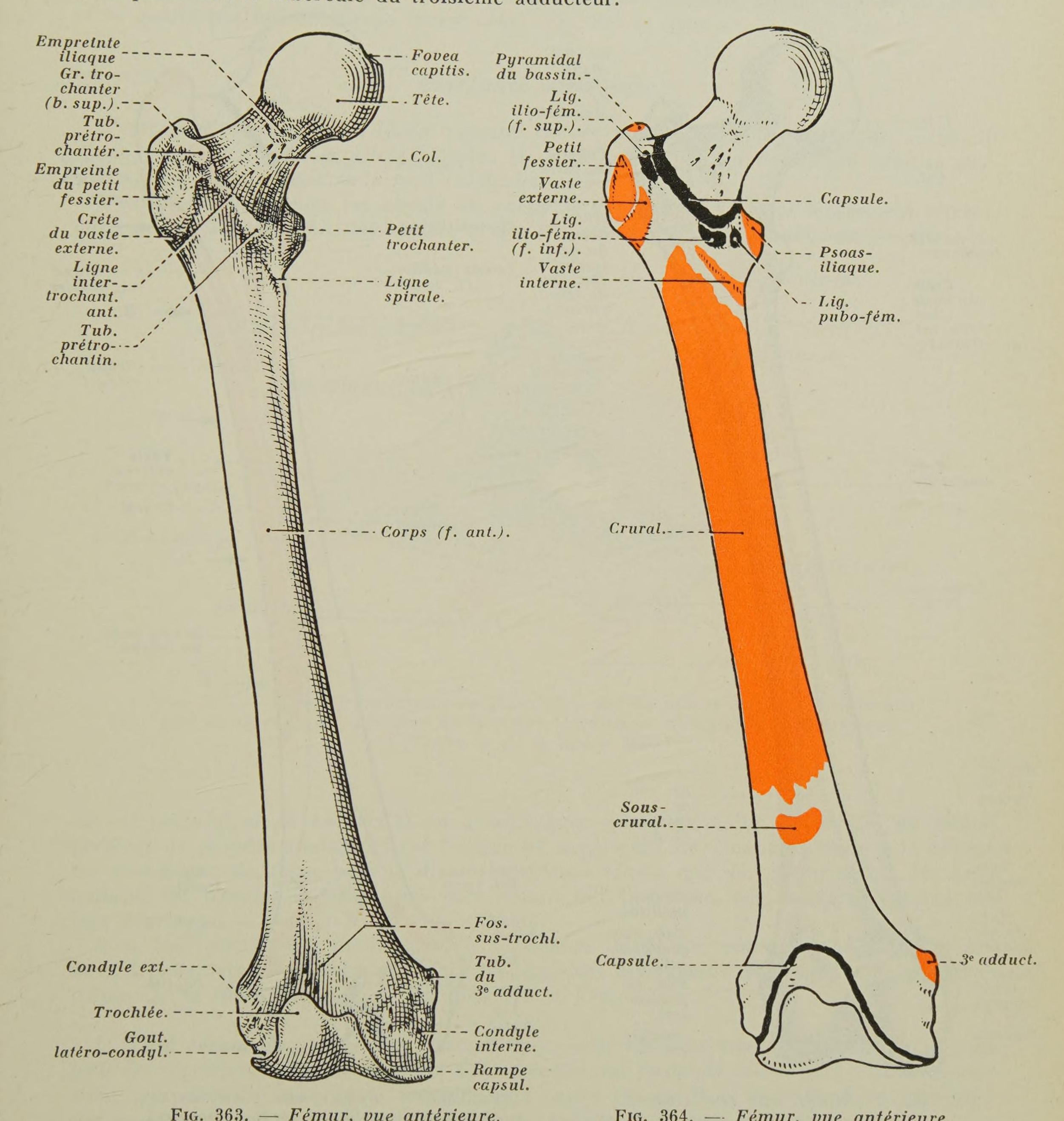

Fig. 363. — *Fémur, vue antérieure.*

Fig. 364. — *Fémur, vue antérieure. Insertions musculaires et ligamentaires.*

BORD POSTÉRIEUR OU LIGNE APRE. — Le bord postérieur est très apparent : il constitue la *ligne âpre* du fémur (*linea aspera* ou *crista femoris*) (voy. : fig. 365 et 366). C'est une crête osseuse, rugueuse et saillante, large de 4 à 6 millimètres; elle est constituée

par deux lèvres, l'une externe, l'autre interne, séparées par une gouttière longitudinale parfois peu apparente, la *gouttière de la ligne âpre*; à la partie supérieure de cette gout-

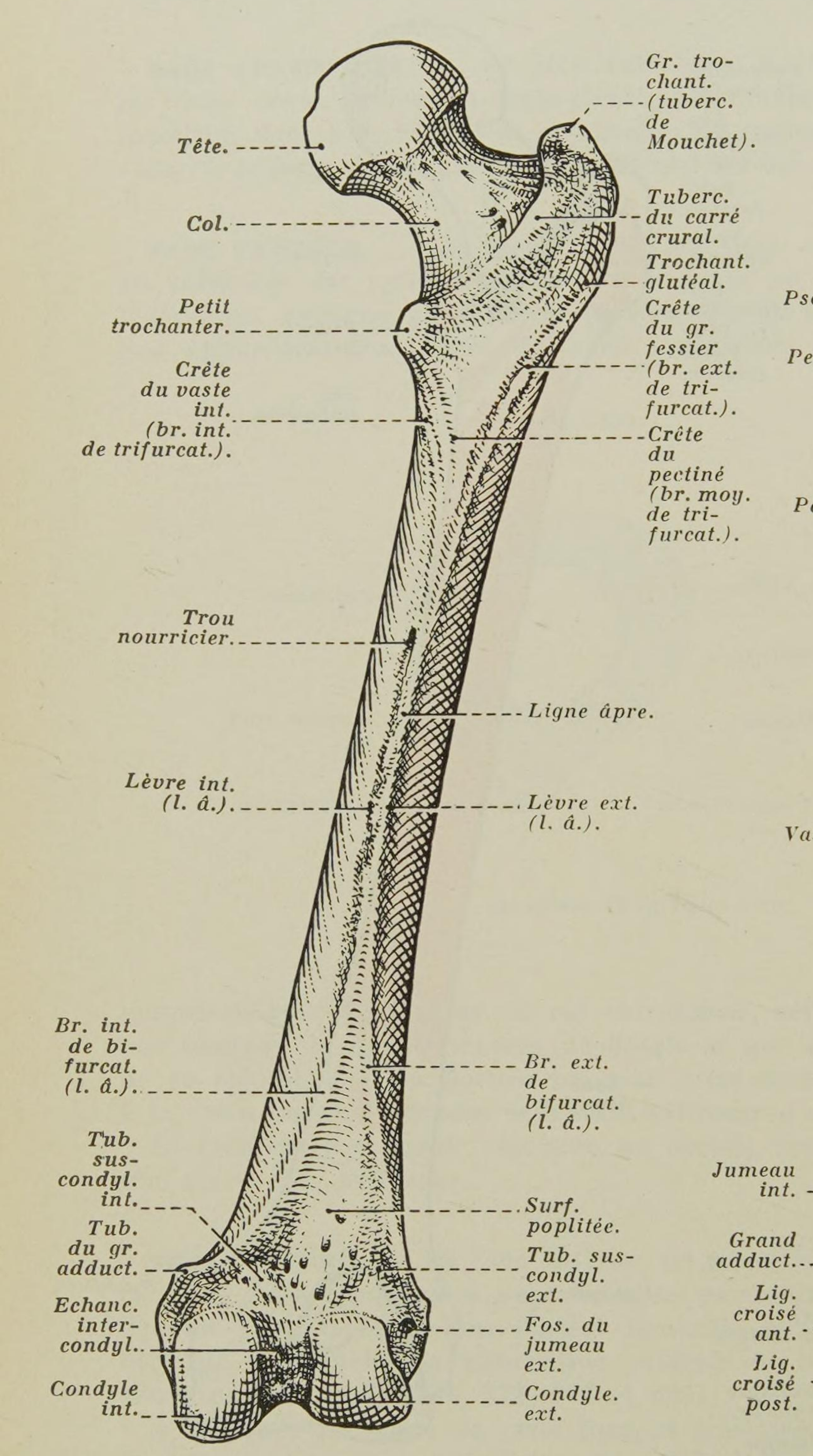

Fig. 365. — *Fémur, vue postérieure.*

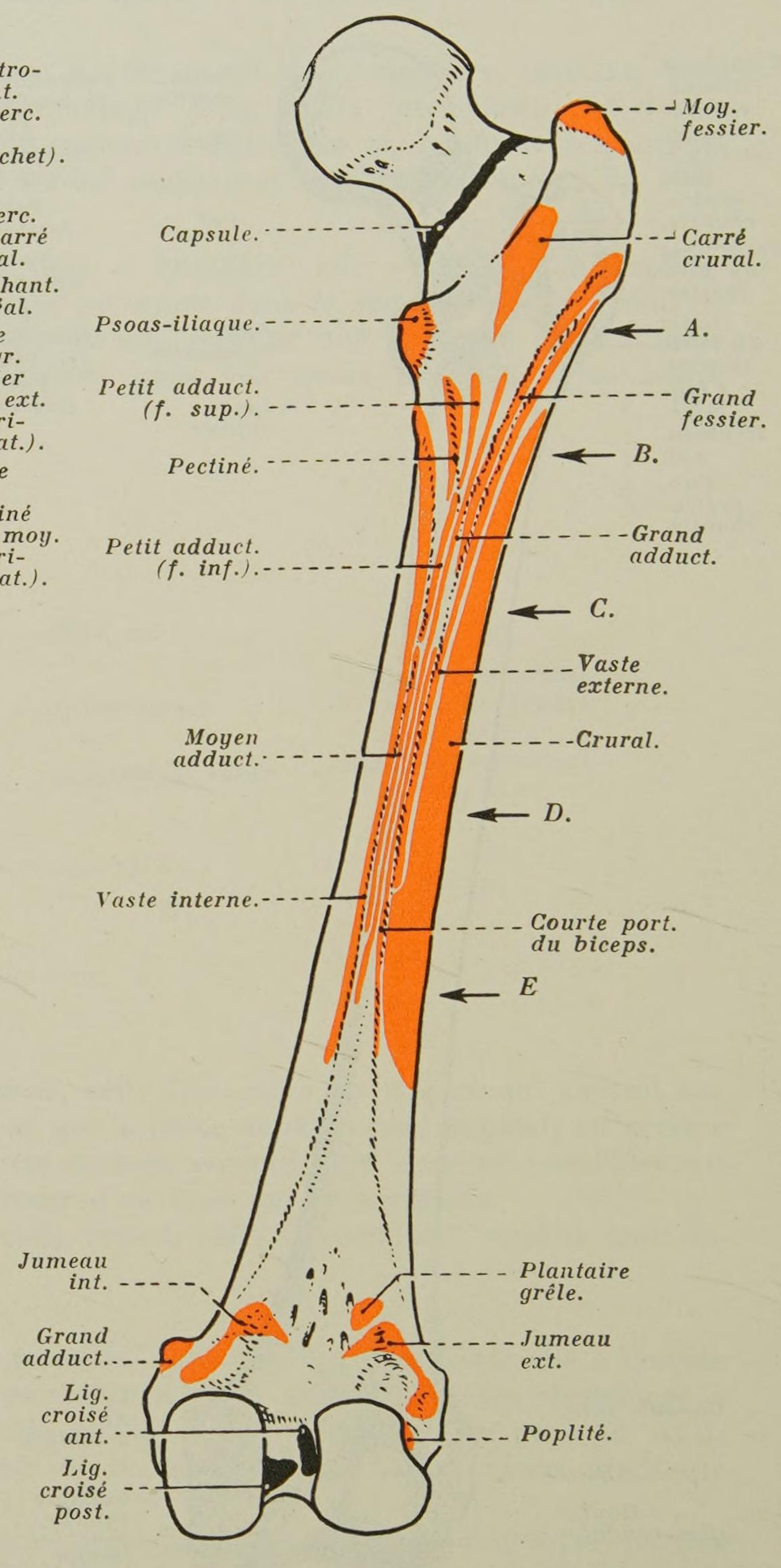

Fig. 366. — *Fémur, vue postérieure. Insertions musculaires et ligamentaires.*

tière, et à l'union du tiers supérieur et des deux tiers inférieurs de l'os, se trouve le *trou nourricier* du fémur, dirigé de bas en haut et au niveau duquel pénètrent l'artère nourricière et le nerf diaphysaire du fémur, issu du nerf satellite de la fémorale pro-

fonde (voy. : fig. 365). La lèvre externe donne insertion au vaste externe et la lèvre interne au vaste interne.

Dans la gouttière de la ligne âpre s'insèrent les trois muscles adducteurs de la cuisse et la courte portion du biceps crural (voy. : fig. 366 et 369).

Extrémité supérieure.

L'extrémité supérieure du fémur présente *quatre parties* : le *col anatomique,* surmonté d'une partie arrondie, la *tête fémorale*; et *deux tubérosités* en continuité avec la diaphyse, qui sont le *grand* et le *petit trochanter.*

L'extrémité supérieure est réunie au corps de l'os par un segment légèrement rétréci, situé au-dessous du petit trochanter, et que l'on désigne plus communément sous le nom

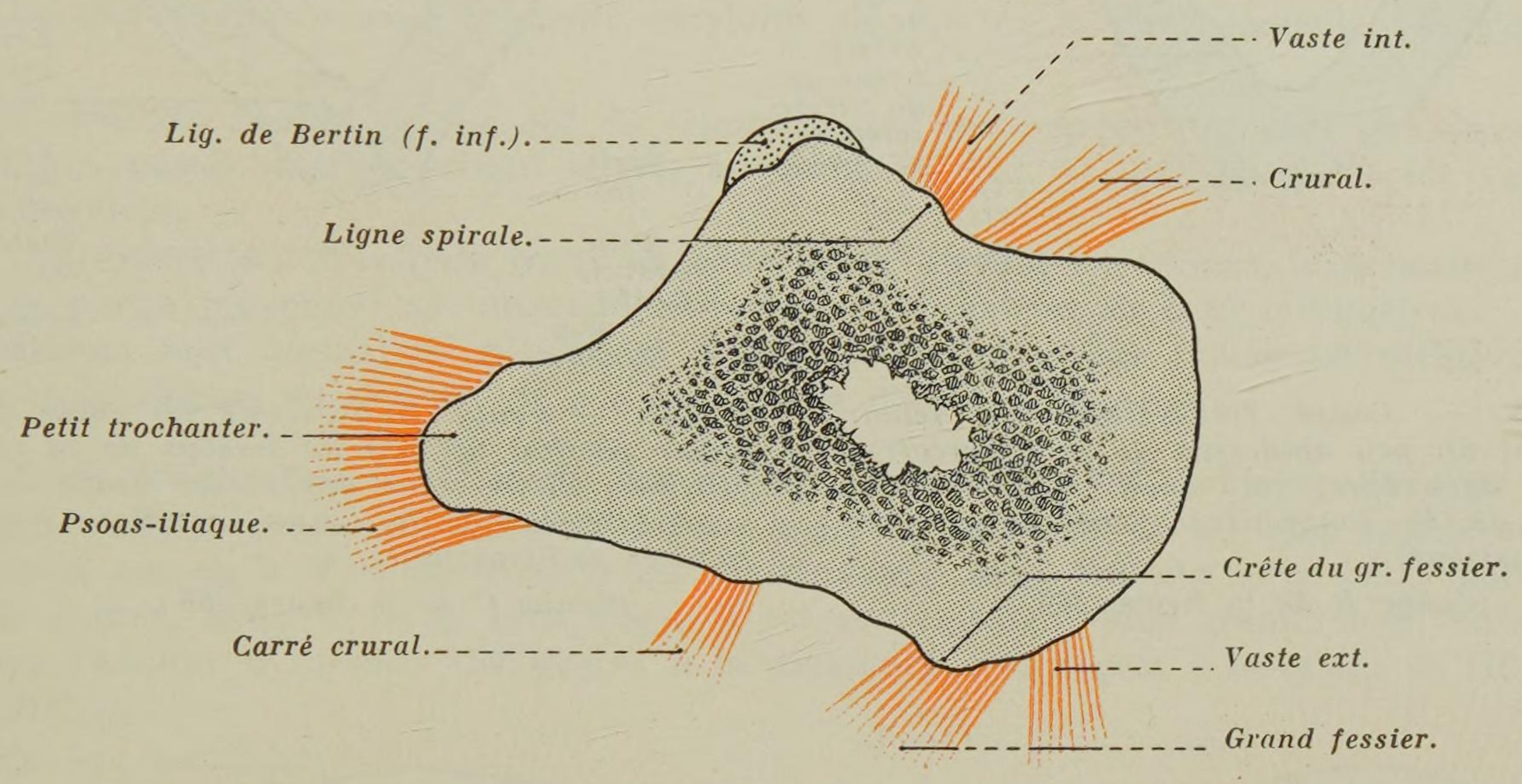

Fig. 367. — *Coupe transversale du fémur passant au niveau du petit trochanter; côté droit, segment inférieur de la coupe. Insertions musculaires* (schématique). (Coupe *A* de la figure 366.)

de *col chirurgical*; et en cela il est à remarquer que l'extrémité supérieure du fémur présente de grandes analogies avec l'extrémité supérieure de l'humérus, dont elle affecte en effet à peu de chose près la disposition; mais tandis que sur l'humérus le col anatomique est linéaire et pour ainsi dire tout à fait théorique, sur le fémur celui-ci est très développé.

A la face postérieure de l'extrémité supérieure du fémur, entre la ligne âpre et les deux trochanters, s'observent trois crêtes osseuses divergentes qui constituent la *trifurcation de la ligne âpre* (voy. : fig. 365, 378 et 379).

1° Tête fémorale. — La *tête fémorale* représente les deux tiers d'une sphère; sa surface est régulière, arrondie et lisse; son diamètre est toutefois moins large transversalement que dans le sens de la hauteur; son rayon est de 20 à 25 millimètres environ ; son axe est dirigé obliquement en haut, en dedans et un peu en avant.

On désigne sous le nom d'*angle d'Alsberg* l'angle que forme l'axe de la diaphyse avec le plan sous-capital; cet angle, ouvert en bas, est d'environ 40 degrés sur un sujet normal; ses variations et son ouverture varient avec les diverses inflexions du col par rapport à la diaphyse (*coxa vara* et *coxa valga*).

Elle est revêtue à l'état frais d'un cartilage hyalin, cartilage d'encroûtement limité à

la périphérie par deux lignes courbes semi-circulaires à concavité externe, l'une supérieure et l'autre inférieure, de telle sorte que ces deux lignes circonscrivent la surface de la tête en dehors et la séparent du col.

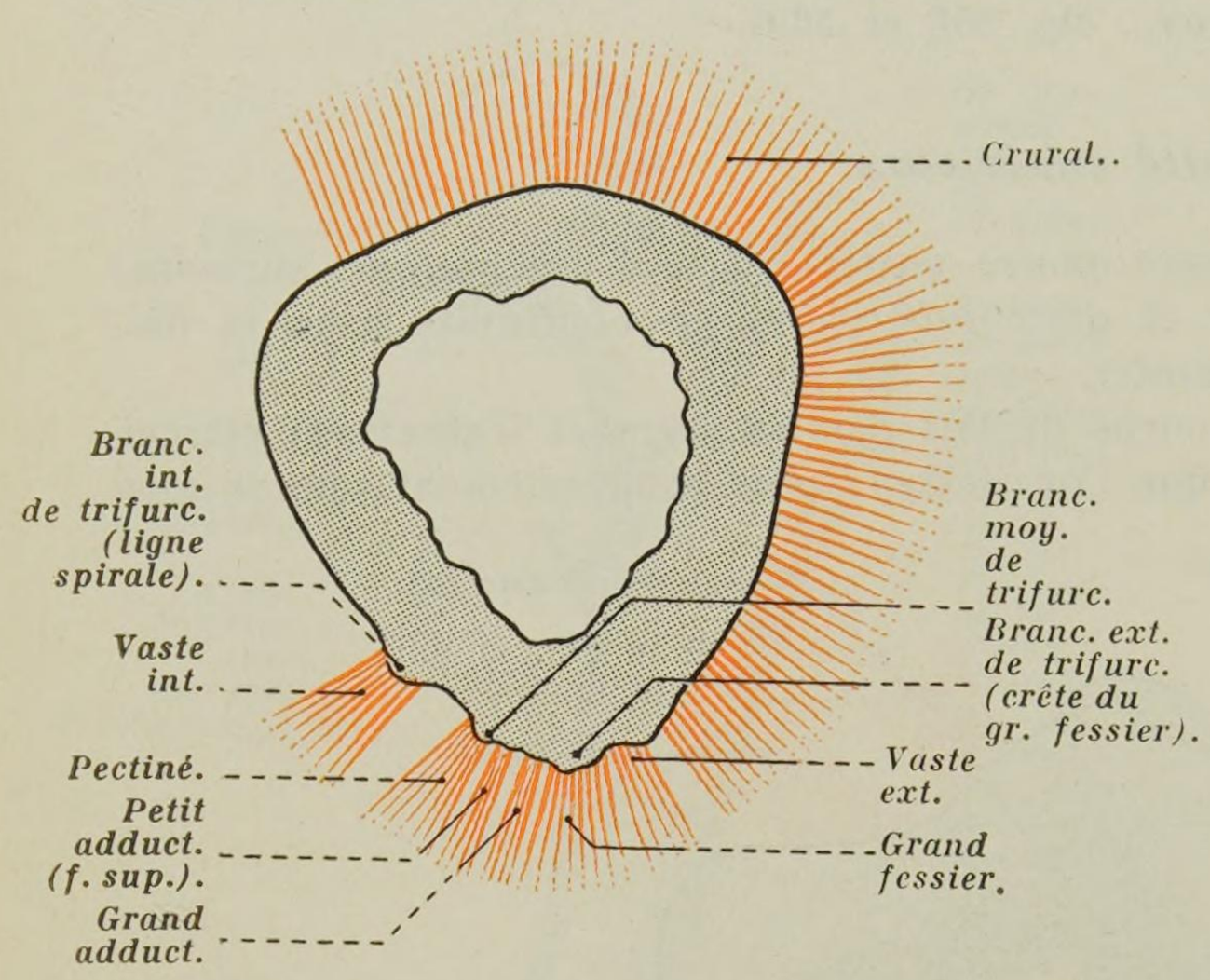

FIG. 368. — *Coupe transversale du fémur passant un peu au-dessus de la trifurcation de la ligne âpre; côté droit, segment inférieur de la coupe. Insertions musculaires* (schématique).

(Coupe *B* de la figure 366.)

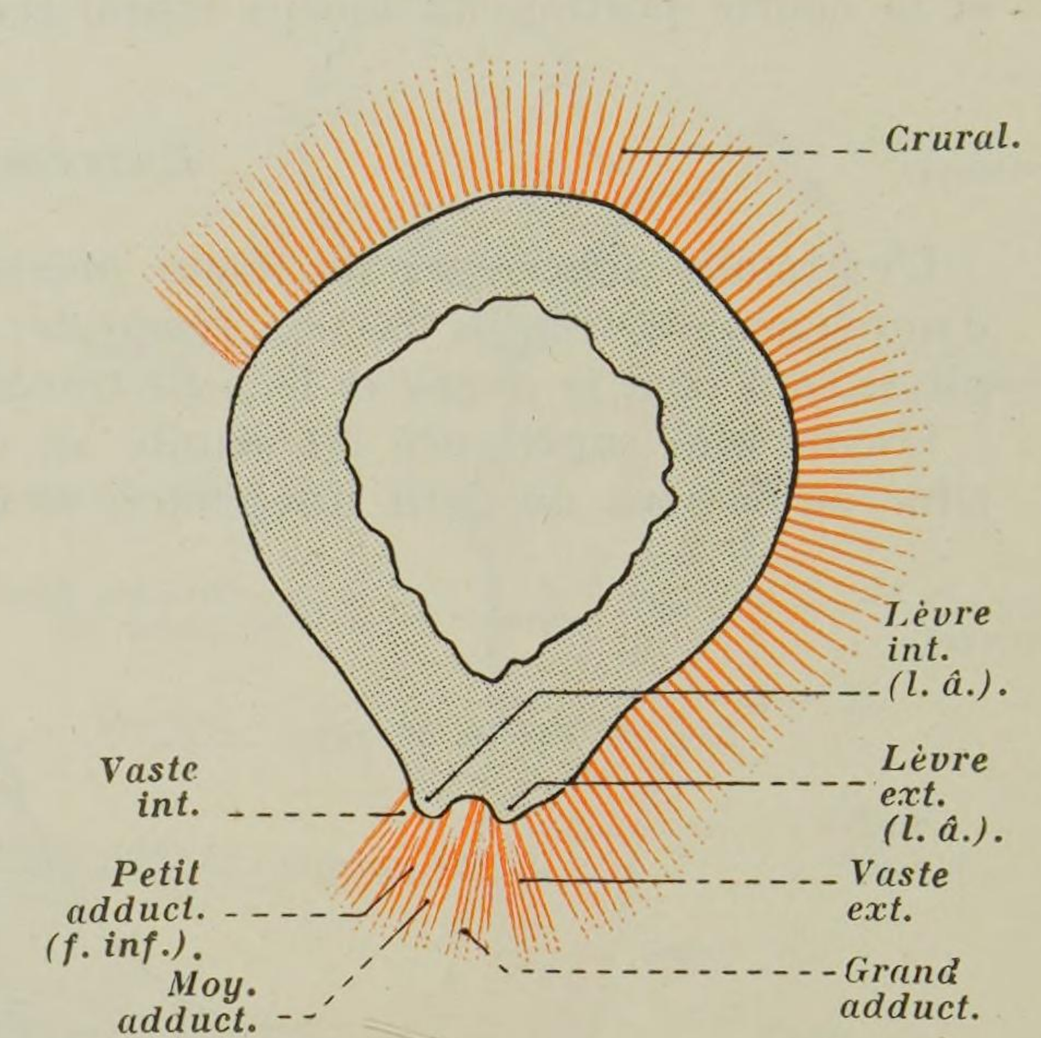

FIG. 369. — *Coupe transversale du corps du fémur passant un peu au-dessous de la trifurcation de la ligne âpre; côté droit, segment inférieur de la coupe. Insertions musculaires* (schématique).

(Coupe *C* de la figure 366.)

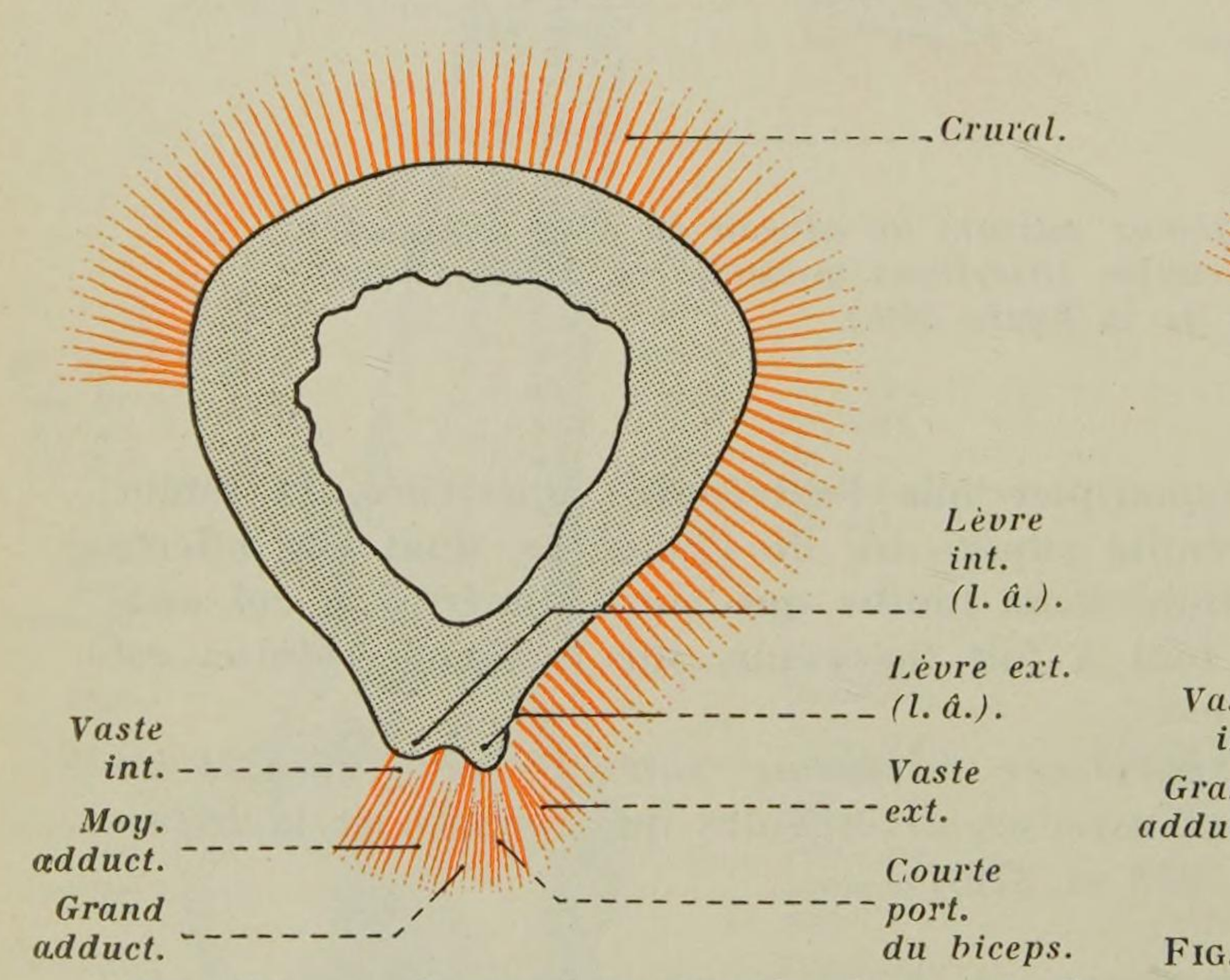

FIG. 370. — *Coupe transversale du corps du fémur passant par la partie moyenne de la diaphyse; côté droit, segment inférieur de la coupe. Insertions musculaires* (schématique).

(Coupe *D* de la figure 366.)

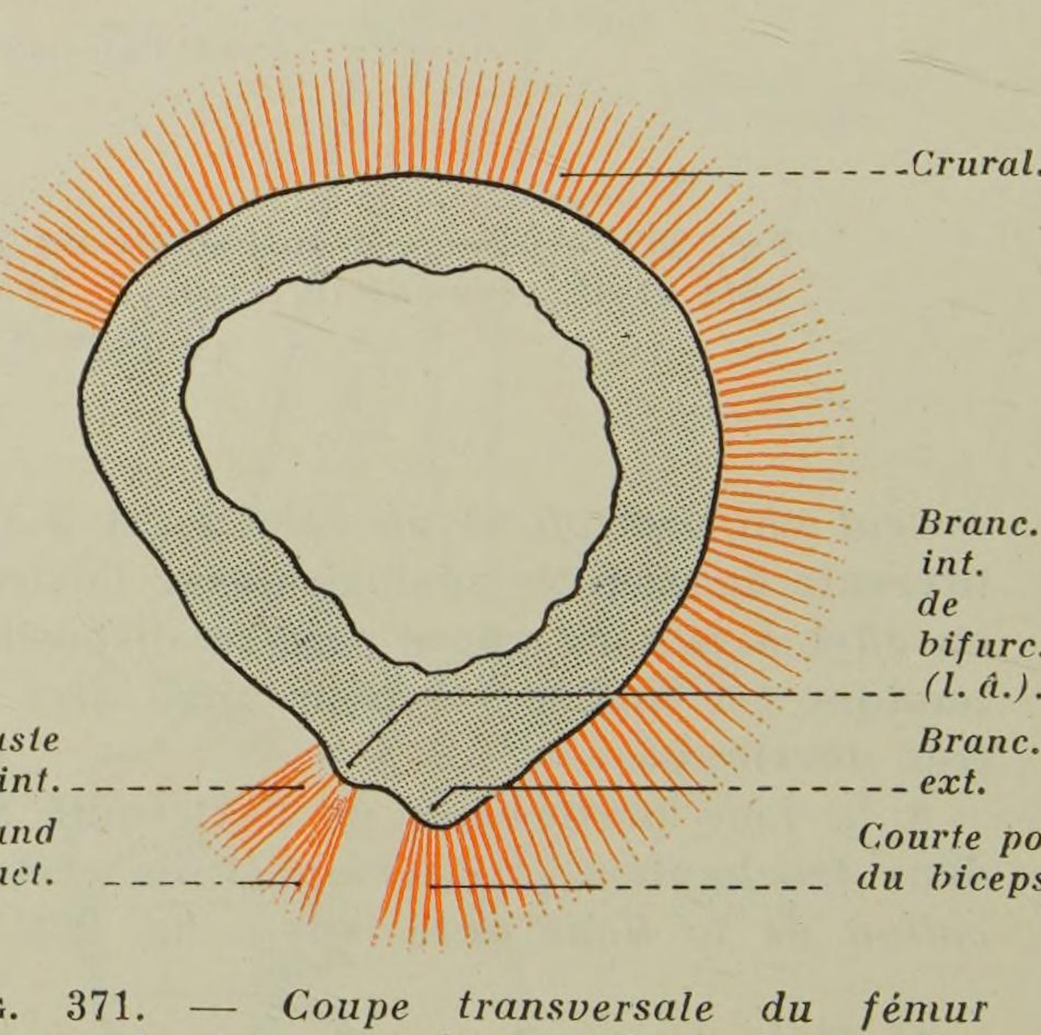

FIG. 371. — *Coupe transversale du fémur passant un peu au-dessous de la bifurcation de la ligne âpre; côté droit, segment inférieur de la coupe. Insertions musculaires* (schématique).

(Coupe *E* de la figure 366.)

Ces deux lignes courbes sont situées de telle façon qu'en se réunissant en avant et en arrière, sur les faces antérieure et postérieure de la tête, elles augmentent la surface articulaire de cette dernière en formant deux avancées cartilagineuses de forme trian-

gulaire et d'étendue variable, l'antérieure étant toujours plus développée que la postérieure.

La tête présente un peu au-dessous et en arrière de son sommet une dépression ovalaire à contour régulier et à grand axe oblique en bas et en arrière, dépourvue de revêtement cartilagineux à l'état frais : c'est la *fovea capitis* ou *fossette du ligament rond* (voy. : fig. 374 et 376). Dans sa moitié antérieure et supérieure, cette fossette est profonde et irrégulière, d'aspect rugueux; elle donne insertion à cet endroit au ligament rond de l'articulation de la hanche; par contre, dans sa moitié postérieure et inférieure, elle est lisse et loge ce même ligament.

Cette fossette présente quelques minuscules orifices vasculaires où pénètrent des rameaux de l'artère acétabulaire ; souvent on observe au fond de la fossette un pertuis de la dimension d'une épingle par lequel l'artère du ligament rond s'engage dans la tête du fémur.

La tête s'articule avec la cavité cotyloïde de l'os coxal dans laquelle elle s'emboîte.

2° ***Col du fémur.*** — Le *col du fémur* ou *col anatomique,* ou plus simplement *col,* est une partie rétrécie reliant la tête au corps de l'os, et plus spécialement aux deux trochanters.

Il présente la forme d'un tronc de cône aplati d'avant en arrière, légèrement étranglé à sa partie moyenne; sa longueur moyenne est d'environ 35 à 45 millimètres.

Sur un sujet normal et en position debout, l'axe du col du fémur est dirigé obliquement de dehors en dedans, de bas en haut et d'arrière en avant.

Angle d'inclinaison. — L'angle que forme l'axe du col fémoral avec l'axe de la diaphyse *(angle cervico-diaphysaire)* est un angle obtus ouvert en dedans, appelé *angle de flexion* ou *angle d'inclinaison;* il est en moyenne chez l'adulte et à l'état normal de 130 degrés, mais il varie avec l'âge; il est généralement plus grand chez l'enfant que chez l'adulte; il mesure 150 degrés à la naissance, 145 degrés à trois ans et 140 degrés à dix ans.

On peut considérer au col du fémur *deux faces,* antérieure et postérieure; *deux bords,* supérieur et inférieur; et *deux extrémités,* externe et interne.

La *face antérieure* est large, à peu près plane, parfois même légèrement concave dans le sens transversal; elle regarde en avant et un peu en bas.

En dehors, elle est limitée par une ligne oblique en bas et en dedans, située entre les deux trochanters, ligne qui présente toujours un aspect irrégulier et rugueux : c'est la *ligne intertrochantérienne antérieure*; cette ligne, toujours très apparente, est longue de 4 à 5 centimètres ; elle présente à ses extrémités deux petits tubercules dont le supérieur est toujours bien marqué : ce sont les *tubercules prétrochantérien* pour le supérieur, et *prétrochantinien* pour l'inférieur; sur chacun de ces tubercules s'insèrent respectivement les deux faisceaux supérieur et inférieur du ligament en V de Bertin; enfin sur toute l'étendue de la ligne intertrochantérienne antérieure s'insère la capsule articulaire de la hanche, si bien que toute la face antérieure du col est intracapsulaire.

Au voisinage de la ligne intertrochantérienne antérieure, on trouve quelques orifices vasculaires et de petites stries osseuses en relief, dont quelques-unes passent en pont par-dessus la ligne intertrochantérienne antérieure.

Sur la face antérieure du col, et près de la tête fémorale, on voit, limitée en dedans par la ligne courbe inférieure de la tête, une petite surface ovalaire d'aspect rugueux : c'est l'*empreinte iliaque de Poirier* (1), due au contact et à la pression du bour-

(1) Cette empreinte a été décrite en premier lieu par Bertaux.

relet cotyloïdien sur la face antérieure du col au cours des mouvements de flexion de la cuisse sur le bassin (voy. : fig. 372).

La *face postérieure* est d'étendue plus grande que la face antérieure, du fait que le col est plus long en arrière qu'en avant; concave transversalement, convexe de haut en bas, elle regarde en arrière et un peu en haut.

Elle est limitée en dehors par une crête saillante, mousse, arrondie, oblique en bas et en dedans, toutefois légèrement concave en dedans; cette crête réunit les deux trochanters; elle surplombe en arrière la face postérieure du col : c'est la *crête intertrochantérienne postérieure*; à sa partie moyenne, cette crête présente une saillie régulière, lisse,

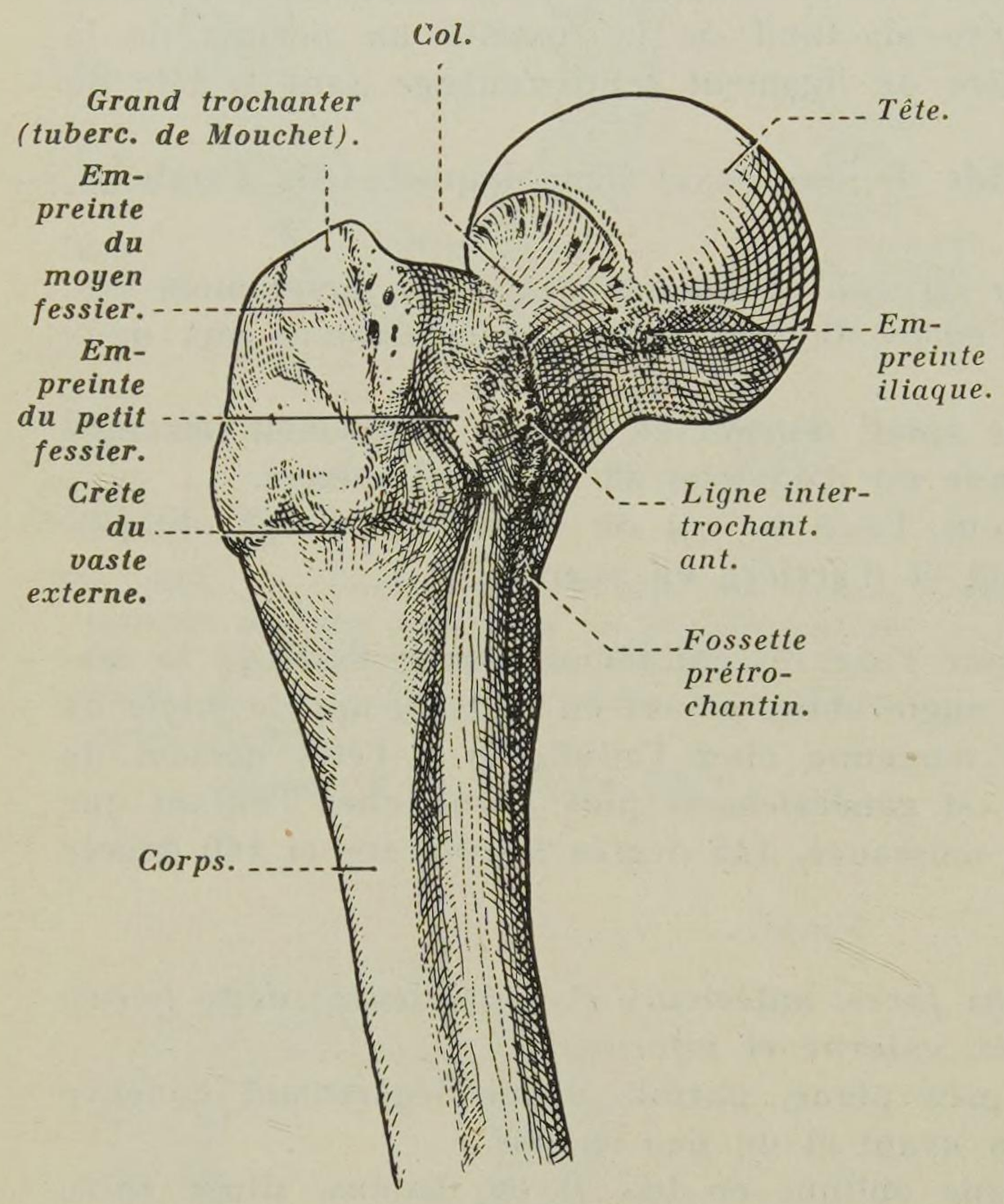

FIG. 372.
Extrémité supérieure du fémur droit; vue antéro-externe.

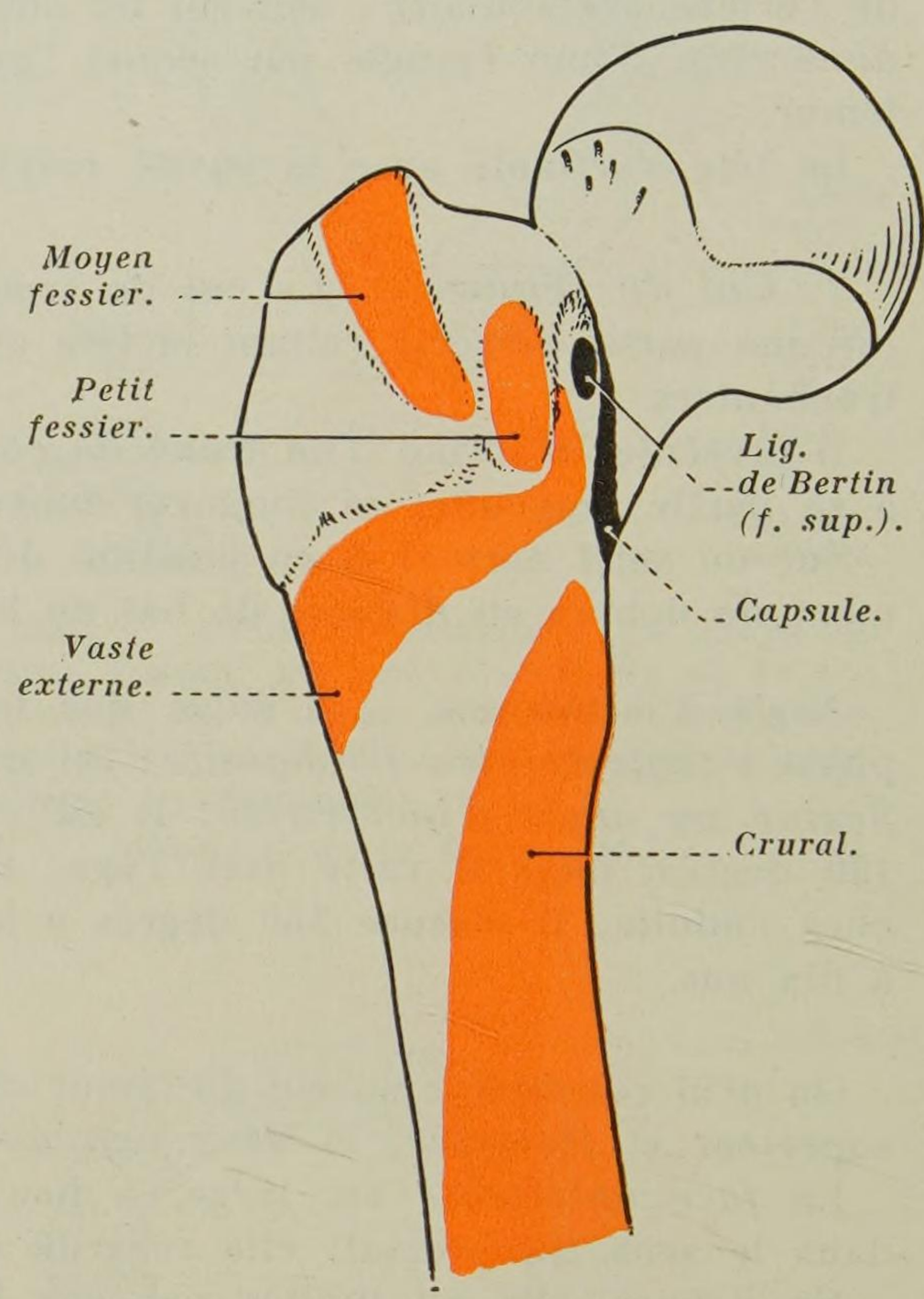

FIG. 373.
Extrémité supérieure du fémur droit; vue antéro-externe. Insertions musculaires et ligamentaires.

plus ou moins prononcée suivant les sujets : c'est le *tubercule du carré crural* sur lequel s'insère la moitié supérieure de ce muscle (voy. : fig. 378 et 379).

La face postérieure présente une gouttière à direction transversale, légèrement oblique en haut et en dehors, plus ou moins apparente suivant les sujets : c'est la *gouttière de l'obturateur externe,* au niveau de laquelle glisse le tendon de ce muscle.

Le *bord supérieur,* très court, mais épais et large, est presque une véritable face; convexe dans le sens antéro-postérieur, concave en haut transversalement, il se rapproche beaucoup de l'horizontale et va de la ligne courbe supérieure qui circonscrit la tête au versant antéro-supérieur du grand trochanter.

Le *bord inférieur,* beaucoup plus long que le précédent, mais moins épais, se dirige très obliquement en bas et en dehors vers le petit trochanter; d'aspect curviligne, à concavité inféro-interne, il semble continuer en dehors la courbure supérieure du trou

obturateur *(cintre cervico-obturateur)*. Ce rapport est très important pour la lecture des clichés radiographiques de la hanche et du bassin, car la prolongation vers la tête fémorale du contour supérieur du trou ischio-pubien et son raccordement avec le bord inférieur du col du fémur doivent normalement dessiner sur les radiographies une courbe régulière à concavité inférieure, dite *ligne de Shenton*; toute irrégularité dans cette ligne doit faire penser à une ascension du fémur ou à une fracture du col ou de la branche horizontale du pubis.

Les *deux extrémités* du col sont plus épaisses que la partie moyenne, donnant à celui-ci un aspect en sablier : *a)* l'*interne* est renflée circulairement, circonscrite par les deux lignes semi-circulaires supérieure et inférieure de la tête; elle est percée de nombreux orifices vasculaires; le *plan sous-capital* qui sépare la tête du col est disposé obliquement de haut en bas, de dehors en dedans et d'avant en arrière en raison, d'une part de la plus grande étendue de la surface articulaire de la tête fémorale en avant, et d'autre part du fait que la face antérieure du col est plus étroite que sa face postérieure; — *b)* l'*externe*, plus volumineuse, est allongée verticalement, elle est circonscrite par la ligne intertrochantérienne antérieure en avant et par la crête intertrochantérienne postérieure en arrière; elle se continue avec le corps de l'os et les deux trochanters.

*3° **Grand trochanter** ou **trochanter majeur.*** — Le *grand trochanter*, ou *trochanter majeur*, est une éminence quadrangulaire massive, qui continue le corps de l'os et surplombe l'angle formé par le corps et le col du fémur; on lui distingue *deux faces* et *quatre bords*.

La *face externe*, régulière, fortement convexe, continue la face externe du corps de l'os; elle en est séparée par une crête transversale, légèrement oblique en haut et en avant, parfois assez saillante, qui se prolonge un peu sur sa face antérieure, et sur laquelle viennent s'insérer les fibres les plus supérieures du vaste externe, d'où la dénomination de *crête du vaste externe*; elle est en outre traversée en diagonale obliquement, de haut en bas et d'arrière en avant, par une surface d'empreinte, lisse, aplatie, en forme de virgule à grosse extrémité supérieure débordant sur l'angle postéro-supérieur du grand trochanter, et à petite extrémité inférieure : c'est l'*empreinte en virgule* ou *surface en faucille du moyen fessier*, sur laquelle s'insère le tendon de ce muscle. Parfois la limite supérieure de cette empreinte est bordée par un tubercule plus ou moins saillant *(tubercule de Mouchet)* (1) sur lequel se fixe un puissant faisceau du moyen fessier (voy. : fig. 372, 373, 374 et 375).

La *face interne*, rugueuse, se continue avec le col fémoral sans ligne de démarcation bien nette; cependant, à la jonction du col et du grand trochanter, on aperçoit une dépression profonde, arrondie : c'est la *fossette digitale* au fond de laquelle s'insère le *tendon de l'obturateur externe* (voy. : fig. 378 et 379).

Entre le bord supérieur du grand trochanter, qui surplombe et masque cette fossette en lui formant une avancée, et la fossette digitale, se trouve l'insertion du tendon de l'obturateur interne et des deux jumeaux; un peu au-dessus et en avant de cette fossette se fixe le ligament ischio-fémoral, en avant de l'empreinte d'insertion de l'obturateur interne.

Le *bord supérieur* forme une crête mousse, arrondie, régulière, oblique en bas et en avant sur laquelle s'insère le tendon du pyramiral du bassin, au niveau d'une petite dépression ovalaire.

Ce bord s'unit en arrière à la crête intertrochantérienne postérieure par une saillie arrondie appelée *sommet* du grand trochanter; celui-ci est parfois pourvu d'un petit tubercule dit *tubercule de Mouchet* (voy. : fig. 374).

Le *bord inférieur*, irrégulier et rugueux, est représenté par la *crête du vaste externe*

(1) Article à consulter : MOUCHET : *Le sommet du grand trochanter*. Bibliographie anatomique, 1903.

qui sépare les faces externes du grand trochanter et du corps de l'os : c'est la partie la plus externe du fémur, celle que l'on sent à la palpation sous les téguments de la hanche.

Le *bord antérieur* est élargi et pourrait être considéré comme une véritable *face;* situé en dehors de la ligne intertrochantérienne antérieure, il présente une empreinte presque

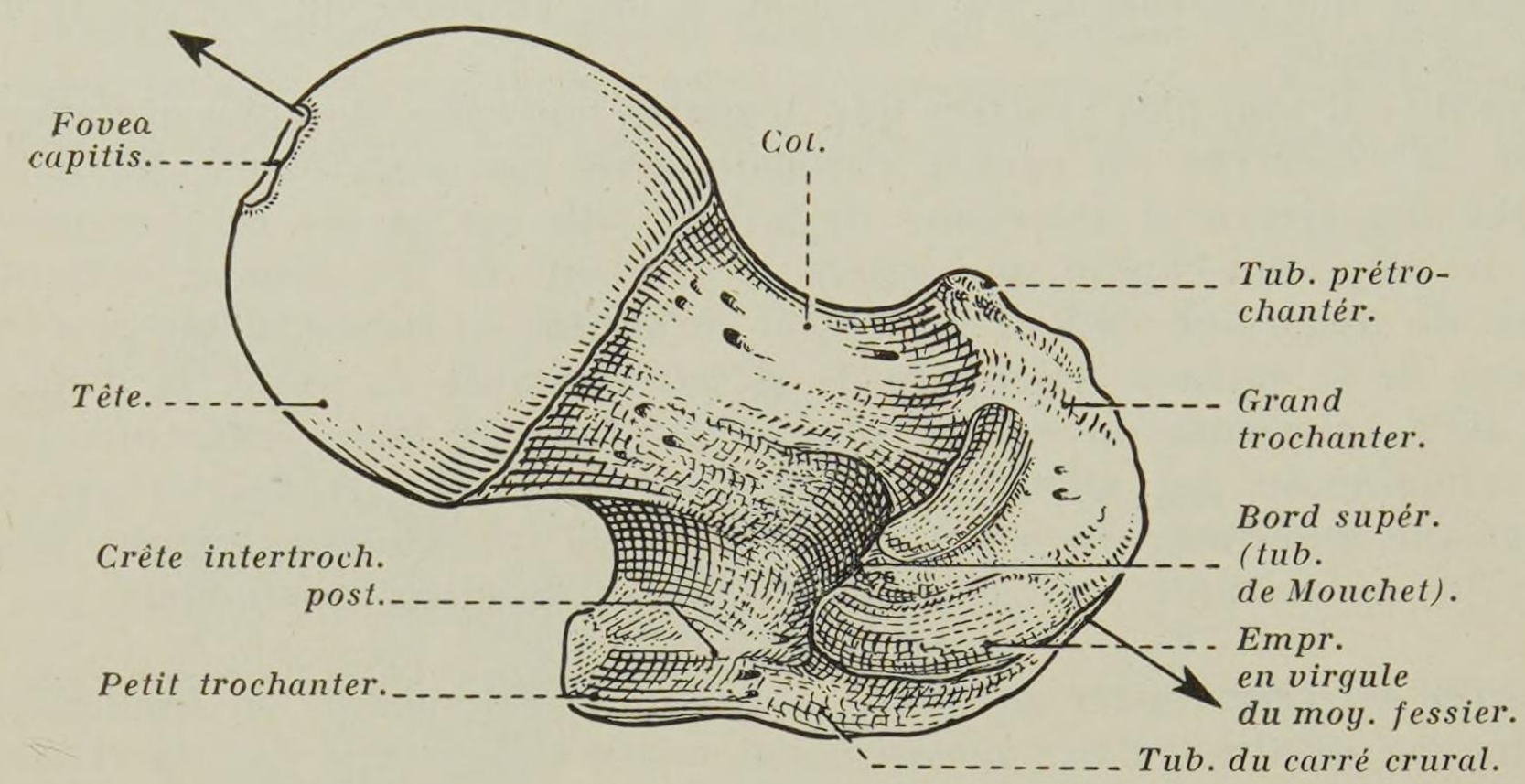

FIG. 374.
Extrémité supérieure du fémur droit, vue supérieure (les flèches indiquent l'axe du col).

verticale, arrondie à sa partie inférieure, effilée à sa partie supérieure, parfois déprimée en fossette : c'est l'*empreinte d'insertion du petit fessier* (voy. : fig. 372 et 373).

Entre la crête du vaste externe d'une part, l'empreinte du petit fessier et la partie inférieure de la crête en virgule du moyen fessier d'autre part, on trouve une petite crête saillante à direction oblique en bas et en avant, qui correspond à l'insertion du ligament de Gunther, portion tendineuse fusionnée des deux muscles petit et moyen fessiers.

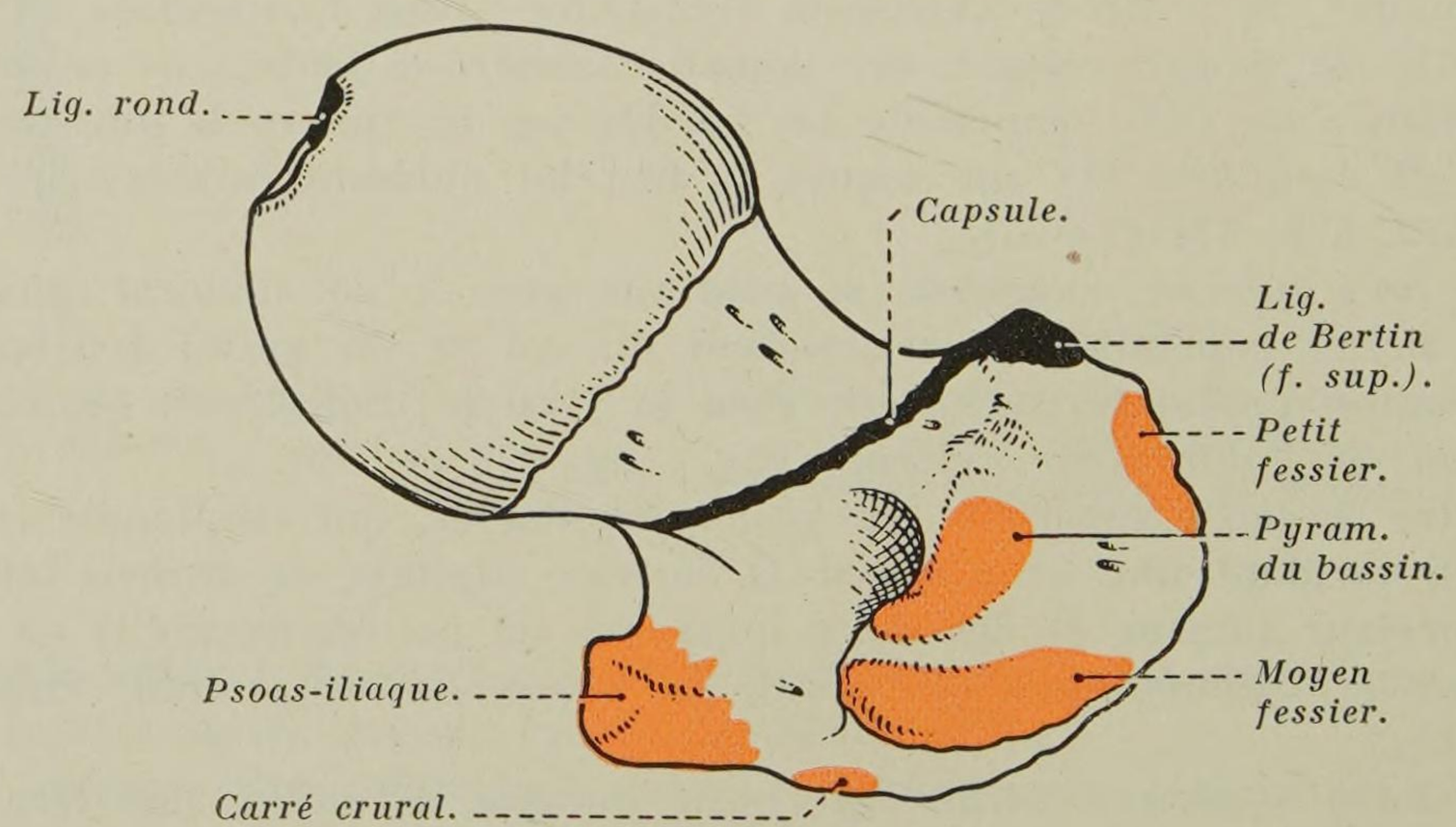

FIG. 375.
Extrémité supérieure du fémur droit, vue supérieure. Insertions musculaires et ligamentaires.

A la partie la plus supérieure de la face antérieure du grand trochanter convergent trois lignes plus ou moins rugueuses et saillantes; ce sont : *a)* la crête qui sépare la face antérieure de la face externe, comprise entre les surfaces d'insertion des muscles moyen et petit fessiers; *b)* la branche antérieure de la crête du vaste externe qui borde en dedans l'insertion du tendon du petit fessier; *c)* et la ligne intertrochantérienne antérieure renforcée par le tubercule prétrochantérien. Ce lieu de convergence correspond à l'*angle antéro-supérieur* du grand trochanter (voy. : fig, 372 et 373).

Le *bord postérieur*, saillant et arrondi, correspond à la moitié supérieure de la crête intertrochantérienne postérieure; il atteint en haut l'angle postéro-supérieur du grand trochanter.

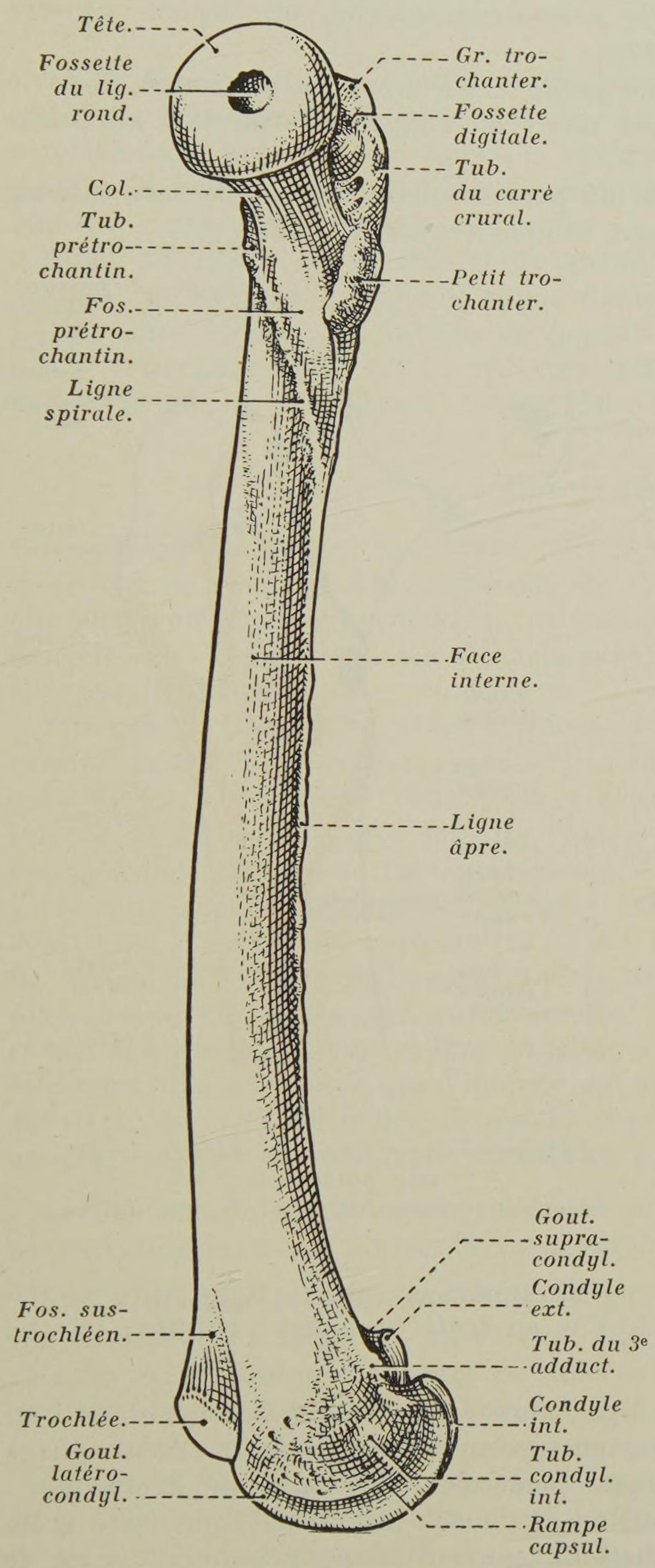

Fig. 376. — *Fémur, vue interne.*

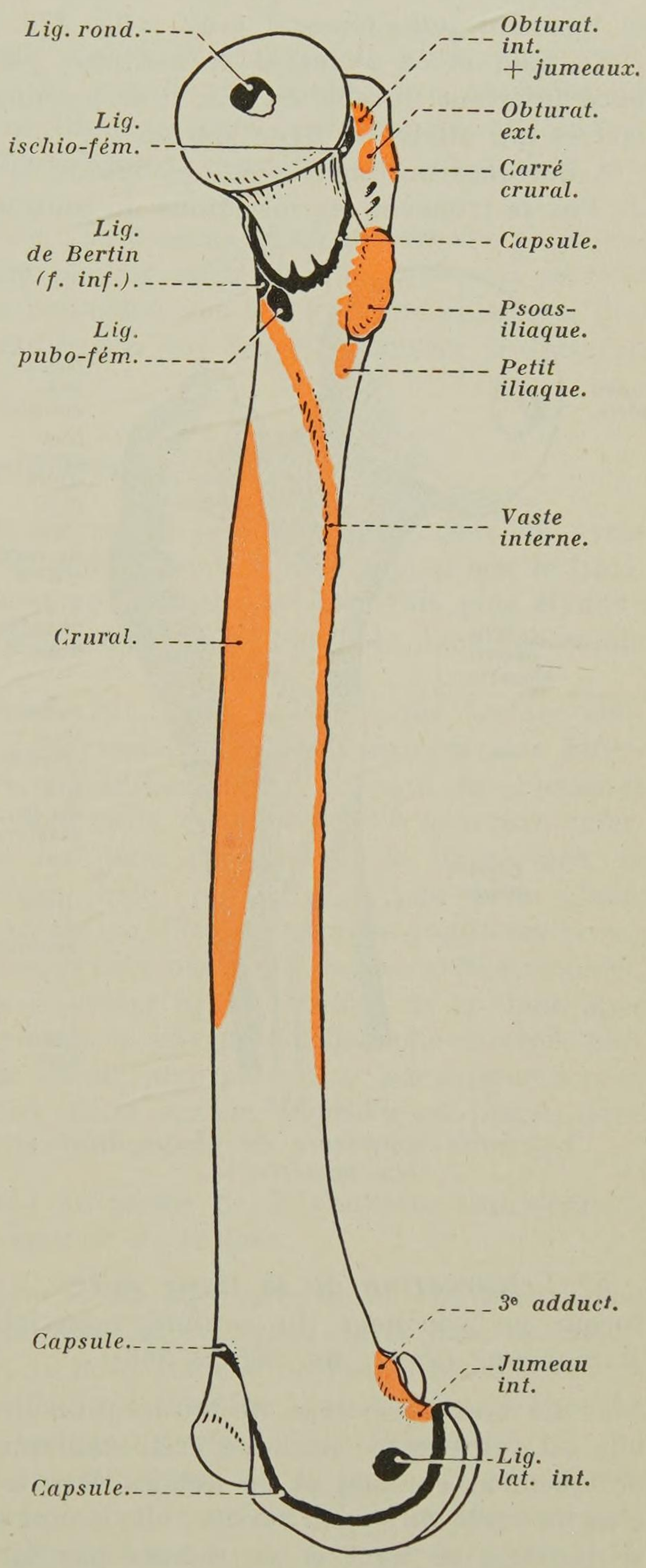

Fig. 377. — *Fémur, vue interne. Insertions musculaires et ligamentaires.*

4° **Petit trochanter** ou **trochanter mineur.** — Le *petit trochanter* ou *trochanter mineur* est une saillie conique, toujours très marquée, arrondie à son extrémité libre;

situé à l'union du col et du corps sur la face interne de l'os, il donne insertion au puissant tendon du muscle psoas-iliaque.

La base du petit trochanter est séparée du tubercule prétrochantinien par une petite dépression de forme elliptique : c'est la *fossette prétrochantinienne,* sur laquelle s'insère le ligament pubo-fémoral (voy. : fig. 378 et 379).

En haut et en avant, il se continue par une petite crête arrondie et mousse avec le bord inférieur du col; en bas, il se prolonge par une crête rugueuse large de 2 à 3 millimètres qui atteint la ligne spirale.

A quelques millimètres au-dessous de la base du petit trochanter et sur la face interne de l'os se trouvent les insertions du muscle petit iliaque (voy. : fig. 377).

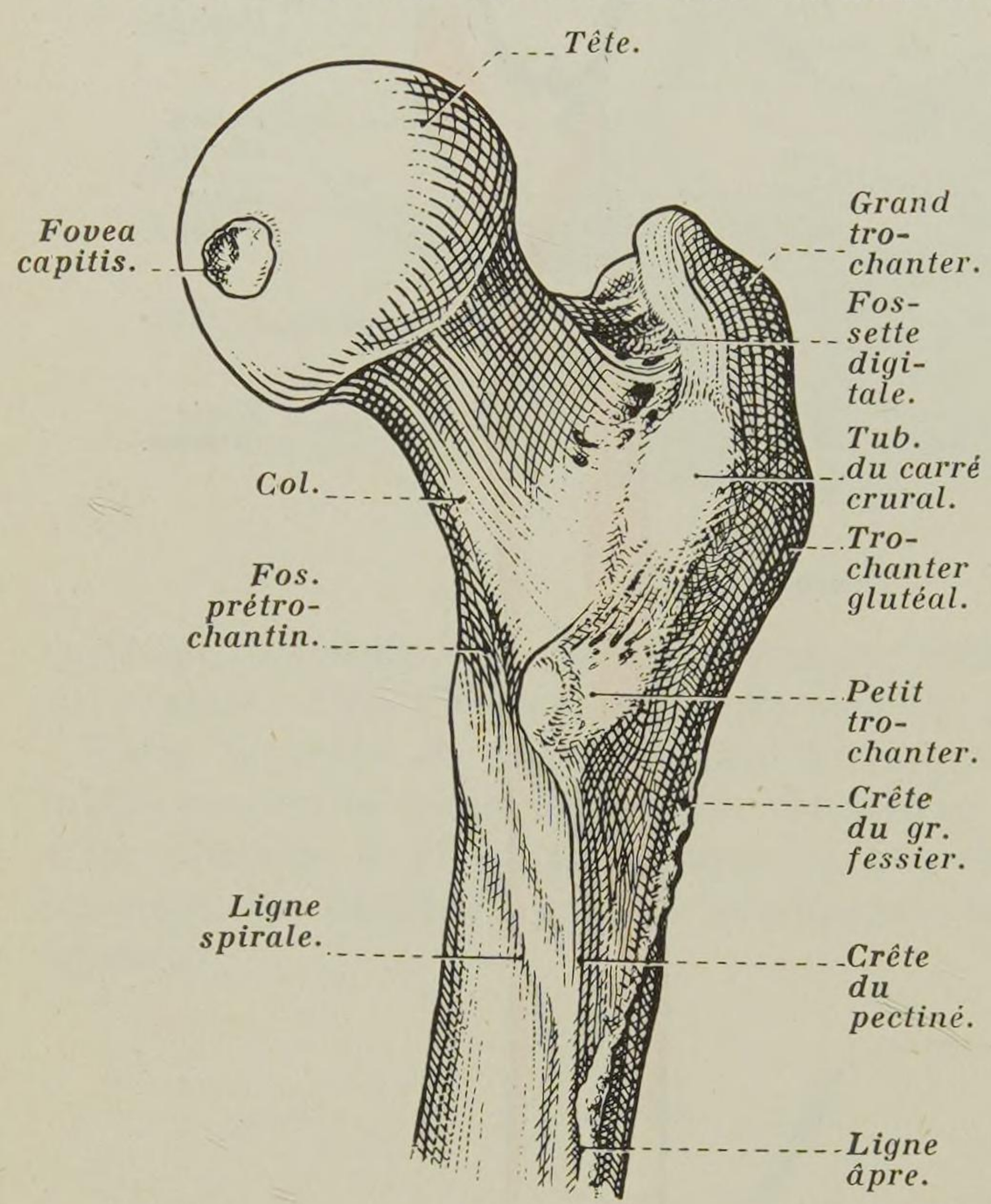

FIG. 378.
Extrémité supérieure du fémur droit; vue postérieure.

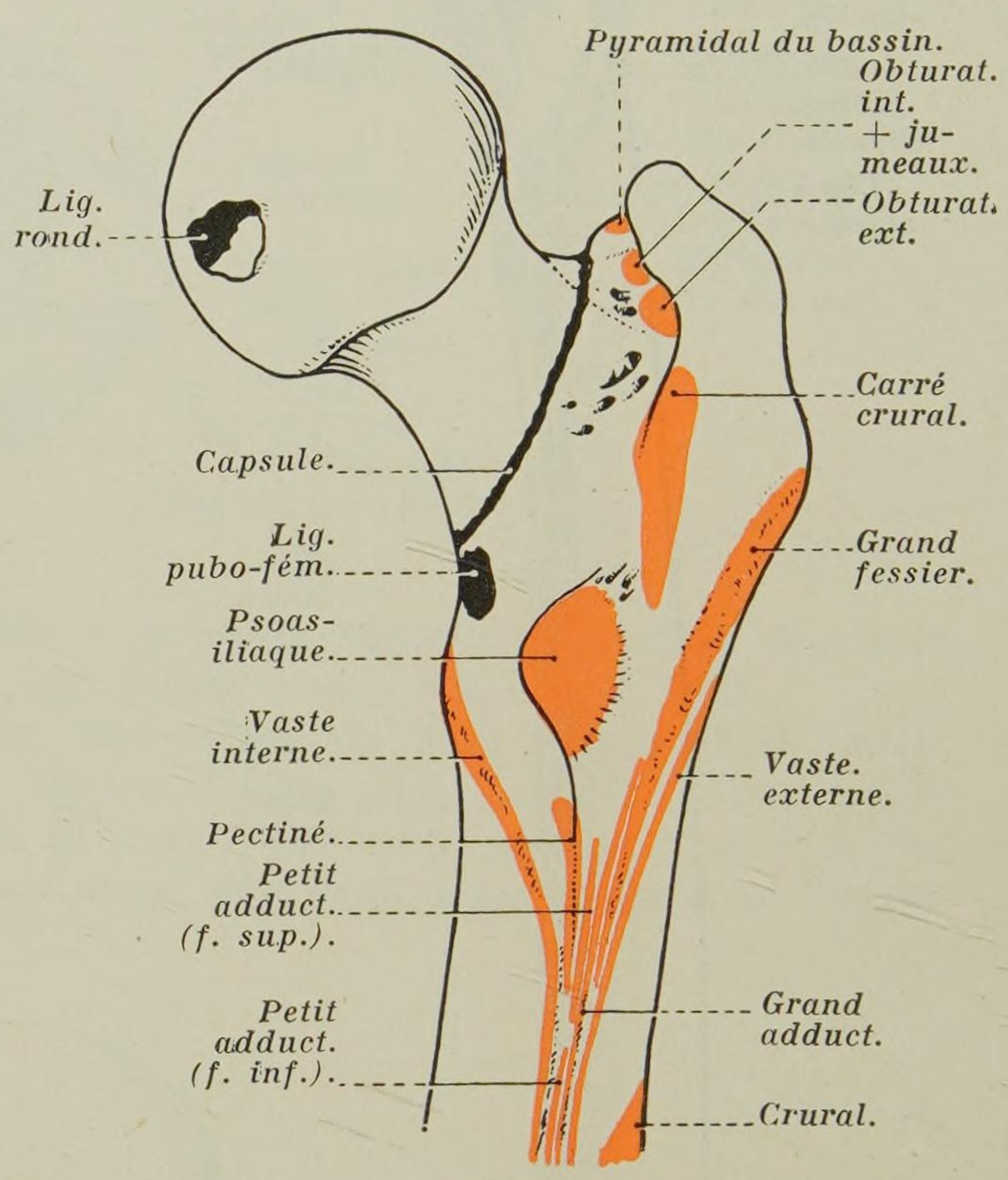

FIG. 379.
Extrémité supérieure du fémur droit; vue postérieure. Insertions musculaires et ligamentaires.

5° ***Trifurcation de la ligne âpre.*** — La partie supérieure de la ligne âpre se trifurque au voisinage du conduit nourricier de l'os en *trois branches* : *externe, interne* et *moyenne* (voy. : fig. 365 et 366).

a) La **branche externe** de trifurcation de la ligne âpre est la plus apparente des trois; elle est représentée par une crête saillante, rugueuse, concave en dehors; elle se dirige obliquement en haut et en dehors vers le versant postéro-externe du grand trochanter : c'est la *crête du grand fessier,* elle donne insertion au muscle de même nom; cette crête se termine en haut et en dehors par un tubercule souvent assez prononcé : c'est le *tubercule fessier* ou *troisième trochanter (trochanter tertitus)* ou *trochanter glutéal.*

Immédiatement en dehors de la crête du grand fessier s'insère le vaste externe, suivant une surface presque linéaire, et en dedans de la crête le troisième adducteur (voy. : fig. 378 et 379).

b) La **branche interne,** moins marquée et plus courte que la précédente, se dirige obliquement en haut et en dedans vers la base du petit trochanter qu'elle contourne en

passant au-dessous, puis en avant de celui-ci; finalement elle se termine au voisinage du tubercule prétrochantinien, sur la face antérieure de l'os, après avoir décrit un trajet en spirale : c'est la *crête du vaste interne* ou *ligne spirale* sur laquelle s'insère le vaste interne.

c) La **branche moyenne** est la moins apparente des trois, et aussi la plus courte; elle est située très près de la crête du vaste interne à laquelle elle semble être sensiblement parallèle; elle présente une direction oblique, curviligne, concave en dedans et elle se termine à la face postérieure de la base du petit trochanter : c'est la *crête du pectiné,* sur laquelle s'insère ce muscle.

Entre les crêtes du pectiné et du grand fessier, au-dessous et en arrière du petit trochanter, on observe l'existence d'une dépression parfois assez marquée : c'est la *fossette sous-trochantinienne,* au niveau de laquelle on remarque une étroite crête rugueuse, disposée verticalement : c'est la *crête du petit adducteur,* sur laquelle s'insère le faisceau supérieur de ce muscle (voy. : fig. 379).

Extrémité inférieure.

L'extrémité inférieure du fémur présente grossièrement la forme d'un tronc de pyramide qui se continue avec le corps de l'os en haut et dont la base repose sur le tibia. elle augmente progressivement de volume de haut en bas; elle est toutefois plus étendue dans le sens transversal que dans le sens antéro-postérieur, si bien que dans l'ensemble elle paraît aplatie d'avant en arrière.

Vue par sa face antérieure, l'extrémité inférieure du fémur présente une surface articulaire, la *trochlée fémorale*; vue par sa face postérieure, elle paraît au contraire bifurquée et se termine par deux masses osseuses quadrangulaires : ce sont les *condyles interne et externe* séparés l'un de l'autre par une vaste échancrure, l'*échancrure intercondylienne*; enfin, à la face postérieure, entre les deux condyles et la ligne âpre, se place une surface triangulaire à base inférieure, lisse, régulière, à peu près plane, dépourvue d'insertions musculaires : c'est la *surface poplitée* ou *planum popliteum* (voy.: fig. 365 et 382); cette surface est limitée de chaque côté par deux petites crêtes mousses, divergentes, rugueuses, qui correspondent aux *branches de bifurcation* de la ligne âpre et que l'on distingue d'après leur situation en *interne* et *externe.* La branche externe, plus saillante, plus apparente que l'interne, est située sur un plan postérieur par rapport à cette dernière, de telle sorte que la moitié supérieure de la surface poplitée est placée dans un plan oblique de dehors en dedans et d'arrière en avant.

a) La **branche de bifurcation externe** se perd au-dessus de la gouttière supra-condylienne, au niveau du tubercule sus-condylien externe de Grüber.

b) La **branche de bifurcation interne** se rapproche du bord interne de l'os avec lequel elle se confond à sa partie inférieure; elle se termine au voisinage de la base du tubercule du grand adducteur; entre ce tubercule et le bord interne de l'os, ainsi que contre ce bord, on constate souvent l'existence d'une petite dépression lisse qui forme encoche à ce niveau : c'est la *gouttière vasculaire* due au passage de l'artère fémorale.

Les fibres les plus inférieures du vaste interne s'insèrent sur la partie la plus élevée de la branche interne; et celles de la courte portion du biceps sur la partie la plus haute de la branche externe; enfin l'arcade du troisième adducteur se fixe sur la partie inférieure de la branche interne (voy. : fig. 366).

A sa partie inférieure et au voisinage des condyles, la *surface poplitée* devient rugueuse et montre l'existence de nombreux orifices vasculaires; au-dessus de chaque condyle, elle présente un petit tubercule, l'externe, toujours plus marqué que l'interne : ce sont les *tubercules sus-condyliens interne et externe de Grüber,* sur lesquels s'insèrent respectivement des fibres charnues des jumeaux interne et externe (voy. : fig. 365 et 366).

Au-dessus de l'insertion du jumeau interne, et un peu en dedans de l'extrémité inférieure de la branche de bifurcation interne de la ligne âpre, se voit l'insertion du muscle plantaire grêle (voy. : fig. 366).

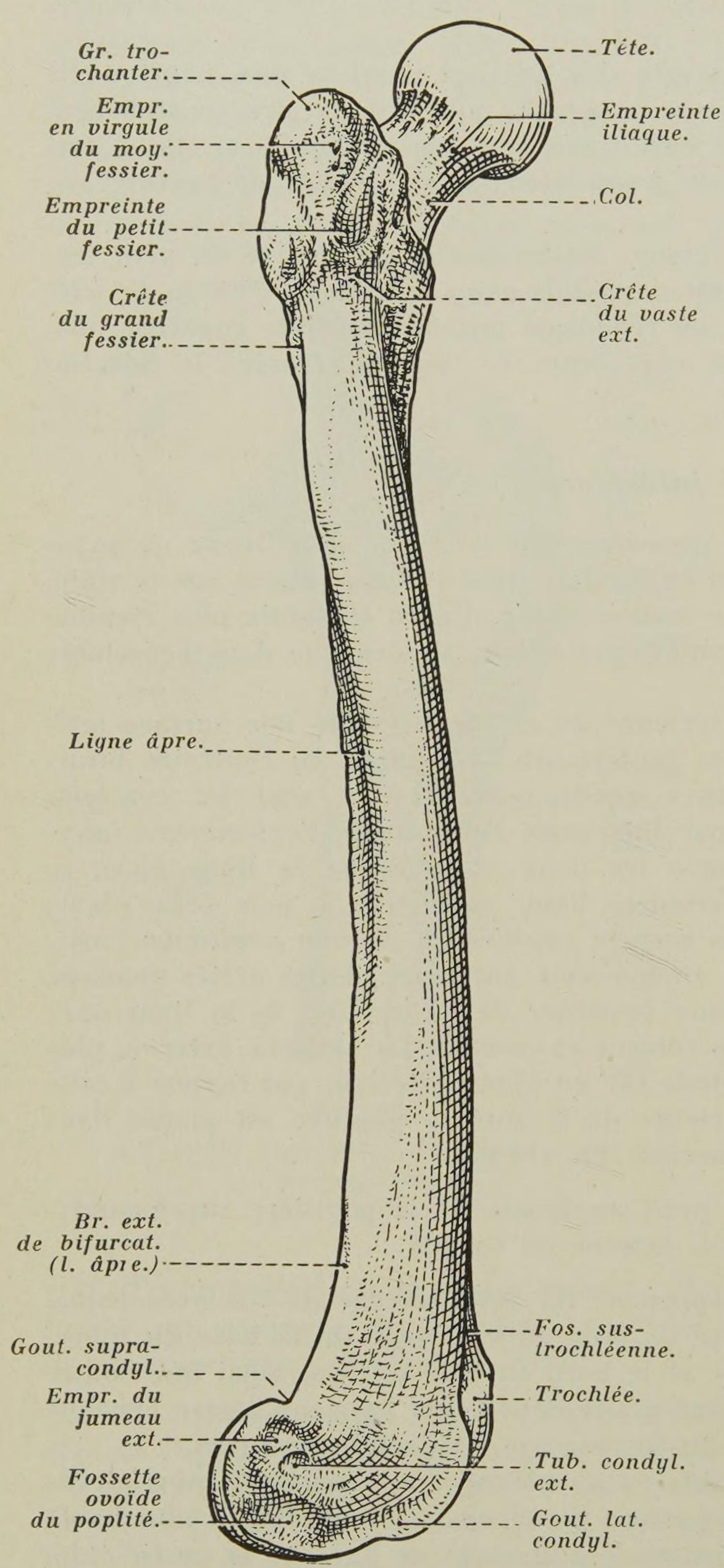

Fig. 380. — *Fémur, vue externe.*

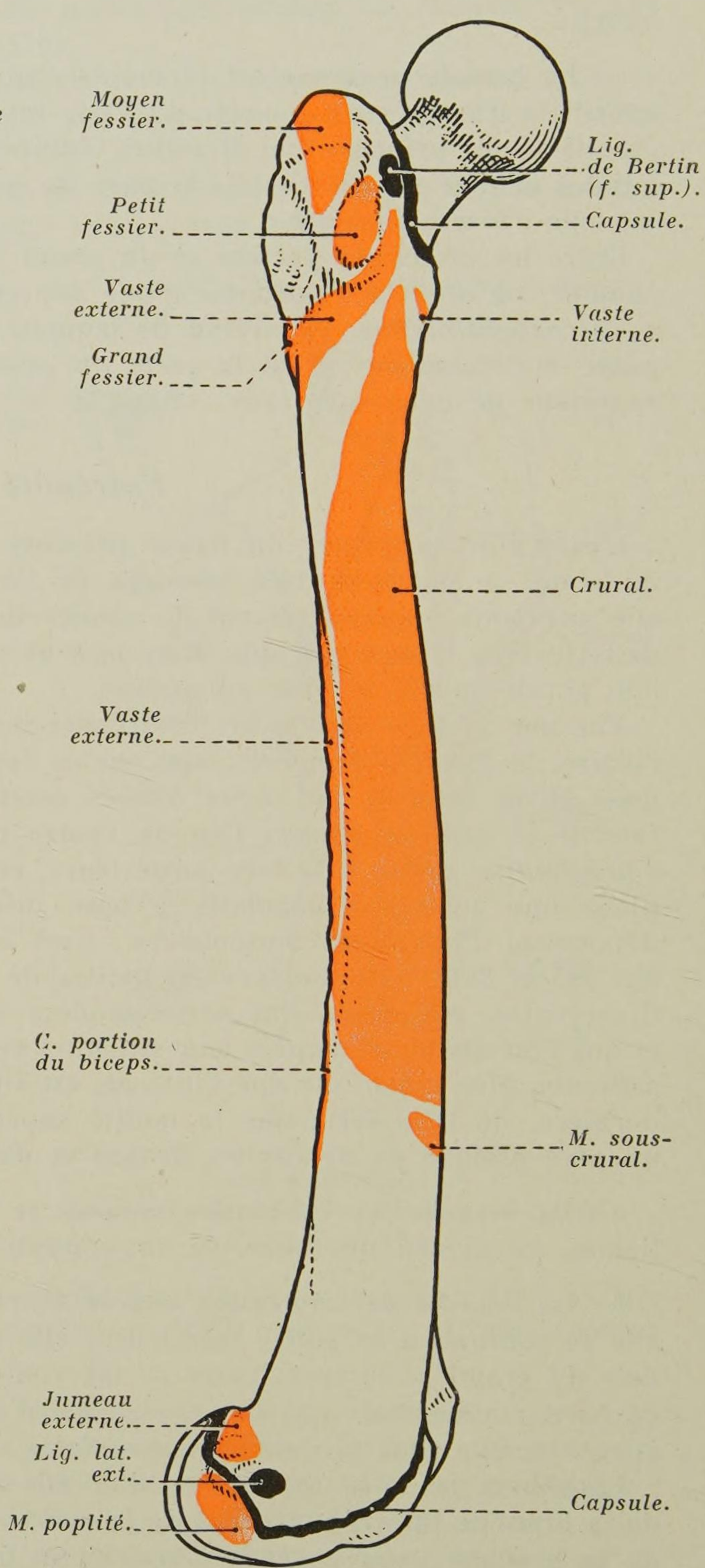

Fig. 381. — *Fémur, vue externe. Insertions musculaires et ligamentaires.*

1° Trochlée fémorale. — La *trochlée fémorale* représente la zone articulaire en rapport avec la rotule, d'où le nom de *facette rotulienne (facies patellaris)* qu'on lui donne parfois.

C'est une zone articulaire bien distincte de celle des condyles fémoraux, et comme toute trochlée elle est formée de deux versants obliques disposés en sens inverse, séparés entre eux par une gorge à disposition sagittale: c'est la *gorge de la trochlée;* en arrière, la gorge se continue par l'échancrure intercondylienne.

Les *facettes latérales* de la trochlée, ou *joues* de la trochlée, sont d'importance inégale; toutes les deux sont convexes dans tous les sens; la joue externe est plus inclinée, plus proéminente en avant, plus large et plus haute que l'interne (presque le double); elles s'articulent avec les facettes articulaires de la face postérieure de la rotule; en arrière et en bas, les joues sont séparées de la partie articulaire des condyles par une petite dépression oblique : ce sont les *rainures condylo-trochléennes* (voy. : fig. 382); ces dernières sont inexistantes chez l'enfant et n'apparaissent que chez l'adulte ; elles sont bordées antérieurement par une crête mousse qui apparaît plus ou moins en relief à la limite de la trochlée et de la surface articulaire condylienne : ce sont les *crêtes intercondylo-trochléennes*; l'externe est toujours plus postérieure, plus longue et plus développée que l'interne; de plus elle est à peu près rectiligne, tandis que l'interne est légèrement concave en arrière et en dedans ; les rainures correspondent à des empreintes laissées par les ménisques du fait de la station debout (orthostatisme) (voy. : fig. 382).

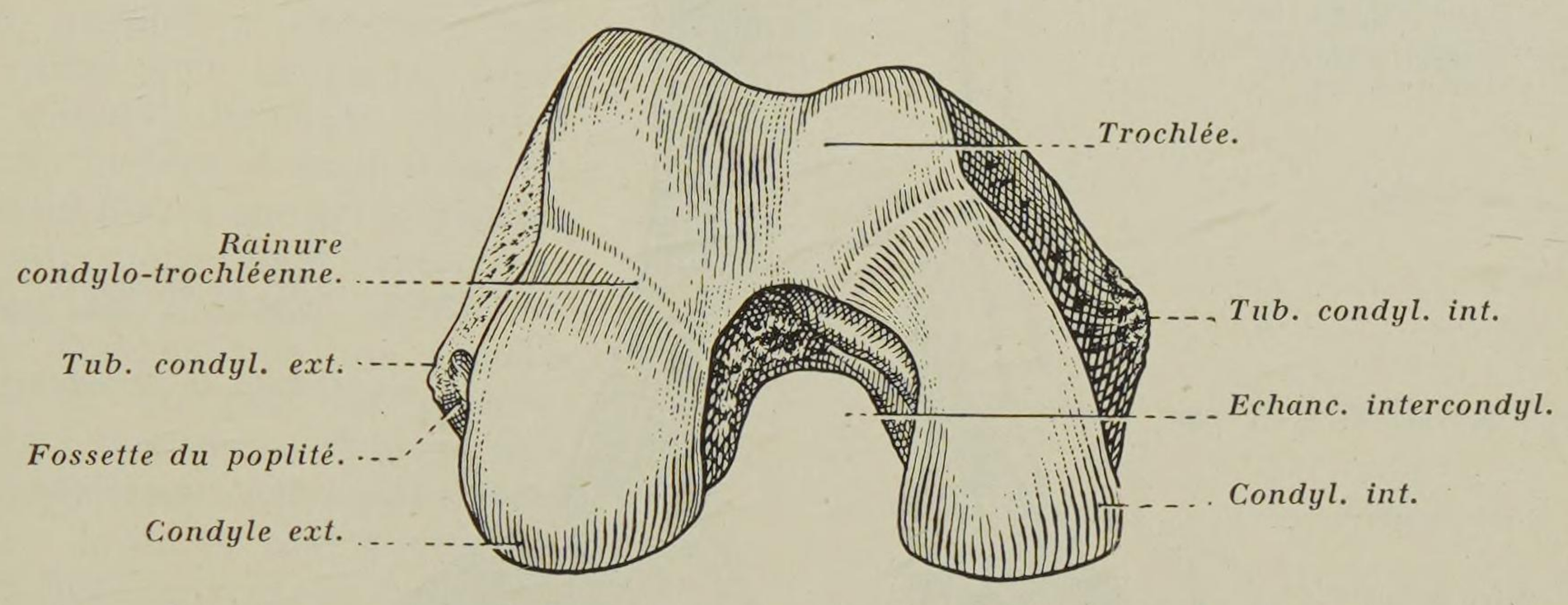

Fig. 382. — *Extrémité inférieure du fémur droit; vue inférieure.*

La trochlée et la surface articulaire des condyles sont recouvertes à l'état frais d'un cartilage hyalin.

Au-dessus de la trochlée et sur sa face antérieure, le fémur présente une dépression criblée de nombreux orifices vasculaires qui s'ouvrent en haut : c'est la *fossette sus-trochléenne*; celle-ci répond à la partie supérieure de la rotule dans l'extension de la jambe.

Tandis que le plan de la fossette sus-trochléenne se continue en dedans insensiblement et sans ligne de démarcation nette avec la face interne de l'os, il est séparé à angle droit de la face cutanée du condyle externe par une crête mousse arrondie, régulière, oblique en bas, en dehors et en avant; cette crête est parfois marquée d'un petit tubercule appelé *tubercule sus-trochléaire* (Hovelacque), d'où part la rampe capsulaire; sur la crête et sur le tubercule s'insère la capsule de l'articulation du genou.

2° **Condyles fémoraux.** — Les *condyles fémoraux* sont deux masses volumineuses légèrement divergentes, déportées en arrière et un peu latéralement, qui terminent l'extrémité inférieure du fémur (les condyles sont surtout apparents en arrière et latéralement).

Au nombre de deux, le **condyle interne** et le **condyle externe,** ils sont séparés entre eux en arrière et en bas par l'*échancrure intercondylienne,* vaste et profonde dépression dans laquelle on peut loger l'index.

Les deux condyles fémoraux ne sont pas absolument identiques : tout d'abord le condyle interne est moins large que l'externe; il est plus étendu en hauteur que celui-ci, il est aussi plus déjeté en dedans que l'externe ne l'est en dehors, enfin il diverge davantage; par contre le condyle externe remonte plus haut que l'interne et celui-ci descend plus bas que l'externe; enfin d'autre part la facette articulaire du condyle interne est plus longue de 15 à 20 millimètres que celle de l'externe.

On distingue à chaque condyle une face articulaire qui est à la fois inférieure et postérieure; une face interne (par rapport à l'axe du membre) ou axiale ou intercondylienne; et une face externe ou cutanée.

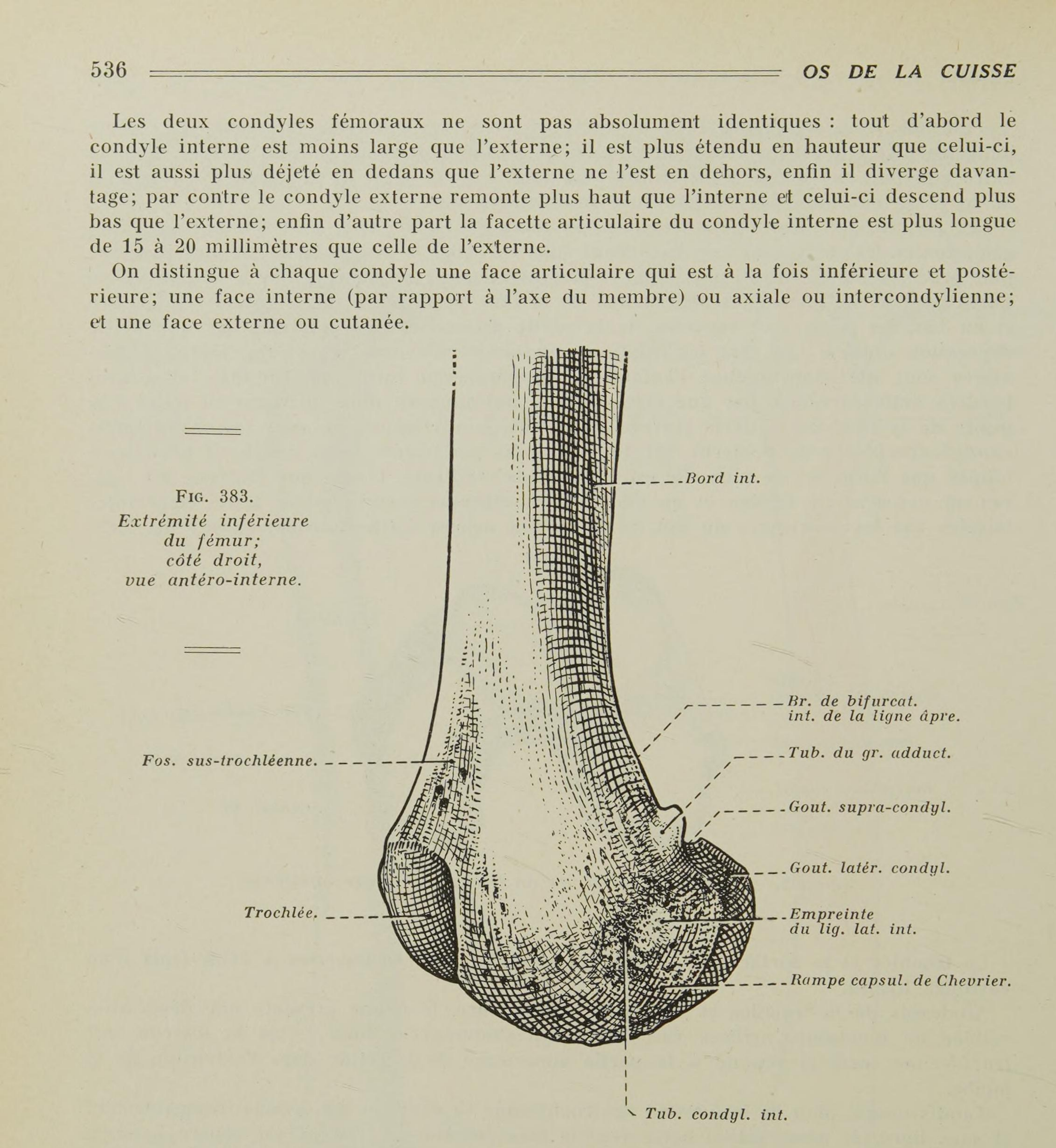

FIG. 383.
Extrémité inférieure du fémur; côté droit, vue antéro-interne.

a) La ***face articulaire*** de chaque condyle décrit une courbe en forme de volute dont les rayons vont en diminuant progressivement d'avant en arrière (voy.: fig. 521); cette face est convexe dans tous les sens, celle du condyle externe est plus postérieure que celle du condyle interne; d'autre part, à sa partie postérieure, elle est fortement inclinée de dehors en dedans et d'arrière en avant, à la manière d'un segment de surface tronc conique; elle commence au niveau de la rainure condylo-trochléenne et se termine en arrière et en haut au niveau de la base de la surface poplitée dont la sépare une limite assez nette, marquée par un rebord, puis par une gouttière transversale : la *gouttière supra-condylienne*; cette gouttière est bien apparente sur un os vu de profil (voy. : fig. 383 et 385).

Le versant inférieur de la face articulaire condylienne interne représente le point le plus déclive du fémur.

b) La ***face intercondylienne*** ou ***face axiale*** des deux condyles est légèrement excavée, mais elle est plus étendue et plus excavée sur le condyle externe; sur celui-ci elle est oblique d'arrière en avant et de dehors en dedans, tandis que sur le condyle interne elle est presque disposée dans un plan sagittal; les deux faces limitent l'*échancrure intercondylienne*; elles donnent insertion aux ligaments croisés de l'articulation du genou, au niveau d'empreintes rugueuses. Sur le condyle interne s'insère presque horizontalement, au niveau de la partie antérieure de la face axiale, le ligament croisé postérieur empiétant en bas sur l'échancrure intercondylienne; sur le condyle externe s'insère presque verticalement, sur le versant postérieur de la face axiale, le ligament croisé antérieur empiétant en haut sur l'échancrure intercondylienne (voy. : *Articulation du genou*).

c) La ***face cutanée du condyle interne*** est irrégulièrement mamelonnée dans sa moitié postérieure où elle présente une saillie très marquée, mais assez mal délimitée : c'est le *tubercule condylien interne* ; sur celui-ci, ainsi qu'à sa partie supérieure, s'insère l'aileron rotulien interne; en arrière et au-dessous du tubercule on trouve une petite dépression ovalaire constituant l'*empreinte d'insertion du ligament latéral interne* de l'articulation du genou ; au-dessus et un peu en arrière, on constate l'existence d'un second tubercule conique à extrémité arrondie, situé à la partie tout à fait inférieure du bord interne de l'os : c'est le *tubercule du troisième adducteur* sur lequel se fixe le tendon de ce muscle; enfin un peu au-dessous et en arrière de ce dernier on aperçoit une petite facette plane ou légèrement excavée : c'est la *facette d'insertion du jumeau interne* (voy. : fig. 383 et 384).

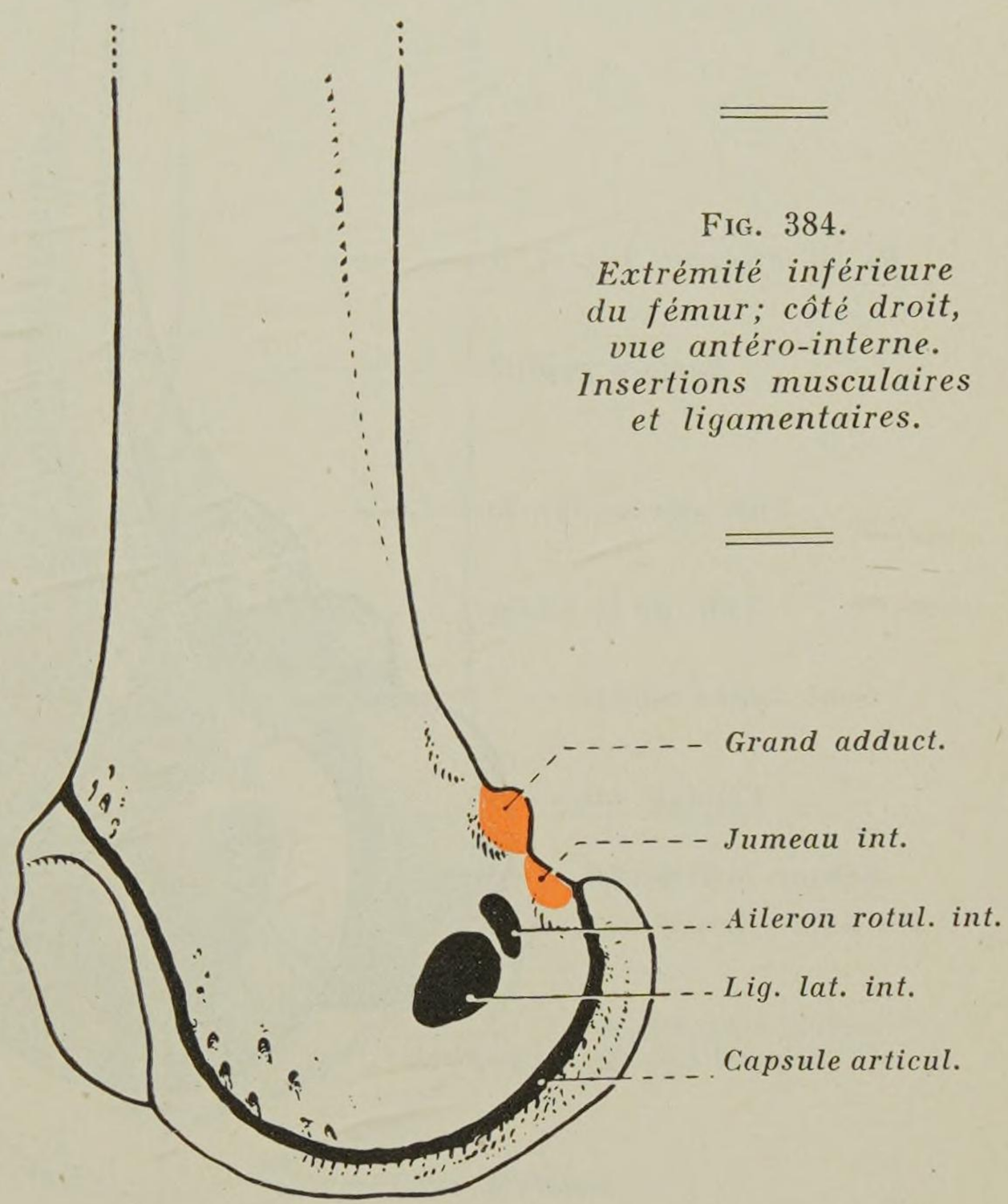

Fig. 384.
Extrémité inférieure du fémur; côté droit, vue antéro-interne. Insertions musculaires et ligamentaires.

Dans sa moitié antérieure, cette face est plane ou légèrement excavée, lisse et régulière, semée de nombreux orifices vasculaires.

d) La ***face cutanée du condyle externe*** semble se continuer avec la face externe de l'os; elle présente également, dans sa partie moyenne, une saillie osseuse, moins apparente toutefois que celle du condyle interne : c'est le *tubercule condylien externe,* sur lequel s'insèrent l'*aileron rotulien externe* et le *ligament latéral externe* de l'articulation du genou.

Au-dessus et au-dessous de ce tubercule, mais un peu en arrière, sont creusées deux fossettes d'insertion musculaire : la fossette supérieure, toujours très apparente, mais étroite, donne insertion au jumeau externe; la fossette inférieure, d'aspect ovalaire, allongée en forme de gouttière, parfois même assez profonde, donne insertion au tendon du muscle poplité : c'est la *fossette ovoïde du poplité.*

Bordant la facette articulaire condylienne, la face cutanée de chaque condyle présente une gouttière qui se prolonge en avant le long du bord marginal de la trochlée : c'est la *gouttière latéro-condylienne*; elle est percée de nombreux orifices vasculaires;

dans sa partie convexe, cette gouttière est encadrée par le rebord cartilagineux des surfaces articulaires trochléenne et condylienne; dans sa partie concave, la gouttière latéro-condylienne est limitée par une petite crête osseuse : la *rampe capsulaire de Chevrier*, sur laquelle se fixe la capsule articulaire du genou; gouttière et rampe capsulaires sont beaucoup plus marquées sur le condyle externe que sur le condyle interne; sur le condyle externe la gouttière se perd sur le versant postéro-inférieur de la fossette d'insertion du muscle poplité (voy. : fig. 385 et 386).

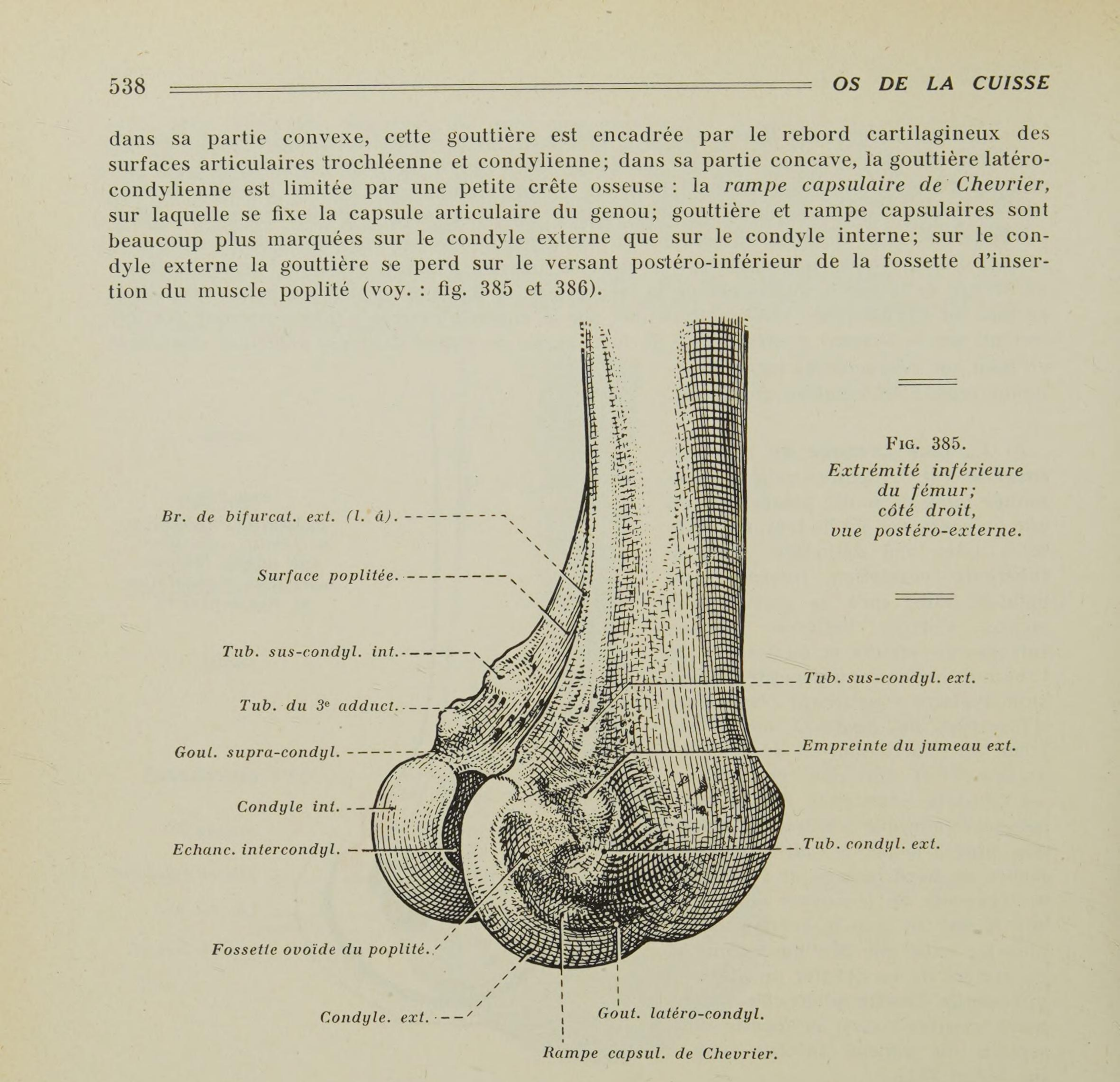

FIG. 385.
Extrémité inférieure du fémur; côté droit, vue postéro-externe.

CONNEXIONS

Le fémur s'articule avec trois os qui sont : en haut, l'os coxal (*articulation de la hanche* ou *coxo-fémorale*); en bas, le tibia *(articulation fémoro-tibiale)*; en bas et en avant, la rotule *(articulation fémoro-rolulienne)*.

INSERTIONS MUSCULAIRES

Vingt-deux muscles s'insèrent sur le fémur, à savoir :

1° Sur le *corps de l'os* : le crural, le sous-crural, le vaste interne, le vaste externe, les trois adducteurs de la cuisse, le pectiné, la courte portion du biceps et le grand fessier.

2° Sur l'*extrémité supérieure* : *a)* sur le *grand trochanter* : les trois muscles fessiers (grand, moyen et petit), le pyramidal du bassin, l'obturateur externe, l'obturateur interne, les deux jumeaux (supérieur et inférieur), le carré crural et le vaste externe; *b)* sur le *petit trochanter* : le psoas-iliaque et accessoirement le petit iliaque.

3° Sur l'*extrémité inférieure* : le grand adducteur, le jumeau interne, le jumeau externe, le plantaire grêle et le poplité.

ARCHITECTURE

Le fémur est constitué sur le type structural des os longs; toutefois il présente au niveau du col certaines particularités qui lui confèrent une grande importance dans l'anatomie pathologique des fractures du col (1).

1° Le ***corps*** est formé d'un cylindre de tissu compact entourant une cavité centrale appelée canal médullaire.

Le cylindre compact est plus épais en arrière qu'en avant, et son maximum d'épaisseur est situé au niveau de la ligne âpre.

Fig. 386.
Extrémité inférieure du fémur; côté droit, vue postéro-externe. Insertions musculaires et ligamentaires.

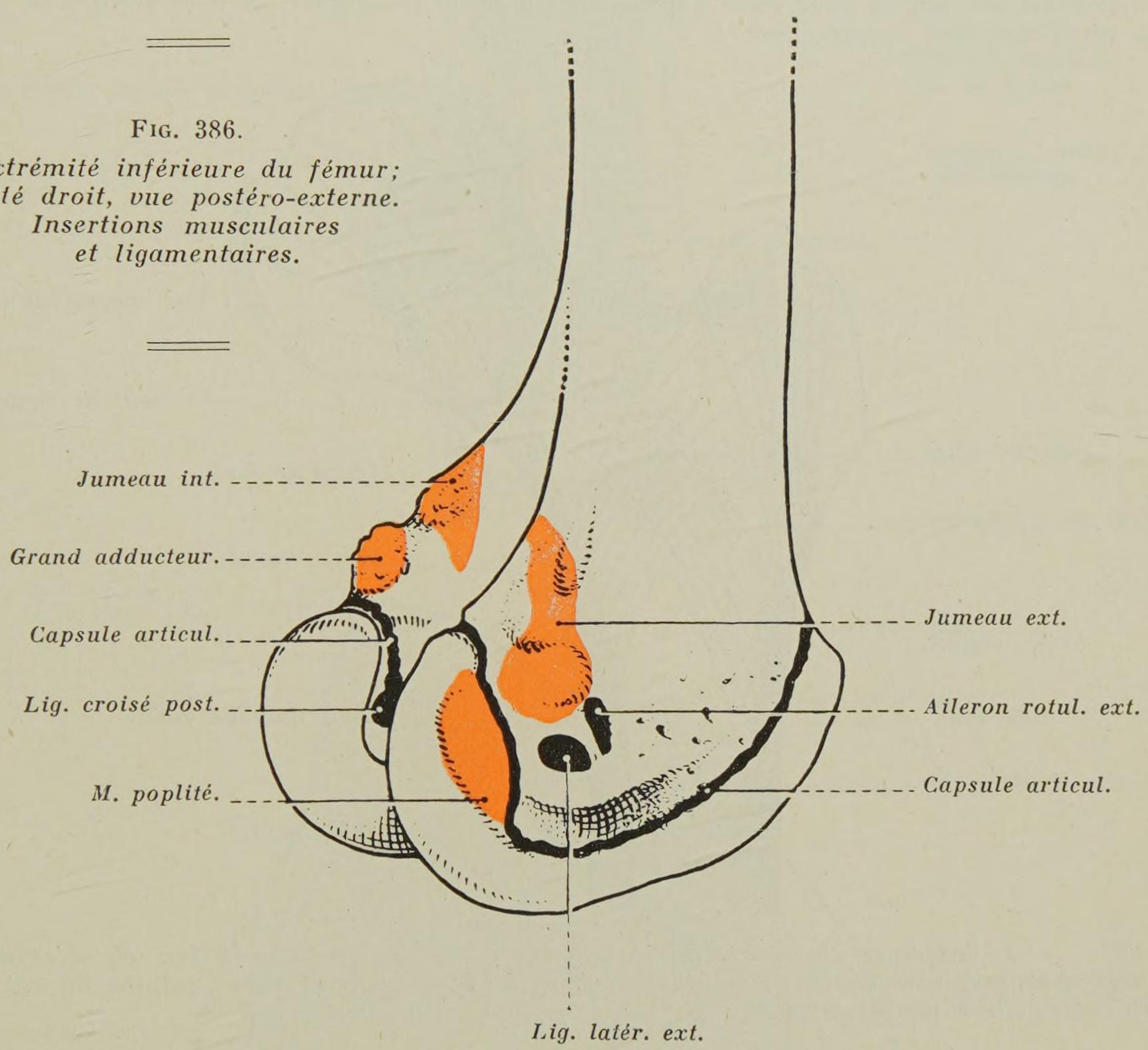

2° L'***extrémité supérieure*** est formée en grande partie par du tissu spongieux dont les trabécules sont disposées sous la forme de travées osseuses superposées; sur une coupe frontale de l'os on constate que cette extrémité présente deux lames osseuses compactes qui continuent le cylindre diaphysaire; ce sont les lames diaphysaires interne et externe; ces deux lames s'écartent l'une de l'autre de bas en haut et donnent à la partie supérieure du cylindre diaphysaire un aspect évasé.

La *lame diaphysaire interne* se prolonge tout en s'amincissant au-dessous du col jusqu'à la base de la tête; elle forme un véritable *arc-boutant,* inférieur au col, elle a reçu les noms d'*arc d'Adams* ou *d'arc-boutant inférieur du col de Rodet* (1884); de cet arc-boutant se détache comme un éperon *(calcar femorale),* au niveau du petit trochanter, une lame osseuse compacte qui s'élève perpendiculairement, pénètre de un centimètre environ dans le tissu spongieux du col

(1) Article à consulter : Duhamel : Architecture spatiale du col du fémur. *Comptes rendus de l'Association des Anatomistes,* 1947, p. 167.

pour se perdre tout en s'atténuant en arrière du col : c'est la *lame sous-trochantinienne de Rodet* ou *éperon de Merkel* (1873); (*septum de Bigelow* des anatomistes anglais); cet éperon joue un rôle important dans les fractures du col et plus spécialement dans les fractures du col par choc direct, expliquant la pénétration et l'engrènement des fragments (toujours plus marqué en arrière qu'en avant) et parfois même l'éclatement du col (voy. : fig. 388).

La *lame diaphysaire externe* s'amincit comme la précédente de bas en haut et se termine au niveau du grand trochanter.

Deux faisceaux trabéculaires formés par des travées en forme d'ogive prennent point d'appui sur chacune de ces lames; elles s'entrecroisent dans la partie comprise entre les deux trochanters : *a)* de la lame diaphysaire externe se détache le *faisceau de la tête* ou *faisceau céphalique*, qui s'étend jusqu'au cartilage articulaire de la tête; concave en bas et en dedans, on le désigne parfois sous le nom de *faisceau arciforme*; *b)* de la lame diaphysaire interne se détache le *faisceau trochantérien* qui se perd dans l'épaisseur du grand trochanter, mais ce dernier est beaucoup moins important que le précédent.

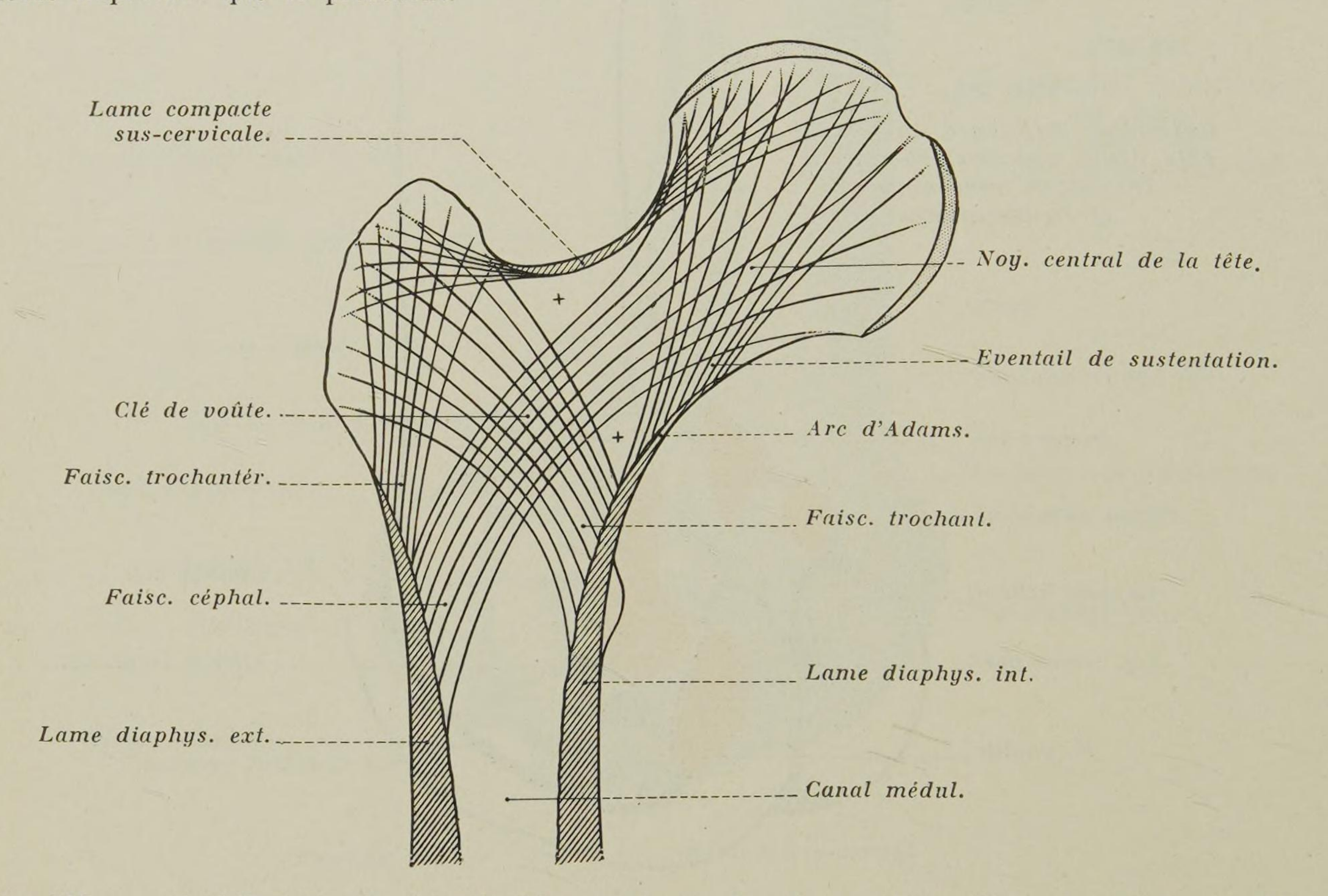

FIG. 387. — *Architecture de l'extrémité supérieure du fémur, disposition et orientation des travées osseuses; côté droit, segment postérieur de la coupe* (les zones faibles du col fémoral sont représentées par deux croix).

Ces deux faisceaux forment les piliers d'un système trabéculaire ogival, l'*ogive intertrochantérienne*; ils délimitent par leurs travées inférieures l'extrémité supérieure de la cavité médullaire; leur entrecroisement forme la *clé de voûte* de ce système ogival (voy. : fig. 387).

Envisagé sur une coupe sagittale de la diaphyse, le système ogival précédemment décrit présente la même disposition avec la même netteté; les *faisceaux trabéculaires antérieur et postérieur* se détachent des *lames diaphysaires antérieure* et *postérieure*, et ainsi la partie supérieure du corps du fémur apparaît au point de vue architectural comme constituée par un *système ogival à quatre piliers*, dont la zone intertrochantérienne forme la *clé de voûte* par enchevêtrement des travées osseuses; ce système ogival assure le maximum de résistance au fémur sous l'action des pressions qu'il transmet et qu'il supporte.

De l'*arc-boutant inférieur de Rodet* se détachent en éventail des travées qui se dirigent dans toute l'étendue de la tête, constituant l'*éventail de sustentation de Pierre Delbet*, dont la partie postérieure, dense et compacte, correspond à la lame de Rodet; c'est à cet éventail de sustentation que se transmet le poids du tronc par l'intermédiaire des travées osseuses de l'os iliaque (voy. : *Architecture de l'os iliaque*, tome I) (voy. : fig. 387).

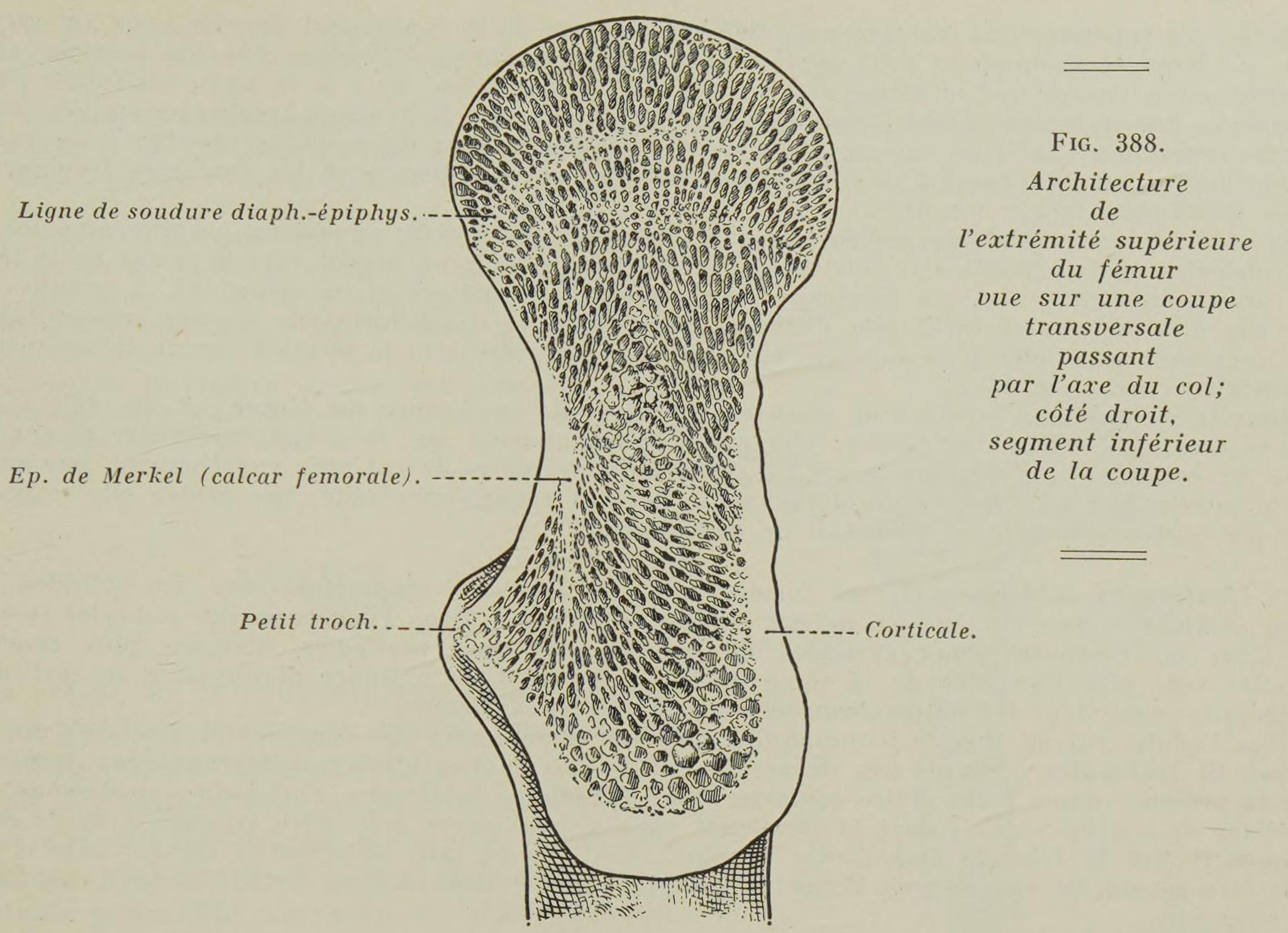

FIG. 388.
Architecture de l'extrémité supérieure du fémur vue sur une coupe transversale passant par l'axe du col; côté droit, segment inférieur de la coupe.

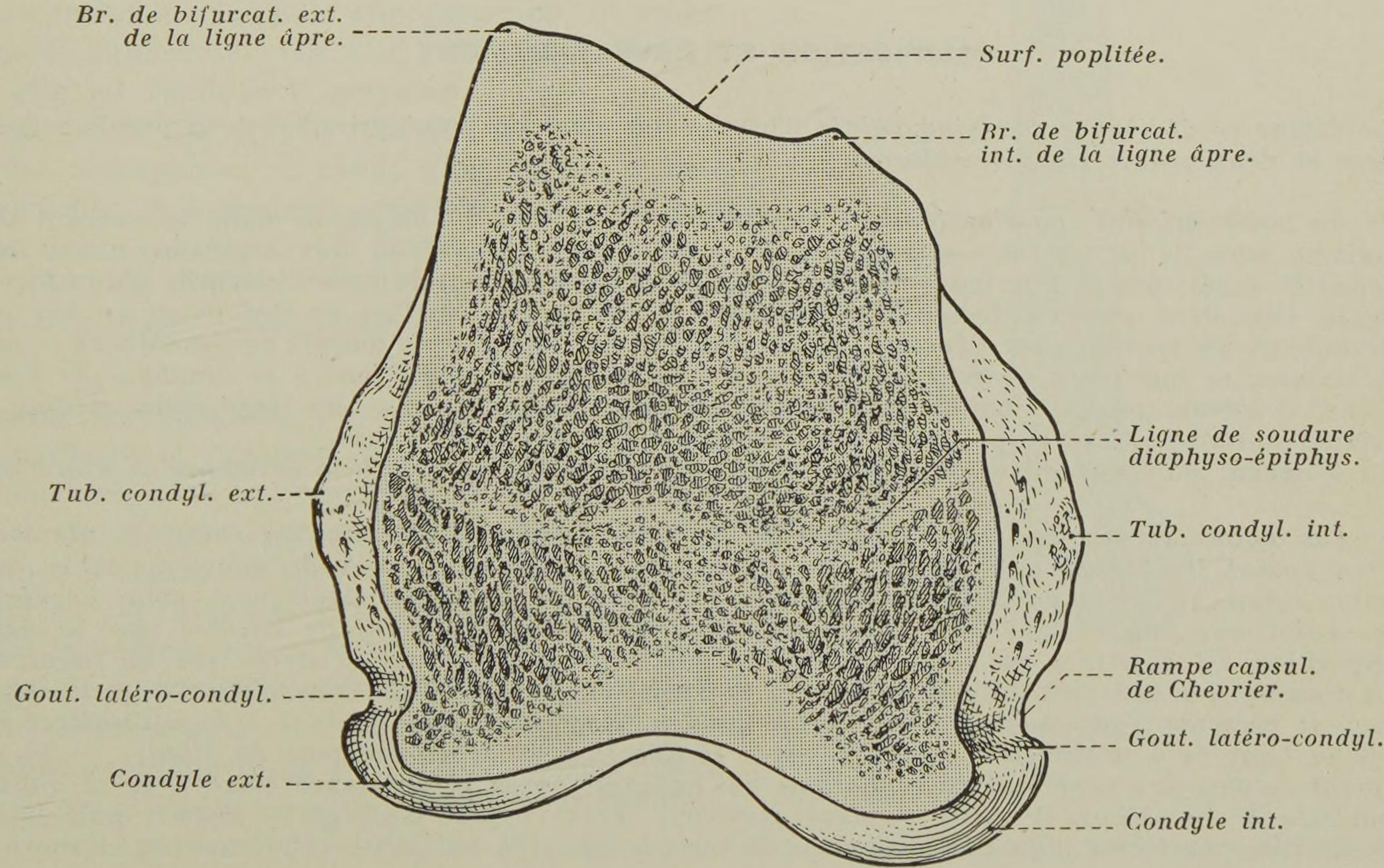

FIG. 389. — *Coupe vertico-frontale de l'extrémité inférieure du fémur; côté droit, segment postérieur de la coupe.*

Enfin de la partie la plus supérieure de la lame diaphysaire externe partent quelques travées parallèles transtrochantériennes, qui complètent en dehors le système ogival intertrochantérien.

La partie supérieure du col présente une mince lame de tissu compact appelée *lame sus-cervicale,* de laquelle s'échappent deux systèmes de travées en forme d'éventail, l'un qui se dirige vers le trochanter, l'autre qui se dirige vers la tête en s'entrecroisant avec le faisceau arciforme pour former le *noyau central de la tête* (voy. : fig. 387) ; c'est entre le faisceau trochantérien, l'éventail de sustentation et la lame sus-cervicale, que se trouve le lieu de moindre résistance, le *point faible du col,* et c'est aussi à ce niveau que se localisent fréquemment les fractures transcervicales de l'adulte (voy. : fig. 387).

La *tête,* dense et résistante, est formée chez l'adulte par du tissu spongieux à petits alvéoles et à trabécules épaisses; elle est constituée par des travées qui convergent vers le centre de la tête. Le *grand trochanter* est au contraire peu compact, formé de tissu spongieux à grands ou moyens alvéoles; aussi est-il peu dense et peu résistant; il est formé de travées entrecroisées, les unes sont parallèles à sa face externe, les autres représentent la terminaison du faisceau trochantérien (voy. : fig. 388).

Chez le vieillard, la raréfaction osseuse de l'extrémité supérieure du fémur est de règle et le col se creuse de véritables géodes; elle porte principalement sur le grand trochanter et sur la base du col, d'où la fréquence à un âge avancé des fractures du col avec engrènement, par suite de la pénétration de l'éperon de Merkel dans le tissu spongieux raréfié; par contre elle respecte presque toujours la tête et l'éventail de sustentation.

3° L'***extrémité inférieure*** (1) est formée comme l'extrémité supérieure par un cylindre de tissu compact et par du tissu spongieux à moyens alvéoles. Dans l'épaisseur des condyles (voy. : fig. 389) on rencontre deux systèmes de travées : les unes *verticales,* d'autant plus courtes qu'elles sont plus éloignées de la ligne médiane, qui vont du cylindre diaphysaire au cartilage articulaire condylien; les autres *transversales* ou *intercondyliennes.*

Chez l'adolescent ou chez le jeune adulte, on observe au centre des condyles l'existence d'un fin réseau de trabécules osseuses peu denses qui se traduit sur les clichés radiographiques de profil par la présence d'une tache claire comprise dans l'épiphyse inférieure, c'est-à-dire au-dessous du cartilage de conjugaison, et dont la forme est approximativement celle d'un triangle à bords curvilignes : c'est le *triangle épiphysaire* (Ludloff). Cette tache intra-épiphysaire est normale et ne peut être considérée comme une lésion pathologique ; son maximum de netteté s'observe à l'âge de seize ans.

OSSIFICATION ET DÉVELOPPEMENT

Le fémur se développe par *cinq points* d'ossification dont un point primitif, deux points secondaires et deux points complémentaires.

1° Le ***point primitif*** ou ***diaphysaire*** apparaît au centre de la diaphyse, dans le courant du deuxième mois de la vie intra-utérine (du 40e au 45e jour), il s'étend très rapidement vers les extrémités supérieure et inférieure de l'os; en haut, il se développe comme l'humérus d'une façon inégale, s'étendant plus en dedans qu'en dehors, si bien qu'il s'incline en dedans et en bas en déterminant un éperon, c'est l'*éperon* ou *bec diaphysaire,* aux dépens duquel se constituera le col anatomique, ce qui nous permet de dire que *le col du fémur appartient à la diaphyse de l'os*; en bas, il s'évase plus ou moins et s'étale « en pied de chandelier » ; un léger sillon médian à direction antéro-postérieure y sépare deux surfaces convexes vers le bas.

La longueur moyenne du noyau osseux diaphysaire est de 7 mm. 1/2 à la naissance (J. Poulhés).

2° Les ***points secondaires*** ou ***épiphysaires*** sont : *a)* le *point épiphysaire inférieur* ou *intercondylien (point trochléen)* qui apparaît un peu avant la naissance (milieu du neuvième mois), ou parfois même au cours du huitième mois; on a attribué en médecine légale une valeur exagérée à ce point que l'on désigne plus communément sous le nom de *point de Béclard,* car sa date d'apparition est sujette à de nombreuses variations individuelles; son existence sur un fœtus ne peut fournir que des probabilités, mais non une certitude sur son âge; lorsqu'il existe à la naissance, il présente l'aspect d'un petit disque osseux, ellipsoïdal, aplati, de 4 à 6 millimètres de large et haut de 4 millimètres environ (voy. : *Ossification et développement du tibia*); — *b)* et le *point épiphysaire supérieur* ou *céphalique* qui apparaît après la naissance entre 6 et 12 mois ; minuscule à son début, il garde pendant plusieurs mois l'aspect d'un grain osseux, puis il se présente sous la forme d'un mince segment sphérique aplati à sa partie inférieure.

---

(1) Article à consulter : G. Cordier : Architecture de l'extrémité inférieure du fémur et de l'extrémité supérieure du tibia. *Annales d'Anatomie pathologique et d'Anatomie normale médico-chirurgicale,* 1939, n° 1.

A la naissance, le col est osseux, mais la tête est cartilagineuse et ce n'est que vers la dixième année que les dimensions de la tête dépassent celles du col.

3° Les **points complémentaires** sont : *a)* le *point trochantérien* (grand trochanter) qui apparaît entre 3 et 5 ans, le plus souvent dans le courant de la quatrième année; il est parfois constitué par deux noyaux : l'un inférieur, l'autre supérieur très petit; *b)* et le *point du petit trochanter* qui apparaît entre 8 et 10 ans (voy. : fig. 390).

Le grand et le petit trochanter se soudent à la diaphyse entre 16 et 18 ans; la tête fémorale se soude au col entre 18 et 20 ans, plus tôt chez les filles que chez les garçons ; elle présente alors la forme d'une demi-sphère qui dépasse largement les limites du col.

L'épiphyse inférieure atteint son complet développement entre 9 et 10 ans; elle se soude à la diaphyse entre 18 et 20 ans.

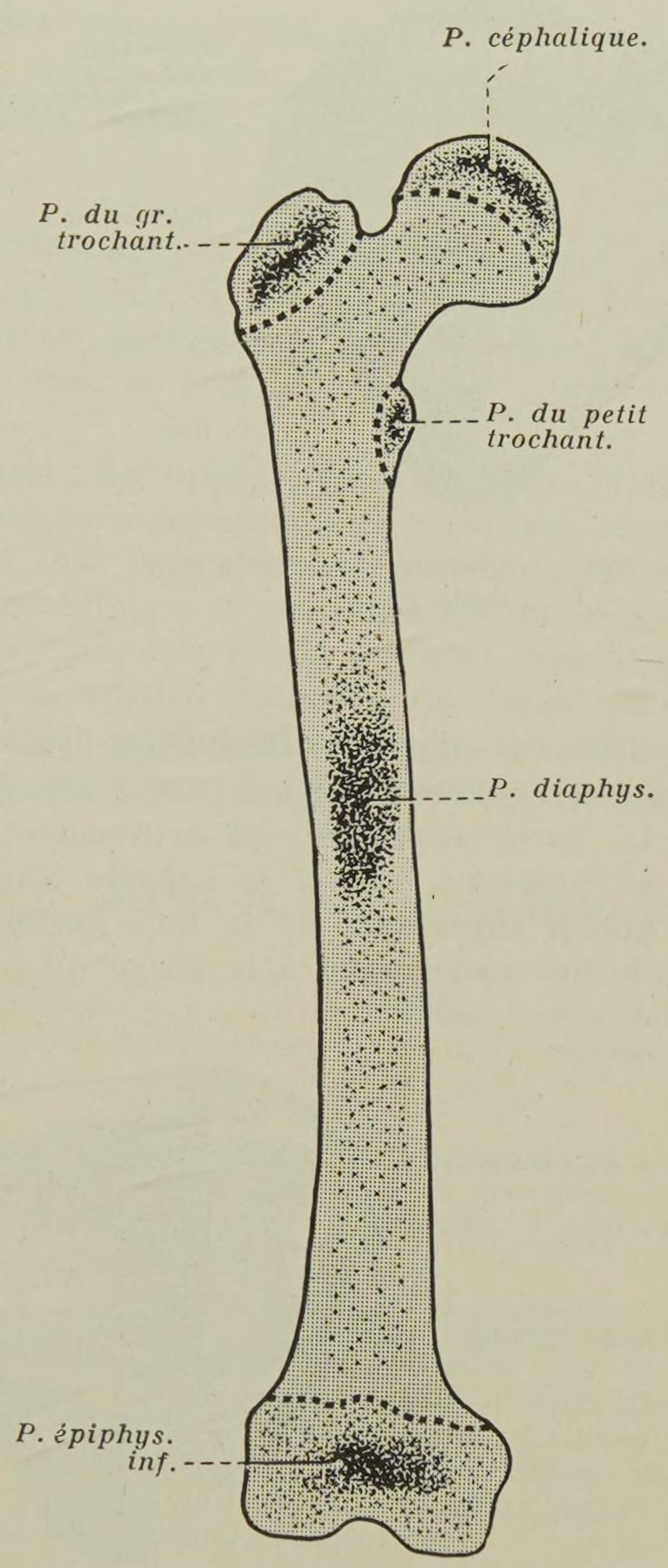

Fig. 390. — *Ossification du fémur* (schématique).

ROTULE

La rotule ou *os patellaire* (du latin : *patella*) est un petit os annexé au tendon terminal du quadriceps crural (tendon rotulien), et par suite de ses connexions avec ce dernier elle s'apparente aux os sésamoïdes, mais elle représente beaucoup plus un *os du type sésamoïdien* qu'un véritable sésamoïde. La rotule est située dans la partie antérieure de l'articulation du genou à la constitution de laquelle elle participe; os relativement superficiel, elle fait saillie sous la peau où elle est facilement palpable.

La rotule est aplatie d'avant en arrière, de forme triangulaire à bords curvilignes, à base supérieure et à sommet inférieur. Elle présente *deux faces,* antérieure et postérieure, *une base, un sommet,* et *deux bords latéraux*; elle s'articule avec la trochlée fémorale.

FACE ANTÉRIEURE. — La face antérieure est triangulaire et convexe dans tous les sens; ses dimensions sont approximativement les mêmes en hauteur qu'en largeur ; elle présente *trois champs* d'aspect différent qui sont : *a)* un *champ supérieur,* transversal, irrégulier et rugueux, qui déborde légèrement sur les côtés et sur lequel se fixe le quadriceps crural; *b)* un *champ inférieur,* triangulaire ou en forme de V, qui surmonte le sommet de la rotule sur lequel s'insère le tendon rotulien; *c)* et un *champ intermédiaire* ou *moyen,* parsemé de rugosités disposées sous la forme de stries verticales alternant avec de minuscules sillons au fond desquels s'engage le surtout fibreux prérotulien; le champ moyen présente également de nombreux orifices vasculaires (voy. fig. 391 et 392).

La face antérieure de la rotule, très superficielle, est successivement recouverte par deux plans fibreux qui sont l'expansion quadricipitale et l'aponévrose fémorale, séparées par les bourses séreuses prérotuliennes (voy. : *Articulation du genou* et *Quadriceps crural*).

FACE POSTÉRIEURE. — La face postérieure regarde l'articulation du genou et se met en rapport avec la trochlée fémorale dans l'extension de la jambe; elle comprend *deux parties,* l'une inférieure, l'autre supérieure.

a) La *partie inférieure,* non articulaire, est située en arrière du bec de la rotule; elle correspond au quart inférieur de la face postérieure de la rotule, et présente une forme

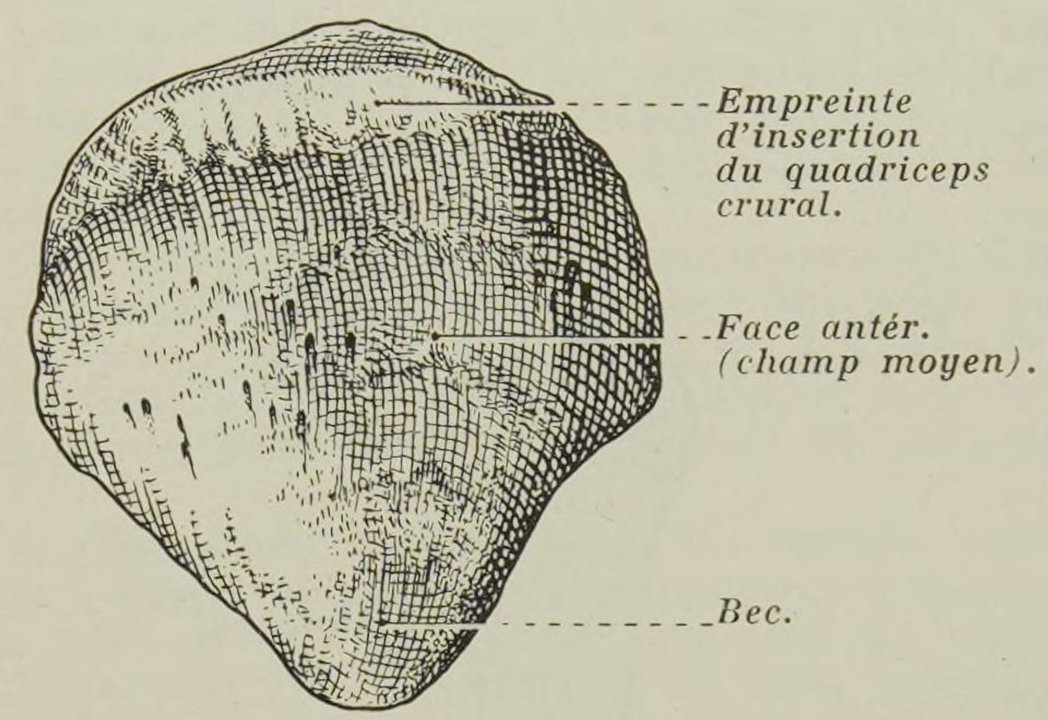

FIG. 391. — *Rotule, face antérieure côté droit.*

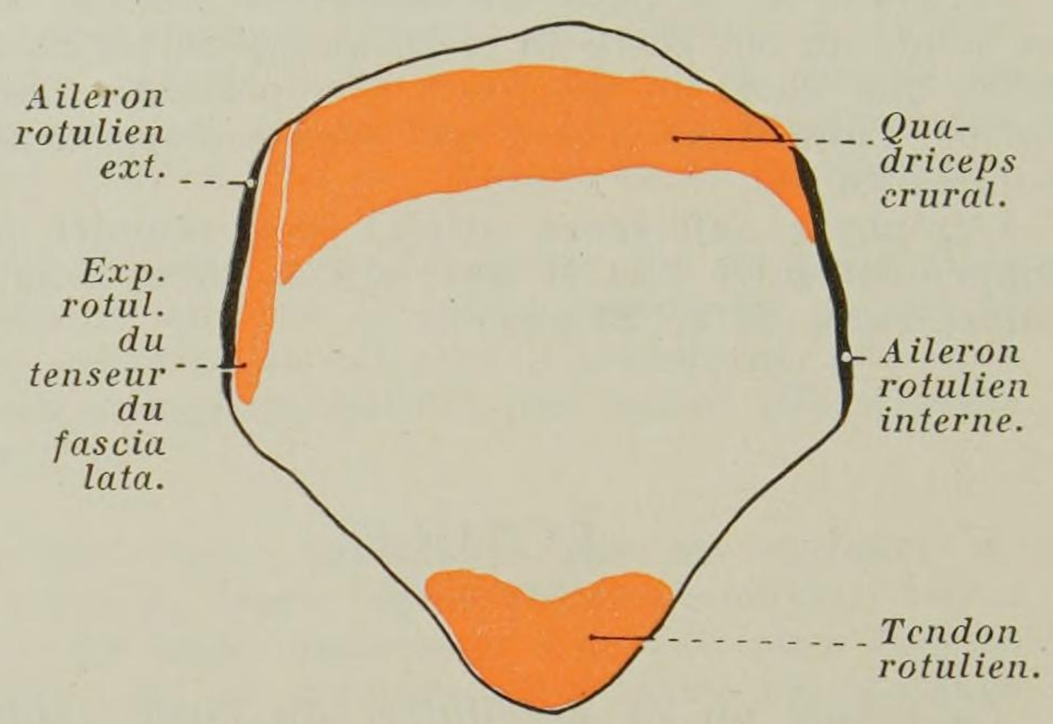

FIG. 392. — *Rotule, face antérieure, côté droit. Insertions musculaires et ligamentaires.*

en croissant à concavité supérieure; elle est inclinée obliquement en bas et en avant; d'aspect irrégulier et rugueux, elle répond au paquet adipeux antérieur du genou.

b) La *partie supérieure* ou articulaire est lisse, revêtue à l'état frais d'un épais cartilage, au pourtour duquel la capsule articulaire s'insère sur l'os; elle correspond aux trois quarts supérieurs de la face postérieure de la rotule; elle présente une crête mousse sagittale qui correspond à la gorge de la trochlée fémorale et qui la divise en *deux*

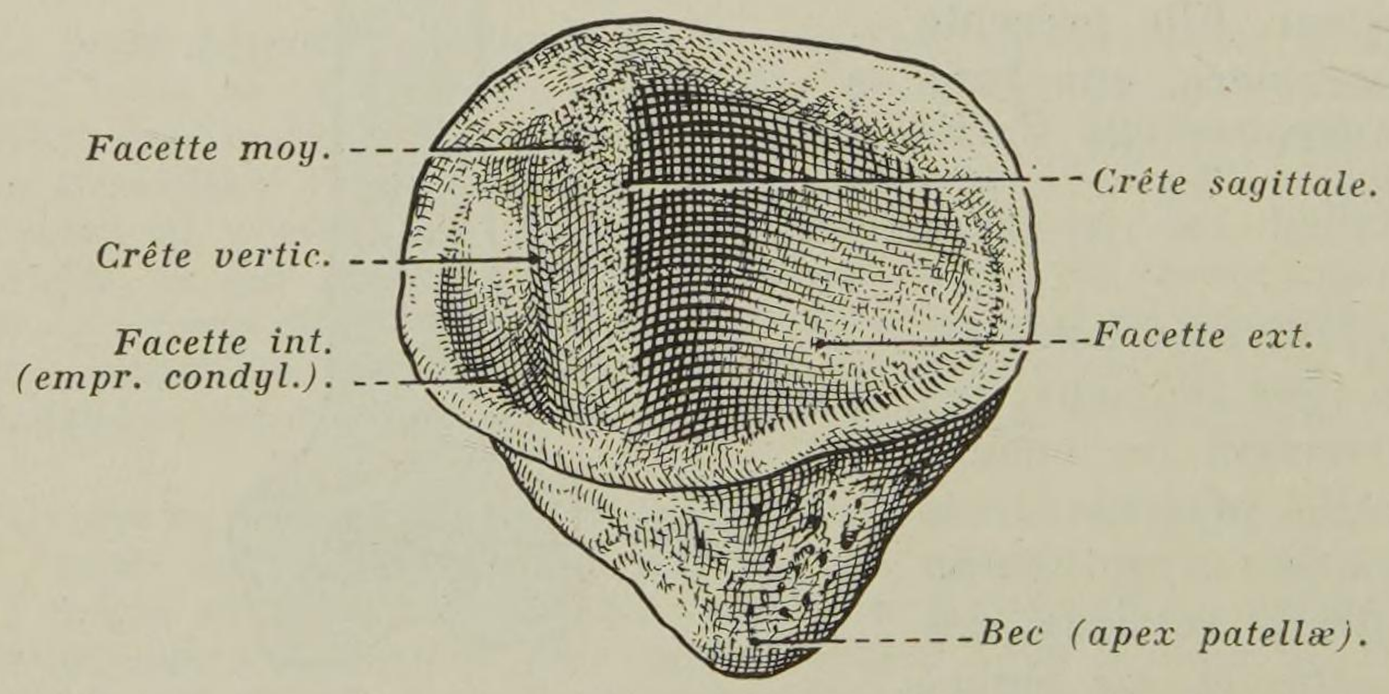

FIG. 393. *Rotule, face postérieure, côté droit.*

facettes articulaires d'inégale étendue, l'une externe, l'autre interne : α) la *facette externe* est plus grande que l'interne *(grande facette)*; d'aspect légèrement excavé, elle regarde en arrière et en dehors et s'applique sur la joue externe de la trochlée; β) la *facette interne (petite facette)* est très légèrement concave de haut en bas et, plane ou le plus souvent convexe transversalement, beaucoup plus oblique que la précédente, elle s'applique sur la joue interne de la trochlée; elle présente fréquemment une deuxième crête mousse, verticale, parallèle à la précédente, qui subdivise cette facette en deux versants (que l'on désigne parfois sous les noms de *facette moyenne* et de *facette interne*); le

versant le plus interne est une facette d'empreinte qui correspond au rebord condylien interne dans les mouvements de flexion forcée : c'est l'*empreinte condylienne* (voy. : fig. 393).

BASE. — La base *(bord supérieur)* présente l'aspect d'une surface triangulaire à sommet postérieur arrondi; elle est inclinée obliquement en avant et en bas et se continue sans limites nettes avec la face antérieure.

Elle présente *deux versants* : *a)* l'un, *antérieur,* rugueux, situé verticalement, qui longe le bord supérieur de la face antérieure et sur lequel s'insère le tendon du quadriceps crural; *b)* l'autre, *postérieur,* moins étendu mais régulier, sur lequel s'attache la capsule articulaire du genou.

SOMMET. — Le sommet ou *bec* de la rotule *(apex patellæ)* est une saillie plus ou moins arrondie qui regarde en bas et semble continuer la face antérieure de l'os; légèrement déjeté en dehors chez certains sujets, il est parfois incurvé en arrière; il donne insertion au ligament rotulien tout en laissant libre sa face postérieure.

BORDS LATÉRAUX. — Les bords latéraux sont l'un interne, l'autre externe. Convexes dans leur ensemble, ils ont une direction à peu près verticale dans leur tiers supérieur, où ils correspondent à la facette articulaire et sont plus épais à ce niveau que partout ailleurs; dans le reste de leur étendue, ils sont obliques et convergent vers le sommet.

Le bord interne est plus épais que le bord externe. Les bords donnent insertion à la capsule de l'articulation du genou, aux ligaments ménisco-rotuliens de Pauzat, aux ailerons rotuliens et à la partie latérale de l'expansion quadricipitale; enfin le bord externe, ainsi que la face antérieure adjacente, donnent insertions à l'expansion rotulienne du tenseur du fascia lata (voy. : fig. 392).

CONNEXIONS. — La rotule ne s'articule qu'avec un seul os, le fémur *(articulation fémoro-rotulienne).*

INSERTIONS MUSCULAIRES. — La rotule donne insertion : *a)* au quadriceps crural composé de quatre chefs : droit antérieur, vaste interne, vaste externe et crural; *b)* et à l'expansion rotulienne du tenseur du fascia lata.

ARCHITECTURE. — La rotule est un os fragile; elle peut se fracturer transversalement par une contraction brusque du quadriceps; elle est constituée par une couche de tissu spongieux revêtue en avant et en arrière d'une mince couche de tissu compact et dense *(corticale),* toutefois plus épais en avant qu'en arrière.

OSSIFICATION ET DÉVELOPPEMENT. — La rotule apparaît vers la dixième semaine de la vie intra-utérine, sous la forme d'une ébauche cartilagineuse; cette ébauche s'ossifie par la suite, mais plus tardivement; la rotule ne présente le plus souvent qu'un seul point d'ossification qui apparaît à la fin de la seconde année, quelquefois plus tard, dans le cours de la troisième année, voire de la quatrième année ; parfois cependant, elle peut se développer aux dépens de deux points d'ossification qui se fusionnent rapidement; l'absence de fusion de ces deux points donne lieu à la malformation congénitale désignée sous le nom de *patella bipartita.*

Le point d'ossification se développe excentriquement et l'ossification de la rotule n'est complète qu'entre 16 et 19 ans (1).

ROLE MÉCANIQUE. — Interposée sur le quadriceps crural qui est lui-même amarré d'une part au bassin et d'autre part au tibia (tubérosité antérieure), la rotule apparaît comme un *os du type sésamoïdien* avec sa face postérieure modelée sur la trochlée fémorale et encroûtée de cartilage hyalin (cartilage articulaire).

Son *rôle* exclusivement *mécanique* se manifeste principalement dans l'extension de la jambe lorsque celle-ci est préalablement fléchie sur la cuisse, car le *système ostéo-musculo-tendineux* : *quadriceps crural - rotule - tendon rotulien* possède un dispositif hautement différencié par la pré-

(1) Article à consulter : R. Walmsley : The development of the patella. *Journal of Anatomy,* 1940, p. 360.

sence de la rotule qui constitue le *point d'appui idéal* au niveau de la poulie de réflexion représentée par la trochlée fémorale; ainsi, par rapport à la trochlée fémorale, la rotule apparaît comme un système de réflexion articulaire, tout aussi bien adapté aux mouvements que le serait un tendon glissant dans sa gaine synoviale.

Patella bipartita.

On désigne sous le nom de *patella bipartita,* la fragmentation de la rotule en deux ou parfois trois os juxtaposés.

Dans la plupart des cas, on observe l'existence de deux fragments, toujours peu volumineux, généralement situés au-dessus et en dehors du fragment principal.

Chez les sujets où s'observe la *patella bipartita,* cette disposition est fréquemment bilatérale sans être symétrique. Les deux fragments sont unis l'un à l'autre par un ligament interosseux; parfois même on peut observer l'existence d'un encroûtement cartilagineux sur la moitié postérieure des facettes en regard. Ainsi que nous l'avons vu précédemment, cette disposition résulte de l'absence de soudure des deux points d'ossification primitifs de l'os.

OS DE LA JAMBE

Le squelette de la jambe est représenté par deux os longs disproportionnés entre eux et disposés parallèlement dans le sens axial; ce sont le tibia en dedans et le péroné en dehors; le premier est volumineux, le second beaucoup plus grêle.

Le tibia et le péroné sont articulés ensemble à leurs deux extrémités par l'intermédiaire des articulations péronéo-tibiales supérieure et inférieure, articulations qui sont à peu près immobiles; ces deux os interceptent entre eux un espace allongé, l'*espace interosseux de la jambe,* comblé à l'état frais par une membrane fibreuse, la membrane ou ligament interosseux (voy. : fig. 394 et 395).

TIBIA

Le tibia (de *tibia,* flûte) est un os long, volumineux, pair et asymétrique, situé à la partie interne de la jambe. Il s'articule : en haut avec le fémur, en bas avec l'astragale et en dehors avec le péroné; il transmet au pied le poids du corps.

Dans la station debout normale (orthostatisme), sa direction est verticale; par contre le fémur, oblique de haut en bas et de dehors en dedans, fait avec lui un angle obtus ouvert en dehors d'environ 170 à 175 degrés.

Le tibia n'est pas rigoureusement rectiligne, il présente une double incurvation bien apparente en regardant l'os par sa face antérieure; dans la moitié supérieure de l'os, la courbure est concave en dehors; dans la moitié inférieure, elle est concave en dedans.

Comme tous les os longs, le tibia présente un *corps* et *deux extrémités* : l'une supérieure, l'autre inférieure; les axes transversaux des extrémités forment entre eux un angle d'environ 25 degrés.

Corps.

Le corps du tibia est prismatique triangulaire et on peut lui considérer *trois faces* : interne, externe et postérieure, et *trois bords* : antérieur, externe et interne.

FACE INTERNE. — La face interne est large en haut et va en se rétrécissant de haut en bas; elle est orientée de telle façon qu'elle regarde en avant et en dedans; elle est plane et lisse dans la plus grande partie de son étendue et immédiatement recouverte par la peau : c'est le lieu d'élection du prélèvement des greffons ostéo-périostés.

A sa partie supérieure, elle présente un champ rugueux vertical, situé un peu en avant du bord interne, qui correspond à l'insertion du ligament latéral interne de l'articulation

du genou; près du bord antérieur de l'os, elle donne insertion aux tendons des muscles de la patte d'oie; ces tendons se fixent verticalement sur le tibia, celui du couturier en avant, celui du droit interne en arrière et celui du demi-tendineux au-dessous du précédent et en arrière du couturier (voy. : fig. 406).

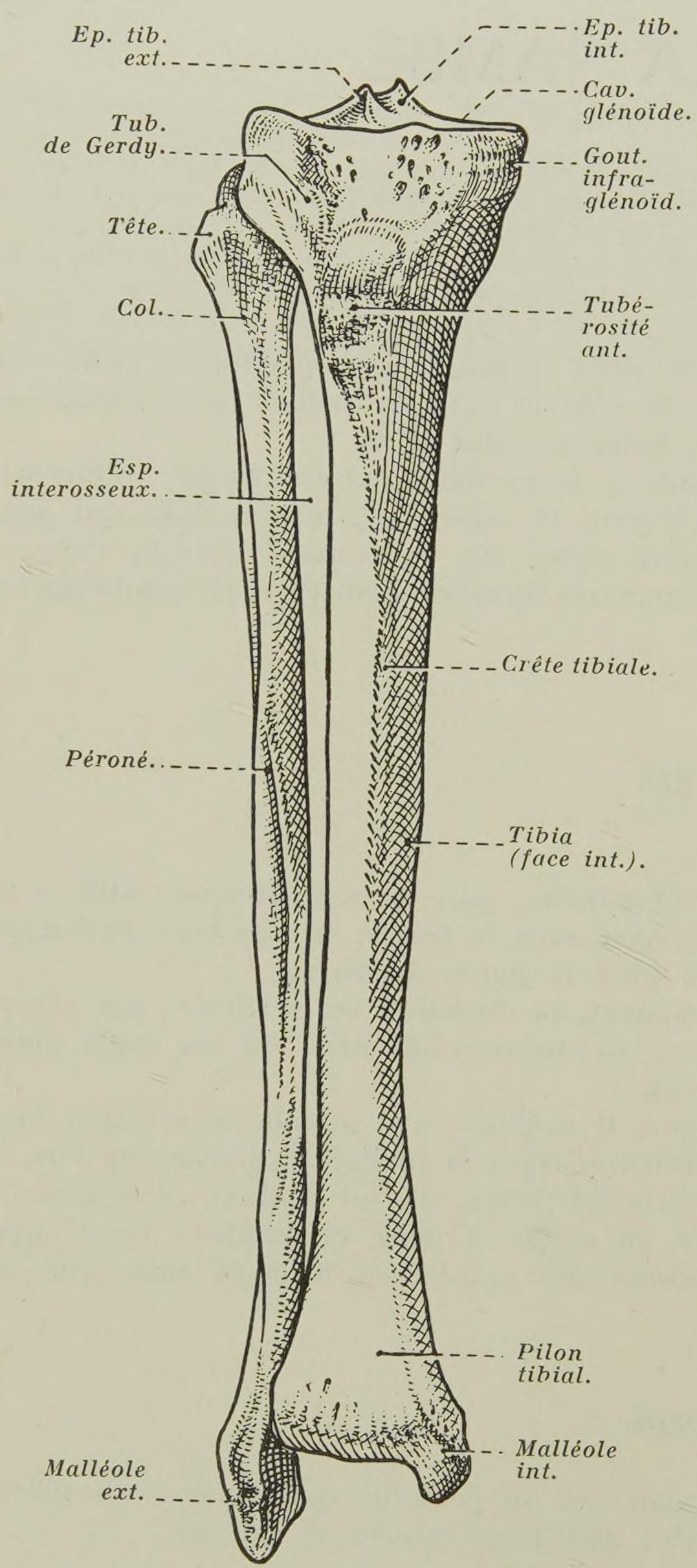

FIG. 394. — *Os de la jambe; côté droit, vue antérieure.*

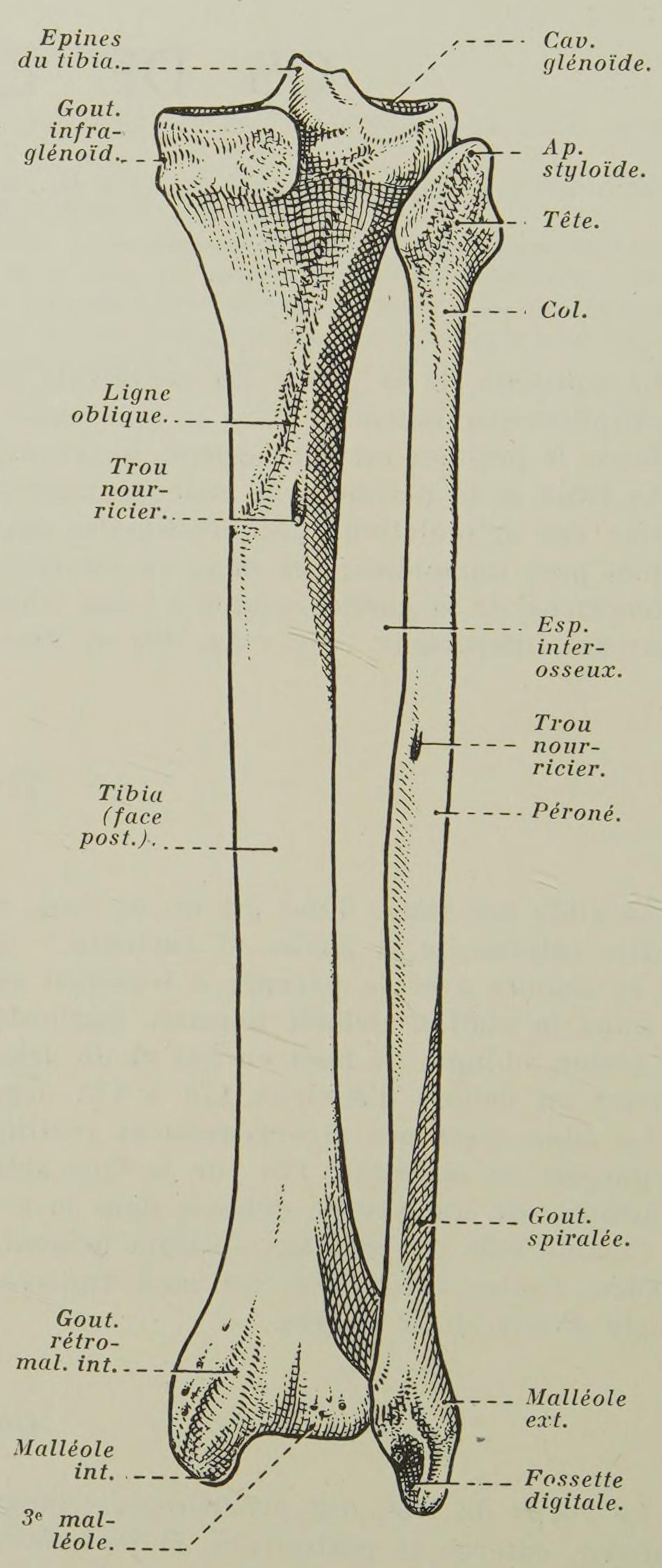

FIG. 395. — *Os de la jambe; côté droit, vue postérieure.*

FACE EXTERNE. — La face externe présente à peu près la même largeur de haut en bas. *Dans ses deux tiers supérieurs,* elle regarde franchement en dehors ; elle est à ce niveau légèrement excavée longitudinalement dans sa moitié postérieure, et en avant de

son bord externe; elle est par contre convexe dans sa moitié antérieure; dans toute cette étendue, elle donne insertion au jambier antérieur, l'insertion de ce muscle remontant même plus haut sur l'extrémité supérieure de l'os, jusqu'à la crête osseuse qui s'étend de la tubérosité antérieure du tibia au tubercule de Gerdy (voy. : fig. 400).

Dans son tiers inférieur, elle est lisse, unie et déportée en avant; elle répond aux tendons des muscles de la loge antérieure de la jambe qui glissent sur elle.

FACE POSTÉRIEURE. — La face postérieure est large à sa partie supérieure, rétrécie à sa partie moyenne, puis de nouveau légèrement élargie en bas.

Dans son tiers supérieur, elle est traversée par une crête rugueuse, oblique de haut en bas et de dehors en dedans, et large de 2 millimètres environ : c'est la *ligne oblique* du tibia ou *crête du soléaire*; cette crête est rarement rectiligne; elle décrit une légère courbure à convexité supérieure et interne; elle s'étend depuis le versant antéro-externe de la facette articulaire péronière à l'union du tiers supérieur et des deux tiers inférieurs du bord interne de l'os, où elle se termine; elle donne insertion au muscle soléaire (voy. : fig. 397 et 398).

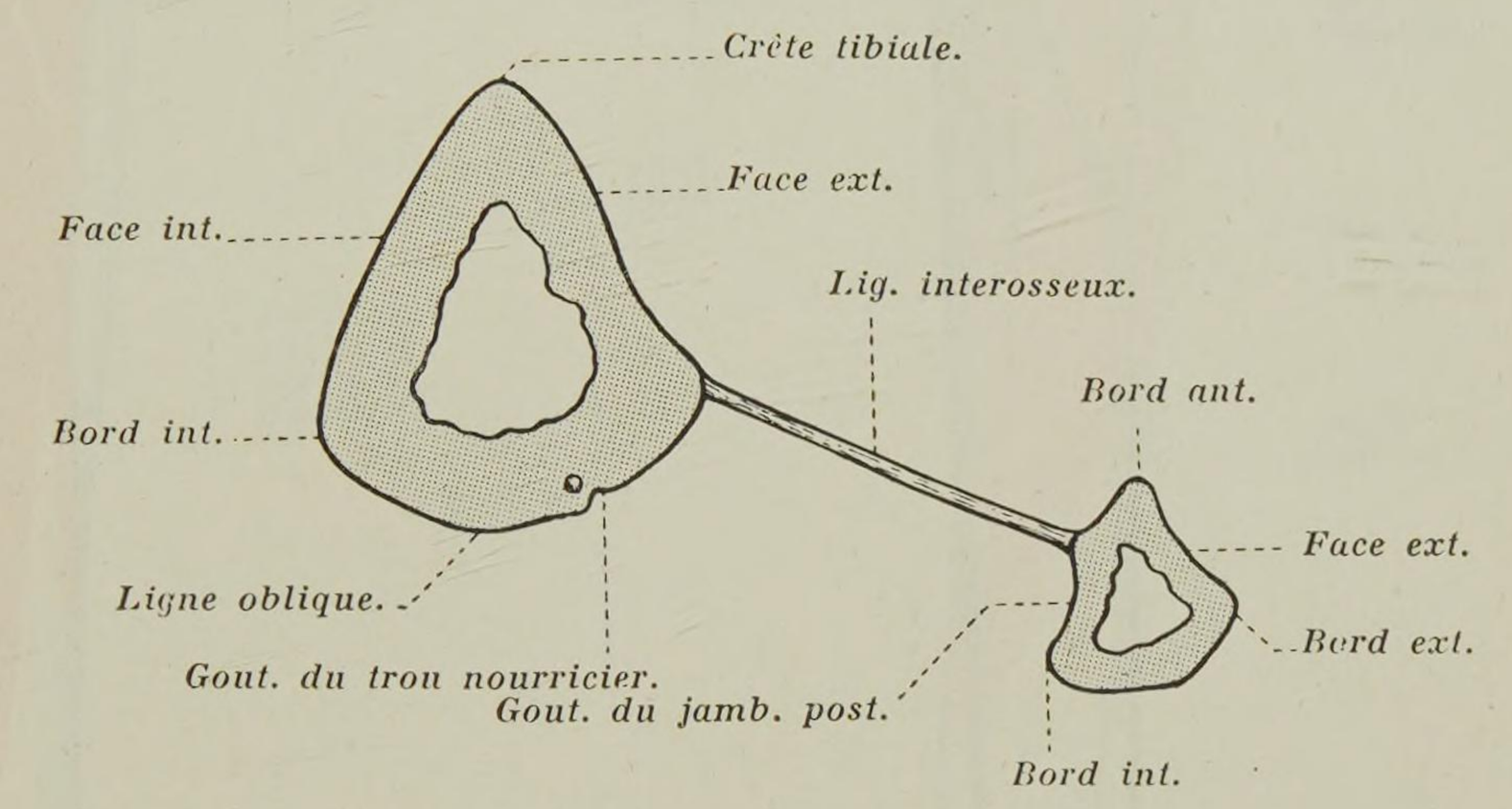

Fig. 396. *Coupe transversale des deux os de la jambe droite à l'union du tiers supérieur et des deux tiers inférieurs; segment inférieur de la coupe* (schématique).

La ligne oblique divise la face postérieure du tibia en *deux versants* inégaux : *a)* l'un *supérieur,* triangulaire, convexe dans le sens transversal, concave dans le sens vertical : c'est la *surface triangulaire du poplité,* au niveau de laquelle s'insère ce muscle; ce dernier affleure du reste le versant supérieur de la ligne oblique où il prend également des insertions; *b)* l'autre, *inférieur,* beaucoup plus étendu, est divisé à son tour par une crête mousse descendante, plus ou moins apparente : c'est la *crête verticale* (toutefois légèrement oblique en bas et en dehors); celle-ci divise cette portion de la face postérieure en deux surfaces : α) l'une située en dehors, à peu près plane, donne insertion au jambier postérieur; β) l'autre, située en dedans, nettement convexe, donne insertion au fléchisseur commun des orteils; en bas la surface d'insertion de ces deux muscles descend jusqu'au tiers inférieur de l'os; celle du jambier postérieur atteint toujours un niveau plus inférieur que celle du fléchisseur commun; en haut ces deux muscles se fixent sur le versant inférieur correspondant de la ligne oblique, et latéralement ils atteignent respectivement les bords externe et interne de l'os (voy. : fig. 397 et 398).

Le *trou nourricier* de l'os est situé un peu au-dessous de la ligne oblique; quelque peu caché, il fait suite à une gouttière verticale qui occupe le plus souvent le bord interne du champ d'insertion du jambier postérieur (voy. : fig. 398).

BORD ANTÉRIEUR. — Le bord antérieur ou crête antérieure du tibia, ou plus simplement *crête du tibia (crête tibiale),* est mousse et arrondi à ses deux extrémités; saillant à

sa partie moyenne, il présente dans son ensemble une double courbure en S italique très allongé, courbure dont la concavité est externe dans la moitié supérieure, interne dans la moitié inférieure; en haut la crête du tibia s'atténue et se perd sur la tubérosité antérieure du tibia; en bas elle se porte obliquement en dedans, s'élargit et disparaît dans le

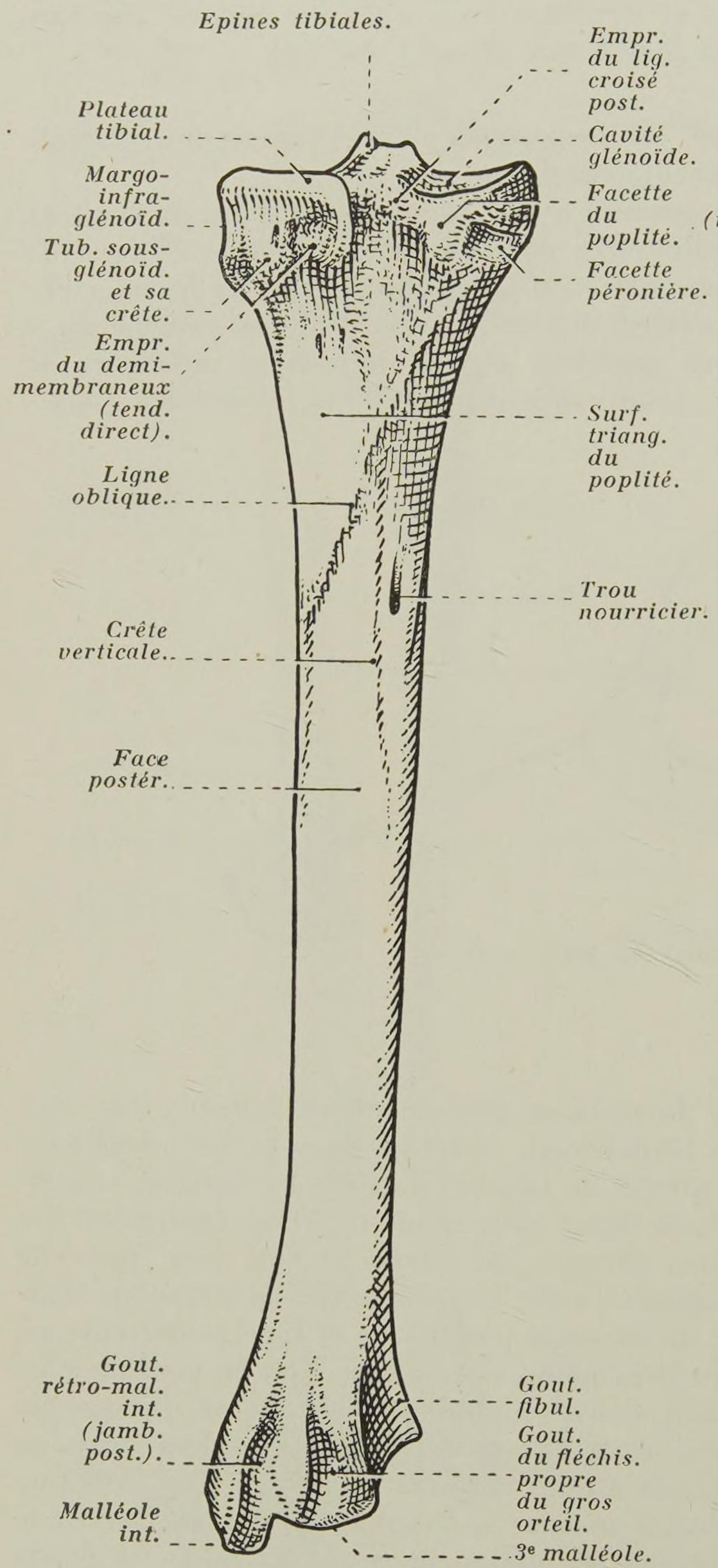

Fig. 397. — *Tibia, vue postérieure.*

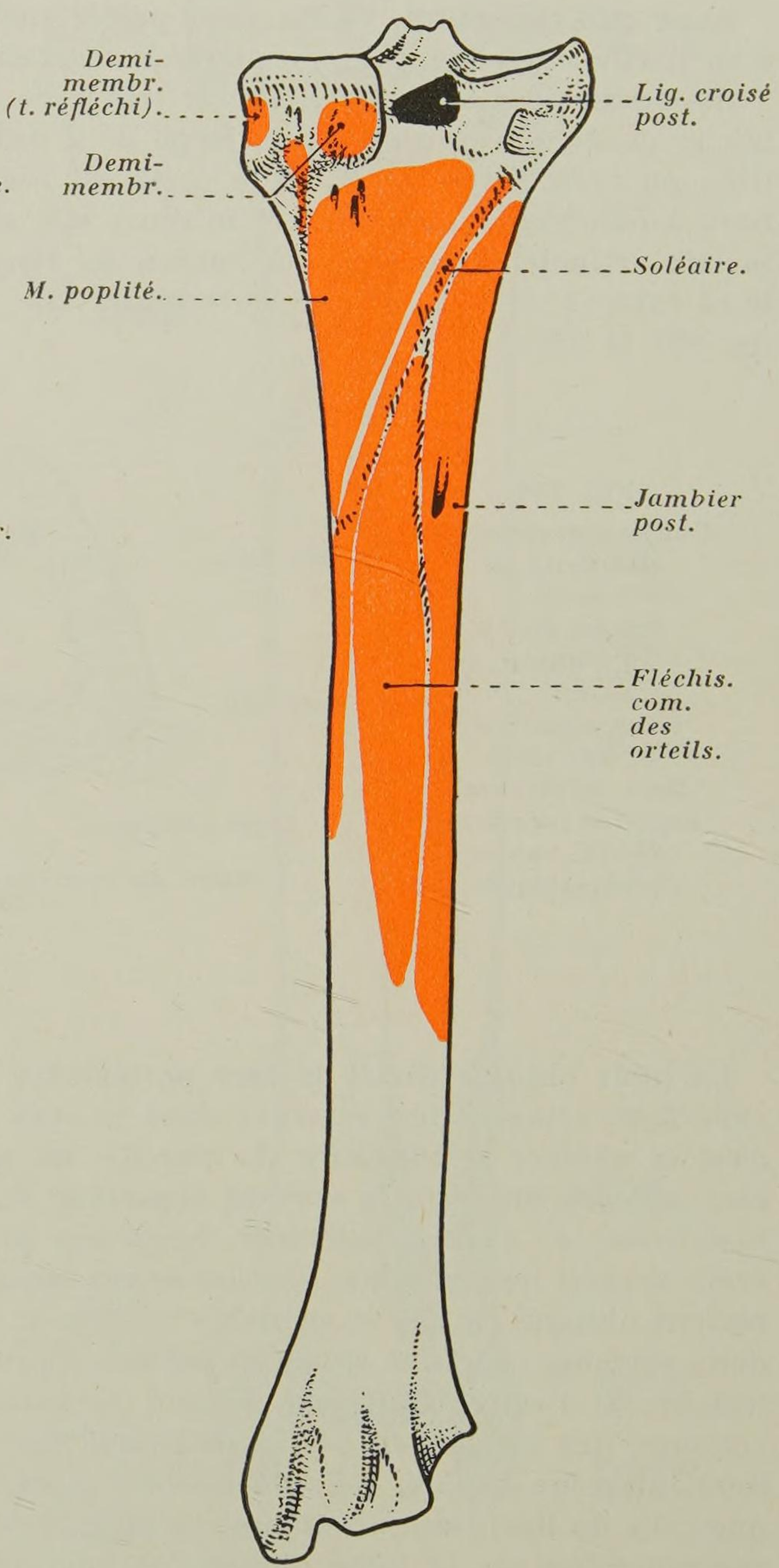

Fig. 398. — *Tibia, vue postérieure. Insertions musculaires et ligamentaires.*

quart inférieur de l'os, de telle façon qu'à ce niveau l'os présente une véritable face, convexe en avant et sus-jacente à l'extrémité inférieure du tibia.

Superficiel et sous-jacent à la peau, ce bord donne insertion à l'aponévrose jambière, et dans la moitié supérieure de son versant interne au jambier antérieur.

BORD EXTERNE. — Le bord externe, ou *bord interosseux,* est une arête vive qui s'étend sur toute la hauteur de l'os; en haut, il s'atténue sur le versant inférieur de la tubérosité externe du tibia où il donne insertion au ligament de Barkow *(ligamentum*

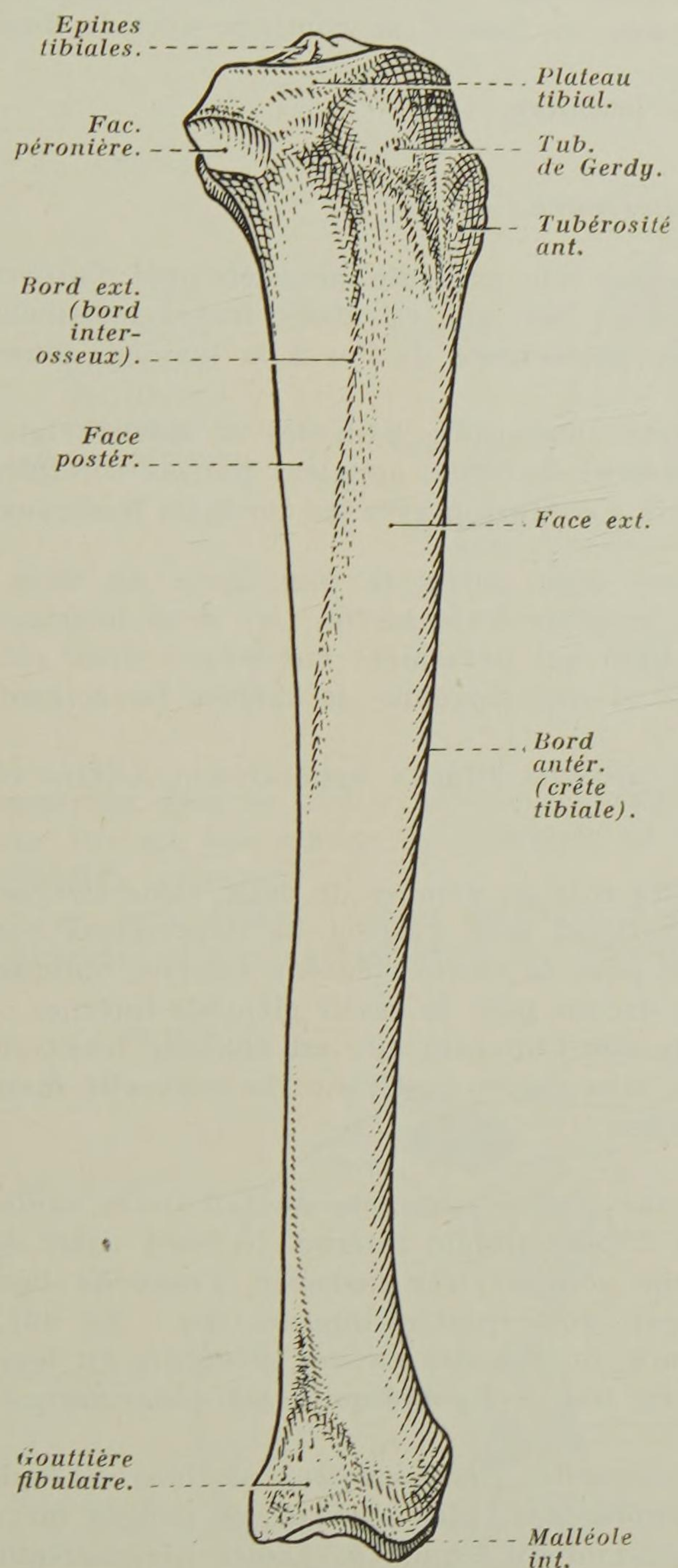

FIG. 399. — *Tibia, vue externe*

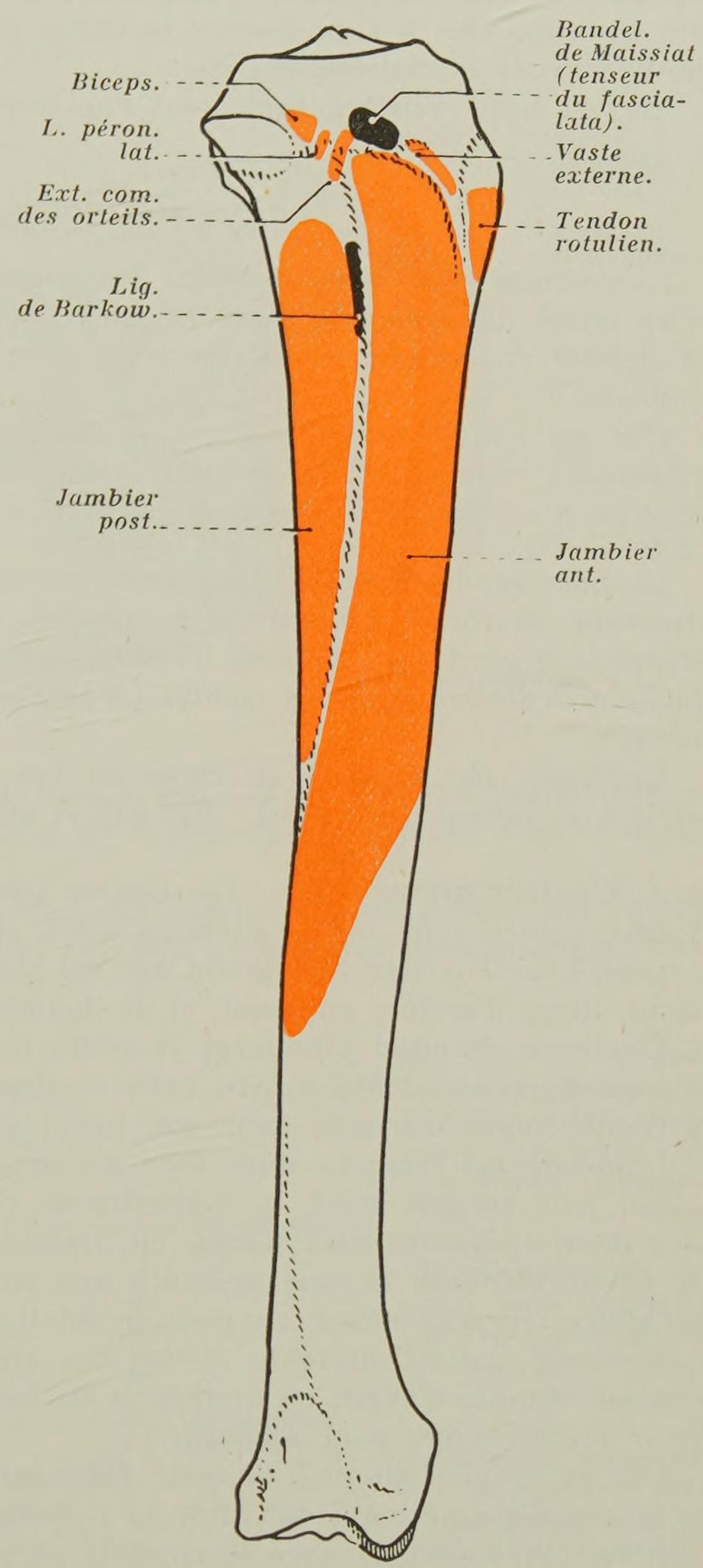

FIG. 400. — *Tibia, vue externe. Insertions musculaires et ligamentaires.*

capituli fibulæ); en bas, il se bifurque pour délimiter une petite facette excavée pour l'articulation péronéo-tibiale inférieure; dans l'ensemble, il décrit une courbe à concavité externe, et il donne insertion sur toute son étendue au ligament interosseux (voy. : fig. 396, 399 et 400).

BORD INTERNE. — Le bord interne est mousse, arrondi et peu apparent dans son tiers supérieur; il devient plus marqué et plus saillant dans sa moitié inférieure; légèrement convexe en avant dans sa partie moyenne, il donne insertion à ce niveau au soléaire et aux faisceaux les plus internes du fléchisseur commun des orteils, et entre ces deux muscles à l'aponévrose jambière profonde; en bas, il se continue avec le bord postérieur de la malléole interne.

Sur ce bord s'insère également l'aponévrose jambière.

Extrémité supérieure.

L'extrémité supérieure du tibia est volumineuse; elle présente grossièrement l'aspect d'un tronc de pyramide tassé et aplati de haut en bas; elle est étalée transversalement et déjetée en arrière, où elle surplombe la face postérieure de l'os à la manière d'une console.

Elle est constituée en majeure partie par deux tubérosités saillantes et aplaties latéralement : ce sont les *tubérosités interne* et *externe* du tibia, appelées parfois *condyles interne* et *externe,* dénomination qui prête parfois à confusion avec les condyles fémoraux.

La *face supérieure* des tubérosités correspond à la partie la plus large du tibia ; disposée en forme de plateau horizontal, elle présente *trois parties* : *a)* deux latérales, légèrement excavées : ce sont les *plateaux du tibia* qui présentent eux-mêmes deux *surfaces articulaires* appelées *cavités glénoïdes*; *b)* et une moyenne, la *surface interglénoïdienne.*

Envisagés par rapport au corps de l'os, les plateaux tibiaux apparaissent déjetés en arrière et latéralement (voy. : fig. 399 et 403).

1° ***Cavités glénoïdes.*** — Les *cavités glénoïdes* sont au nombre de deux, l'une *interne,* l'autre *externe*; de forme ovalaire, elles apparaissent sous l'aspect de dépressions peu accusées sur l'os sec; leur grand axe est sagittal pour la cavité glénoïde externe, obliquement dirigé d'arrière en avant, et de dehors en dedans pour la cavité glénoïde interne.

L'externe est aussi plus large et moins longue que l'interne; elle est concave transversalement, plane ou légèrement convexe dans le sens antéro-postérieur, la convexité étant principalement marquée dans son tiers postérieur.

L'interne est concave dans tous les sens.

Sur leur versant axial, la concavité de chacune d'elles augmente du fait de la saillie des deux épines tibiales; enfin, en arrière de l'épine tibiale interne, le bord axial de la cavité glénoïde interne présente une encoche souvent très marquée, l'*encoche ligamentaire,* correspondant au passage du ligament croisé postéro-interne (voy. : fig. 401).

Envisagé dans l'ensemble et sur l'os en place, le plan des cavités glénoïdes est légèrement oblique d'avant en arrière et de haut en bas; cette obliquité est plus marquée pour l'interne que pour l'externe.

Par un examen attentif, on peut distinguer aux cavités glénoïdes *deux portions*: *a)* l'une centrale, déprimée, qui constitue la *cuvette glénoïdienne*; plus marquée en dedans qu'en dehors, elle s'articule avec le condyle correspondant du fémur; *b)* l'autre périphérique, à peu près plane, en forme de croissant, c'est l'*empreinte méniscale,* qui correspond à l'état frais aux ménisques; cette empreinte est plus apparente en dedans qu'en dehors.

2° ***Surface interglénoïdienne.*** — La *surface interglénoïdienne* est divisée en *trois parties* : *a)* l'une, moyenne, est constituée par un massif osseux, irrégulier, quadrangulaire : c'est l'*éminence intercondylienne du tibia,* elle-même surmontée de deux saillies pyramidales plus ou moins proéminentes appelées *épines du tibia* ou *épines tibiales* ; *b)* les deux autres placées respectivement en avant et en arrière des épines constituent les *surfaces préspinale* et *rétrospinale* du tibia (voy. : fig. 401).

a) Les **épines du tibia** sont situées à l'union du tiers antérieur et des deux tiers postérieurs de la surface interglénoïdienne. Elles sont l'une *interne*, l'autre *externe*; l'interne est généralement plus saillante et un peu plus antérieure que l'externe; elles sont séparées l'une de l'autre par une échancrure, *l'échancrure interépineuse* ; celle-ci est

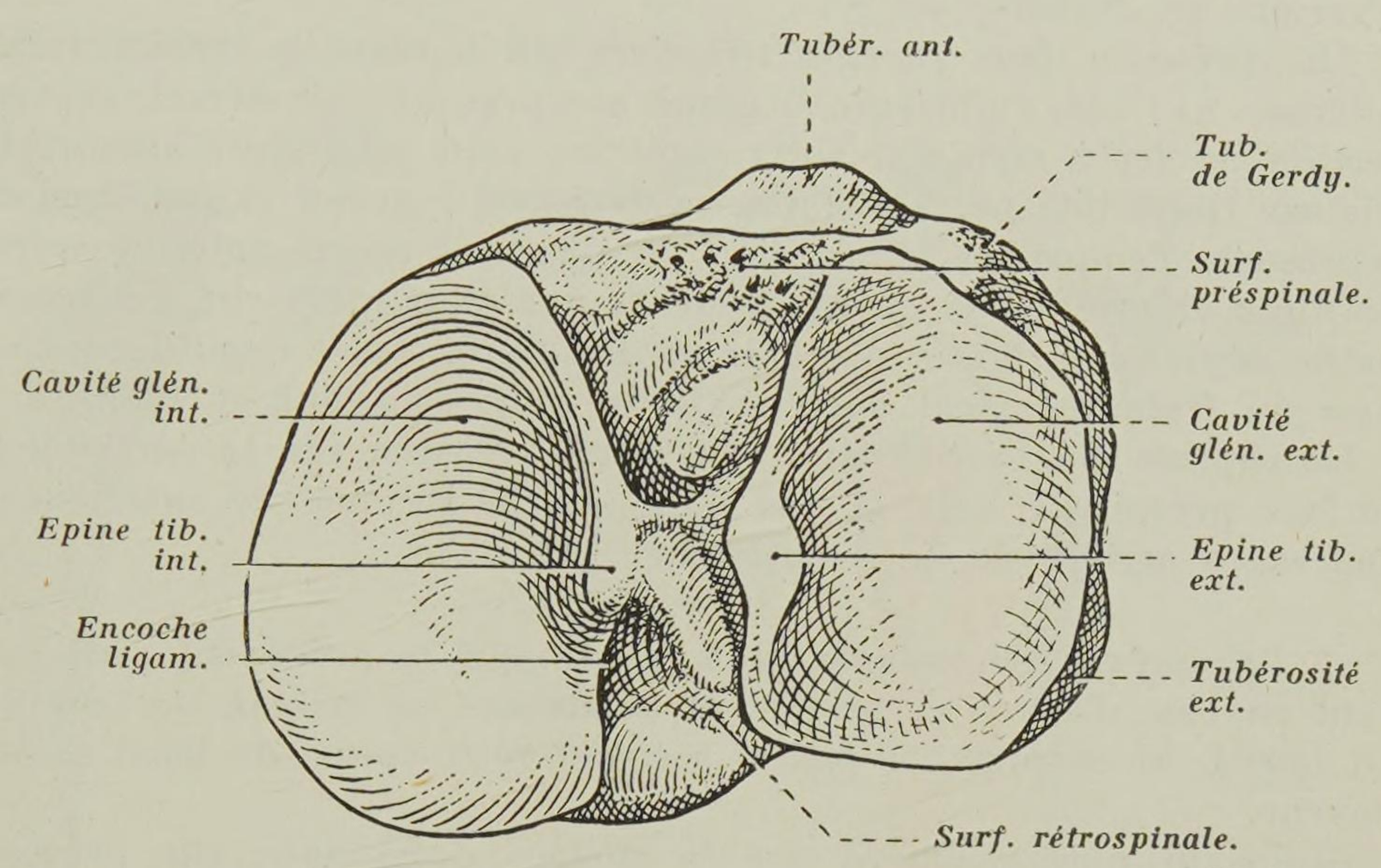

FIG. 401. *Extrémité supérieure du tibia; côté droit, vue supérieure.*

rugueuse dans sa moitié antérieure, régulière, lisse et unie dans sa moitié postérieure, et sur l'os sec elle semble se continuer en arrière de l'épine tibiale externe avec la cavité glénoïde externe.

Les deux épines tibiales déterminent par leur surélévation un relèvement des cavités glénoïdes et une augmentation de l'étendue des surfaces articulaires glénoïdiennes; elles

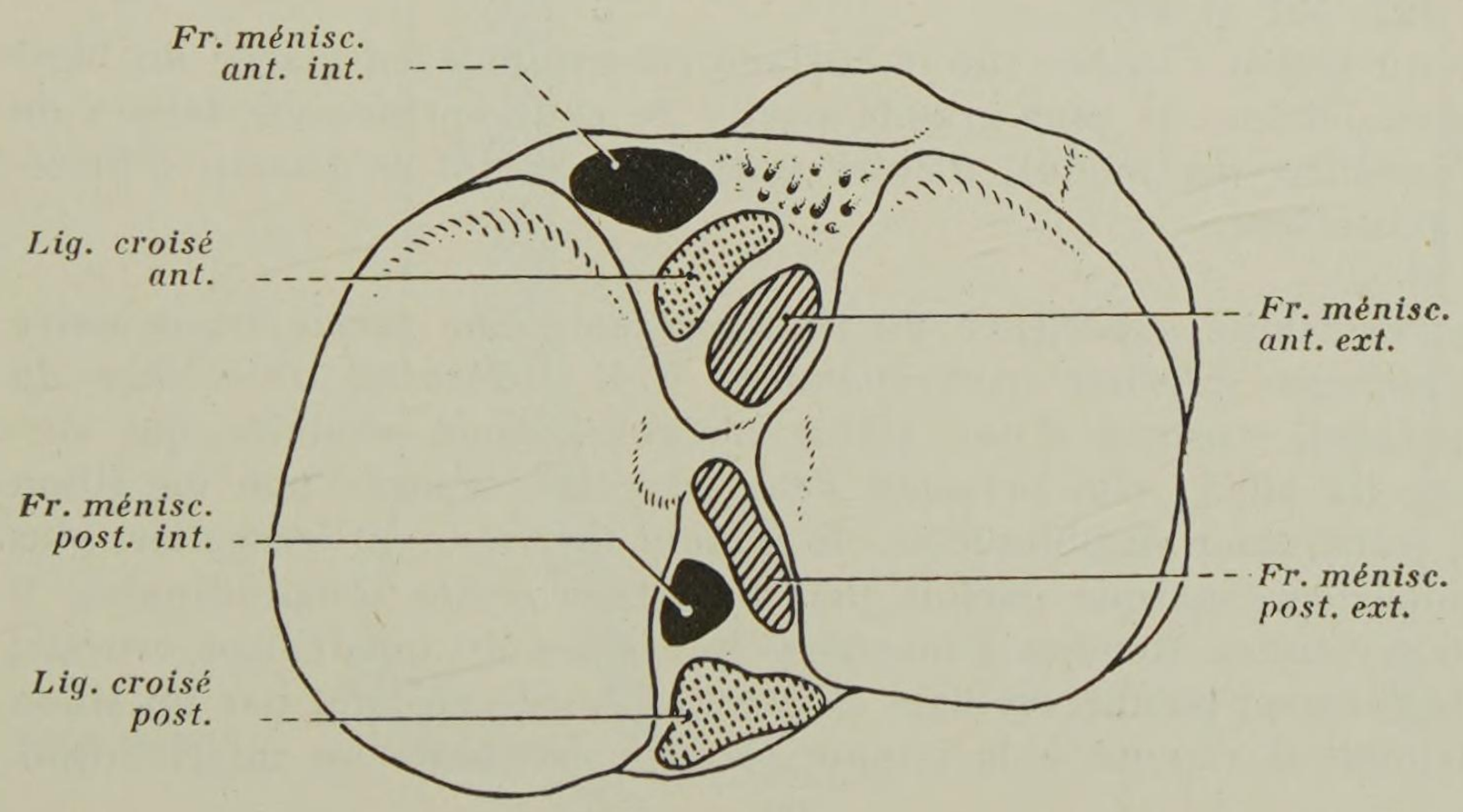

FIG. 402. — *Extrémité supérieure du tibia; côté droit, vue supérieure. Insertions ligamentaires.* — Les ligaments croisés de l'articulation du genou sont représentés *en pointillé*; les *freins méniscaux* sont représentés *en noir* pour ceux du ménisque interne, et *en hachures obliques* pour ceux du ménisque externe.

représentent en quelque sorte le mur de soutènement de la partie centrale, infléchie en haut, de la cavité glénoïde correspondante (Rouvière).

En avant et en arrière des épines tibiales, la surface interglénoïdienne présente deux champs triangulaires, en partie hérissés de rugosités, qui vont en s'élargissant à mesure qu'on s'éloigne du massif épineux : ce sont les *surfaces pré-* et *rétrospinales,* au niveau desquelles s'insèrent les ligaments croisés du genou et les freins méniscaux.

b) La **surface préspinale** est la plus étendue; elle occupe les deux tiers de la surface interglénoïdienne; de forme triangulaire à base antérieure, elle atteint par l'intermédiaire de cette dernière la face antérieure des plateaux tibiaux dont elle est séparée par un bord mousse à contour polycyclique; elle est légèrement inclinée de dedans en dehors et d'arrière en avant.

Elle présente *deux facettes* ovalaires qui bordent le versant axial de la cavité glénoïde interne : α) l'une, *antérieure,* à grand axe presque transversal, représente l'empreinte d'insertion du frein méniscal antéro-interne; cette empreinte affleure le rebord antérieur du plateau tibial interne; β) l'autre, *postérieure,* à grand axe oblique en avant et en dehors, représente l'empreinte d'insertion du ligament croisé antéro-externe; en dehors de cette dernière empreinte, et en avant de l'épine tibiale externe, on remarque l'existence d'une petite dépression, tantôt disposée en gouttière, tantôt cupuliforme, correspondant à l'insertion du frein méniscal antéro-externe (voy. : fig. 401 et 402).

La capsule de l'articulation du genou s'insère sur la partie la plus antérieure de la surface préspinale, suivant une ligne courbe à concavité antérieure située à 3 ou 4 millimètres en arrière du bord antérieur.

c) La **surface rétrospinale,** plus petite que la précédente, est inclinée obliquement de haut en bas, d'avant en arrière et de dehors en dedans, de telle sorte qu'en dedans elle est bordée et surplombée par le segment rétro-spinal du bord axial de la cavité glénoïde interne.

Beaucoup plus régulière que la surface préspinale, elle présente d'avant en arrière *trois empreintes* d'insertion qui sont : α) l'empreinte du frein méniscal postéro-externe, qui atteint le versant postérieur de l'épine tibiale externe ; et dont le grand axe est oblique d'avant en arrière et de dedans en dehors; β) l'empreinte d'insertion du frein méniscal postéro-interne, beaucoup moins étendue que la précédente, et de forme triangulaire; elle borde le versant axial de la cavité glénoïde interne en arrière de l'encoche ligamentaire; γ) et l'empreinte d'insertion du ligament croisé postéro-interne, également de forme triangulaire, qui s'étend même quelque peu sur le rebord postérieur du plateau tibial externe (voy. : fig. 397, 398, 401 et 402).

La capsule articulaire du genou s'insère sur la surface rétrospinale en marge du bord axial des cavités glénoïdes, laissant la plus grande partie de cette surface en dehors de l'articulation (voy. : *Articulation du genou*); d'autre part, elle atteint le champ d'insertion du ligament croisé postérieur.

La *face antérieure* de l'extrémité supérieure du tibia présente une forme triangulaire à base supérieure et à sommet inférieur correspondant à la *tubérosité antérieure du tibia*; cette tubérosité présente l'aspect d'une saillie irrégulièrement ovalaire qui surmonte la crête antérieure du tibia; elle présente *deux versants* séparés par un sillon plus ou moins apparent, transversal ou oblique; *a)* le *versant inférieur* est irrégulier, plus saillant que le versant supérieur, marqué parfois par de petites crêtes longitudinales; il donne insertion au tendon rotulien (tendon d'insertion inférieure du quadriceps crural); *b)* le *versant supérieur,* légèrement bombé, est lisse et régulier, bordé en haut par un sillon oblique en bas et en dehors; il répond à la bourse séreuse prétibiale ou intertendino-tibiale (Dujarier).

La partie de la face antérieure située au-dessus de la tubérosité antérieure du tibia, de forme trapézoïdale, est oblique en bas et en avant et criblée de nombreux orifices vasculaires; en haut cette surface correspond à la face antérieure des plateaux tibiaux et répond au paquet adipeux antérieur du genou; latéralement elle est limitée par deux crêtes mousses curvilignes, concaves en bas, qui s'atténuent progressivement en abordant les faces latérales des tubérosités correspondantes; la crête externe, bien plus apparente que la crête interne, semble continuer la crête antérieure du tibia; elle présente sur le versant antérieur de la tubérosité externe du tibia une saillie irrégulière, appelée *tubercule*

de Gerdy (1), sur laquelle s'insère la bandelette de Maissiat et les fibres les plus supérieures du jambier antérieur (voy. : fig. 399, 400, 403 et 404).

Sur les crêtes s'insèrent l'expansion quadricipitale et plus spécialement les expansions des vastes et l'aponévrose fémorale (fascia lata).

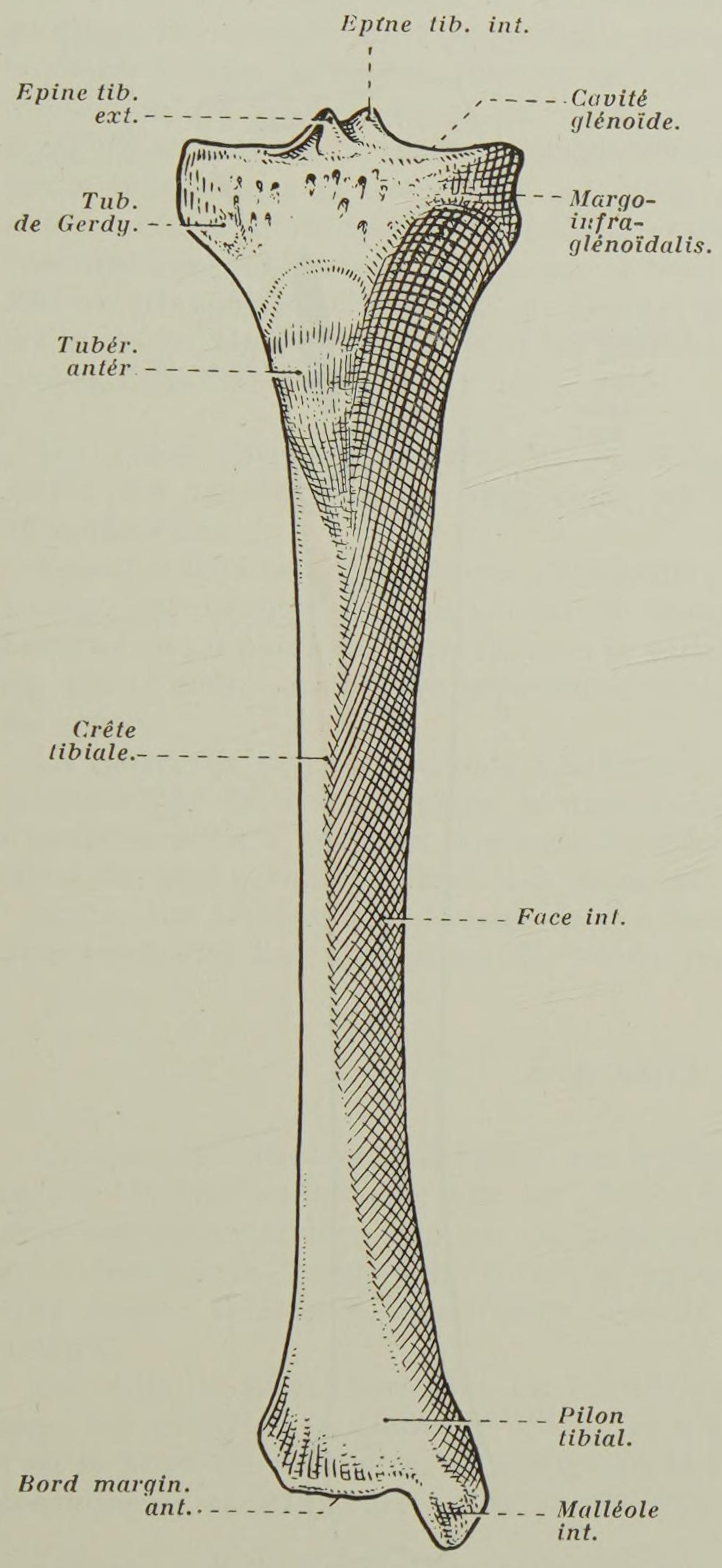

Fig. 403. — *Tibia, vue antérieure.*

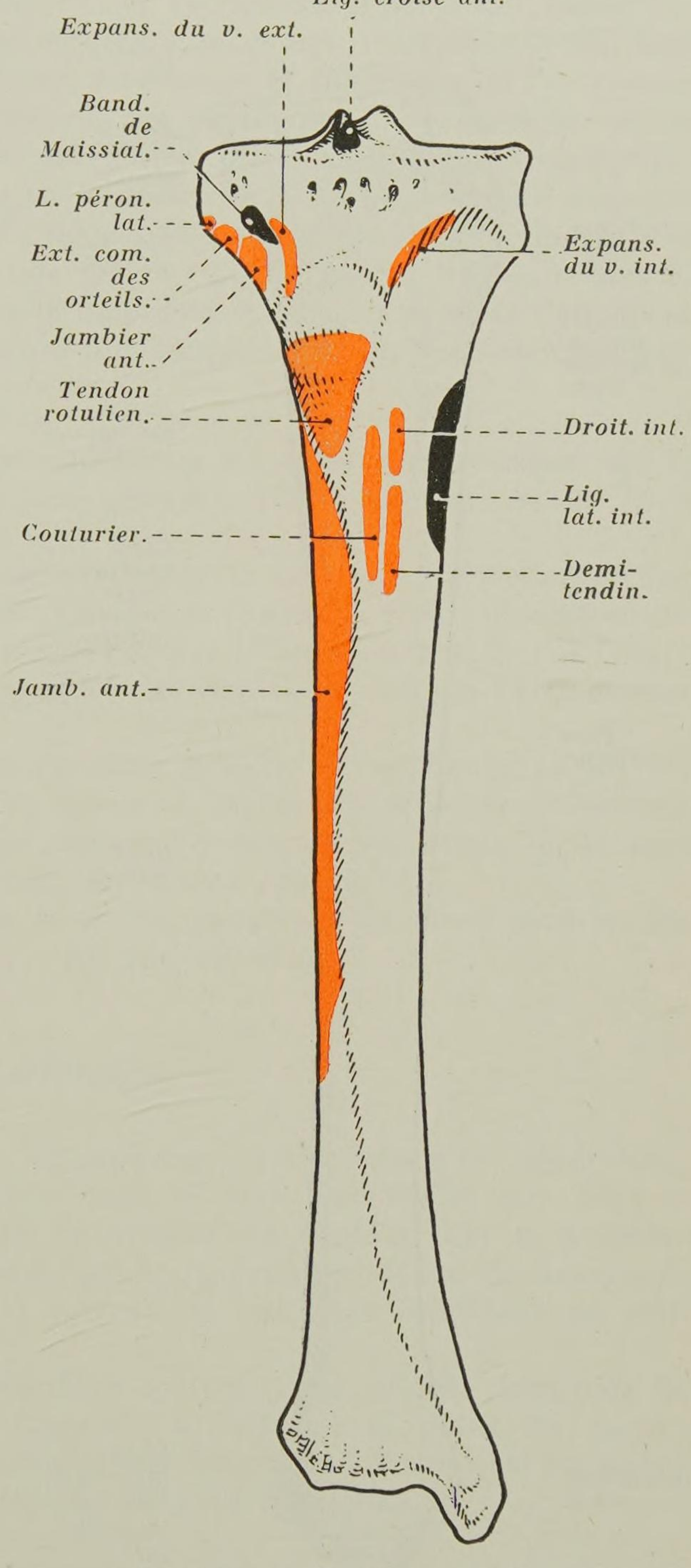

Fig. 404. — *Tibia, vue antérieure. Insertions musculaires et ligamentaires.*

La *face postérieure* de l'extrémité supérieure du tibia est marquée dans sa partie moyenne par une échancrure qui correspond au versant postérieur de la surface rétro-

(1) Anatomiste et chirurgien français (1787-1856), fut professeur à la Faculté de Médecine de Paris, membre de l'Académie de Médecine.

spinale, et au niveau de laquelle se fixent les fibres les plus inférieures du ligament croisé postéro-interne (voy. : fig. 398).

De chaque côté de cette échancrure, la face postérieure des tubérosités du tibia fait une saillie qui surplombe la surface poplitée :

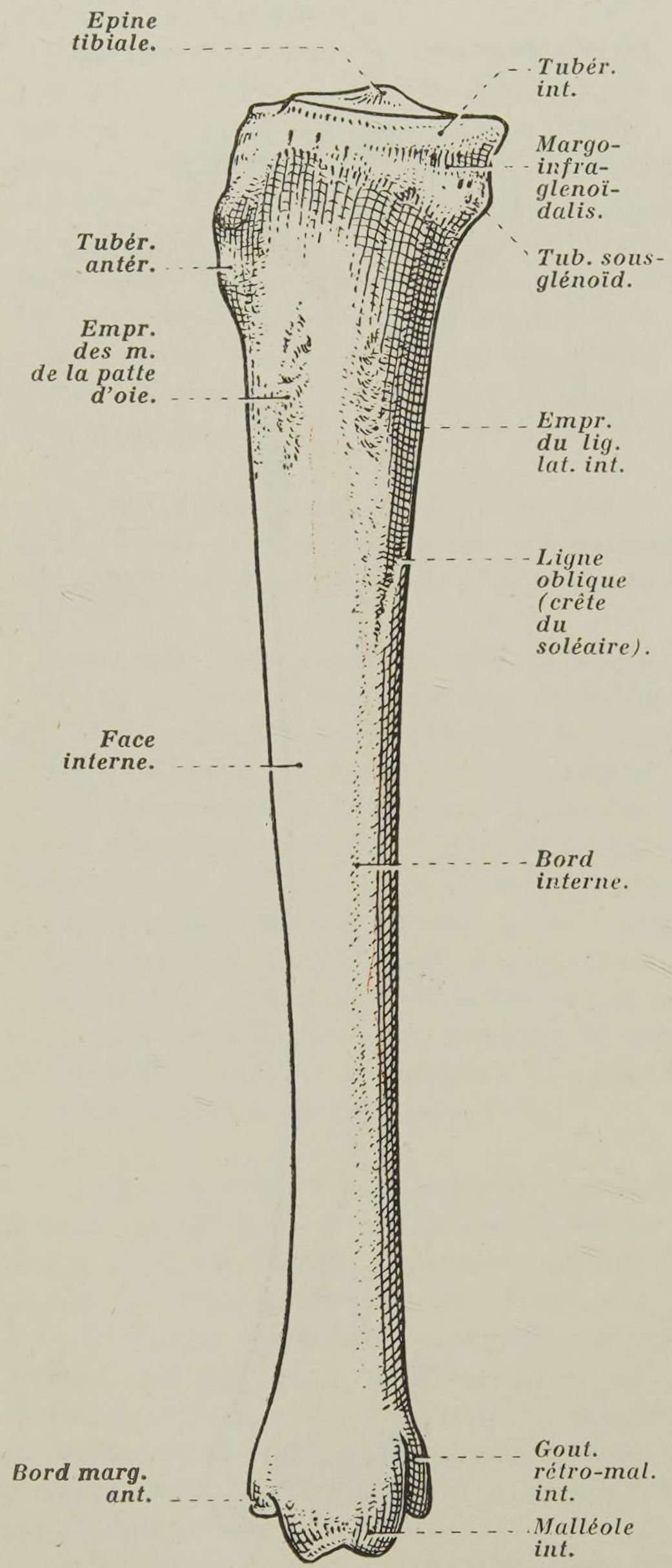

Fig. 405. — *Tibia, vue interne.*

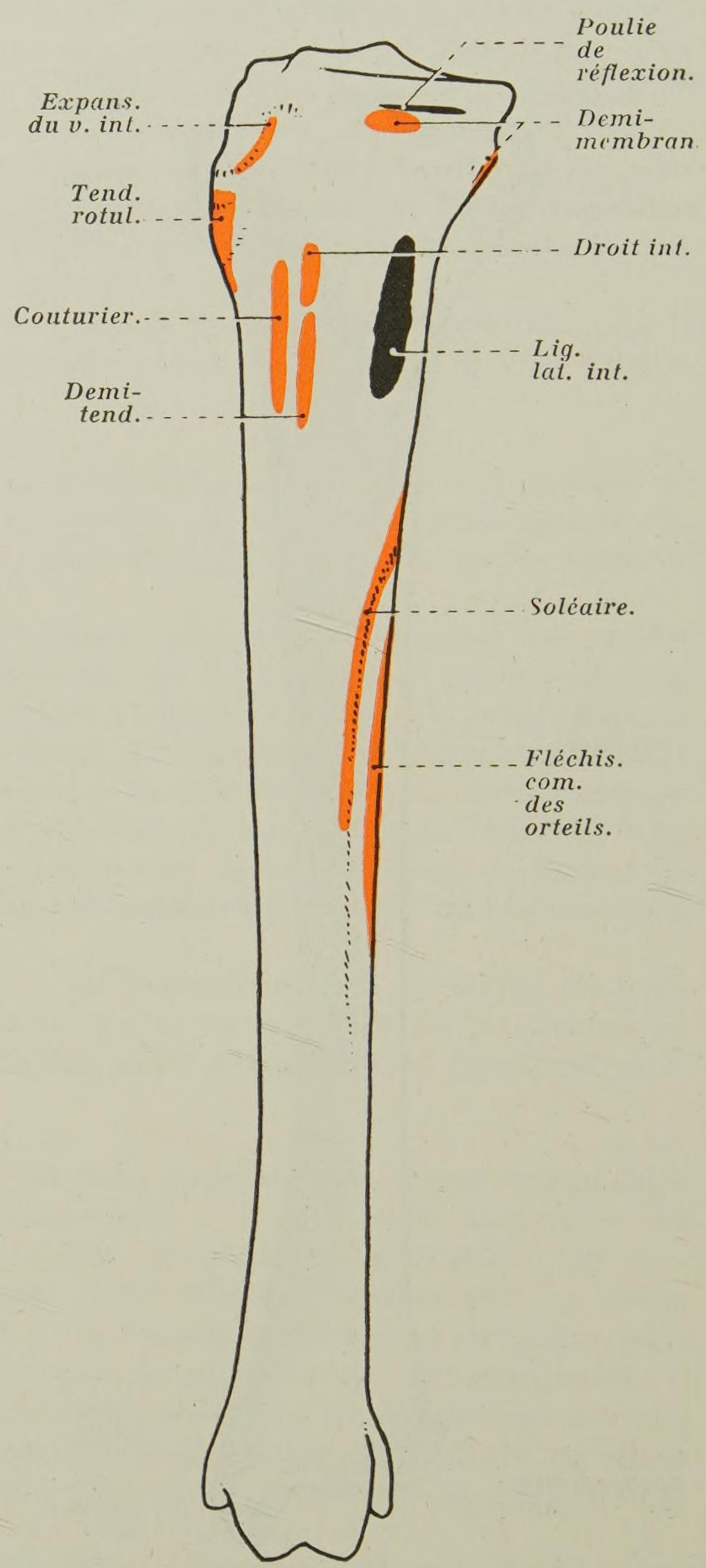

Fig. 406. — *Tibia, vue interne. Insertions musculaires et ligamentaires.*

a) Sur la *tubérosité externe* apparaît une facette lisse, convexe en arrière, à grand axe oblique en bas et en dedans, c'est la *facette du poplité,* due au passage à ce niveau du tendon de ce muscle; cette facette semble prolonger la cavité glénoïde en arrière du plateau tibial externe (voy. : fig. 397); au-dessous et un peu en dehors de cette facette, la

tubérosité externe présente une deuxième facette articulaire, ovalaire, qui regarde en bas, en arrière et légèrement en dehors : c'est la *facette péronière* qui s'articule avec la tête du péroné (voy. : fig. 399).

b) Sur la *tubérosité interne* on observe un champ vertical rugueux, c'est l'empreinte d'insertion du tendon direct du demi-membraneux, et en dedans et en avant d'elle une gouttière horizontale, c'est la *gouttière infraglénoïdienne* ou *margo infraglénoïdalis,* dans laquelle s'engage le tendon réfléchi de ce muscle; au-dessous et en dedans de l'empreinte d'insertion du tendon direct du demi-membraneux, la partie la plus postérieure de la lèvre inférieure de la *margo infraglénoïdalis* offre une petite saillie, tantôt arrondie, tantôt tétraédrique et irrégulière, à laquelle nous donnons le nom de *tubercule sous-glénoïdien (tuberculum infraglénoïdale)*; ce tubercule se prolonge en bas et en avant par une crête mousse qui vient se perdre sur le bord interne du tibia et qui limite en dedans la surface triangulaire d'insertion du poplité; sur le tubercule et la crête précités s'attachent les fibres les plus superficielles et les plus internes du tendon direct du demi-membraneux (voyez ce muscle) (voy. : fig. 397 et 398).

Les faces *interne* et *externe* de l'extrémité supérieure du tibia sont formées par la saillie des tubérosités, qui supportent les cavités glénoïdes; leur hauteur est de 15 à 20 millimètres

La *tubérosité interne* présente l'extrémité antérieure de la *gouttière infraglénoïdienne (margo infraglénoïdalis)* au niveau de laquelle s'insère le tendon réfléchi du demi-membraneux en un point qui correspond à la verticale menée par le bord interne de l'os (voy. : fig. 405 et 406); sur la lèvre supérieure de la gouttière se fixe la capsule de l'articulation du genou.

La *tubérosité externe* présente l'extrémité de la crête mousse, qui prolonge en arrière le tubercule de Gerdy; entre le tubercule de Gerdy et la facette péronière s'insèrent d'avant en arrière quelques faisceaux du muscle extenseur commun des orteils, le faisceau tibial du long péronier latéral et le faisceau tibial du biceps crural.

Enfin, sur le versant antérieur de ces faces se fixent également les fibres croisées les plus profondes des expansions des vastes (voy. : fig. 399, 400 et 604).

Extrémité inférieure.

L'extrémité inférieure du tibia est moins volumineuse que l'extrémité supérieure; aplatie d'avant en arrière, elle est plus étendue dans le sens transversal que dans le sens antéro-postérieur; elle va en augmentant de volume de haut en bas et présente grossièrement la forme d'un tronc de pyramide quadrangulaire; nous lui distinguerons *cinq faces* : antérieure, postérieure, externe et interne, et une face inférieure ou articulaire.

Par suite de sa conformation on lui distingue *deux parties* : l'une, élargie dans tous les sens, qui prolonge la diaphyse tibiale, et qui transmet à l'astragle le poids du corps : c'est le *pilon tibial*; l'autre, disposée sous la forme d'une apophyse interne plus ou moins proéminente et articulaire : c'est la *malléole interne* ou *malléole tibiale.*

La *face antérieure* est lisse et régulière, plus large en bas qu'en haut; elle est convexe verticalement et convexe transversalement; en haut elle se continue sans ligne de démarcation nette avec la face externe de l'os et répond à l'état frais aux tendons des muscles de la loge antérieure de la jambe qui glissent sur elle; en bas elle présente un bourrelet transversal, qui surmonte le rebord marginal antérieur, et sur lequel s'insère la capsule de l'articulation tibio-tarsienne; au-dessous de ce bourrelet, la face antérieure de l'os est criblée de multiples orifices vasculaires.

La *face postérieure* continue la face postérieure du corps de l'os; dans ses deux tiers

supérieurs, elle est régulière, lisse, et légèrement convexe; dans son tiers inférieur, elle présente un bourrelet transversal qui surplombe le rebord marginal postérieur; elle se continue en dedans par la face postérieure de la malléole interne.

Elle présente deux gouttières obliques en bas et en dedans : l'une interne, bien marquée, correspond au tendon du jambier postérieur; l'autre externe, moins apparente, répond au tendon du fléchisseur propre du gros orteil; la première de ces gouttières empiète quelque peu sur la face postérieure de la malléole interne (voy. : fig. 397); assez souvent on observe l'existence d'une troisième gouttière, comprise entre les deux précédentes, qui correspond au passage du tendon du fléchisseur commun des orteils (voy. : fig. 419.)

La *face externe* de l'extrémité inférieure du tibia est constituée par le dédoublement du bord interosseux de l'os; en cela, elle est analogue à la face interne de l'extrémité inférieure du radius.

Elle est de forme triangulaire, à base inférieure; son sommet se continue avec le bord externe du tibia; elle présente l'aspect d'une gouttière verticale qui s'élargit de haut en bas et dont l'axe est oblique en bas, en dehors et en arrière; c'est la *gouttière fibulaire* (*échancrure péronière* de certains auteurs).

Elle est limitée en avant et en arrière par deux crêtes mousses dont chacune se termine en bas par une petite saillie tuberculaire (*tubercules antérieur* et *postérieur*); la crête antérieure est plus apparente, plus saillante et plus externe que la crête postérieure (voy. : fig. 545); sur le tiers inférieur de ces crêtes ainsi que sur les tubercules s'insèrent les puissants ligaments péronéo-tibiaux inférieurs.

Bien apparentes sur les radiographies de face du cou-de-pied, ces crêtes permettent par leur situation d'apprécier s'il existe ou non un diastasis péronéo-tibial au cours de certaines fractures (fractures de Dupuytren); normalement la crête antérieure et son tubercule empiètent largement sur l'ombre portée du péroné (8 millimètres), alors que le tubercule postérieur est distant de 2 millimètres environ de l'ombre péronière *(espace clair postérieur de Quénu)*.

Dans la gouttière fibulaire s'encastre une partie de l'extrémité inférieure du péroné et, plus spécialement, la partie haute de la malléole péronière, et les deux os n'entrent en contact (voy. : fig. 407) que par l'intermédiaire de la partie inférieure saillante des crêtes précitées, et aussi par le bord inférieur de la gouttière au niveau de laquelle on rencontre parfois, soit une mince bande, soit une petite surface articulaire, triangulaire à base antérieure, revêtue de cartilage à l'état frais.

Dans la moitié supérieure de la gouttière fibulaire s'insère le puissant, mais court ligament interosseux de l'articulation péronéo-tibiale inférieure.

La *face interne* continue la face interne du corps de l'os; elle est oblique en bas et en dedans et sa largeur diminue progressivement de haut en bas; elle est limitée en avant et en arrière par la continuation vers la malléole tibiale, respectivement, des bords antérieur et interne de l'os.

Elle se prolonge en bas par une apophyse volumineuse, pyramidale, la *malléole interne* ou *malléole tibiale*.

Malléole interne. — La *malléole interne* est épaisse et aplatie transversalement; elle est située sur un plan antérieur à celui de la tubérosité interne du tibia, et fait une saillie appréciable sous la peau.

Sa *face interne* est convexe et lisse et répond à la peau; sa *face externe* ou *articulaire*, d'étendue plus petite, descend moins bas que sa face interne; de forme triangulaire, elle est régulière et lisse; elle répond à une facette semblable située sur la face interne de l'astragale avec laquelle elle s'articule; sa *face antérieure*, légèrement biseautée et rugueuse, se continue avec la face antérieure de l'extrémité inférieure de l'os, et donne insertion au ligament latéral interne de l'articulation tibio-tarsienne; sa *face postérieure*, plus large que l'antérieure, est dirigée obliquement en bas et en dedans; lisse et régulière, elle présente une gouttière de même direction, la *gouttière rétro-malléolaire interne*, dans

laquelle glisse le tendon du jambier postérieur (voy. : fig. 397); le *sommet* de la malléole interne, légèrement tronqué, est divisé par une gouttière transversale en deux saillies tuberculaires; l'antérieure, plus volumineuse et plus saillante que la postérieure, descend plus bas qu'elle; dans la gouttière s'insèrent la plupart des fibres qui constituent le ligament tibio-astragalien postérieur (couche profonde du ligament latéral interne).

Le sommet de la malléole tibiale est situé à un niveau supérieur, au sommet de la malléole péronière (de 15 à 20 millimètres).

La *face inférieure* ou *articulaire* du pilon tibial représente la base du pilon tibial; elle contribue à la constitution de la mortaise tibio-péronière; elle s'articule avec la poulie astragalienne; elle présente une forme quadrilatère plus large transversalement que dans le sens antéro-postérieur, plus large également en avant qu'en arrière; lisse et régulièrement unie, concave d'avant en arrière, elle présente une crête mousse antéro-postérieure, qui répond à la gorge de la poulie astragalienne et qui la rend légèrement convexe dans le sens transversal; elle se continue en dedans avec la facette articulaire malléolaire.

L'axe transversal de l'extrémité inférieure du tibia ne correspond pas exactement à l'axe transversal des plateaux tibiaux; ces deux axes ne sont pas situés dans un même plan, ils font entre eux un angle aigu d'environ 25 degrés, ouvert en dehors : c'est l'*angle*

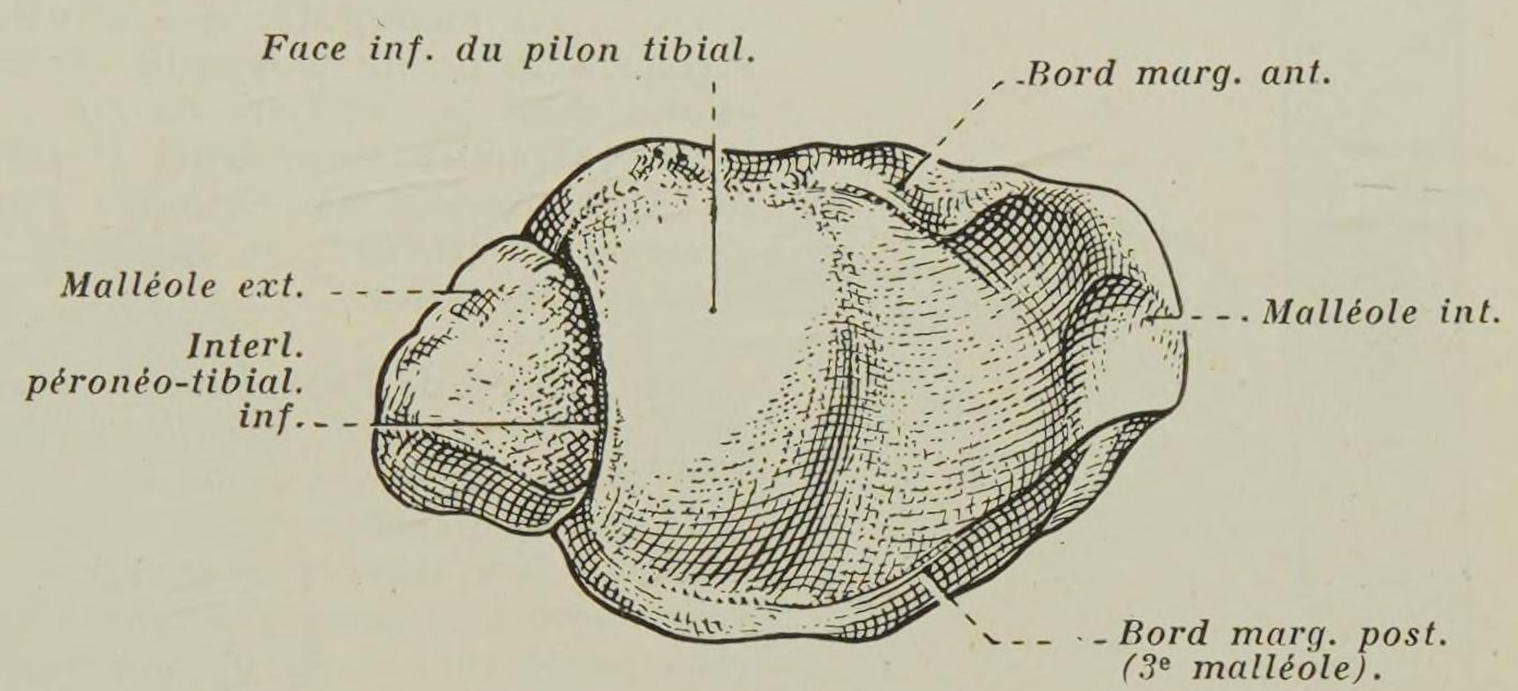

Fig. 407. *Tibia et péroné; côté droit, vue inférieure.*

de déclinaison du tibia; cette disposition des surfaces articulaires supérieure et inférieure du tibia explique la déviation normale du pied en dehors ou *valgus physiologique du pied.*

En avant et en arrière la facette articulaire est limitée par deux crêtes mousses dont le profil est disposé en forme d'accolades : ce sont les *bords marginaux antérieur et postérieur.*

Le bord marginal postérieur descend toujours plus bas que l'antérieur et souvent même, lorsqu'il est très développé, il présente à sa partie moyenne une véritable apophyse, plus ou moins saillante, disposée en forme d'auvent au-dessus et en arrière de la poulie astragalienne : c'est la *malléole postérieure* ou *troisième malléole de Destot* (voy. : fig. 544 et 545); par sa situation, elle s'oppose à la luxation du pied en arrière au cours des arrêts brusques, tels que dans la course ou le saut; sa fracture (*fracture marginale postérieure* ou *fracture de Destot*) entraîne inévitablement une luxation du pied en arrière au cours des fractures bimalléolaires.

Le bord marginal antérieur est parfois légèrement biseauté, lisse et revêtu d'une couche de cartilage; dans la flexion forcée du pied ce bord se met en rapport avec le col de l'astragale (voy. : *Articulation du cou-de-pied*).

CONNEXIONS

Le tibia s'articule avec trois os qui sont : en haut, le fémur *(articulation fémoro-tibiale)*; en bas, l'astragale *(articulation tibio-tarsienne)* ; en dehors, le péroné *(articulations péronéo-tibiales supérieure* et *inférieure*).

INSERTIONS MUSCULAIRES

Le tibia donne insertion à quinze muscles, qui sont :

1° Sur le *corps de l'os* : le jambier antérieur, l'extenseur propre du gros orteil, les trois muscles de la patte d'oie (couturier, demi-tendineux, droit interne), le poplité, le soléaire, le jambier postérieur et le fléchisseur commun des orteils.

2° Sur l'*extrémité supérieure* : le tendon rotulien (quadriceps crural), les expansions des muscles vaste interne et vaste externe, le jambier antérieur, le tenseur du fascia lata, le biceps crural, l'extenseur commun des orteils, le long péronier latéral, le demi-membraneux et le poplité.

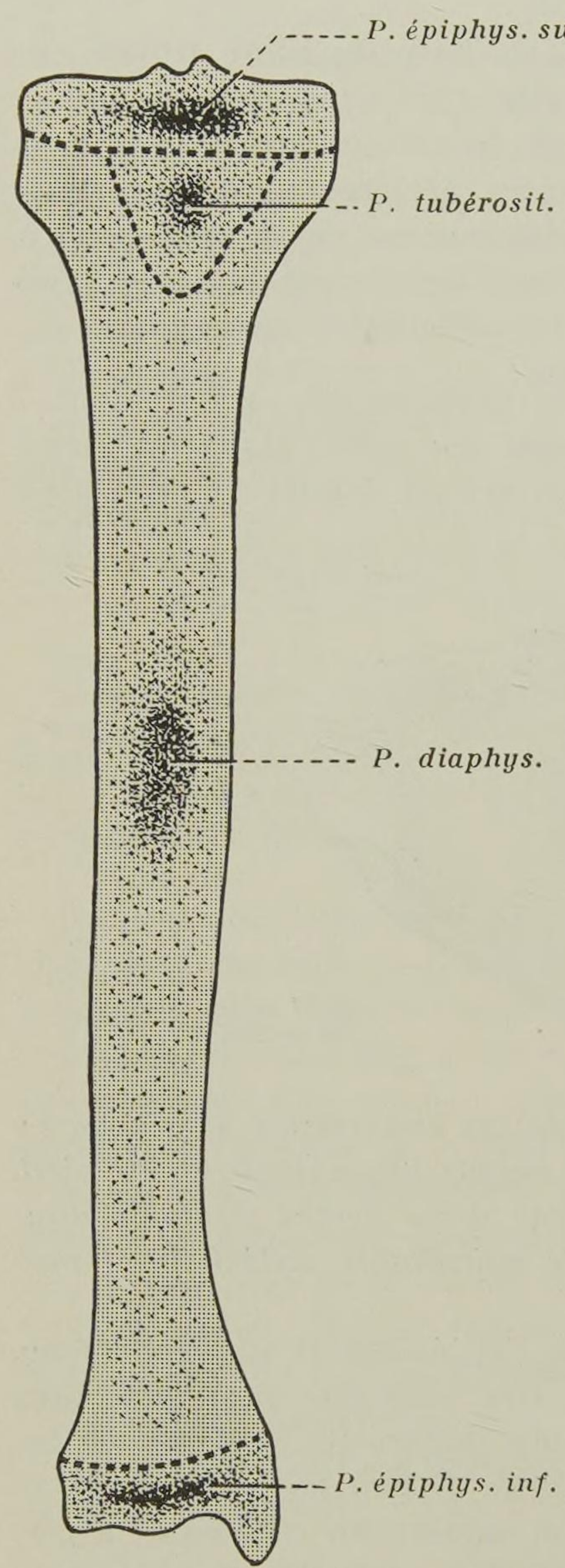

Fig. 408. — *Ossification du tibia* (schématique).

ARCHITECTURE

Le tibia est comme tous les os longs constitué par un manchon diaphysaire de tissu osseux compact, plus épais en avant qu'en arrière, et dont l'épaisseur va en diminuant à mesure que l'on se rapproche des extrémités pour devenir lamellaire au niveau de celles-ci.

La cavité médullaire que contient la virole diaphysaire est étroite à la partie moyenne, évasée à l'union du tiers moyen et des deux autres tiers de l'os.

Les extrémités supérieure et inférieure sont constituées par du tissu spongieux entouré d'une mince couche de tissu compact *(corticale)*; la malléole interne est formée par des aréoles très fines.

Au niveau de l'extrémité supérieure (1) les travées osseuses qui édifient cette dernière sont disposées suivant *trois systèmes* : *a)* un système de *travées transversales,* sous-glénoïdiennes, disposées parallèlement au grand axe des plateaux tibiaux; ces travées convergent vers la ligne axiale et se redressent à la base des épines tibiales au niveau desquelles elles pénètrent; — *b)* un système de *travées verticales* situées à la périphérie des tubérosités du tibia, disposées normalement par rapport aux cavités glénoïdes; — *c)* et un système de *travées juxta-axiales obliques,* qui convergent en haut vers la base des épines tibiales, s'entrecroisent sur la ligne médiane, et rappellent par leur disposition le système ogival commun à la plupart des os longs.

Ces deux systèmes s'appuient sur le manchon diaphysaire de tissu compact.

Au niveau de l'extrémité inférieure, on ne rencontre plus que *deux systèmes* de travées osseuses : *a)* l'un *transversal,* situé à la partie inférieure du pilon tibial; *b)* l'autre *oblique,* à *type ogival inversé,* disposé de telle façon que les travées axiales issues des lames diaphysaires latérales convergent vers la crête mousse antéro-postérieure de la face articulaire; quant aux autres travées situées à la périphérie de celles-ci, elles leur sont parallèles et s'appuient sur les deux versants articulaires de la face inférieure du tibia.

A l'union du tiers moyen et du tiers inférieur, les travées osseuses présentent une disposition spiralée (Coulouma); c'est à ce niveau également que le tibia présente son *point faible;* ce fait est d'ordre mécanique, car tout corps allongé dont le volume segmentaire reste à peu près identique sur toute sa longueur offre une zone de moindre résistance au point où sa section change de forme; c'est

(1) Article à consulter : G. Cordier : Architecture de l'extrémité inférieure du fémur et de l'extrémité supérieure du tibia. *Annales d'Anatomie pathologique et d'Anatomie normale médico-chirurgicale,* janvier 1939, p. 1.

le cas du tibia où la section transversale de l'os est triangulaire dans ses deux tiers supérieurs et à peu près arrondie dans son tiers inférieur; ainsi s'explique la fréquence des fractures obliques du tibia, localisées à l'union du tiers inférieur et du tiers moyen (fractures de Gosselin).

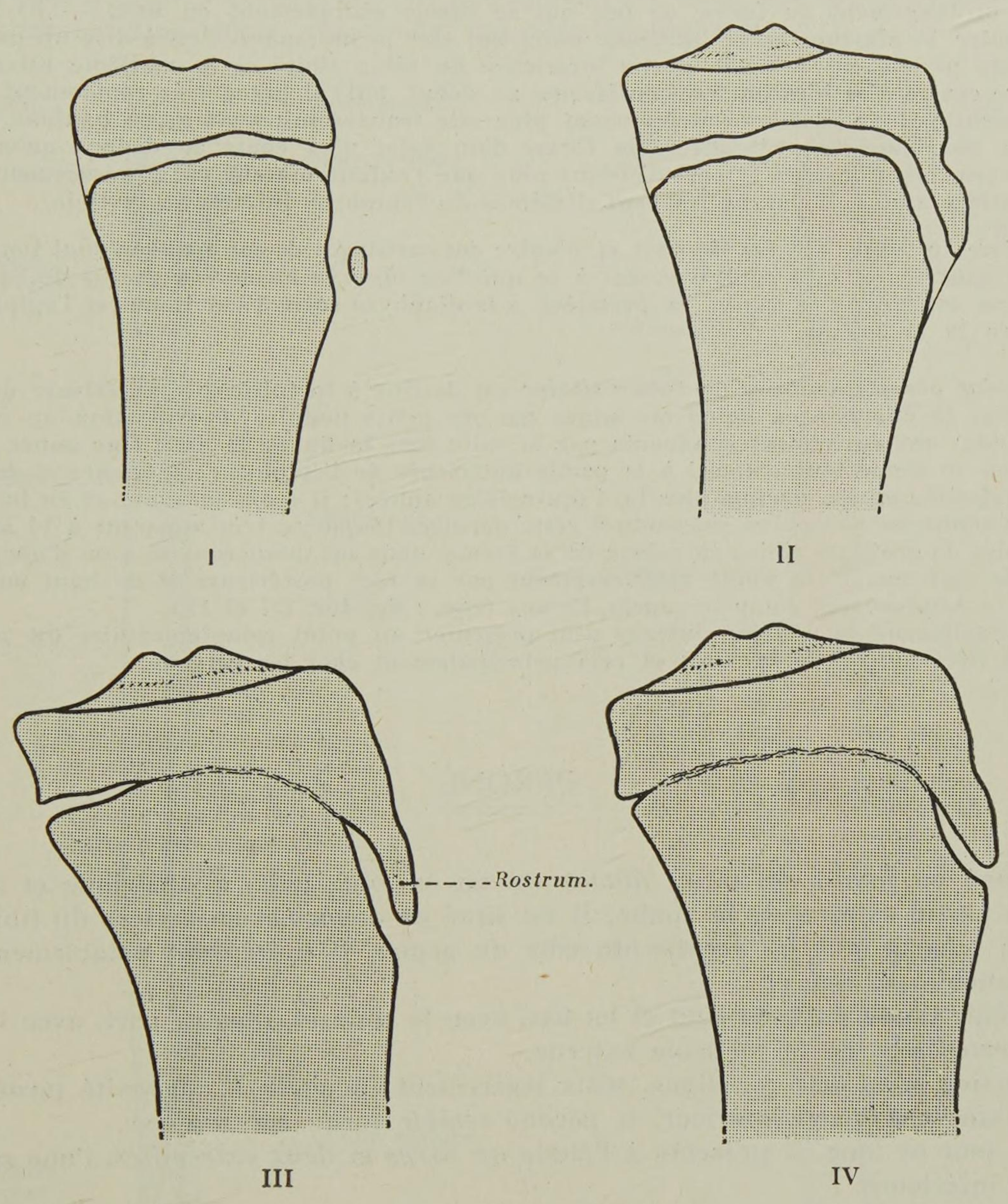

Fig. 409. — *Ossification et développement de l'extrémité supérieure du tibia, d'après des calques radiographiques de profil* (schématique). — I. A douze ans. — II. A treize ans et demi. — III. A quatorze ans. — IV. A quinze ans et demi.

OSSIFICATION ET DÉVELOPPEMENT

Le tibia se développe par *quatre* points d'ossification qui sont : un point primitif, deux points secondaires et un point complémentaire.

1° Le ***point primitif*** ou ***diaphysaire*** édifie à lui seul les neuf dixièmes de l'os; il apparaît à la fin du deuxième mois de la vie intra-utérine; de forme allongée, cylindrique, il gagne très rapidement les extrémités du tibia.

A la naissance, la longueur moyenne du noyau osseux diaphysaire du tibia est de six millimètres et demi à sept millimètres (J. Poulhés).

2° Les ***points secondaires*** ou ***épiphysaires*** sont : l'un supérieur, l'autre inférieur; tous les deux affectent au début la forme d'un disque aplati; *a)* le *supérieur* (1) apparaît soit au cours du neuvième mois de la vie intra-utérine (70 p. 100 des cas), soit peu après la naissance; il forme les deux plateaux du tibia et les épines; à partir de la huitième année, il émet à sa partie antérieure un prolongement en forme de bec qui se dirige obliquement en bas; — *b)* l'*inférieur* apparaît entre le sixième et le huitième mois qui suit la naissance, c'est-à-dire un peu plus tôt que celui du péroné; il forme la partie inférieure du pilon tibial et la malléole interne (voy. : fig. 408); ce centre d'ossification est cunéiforme au début, puis il prend très rapidement un aspect arrondi; ensuite il s'accroît excentriquement plus vite transversalement qu'en hauteur, et vers le onzième et douzième mois il affecte la forme d'un galet plus épais en dedans qu'en dehors ; son accroissement est rapide et cela d'autant plus que l'enfant marche plus précocement; à la fin de la deuxième année, il occupe les neuf dixièmes de l'épiphyse inférieure du tibia.

Les surfaces osseuses situées de part et d'autre des cartilages de conjugaison sont toujours irrégulières et gaufrées et cela contrairement à ce que l'on observe au niveau des os de l'avant-bras.

L'épiphyse inférieure se soude la première à la diaphyse entre 17 et 18 ans et l'épiphyse supérieure entre 19 et 20 ans.

3° Le ***point complémentaire*** ou ***tubérositaire*** est destiné à la tubérosité antérieure du tibia; il apparaît vers la onzième ou douzième année par de petits nodules d'ossification au nombre de deux (ou plus) qui deviennent confluents par la suite vers la fin de la douzième année ; ce point d'ossification se soude tout d'abord à la partie antérieure de l'épiphyse supérieure et cela vers la fin de la treizième année, parfois plus tard (quinzième année) ; il croît en avant et en bas et apparaît alors comme un médaillon suspendu à cette dernière (Sappey), très apparent à 14 ans sur les radiographies de profil du tibia; en raison de sa forme, nous lui donnerons le nom d'*apophyse rostrale* ou de *rostrum*; il se soude ultérieurement par sa face postérieure et de haut en bas à la diaphyse; la soudure est complète après 18 ans (voy. : fig. 409, III et IV).

Exceptionnellement la malléole interne peut présenter un point complémentaire dit *point malléolaire de Béclard* (15 % des cas) et cela principalement chez les garçons.

PÉRONÉ

Le péroné ou *fibule* (du latin, *fibula*) est un os long, pair, asymétrique et grêle, qui occupe la partie externe de la jambe; il est situé en dehors et en arrière du tibia; moins étendu en hauteur que ce dernier du côté du genou, il le dépasse notablement en bas par la malléole péronière.

Il s'articule d'une part, en haut et en bas, avec le tibia et, d'autre part, avec l'astragale par l'intermédiaire de la malléole externe.

Sa direction n'est pas rectiligne, mais légèrement incurvée à convexité postérieure et externe. Dans son quart inférieur, le péroné *semble tordu* sur son axe.

Comme tout os long, il présente à l'étude *un corps* et *deux extrémités*, l'une supérieure et l'autre inférieure.

Corps.

Le corps du péroné est très grêle comparativement aux autres os longs, il présente une forme prismatique triangulaire, légèrement aplatie transversalement dans son tiers inférieur.

---

(1) Du triple point de vue anatomique, obstétrical et médico-légal : *a)* Tout enfant à la naissance pesant 2.750 grammes ou plus, long de 47 centimètres ou plus, et qui présente *deux noyaux d'ossification au genou*, l'un tibial, l'autre fémoral, doit être considéré comme *né à terme* ; *b)* tout enfant présentant les noyaux d'ossification tibial et fémoral, pesant 2.600 grammes au moins, long de 44 centimètres ou plus, ainsi que l'enfant qui ne possède que le noyau fémoral, mais qui pèse plus de 2.800 grammes et qui atteint au moins 44 centimètres de long, doit être considéré comme *né à terme* ou *très près du terme*; *c)* tout enfant présentant deux noyaux d'ossification au genou (tibial et fémoral) a séjourné *au moins huit mois et demi in utero* ; *d)* tout enfant d'un poids inférieur à 2.500 grammes, qui ne possède pas de noyau d'ossification au genou, n'est pas né à terme.

Comme pour le tibia, nous lui distinguerons *trois faces* : externe, interne et postérieure, et *trois bords* : antérieur, externe et interne.

Les trois faces du péroné sont pourvues de *gouttières longitudinales* qui leur donnent un aspect plus ou moins excavé; parfois peu apparentes, elles sont au contraire très développées chez certains sujets, constituant les *péronés cannelés.*

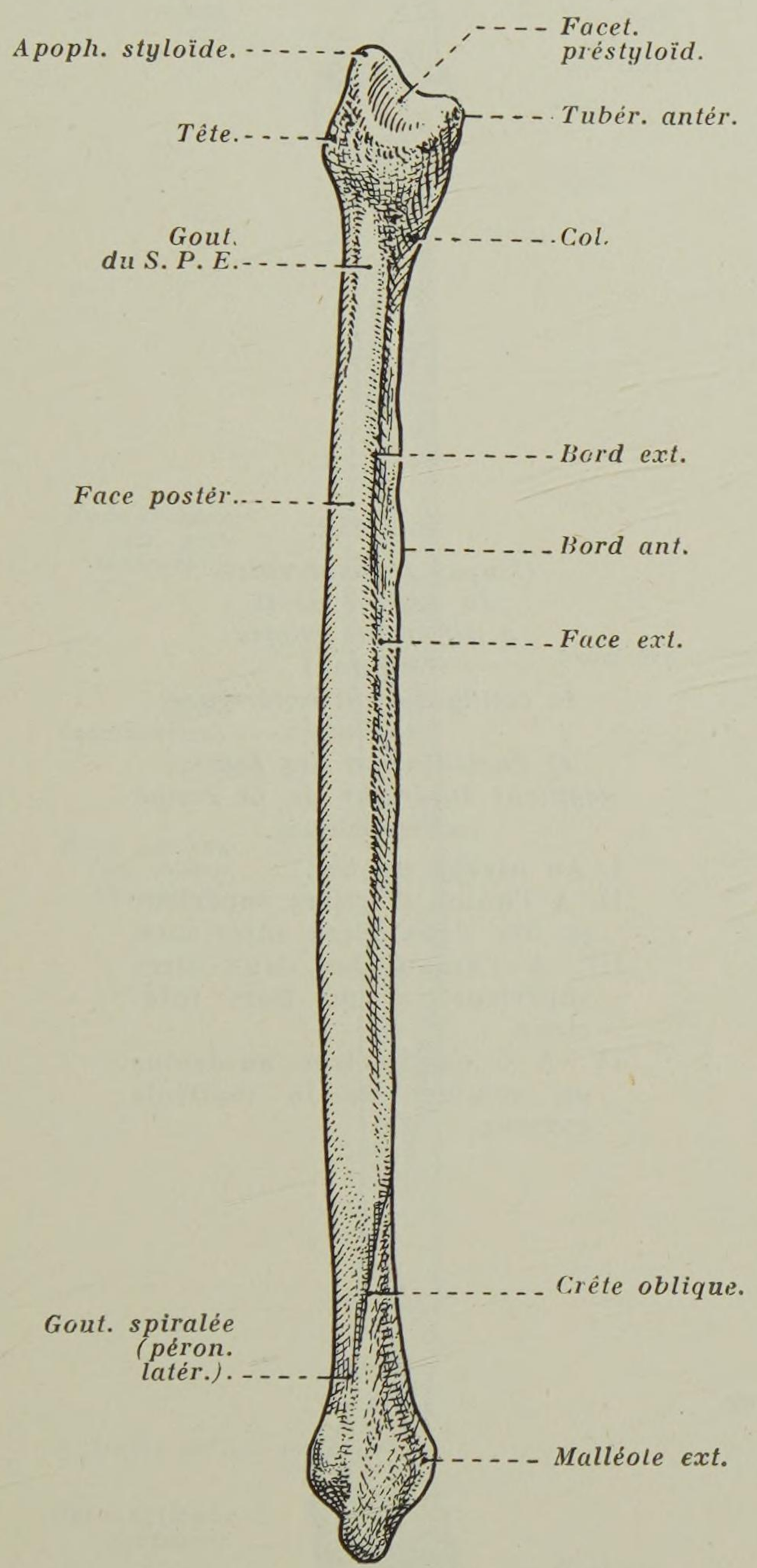

FIG. 410. — *Péroné, vue externe.*

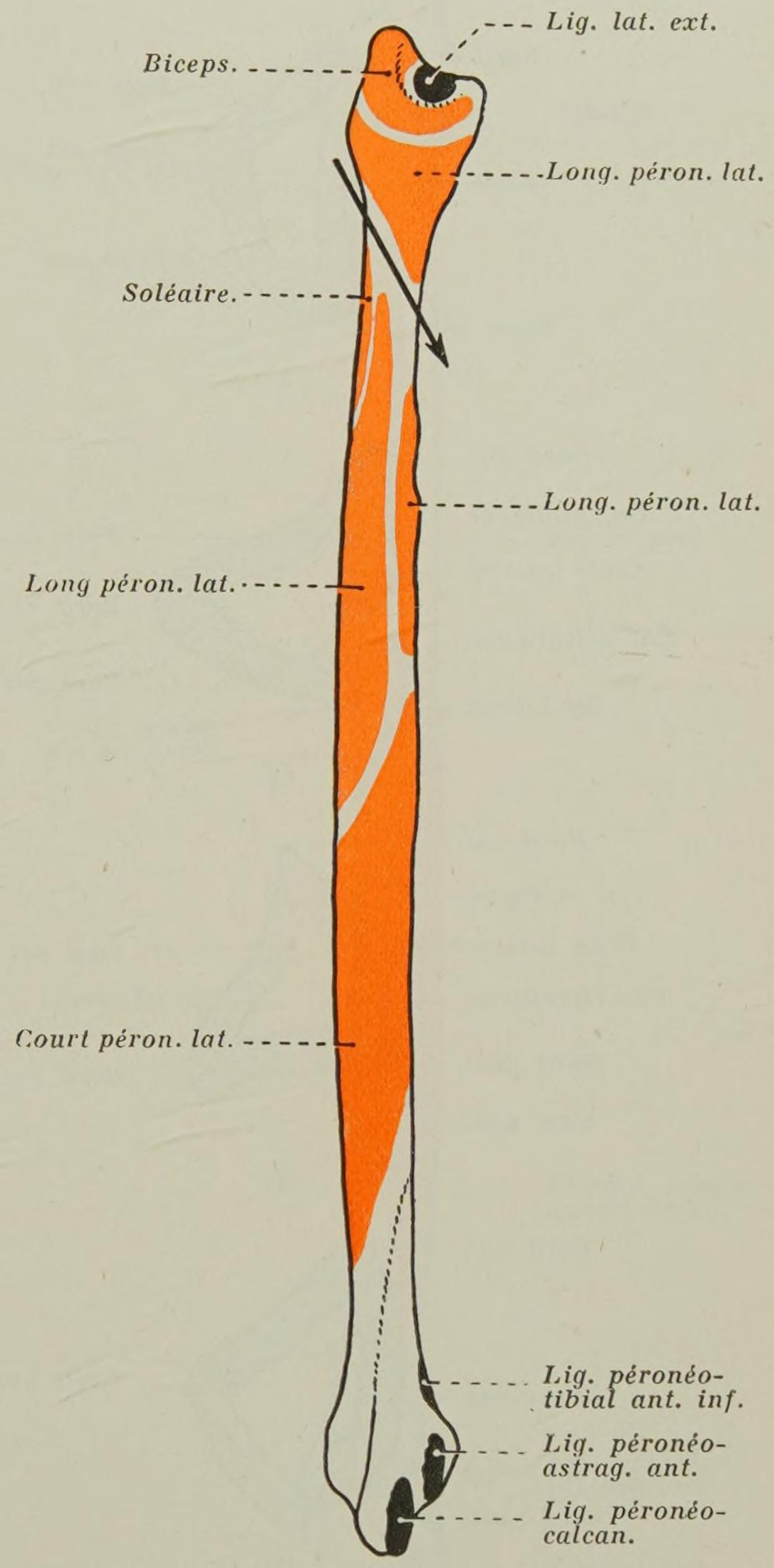

FIG. 411. — *Péroné, vue externe. Insertions musculaires et ligamentaires* (la flèche indique le trajet des nerfs sciatique poplité externe et tibial antérieur).

FACE EXTERNE. — La face externe est rétrécie à sa partie supérieure au voisinage du col, élargie à sa partie inférieure.

Dans sa moitié supérieure, elle présente une gouttière longitudinale plus ou moins apparente qui longe le bord antérieur de l'os et qui s'atténue progressivement vers

la partie moyenne; en arrière de cette gouttière, la face externe est convexe; cette face donne insertion à ce niveau aux deux faisceaux inférieurs du long péronier latéral; le chef antérieur se fixe dans la gouttière et n'atteint que rarement le milieu de cette face; le chef postérieur s'insère sur la convexité et descend toujours plus bas que le précédent; entre ces deux champs d'insertion musculaire, le nerf musculo-cutané glisse contre la face externe de l'os.

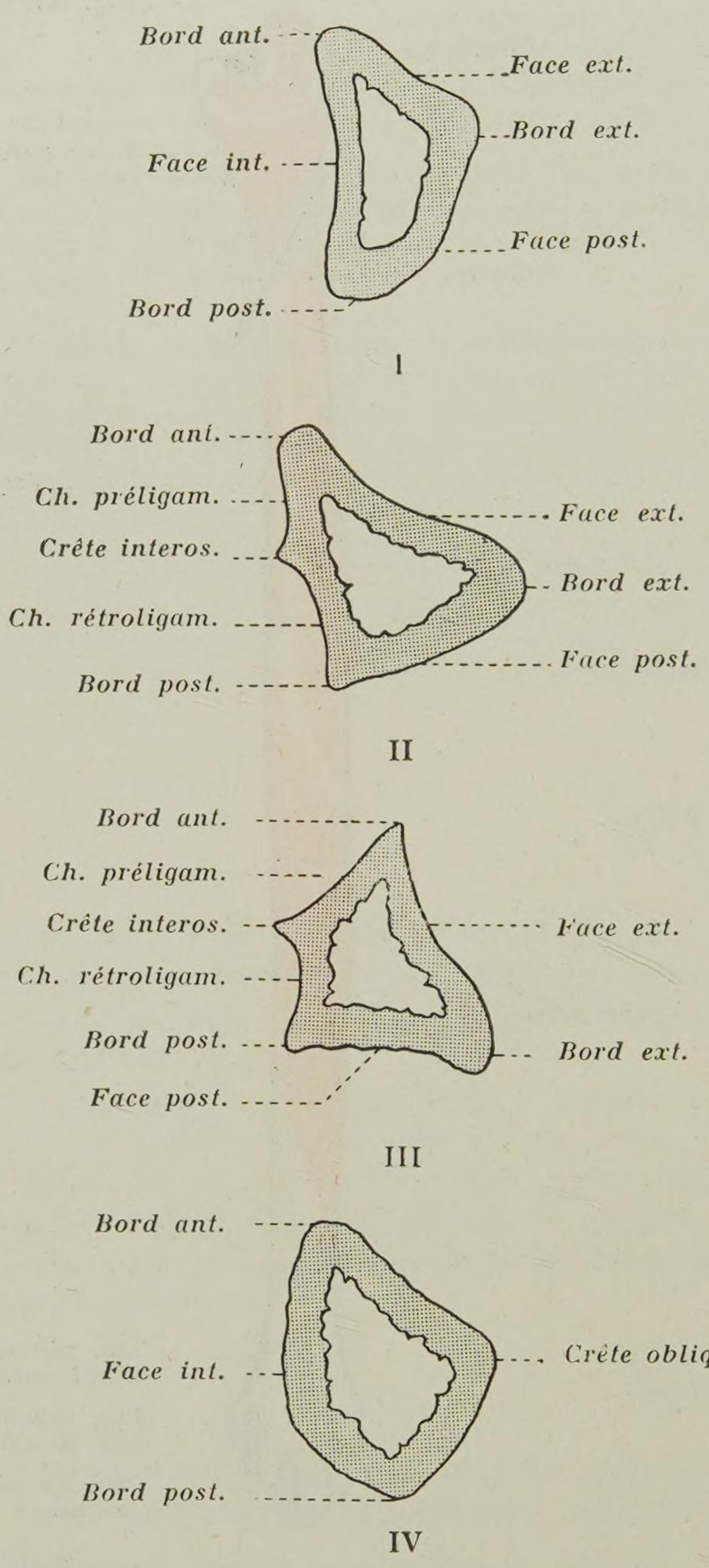

FIG. 412.
Coupes transversales du péroné droit à différents étages indiquant la configuration extérieure de l'os et l'orientation des faces; segment inférieur de la coupe (schématique).
I. Au niveau du col.
II. A l'union du tiers supérieur et des deux tiers inférieurs.
III. A l'union des deux tiers supérieurs et du tiers inférieur.
IV. A 5 centimètres au-dessus du sommet de la malléole externe.

Dans sa moitié inférieure, cette face est convexe et donne insertion, sur la plus grande partie de son étendue, au court péronier latéral dont le champ d'insertion présente un aspect losangique (voy. : fig. 411).

Dans son quart inférieur, la face externe est traversée de haut en bas et d'avant en arrière par une crête saillante, la *crête oblique,* qui se continue en haut avec le bord antérieur de l'os pour s'atténuer et se perdre en bas sur la face cutanée de la malléole externe (voy. : fig. 410 et 417); cette crête divise la face externe en deux versants, inclinés

en forme de toit : *a)* le versant antérieur, à peu près plan, de forme triangulaire à base malléolaire, répond à la peau; *b)* le versant postérieur est régulièrement lisse, poli même, excavé en forme de gouttière hélicoïdale : c'est la *gouttière spiralée* ou *gouttière des péroniers latéraux*, sur laquelle glissent les tendons de ces muscles (voy. : fig. 410 et 417).

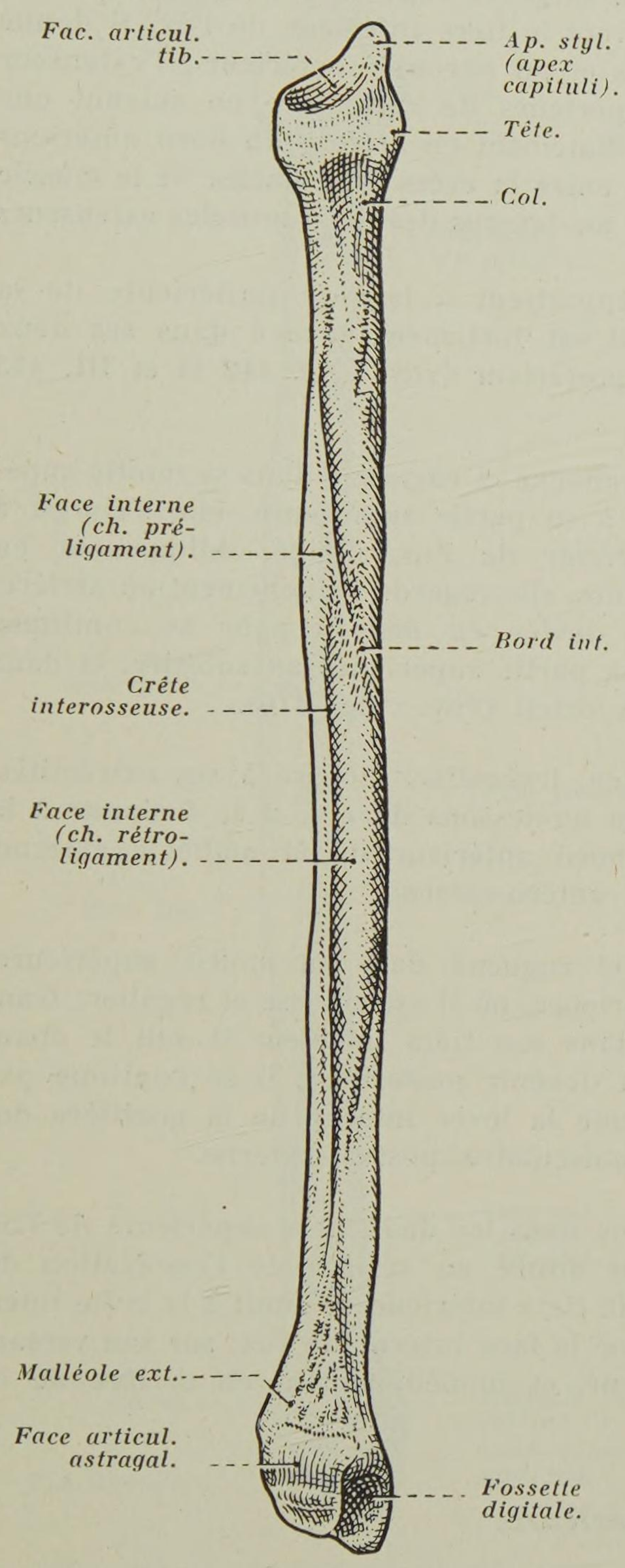

Fig. 413. — *Péroné, vue interne.*

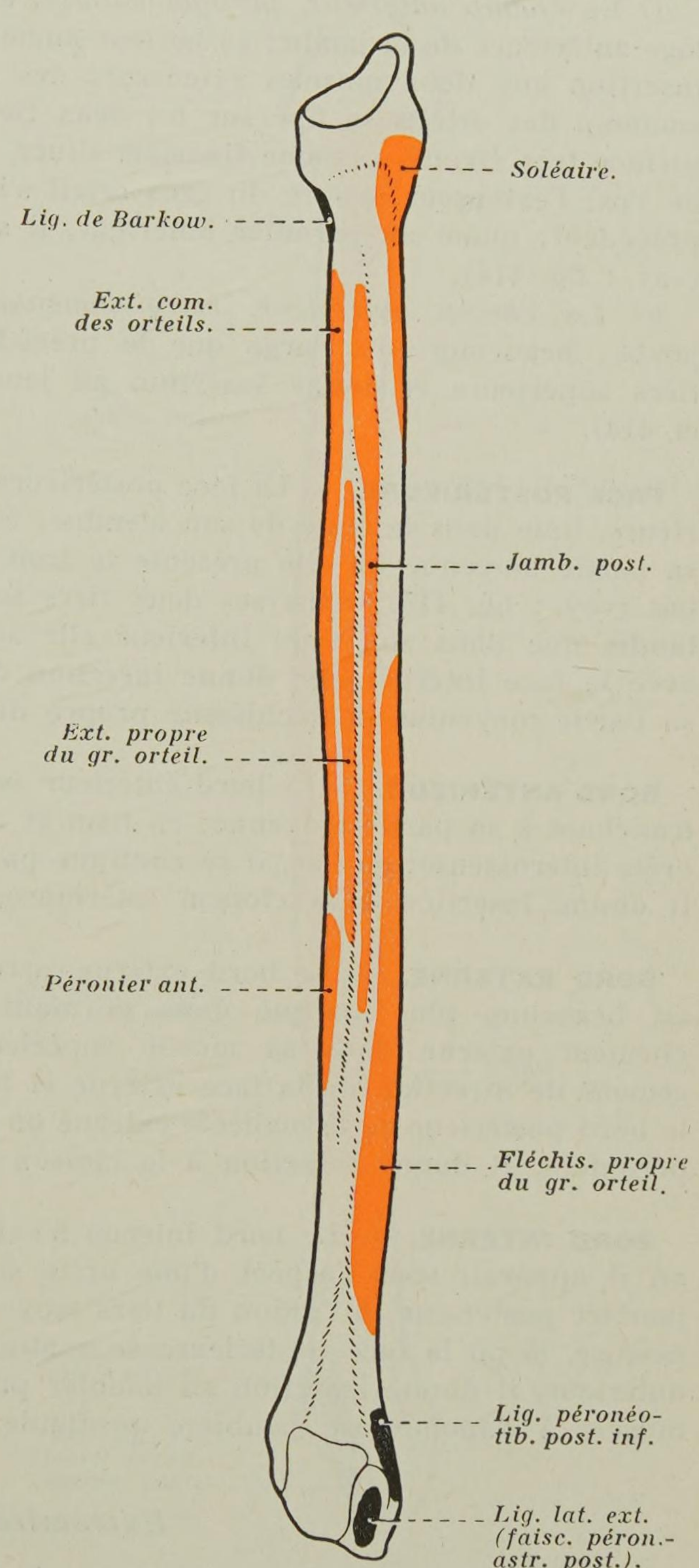

Fig. 414. — *Péroné, vue interne. Insertions musculaires et ligamentaires.*

FACE INTERNE. — La face interne est plus large à la partie moyenne qu'à ses extrémités; elle présente une crête longitudinale plus ou moins saillante : c'est la *crête interosseuse,* sur laquelle s'attache le ligament interosseux (membrane interosseuse); cette crête est située très près du bord antérieur de l'os auquel elle est parallèle dans la plus grande

partie de son trajet; toutefois en haut elle se continue avec ce bord (voy. : fig. 412 II et III, et 413).

La crête interosseuse divise la face interne du péroné en *deux champs* inégaux, l'un *antérieur*, l'autre *postérieur* :

a) Le *champ antérieur, préligamentaire,* est peu large et rugueux ; il appartient à la loge antérieure de la jambe; sa largeur augmente vers le tiers inférieur de l'os; il donne insertion aux deux muscles extenseurs des orteils et au péronier antérieur ; l'extenseur commun des orteils se fixe sur les deux tiers supérieurs de cette face en suivant une surface très étroite, presque linéaire, située immédiatement en arrière du bord antérieur de l'os; l'extenseur propre du gros orteil s'insère entre la crête interosseuse et le muscle précédent; quant au péronier antérieur, il se fixe au-dessous des deux muscles extenseurs (voy. : fig. 414).

b) Le *champ postérieur, rétroligamentaire,* appartient à la loge postérieure de la jambe; beaucoup plus large que le précédent, il est fortement excavé dans ses deux tiers supérieurs et donne insertion au jambier postérieur (voy. : fig. 412 II et III, 413 et 414).

FACE POSTÉRIEURE. — La face postérieure est convexe et rugueuse dans sa moitié supérieure, lisse dans le reste de son étendue; étroite à sa partie supérieure, elle s'élargit à sa partie moyenne où elle présente le *trou nourricier* de l'os, dirigé obliquement en bas (voy. : fig. 415); dans ses deux tiers supérieurs, elle regarde franchement en arrière, tandis que dans son tiers inférieur elle semble déviée en dedans pour se continuer avec la face interne; elle donne insertion dans sa partie supérieure au soléaire, et dans sa partie moyenne au fléchisseur propre du gros orteil (voy. : fig. 416).

BORD ANTÉRIEUR. — Le bord antérieur est mince, irrégulier, mousse à ses extrémités, tranchant à sa partie moyenne; en haut et un peu au-dessous du col, il se fusionne à la crête interosseuse; en bas, il se continue par le bord antérieur de la malléole externe. Il donne insertion à la cloison intermusculaire antéro-externe.

BORD EXTERNE. — Le bord externe, arrondi et rugueux dans sa moitié supérieure, est beaucoup plus marqué dans sa moitié inférieure, où il est mousse et régulier; franchement externe dans sa moitié supérieure, dans son tiers inférieur il suit le changement de direction de la face externe et tend à devenir postérieur; il se continue par le bord postérieur de la malléole externe où il forme la lèvre interne de la gouttière des péroniers. Il donne insertion à la cloison intermusculaire postéro-externe.

BORD INTERNE. — Le bord interne n'existe que dans les deux tiers supérieurs de l'os, où il apparaît sous l'aspect d'une crête saillante située en arrière de l'excavation du jambier postérieur; à l'union du tiers moyen et du tiers inférieur, il s'unit à la crête interosseuse, là où la face postérieure se continue avec la face interne de l'os; sur son versant antérieur, il donne insertion au jambier postérieur, et immédiatement en arrière de ce muscle à l'aponévrose jambière profonde.

Extrémité supérieure.

L'extrémité supérieure du péroné présente deux parties : *a)* l'une, renflée, ou *tête* du péroné, qui déborde le corps de l'os de toutes parts et principalement en dehors; *b)* l'autre, sous-jacente, légèrement rétrécie et aplatie transversalement : c'est le *col* qui sépare la tête du corps de l'os.

1° Col. — Le *col* du péroné présente à la coupe une section triangulaire et possède *trois faces* qui sont la continuation vers le haut des trois faces correspondantes du corps de l'os (voy. : fig. 412 I).

La *face postérieure* est large; elle est fréquemment marquée par des rugosités suivant une surface losangique allongée qui s'étend même quelque peu sur la partie haute du corps de l'os; elle donne insertion au soléaire (voy. : fig. 414 et 416).

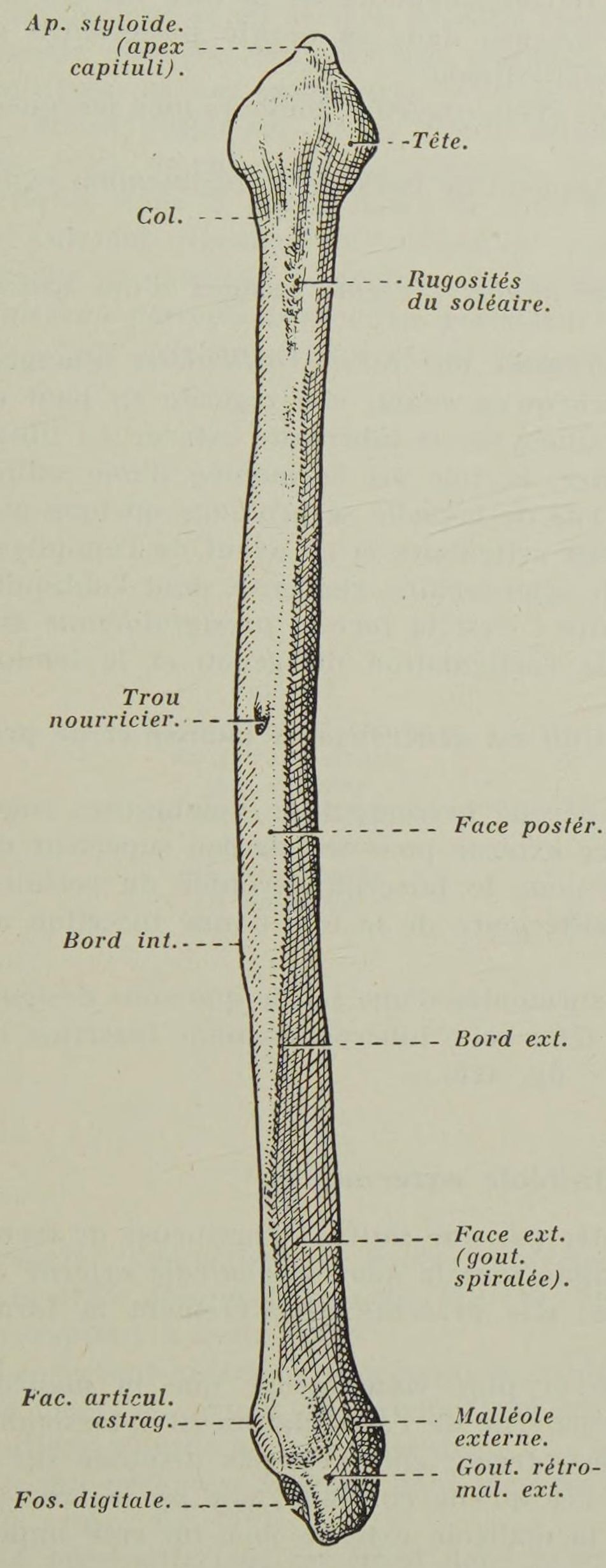

Fig. 415. — *Péroné, vue postérieure.*

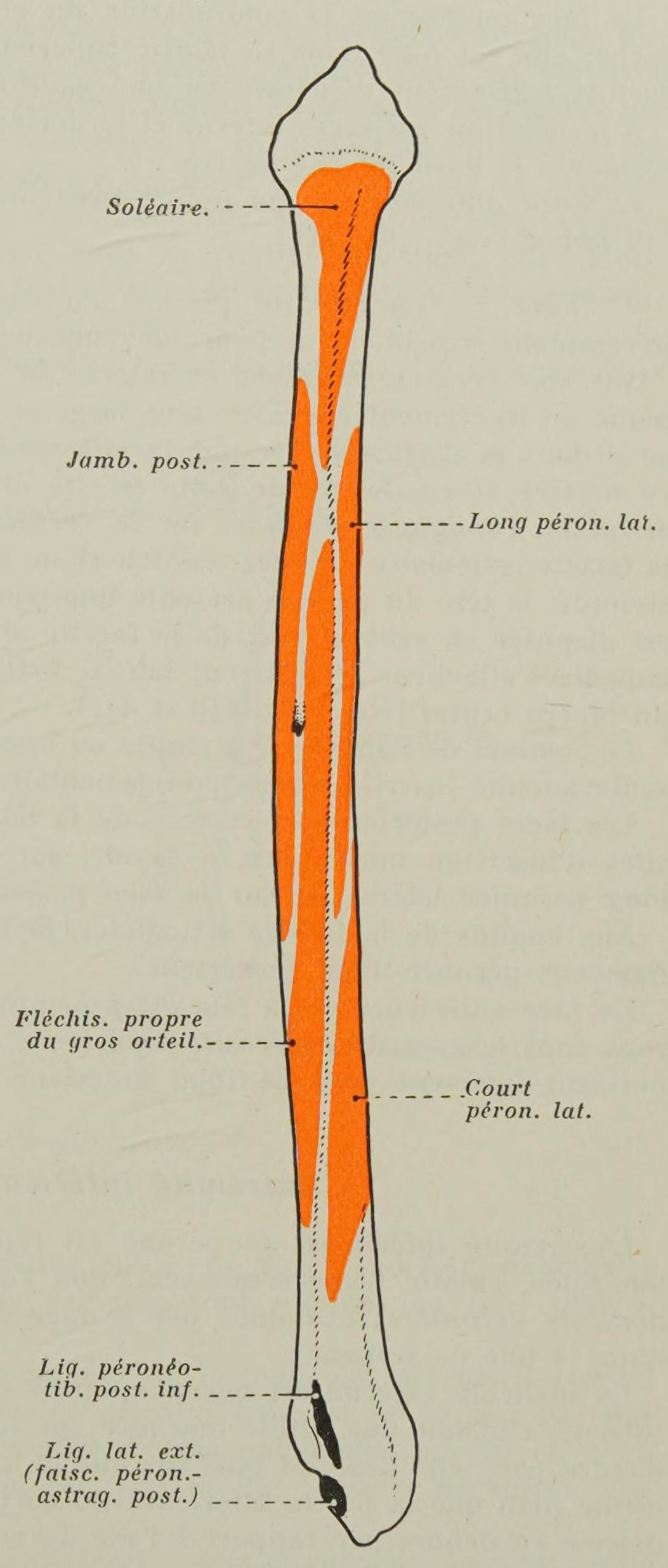

Fig. 416. — *Péroné, vue postérieure. Insertions musculaires et ligamentaires.*

La *face externe,* convexe, régulière et lisse, est au contraire peu large, rétrécie, mal délimitée en avant où le bord antérieur de l'os se perd en devenant mousse et arrondi; elle regarde quelque peu en avant et répond à la terminaison du sciatique poplité externe qui se bifurque contre l'os en ses deux branches terminales : le tibial antérieur et le mus-

culo-cutané; ce rapport est important, car il explique la possibilité des lésions de ce nerf dans les fractures du col du péroné; c'est également à ce niveau que se trouve situé le *point péronier de Valleix* dans la névralgie sciatique (voy. : fig. 411-flèche).

La *face interne* est la continuation du champ rétroligamentaire de la face interne du corps; elle est lisse dans sa moitié supérieure, rugueuse dans sa moitié postérieure et parfois légèrement déprimée en une gouttière longitudinale.

A la jonction des faces interne et postérieure, une crête rugueuse, toujours bien marquée, surmonte le bord interne de l'os.

Le *bord antérieur* du col donne insertion au ligament de Barkow ou *ligamentum capituli fibulæ* (voy. : fig. 414).

2° ***Tête.*** — La *tête* du péroné, ou *capitulum fibulæ,* présente l'aspect d'une saillie pyramidale irrégulière à pourtour rugueux.

Sur son versant supérieur et interne la tête présente une *facette articulaire* allongée, plane ou légèrement concave; plus large en arrière qu'en avant, elle regarde en haut et en dedans et s'articule avec une facette similaire située sur la tubérosité externe du tibia; en arrière et en dehors de cette facette articulaire, la tête est surmontée d'une saillie arrondie, l'*apophyse styloïde,* sur le versant interne de laquelle se prolonge quelque peu la facette articulaire précitée; en dehors de la facette articulaire et en avant de l'apophyse styloïde, la tête du péroné présente une empreinte semi-lunaire, rugueuse, dont l'obliquité est disposée en sens inverse de la facette articulaire : c'est la *facette préstyloïdienne* sur laquelle s'attachent le ligament latéral externe de l'articulation du genou et le tendon du biceps crural (voy. : fig. 410 et 411).

Le *sommet* de l'apophyse styloïde ou *apex capituli* est généralement mousse et ne présente aucune insertion musculo-ligamentaire.

Les faces postérieure et externe de la tête du péroné présentent de nombreuses rugosités d'insertion musculaire, à savoir, sur la face externe pour le faisceau supérieur du long péronier latéral, et sur la face postérieure pour le faisceau péronier du soléaire.

Aux confins de la facette articulaire, la face postérieure de la tête donne insertion au ligament péronéo-tibial postérieur.

La face antérieure de la tête est proéminente, surmontée d'une saillie que nous désignerons sous le nom de *tubérosité antérieure* de la tête; cette tubérosité donne insertion au puissant ligament péronéo-tibial antérieur (voy. : fig. 410).

Extrémité inférieure. Malléole externe.

L'extrémité inférieure du péroné est représentée par une saillie volumineuse de forme lancéolée, aplatie transversalement, que l'on désigne sous le nom de *malléole externe* ou *malléole péronière*; examinée par sa face externe, elle présente grossièrement la forme d'une « tête de serpent ».

La malléole externe est beaucoup plus épaisse et plus volumineuse que la malléole interne, elle fait une saillie marquée sur le côté externe de l'articulation tibio-tarsienne; d'autre part, elle descend plus bas que la malléole interne; elle n'est pas disposée sur le même plan que la partie inférieure du corps de l'os qu'elle continue; elle est légèrement déjetée en dehors par rapport à l'axe du corps; la malléole externe joue un rôle important dans la statique du pied.

On peut lui distinguer : *deux faces,* interne et externe; *deux bords,* antérieur et postérieur, et un *sommet* ou *pointe* de la malléole externe.

La *face interne* présente *deux versants* bien distincts (voy. : fig. 413) : *a)* dans sa *moitié supérieure,* elle est convexe et rugueuse et répond à la gouttière fibulaire du tibia, au niveau de laquelle elle s'encastre; elle donne insertion à des trousseaux fibreux interosseux, très courts, mais très solides, qui unissent le péroné au tibia et dont l'ensemble constitue le ligament interosseux de l'articulation péronéo-tibiale inférieure; *b)* dans sa

moitié inférieure, elle est lisse, régulière, et présente une facette articulaire, triangulaire à base supérieure, légèrement convexe dans le sens vertical; elle s'articule avec la face externe de l'astragale.

Au-dessous et en arrière de cette facette articulaire, la malléole péronière présente une fossette allongée, toujours très marquée, à grand axe vertical, dont le fond est percé de multiples orifices vasculaires; c'est la *fossette digitale,* limitée en avant et en dedans par le rebord postérieur de la facette articulaire péronière, et en arrière et en dehors par une crête osseuse mousse, arrondie, qui représente le bord postérieur de la malléole externe; dans la partie haute de cette fossette, ainsi que sur sa lèvre externe, s'insère le puissant ligament péronéo-tibial postérieur; dans sa partie inférieure, elle donne attache au faisceau postérieur du ligament latéral externe de l'articulation tibio-tarsienne *(faisceau péronéo-astragalien postérieur)* (voy. : fig. 413 et 414).

La *face externe* est convexe et rugueuse; oblique en bas et en dehors, elle présente deux

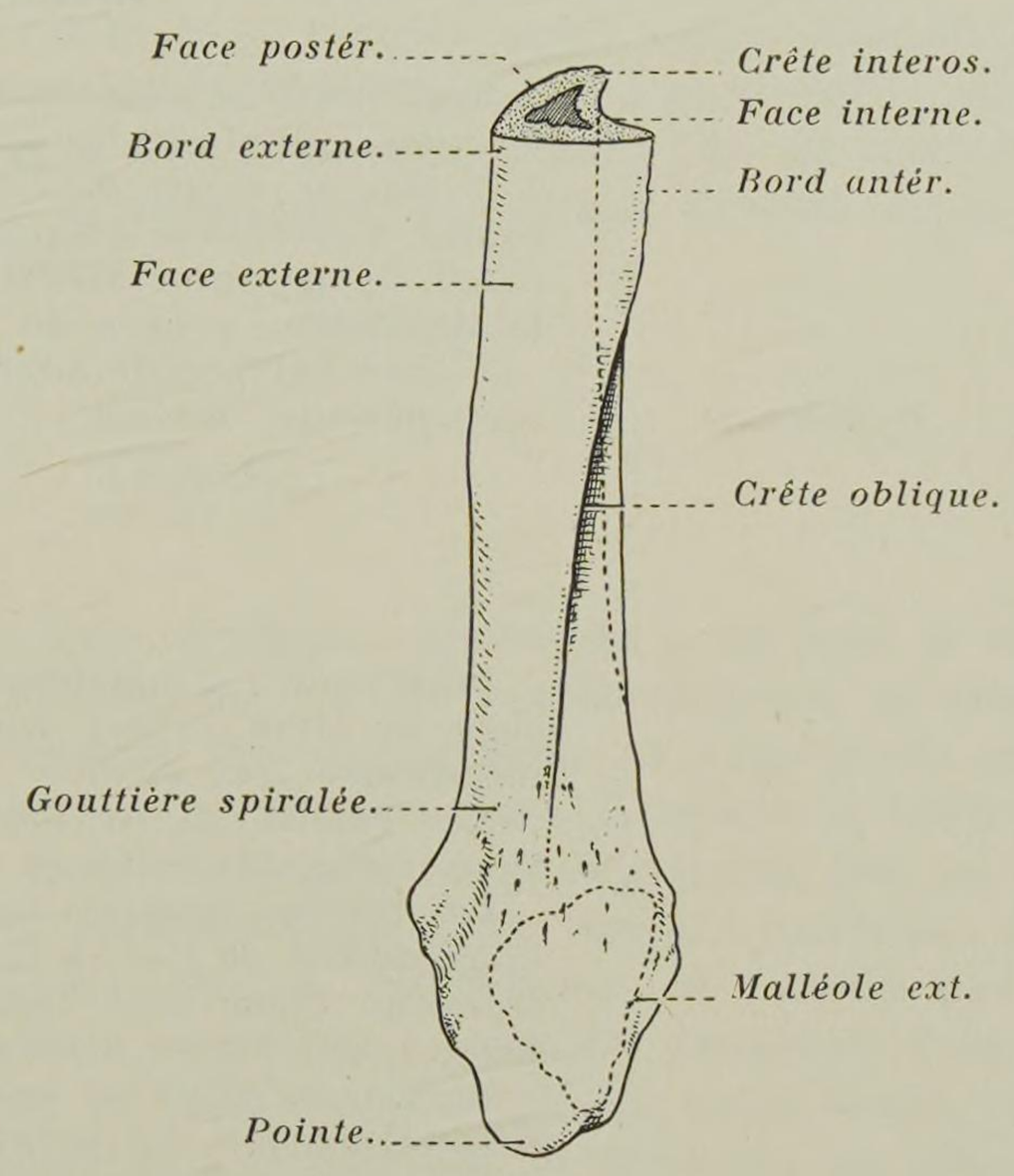

Fig. 417.
Extrémité inférieure du péroné droit, vue externe (la facette articulaire astragalienne est représentée *en pointillé*).

versants : l'un antérieur, l'autre postérieur, séparés entre eux par la portion malléolaire de la *crête oblique* (voy. : fig. 412 IV); ces deux versants sont inclinés en sens inverse par rapport à cette crête.

Le versant antérieur représente la vraie *face cutanée* de la malléole externe, il répond à la peau; le versant postérieur (*face postérieure* de certains auteurs) est excavé par une gouttière oblique en bas et en dehors : c'est la *gouttière rétro-malléolaire externe* ou *gouttière des péroniers latéraux* dans laquelle glissent les tendons des muscles péroniers latéraux (voy. : fig. 419).

Le *bord antérieur* est étroit dans sa moitié supérieure, épais et rugueux dans sa moitié inférieure; il présente deux parties d'obliquité inverse; dans sa partie supérieure, il est oblique en bas et en avant et donne insertion au ligament péronéo-tibial antérieur; dans sa partie inférieure, il est oblique en bas et en arrière et donne insertion aux faisceaux antérieur et moyen du ligament latéral externe de l'articulation tibio-tarsienne; l'insertion de ces faisceaux empiète toujours un peu sur la face externe de la malléole; de plus le bord antérieur de la malléole péronière présente près du sommet une empreinte qui se traduit par une petite encoche correspondant à l'insertion du faisceau péronéo-calcanéen.

Le *bord postérieur* est épais et rugueux; il continue le bord externe de l'os, devenu

postérieur à ce niveau par suite de la déviation en arrière de la face externe du corps de l'os (dans le quart inférieur); il donne insertion au ligament péronéo-tibial postérieur.

Le *sommet* ou *pointe* de la malléole péronière est dirigé en bas et en arrière; arrondi et mousse, il ne présente aucune attache ligamentaire; sur son versant externe glisse, sans s'y insérer, le faisceau péronéo-calcanéen du ligament latéral externe de l'articulation tibio-tarsienne.



Fig. 418. — *Ossification du péroné* (schématique) (*en pointillé*, les cartilages de conjugaison).

CONNEXIONS

Le péroné s'articule avec deux os, qui sont : en dedans, le tibia *(articulations péronéo-tibiales supérieure et inférieure)*; et en bas, l'astragale *(articulation tibio-tarsienne)*.

INSERTIONS MUSCULAIRES

Neuf muscles s'insèrent sur le péroné dont un seul appartient à la cuisse, le biceps, et tous les autres à la jambe :

1° Sur le *corps de l'os* : les deux péroniers latéraux (long et court), l'extenseur commun des orteils, l'extenseur propre du gros orteil, le péronier antérieur, le soléaire, le jambier postérieur et le fléchisseur propre du gros orteil.

2° Sur l'*extrémité supérieure* : le biceps crural, le soléaire et le long péronier latéral.

ARCHITECTURE

Le péroné est constitué au niveau du corps de l'os par un manchon de tissu osseux compact *(corticale)* qui entoure une cavité médullaire très étroite.

Les extrémités de l'os sont formées en grande partie par du tissu spongieux entouré d'une très mince coque de tissu compact.

Les travées osseuses sont disposées pour la plupart dans le sens longitudinal de l'os; à son extrémité inférieure, les travées les plus internes s'incurvent légèrement en dedans et s'appuient sur la facette articulaire malléolaire.

Comme le tibia et pour la même raison (cause mécanique), le péroné présente un *point faible* situé à l'union du quart inférieur et des trois quarts supérieurs du corps de l'os; c'est en effet à ce niveau que *la section du péroné change de forme* (voy. : fig. 410 et 417); de prismatique triangulaire à la partie supérieure, elle devient ellipsoïdale à grand axe antéro-postérieur; ce point, situé à *7 centimètres* au-dessus de la malléole externe, correspond au trait de fracture péronier dans la fracture de Dupuytren type.

OSSIFICATION ET DÉVELOPPEMENT

Le péroné se développe par *trois* points d'ossification : un point primitif et deux points secondaires.

a) Le *point primitif* ou *diaphysaire* édifie la plus grande partie de l'os et une partie de l'extrémité supérieure; il apparaît peu après celui du tibia, c'est-à-dire au début du troisième mois de la vie intra-utérine; il s'étend rapidement vers les deux extrémités de l'os.

A la naissance, le noyau osseux diaphysaire du péroné apparaît régulièrement calibré en forme de baguette (J. Poulhés).

b) Les *points secondaires* ou *épiphysaires* sont, l'un supérieur, l'autre inférieur (voy. : fig. 418) : le *point épiphysaire inférieur* ou *malléolaire* apparaît entre le huitième et le douzième mois; il se soude à la diaphyse entre dix-sept et vingt ans; le *point épiphysaire supérieur* apparaît entre trois ans et cinq ans et demi; il se soude à la diaphyse entre dix-neuf et vingt-et-un ans.

OS DU PIED

Le squelette du pied est constitué par *vingt-six* os disposés en *trois groupes* osseux qui sont d'arrière en avant : *a)* le *tarse,* équivalent du carpe au membre supérieur; *b)* le *métatarse,* représenté par cinq os courts juxtaposés : les *métatarsiens,* équivalents des métacarpiens à la main; *c)* et le *squelette des orteils,* représenté par les *phalanges.*

Le squelette du pied sert de support à tout le corps : aussi est-il anatomiquement et physiologiquement adapté à la sustentation (orthostatisme) et à la marche; plus large en avant qu'en arrière, il présente l'aspect d'une *voûte* qui repose par sa concavité sur le sol; toutefois, dans la station debout et la marche, le versant externe de la voûte est plus rapproché du sol que le versant interne.

TARSE

Le *tarse,* beaucoup plus volumineux que le carpe, représente à lui seul la moitié postérieure du squelette du pied; il est constitué par sept os courts disposés en deux rangées qui sont : *a)* d'une part, le TARSE POSTÉRIEUR, formé par *deux* os superposés qui sont de haut en bas, l'*astragale* et le *calcanéum*; *b)* et d'autre part, le TARSE ANTÉRIEUR, comptant *cinq* pièces osseuses juxtaposées; α) le *tiers externe* est représenté par un seul os, le *cuboïde*; β) les *deux tiers internes* sont constitués par *deux rangées* osseuses : l'une, *postérieure,* est représentée par le *scaphoïde*; l'autre, *antérieure,* est formée par les *trois cunéiformes* que l'on numérote de dedans en dehors : premier, deuxième, troisième.

Envisagé dans son ensemble, le tarse est plus étroit en arrière qu'en avant, et son bord externe est plus court que son bord interne. Examiné sur le squelette en place, le bord interne, ou plus exactement la face interne du tarse, offre *deux vastes échancrures: a)* l'une, *antérieure,* comprise entre le tubercule du scaphoïde et la petite apophyse du calcanéum, c'est l'*hiatus du tarse,* au niveau duquel on aperçoit la tête de l'astragale; *b)* l'autre, postérieure, située en arrière de la petite apophyse du calcanéum, fortement excavée, correspond à la *gouttière calcanéenne* (voy. : fig. 431 et 432).

ASTRAGALE

L'*astragale* est l'os supérieur du tarse postérieur; il sert d'intermédiaire entre le calcanéum sur lequel il repose et les deux os de la jambe avec lesquels il s'articule; et c'est par lui que le poids du corps est transmis au talon.

L'astragale est un os court, allongé d'avant en arrière, et légèrement aplati de haut en bas, assez variable dans sa forme; sa longueur est presque le double de sa hauteur et l'emporte d'un tiers sur sa largeur (1).

(1) Article à consulter : GUERRIER et MARCHAL : L'astragale : structure, fractures, physiologie. *Travaux du Laboratoire d'Anatomie de la Faculté de Médecine de Montpellier,* 1945, p. 46.

CONSTITUTION. ANGLES D'INCLINAISON ET DE DÉCLINAISON. — L'astragale est constitué par *trois parties* qui sont d'arrière en avant : le *corps*, le *col* et la *tête* de l'astragale.

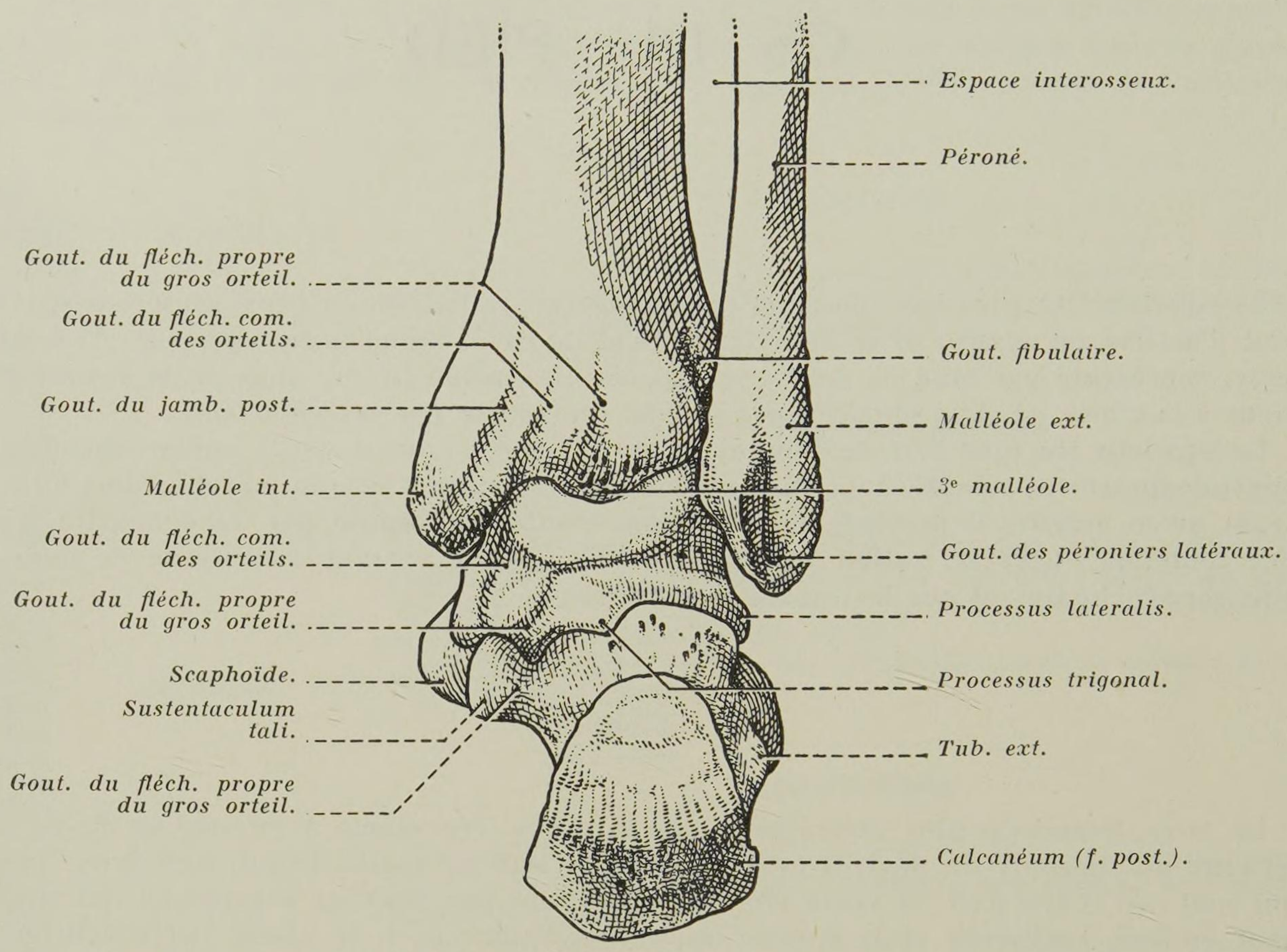

FIG. 419. — *Squelette de l'extrémité inférieure de la jambe et du tarse; côté droit, vue postérieure.*

Le *corps*, de forme irrégulièrement cuboïde, correspond aux deux tiers postérieurs de l'os; il s'articule avec la mortaise tibio-péronière; le *col*, portion rétrécie, aplatie de haut

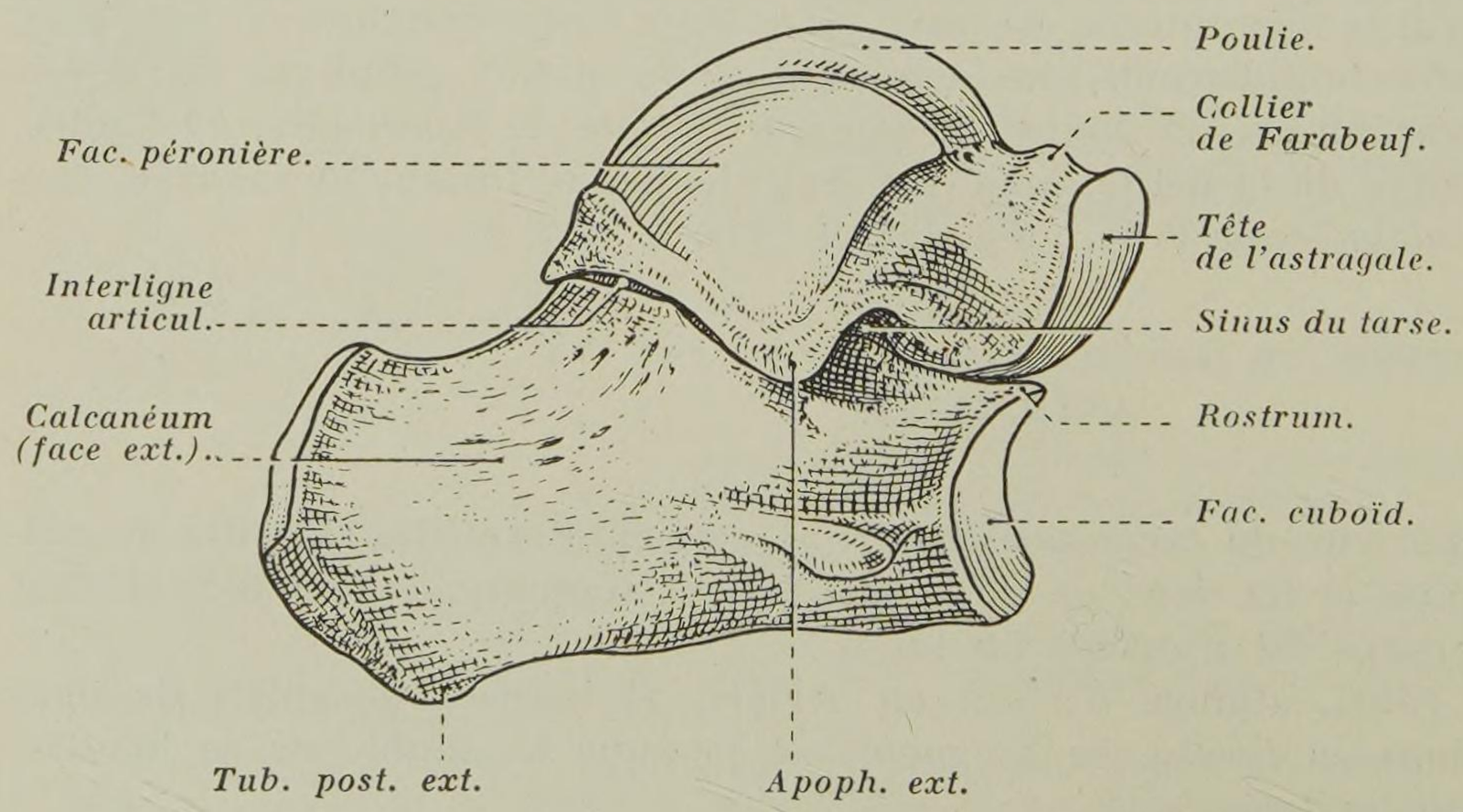

FIG. 420. *Calcanéum et astragale en place; côté droit, face externe.*

en bas, est compris entre la tête et le corps; la *tête*, transversalement allongée et de forme arrondie, s'appuie sur la concavité du scaphoïde avec lequel elle s'articule.

Quoique se succédant d'arrière en avant, ces trois parties constitutives de l'os ne sont pas disposées dans le prolongement l'une de l'autre.

Envisagé dans un plan sagittal, le col est incliné en bas sur le corps et leurs axes forment entre eux un angle à sinus inférieur d'environ 115 degrés : c'est *l'angle d'inclinaison*; cet angle est diminué dans les pieds courbés, augmenté dans les pieds plats.

Envisagé dans un plan horizontal, l'axe du col est incliné en bas et en dedans par rapport à l'axe du corps, c'est-à-dire vers le scaphoïde; cet angle, ouvert en bas et dedans, représente l'*angle de déclinaison* : il est très variable suivant les races et les sujets; chez l'adulte, il oscille entre 150 et 160 degrés (voy. : fig. 421).

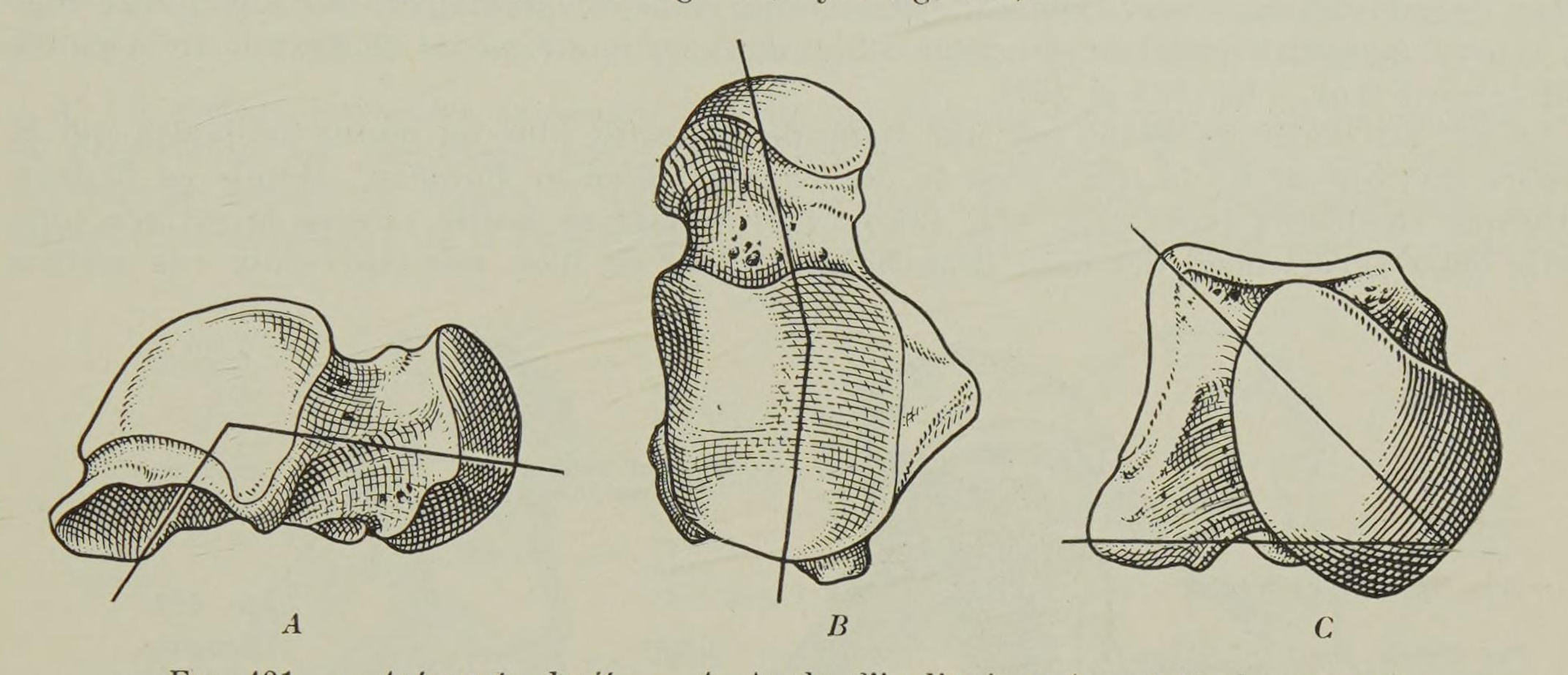

Fig. 421. — *Astragale droit.* — *A.* Angle d'inclinaison (vue latérale externe). *B.* Angle de déclinaison (vue dorsale). — *C.* Angle de rotation (vue antérieure).

Envisagé dans son ensemble, l'astragale présente assez grossièrement une forme cubique; aussi pour sa description lui reconnaît-on *six faces* : supérieure, inférieure, externe, interne, antérieure et postérieure.

FACE SUPÉRIEURE. — La face supérieure est articulaire dans ses deux tiers postérieurs, c'est-à-dire dans toute la partie qui correspond au corps de l'os; cette surface articulaire constitue la *poulie astragalienne (trochlée)*; elle s'articule avec la partie inférieure articulaire du pilon tibial, mais sa surface est plus étendue que celle du pilon tibial; aussi sur le squelette monté est-elle partiellement découverte et en partie en rapport avec la capsule articulaire quelle que soit la position du pied (voy. : *Articulation tibio-tarsienne*).

La *poulie astragalienne* est fortement convexe d'avant en arrière, légèrement concave transversalement; de plus elle est plus large en avant qu'en arrière; latéralement elle est limitée par deux bords semi-circulaires également articulaires; le bord interne est mousse et arrondi, placé dans un plan sagittal; le bord externe, plus élevé que le précédent, est oblique en dedans et en arrière : il est tranchant dans sa partie moyenne, légèrement biseauté à ses deux extrémités où il forme le *biseau astragalien*; celui-ci est du reste plus apparent sur l'os revêtu de cartilage que sur l'os sec, le biseau astragalien est dû au frottement des ligaments péronéo-tibiaux inférieurs dans les mouvements de flexion et d'extension du pied (voy. : fig. 422).

Son bord postérieur est court, peu marqué, légèrement oblique en bas et en dedans; son bord antérieur, plus long, est franchement transversal, en forme d'S italique très allongé, il répond à la partie la plus élevée du col de l'astragale.

Cette surface articulaire est divisée en deux versants inégaux par une gouttière antéro-

postérieure, généralement peu accusée, qui représente la *gorge* de la poulie; la joue externe est plus haute et plus large que la joue interne, et ce fait tient à ce que la gorge est située plus près du bord interne que du bord externe de la poulie astragalienne (voy. : fig. 429).

A l'état frais, la poulie astragalienne est revêtue d'un cartilage hyalin qui est plus épais sur la joue interne que sur la joue externe.

En avant de la poulie astragalienne, la face supérieure de l'os est représentée par le *col de l'astragale*; obliquement dirigé en dedans et en avant, il est constitué par une gouttière irrégulière, rugueuse, criblée de nombreux orifices vasculaires; cette gouttière loge le rebord marginal antérieur du pilon tibial dans les mouvements de flexion de la jambe sur le pied (voy. : fig. 422 et 427).

Le col est bordé en avant par une ligne de rugosités plus ou moins saillantes qui le sépare du contour de la tête : c'est le *collier astragalien de Farabeuf,* simple en dedans, bifurqué en dehors (voy. : fig. 422, 425 et 427) et dans sa moitié externe la surface comprise entre l'écartement des deux branches du collier est lisse, elle représente « la surface

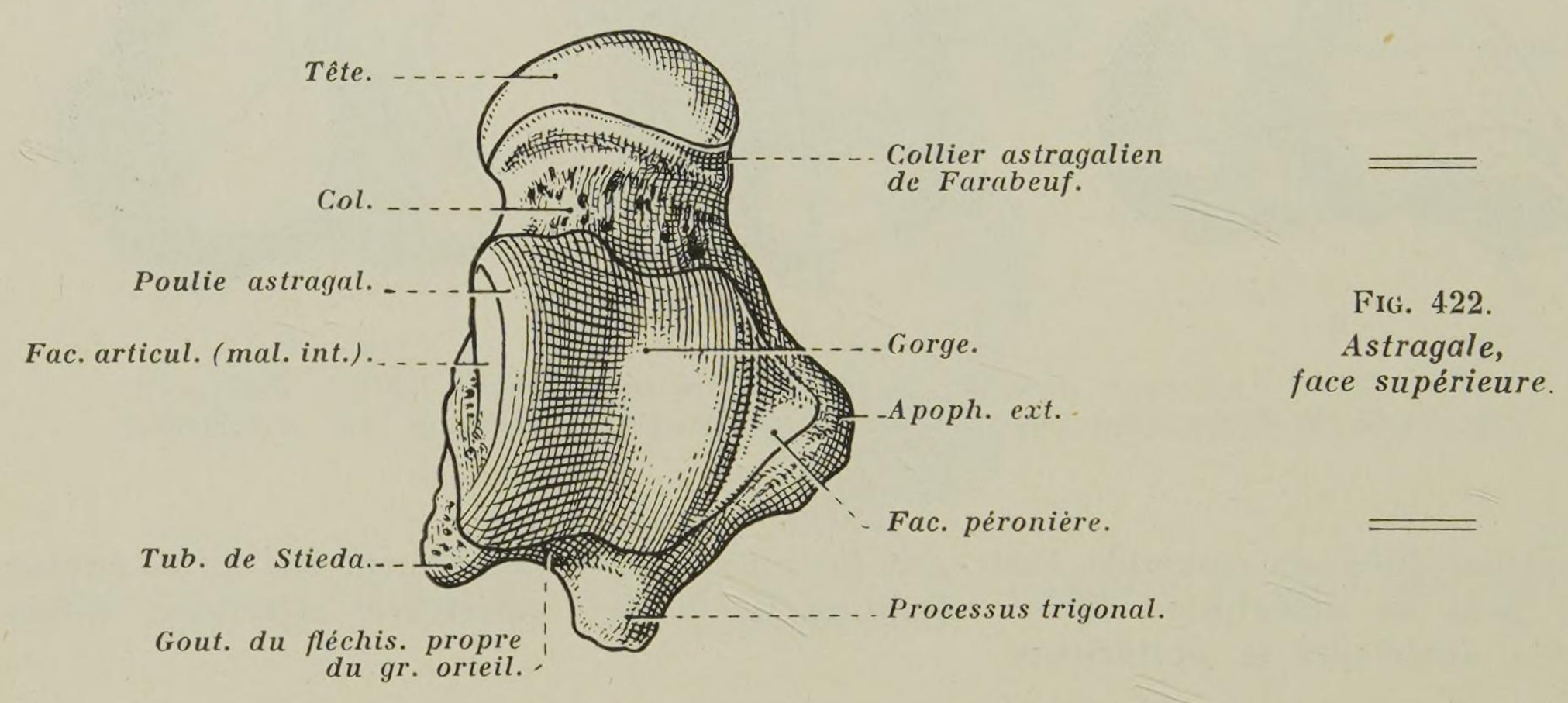

FIG. 422. *Astragale, face supérieure.*

lissée par le joug » (Farabeuf); le collier astragalien est séparé du bord supérieur de la tête par une étroite rainure transversale qui va en s'élargissant de dehors en dedans.

Sur le collier astragalien et sur la branche postérieure se fixe la capsule articulaire tibio-tarsienne; sur ce même collier et sur la branche antérieure s'insèrent la capsule articulaire astragalo-scaphoïdienne et le ligament astragalo-scaphoïdien supérieur.

FACE INFÉRIEURE. — La face inférieure de l'astragale présente deux surfaces articulaires : l'une antérieure, l'autre postérieure, séparées par une gouttière profonde et rugueuse, la *rainure astragalienne* ou *sulcus tali.*

1° La **rainure astragalienne** est obliquement dirigée d'arrière en avant et de dedans en dehors; étroite en arrière et en dedans, elle s'élargit progressivement en avant et en dehors, où elle s'ouvre dans le creux ou entonnoir astragalo-calcanéen; elle forme avec une gouttière similaire, située à la face supérieure de la grande apophyse du calcanéum, un canal osseux appelé *sinus du tarse (sinus tarsi).* Sur les lèvres antérieure et postérieure de la rainure, et au bord des surfaces articulaires, s'attachent les deux plans du ligament interosseux astragalo-calcanéen; assez souvent, une crête osseuse transversale, plus ou moins apparente, sépare les insertions astragaliennes des deux plans (antérieur et postérieur) de ce ligament (voy. : fig. 423 et 424).

Dans sa moitié antérieure, cette gouttière est criblée de nombreux orifices vasculaires,

punctiformes; elle présente en outre, à l'union de son tiers externe et de ses deux tiers internes, un tubercule plus ou moins saillant, arrondi ou semi-ovoïde, sur lequel se fixe le faisceau externe du plan antérieur du ligament interosseux astragalo-calcanéen (voy. : fig. 424).

2° La **surface articulaire postérieure** *(facette calcanéenne postérieure)* est constituée par une facette ovalaire à grosse extrémité postéro-externe, lisse, régulière; concave dans le sens antéro-postérieur, elle est plane transversalement; obliquement dirigée en avant et en dehors, elle occupe les trois quarts postéro-externes de la face inférieure du corps de l'astragale; elle s'articule avec une facette à configuration inverse située à la face supérieure du calcanéum, la facette calcanéenne postérieure ou facette thalamique.

3° La **surface articulaire antérieure** *(facette calcanéenne antérieure)*, moins étendue que la précédente, est constituée par une facette lisse, allongée, à grand axe légèrement oblique de dedans en dehors et d'arrière en avant; elle occupe la face inférieure de la tête et le tiers interne de la face inférieure du col; plane ou légèrement convexe dans tous

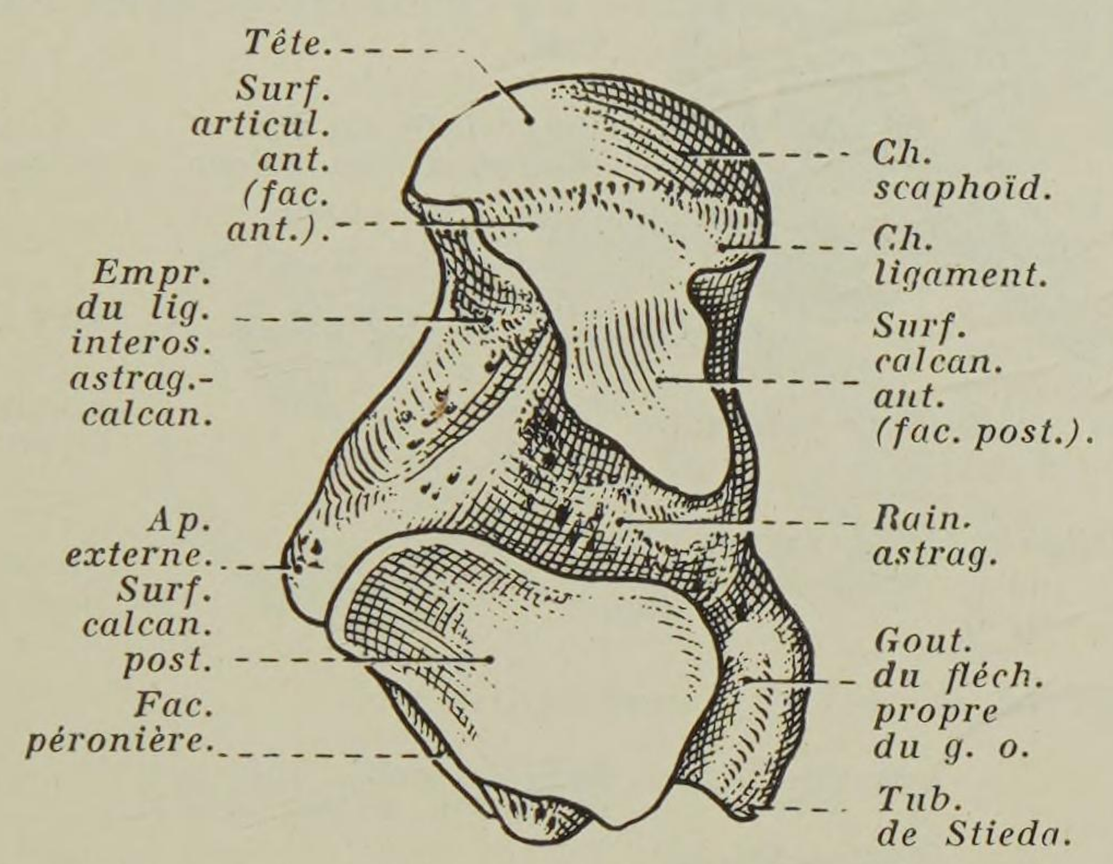

Fig. 423. — *Astragale, face inférieure.*

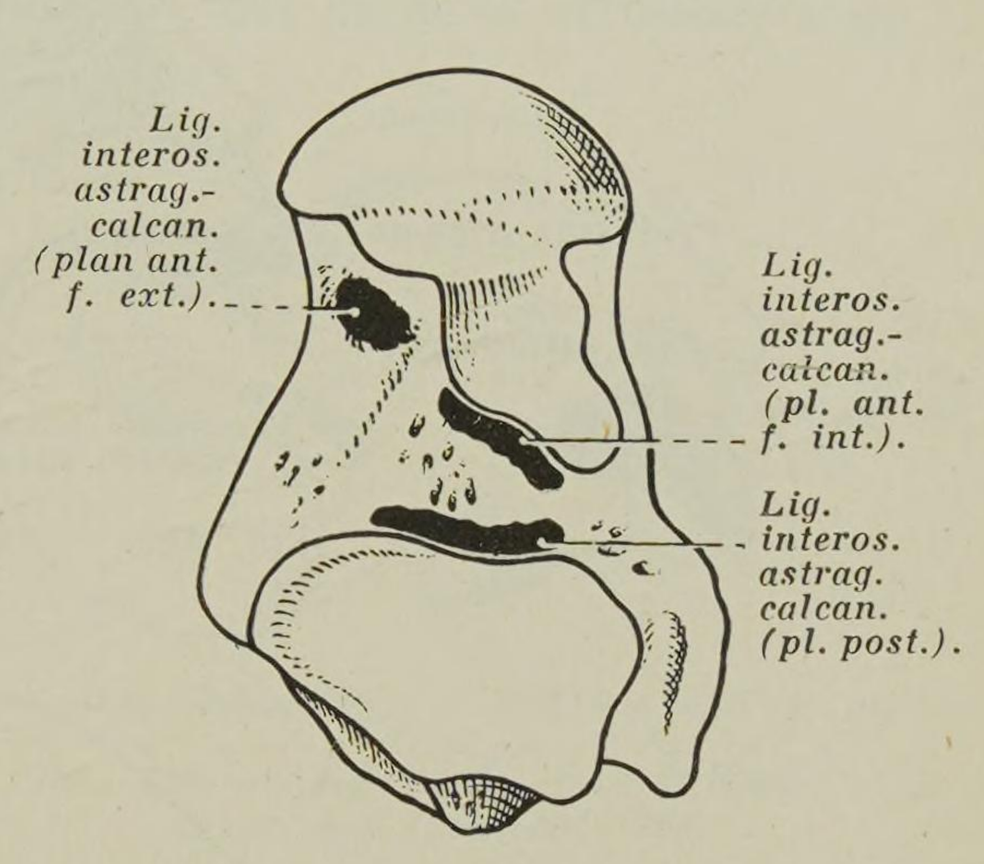

Fig. 424. — *Astragale, face inférieure. Insertions ligamentaires.*

les sens, elle est le plus souvent subdivisée en deux facettes secondaires, l'une antérieure, l'autre postérieure, séparées entre elles par une crête mousse transversale peu apparente; exceptionnellement il existe une bande osseuse séparant ces deux facettes secondaires; elle s'articule avec la facette articulaire calcanéenne antérieure, dont la plus grande partie répond au sustentaculum tali (voy. : fig. 423).

FACE EXTERNE. — La face externe peut être divisée en deux parties.

a) Dans ses *deux tiers postérieurs,* elle est haute et correspond au corps de l'astragale; en majeure partie articulaire, elle présente à ce niveau une facette lisse : c'est la facette articulaire pour la malléole péronière, qui s'articule à l'état frais avec cette dernière *(facette péronière)*; celle-ci présente une forme triangulaire à bords curvilignes et à sommet inférieur; sa base semi-circulaire correspond au bord externe de la poulie astragalienne, avec laquelle elle se continue; son bord antérieur est légèrement convexe en avant; son bord postérieur est concave en arrière; son sommet inférieur, nettement déjeté en dehors, est supporté par une saillie latérale plus ou moins prononcée, l'*apophyse externe* de l'astragale ou *processus lateralis*; cette surface articulaire est plane d'avant en arrière, fortement concave de haut en bas : elle répond à une surface articulaire inversement conformée de la malléole externe (voy. : fig. 425).

En avant et en arrière la facette articulaire pour la malléole péronière est bordée par

une bande rugueuse; cette bande, presque horizontale, se prolonge à la face postérieure de l'astragale jusqu'au tubercule postéro-externe; sur elle se fixe le faisceau péronéo-astragalien postérieur du ligament latéral externe de l'articulation tibio-tarsienne; en avant, cette bande est plus étroite, presque verticale, marquée par une empreinte longue de 8 à 10 millimètres, sur laquelle s'insère le faisceau péronéo-astragalien antérieur du ligament latéral externe (voy. : fig. 426).

b) Dans son *tiers antérieur*, la face externe est moins élevée que dans ses deux tiers postérieurs; de plus elle est notablement en retrait par rapport à cette dernière; ce retrait est dû à la forte déviation de la tête de l'astragale en dedans; elle répond au col et présente une gouttière verticale, véritable échancrure de la face externe qui se prolonge, en haut avec la face dorsale du col de l'astragale, en bas avec la rainure astragalienne.

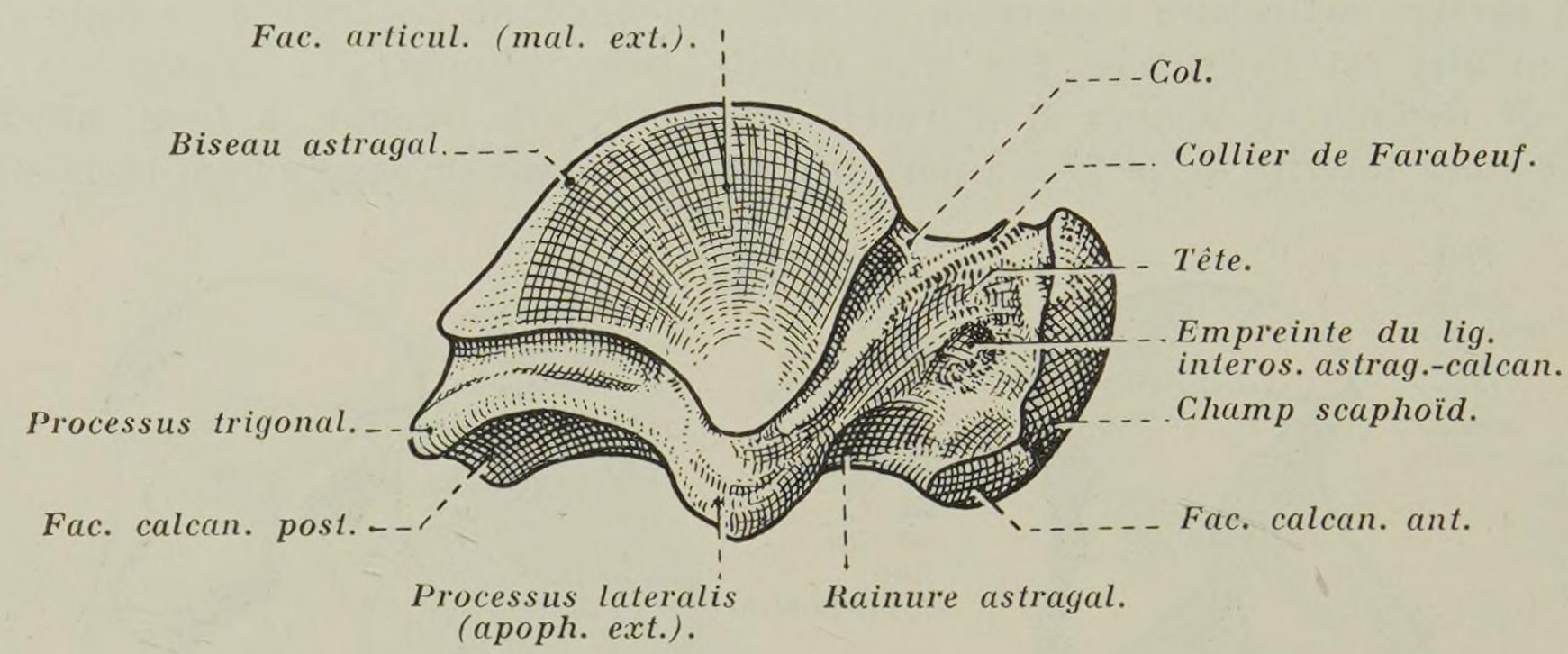

FIG. 425. — *Astragale, face externe.*

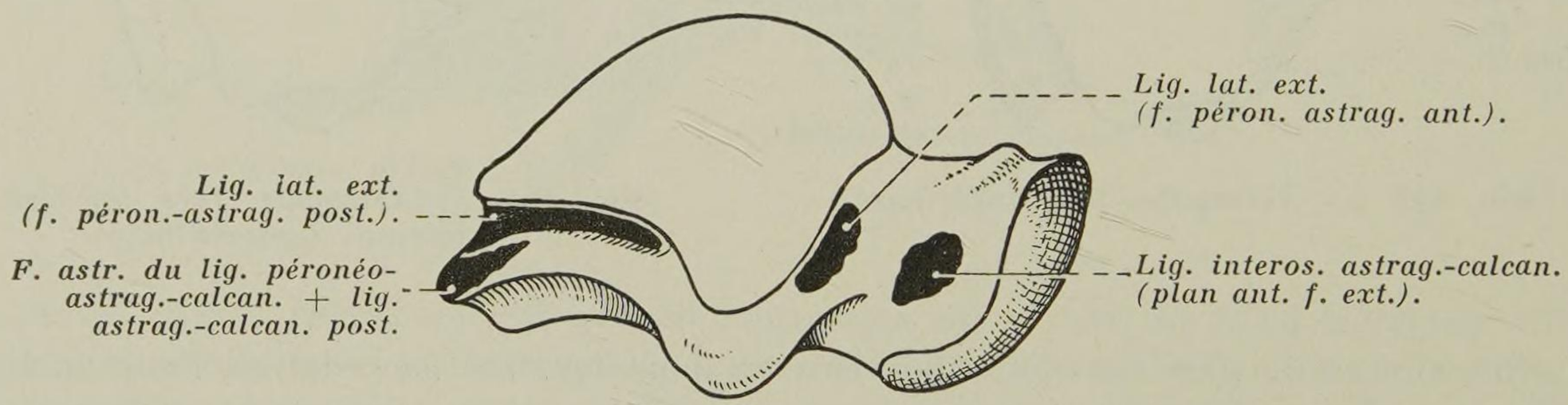

FIG. 426. — *Astragale, face externe. Insertions ligamentaires.*

Rappelons qu'à ce niveau le collier astragalien se bifurque en deux branches : l'une antérieure, presque verticale, se perd sous la voûte de la rainure astragalienne, elle donne insertion à la capsule de l'articulation astragalo-scaphoïdienne; l'autre postérieure, oblique en bas et en arrière, donne insertion à la capsule articulaire tibio-tarsienne (voy. : fig. 425).

FACE INTERNE. — La face interne est moins élevée que la face externe et plus régulière; dans son ensemble son grand axe décrit une courbe à convexité supérieure.

1° **Dans la partie qui correspond au corps,** elle présente de haut en bas et d'avant en arrière *trois champs* qui sont, d'après leur situation respective, supérieur, moyen et inférieur :

a) Le *champ supérieur* est articulaire et présente l'aspect d'une grosse virgule couchée dont la queue est tournée en arrière et la tête en avant; le bord supérieur, curviligne, correspond au bord externe de la poulie astragalienne; le bord inférieur de la tête

descend toujours à un niveau plus bas que l'extrémité postérieure de la queue : c'est la facette articulaire pour la malléole tibiale; cette facette est moins étendue en hauteur, mais plus étendue dans le sens antéro-postérieur que la facette externe; son bord antérieur déborde toujours en avant le bord antérieur de la facette externe; cette surface articulaire est légèrement concave dans tous les sens; elle répond à la facette articulaire de la malléole interne avec laquelle elle s'articule.

b) Le *champ moyen* est disposé en forme de fossette ou de gouttière; il présente l'aspect d'un croissant qui borde en bas la facette articulaire; le fond de la fossette présente de multiples orifices vasculaires *(zone criblée)*.

c) Le *champ inférieur* est constitué par une surface rugueuse légèrement en relief qui se prolonge en bas et en arrière jusqu'au tubercule postéro-interne; elle correspond à l'empreinte de la couche profonde du ligament latéral interne; en arrière de cette empreinte se fixe l'expansion supérieure du ligament annulaire interne du tarse (voy. : fig. 428 et 549).

2° **Dans la partie qui correspond au col,** la face interne est légèrement déprimée en une gouttière oblique en bas et en arrière. A sa partie inférieure, elle présente parfois une fossette encadrée en avant et en bas par les bords des surfaces articulaires de la

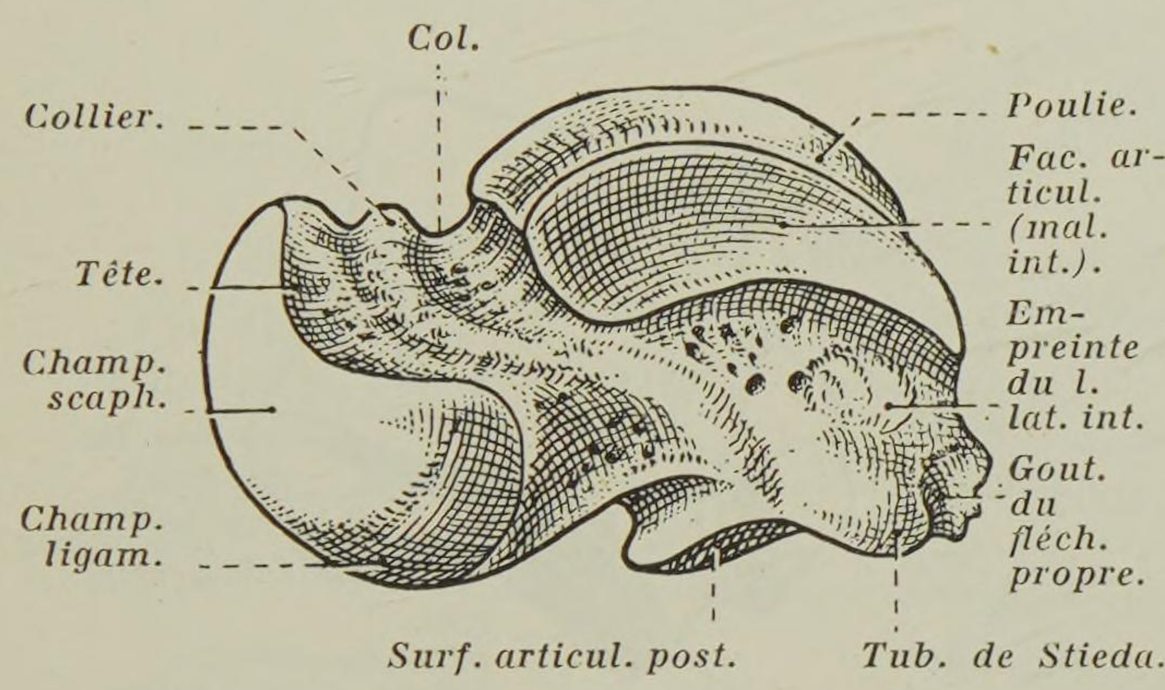

FIG. 427. — *Astragale, face interne.*

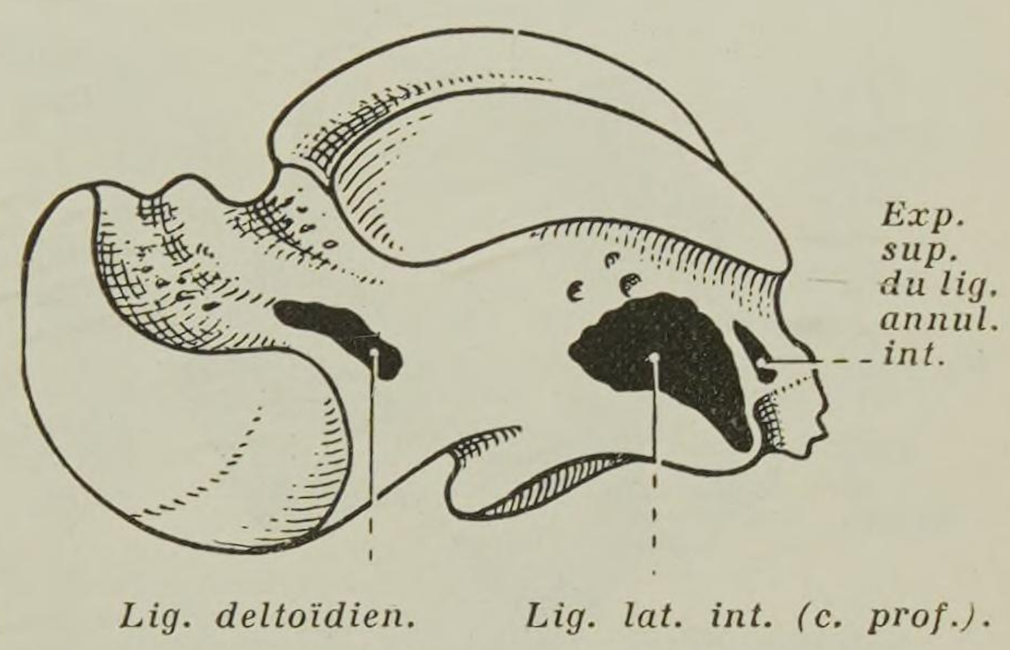

FIG. 428. — *Astragale, face interne. Insertions ligamentaires.*

tête; criblée de petits orifices vasculaires, cette gouttière est parcourue obliquement par la partie interne presque horizontale du collier astragalien sur lequel se fixe le ligament deltoïdien (fibres antérieures) (voy. : fig. 427, 428 et 431).

FACE ANTÉRIEURE. — La face antérieure est représentée par la tête de l'astragale ; elle est fortement convexe et articulaire sur toute son étendue, beaucoup plus large que haute (deux fois plus environ); son grand axe est oblique en bas et en dedans et fait avec l'horizontale un angle ouvert en dehors de 45 degrés *(angle de rotation)* (voy. : fig. 421 *C*); elle s'articule avec la face postérieure du scaphoïde tarsien, aussi la désigne-t-on sous le nom de *facette scaphoïdienne*; toutefois son étendue est notablement plus grande que celle de la glène scaphoïdienne qu'elle déborde latéralement en bas et en dedans, et par suite de ce rapport on peut distinguer à la facette scaphoïdienne deux champs distincts : *a)* un *champ glénoïdien* ou *scaphoïdien* proprement dit, par lequel la tête de l'astragale se met en contact avec la face postérieure du scaphoïde tarsien (glène scaphoïdienne); *b)* et un *champ ligamentaire,* par lequel le reste de la tête se met en rapport avec le ligament calcanéo-scaphoïdien inférieur de l'articulation de Chopart (voy. : fig. 427, 431 et 555).

FACE POSTÉRIEURE. — La face postérieure est peu étendue, basse et étroite; elle est comprise en hauteur entre le bord postérieur, oblique en bas et en dedans, de la poulie astragalienne, et le bord postérieur de la facette articulaire postéro-inférieure.

Cette face présente *deux tubercules* : l'un postéro-externe, l'autre postéro-interne, séparés par une gouttière (gouttière du fléchisseur propre du gros orteil).

a) Le **tubercule postéro-externe** est le plus développé et le plus saillant des deux; sous-jacent à la gorge de la trochlée, il présente le plus souvent une forme pyramidale triangulaire dont la face inférieure est articulaire et repose sur la facette thalamique du calcanéum; c'est l'*apophyse trigone* ou *processus trigonal* de l'astragale *(processus posterior)*; par sa situation et sa disposition, il représente le troussequin de la selle astragalienne (Destot) qui s'oppose normalement à la descente de l'astragale dans le sinus du tarse.

Il donne insertion : α) par son versant externe, au faisceau péronéo-astragalien postérieur de l'articulation tibio-tarsienne et au faisceau supéro-interne ou astragalien du ligament péronéo-astragalo-calcanéen (Rouvière et Canela); β) par son versant interne (bord externe de la gouttière du fléchisseur propre du gros orteil), à l'expansion inférieure du ligament annulaire interne du tarse; γ) et par son versant inférieur (bord), au ligament astragalo-calcanéen postérieur (voy. : fig. 429 et 430).

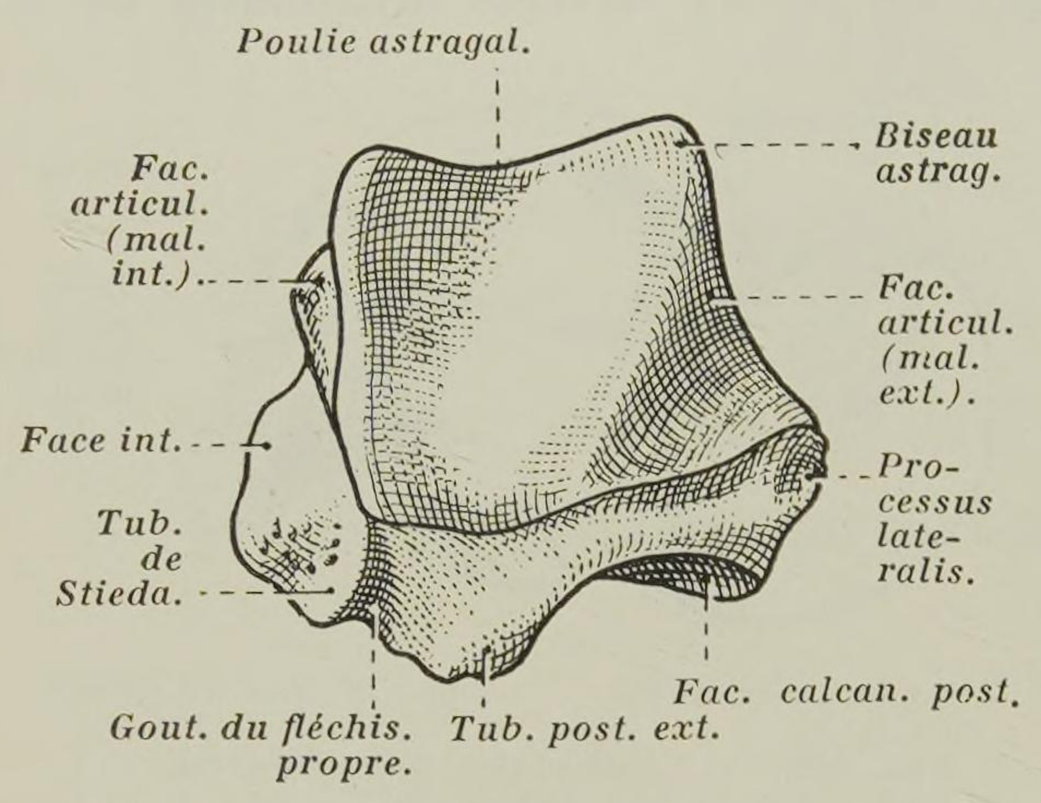

FIG. 429. — *Astragale, face postérieure.*

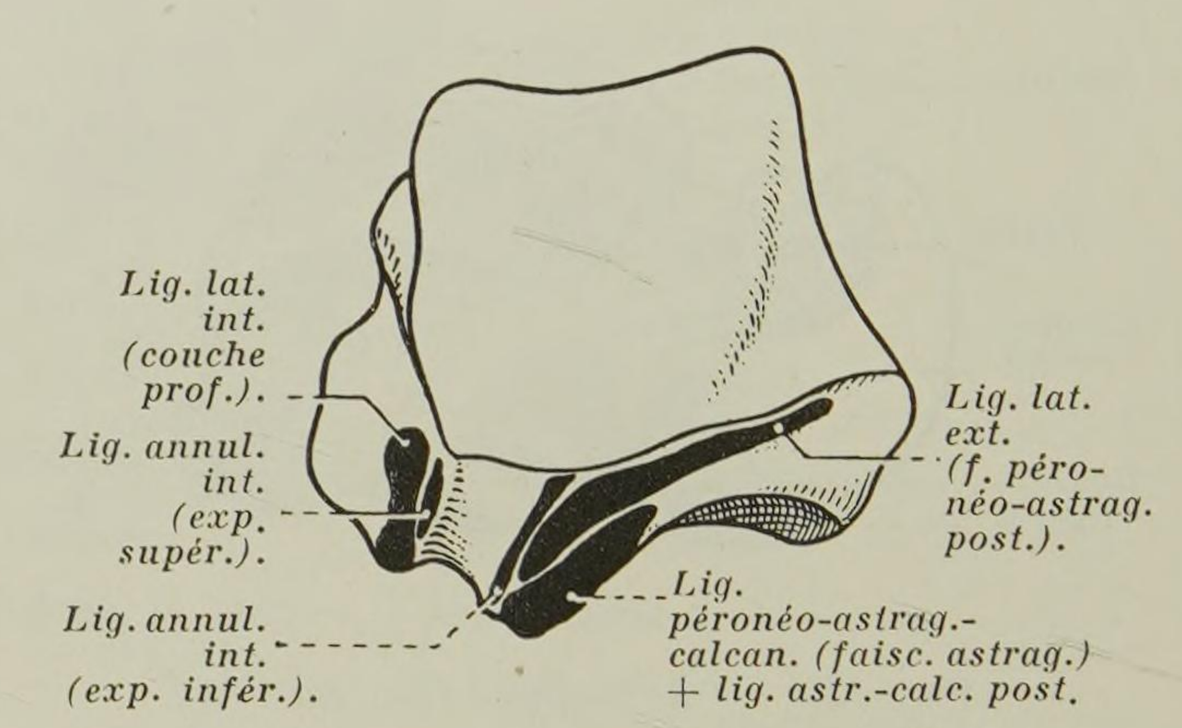

FIG. 430. — *Astragale, face postérieure. Insertions ligamentaires.*

L'*os trigone,* osselet surnuméraire du tarse, est situé à la face postérieure de l'astragale où il correspond au tubercule postéro-externe; tantôt c'est un os indépendant, rattaché à l'astragale par des trousseaux fibreux; tantôt, au contraire, il se soude à l'astragale et devient le *processus trigonal* de cet os (voyez plus loin : *Os trigone*).

b) Le **tubercule postéro-interne** ou **tubercule de Stieda,** moins apparent que le précédent, est aussi plus arrondi; il prolonge en arrière l'empreinte rugueuse d'insertion du ligament latéral interne; il donne insertion par son versant interne au faisceau tibio-astragalien postérieur de la couche profonde de ce ligament, et par son versant supérieur à l'expansion supérieure du ligament annulaire interne (voy. : fig. 429 et 430).

c) La **gouttière du fléchisseur propre du gros orteil,** comprise entre les deux tubercules précités, est toujours bien apparente; oblique en bas et en dedans, elle répond au tendon de ce muscle, qui est placé à ce niveau comme une corde dans l'encoche d'un chevalet (voy. : fig. 419 et 429).

L'astragale est le seul os du pied qui ne possède aucune insertion tendineuse ou musculaire. Il prend part à la constitution de *trois articulations* qui sont : *a)* la tibio-tarsienne au niveau de laquelle se passent les mouvements de flexion et d'extension du pied; *b)* la sous-astragalienne; *c)* et la médio-tarsienne ou articulation de Chopart.

CONNEXIONS. — L'astragale s'articule : *a)* normalement avec quatre os, qui sont : en haut et en dedans, le tibia; en dehors, le péroné *(articulation tibio-tarsienne)* ; en bas, le calcanéum *(articulations astragalo - calcanéennes)*; en avant, le scaphoïde *(articulation médio - tarsienne* ou *articulation de Chopart)*; — *b)* et accessoirement avec l'os trigone *(articulation astragalo-trigonale)*.

CALCANÉUM

Le calcanéum (1) est le plus volumineux des os du pied; situé à la partie postérieure et inférieure du tarse, il est sous-jacent à l'astragale (voy. : fig. 431 et 432).

Allongé d'avant en arrière et légèrement aplati transversalement, le calcanéum n'appuie sur le sol que par l'intermédiaire des deux tubercules postérieurs de sa face inférieure, d'où leur dénomination de *tubercules d'appui*; son grand axe, dirigé d'arrière en avant, est, à l'inverse du grand axe du pied, oblique en haut et en dehors.

On distingue au calcanéum *trois parties*, à savoir : *a)* le *corps* qui représente les quatre

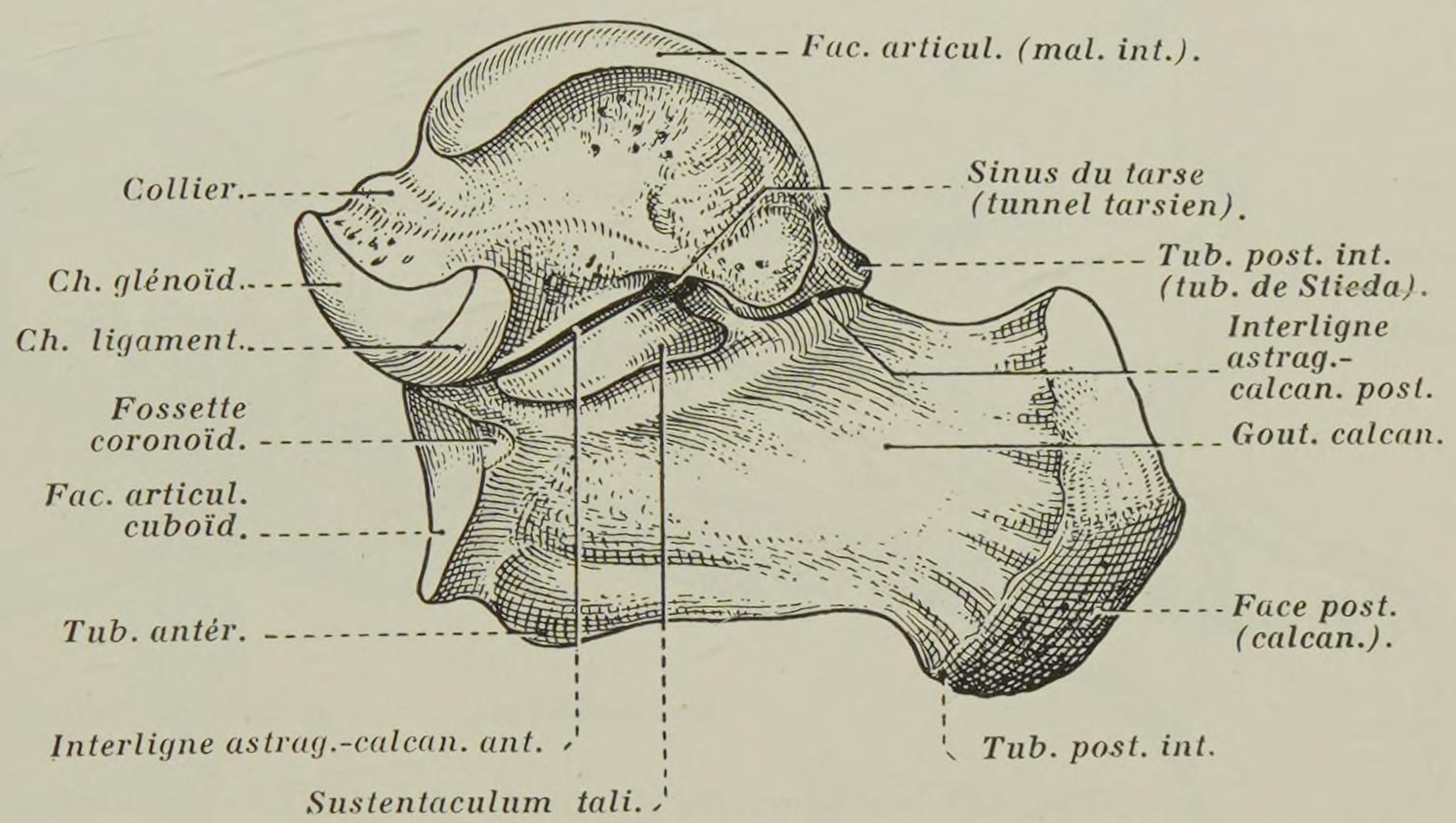

FIG. 431. *Calcanéum et astragale en place; côté droit, face interne.*

cinquièmes de l'os et forme le squelette de la région talonnière; *b)* la *grande apophyse* du calcanéum qui continue le corps de l'os en avant; *c)* et la *petite apophyse* du calcanéum ou *sustentaculum tali* qui se présente à la manière d'un auvent à la partie interne du corps de l'os.

Le calcanéum présente dans son ensemble une forme irégulièrement parallélépipédique, et on peut lui considérer *six faces* qui sont : supérieure, inférieure, externe, interne, postérieure et antérieure.

FACE SUPÉRIEURE. — La face supérieure présente *deux segments* nettement distincts : l'un postérieur, l'autre antérieur.

a) Le ***segment postérieur***, moins étendu que le segment antérieur, est allongé d'avant en arrière, mais peu large; convexe transversalement, il est concave en haut d'avant en

(1) Articles et ouvrage à consulter : PFITZNER : Beiträge zur Kenntnis des menschlichen Extremitätenskeletts. *Morphologische Arbeiten*, 1896, p. 245.
LAIDLAW : The varieties of the os calcis. *Journal of Anatomy and Physiology*, 1903, p. 133.
MICHEL : Contribution à l'étude du calcanéum. *Thèse de Bordeaux*, 1907.
GRÜNWALD : Considérations morphologiques sur le calcanéum. *Archives d'Anatomie, d'Histologie et d'Embryologie*, 1925, p. 259.

arrière; sur les côtés il se continue avec les faces latérales du calcanéum, sans ligne de démarcation nette; il est percé de nombreux orifices vasculaires et correspond au tissu cellulo-graisseux interposé entre le tendon d'Achille et la face postérieure de l'articulation tibio-tarsienne.

Ce segment donne insertion un peu en arrière de la facette thalamique, tantôt transversalement, tantôt obliquement de dedans en dehors et d'avant en arrière, au faisceau inféro-externe ou calcanéen du ligament péronéo-astragalo-calcanéen (Rouvière et Canela) (voy. : fig. 433 et 434).

b) Le ***segment antérieur*** est plus large et plus étendu que le segment postérieur; situé en grande partie à un niveau inférieur à ce dernier, il correspond à une vaste échancrure sous-jacente à l'astragale et concave en haut.

Ce segment comprend *deux surfaces articulaires* séparées par une *gouttière*; les surfaces articulaires répondent aux facettes astragaliennes inférieures; on les distingue, par suite de leur situation, en facette postéro-externe ou thalamique, et en facette antéro-interne.

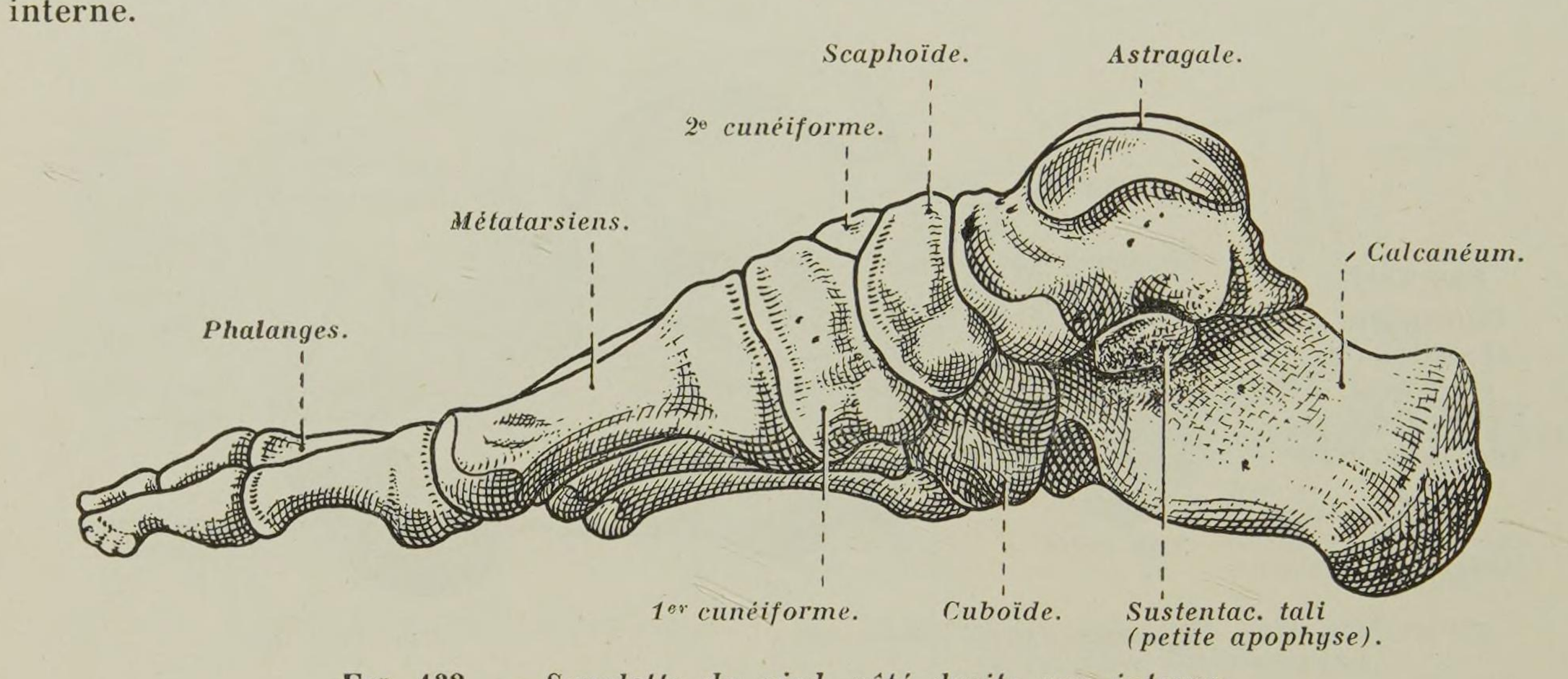

FIG. 432. — *Squelette du pied, côté droit; vue interne.*

α) La *facette postéro-externe* surmonte une saillie osseuse située à la partie moyenne de la face supérieure et désignée sous le nom de thalamus (1), d'où sa dénomination de *facette thalamique*; plus étendue que la facette antéro-interne, elle présente l'aspect d'un segment cylindrique; elle est disposée de telle façon qu'elle est convexe d'arrière en avant et que son grand axe est dirigé obliquement d'arrière en avant, de dedans en dehors et de haut en bas; en arrière elle est séparée du segment postérieur par un bord net; en avant elle se prolonge quelque peu sur le versant externe de la rainure calcanéenne, au point que l'astragale s'appuie dans la flexion et dans la rotation externe du pied sur la grande apophyse du calcanéum.

β) La *facette antéro-interne* est plus petite que la précédente; allongée d'arrière en avant et de dedans en dehors, son grand axe est oblique en bas, en avant et en dehors. Dans ses deux tiers postérieurs, elle repose sur le sustentaculum tali dont elle représente la face supérieure; dans son tiers antérieur, elle repose sur le versant interne de la grande apophyse; elle est dans son ensemble légèrement concave d'avant en arrière, et aussi légèrement éversée en dedans.

---

(1) Thalamus, de θάλαμος, : lit.

Assez souvent elle présente à l'union de son tiers antérieur et de ses deux tiers postérieurs un étranglement; parfois même, elle est subdivisée en deux facettes par une mince bande osseuse, rugueuse, inférieurement en retrait par rapport aux facettes et percée d'orifices vasculaires.

La *gouttière* comprise entre les deux surfaces articulaires précédentes constitue la *rainure calcanéenne* ou *sulcus calcanei*; oblique en bas, en avant et en dehors, elle est étroite en arrière et d'aspect rugueux à ce niveau, tandis qu'elle s'élargit notablement en avant et en dehors où elle présente l'aspect d'une large échancrure comprise entre le thalamus et la grande apophyse (voy. : fig. 433).

La rainure calcanéenne est placée en regard de la rainure astragalienne et forme avec elle le *sinus du tarse*; celui-ci est nettement éversé en dehors et constitue à ce niveau le

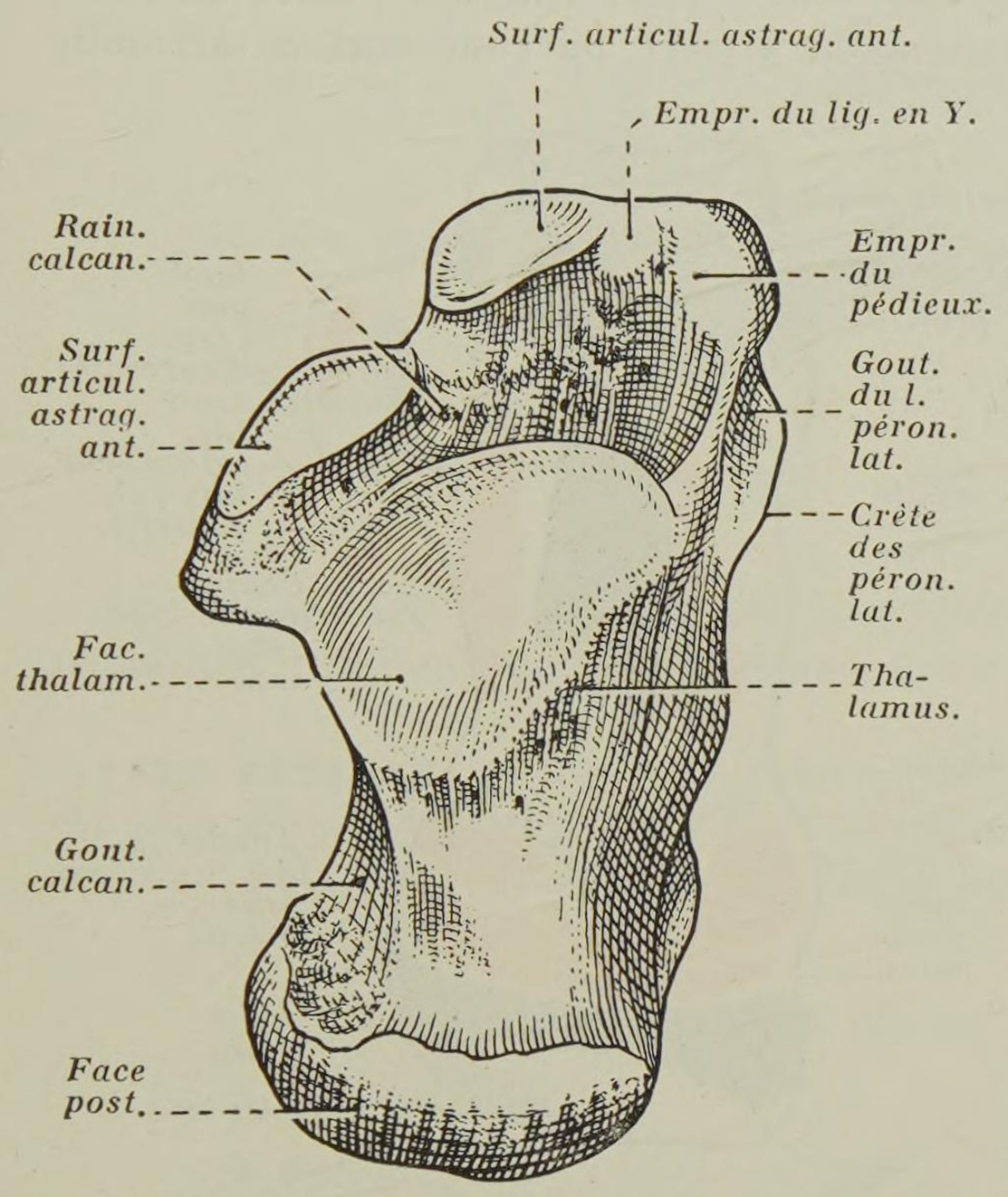

Fig. 433. — *Calcanéum, face supérieure.*

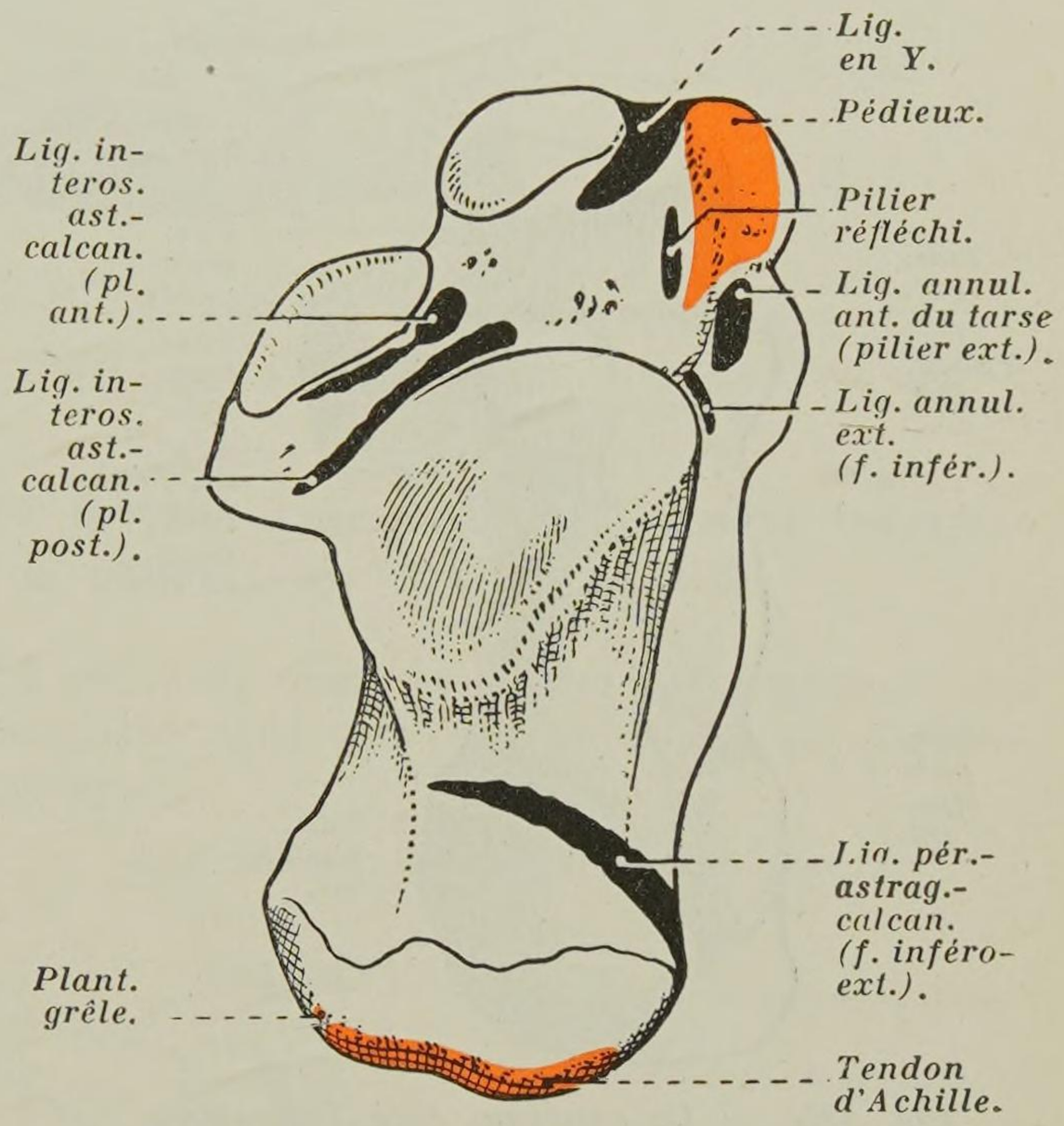

Fig. 434. — *Calcanéum, face supérieure. Insertions musculaires et ligamentaires.*

creux ou *entonnoir astragalo-calcanéen,* compris entre les deux os, calcanéum et astragale (voy. : fig. 420, 431 et 466).

Dans sa partie rétrécie, la rainure calcanéenne donne insertion aux deux plans du ligament interosseux astragalo-calcanéen; ceux-ci se fixent respectivement en marge des facettes articulaires, et leurs surfaces d'insertion augmentent d'épaisseur de dedans en dehors (voy. : fig. 434).

La *face supérieure de la grande apophyse* du calcanéum présente sur son versant externe une empreinte ovalaire en relief, hérissée de rugosités; c'est l'*empreinte du pédieux* sur laquelle s'insère ce muscle (voy. : fig. 433 et 435); entre cette empreinte et le bord antérieur de la facette thalamique on observe une petite fossette dans laquelle se prolongent les insertions de ce muscle; sur le versant postérieur et externe de cette fossette s'insèrent le ligament annulaire antérieur du tarse (pilier externe) et sur son versant interne, le pilier réfléchi de ce même ligament (voy. : fig. 434 et 666).

Entre l'empreinte du pédieux et l'extrémité antérieure, arrondie, de la facette antéro-

interne s'insère, sur des rugosités plus ou moins apparentes, le ligament en Y de l'articulation de Chopart (ligament de Chopart).

A l'union de la face supérieure de la grande apophyse et de sa face externe, c'est-à-dire dans la partie la plus externe de la rainure calcanéenne, se fixe le faisceau inférieur du ligament annulaire externe (voy. : fig. 433 et 434).

FACE INFÉRIEURE. — La face inférieure ou *face plantaire* est large en arrière, mais elle se rétrécit progressivement d'arrière en avant; dans son ensemble elle est convexe transversalement, concave en bas d'arrière en avant; elle comprend *trois parties* qui sont : les tubérosités postérieures et antérieure du calcanéum et la surface intertubérositaire.

a) Les **tubérosités postérieures** sont au nombre de *deux* : l'une *interne*, l'autre *externe*; toutes les deux, légèrement convexes, se continuent en arrière par une surface arrondie

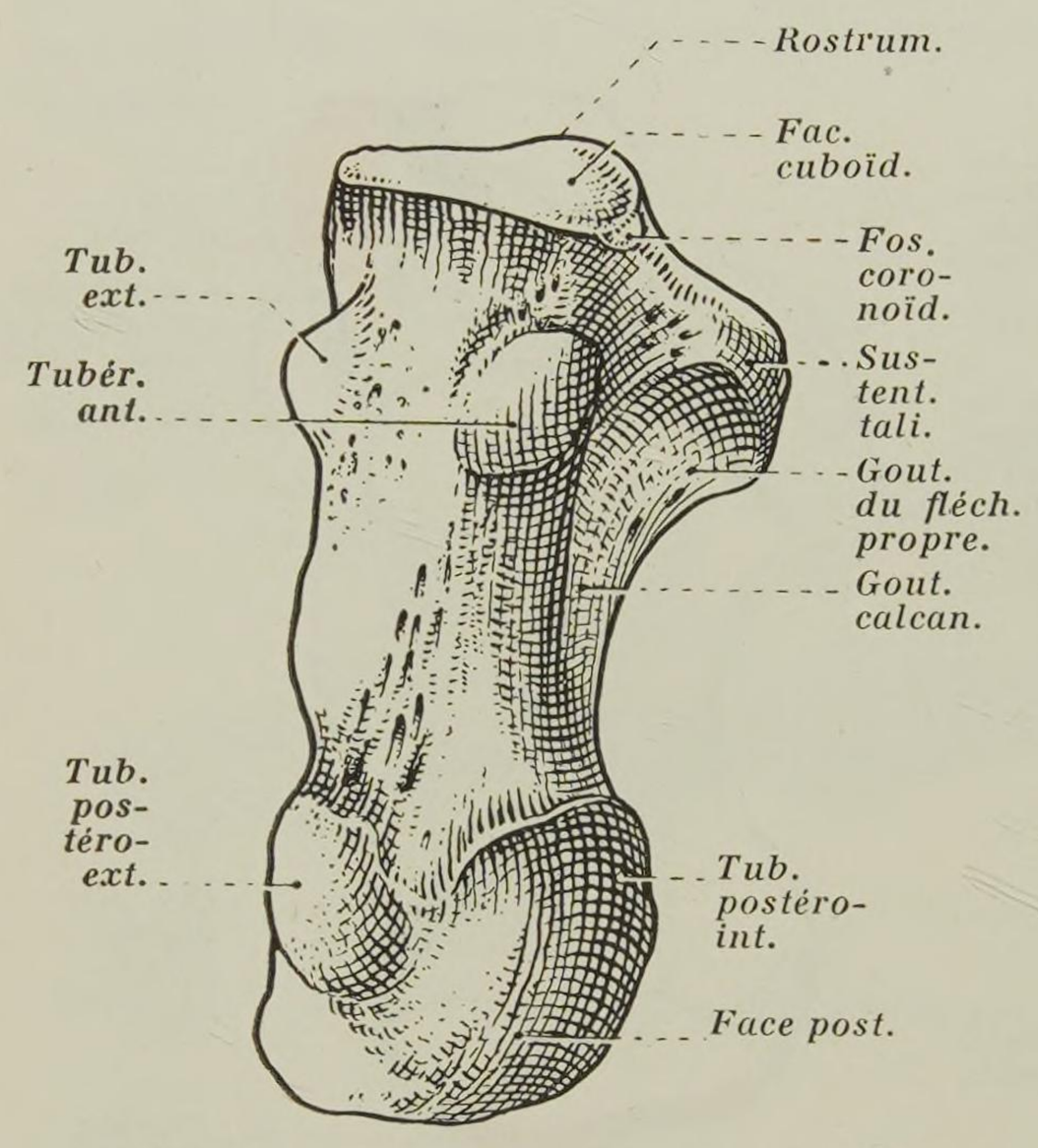

FIG. 435. — *Calcanéum, face inférieure.*

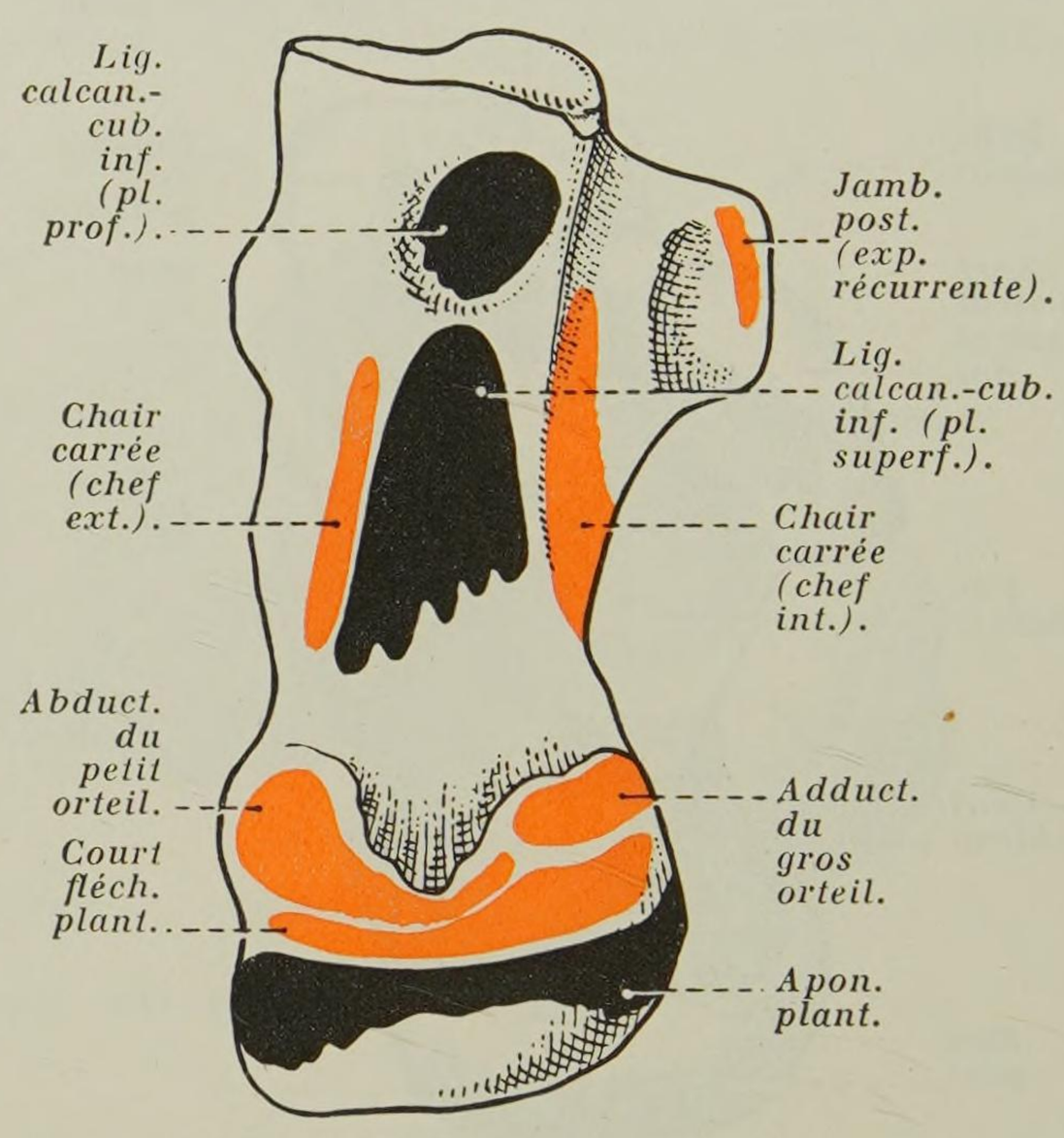

FIG. 436. — *Calcanéum, face inférieure. Insertions musculaires et ligamentaires.*

et sans ligne de démarcation avec la face postérieure de l'os; l'interne est trois fois plus volumineuse que l'externe; c'est par leur intermédiaire que s'effectue le point d'appui plantaire au niveau de la région talonnière; aussi leur donnerons-nous, en raison de leur fonction, le nom de *tubercules d'appui.*

Sur les tubérosités postérieures s'insèrent d'arrière en avant et transversalement l'aponévrose plantaire et le court fléchisseur plantaire; sur la tubérosité postéro-interne *(grosse tubérosité)* se fixe l'adducteur du gros orteil, et sur la tubérosité postéro-externe *(petite tubérosité)* empiétant légèrement sur l'interne, s'insère l'abducteur du petit orteil.

Les tubérosités postérieures sont séparées de la surface intertubérositaire par une gouttière transversale ou oblique, bien marquée surtout en avant de la tubérosité postéro-interne (voy. : fig. 435 et 436).

b) La **tubérosité antérieure** est une éminence arrondie ou ovalaire située à la face inférieure de la grande apophyse; elle se continue en avant par une courte surface très irrégulière taillée en biseau et obliquement ascendante; la tubérosité antérieure donne insertion au plan profond du ligament calcanéo-cuboïdien inférieur.

c) La **surface intertubérositaire** est irrégulière, striée longitudinalement; certaines de ses stries, plus surélevées que les autres, prennent l'aspect de petites crêtes d'insertion; latéralement, elle est sillonnée par deux crêtes mousses qui s'échappent de chaque tubérosité postérieure et qui convergent vers la tubérosité antérieure; l'externe est généralement plus marquée que l'interne; elle donne insertion au chef externe de la chair carrée de Sylvius.

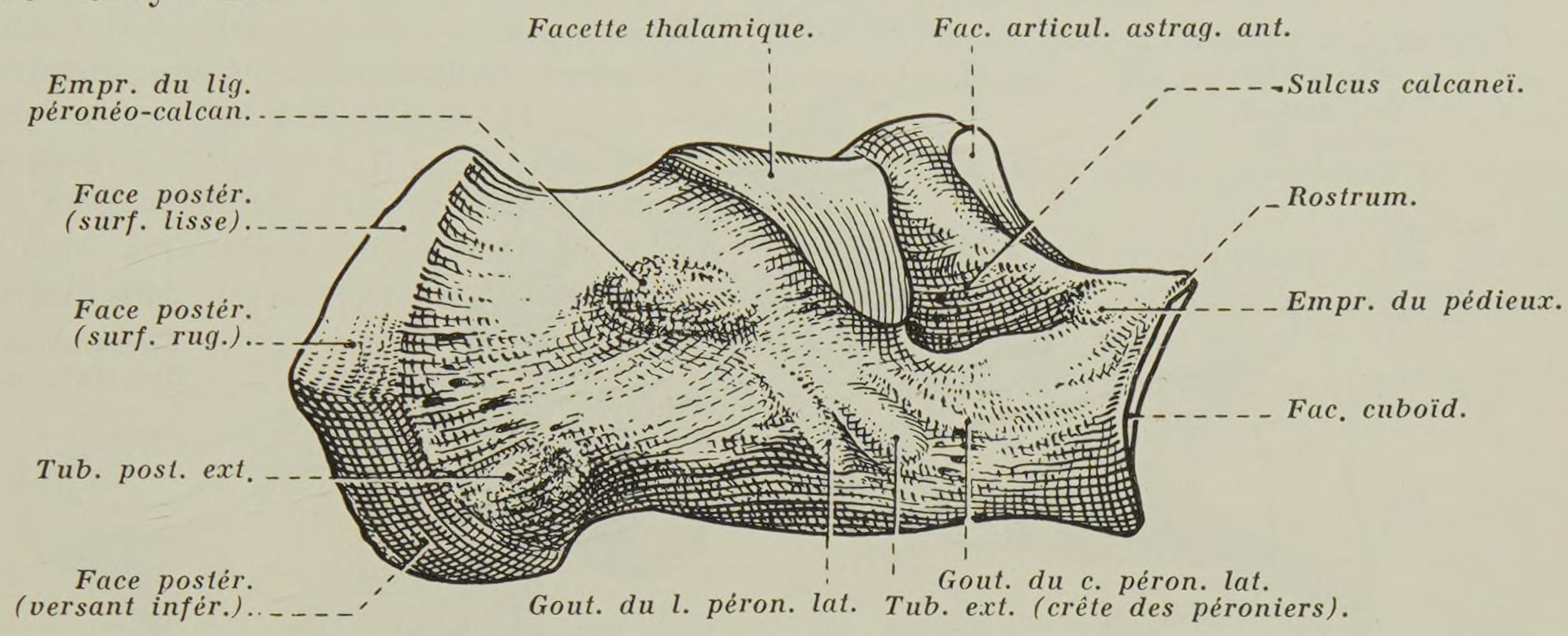

Fig. 437. — *Calcanéum, face externe.*

Sur la surface intertubérositaire s'insère le plan superficiel du ligament calcanéo-cuboïdien inférieur ou grand ligament de la plante (voy. : fig. 435 et 436).

FACE EXTERNE. — La face externe est à peu près plane et légèrement rugueuse; elle est plus élevée dans ses deux tiers postérieurs que dans son tiers antérieur où elle correspond à la face externe de la grande apophyse.

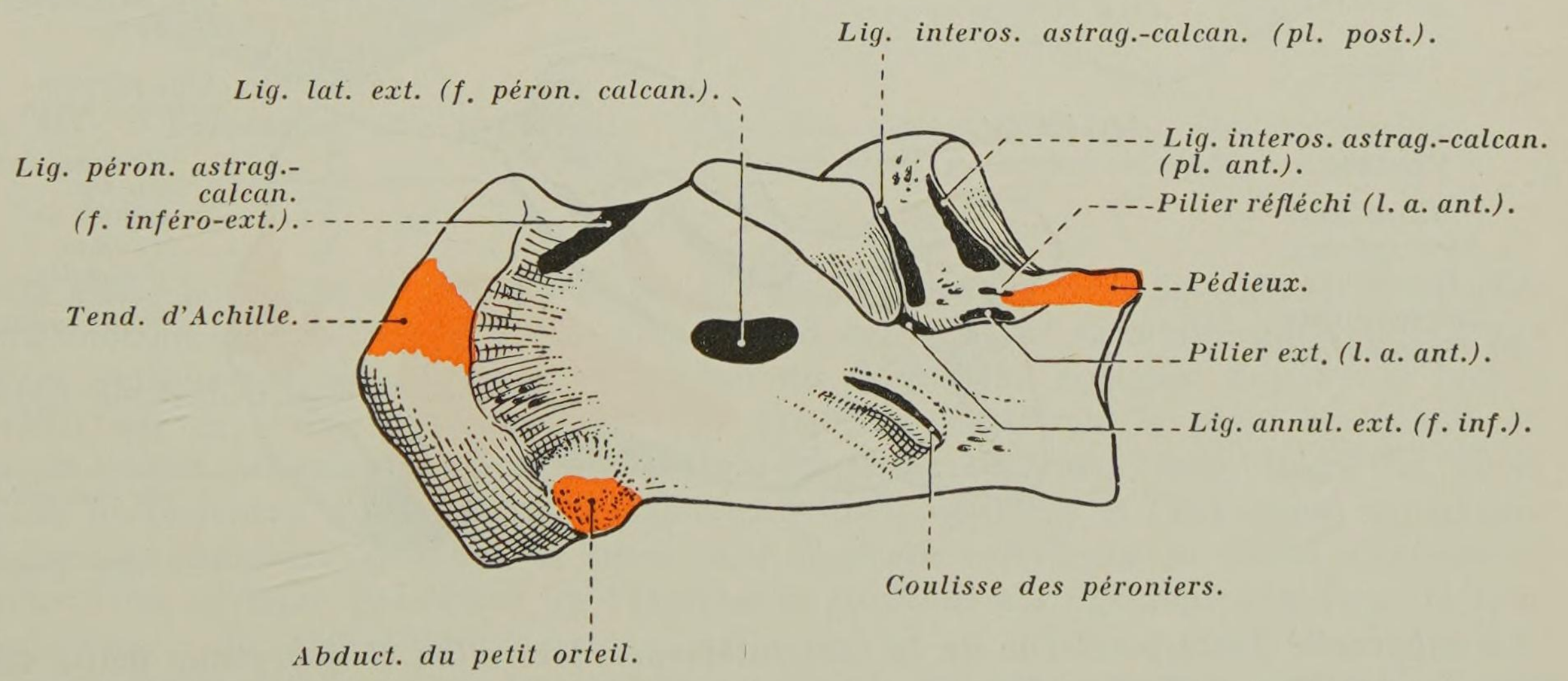

Fig. 438. — *Calcanéum, face externe. Insertions musculaires et ligamentaires.*

Dans son tiers moyen et au-dessous du thalamus, cette face présente une saillie très variable suivant les sujets; le plus souvent, elle se traduit par un bourrelet osseux, arrondi, dont le grand axe est oblique en bas et en avant à 45 degrés : c'est le *tubercule externe du calcanéum*; parfois aussi cette saillie présente l'aspect d'une véritable crête mousse qui sépare les tendons des deux péroniers latéraux : c'est la *crête des péroniers* (voy. : fig. 437 et 438).

Le tubercule ou la crête sépare deux gouttières obliques en bas et en avant : ce sont les *gouttières des péroniers latéraux*; le court péronier latéral glisse en avant et au-dessus, le long péronier latéral en arrière et au-dessous; sur le tubercule ou sur la crête s'insère la gaine fibreuse qui contribue à former la *coulisse des péroniers* (voy. : fig. 438).

Au-dessus et en arrière du tubercule externe du calcanéum, la face externe de cet os

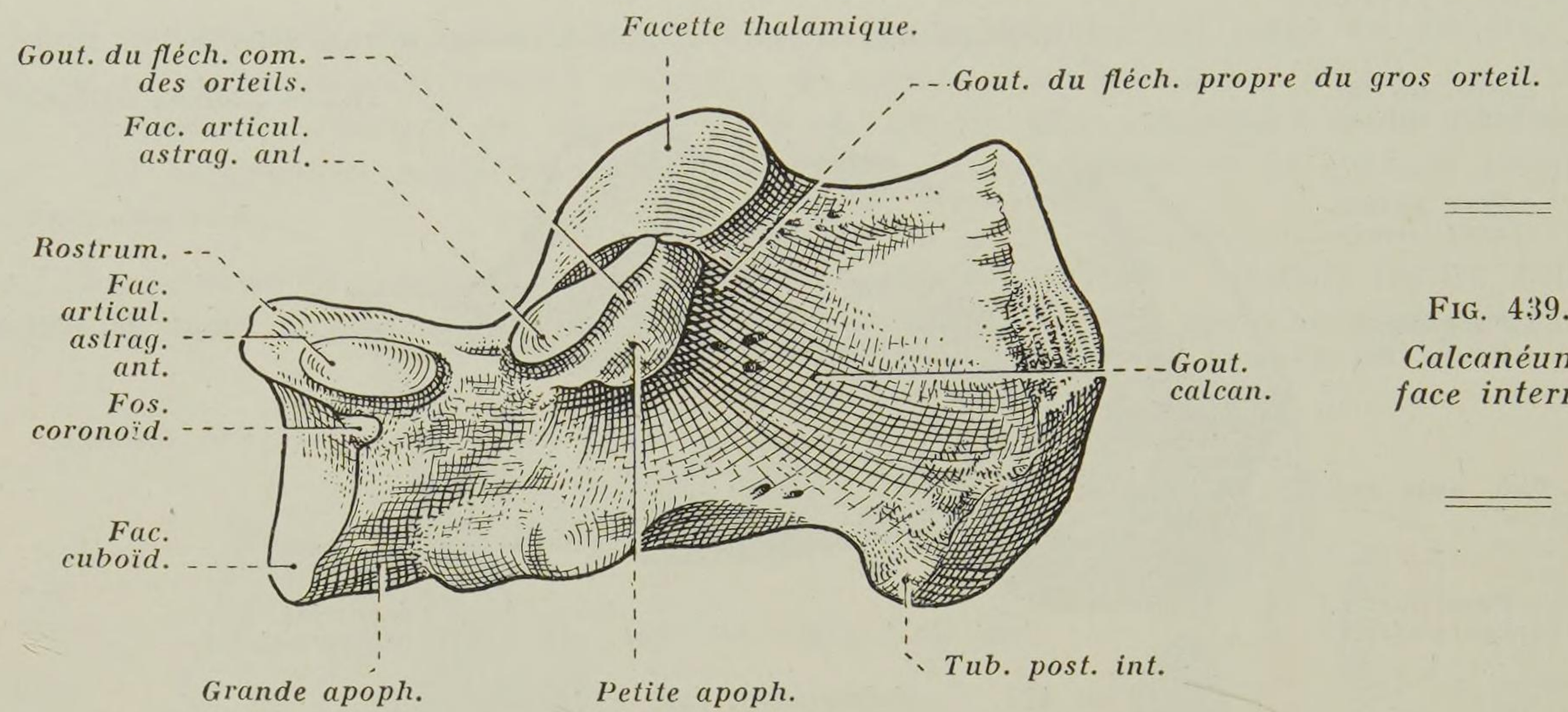

FIG. 439. *Calcanéum, face interne.*

présente une petite empreinte ovalaire à grand axe horizontal : c'est l'empreinte d'insertion du faisceau péronéo-calcanéen du ligament latéral externe de l'articulation tibio-tarsienne; un peu en arrière de cette empreinte, on observe parfois sur cette face, l'insertion du faisceau inféro-externe ou calcanéen du ligament péronéo-astragalo-calcanéen (Rouvière et Canela) (voy. : fig. 438).

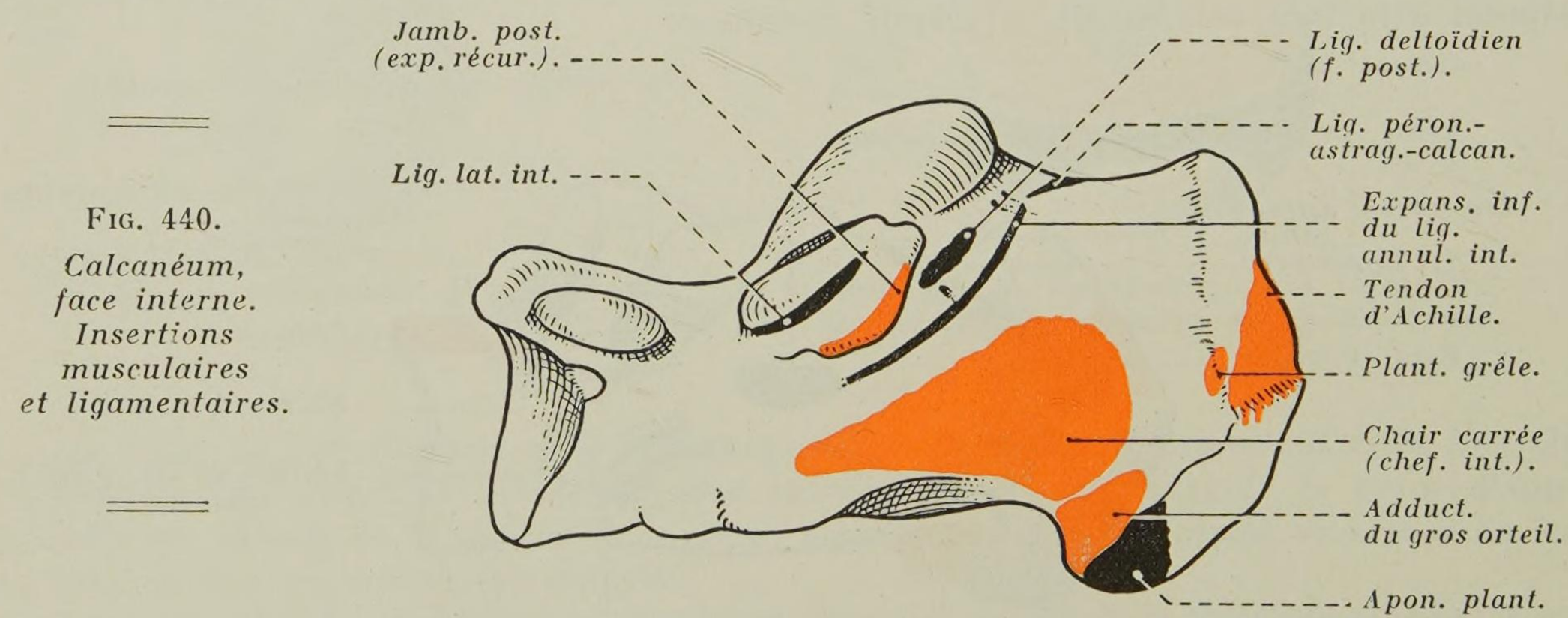

FIG. 440. *Calcanéum, face interne. Insertions musculaires et ligamentaires.*

La *tubérosité postéro-externe* de la face inférieure détermine toujours une petite saillie arrondie à la face externe de l'os, sur laquelle viennent se fixer des fibres de l'abducteur du cinquième orteil (voy. : fig. 438).

Entre les trois saillies osseuses précitées, la face externe du calcanéum est légèrement déprimée en cuvette et répond aux téguments de la face externe du talon.

Dans son tiers antérieur, la face externe du calcanéum est convexe; elle est située au-dessous du creux astragalo-calcanéen: elle répond à la grande apophyse du calcanéum.

FACE INTERNE. — La face interne est, comme la face externe, beaucoup plus haute dans ses deux tiers postérieurs que dans son tiers antérieur; elle présente l'aspect

d'une gouttière concave en dedans dirigée obliquement en bas et en avant : c'est la *gouttière calcanéenne*; elle est due à la saillie très marquée que font sur la face interne de l'os, d'une part, le sustentaculum tali et d'autre part, la tubérosité postéro-interne de la face inférieure.

*1° **Petite apophyse du calcanéum.*** — La *petite apophyse du calcanéum* ou *sustentaculum tali* se détache de l'os à la manière d'une console qui surplombe la gouttière calcanéenne; elle est située en avant du thalamus à l'union des faces supérieure et interne (voy. : fig. 433, 439 et 441).

On peut distinguer à la petite apophyse du calcanéum *deux faces*, supérieure et inférieure, et *deux bords*, l'un adhérent et l'autre libre.

La *face supérieure* est articulaire (voyez précédemment : *Face supérieure du calcanéum*); la *face inférieure* est creusée d'une *gouttière* oblique en bas et en avant, dans

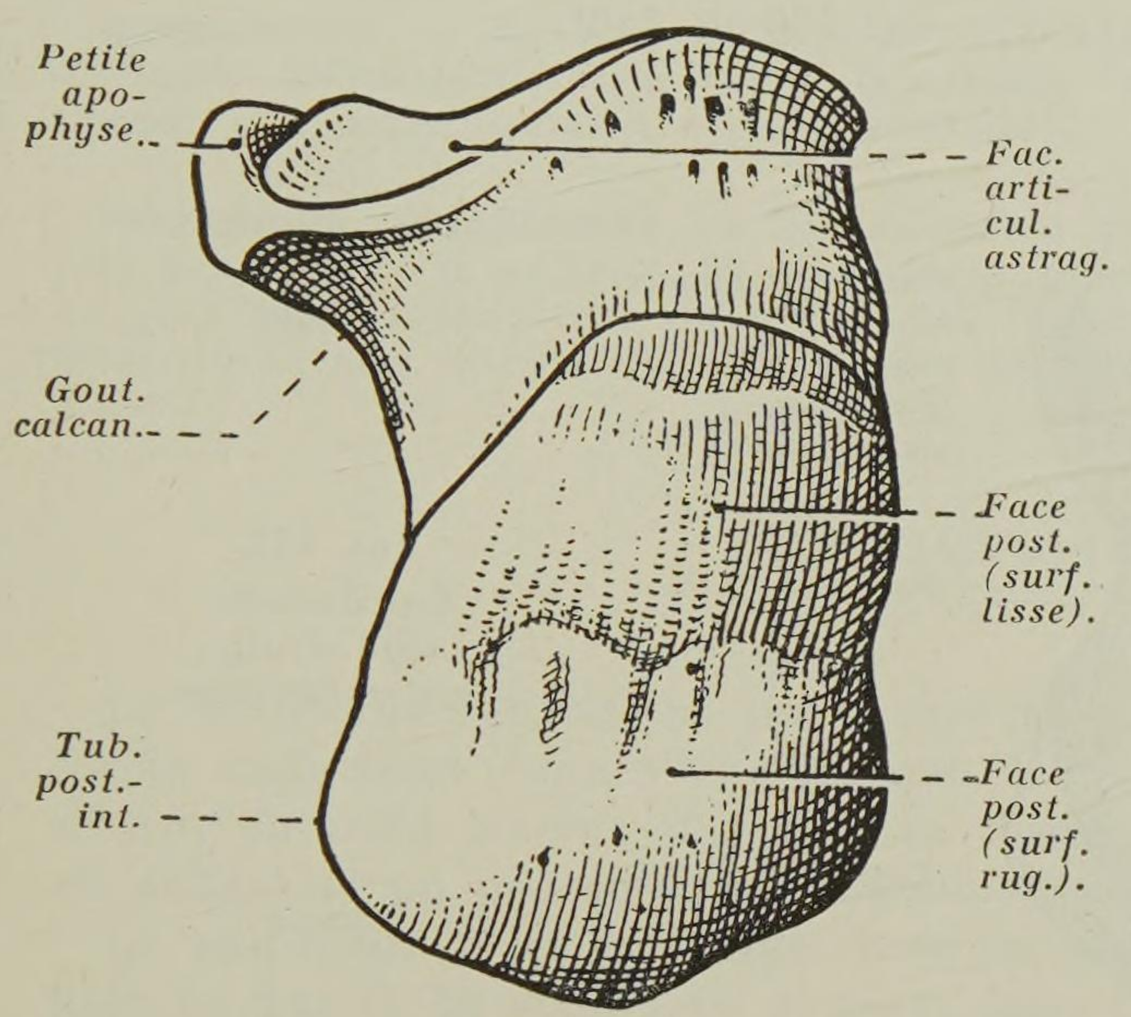

FIG. 441. — *Calcanéum, face postérieure.*

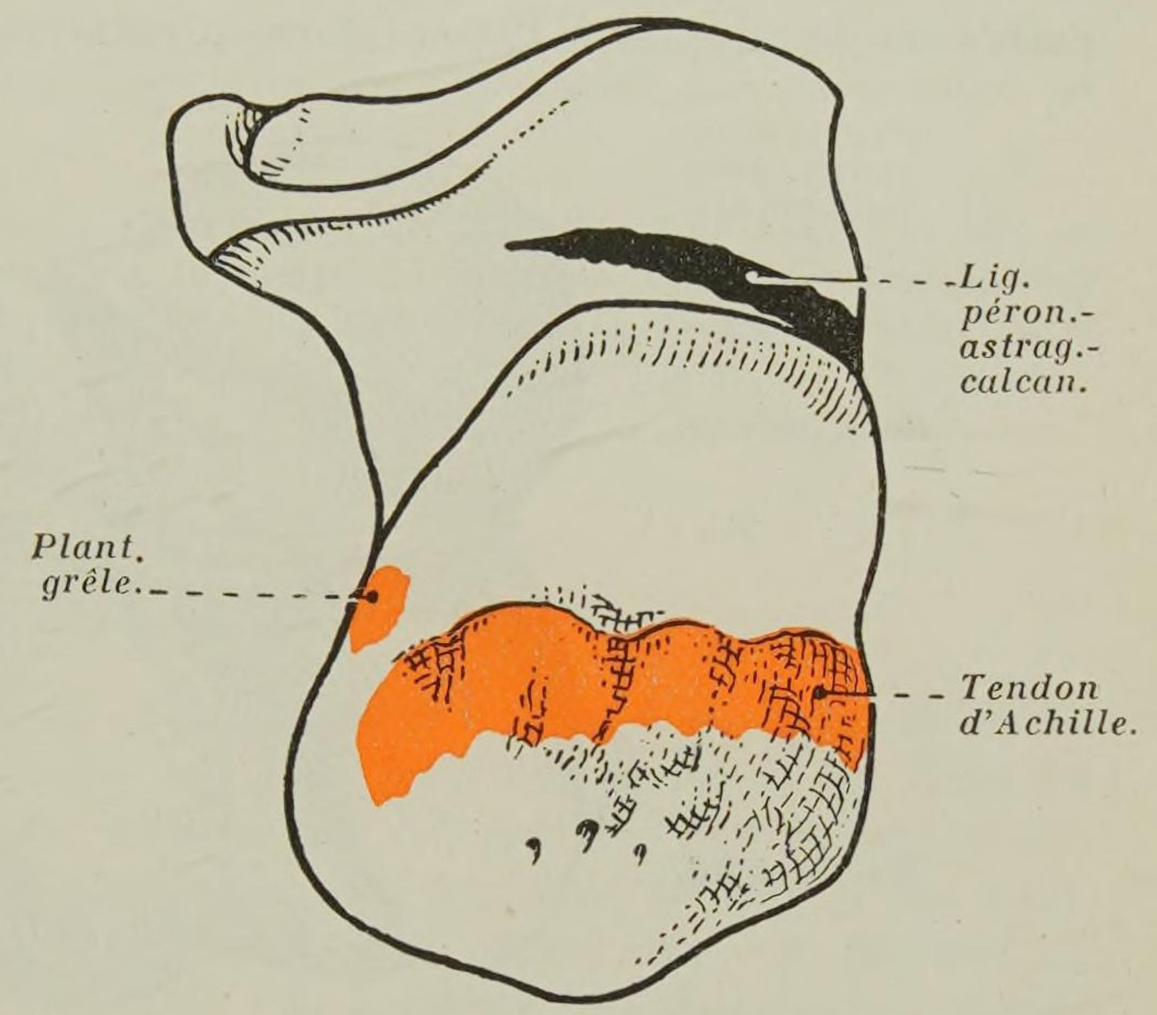

FIG. 442. — *Calcanéum, face postérieure. Insertions musculaires et ligamentaires.*

laquelle glisse le tendon du *fléchisseur propre du gros orteil* (voy. : fig. 435); le *bord libre* ou *face interne*, d'aspect irrégulier et arrondi, est creusé dans sa moitié antérieure d'une *gouttière* oblique sur laquelle glisse le tendon du *fléchisseur commun des orteils* (voy. : fig. 439); sur la lèvre supérieure de cette gouttière s'insèrent le plan superficiel du ligament latéral interne de l'articulation tibio-tarsienne (ligament deltoïdien), les fibres les plus postérieures du ligament calcanéo-cuboïdien inférieur et l'expansion supérieure du ligament annulaire interne du tarse; sur la lèvre inférieure se fixent l'expansion récurrente du jambier postérieur et l'expansion moyenne du ligament annulaire interne du tarse (voy. : fig. 436 et 440).

Le sustentaculum tali est une formation osseuse de la voûte plantaire particulièrement adaptée à l'orthostatisme et à la marche; chez l'homme, il est plus développé dans les races primitives que chez les Européens; enfin dans l'espèce simienne, il est également plus développé chez les singes qui marchent que chez ceux qui sont exclusivement arboricoles (Anthony).

*2° **Gouttière calcanéenne.*** — La *gouttière calcanéenne*, large de deux travers de doigt environ, est oblique de haut en bas et de dehors en dedans, fortement concave dans le sens transversal, par contre légèrement convexe dans le sens vertical. Elle est bordée :

en avant et en haut, par le sustentaculum tali qui la surplombe à la manière d'une petite console; en avant et en bas, par le bord interne de la tubérosité antérieure du calcanéum; et en arrière, par la grosse tubérosité de cet os; sa hauteur diminue d'arrière en avant. Dans sa partie antéro-supérieure, elle présente fréquemment une étroite crête mousse, oblique d'arrière en avant et de haut en bas, qui limite inférieurement la gouttière du tendon du fléchisseur propre du gros orteil; cette crête se perd insensiblement à la face supérieure du calcanéum; sur elle se fixe l'expansion inférieure du ligament annulaire interne du tarse.

La gouttière calcanéenne donne insertion dans ses deux tiers inférieurs au chef interne de la chair carrée de Sylvius; le champ d'insertion de ce muscle est triangulaire à base postérieure (voy. : fig. 436 et 440).

La *tubérosité postéro-interne* fait nettement saillie sur la face interne du calcanéum et donne insertion à ce niveau à l'adducteur du gros orteil, au chef interne de la chair carrée de Sylvius et à l'aponévrose plantaire (voy. : fig. 436 et 440).

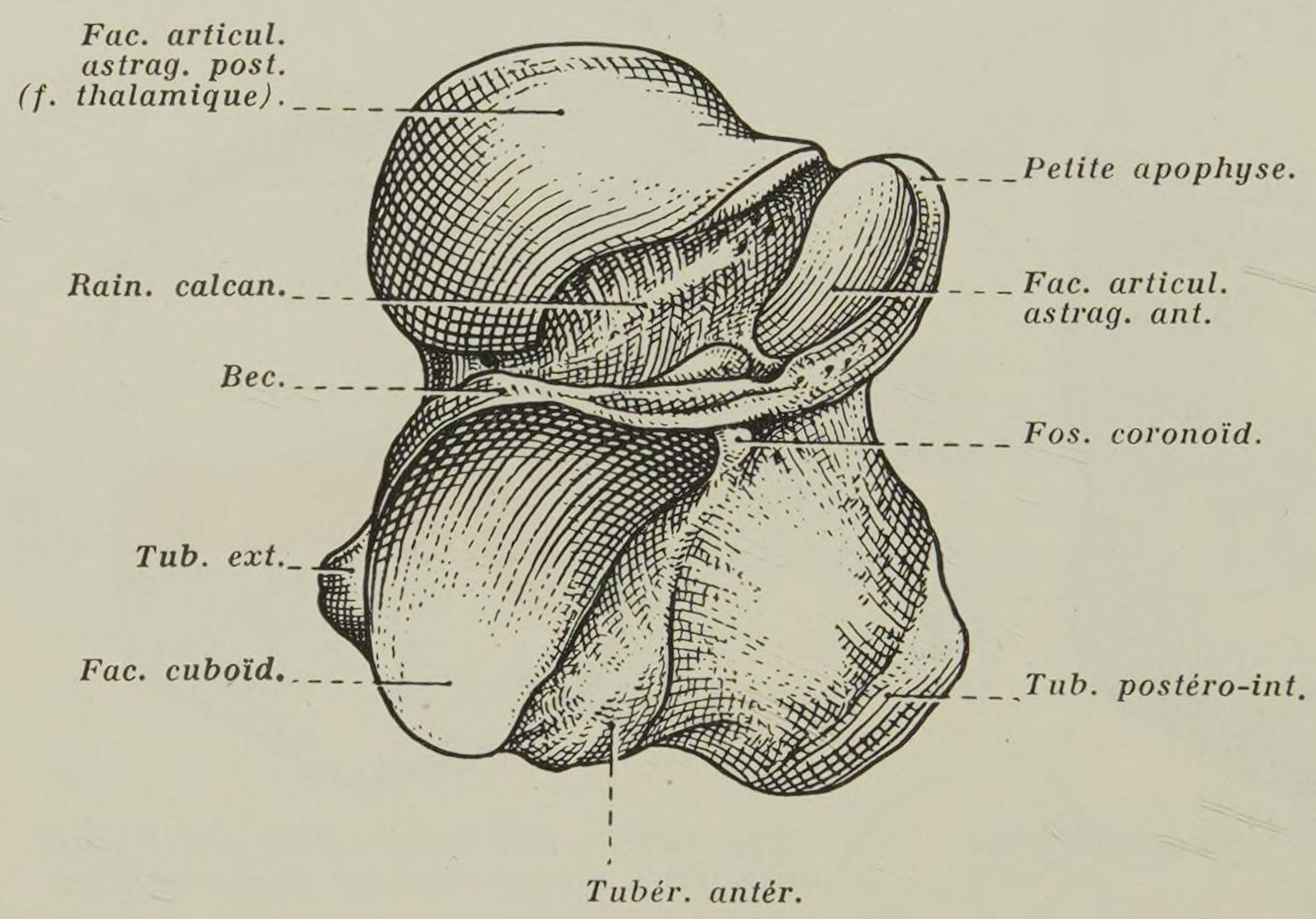

FIG. 443. *Calcanéum; côté droit, vue antérieure.*

FACE POSTÉRIEURE. — La face postérieure répond à la saillie du talon; large en bas, elle se rétrécit peu à peu de bas en haut; ses bords supérieur et latéraux sont bien délimités; par contre son bord inférieur, mal délimité, se continue sans aucune ligne de démarcation avec la face inférieure du calcanéum.

Elle est convexe dans tous les sens et présente *deux versants* d'obliquité inverse : l'un supérieur, oblique en haut et en avant; l'autre inférieur, oblique en bas et en avant; ces deux versants sont séparés par une crête rugueuse transversale.

a) Le *versant supérieur* montre une surface plane légèrement rugueuse, délimitée en bas par une crête transversale dentelée, en haut par un petit sillon ; elle répond à l'insertion du tendon d'Achille ; en dedans de cette surface se fixe le tendon du plantaire grêle; l'empreinte d'insertion du tendon d'Achille est surmontée d'une petite surface lisse qui répond à la bourse séreuse rétro-calcanéenne.

b) Le *versant inférieur,* d'aspect irrégulier, plus fortement convexe que le versant supérieur, est strié de haut en bas par les insertions du tendon d'Achille (voy. : fig. 441 et 442).

FACE ANTÉRIEURE. — La face antérieure est la plus petite des faces du calcanéum; plus haute que large, elle correspond à la face antérieure de la grande apophyse du

calcanéum et présente dans toute son étendue une facette articulaire, la *facette cuboïdienne,* qui s'articule avec la face postérieure du cuboïde; elle présente une forme triangulaire à base supérieure; transversalement, cette facette est convexe en bas, concave en haut; dans le sens de la hauteur, elle est concave dans sa moitié supérieure, convexe dans sa moitié inférieure.

Cette face est surplombée par une avancée de son bord supérieur, plus ou moins proéminente suivant les sujets, qui constitue le *bec* ou *rostrum* de la grande apophyse.

A la jonction des faces antérieure, supérieure et interne, la grande apophyse du calcanéum est marquée par une petite surface triangulaire taillée en biseau, légèrement excavée : c'est la *fossette coronoïdienne*; dans cette fossette se loge le bec du scaphoïde au cours des mouvements de torsion et de rotation interne du pied; souvent cette fossette possède une petite facette articulaire qui s'articule avec le scaphoïde (voy. : fig. 439 et 443) (voy. : *Articulation de Chopart*).

CONNEXIONS. — Le calcanéum s'articule avec deux os : en haut, l'astragale *(articulations astragalo - calcanéennes)*; en avant, le cuboïde *(articulation médio - tarsienne* ou *articulation de Chopart)* et accessoirement avec le scaphoïde.

INSERTIONS MUSCULAIRES. — Le calcanéum donne insertion à six muscles qui sont : 1° sur sa *face supérieure* : le pédieux; 2° sur sa *face inférieure* : le court fléchisseur plantaire, l'adducteur du gros orteil, l'abducteur du petit orteil, la chair carrée de Sylvius et le jambier postérieur ; 3° et sur sa *face interne* : la chair carrée de Sylvius.

SCAPHOÏDE TARSIEN

Le *scaphoïde tarsien* est un os court, aplati d'avant en arrière, dont l'aspect et la forme rappellent ceux d'une barque (de σκάφος, barque), d'où son nom; il est situé au niveau du bord interne du pied, en avant de l'astragale, en arrière des cunéiformes; en dedans et un peu au-dessus du cuboïde; il s'articule avec ces cinq os (voy. : fig. 447).

Le scaphoïde n'est pas situé dans un plan horizontal, son grand axe est oblique de haut en bas et de dehors en dedans; dans l'ensemble l'os présente une disposition arquée à convexité supérieure et il correspond au sommet de la voûte plantaire.

Par suite de sa forme on peut lui considérer *quatre faces* : postérieure, antérieure, supérieure et inférieure, et *deux extrémités* : interne et externe.

FACE POSTÉRIEURE. — La face postérieure est entièrement articulaire; elle présente une facette articulaire, la *facette astragalienne* ou *cavité glénoïde (glène scaphoïdienne),* qui s'articule avec la tête de l'astragale (voy. : fig. 445); toutefois cette facette ne correspond qu'à une partie de la surface articulaire astragalienne en regard; de forme ovalaire à grosse extrémité supéro-externe, elle est fortement excavée et regarde en arrière et légèrement en haut et en dehors, de telle sorte que son extrémité interne et son bord inférieur se trouvent sur un plan postérieur par rapport à son extrémité externe et à son bord supérieur; son grand axe est, comme celui de l'os, oblique en bas et en dedans (voy. : fig. 445 et 447).

FACE ANTÉRIEURE. — La face antérieure est également entièrement articulaire et répond aux *trois cunéiformes*; elle est convexe et divisée en *trois facettes* par *deux crêtes mousses* convergentes en bas qui s'étendent du bord supérieur au bord inférieur de cette face.

a) La *facette interne,* la plus étendue, présente une forme triangulaire à base supéro-interne; elle correspond à peu de chose près à la moitié interne de la face antérieure de l'os; sa convexité est plus marquée dans le sens transversal que verticalement, elle

s'articule avec une surface articulaire inversement conformée, située à la face postérieure du *premier cunéiforme.*

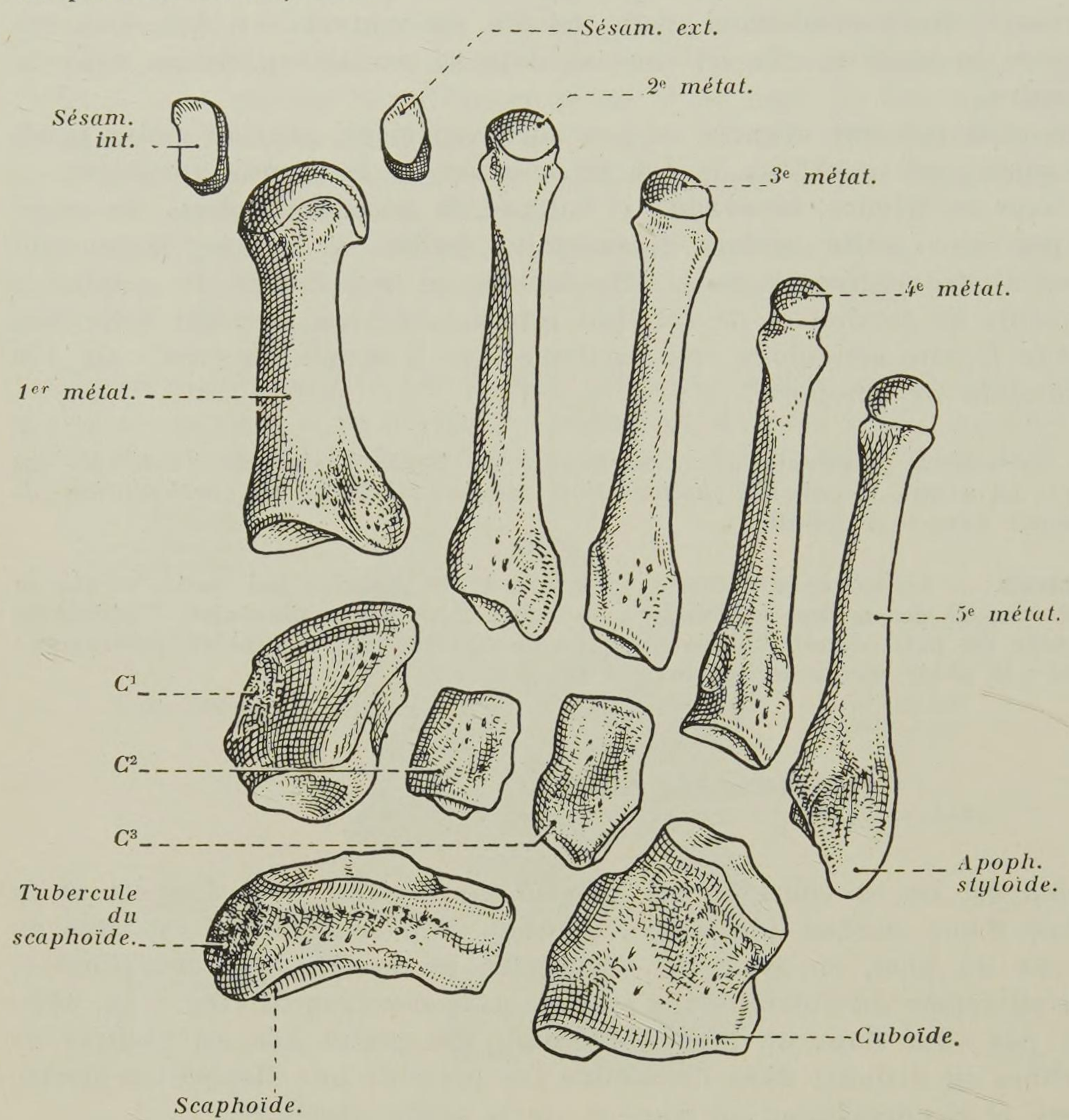

FIG. 444. *Squelette du tarse antérieur et du métatarse, les os étant séparés les uns des autres; vue dorsale.*

b) La *facette moyenne,* de forme trapézoïde, est plane ou très légèrement convexe; elle s'articule avec la face postérieure du *deuxième cunéiforme.*

c) La *facette externe* est la plus petite des trois; de forme quadrangulaire et plane elle s'articule avec la face postérieure du *troisième cunéiforme* (voy. : fig. 444 et 446).

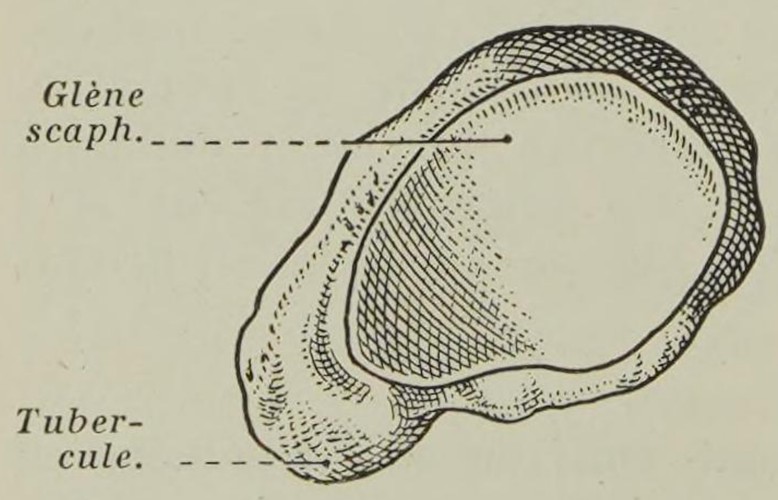

FIG. 445. — *Scaphoïde, vue postérieure.*

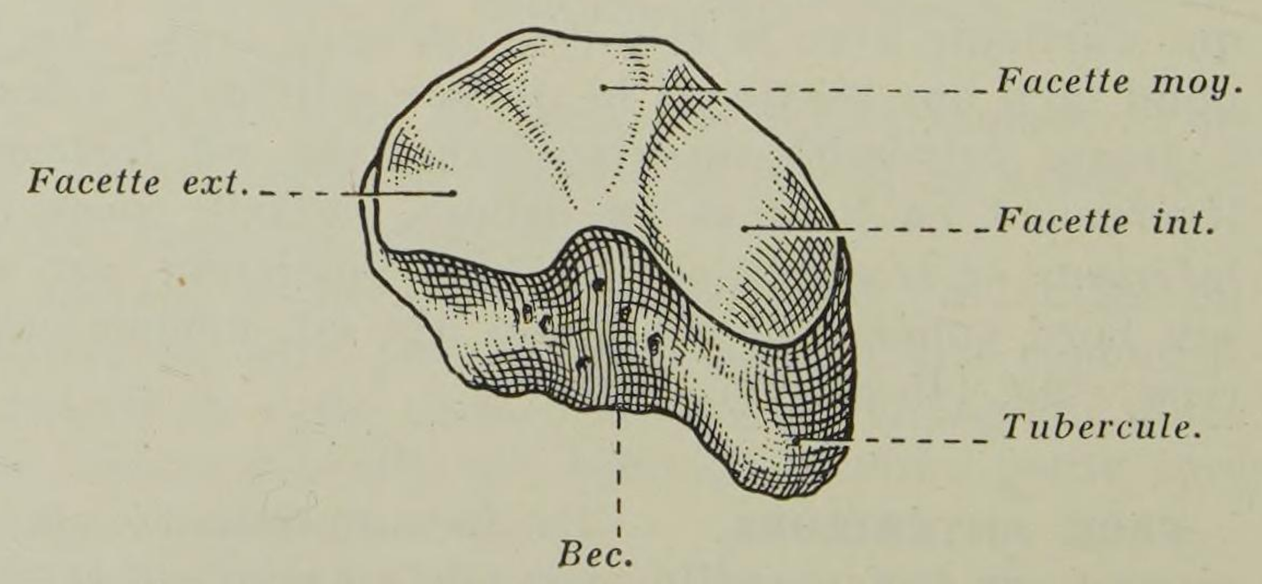

FIG. 446. — *Scaphoïde vue antéro-inférieure.*

FACE SUPÉRIEURE. — La face supérieure ou dorsale est fortement convexe; très irrégulière et rugueuse, elle est plus large en dedans qu'en dehors; son quart externe regarde en dehors, ses trois quarts internes regardent en dedans; au voisinage de ses

bords antérieur et postérieur elle présente deux petites crêtes linéaires à peine marquées pour les insertions des capsules articulaires astragalo-scaphoïdienne et scapho-cunéenne.

FACE INFÉRIEURE. — La face inférieure ou plantaire est très irrégulière, concave, hérissée dans sa partie moyenne de petites saillies mamelonnées; elle se continue en dedans par la saillie arrondie du tubercule du scaphoïde; en dehors de cette saillie, elle présente une gouttière oblique en avant et en dehors, dans laquelle glissent les expansions tendineuses cunéennes du jambier postérieur; son versant postérieur et interne présente une saillie apophysaire toujours bien marquée, parfois légèrement recourbée en haut et en dehors : c'est le *bec du scaphoïde* (voy. : fig. 446); celui-ci répond à la fossette coronoïdienne de la grande apophyse du calcanéum; dans certains cas, le bec du scaphoïde et la fossette coronoïdienne peuvent présenter respectivement une petite surface articulaire, alors le scaphoïde s'articule avec tous les os du tarse.

Sur la face inférieure du bec du scaphoïde s'insère un faisceau fibreux du ligament calcanéo-scaphoïdien inférieur, et parfois une expansion tendineuse du jambier postérieur (inconstante).

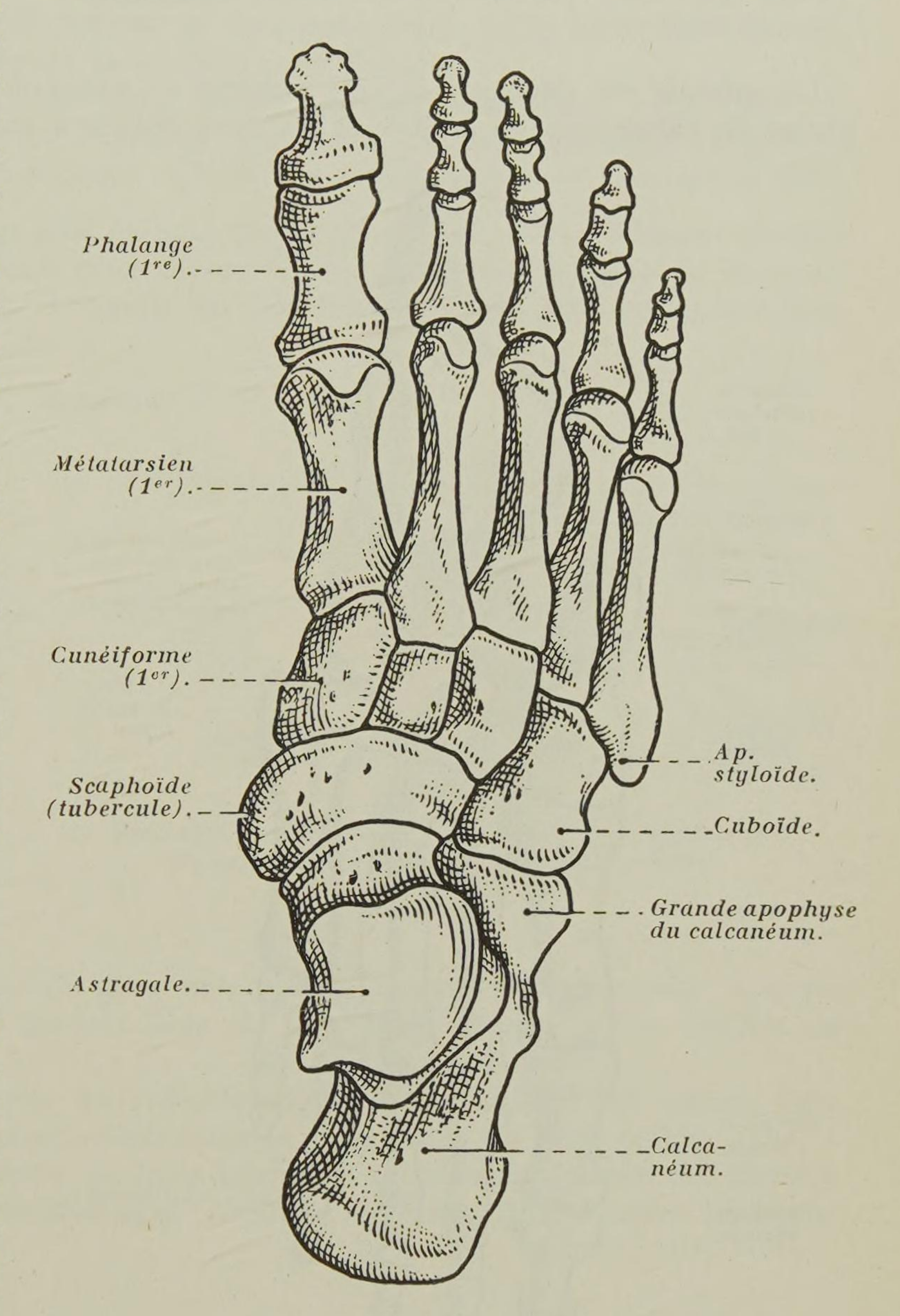

FIG. 447.
Squelette du pied; côté droit, vue supérieure.

EXTRÉMITÉS. — 1° **L'extrémité interne** présente l'aspect d'une éminence arrondie, rugueuse, qui fait fortement saillie sur la face plantaire de l'os; c'est le *tubercule du scaphoïde,* sur lequel s'insèrent le tendon principal du jambier postérieur, le faisceau inférieur du ligament annulaire antérieur du tarse, et sur le versant inférieur du tubercule, le faisceau accessoire (inconstant) de l'adducteur du gros orteil (voy. : fig. 444, 445 et 447).

2° **L'extrémité externe** est située à un niveau plus élevé que l'extrémité interne; convexe, elle présente deux versants inclinés en forme de toit : *a)* l'un, antéro-inférieur, est articulaire; il présente l'aspect d'une facette articulaire allongée qui répond au cuboïde et s'articule avec cet os; — *b)* l'autre, postéro-supérieur, est irrégulier et rugueux, il se continue avec le versant externe de la face supérieure de l'os et donne insertion au ligament calcanéo-scaphoïdien externe (faisceau interne du ligament en Y de l'articulation de Chopart).

CONNEXIONS. — Normalement le scaphoïde s'articule avec les os du tarse, à l'exception du calcanéum, donc avec cinq os : *en arrière*, l'astragale; *en avant*, les trois cunéiformes; *en dehors*, le cuboïde, et accessoirement avec le calcanéum.

INSERTION MUSCULAIRE. — Un seul muscle s'insère sur le scaphoïde : c'est le jambier postérieur.

CUBOÏDE

Le cuboïde est situé sur le côté externe du pied, où il est compris entre la grande apophyse du calcanéum en arrière et les deux derniers métatarsiens en avant; il répond en dedans au scaphoïde et au troisième cunéiforme; il s'articule avec ces cinq os.

Par suite de sa forme cuboïde on lui distingue *six faces* : supérieure, inférieure, antérieure, postérieure, interne et externe (1).

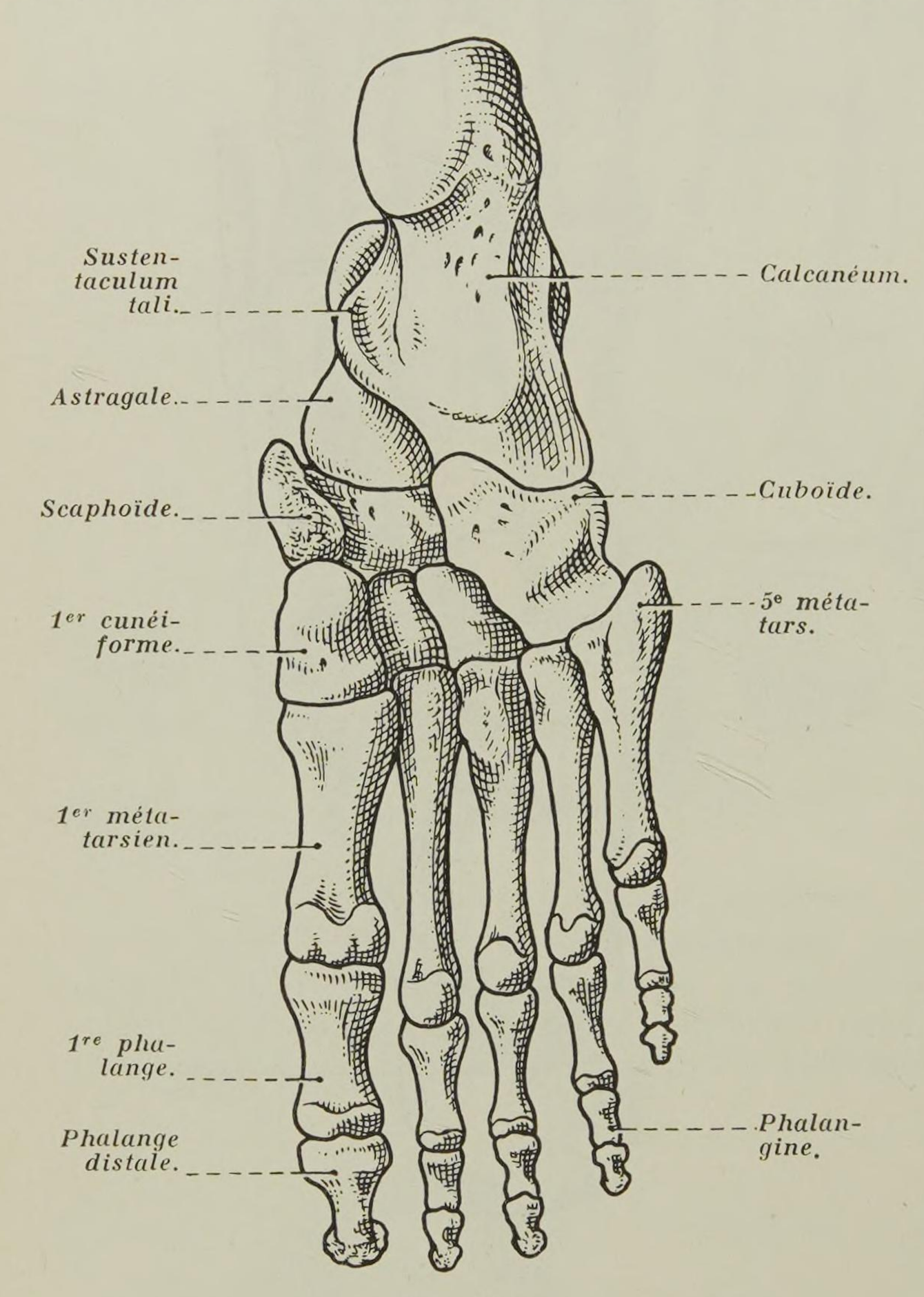

Fig. 448.
Squelette du pied; côté droit, vue inférieure.

FACE SUPÉRIEURE. — La *face périeure* ou *dorsale* est très irrégulière et rugueuse; plus étroite en dehors qu'en dedans, elle est fortement oblique en bas et en dehors, et semble continuer le plan de la face externe du calcanéum, de telle sorte qu'elle est à la fois supérieure et externe; elle donne insertion, près de son angle postérieur et interne, au faisceau externe du ligament en Y de l'articulation de Chopart ou ligament calcanéo-cuboïdien interne; elle est recouverte en grande partie par le pédieux.

FACE INFÉRIEURE. — La *face inférieure* ou *plantaire* est, comme la précédente, plus large en dedans qu'en dehors et regarde simultanément en bas et en dedans. Sa surface est très irrégulière, elle est traversée par une crête mousse saillante, oblique d'arrière en avant et de dehors en dedans : c'est la *crête du cuboïde*; cette crête, toujours plus marquée en dehors qu'en dedans, présente assez souvent une saillie arrondie tuberculaire qui, sur le bord externe du squelette du pied, fait pendant au tubercule du scaphoïde; elle divise la face inférieure de l'os en *deux versants* : l'un *antérieur*, l'autre *postérieur* (voy. : fig. 448 et 449).

(1) Article à consulter : Schemmel : Le cuboïde. *Travaux du Laboratoire d'Anatomie de la Faculté de Médecine de Montpellier*, 1945, p. 113.

a) Le **versant antérieur** est excavé en forme de gouttière oblique en avant et en dedans, et plus large en dehors qu'en dedans : c'est la *gouttière du cuboïde*; le versant postérieur de cette gouttière correspond à la face antérieure de la crête du cuboïde; disposé dans un plan oblique de dehors en dedans, d'avant en arrière et de haut en bas, ce versant présente fréquemment au niveau de son tiers externe une petite facette articulaire à contour ovalaire plane et lisse : c'est la *facette sésamoïdienne* due aux frottements répétés du sésamoïde du long péronier latéral *(sesamum peronæorum)* (voy. : fig. 449 et 451); le tendon de ce muscle se réfléchit sur la face antérieure de la crête cuboïdienne, puis il glisse dans la moitié interne de la gouttière du cuboïde.

En avant de la gouttière, la face inférieure donne insertion aux fibres arciformes de la gaine ostéo-fibreuse du long péronier latéral, au court ligament cuboïdo - cinquième métatarsien plantaire et au ligament cuboïdo - quatrième métatarsien (voy.: fig. 450 et 623).

b) Le **versant postérieur**, beaucoup plus étendu que le précédent, est légèrement excavé, fortement rugueux et criblé d'orifices vasculaires; il donne insertion dans la majeure partie de son étendue, ainsi que sur la crête du cuboïde, au ligament calcanéo-cuboïdien inférieur et au court fléchisseur du gros orteil; une expansion tendineuse inconstante du jambier postérieur se fixe parfois près de son bord interne et en arrière de l'insertion du muscle précité.

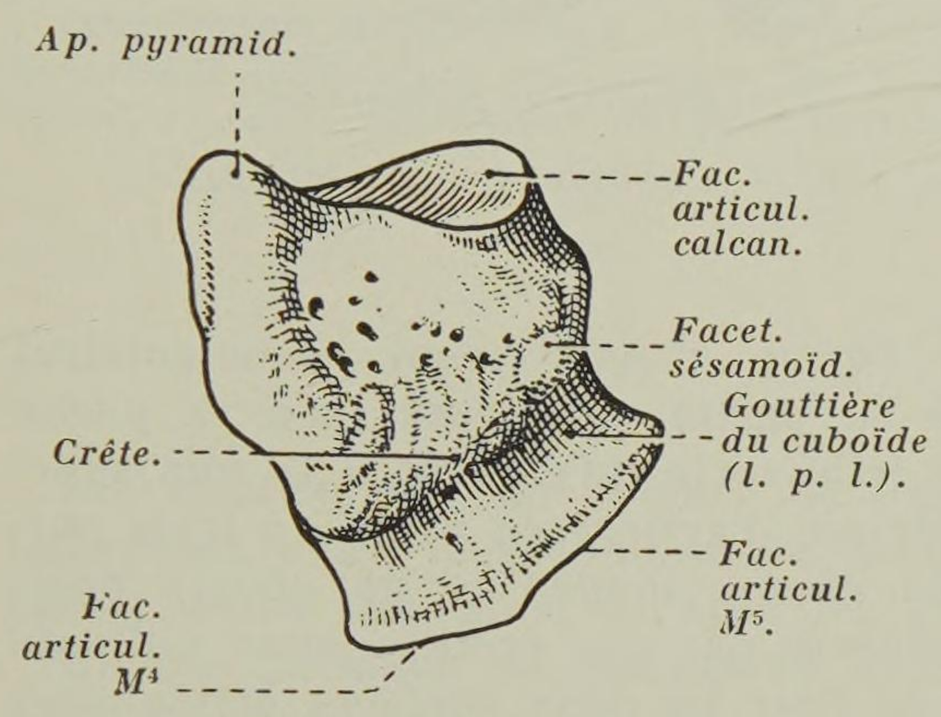

Fig. 449. — *Cuboïde; côté droit, vue inférieure.*

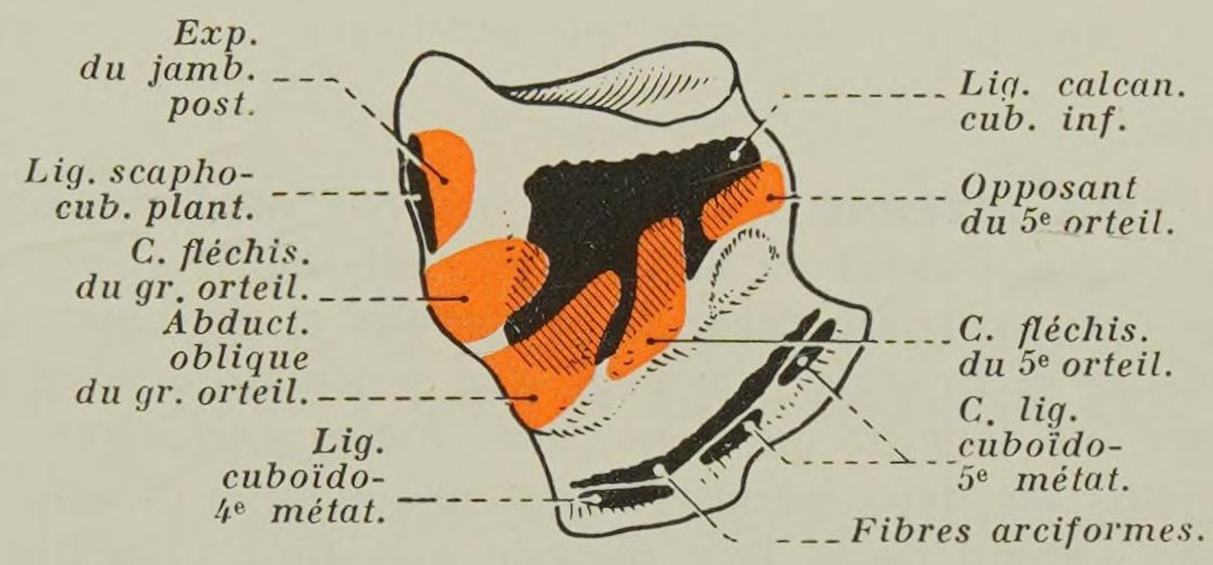

Fig. 450. — *Cuboïde; côté droit, vue inférieure. Insertions musculaires et ligamentaires.*

Sur le versant postérieur de la crête du cuboïde s'insèrent, de dedans en dehors, l'abducteur oblique du gros orteil, le court fléchisseur et l'opposant du petit orteil.

La crête du cuboïde donne insertion au long ligament cuboïdo-cinquième métatarsien plantaire (voy. : fig. 450) (voy. : *Articulation de Lisfranc* et *Gaine ostéo-fibreuse plantaire du long péronier latéral*).

FACE ANTÉRIEURE. — La *face antérieure*, oblique en bas et en dehors, est entièrement articulaire; plus large que haute, elle est convexe transversalement et répond aux deux derniers métatarsiens; elle est divisée par une crête mousse verticale en *deux facettes articulaires* : *a)* l'une, *externe*, semi-elliptique à grand axe transversal, légèrement concave de haut en bas, s'articule avec la base du cinquième métatarsien; *b)* l'autre, *interne*, moins étendue, légèrement convexe dans tous les sens, semi-circulaire, s'articule avec la base du quatrième métatarsien (voy, : fig. 444 et 451).

FACE POSTÉRIEURE. — La *face postérieure* est articulaire comme la précédente : c'est la *facette calcanéenne*; de forme semi-circulaire, elle est convexe dans sa moitié supéro-interne, légèrement concave dans sa moitié inféro-externe; dans son ensemble elle est

oblique en bas, en dehors et en avant; elle s'articule avec la facette articulaire de la face antérieure de la grande apophyse du calcanéum. Cette face se prolonge parfois au voisinage de sa face plantaire par une petite saillie pyramidale triangulaire, plus ou moins prononcée : c'est l'*apophyse pyramidale* ou *coronoïde* du cuboïde *(bec du cuboïde)* (voy. : fig. 449, 451 et 452); par son développement, elle augmente la concavité de haut en bas de la partie la plus interne de la facette articulaire.

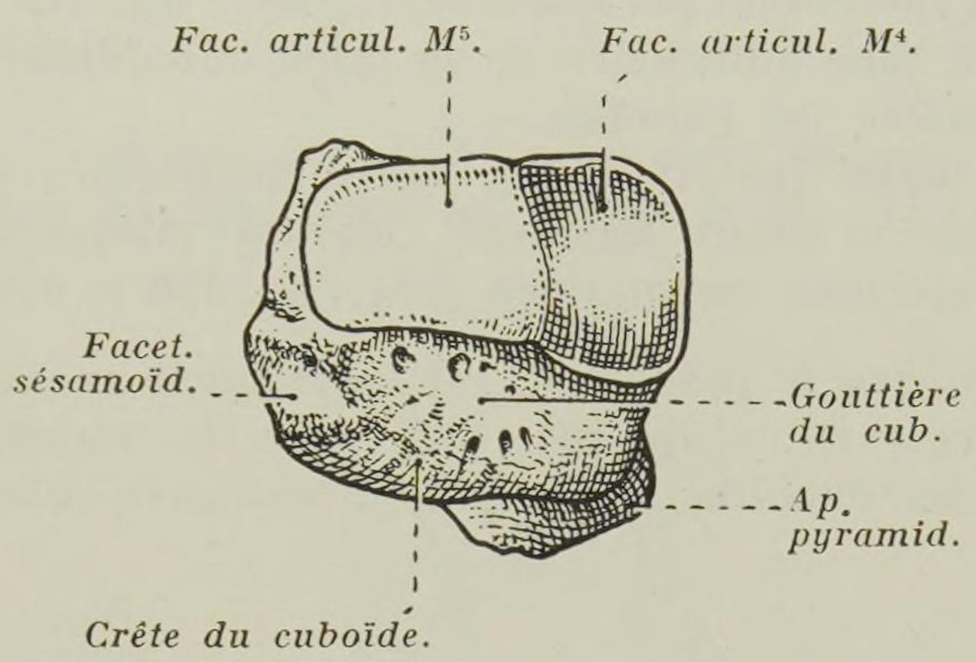

FIG. 451. — *Cuboïde, vue antérieure.*

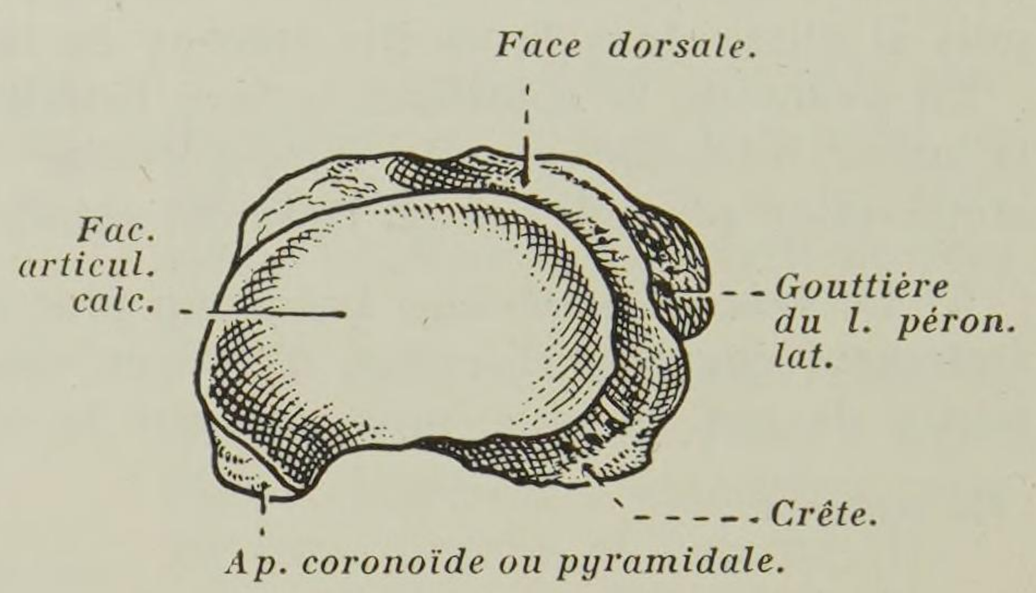

FIG. 452. — *Cuboïde, vue postérieure.*

FACE INTERNE. — La *face interne* présente une forme grossièrement rectangulaire; allongée d'avant en arrière, elle est moins élevée à sa partie antérieure qu'à sa partie postérieure; elle regarde en dedans et en haut, de telle sorte qu'elle est à la fois supérieure et interne. Elle peut être schématiquement divisée d'arrière en avant en *trois parties* ou *champs* qui sont : un *champ postérieur,* un *champ moyen* et un *champ antérieur*; les deux premiers sont articulaires et sont séparés par une crête mousse saillante qui s'étend de la face dorsale à la face plantaire de l'os; les deux surfaces articulaires sont inclinées en sens inverse par rapport à cette crête.

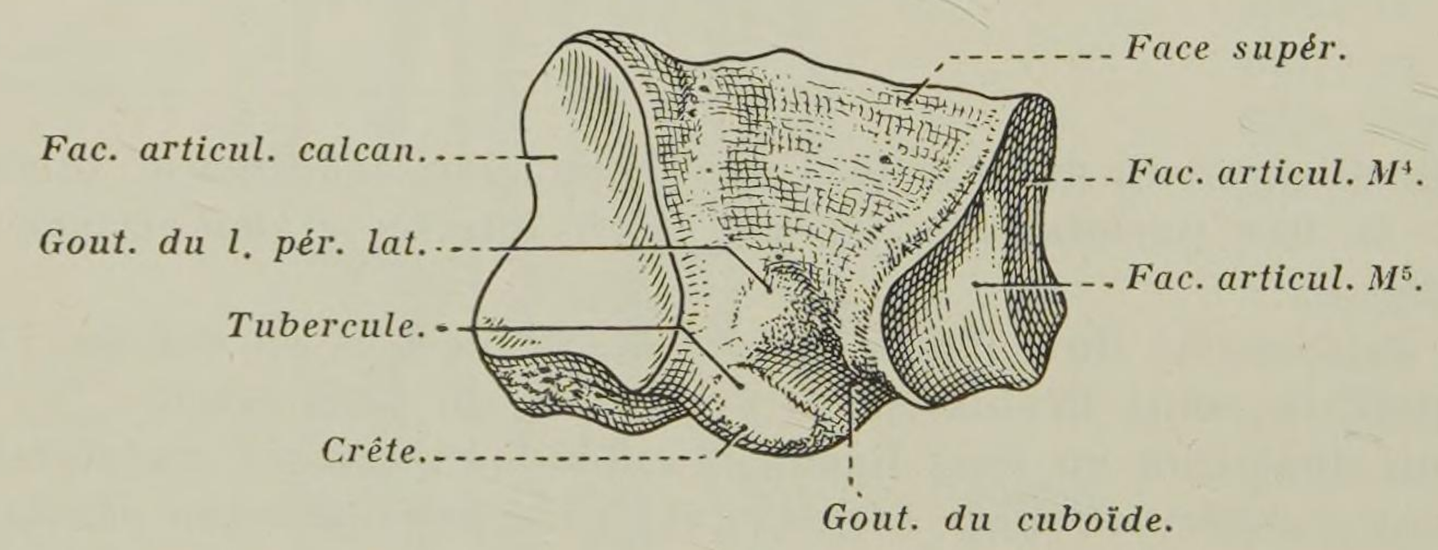

FIG. 453. *Cuboïde; côté droit, vue externe.*

a) Le **champ postérieur** ou **scaphoïdien** est convexe à sa partie inférieure, et concave à sa partie supérieure; il regarde en arrière, en haut et en dedans; il possède une facette articulaire inconstante, d'étendue très variable qui affecte le plus souvent la forme d'un demi-croissant dont la corne est tournée en haut et en avant; elle s'articule avec le scaphoïde.

Au-dessous de la facette articulaire scaphoïdienne, la face interne du cuboïde se continue avec la face plantaire de l'os et présente à ce niveau des rugosités pour l'insertion du ligament interosseux scapho-cuboïdien.

b) Le **champ moyen** ou **cunéen,** d'étendue plus grande que le précédent, présente l'aspect d'une facette articulaire irrégulièrement quadrilatère, plane ou faiblement concave; elle s'articule avec le troisième cunéiforme.

c) Le **champ antérieur** ou **interosseux**, de forme trapézoïdale, légèrement excavé, est très irrégulier; il donne insertion au ligament interosseux cunéo-cuboïdien.

FACE EXTERNE. — La *face externe* est la plus petite de toutes les faces de l'os; elle répond au bord externe du pied; très irrégulière, hérissée de petites saillies mamelonnées, elle présente une échancrure oblique en bas et en avant dans laquelle s'engage le tendon du long péronier latéral au point où il se réfléchit contre cet os : c'est la *gouttière du long péronier latéral,* qui se continue sur la face plantaire de l'os (voy. : fig. 453).

En arrière et au-dessous de cette gouttière, cette face présente une saillie arrondie, le *tubercule du cuboïde,* qui correspond à la partie la plus externe de la crête cuboïdienne; rappelons enfin que le versant antérieur de cette crête porte la facette sésamoïdienne de l'os (voy. : fig. 453).

CONNEXIONS. — Le cuboïde s'articule avec cinq os, à savoir: *en arrière,* le calcanéum; *en dedans,* le scaphoïde et le troisième cunéiforme; *en avant,* les quatrième et cinquième métatarsiens.

INSERTIONS MUSCULAIRES. — Le cuboïde donne insertion à cinq muscles, qui sont: le jambier postérieur (expansion tendineuse), le court fléchisseur du gros orteil, l'abducteur oblique du gros orteil, le court fléchisseur du petit orteil et l'opposant du cinquième orteil.

CUNÉIFORMES

Les cunéiformes, au nombre de *trois,* sont des os en forme de *coin* (d'où leur nom) interposés entre le scaphoïde, le cuboïde et les trois premiers métatarsiens; ils s'articulent entre eux ainsi qu'avec les cinq os précités.

On les distingue de dedans en dehors en *premier, deuxième* et *troisième cunéiforme*; de forme prismatique triangulaire, leur volume et leur disposition sont différents; le premier est le plus volumineux de tous; son arête est située à la face dorsale, tandis que les deux autres ont leur arête dirigée vers la face plantaire; enfin le deuxième cunéiforme est le plus petit des trois (voy. : fig. 444, 454 et 455).

Premier cunéiforme.

Le *premier* ou *grand cunéiforme (cunéiforme majeur)* est situé sur le bord interne du pied entre le scaphoïde et le premier métatarsien; il possède la forme d'un coin à base inférieure et à arête supérieure.

On lui distingue *cinq faces* qui sont, d'après leur situation : postérieure, antérieure, interne, externe et inférieure, et un *bord supérieur* ou *arête* (crête).

La **face postérieure** est articulaire; de forme triangulaire à angles arrondis ou ovalaires, à grosse extrémité inférieure, elle n'occupe que les deux tiers inférieurs de la hauteur de l'os; elle est concave dans tous les sens et s'articule avec la facette interne de la face antérieure du scaphoïde (voy. : 454).

La **face antérieure** est articulaire comme la précédente, mais beaucoup plus étendue que cette dernière; allongée verticalement, elle présente un aspect réniforme à hile externe et à grosse extrémité inférieure; convexe dans tous les sens, elle s'articule avec la base du premier métatarsien,

Cette surface articulaire est parfois divisée en deux facettes secondaires par un petit sillon transversal (voy. : fig. 455 et 456).

La **face interne** ou **cutanée** est irrégulièrement quadrilatère et convexe; très irrégulière, elle est fortement rugueuse et présente à mi-hauteur une petite dépression en forme de gouttière oblique en bas et en avant, dans laquelle glisse le tendon du jambier antérieur, séparé de l'os à ce niveau par une bourse séreuse (bourse séreuse du jambier antérieur);

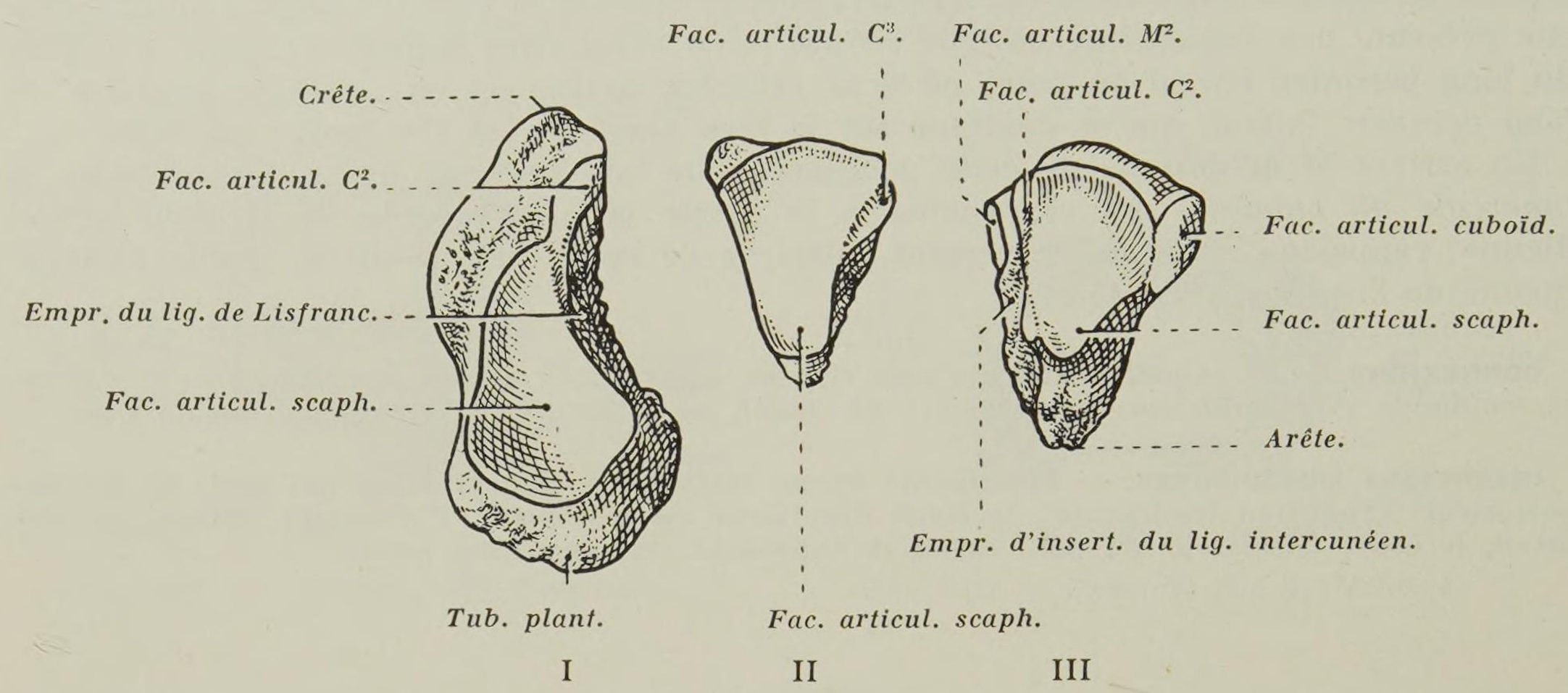

Fig. 454. — *Les trois cunéiformes; côté droit, vue postérieure.*

sur la lèvre inférieure de la gouttière se fixent les fibres les plus basses du faisceau inférieur du ligament annulaire antérieur du tarse; près de son angle antéro-inférieur cette face est marquée par une empreinte d'insertion arrondie ou triangulaire, légèrement en relief : c'est l'*empreinte d'insertion du jambier antérieur* (voy. : fig. 456 et 459).

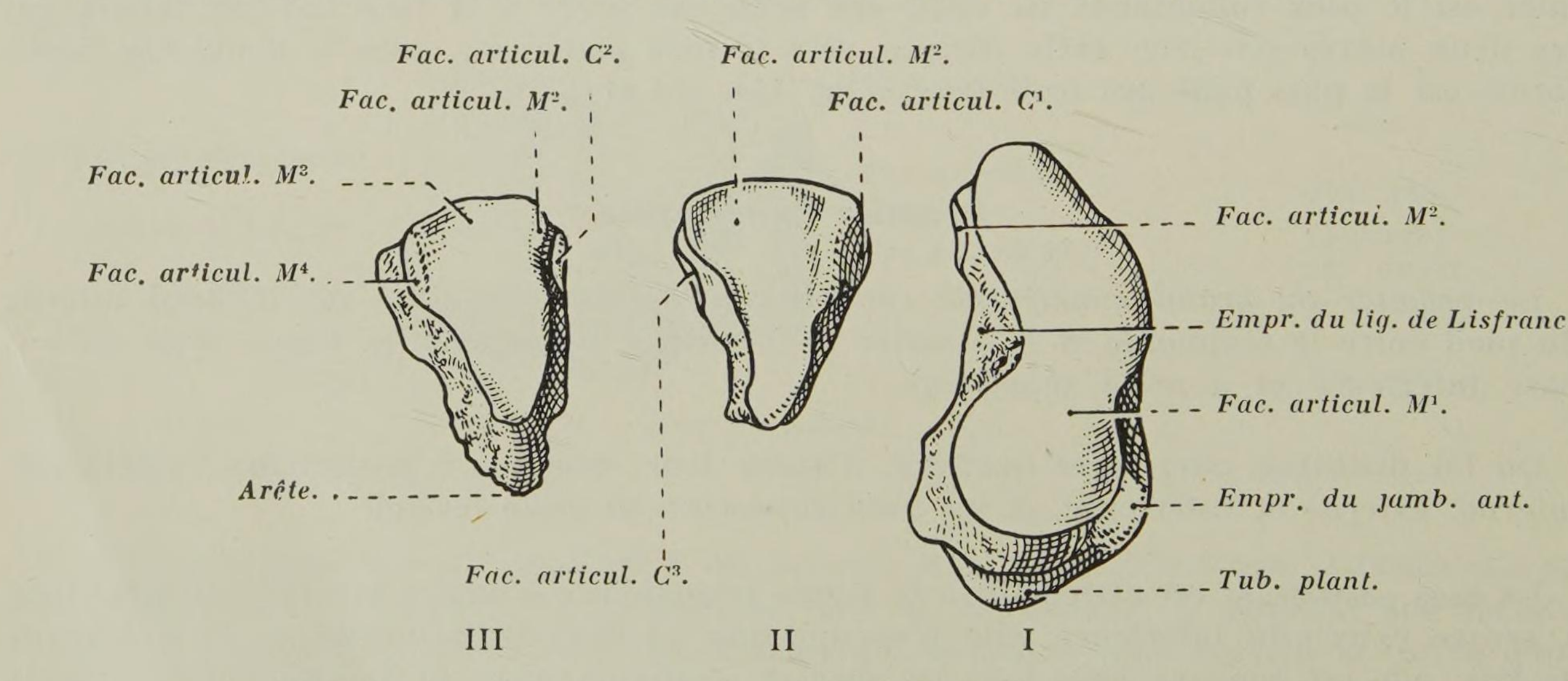

Fig. 455. — *Les trois cunéiformes; côté droit, vue antérieure.*

La **face externe** ou **axiale** est beaucoup moins oblique que la face interne et elle se rapproche beaucoup de la verticale. D'aspect excavé, elle présente : *a)* une *surface articulaire* en forme *d'équerre* limitée à la périphérie par ses bords supérieur et postérieur; les deux bandes de l'équerre s'articulent avec le deuxième cunéiforme, et la bande horizontale de l'équerre se prolonge en avant par une petite surface articulaire, quadrilatère,

pour la face interne de la base du deuxième métatarsien; exceptionnellement, cette surface articulaire atteint la face antérieure de l'os ; les facettes articulaires cunéenne et métatarsienne sont séparées entre elles par une crête mousse verticale, toujours très apparente (voy. : fig. 457); en arrière, la facette articulaire du deuxième cunéiforme est séparée de la facette articulaire scaphoïdienne par une arête mousse curviligne ;

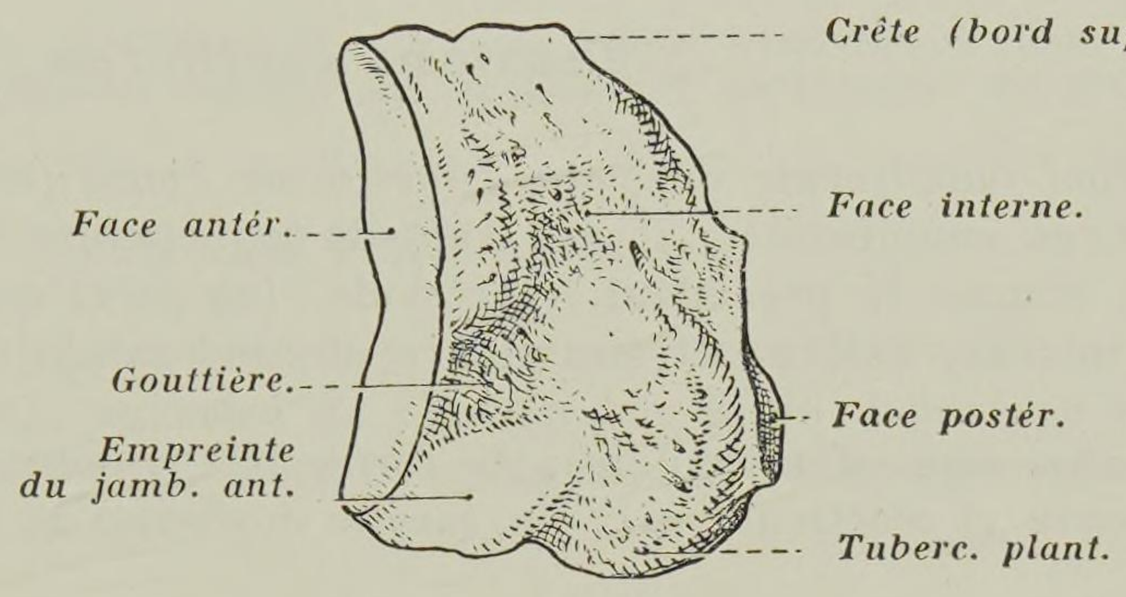

FIG. 456. *Premier cunéiforme; face interne, côté droit.*

b) et une *partie extra-articulaire,* très irrégulière, hérissée de rugosités, sur lesquelles se fixent le ligament de Lisfranc (empreinte) et le ligament intercunéen (voy. : fig. 458).

La **face inférieure** ou **plantaire,** allongée d'avant en arrière, est irrégulièrement rectangulaire; elle est fortement convexe et présente vers sa partie postérieure une saillie arrondie et lisse : c'est le *tubercule plantaire du premier cunéiforme,* sur lequel s'insèrent un des faisceaux cunéens du tendon du jambier postérieur et le ligament cunéo-

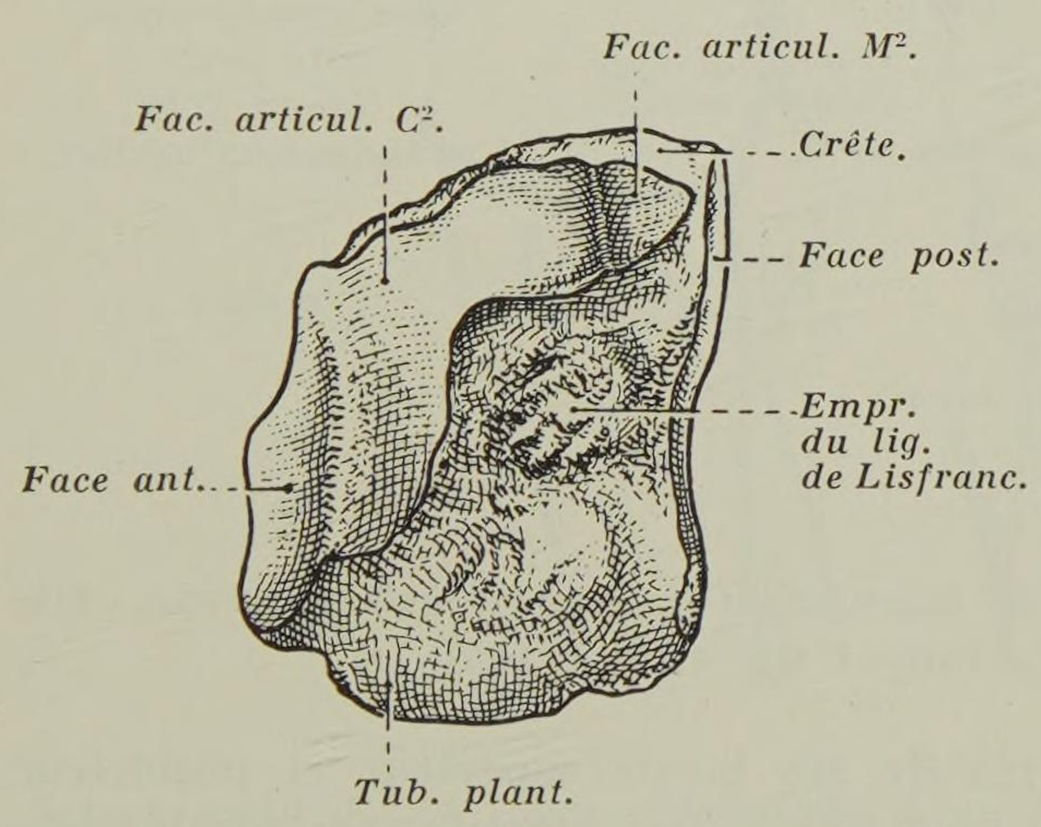

FIG. 457. — *Premier cunéiforme; côté droit, face externe.*

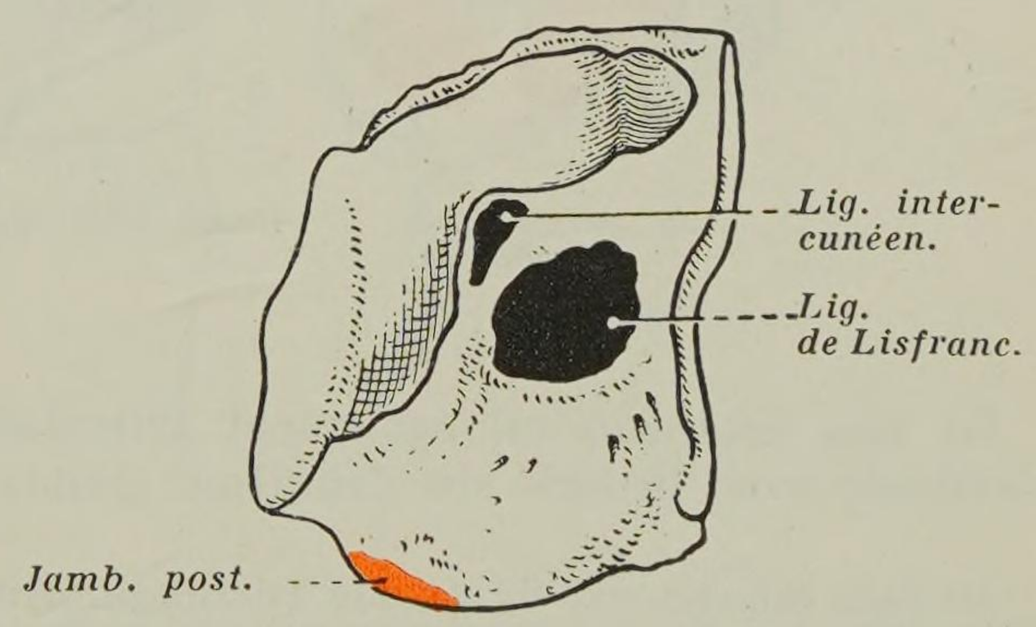

FIG. 458. — *Premier cunéiforme; côté droit, face externe. Insertions musculaires et ligamentaires.*

métatarsien transverse; sur le versant externe de ce tubercule s'attache le ligament intercunéen plantaire; enfin, en avant du tubercule, cette face présente l'insertion de l'expansion accessoire du long péronier latéral (voy. : fig. 459).

Le **bord supérieur** ou **crête** est irrégulier, arrondi et mousse; il est dirigé obliquement d'arrière en avant, de bas en haut, et un peu de dedans en dehors; dans son quart antérieur, il répond au deuxième métatarsien; dans ses trois quarts postérieurs, où il est plus étroit, il répond au deuxième cunéiforme (voy. : fig. 447).

Ce bord est parfois marqué d'une gouttière pour l'artère pédieuse.

CONNEXIONS. — Le premier cunéiforme s'articule avec quatre os : *en arrière,* l'astragale; *en avant,* le premier métatarsien; *en dehors,* le deuxième cunéiforme et le deuxième métatarsien.

INSERTIONS MUSCULAIRES. — Le premier cunéiforme donne insertion à trois muscles qui sont: le jambier antérieur, le jambier postérieur et le long péronier latéral (expansion accessoire) (voy. : fig. 459 et 499).

Deuxième cunéiforme.

Le *deuxième cunéiforme* ou *petit cunéiforme (cunéiforme mineur)* est encastré entre les deux autres cunéiformes; il est compris également entre le scaphoïde et le deuxième métatarsien; comme le précédent il présente *cinq faces* que l'on distingue en postérieure, antérieure, interne, externe et supérieure et *un bord inférieur* ou *arête.*

La **face postérieure** est articulaire; de forme triangulaire à base supérieure, elle est légèrement concave et s'articule avec la facette moyenne de la face antérieure du scaphoïde.

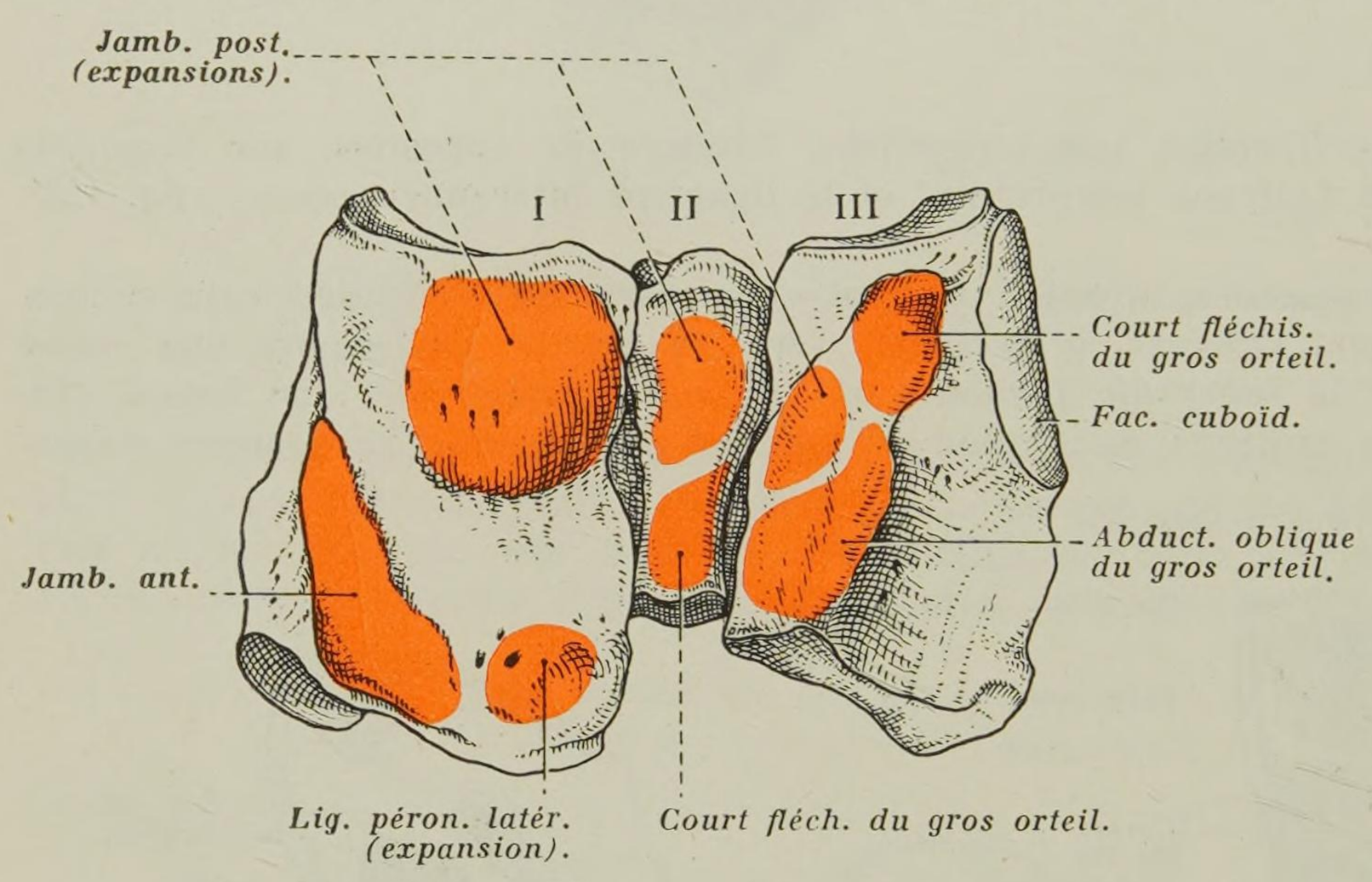

FIG. 459. *Insertions musculaires de la face inférieure des cunéiformes, côté droit* (deux fois grandeur naturelle).

La **face antérieure** est également articulaire et triangulaire; légèrement convexe, elle s'articule avec la base du deuxième métatarsien (voy. : fig. 444 et 445).

La **face interne** est de forme rectangulaire; près de ses bords supérieur et postérieur elle présente une surface articulaire en équerre pour le premier cunéiforme; sur le reste de son étendue cette face est rugueuse et donne insertion au ligament intercunéen.

La **face externe** présente la même disposition que la précédente face; sa surface articulaire, en forme d'équerre, s'articule avec le troisième cunéiforme; la partie laissée libre, fortement excavée et rugueuse, donne insertion au ligament intercunéen (voy. : fig. 564).

La **face supérieure** ou **dorsale** est rectangulaire, légèrement plus large en arrière qu'en avant; elle est rugueuse mais à peu près plane; au niveau de ses bords, elle donne insertion à des ligaments qui sont : en avant le ligament cunéo-métatarsien; en arrière le ligament scapho-cunéen dorsal moyen; et latéralement les ligaments intercunéens dorsaux (voy. : fig. 563).

Le **bord inférieur** ou **arête** est mince, presque tranchant; sur l'os en place, il est en partie masqué par les deux autres cunéiformes, par le premier surtout; il descend moins

bas que l'arête du troisième (voy. : fig. 454 et 455); cette arête donne insertion à une expansion du tendon du jambier postérieur et au court fléchisseur du gros orteil (voy. : fig. 459).

CONNEXIONS. — Le deuxième cunéiforme s'articule avec quatre os, à savoir : *en arrière,* le scaphoïde; *en avant,* le deuxième métatarsien; *en dedans,* le premier cunéiforme; *en dehors,* le troisième cunéiforme.

INSERTIONS MUSCULAIRES. — Le deuxième cunéiforme donne insertion à deux muscles qui sont : le jambier postérieur (expansion tendineuse) et le court fléchisseeur du gros orteil.

Troisième cunéiforme.

Le *troisième cunéiforme* est légèrement plus volumineux que le deuxième cunéiforme; il le déborde dans tous les sens; encastré de haut en bas et de dehors en dedans entre le cuboïde et le deuxième cunéiforme, il est compris dans le sens antéro-postérieur entre le scaphoïde et le troisième métatarsien.

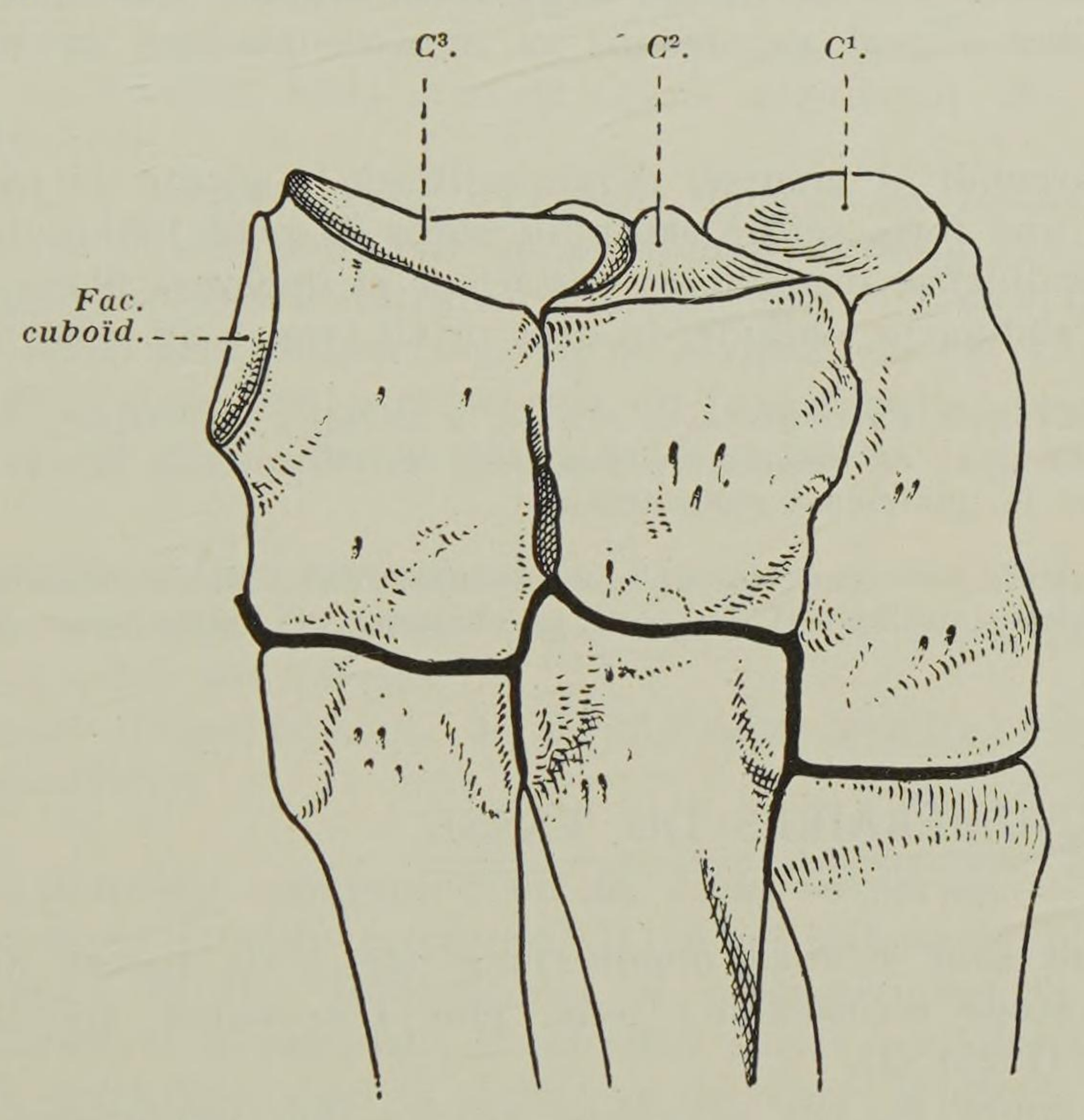

FIG. 460.
Rapports des trois cunéiformes avec les trois premiers métatarsiens. Interligne cunéo-métatarsien; côté droit, vue dorsale.

Par suite de sa forme identique à celle du deuxième cunéiforme, nous lui distinguerons *cinq faces* et *un bord inférieur.*

La **face postérieure** est articulaire, triangulaire à base supérieure, elle ne correspond qu'aux deux tiers supérieurs de l'os; à peu près plane, elle regarde en arrière et en dedans et s'articule avec la facette externe de la face antérieure du scaphoïde (voy. : fig. 446, 447 et 454).

La **face antérieure** est également articulaire, triangulaire à base supérieure, et plane; elle regarde légèrement en dehors et en bas, elle s'articule avec la base du troisième métatarsien.

La **face interne** est quadrilatère et légèrement excavée; rugueuse dans sa partie centrale, elle présente de part et d'autre *deux facettes articulaires,* l'une postérieure, l'autre antérieure : *a)* la *facette postérieure,* tantôt allongée verticalement, tantôt disposée en forme

d'équerre, répond à une facette similaire située sur le deuxième cunéiforme ; *b)* la *facette antérieure,* d'étendue plus restreinte que la précédente, est disposée sous l'aspect d'une bande étroite, parallèle au bord antérieur de cette face; elle répond à une facette analogue située à la face externe du deuxième métatarsien (voy. : fig. 460). Entre ces deux facettes articulaires, la zone rugueuse donne insertion au ligament intercunéen.

La **face externe,** de forme quadrilatère, présente une facette articulaire, ovalaire, plane ou légèrement convexe, qui regarde en bas en arrière et en dehors; elle occupe le tiers postérieur de cette face : c'est la *facette cuboïdienne,* qui s'articule avec la face interne du cuboïde (voy. : fig. 454 et 460); dans le reste de son étendue, elle est excavée et rugueuse et donne insertion aux ligaments interosseux cunéo-cuboïdien et cunéo-métatarsien (troisième); parfois cette face présente un liséré articulaire près de son bord antérieur pour la base du quatrième métatarsien.

La **face supérieure** ou **dorsale** est quadrangulaire, plane ou légèrement convexe, irrégulière, rugueuse au voisinage de ses bords; elle donne insertion à des ligaments qui sont : en avant les ligaments cunéo-métatarsiens, en arrière le ligament scapho-cunéen, et latéralement les ligaments intercunéen dorsal en dedans et cunéo-cuboïdien en dehors (voy. : fig. 563).

Le **bord inférieur** ou **arête** est arrondi et mousse; il fait saillie à la plante du pied; à sa partie postérieure, il présente une forte saillie arrondie, sorte de petit tubercule, sur lequel se fixent une expansion tendineuse du jambier postérieur et quelques fibres charnues du court fléchisseur et de l'abducteur oblique du gros orteil (voy. : fig. 459).

CONNEXIONS. — Le troisième cunéiforme s'articule avec six os, à savoir : *en arrière,* le scaphoïde; *en avant,* le troisième métatarsien; *en dedans,* le deuxième cunéiforme et le deuxième métatarsien; *en dehors,* le cuboïde et le quatrième métatarsien.

INSERTIONS MUSCULAIRES. — Le troisième cunéiforme donne insertion à trois muscles qui sont : le jambier postérieur (expansion tendineuse), le court fléchisseur et l'abducteur oblique du gros orteil (voy. : fig. 459 et 499).

OS SURNUMÉRAIRES DU TARSE

Les os surnuméraires du tarse sont connus depuis longtemps : ils furent décrits autrefois par Pfitzner dans une étude d'ensemble ; puis, plus récemment, par Loyer (1920) et par Mouchet et Moutier (1925) (1).

La radiographie a donné au cours de ces dernières années une importance plus grande à leur existence, tant du point de vue clinique que du point de vue anatomique; leur connaissance évite de les interpréter comme des fractures parcellaires au cours de la lecture des clichés radiographiques, elle offre donc un intérêt médico-légal certain ; enfin, comme ils s'articulent avec les os de voisinage, leurs articulations peuvent être le siège de poussées inflammatoires chez les adolescents ou de réactions douloureuses au cours des traumatismes.

---

(1) Ouvrages et articles à consulter : Froelich : Des osselets surnuméraires du tarse. *Revue médicale de l'Est,* 1909.
Ehringer : Des os surnuméraires du pied. *Thèse de Nancy,* 1909.
Lapointe : Les osselets surnuméraires du tarse. *Archives de Chirurgie,* 1911.
Froelich : Des osselets surnuméraires du tarse. *Revue d'Orthopédie,* novembre 1913.
Loyer : Les os surnuméraires du pied. *Thèse de Paris,* 1920.
Mouchet et Moutier : Osselets surnuméraires du tarse. *Presse médicale,* 1925, n° 23, p. 369.
Dyre Trolle : Accessory bones of the human foot (traduit du danois par Elisabeth Aagensen). 1 vol, 1948 (Einar Munksgaard, édit., Copenhague).

Les os surnuméraires du tarse représentent des reliquats ataviques qui ne possèdent plus chez l'homme aucune fonction bien définie dans la mécanique du pied, cependant certains d'entre eux persistent à l'état normal chez quelques espèces animales.

CARACTÈRES COMMUNS. — Les os surnuméraires du tarse offrent des caractères communs qui ont été énoncés par Thilenius et par Pfitzner; ils sont au nombre de *sept* :

1° Ils sont *inconstants,* mais lorsqu'ils existent leur situation est à peu près fixe.

2° Ils sont presque toujours *bilatéraux* et *asymétriques.*

3° Ils présentent constamment une ou plusieurs facettes encroûtées de cartilage hyalin, par l'intermédiaire desquelles ils s'articulent avec l'os ou les os voisins *(os de support)* constituant ainsi une *véritable articulation* (exemple : *Articulation astragalo-trigonale*) (voyez plus loin).

4° Plus ils s'éloignent de leur support, plus ils deviennent minuscules et rudimentaires; inversement, plus ils sont rapprochés de celui-ci et intimement solidaires de celui-ci, plus ils sont développés.

5° Enfin ils ne représentent pas une émanation de l'os de support; l'os ou son apophyse avec lesquels ils sont en connexion non seulement ne subissent aucune diminution de volume, mais souvent même acquièrent des dimensions plus grandes que normalement.

6° On les trouve à l'*état d'ébauche* dans la vie fœtale.

7° Ils se développent par *un point d'ossification spécial complémentaire* et peuvent : soit rester isolés des autres os du tarse, soit leur être fusionnés (exemples : *os trigone, os de Vésale*); en conséquence, ils ne ressemblent en rien aux os sésamoïdes inclus dans les tendons (*sesamum peronæorum* du long péronier latéral) ou dans les appareils glénoïdiens, qui normalement ne se soudent jamais aux os qui leur servent de support.

DESCRIPTION ET SITUATION. — Les os surnuméraires du tarse sont nombreux, mais certains sont plus fréquents que d'autres, à tel point que quelques-uns doivent être considérés comme des raretés.

Les plus fréquents sont : le *scaphoïde accessoire,* l'*os trigone,* l'*os de Vésale* et l'*os intermétatarsien.*

1° ***Scaphoïde accessoire*** *ou* ***os tibial externe.*** — Le *scaphoïde accessoire* ou *os tibial externe (tibiale externum)* (1) a été découvert par Bauhin en 1605; il est, avec l'os trigone, le plus fréquent des os surnuméraires du tarse. De forme semi-ovoïde ou irrégulièrement pyramidale, il est situé sur le bord interne du pied au niveau du tubercule du scaphoïde, dont il semble se détacher; il affecte la grosseur d'un pois; mais lorsqu'il est bilatéral, il présente rarement le même volume à droite et à gauche (voy. : fig. 461); lorsqu'il existe, le jambier postérieur lui envoie constamment une expansion tendineuse.

L'os tibial externe entre en connexion avec le scaphoïde, tantôt par l'intermédiaire d'une articulation vraie, tantôt par de courts tractus fibreux qui le rattachent à son tubercule.

2° ***Os trigone*** *ou* ***talus surnuméraire.*** — L'*os trigone* ou *talus surnuméraire* (*astragale accessoire* ou *talus accessorius*) a été découvert par Rosenmüller en 1804. De forme prismatique triangulaire ou tétraédrique (Froelich l'a comparé à la tête d'un clou de fer à cheval), parfois arrondi, il est situé à la face postérieure de l'astragale, en arrière du tubercule postéro-externe de cet os et en dehors de la gouttière du fléchisseur propre

(1) Article à consulter : Mouchet : L'*os tibiale externum. Revue de Chirurgie,* décembre 1913.

du gros orteil. Il apparaît entre onze et douze ans et peut rester par la suite isolé ou se fusionner (1) avec l'astragale, constituant alors une apophyse postérieure plus ou moins proéminente : le *processus posterior* ou *trigonal de l'astragale.* Sur les radiographies du pied de profil, il s'observe avec une netteté remarquable, à tel point qu'on peut le confondre avec un arrachement osseux de la face postérieure de l'astragale *(fracture de Shepherd)* (voy. : fig. 462, 463 et 464).

Cet os présente une facette antérieure, articulaire, triangulaire ou ovalaire, aplatie, correspondant à la base de l'os; son diamètre atteint 10 à 12 millimètres chez l'adulte; elle s'articule avec une facette analogue située à la face postérieure de la poulie astragalienne en dehors de la gouttière du fléchisseur propre du gros orteil *(articulation*

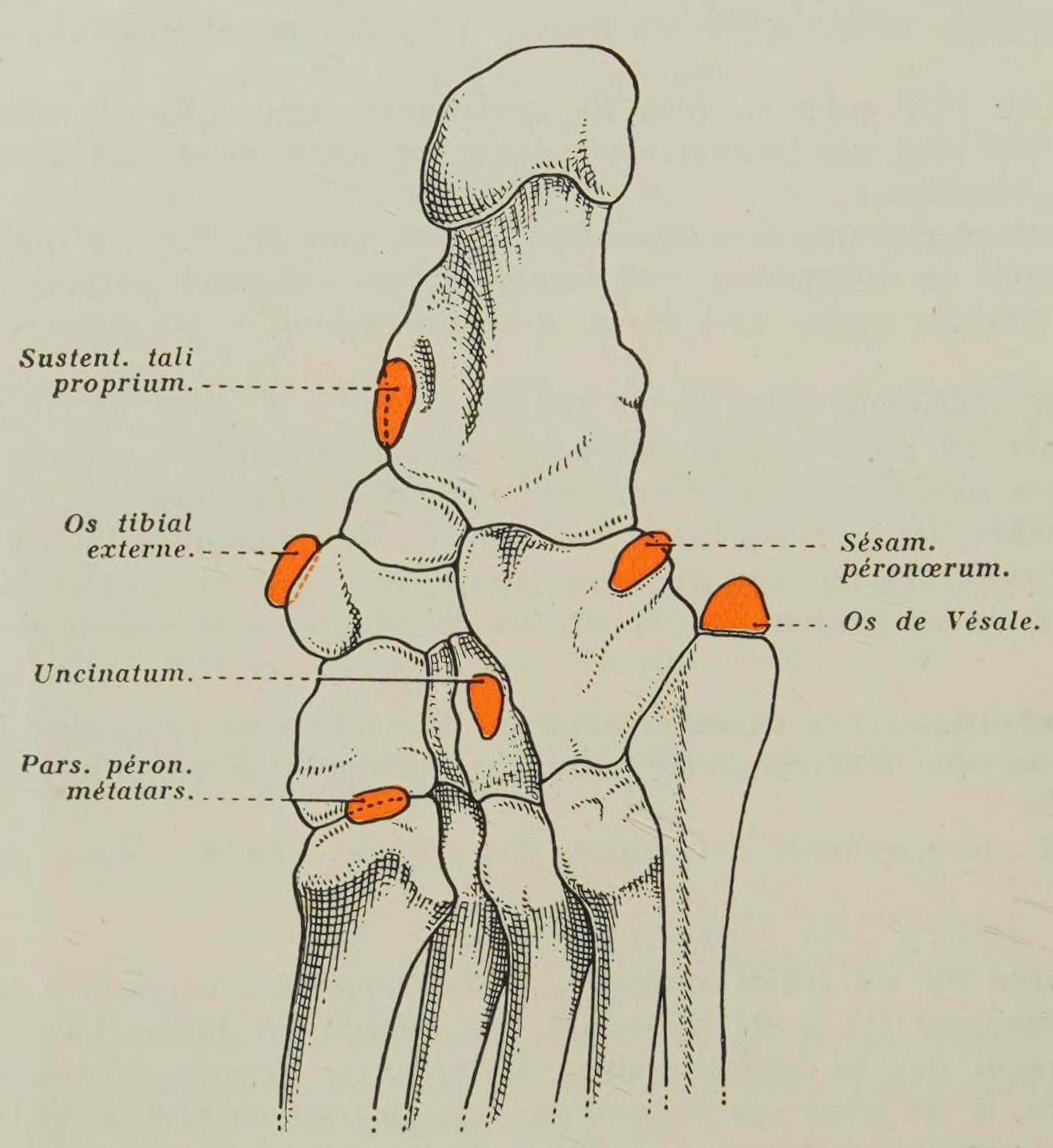

FIG. 461.
Os surnuméraires du tarse; côté droit, vue inférieure (schématique).

astragalo-trigonale). Les bords de cette surface sont rattachés à l'astragale par une capsule ou par des tractus fibreux. Le sommet est dirigé en arrière et en bas, et sur l'os en place il surplombe la face supérieure du calcanéum immédiatement en arrière de la facette thalamique.

La face supérieure et le sommet de l'os donnent insertion à un ligament qui se fixe d'autre part à la face dorsale du calcanéum : c'est le *ligament calcanéo-trigonal* qui remplace dans ce cas le ligament astragalo-calcanéen postérieur.

*3° **Os de Vésale** ou **os vésalien.*** — *L'os de Vésale* ou *os vésalien (os vesalianum)* est un petit osselet arrondi, terminé en pointe mousse à sa partie postérieure, situé en arrière de l'apophyse styloïde du cinquième métatarsien. Le plus souvent isolé, cet osselet

(1) Tout os surnuméraire a tendance à se souder à un os voisin.

est indépendant de l'apophyse styloïde et du tendon du court péronier latéral ; néanmoins il peut dans certains cas se souder partiellement à cette apophyse et la prolonger en arrière (voy. : fig. 461 à 464).

4° **Os intermétatarsien.** — L'*os intermétatarsien* a été découvert par Grüber en 1856; c'est un petit osselet dorsal, disposé en forme de coin à base supérieure et à arête inférieure, encastré entre les bases des deux premiers métatarsiens et le premier cunéiforme avec lesquels il s'articule (voy. : fig. 462 et 463).

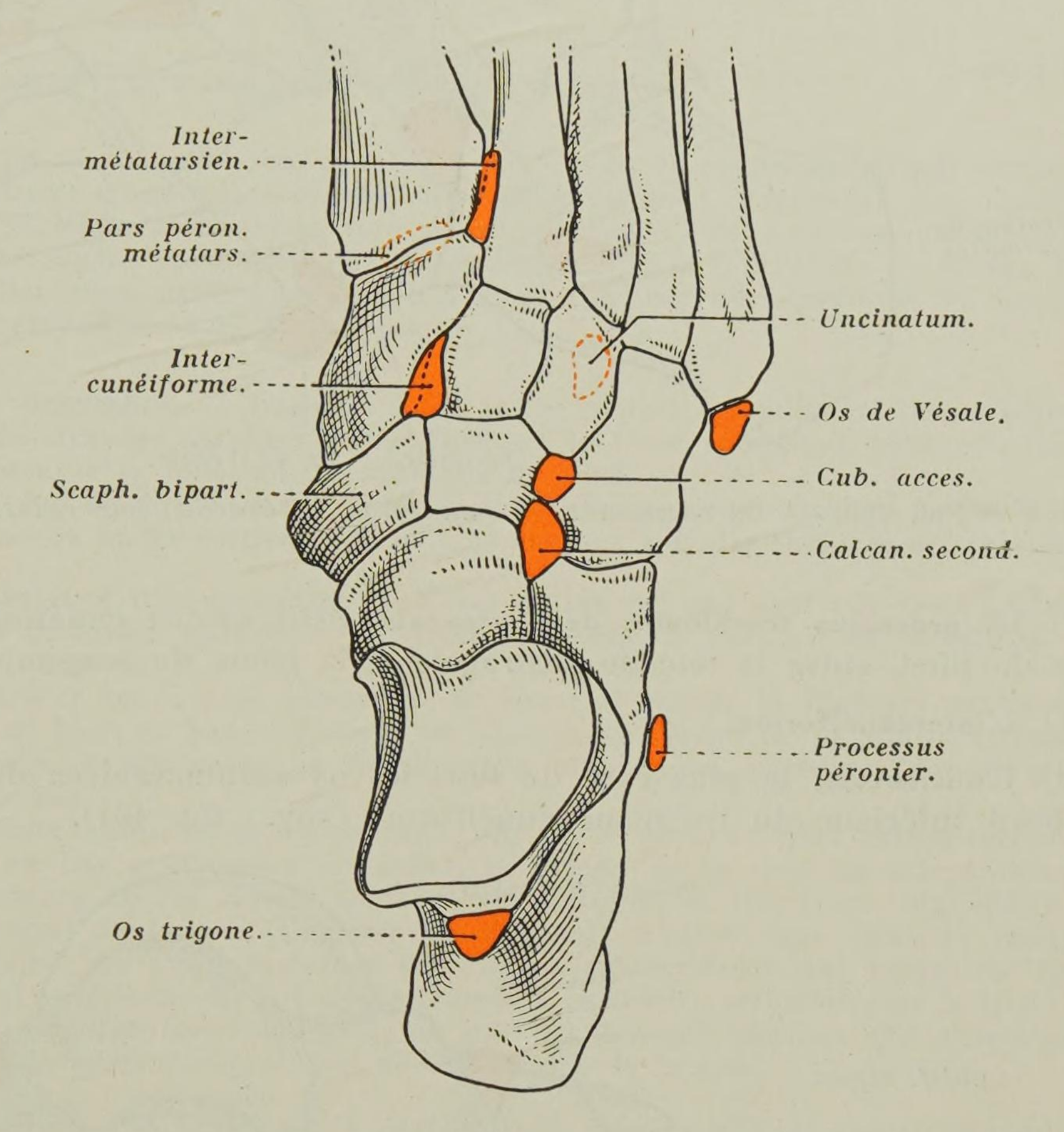

FIG. 462.
Os surnuméraires du tarse; côté droit, vue supérieure (les osselets indiqués *en pointillé rouge* ne sont visibles qu'à la face plantaire) (schématique).

Nous citerons pour mémoire des os surnuméraires plus rares ou exceptionnels tels que :

a) Le **cuboïde accessoire,** petit osselet aplati intercalé entre le cuboïde et le scaphoïde (voy. : fig. 462).

b) L'**os péronier** décrit en premier lieu par Vésale en 1553; de forme allongée, il est généralement disposé parallèlement au bord externe du pied et très près du cuboïde; en arrière il dépasse parfois l'interligne calcanéo-cuboïdien; en avant il atteint l'échancrure stylo-cuboïdienne (voy. : fig. 463). Il ne faut pas le confondre avec l'os sésamoïde du tendon du long péronier latéral ou *sesamum peronæorum.*

c) Le **processus péronier du calcanéum,** dû à l'indépendance du tubercule externe de cet os (voy. : fig. 462 et 463).

d) Le **sustentaculum tali proprium** ou **os sous-tibial de Pfitzner,** dû à l'indépendance de la petite apophyse du calcanéum ou plûtôt d'une partie de cette apophyse (voy. : fig. 461 et 464).

e) Le **calcanéum secondaire** ou **surnuméraire de Froelich** a été découvert par Stieda en 1869; il est situé à la jonction de la grande apophyse du calcanéum, du scaphoïde et du cuboïde avec lesquels il s'articule (voy. fig. 462).

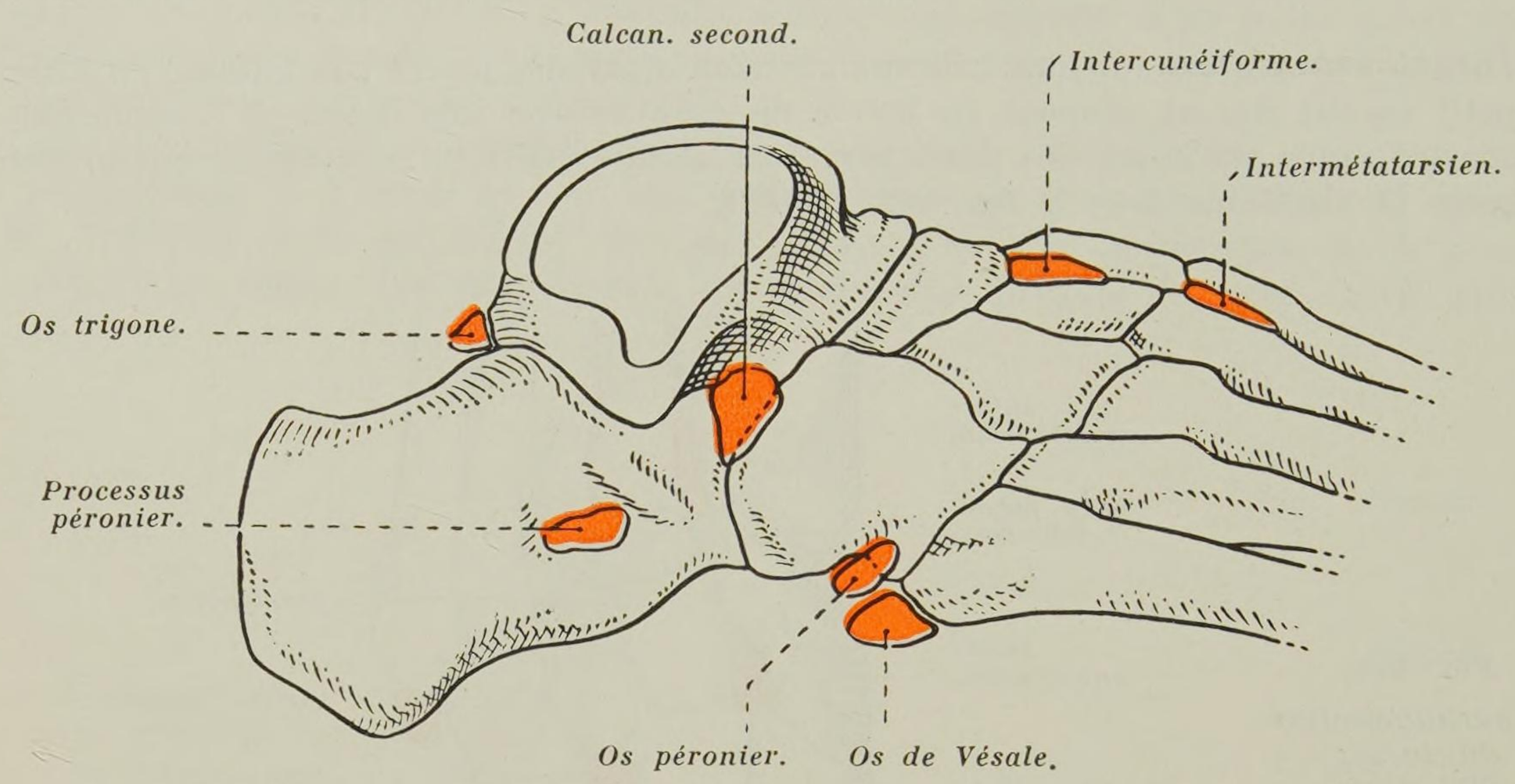

FIG. 463. — *Os surnuméraires du tarse; côté droit, vue externe* (schématique).

f) Le **processus trochléaire de l'astragale,** petit osselet cunéiforme situé à la face dorsale du pied, entre la tête de l'astragale et la glène du scaphoïde (voy. : fig. 464).

g) L'**intercunéiforme.**

h) L'**uncinatum,** le plus rare de tous les os surnuméraires du tarse, est situé contre le bord inférieur du troisième cunéiforme (voy. : fig. 461).

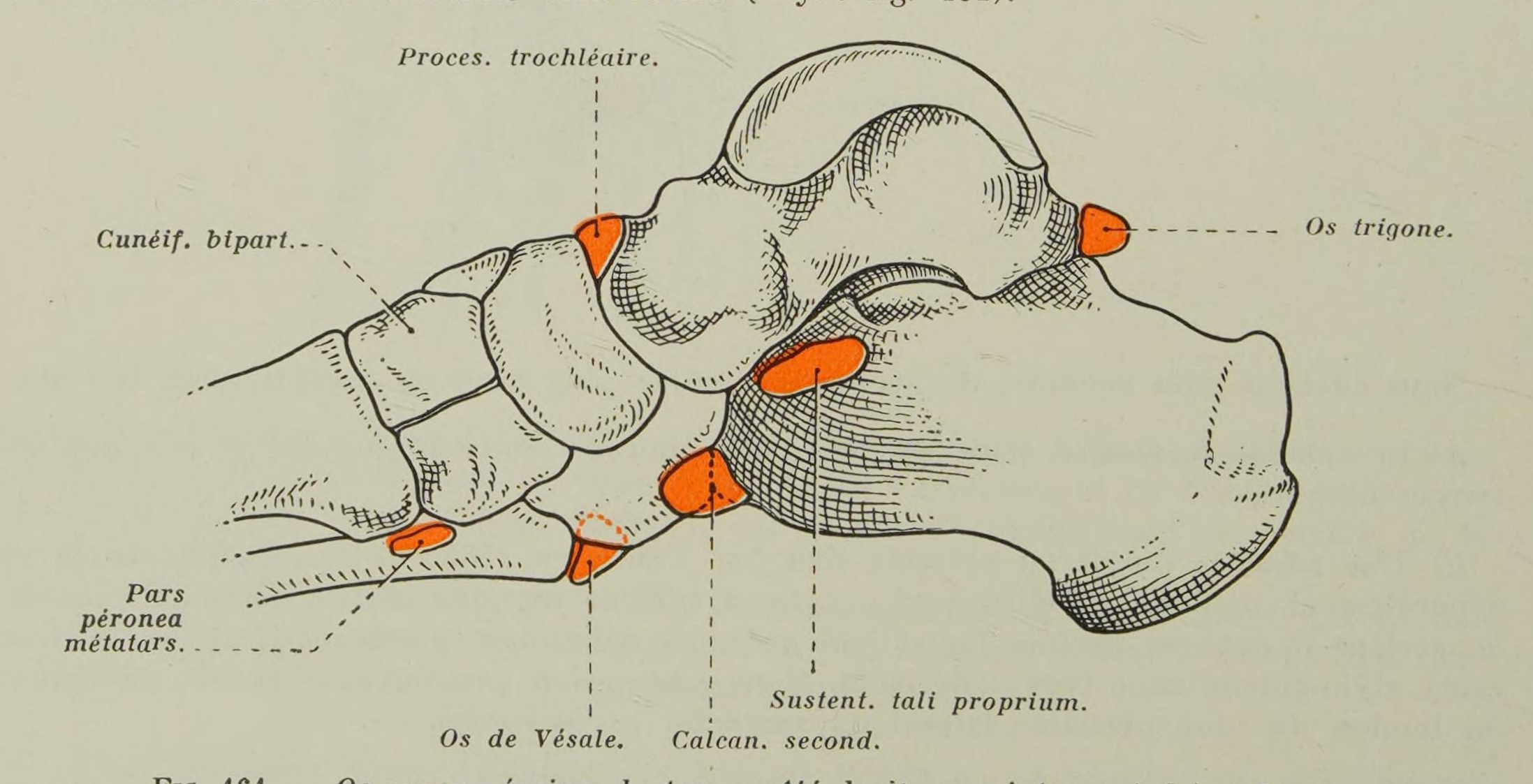

FIG. 464. — *Os surnuméraires du tarse; côté droit, vue interne* (schématique).

i) Et la **pars peronea metatarsalis,** petit osselet à grand axe transversal, situé à la face plantaire au niveau de l'interligne cunéo-premier métatarsien (voy. : fig. 461 et 464); le tendon du long péronier latéral lui envoie un petit faisceau.

OS BIPARTITES. — Il faut rattacher aux os surnuméraires du tarse les *os bipartites*; ceux-ci sont assez rares et ne s'observent que pour le scaphoïde, le cuboïde et le premier cunéiforme, chacun de ces os se développant par l'intermédiaire de deux points d'ossification sans soudure ultérieure.

Le *scaphoïde bipartitum*, quoique rare, est le plus fréquent des os bipartites du tarse, il est représenté par une division suivant un plan vertical du scaphoïde (voy. : fig. 462); par contre le *cunéiforme bipartitum* est représenté par une division de l'os (premier cunéiforme) suivant un plan transversal (voy. : fig. 464).

***

ARCHITECTURE DES OS DU TARSE

Comme tous les os courts les os du tarse sont (analogie avec les os du carpe) constitués par une masse de tissu spongieux entourée d'une mince enveloppe de tissu compact *(corticale)*, plus épaisse cependant au niveau des facettes articulaires que partout ailleurs; la *corticale* atteint son maximum d'épaisseur sur l'astragale au niveau du *sulcus tali* et sur le calcanéum au niveau du *sinus tarsi*, des surfaces articulaires astragaliennes (4 à 5 millimètres au niveau de la facette thalamique) et de la partie moyenne de la face plantaire.

DISPOSITION DES TRAVÉES OSSEUSES. — Dans les os du tarse, et plus spécialement dans l'astragale et dans le calcanéum, les travées osseuses qui composent le tissu spongieux sont orientées de telle façon qu'elles s'adaptent à la fonction du squelette du pied.

La disposition des travées des os du tarse est bien apparente sur une radiographie de profil du pied; elles partent, soit des zones où la corticale est la plus épaisse, soit des surfaces articulaires.

1° **Au niveau de l'astragale** on distingue *quatre systèmes* de travées qui sont : le système trochléen postérieur, le système trochléen antérieur, le système du double éventail de la tête et le faisceau astragalien du sustentaculum.

Le *système trochléen postérieur* est le plus important de tous; il occupe la majeure partie du corps de l'astragale; oblique de haut en bas et d'avant en arrière, il s'étend de la poulie astragalienne vers la facette articulaire du thalamus; il est d'autant plus dense, partant d'autant plus compact qu'on l'envisage plus bas.

Le *système trochléen antérieur* occupe la partie moyenne du col et les deux tiers antéro-internes de la tête; oblique de haut en bas et d'arrière en avant, il s'étend de la trochlée astragalienne et de la lame compacte supérieure du col vers la surface articulaire de la tête (voy. : fig. 465).

Le *système du double éventail de la tête* (Guerrier et Marchal) n'existe que dans la moitié externe de la tête; il est formé par deux systèmes de travées entrecroisées qui s'étendent des lames compactes supérieure et inférieure du col de l'astragale à la facette articulaire de la tête.

Le *faisceau astragalien du sustentaculum* est représenté par des travées osseuses qui s'étendent de la facette articulaire pour le *sustentaculum tali* vers le centre de la tête.

2° **Au niveau du calcanéum** on distingue *quatre systèmes* de travées qui circonscrivent entre eux une zone faible de tissu spongieux à grands alvéoles. Ces quatre systèmes, divergents deux à deux à partir de leur point de départ sont : un système thalamique, un système apophysaire antérieur, un système plantaire postérieur et un système plantaire antérieur (1).

Le *système thalamique*, le plus important de tous, naît de la *lame compacte thalamique* située au niveau de la facette articulaire astragalienne postérieure; il se dirige obliquement en bas et en arrière, tout en s'élargissant, vers la face postérieure du calcanéum et la moitié postérieure de la face inférieure; les travées les plus supérieures se dirigent horizontalement d'avant en arrière, tandis que les travées les plus antérieures sont disposées presque verticalement; ces travées sont courbes à concavité antérieure, dessinant une série de demi-ogives dont le sommet répond à la partie la plus antérieure de la facette thalamique (voy. : fig. 465).

Le *système apophysaire antérieur* se détache du sinus du tarse *(système sinusien)* au niveau d'une lame compacte, la *lame infra-sinusienne*; disposées en éventail, ses travées se dirigent obliquement en bas et en avant vers la facette cuboïdienne.

Les *deux systèmes plantaires*, moins importants que les précédents, sont curvilignes à concavité supérieure; tous les deux se détachent de la *lame compacte plantaire*; ils se terminent, le *postérieur*, de beaucoup le plus important des deux, à la face postérieure du calcanéum et à la moitié

---

(1) Article à consulter : Courty : Etude sur l'architecture du calcanéum. *Revue d'Orthopédie*, 1945.

postérieure de sa face supérieure; et l'*antérieur*, court et presque horizontal, dans la grande apophyse où il s'appuie sur la moitié ou les deux tiers inférieurs de la facette cuboïdienne.

Ces quatre systèmes s'entrecroisent deux à deux, d'une part dans le corps du calcanéum, et d'autre part dans la grande apophyse; ils laissent entre eux une *zone faible*, avec formation précoce de larges aréoles, que l'on peut considérer comme une pseudo-cavité médullaire de l'os qui correspond à la zone de moindre résistance du calcanéum; c'est en effet à ce niveau que se produisent la pénétration des fragments et les enfoncements du thalamus dans les fractures sous-thalamiques.

Le calcanéum présente en outre un cinquième système trabéculaire très réduit, appelé *système achilléen*; il est situé à la partie la plus postérieure de l'os, oblique en bas et en avant, il semble continuer la direction des fibres du tendon d'Achille et correspond à la moitié inférieure de la partie de l'os développée aux dépens du point complémentaire; il s'appuie sur la lame compacte très mince dite *lame compacte talonnière* (voy. : fig. 465).

Si l'on jette un coup d'œil sur le squelette articulé du pied reposant sur le sol, on constate que dans son ensemble, il forme une voûte fortement concave en bas et qu'il repose par *trois points d'appui* ou *piliers* : *a)* le *point d'appui* ou *pilier postérieur* est représenté par les tubérosités postérieures de la face inférieure du calcanéum, et plus spécialement par la tubérosité postéro-interne; *b)* le *point d'appui* ou *pilier antérieur* est représenté par les têtes des deux premiers métatarsiens; *c)* et le *point d'appui* ou *pilier externe* est formé par le cinquième métatarsien.

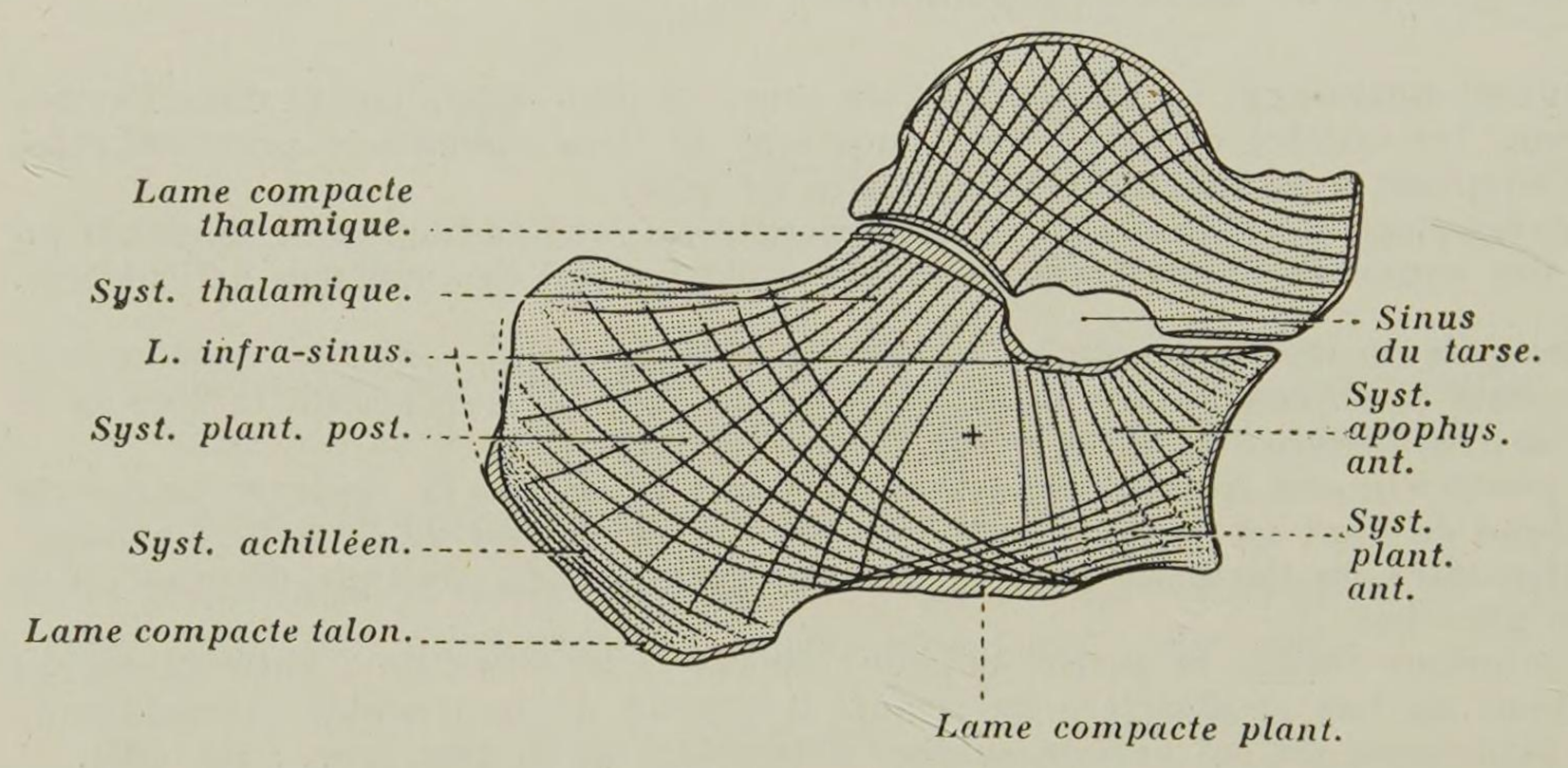

Fig. 465.
Architecture de l'astragale et du calcanéum vue sur une coupe sagittale des deux os (demi-schématique); *le tendon d'Achille est figuré* en pointillé. La croix (+) indique la zone faible du calcanéum.

La *clé de la voûte* est représentée par le cuboïde et les deux derniers cunéiformes; or on remarquera que les os du pied sont disposés comme un éventail dont les branches étalées en avant se superposent en arrière et dans cet éventail on peut distinguer au niveau des *bords* du pied *deux systèmes arqués latéraux* : *a)* l'*arc interne*, ou *arc de sustentation (arc d'appui)*, comprend le calcanéum (tubérosité postéro-interne), l'astragale, le scaphoïde, les trois cunéiformes et les trois premiers métatarsiens; *b)* l'*arc externe*, notablement surbaissé par rapport au précédent, comprend le calcanéum (grande apophyse), le cuboïde et les deux derniers métatarsiens; ces deux arcs présentent un point d'appui commun au niveau du talon, c'est-à-dire le calcanéum (1).

Le *poids du corps* repose par l'intermédiaire du pilon tibial sur la poulie astragalienne et la répartition des pressions sur le pied se transmet suivant la direction des travées osseuses que l'on peut diviser à partir de l'astragale en deux systèmes : l'un *antérieur, tibio-métatarsien*, l'autre *postérieur, tibio-talonnier*; l'entrecroisement des deux systèmes s'effectue dans le corps de l'astragale et forme un *système ogival inversé*.

La *répartition des pressions* transmises par le pilon tibial s'effectue par l'intermédiaire des deux systèmes de travées osseuses de l'astragale; les lignes de force suivent ces travées et agissent ainsi sur l'ensemble de la voûte plantaire par l'intermédiaire de ses points d'appui; cette disposition conditionne l'équilibre antéro-postérieur de la voûte plantaire.

---

(1) Ouvrages et articles à consulter : Casse : Voûte plantaire. *Thèse de Lyon*, 1900.
Russel : The human foot. *The American Journal of Anatomy*, 15 janvier 1941.
Marchal et Schemmel : *Architecture de la voûte plantaire. Essai de construction stratigraphique et déductions physiologiques.* Montpellier, 1944.
Marchal : La voûte plantaire. *Travaux du Laboratoire d'Anatomie de la Faculté de Médecine de Montpellier*, 1945, p. 77.
D. Morton : *The human foot.* Columbia University Press, New-York, 1948.

Le *centre des pressions* sur la poulie astragalienne correspond au centre de la facette articulaire du pilon tibial; ce centre se projette sur l'astragale, en arrière de l'axe de rotation du pied et en dehors de l'axe longitudinal du pied (Destot); il est donc déjeté en dehors et repose sur le versant externe de la poulie astragalienne; cette disposition a pour but de maintenir l'équilibre transversal de l'astragale en porte à faux sur le calcanéum et de faire tomber les lignes de force sur l'axe principal du calcanéum, la pression s'effectuant sur cet os principalement par le thalamus et accessoirement par le *sustentaculum tali*; c'est là la condition indispensable au maintien de l'équilibre transversal de la voûte plantaire (Tanton).

En résumé, c'est donc à l'*astragale* que revient le rôle de la répartition des pressions; l'astragale, c'est le *joint,* la *bille* qui transmet le poids du corps (Destot) et le répartit à la voûte plantaire, l'équilibre plantaire est pour ainsi dire fonction de l'appui normal de la jambe sur le pied, et toute altération ou déformation des parties constituantes des articulations tibio-tarsienne et sous-astragaliennes modifierait notablement cet équilibre.

OSSIFICATION ET DÉVELOPPEMENT DES OS DU TARSE

Chaque os du tarse se développe par un seul point d'ossification, à l'exception du calcanéum qui en présente deux, et parfois aussi, mais exceptionnellement, du scaphoïde *(scaphoïde bipartitum).*

Des deux *points d'ossification du calcanéum* : *a)* l'un est *primitif* et apparaît vers la partie centrale de l'os entre le cinquième et le sixième mois de la vie fœtale; il présente l'aspect d'un petit disque aplati de 1 mm. 1/2 de diamètre; assez souvent, il existe un deuxième noyau osseux qui apparaît isolément à la même époque (Köhler); il se soude au point primitif peu de temps après son apparition. Ce centre osseux prend très rapidement un aspect ovoïde à grand axe antéro-postérieur et vers le milieu de la première année, il s'étrangle à sa partie moyenne et prend un aspect en sablier par suite du développement plus considérable de sa partie postérieure; il n'acquiert sa forme définitive qu'à la fin de la deuxième année (Freymont) (1); *b)* l'autre est *secondaire* et apparaît entre sept et neuf ans; ce dernier point est fragmenté au début, puis devient rapidement unique; il présente l'aspect d'une calotte sphérique appliquée à la face postérieure de l'os; il donne naissance à la partie la plus postérieure du calcanéum ou partie talonnière et aux deux tubérosités postérieures de la face plantaire; le point primitif forme tout le reste de l'os, c'est-à-dire la majeure partie du corps de l'os, la grande et la petite apophyse.

La soudure s'effectue entre seize et vingt ans; plus tardivement chez les garçons que chez les filles.

Les *points d'ossification des autres os du tarse* apparaissent dans l'ordre suivant : *a)* pour l'*astragale,* au cours des deux derniers mois de la vie intra-utérine; l'*os trigone,* lorsqu'il existe, se développe aux dépens d'un point d'ossification spécial qui apparaît vers huit ans et parfois plus tard; — *b)* et *pour tous les autres os,* après la naissance; celui du *cuboïde* apparaît entre le troisième et le sixième mois, parfois plus tard, à la fin de la première année; cependant chez certains sujets, il est déjà nettement apparent chez le nouveau-né dans un tiers des cas; celui du *troisième cunéiforme,* à la fin de la première année; ceux des *premier* et *deuxième cunéiformes* entre deux et trois ans, et celui du *scaphoïde* entre trois et cinq ans (dans la majorité des cas à la fin de la troisième année); ce centre est parfois double, et il peut même conserver sa bipartition pendant toute la vie *(scaphoïde bipartitum).*

MÉTATARSIENS

Les métatarsiens sont au nombre de *cinq*; en allant de dedans en dehors on les qualifie de premier, deuxième, etc...; ce sont des os allongés, parallèles entre eux, dirigés d'arrière en avant et de haut en bas, qui s'articulent en arrière avec le tarse antérieur pour former l'articulation tarso-métatarsienne ou articulation de Lisfranc, et en avant avec la première phalange de l'orteil correspondant; ils s'articulent également entre eux au niveau de leur *extrémité postérieure* ou *base* par leurs faces latérales opposées ; enfin dans le reste de

(1) Ouvrage à consulter : Freymont : Etude sur l'ossification des os du pied. *Thèse de Bordeaux,* 1910.

leur étendue ils interceptent entre eux un espace ovalaire allongé, l'*espace interosseux* ou *intermétatarsien,* occupé à l'état frais par les muscles interosseux.

L'ensemble des cinq métatarsiens constitue le *métatarse* et représente le segment antérieur de la voûte plantaire *(voûte métatarsienne)*; par suite de leur situation, les deuxième, troisième et quatrième sont dits *métatarsiens enclavés* par opposition au premier et au cinquième qui représentent les *métatarsiens chefs de file.* L'axe du pied passe par le deuxième métatarsien.

Examinés sur le squelette en place, les métatarsiens offrent dans leur ensemble une double incurvation à concavité inférieure, mais la voûte métatarsienne est beaucoup plus cintrée dans le sens transversal qu'elle ne l'est dans le sens antéro-postérieur.

Equivalents des métacarpiens à la main, ils présentent comme ces derniers des *caractères communs* et des *caractères particuliers propres à chacun d'eux,* qui les différencient les uns des autres.

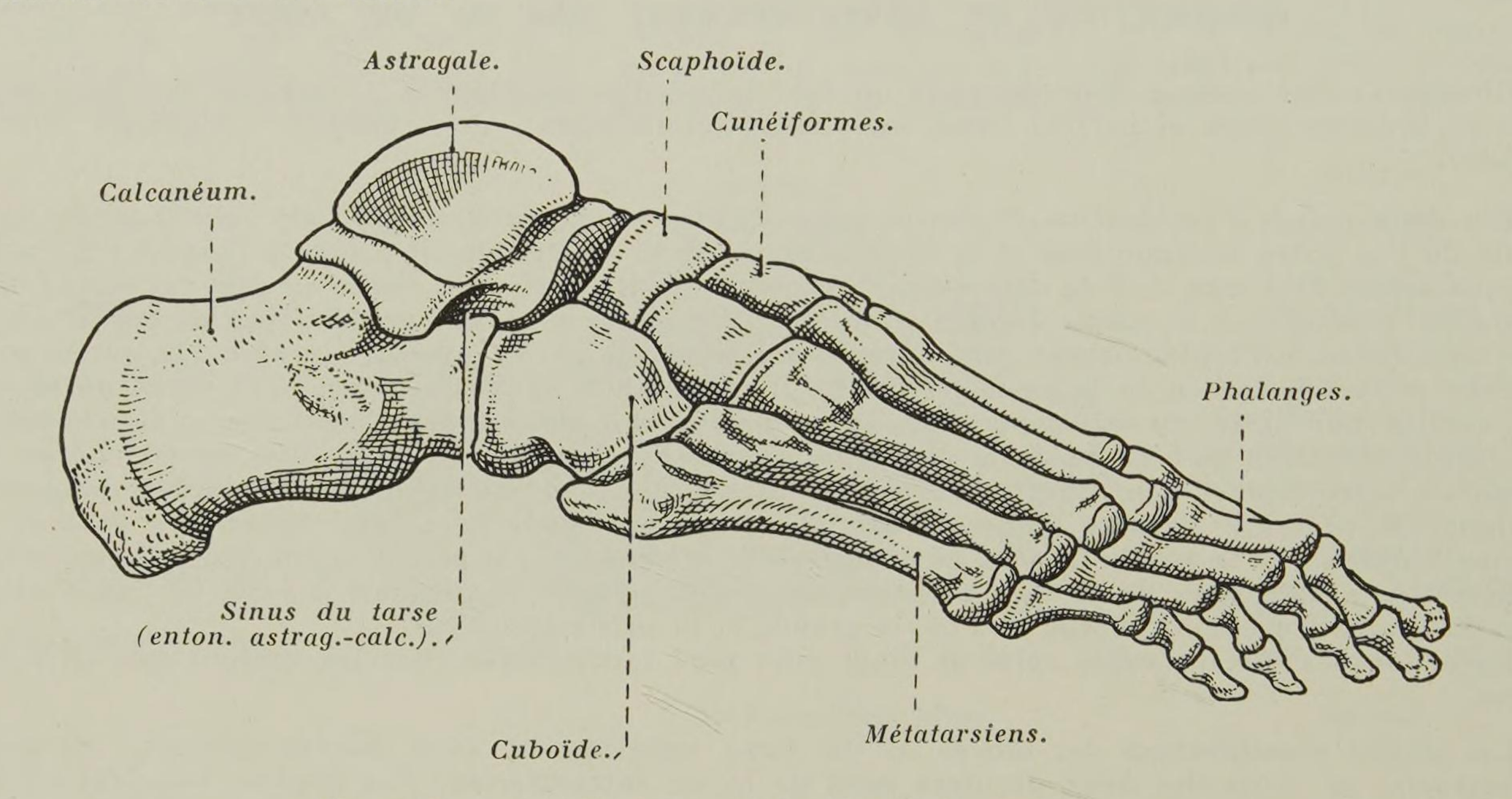

Fig. 466. — *Squelette du pied, côté droit; vue externe.*

CARACTÈRES COMMUNS DES MÉTATARSIENS

Les métatarsiens sont des os allongés, pairs et asymétriques; ils présentent *un corps* et *deux extrémités,* l'une postérieure et l'autre antérieure (voy. : fig. 467).

Corps. — Le *corps* n'est pas absolument rectiligne : il décrit une courbe à concavité inférieure et externe, variable pour chaque os et variable aussi suivant les sujets.

Le corps est prismatique triangulaire, et par ce fait il présente *une face supérieure* ou *dorsale, deux faces latérales,* interne et externe et *trois bords* : inférieur, externe et interne.

L'os est légèrement tordu sur son axe de dehors en dedans, de telle sorte que sa face supérieure tend à devenir interne d'arrière en avant.

La *face supérieure* ou *dorsale* est plane en arrière, convexe en avant; lisse et régulière, elle se rétrécit progressivement d'arrière en avant en même temps qu'elle s'incline en dedans.

Les *faces interne* et *externe* sont inclinées et répondent à l'espace interosseux qu'elles circonscrivent; d'une façon plus générale, la face interne est légèrement convexe et tend

à devenir plantaire vers le tiers antérieur de l'os, et la face externe concave; ces faces donnent insertion aux muscles interosseux.

Les *trous nourriciers* sont situés sur la face externe pour les quatre premiers et sur la face interne pour le cinquième métatarsien; le conduit nourricier se dirige vers l'extrémité antérieure pour le premier métatarsien et vers la base du métatarsien pour les quatre derniers (voy. : fig. 472).

Le *bord inférieur* est épais, arrondi et mousse, curviligne à concavité inférieure.

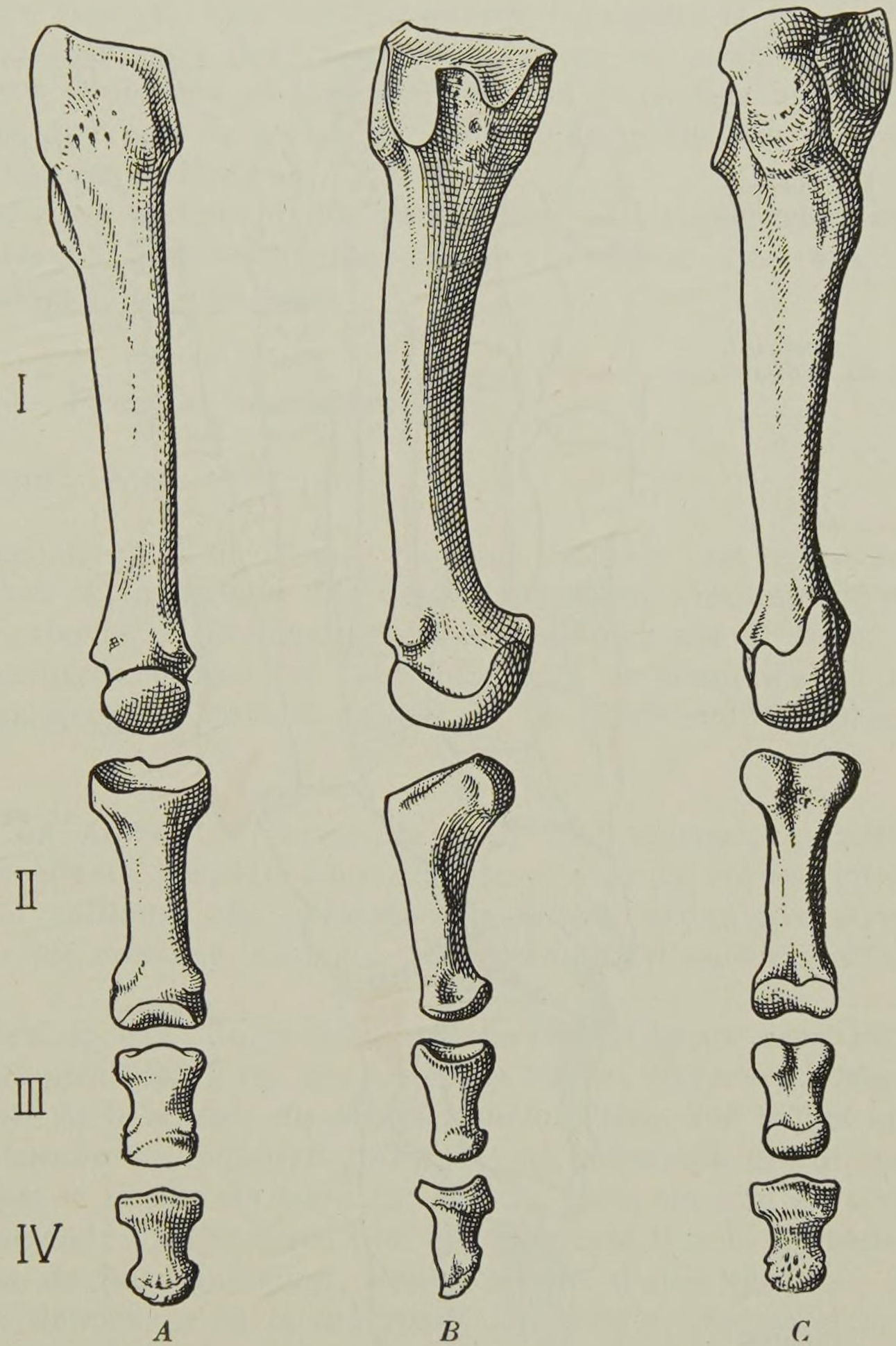

Fig. 467.
Troisième métatarsien et ses phalanges, côté droit.
I. Métatarsien.
II. Première phalange ou phalange proximale.
III. Deuxième phalange ou phalange intermédiaire.
IV. Troisième phalange ou phalange distale.
A. Vue dorsale.
B. Vue latérale interne.
C. Vue plantaire.

Le *bord externe,* concave en dehors, sépare les faces dorsale et externe et tend à devenir dorsal vers l'extrémité antérieure de l'os.

Le *bord interne,* légèrement convexe en dedans, sépare les faces dorsale et interne, en avant il s'incline sur la face interne de l'os où il se perd.

Extrémité postérieure** ou **base. — L'*extrémité postérieure* ou *base (extrémité proximale)* est aplatie transversalement (sauf pour le cinquième); elle présente grossièrement la forme d'un coin à base dorsale et à arête plantaire; on lui distingue *quatre facettes* et une *arête inférieure,* et parmi celles-ci trois facettes articulaires; l'une postérieure, triangulaire, répond à l'interligne de Lisfranc; les deux autres, latérales, moins étendues,

s'articulent avec les métatarsiens adjacents et avec certains os du tarse antérieur (sauf la face externe du cinquième, la face interne du premier et souvent aussi la face interne du deuxième); ces facettes sont bordées par un sillon rugueux, toujours très apparent.

La face dorsale de la base est plus large en arrière qu'en avant ; elle présente deux champs rugueux latéraux, légèrement surélevés, sur lesquels se fixent des ligaments, et séparés entre eux par une dépression longitudinale; en avant du sillon, chaque face latérale présente des rugosités d'insertion pour les ligaments intermétatarsiens (voy. : fig. 467).

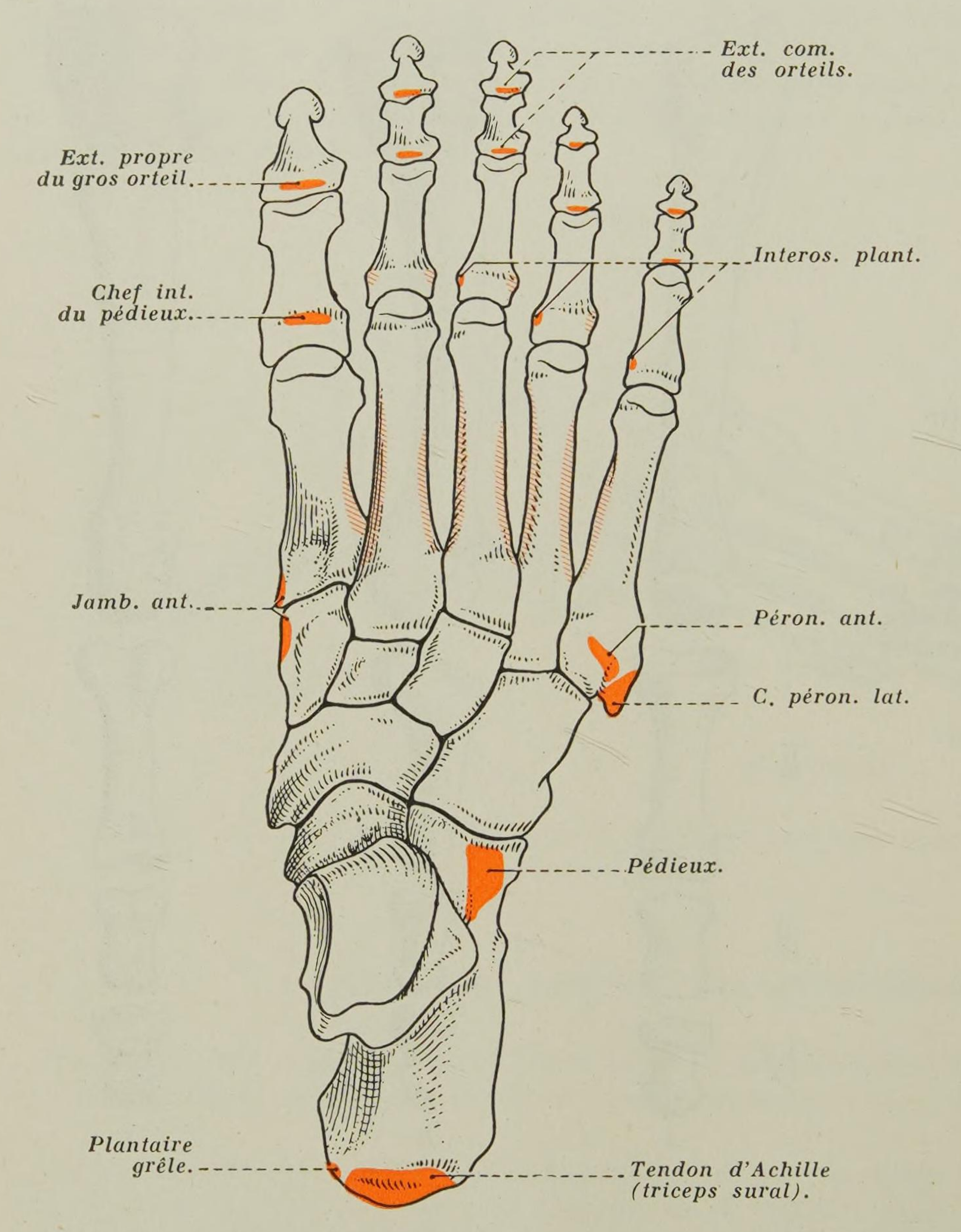

FIG. 468.
Squelette du pied; côté droit, face dorsale. Insertions musculaires. Les insertions métacarpiennes et phalangiennes des interosseux dorsaux sont représentées en hachures obliques rouges.

Extrémité antérieure** ou **tête. — L'*extrémité antérieure* ou *tête (extrémité distale)* est aplatie transversalement; elle présente une surface articulaire arrondie du type condylien, qui s'étend plus sur le versant plantaire que sur le versant dorsal. Cette surface articulaire se bifurque inférieurement en *deux tubercules* saillants *(tubercules articulaires plantaires)* séparés par une petite encoche; le tubercule externe est toujours plus développé et s'étend plus en arrière que le tubercule interne; à la face dorsale, la surface articulaire de la tête est bordée par un sillon transversal; latéralement, elle présente en arrière d'elle une surface rugueuse excavée qui la sépare d'un tubercule

saillant, le *tubercule latéral,* sur lequel s'insèrent les ligaments latéraux de l'articulation métatarso-phalangienne.

La tête du métatarsien est séparée du corps de l'os par une partie rétrécie appelée *col* (voy. : fig. 467).

CARACTÈRES PARTICULIERS DES MÉTATARSIENS

Les métatarsiens diffèrent entre eux par leur volume et leur longueur; le premier est le plus court, mais aussi le plus volumineux des cinq métatarsiens; le deuxième est le plus long; puis viennent ensuite le troisième et le quatrième, qui possèdent approximativement la même longueur, cependant que le troisième déborde le quatrième en avant, alors qu'il est débordé par celui-ci en arrière.

Le premier métatarsien se distingue nettement des autres dans ses trois parties constitutives (base, corps et tête), tandis que les quatre derniers n'offrent des caractères spéciaux et différentiels qu'au niveau de leur base.

1. — *Premier métatarsien.*

Le *premier métatarsien* est court, épais et trapu.

Le ***corps*** est triangulaire équilatéral à la coupe. Sa face dorsale, est convexe et rugueuse, fortement inclinée en bas et en dedans, elle devient ainsi une face interne dans sa moitié postérieure; sa face externe, légèrement excavée, est verticale et lisse; elle donne insertion au premier interosseux dorsal; sa face inférieure ou plantaire est concave et sa concavité est fortement exagérée par la saillie de la tubérosité du premier métatarsien (voy. : fig. 472).

La ***base,*** peu étendue, offre un aspect en forme de coin très marqué, et suivant la comparaison de Farabeuf elle affecte l'aspect d'un chapiteau à trois cornes entouré d'un rebord arrondi, rugueux et saillant; elle présente une facette articulaire pour le premier cunéiforme; cette facette est concave, allongée verticalement, d'aspect réniforme à hile externe (voy. : fig. 474).

Au niveau de sa face inférieure, la base du premier métatarsien présente *deux saillies* qui sont situées à la partie la plus postérieure des bords de cet os : *a)* l'*interne,* à laquelle aboutit le bord interne, représente le *tubercule du premier métatarsien,* sur lequel apparaît l'*empreinte d'insertion du tendon du jambier antérieur*; ce tubercule est un point de repère important, car il marque le milieu du bord interne du pied; un peu en arrière de lui s'ouvre l'interligne de Lisfranc; *b)* l'*externe,* plus proéminente que la précédente, se présente dans le prolongement du bord inférieur, sous l'aspect d'une véritable apophyse faisant saillie en bas et en dehors : c'est la *tubérosité du premier métatarsien,* sur laquelle s'attache le *tendon du long péronier latéral* (voy. : fig. 470 à 473); sur le squelette en place, cette tubérosité est en grande partie cachée sous la base du deuxième métatarsien.

La ***tête*** est volumineuse et de forme grossièrement cubique, toutefois légèrement aplatie de haut en bas. Elle présente une surface articulaire pour la base de la première phalange du gros orteil; à la face dorsale, cette surface est arrondie et convexe, limitée par un rebord net, circulaire, convexe en arrière; à la face plantaire, cette surface est subdivisée en deux versants par une crête mousse antéro-postérieure, arrondie, plus ou moins saillante suivant les sujets, située à l'union du tiers externe et des deux tiers internes de la face inférieure de la tête (voy. : fig. 475); chaque versant présente l'aspect d'une gouttière longitudinale à fond lisse et uni; elle répond aux deux os sésamoïdes de l'arti-

culation métatarso-phalangienne du gros orteil (voy. : fig. 470); chacune de ces gouttières est prolongée en arrière par un tubercule saillant *(tubercule articulaire plantaire)*

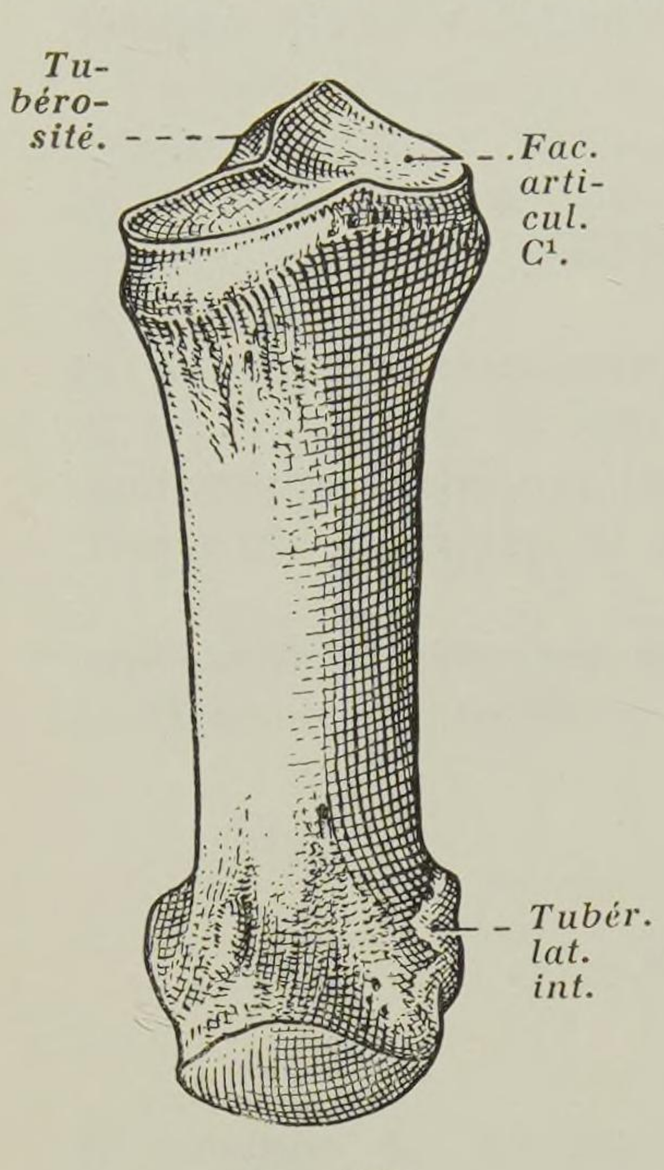

FIG. 469.
Premier métatarsien; côté droit, vue dorsale.

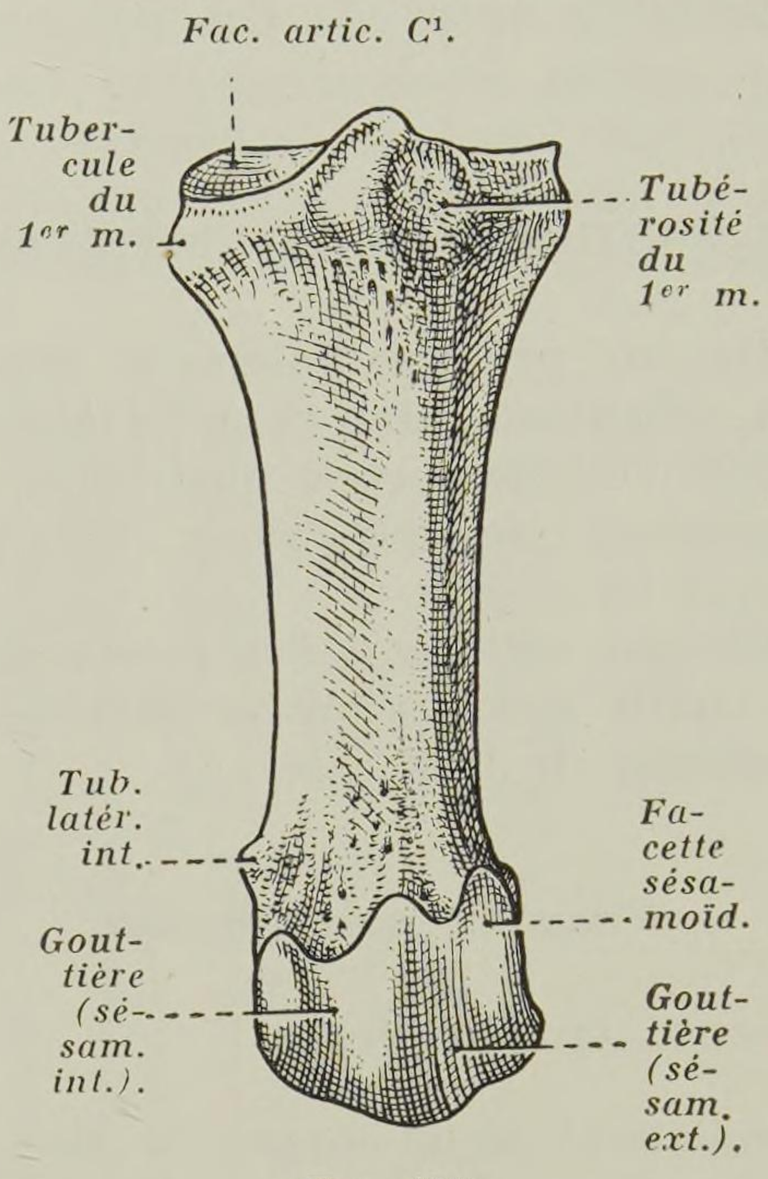

FIG. 470.
Premier métatarsien; côté droit, vue plantaire.

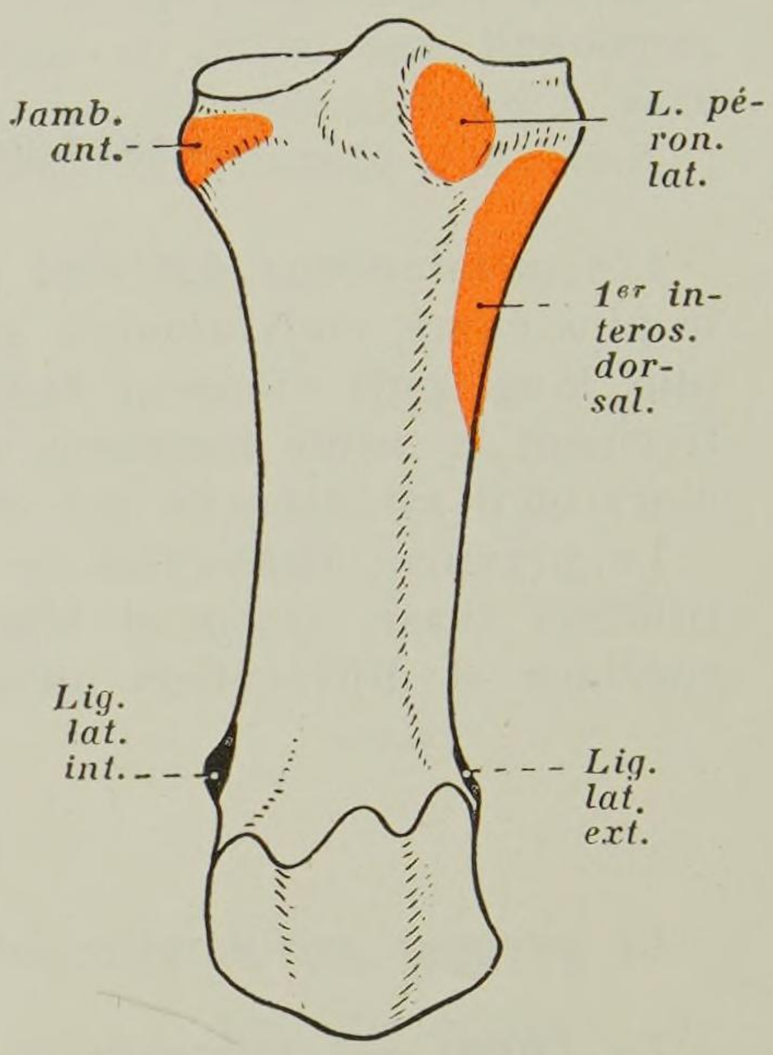

FIG. 471.
Premier métatarsien; côté droit, vue plantaire. Insertions musculaires et ligamentaires.

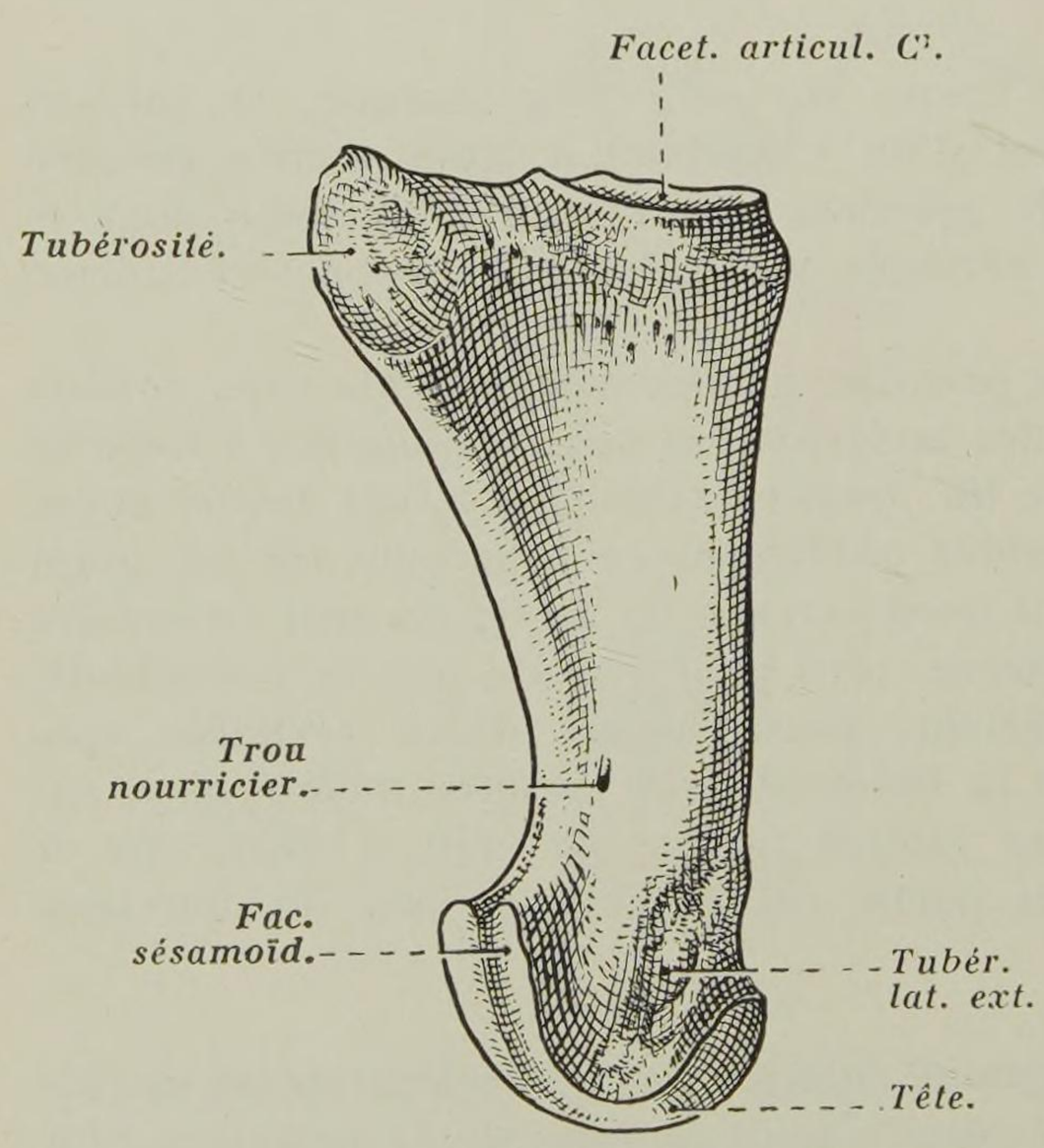

FIG. 472. — *Premier métatarsien; côté droit, vue externe.*

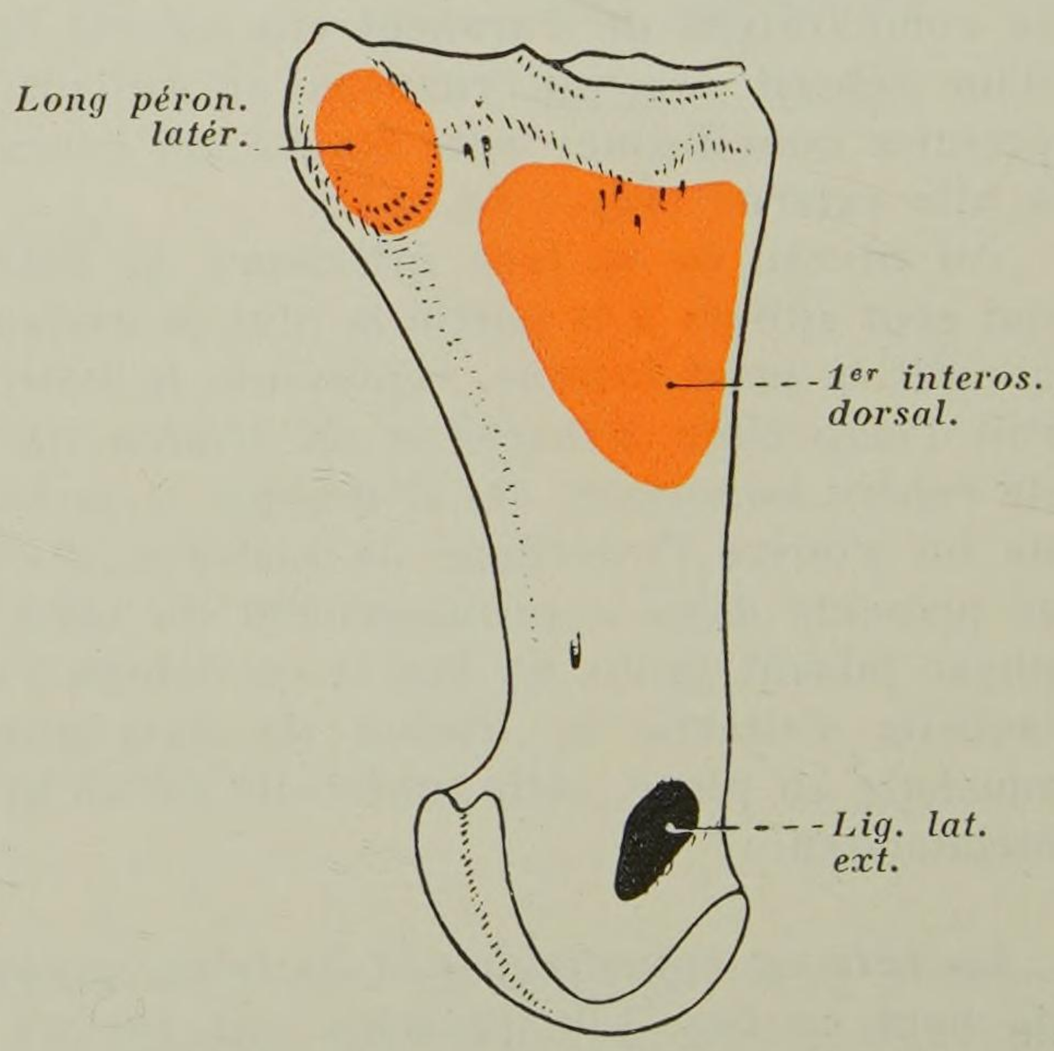

FIG. 473. — *Premier métatarsien; côté droit, vue externe. Insertions musculaires et ligamentaires.*

à la face inférieure duquel on aperçoit parfois une petite facette excavée (celle du tubercule externe principalement) : c'est la *facette sésamoïdienne* (voy. : fig. 470 et 475).

Les tubercules des faces latérales *(tubercules latéraux)* sont situés au contact ou très près de la surface articulaire; ils sont très développés; l'interne est généralement plus marqué et plus étendu que l'externe. Ils donnent insertion aux faisceaux métatarso-phalangien et métatarso-sésamoïdien des ligaments latéraux de l'articulation métatarso-phalangienne du gros orteil (voy. : fig. 469 à 471). Au-dessous et en arrière de chaque tubercule, l'os présente une surface très irrégulière et rugueuse, légèrement excavée (voy. : fig. 472).

Le ***col*** est à peine marqué sur le premier métatarsien.

CONNEXIONS. — Le premier métatarsien s'articule avec quatre os : *en arrière,* avec le premier cunéiforme; *en avant,* avec la première phalange du gros orteil; *inférieurement,* avec les deux sésamoïdes.

INSERTIONS MUSCULAIRES. — Le premier métatarsien donne insertion à trois muscles, qui sont : le jambier antérieur, le long péronier latéral et le premier interrosseux dorsal (voy. : fig. 471).

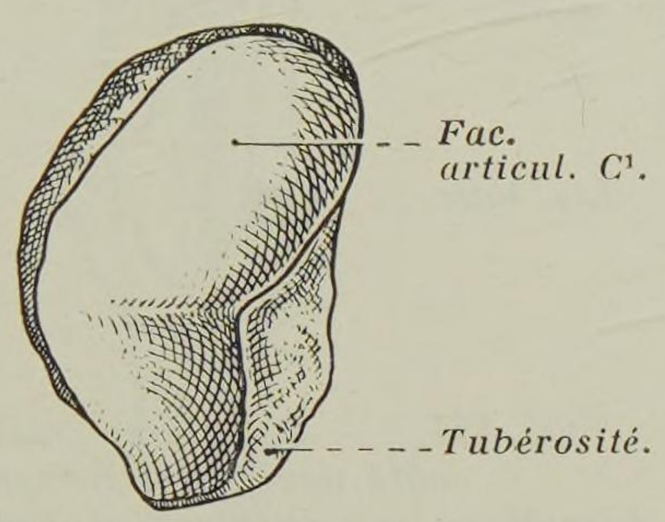

FIG. 474. — *Premier métatarsien droit, vue postérieure de la base.*

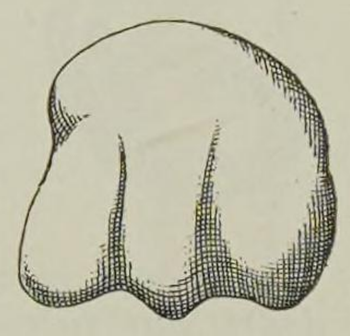

FIG. 475. — *Premier métatarsien droit; vue antérieure de la tête.*

2. — *Deuxième métatarsien.*

Le *deuxième métatarsien* est le plus long des cinq; il déborde les métatarsiens voisins en avant et en arrière : c'est aussi le plus élevé de la voûte métatarsienne.

Par son extrémité postérieure, il s'enfonce à la manière d'un coin vertical entre le premier cunéiforme et le premier métatarsien en dedans, le troisième cunéiforme et le troisième métatarsien en dehors *(mortaise intercunéenne)*; il déborde en haut et en bas les extrémités postérieures des autres métatarsiens.

La ***base*** présente à sa *face postérieure* une facette articulaire triangulaire, concave, pour la face antérieure du deuxième cunéiforme.

Sa *face interne,* presque verticale, présente deux facettes articulaires : l'une postérieure, constante, triangulaire, de faible étendue, située dans l'angle postéro-supérieur pour le premier cunéiforme; l'autre antérieure, inconstante, pour le premier métatarsien.

Cette face présente une empreinte rugueuse ovalaire sur laquelle s'insère le ligament de Lisfranc (voy. : fig. 476 et 477).

A l'union de la base et du corps, la face interne de l'os présente une gouttière verticale qui correspond au rebord marginal externe de la base du premier métatarsien; cette gouttière semble imprimer à l'os un changement de direction.

Sa *face externe* présente également deux facettes articulaires séparées par une crête verticale mousse : l'une, postérieure, est disposée sous l'aspect d'une mince bande verticale; elle regarde en arrière et en dehors et s'articule avec le troisième cunéiforme;

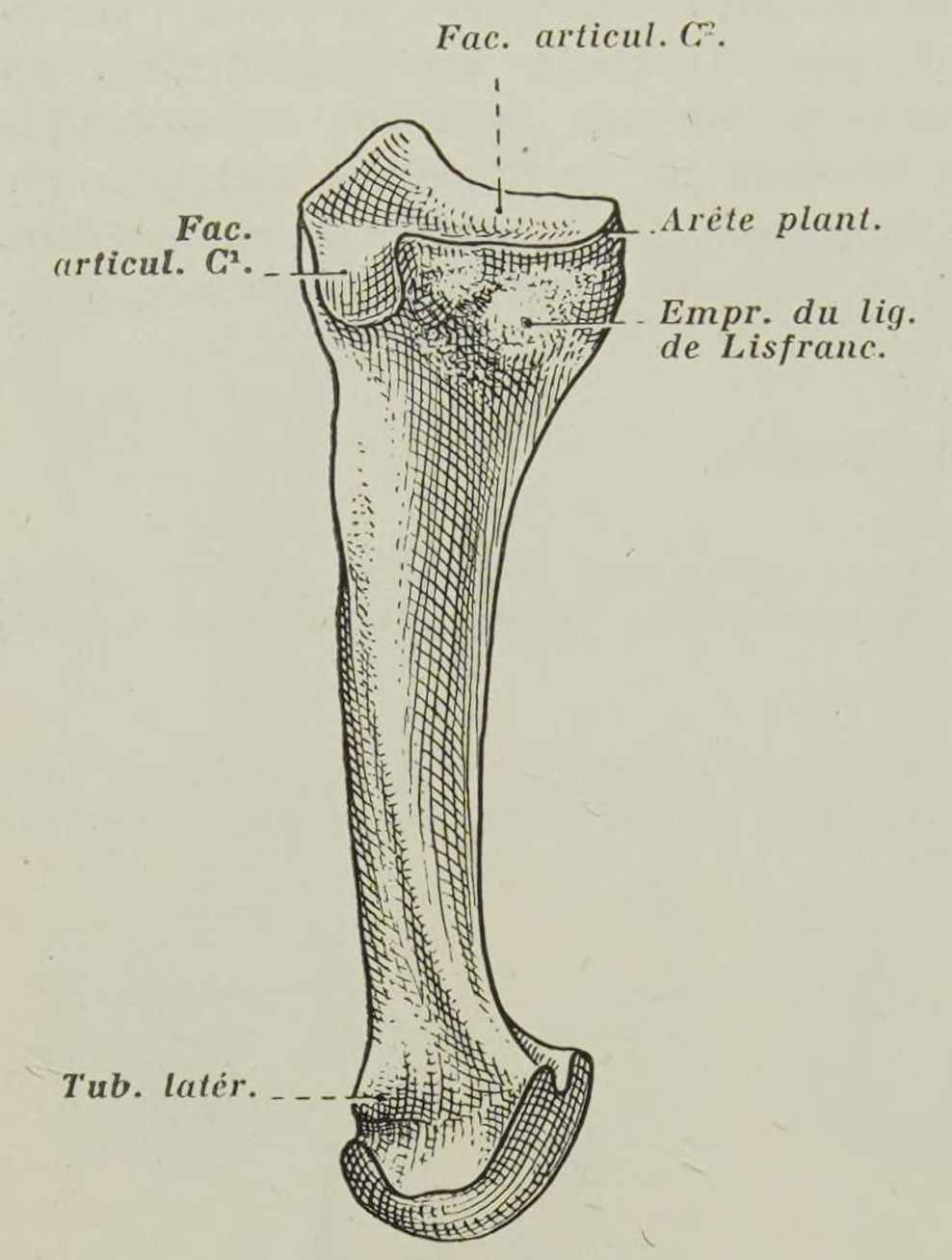

FIG. 476. — *Deuxième métatarsien; côté droit, vue interne.*

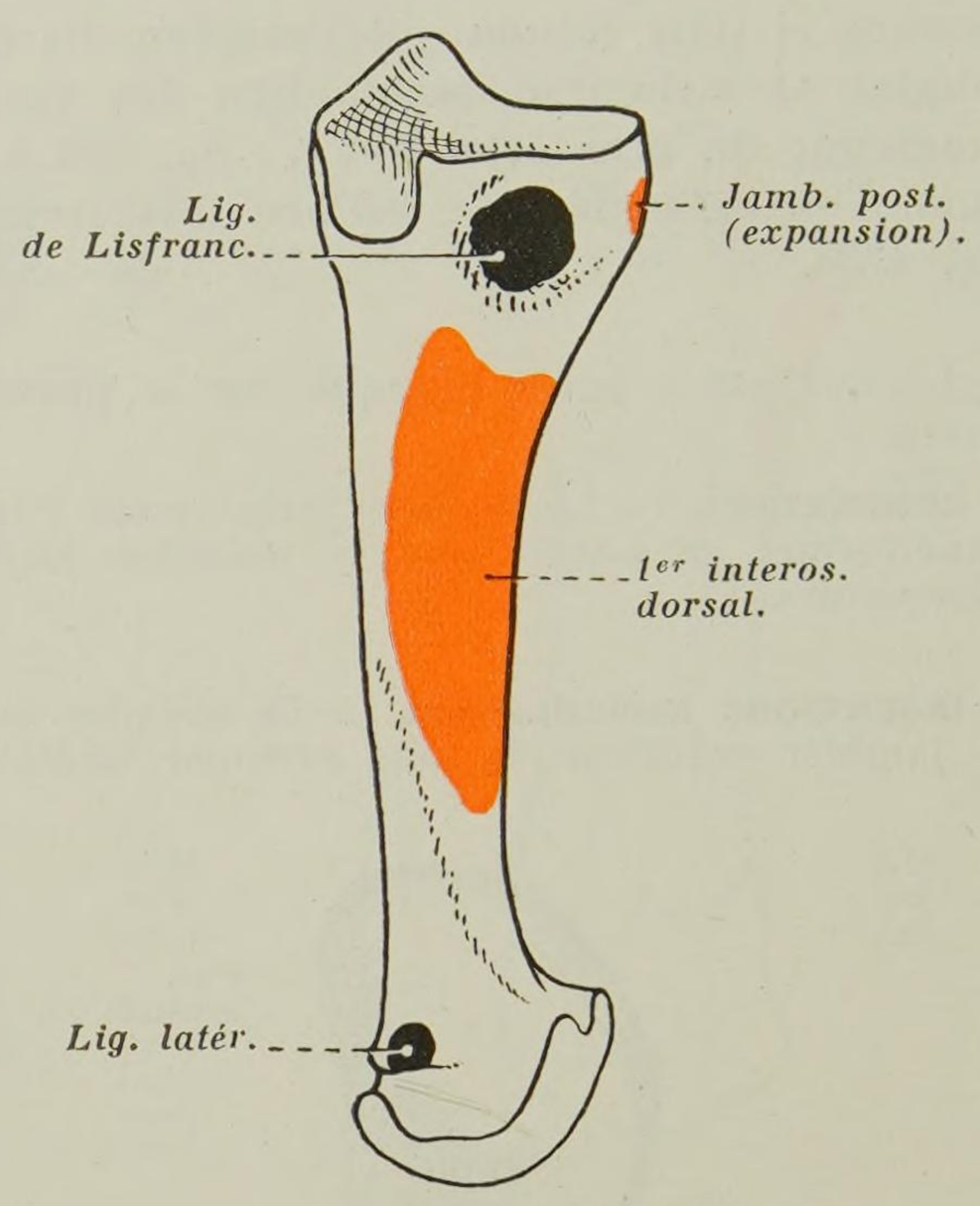

FIG. 477. — *Deuxième métatarsien; côté droit, vue interne. Insertions musculaires et ligamentaires.*

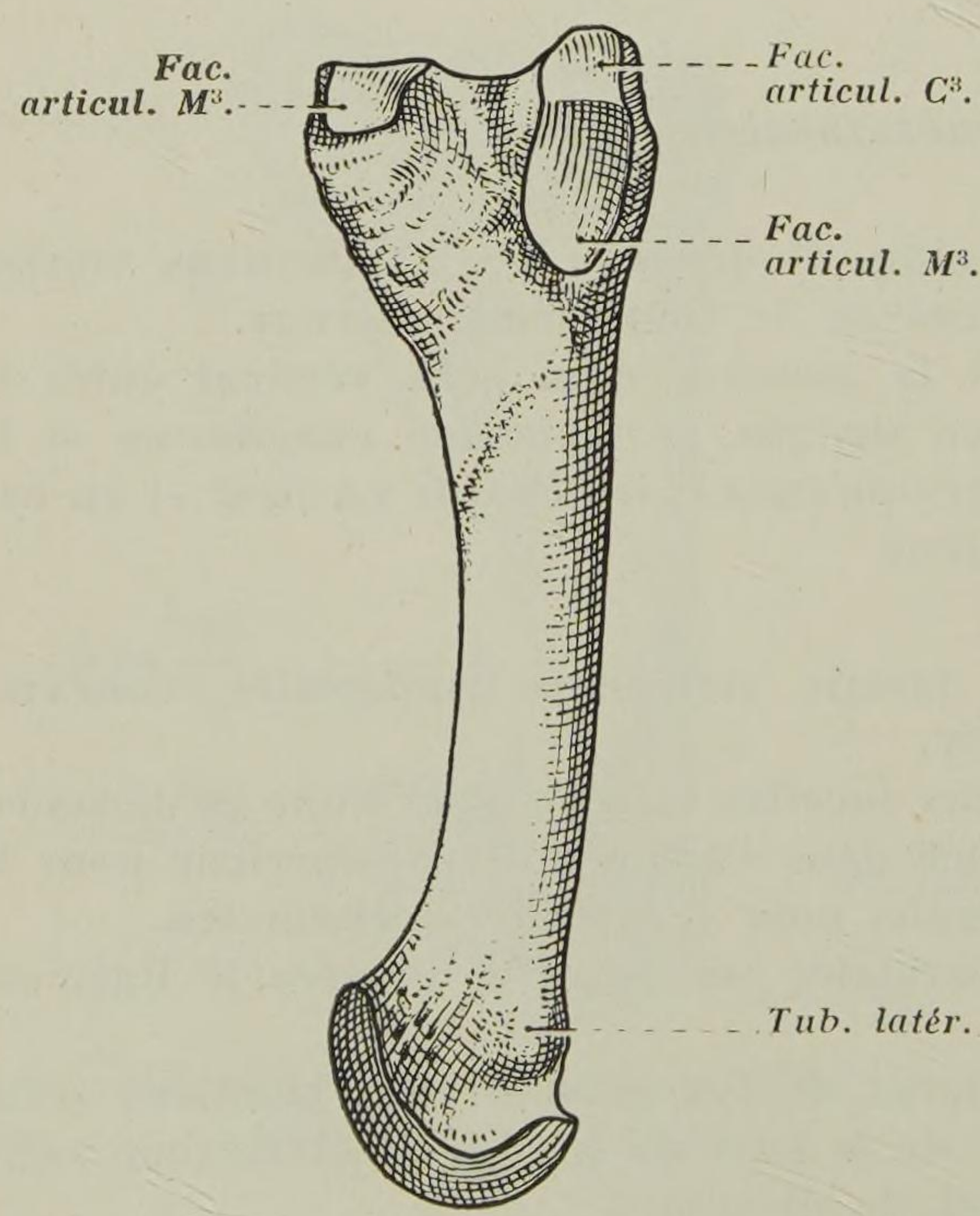

FIG. 478. — *Deuxième métatarsien; côté droit, vue externe.*

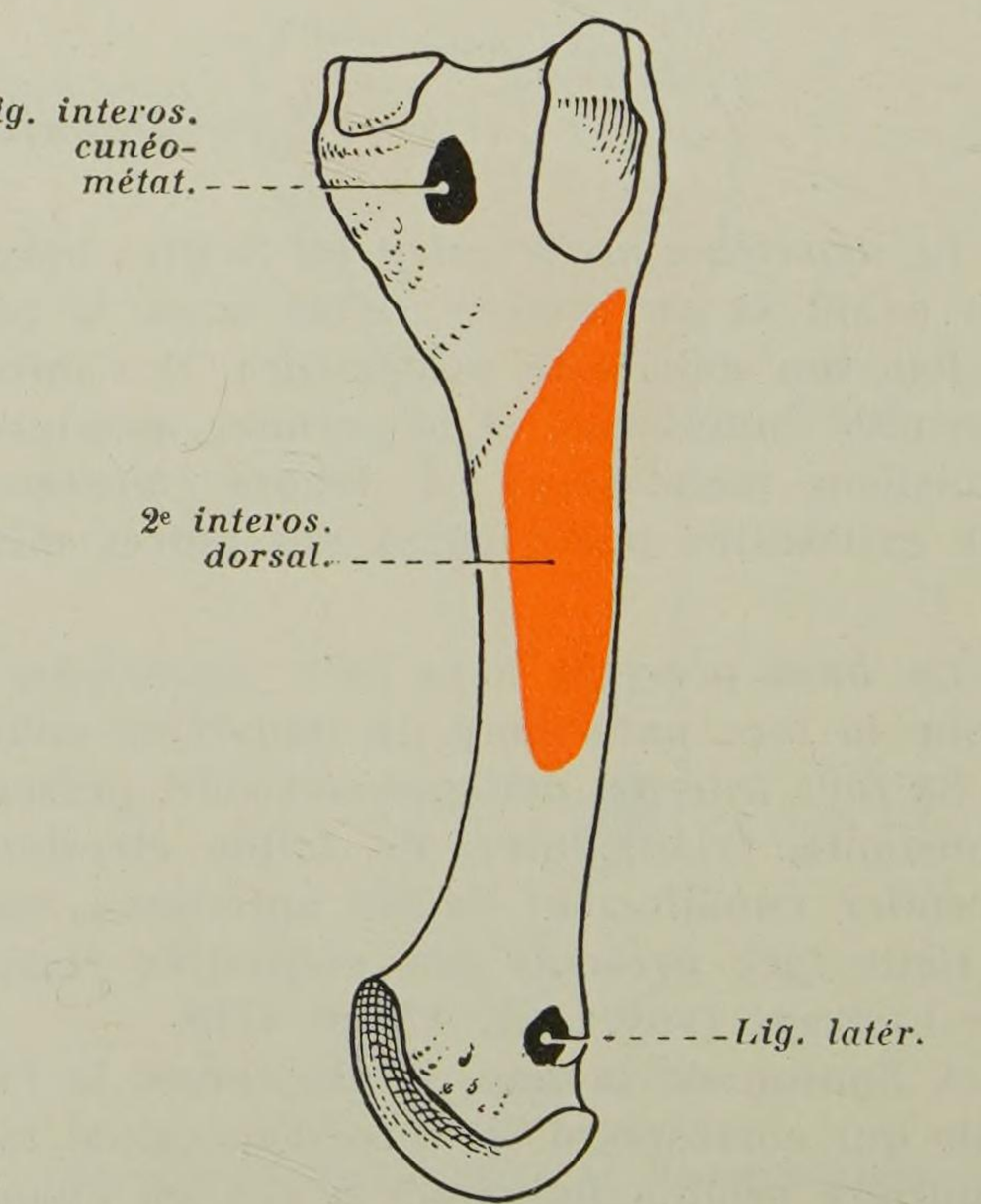

FIG. 479. — *Deuxième métatarsien; côté droit, vue externe. Insertions musculaires et ligamentaires.*

l'autre, antérieure, de forme triangulaire à base supérieure, regarde en avant et en dehors; elle s'articule avec le troisième métatarsien; cette dernière facette est divisée en deux facettes secondaires, supérieure et inférieure, par une gouttière antéro-postérieure rugueuse, au niveau de laquelle s'insère sur la partie antérieure de la gouttière le ligament interosseux cunéo-métatarsien (voy. : fig. 478 et 479).

Sa *face dorsale* surplombe légèrement la face supérieure du deuxième cunéiforme; irrégulière et rugueuse, elle présente au niveau de ses parties latérales deux empreintes triangulaires en relief pour les insertions des ligaments cunéo-métatarsiens.

Le *bord inférieur* ou *arête plantaire* est arrondi et mousse; il présente l'aspect d'une saillie en dos d'âne qui donne insertion à une expansion tendineuse du jambier posté-

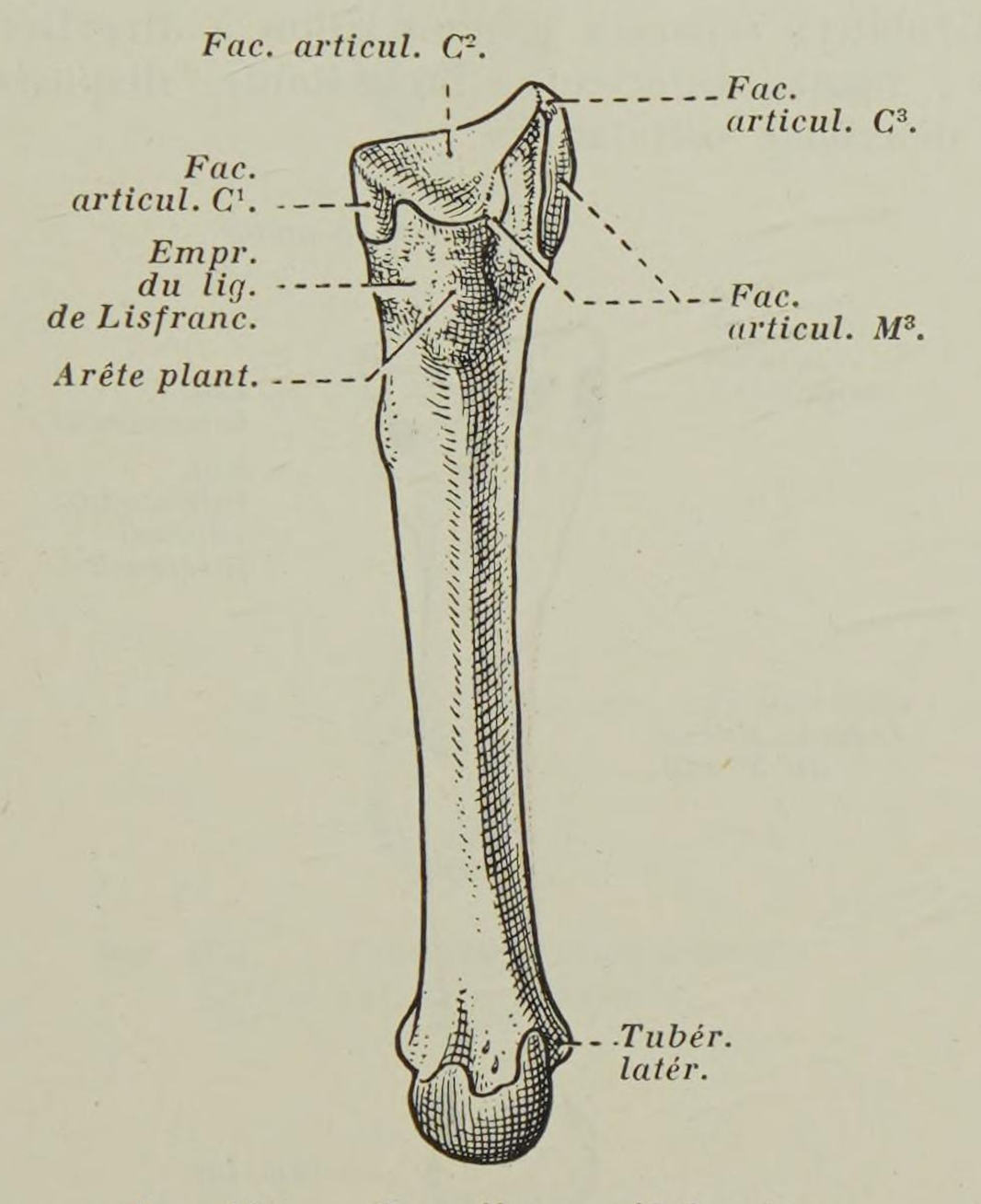

Fig. 480. — *Deuxième métatarsien; côté droit, vue plantaire.*

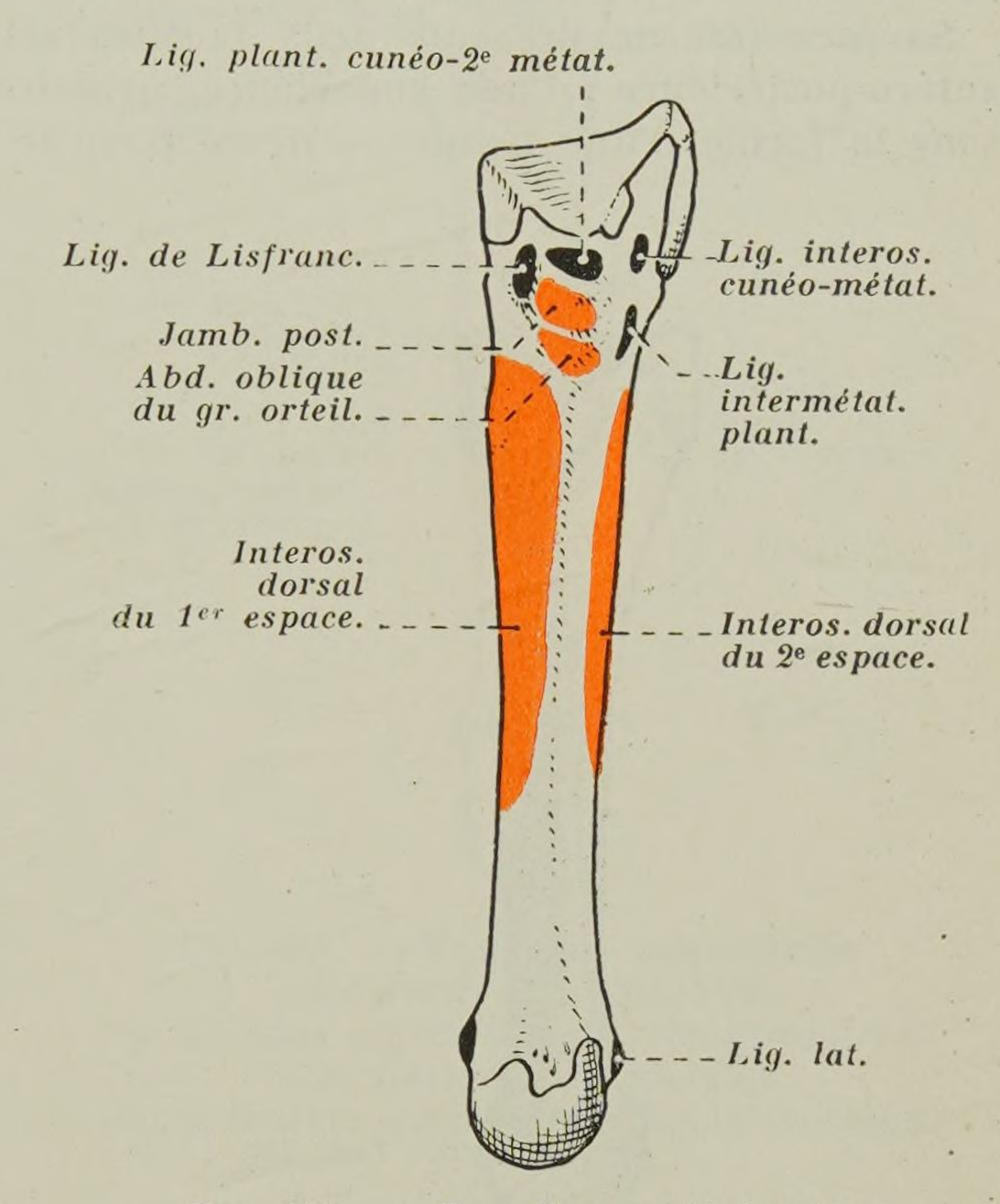

Fig. 481. — *Deuxième métatarsien; côté droit, vue plantaire. Insertions musculaires et ligamentaires.*

rieur, au ligament plantaire cunéo-deuxième métatarsien, à un faisceau du ligament calcanéo-cuboïdien inférieur, et accessoirement à un faisceau de l'abducteur oblique du gros orteil (voy. : fig. 481).

En résumé, la base du deuxième métatarsien est caractérisée : 1° par son aspect en forme de coin; 2° par son enclavement sur le squelette en place entre *cinq os* qui sont : en dedans, le premier cunéiforme et le premier métatarsien; en dehors, le troisième cunéiforme et le troisième métatarsien; et en arrière, le deuxième cunéiforme (voy. : fig. 447 et 460).

CONNEXIONS. — Le deuxième métatarsien s'articule avec cinq os : *a)* par son *extrémité postérieure* (base), avec les trois cunéiformes et le troisième métatarsien; *b)* par son *extrémité antérieure* (tête) avec la première phalange du deuxième orteil.

INSERTIONS MUSCULAIRES. — Le deuxième métatarsien donne insertion à quatre muscles, qui sont : le jambier postérieur (expansion tendineuse), l'abducteur oblique du gros orteil et les interosseux dorsaux des deux premiers espaces (voy. : fig. 481).

3. — *Troisième métatarsien.*

Le *troisième métatarsien* est plus court que le deuxième, mais plus long que le quatrième et le cinquième.

La ***base*** du troisième métatarsien, quoique moins volumineuse que celle du deuxième, lui est assez comparable. En forme de coin vertical, elle présente à sa *face postérieure* une facette articulaire, triangulaire à base supérieure, pour le troisième cunéiforme.

Sa *face interne* présente deux facettes articulaires séparées par un sillon à direction antéro-postérieure : l'une supérieure, ovalaire ; l'autre inférieure, inconstante, disposée sous la forme d'une bande verticale pour le deuxième métatarsien.

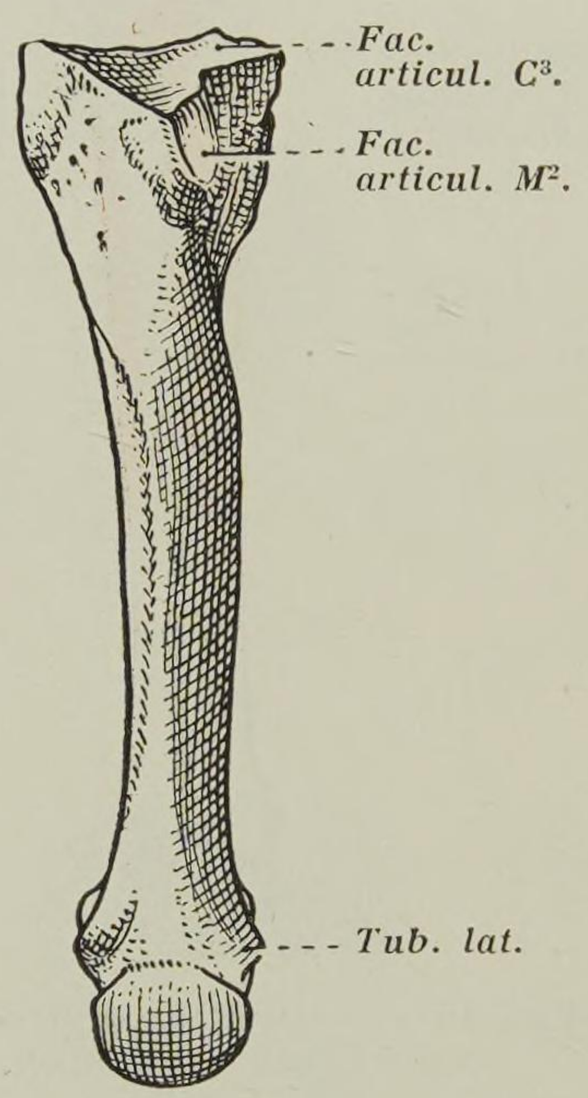

FIG. 482. — *Troisième métatarsien; côté droit, vue dorsale.*

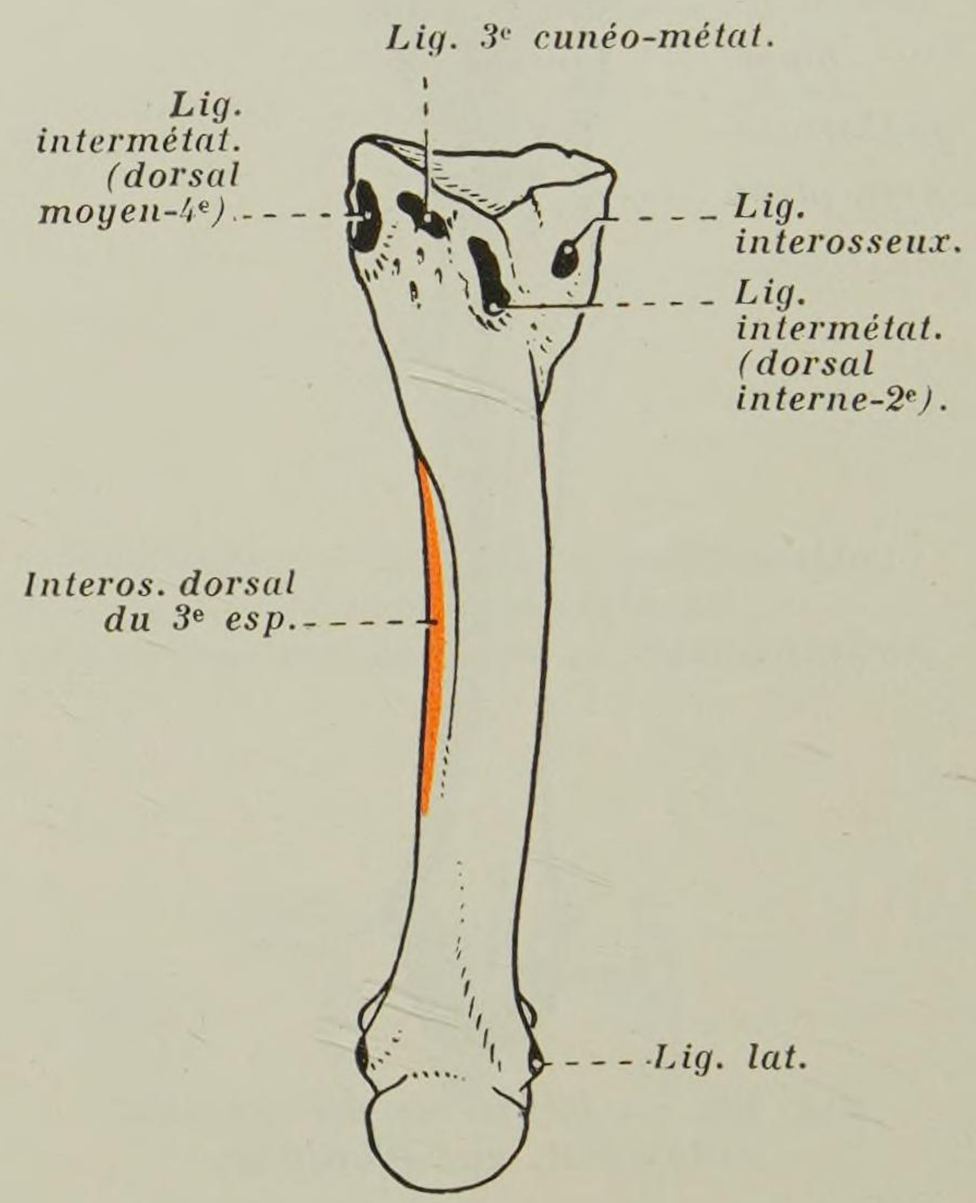

FIG. 483. — *Troisième métatarsien; côté droit, vue dorsale. Insertions musculaires et ligamentaires.*

Sa *face externe* porte dans sa moitié supérieure une facette ovalaire en relief pour le quatrième métatarsien; au-dessous de cette facette articulaire, la face externe de l'os est excavée et rugueuse; elle présente une gouttière antéro-postérieure dans laquelle se fixe le ligament interosseux cunéo-métatarsien (troisième) ou ligament longitudinal simple du troisième espace (Thomas); cette gouttière borde inférieurement la facette articulaire.

La *face dorsale,* irrégulière et rugueuse, présente les empreintes d'insertion des ligaments intermétatarsiens et troisième cunéo-métatarsien (voy. : fig. 483).

Le *bord inférieur* ou *arête plantaire* est semblable à celui du deuxième métatarsien; il donne insertion à une expansion tendineuse du jambier postérieur, à l'abducteur oblique du gros orteil, à un faisceau du ligament calcanéo-cuboïdien inférieur, au ligament cuboïdo-troisième métatarsien et au ligament cunéo-métatarsien transverse (voy. : fig. 485).

CONNEXIONS. — Le troisième métatarsien s'articule avec quatre os : *a)* par son *extrémité postérieure* (base) avec le troisième cunéiforme, les deuxième et quatrième métatarsiens; *b)* par son *extrémité antérieure* (tête) avec la première phalange du troisième orteil.

INSERTIONS MUSCULAIRES. — Le troisième métatarsien donne insertion à cinq muscles, qui sont : le jambier postérieur (expansion tendineuse), l'abducteur oblique du gros orteil, les deuxième et troisième interosseux dorsaux et le premier interosseux plantaire (voy. : fig. 485).

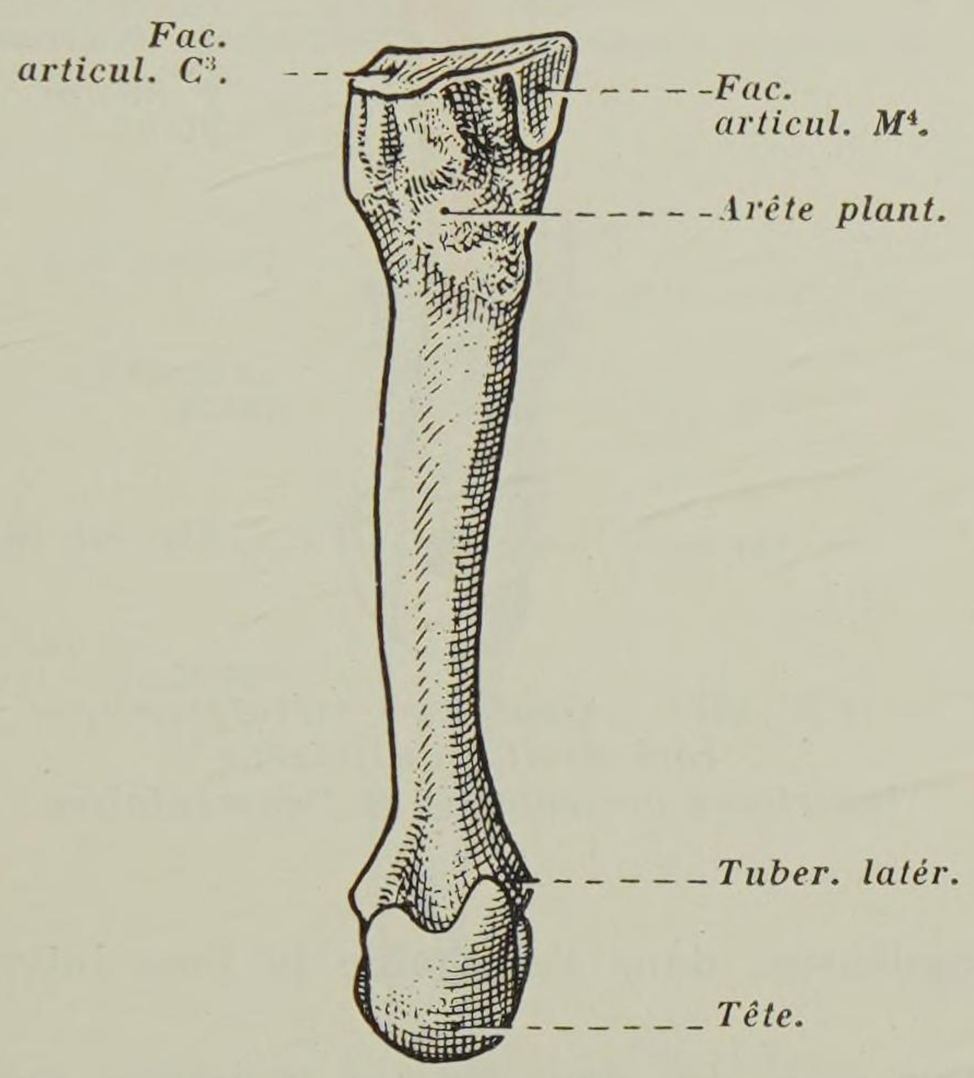

FIG. 484. — *Troisième métatarsien; côté droit, vue plantaire.*

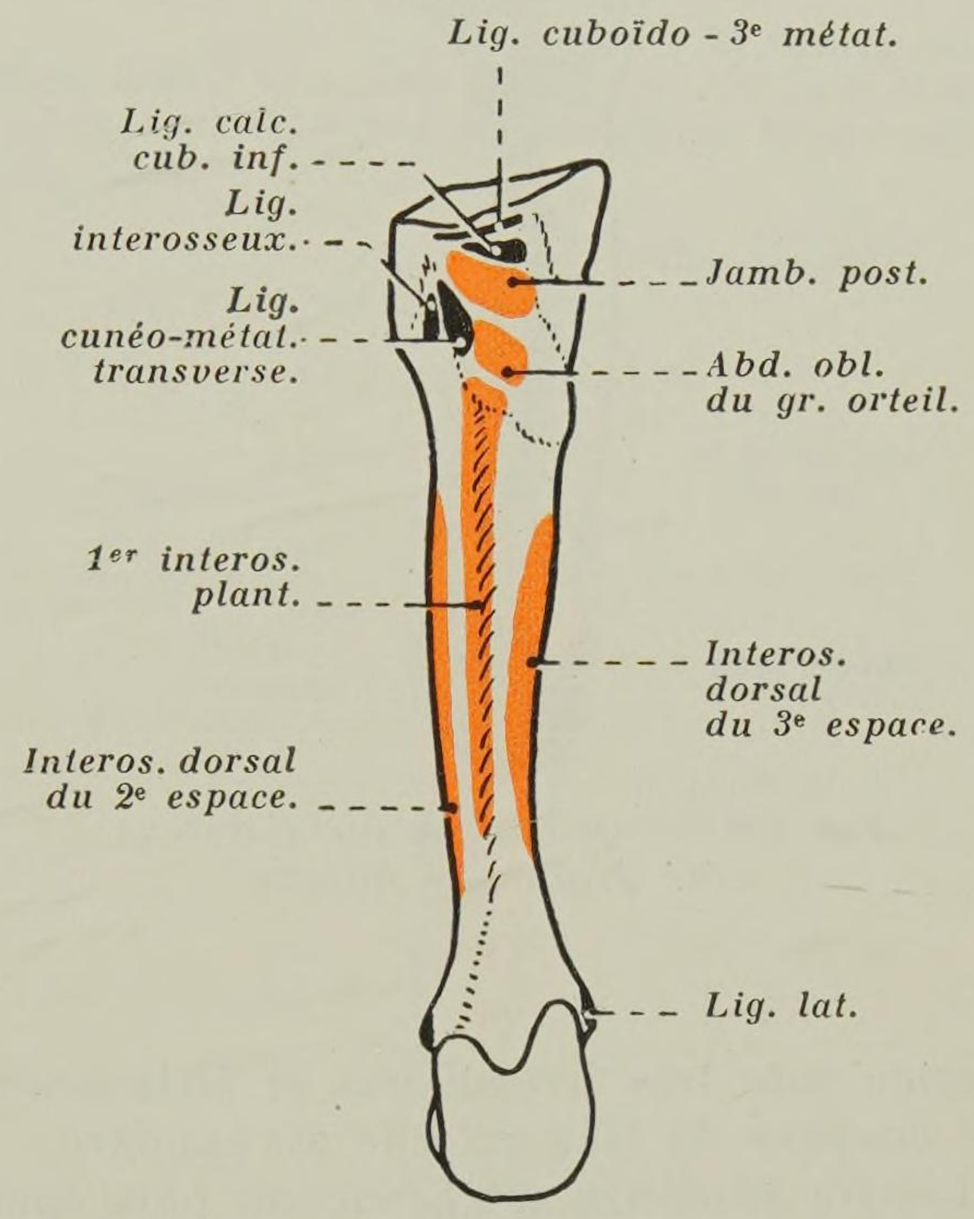

FIG. 485. — *Troisième métatarsien; côté droit, vue plantaire. Insertions musculaires et ligamentaires.* (Le troisième métatarsien donne insertion à trois muscles interosseux).

4. — *Quatrième métatarsien.*

Le *quatrième métatarsien* est à peu de chose près aussi long que le troisième; il est fortement aplati transversalement au voisinage de son col : c'est celui qui présente le col le plus étroit.

La ***base*** du quatrième métatarsien, moins volumineuse que celle des autres métatarsiens, est franchement aplatie transversalement; elle présente à sa *face postérieure* une facette articulaire, quadrilatère, légèrement concave, qui s'articule avec le cuboïde *(facette cuboïdienne)* (voy. : fig. 486 et 490).

Sa *face interne* présente deux facettes articulaires : l'une antérieure, constante, ovalaire, légèrement en relief, pour le troisième métatarsien; l'autre postérieure, inconstante, pour le troisième cunéiforme.

Sa *face externe* présente près de l'angle postéro-supérieur, une facette articulaire, triangulaire à base supérieure, concave verticalement, pour le cinquième métatarsien; cette facette est bordée en avant et en bas par un sillon (parfois par une gouttière) très apparent.

Sa *face dorsale* regarde en haut et en dehors et présente un aspect irrégulier.
En avant de ces facettes articulaires, les faces latérales de la base du quatrième méta-

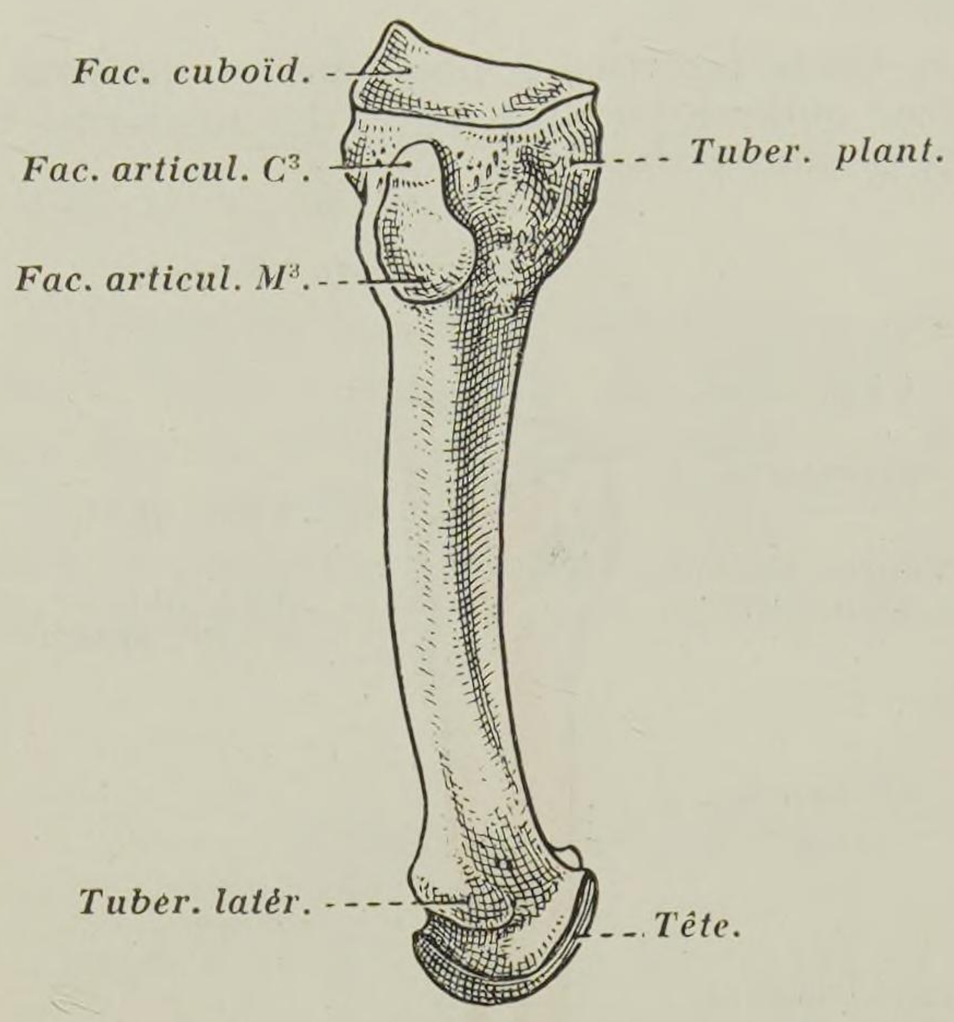

FIG. 486. — *Quatrième métatarsien; côté droit, vue interne.*

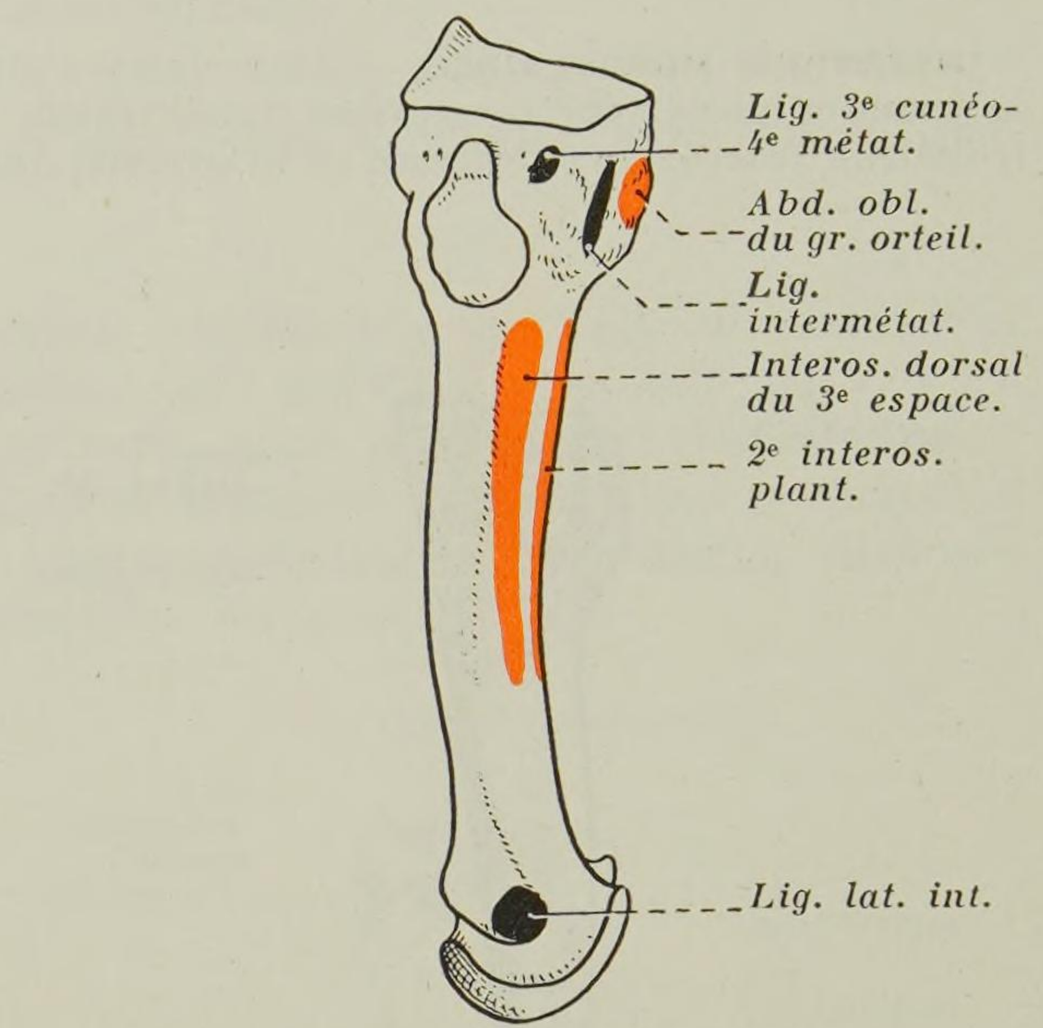

FIG. 487. — *Quatrième métatarsien; côté droit, vue interne. Insertions musculaires et ligamentaires.*

tarsien sont très irrégulières et éminemment rugueuses; dans l'ensemble la face interne est convexe, la face externe est concave.
L'*arête plantaire* est beaucoup plus épaisse que celle des deuxième et troisième méta-

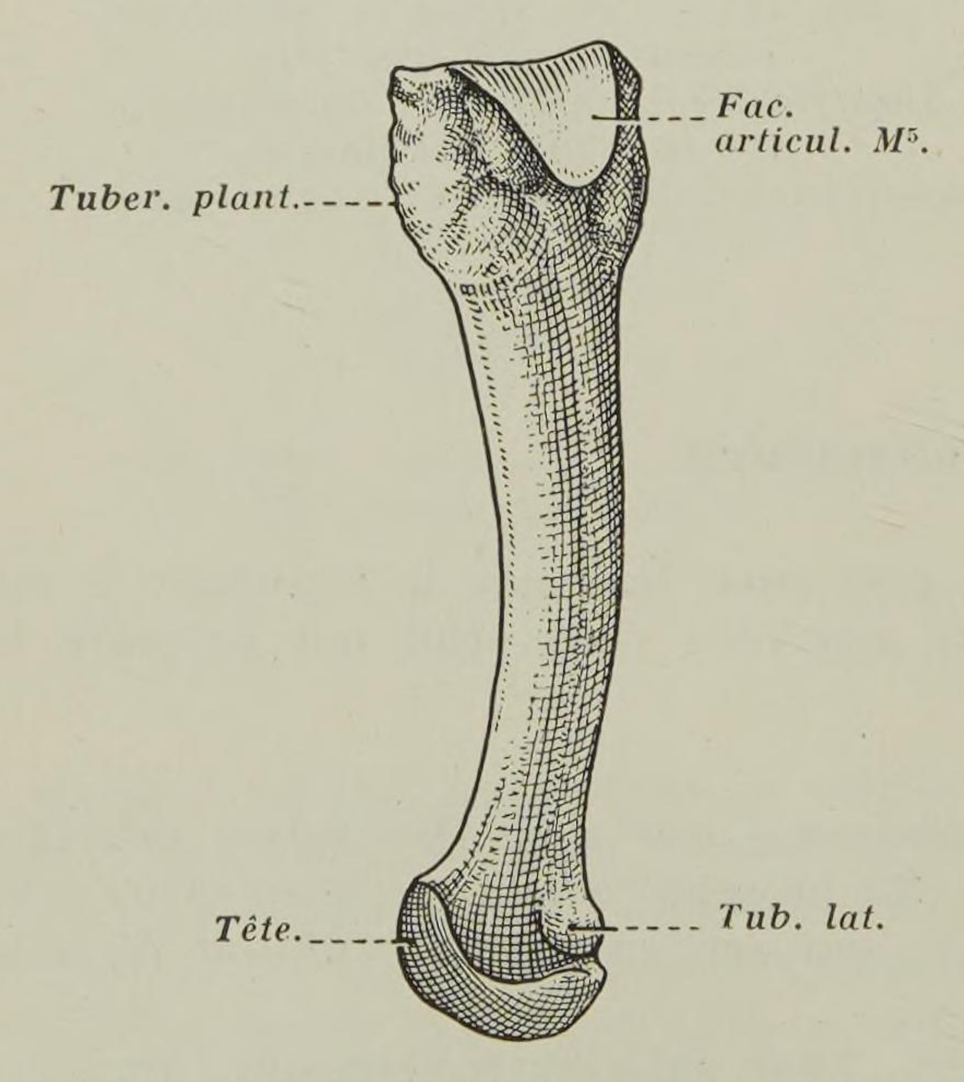

FIG. 488. — *Quatrième métatarsien; côté droit, vue externe.*

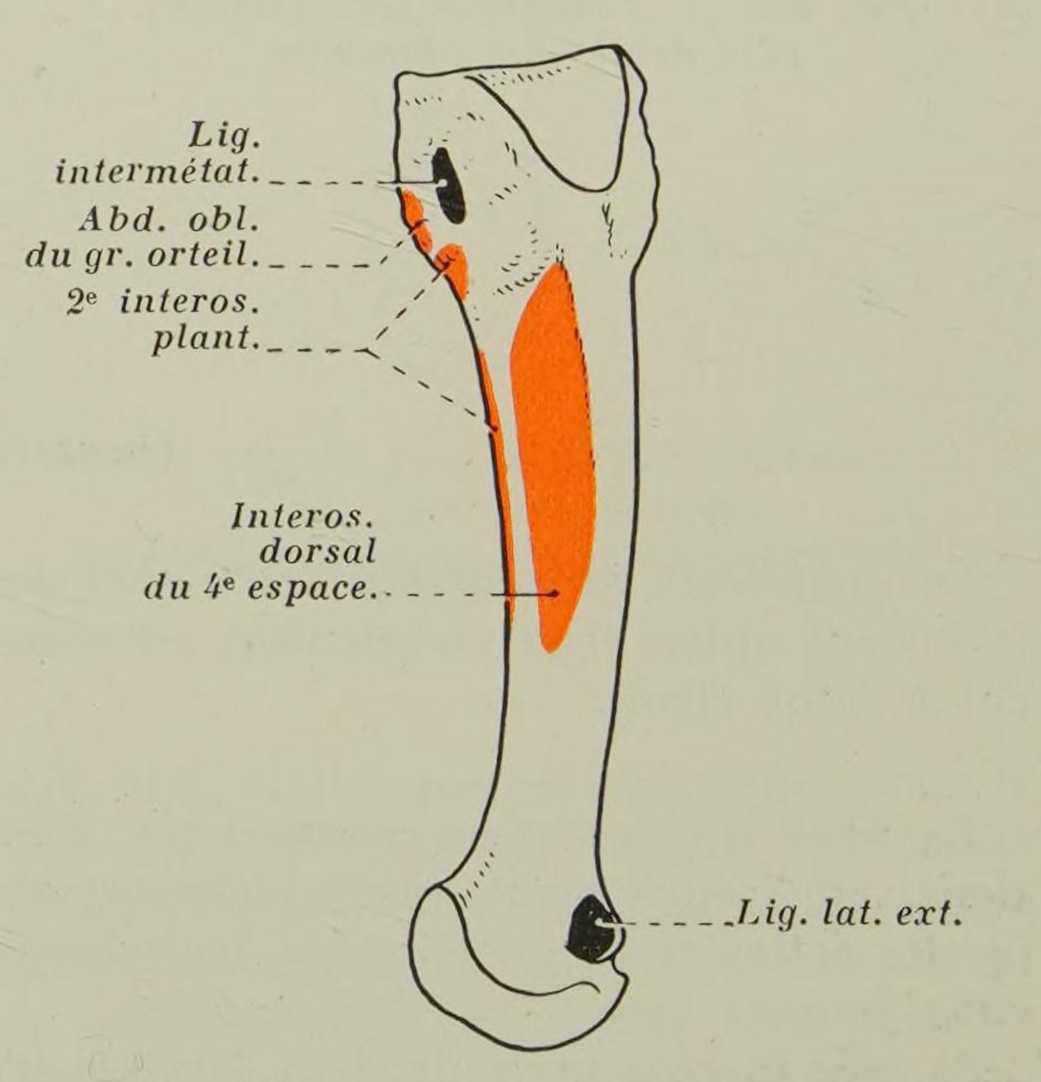

FIG. 489. — *Quatrième métatarsien; côté droit, vue externe. Insertions musculaires et ligamentaires.*

tarsiens, elle constitue une véritable face; très rugueuse dans toute son étendue, elle offre parfois l'aspect d'un tubercule à surface irrégulière *(tubercule plantaire)*; elle donne

insertion aux mêmes formations anatomiques que celles du troisième métatarsien, à l'arcade de l'artère plantaire externe et au ligament troisième cunéo - quatrième métatarsien plantaire (voy. : fig. 490 et 491).

CONNEXIONS. — Le quatrième métatarsien s'articule avec cinq os : *a)* par son *extrémité postérieure* (base) avec le cuboïde, le troisième cunéiforme, les troisième et cinquième métatarsiens; *b)* par son *extrémité antérieure* (tête) avec la première phalange du quatrième orteil.

INSERTIONS MUSCULAIRES. — Le quatrième métatarsien donne insertion à cinq muscles, qui sont: le jambier postérieur, l'abducteur oblique du gros orteil, les troisième et quatrième interosseux dorsaux et le deuxième interosseux plantaire (voy. : fig. 491).

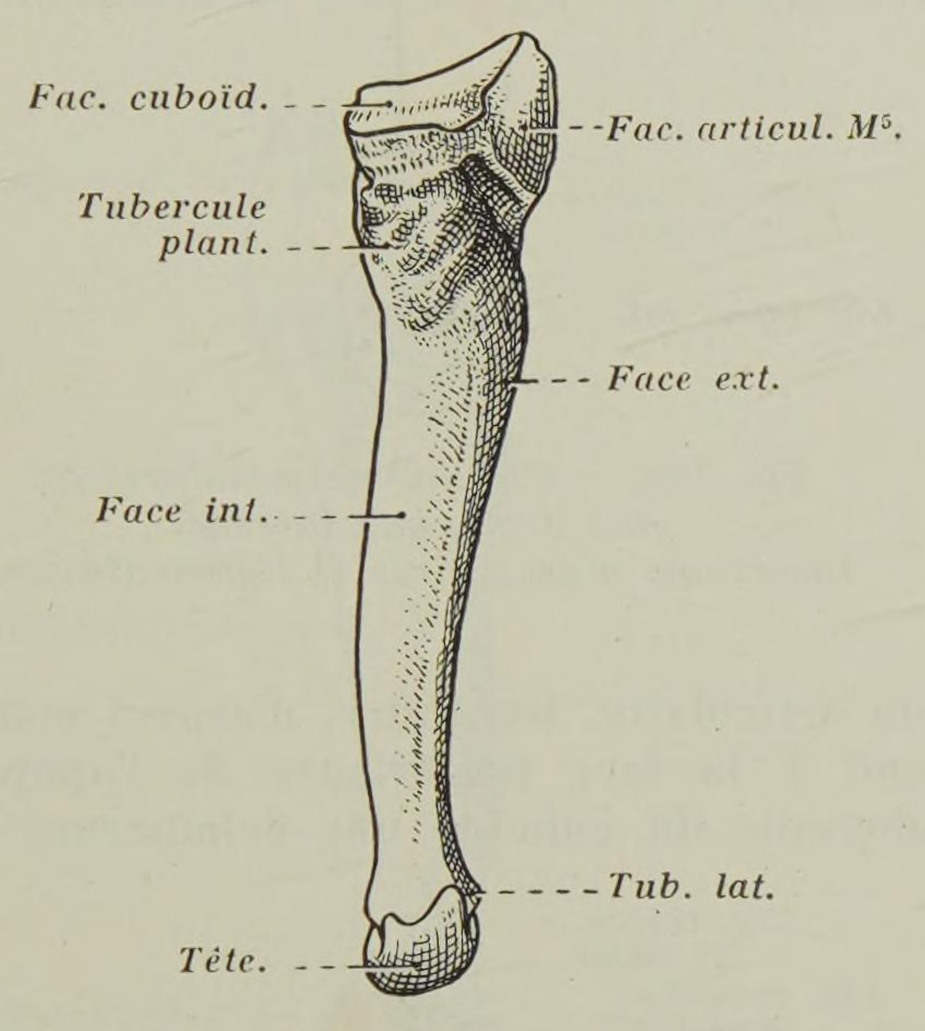

FIG. 490. — *Quatrième métatarsien; côté droit, vue plantaire.*

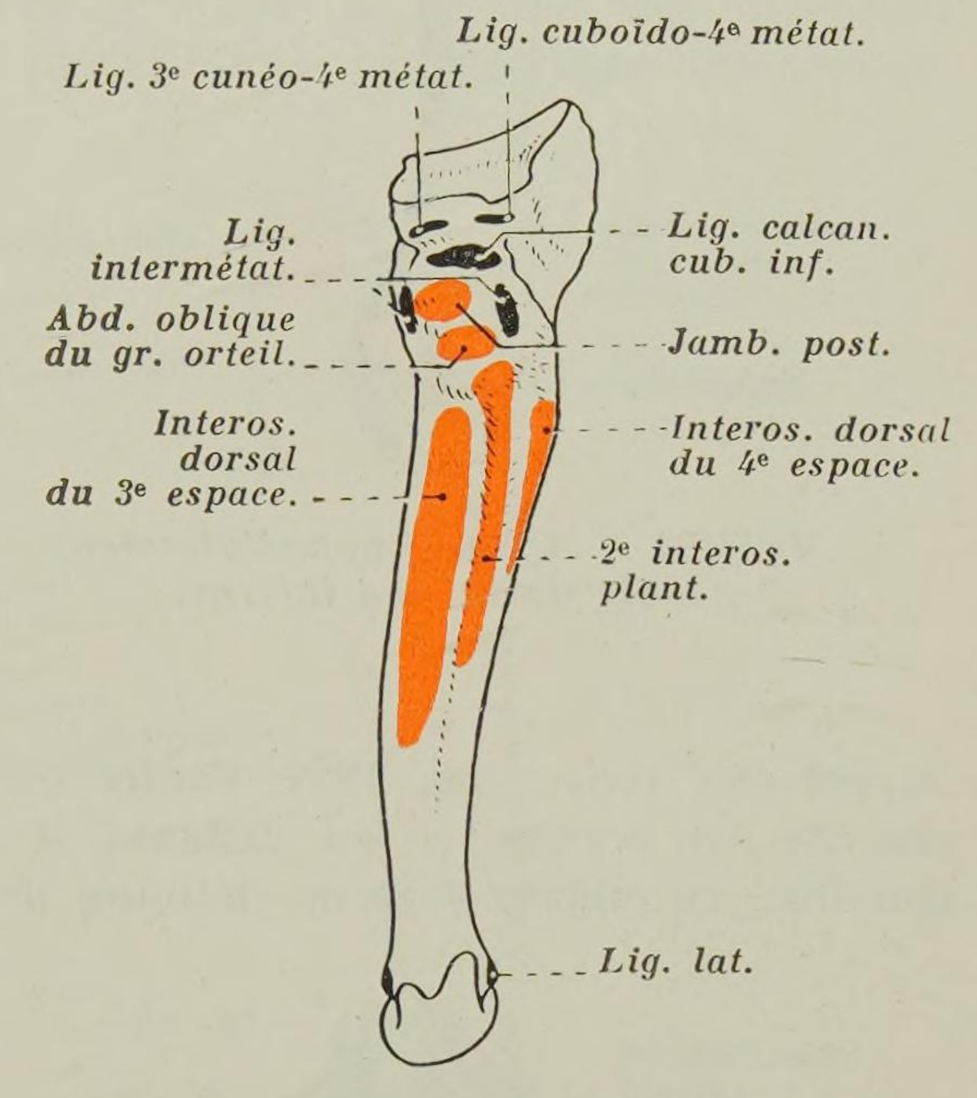

FIG. 491. — *Quatrième métatarsien; côté droit, vue plantaire. Insertions musculaires et ligamentaires.*

5. — *Cinquième métatarsien.*

Le *cinquième métatarsien* est plus court que le quatrième, mais plus long que le premier : c'est en outre le plus incurvé de tous les métatarsiens.

Son ***extrémité postérieure*** présente une configuration différente de celle des autres; tout d'abord elle est fortement aplatie de haut en bas et notablement déjetée en dehors; en outre, elle se continue en arrière de l'interligne tarso-métatarsien par une forte saillie arrondie, le *tubercule du cinquième métatarsien* ou *apophyse styloïde,* dont la face supérieure donne insertion au tendon du court péronier latéral, et la face inférieure au ligament calcanéo - cinquième métatarsien, et parfois aussi à un faisceau inconstant de l'abducteur du petit orteil (voy. : fig. 495 et 497); enfin, par la disposition de sa base, c'est le plus postérieur des cinq métatarsiens.

On peut distinguer à la ***base*** *quatre faces* : postérieure, interne, supérieure, inférieure et *un bord* externe.

Sa *face postérieure* présente deux champs : l'un interne, articulaire, constitué par une facette triangulaire à base interne et à sommet externe arrondi; plane ou légèrement concave, disposée obliquement de dehors en dedans et d'arrière en avant, elle répond

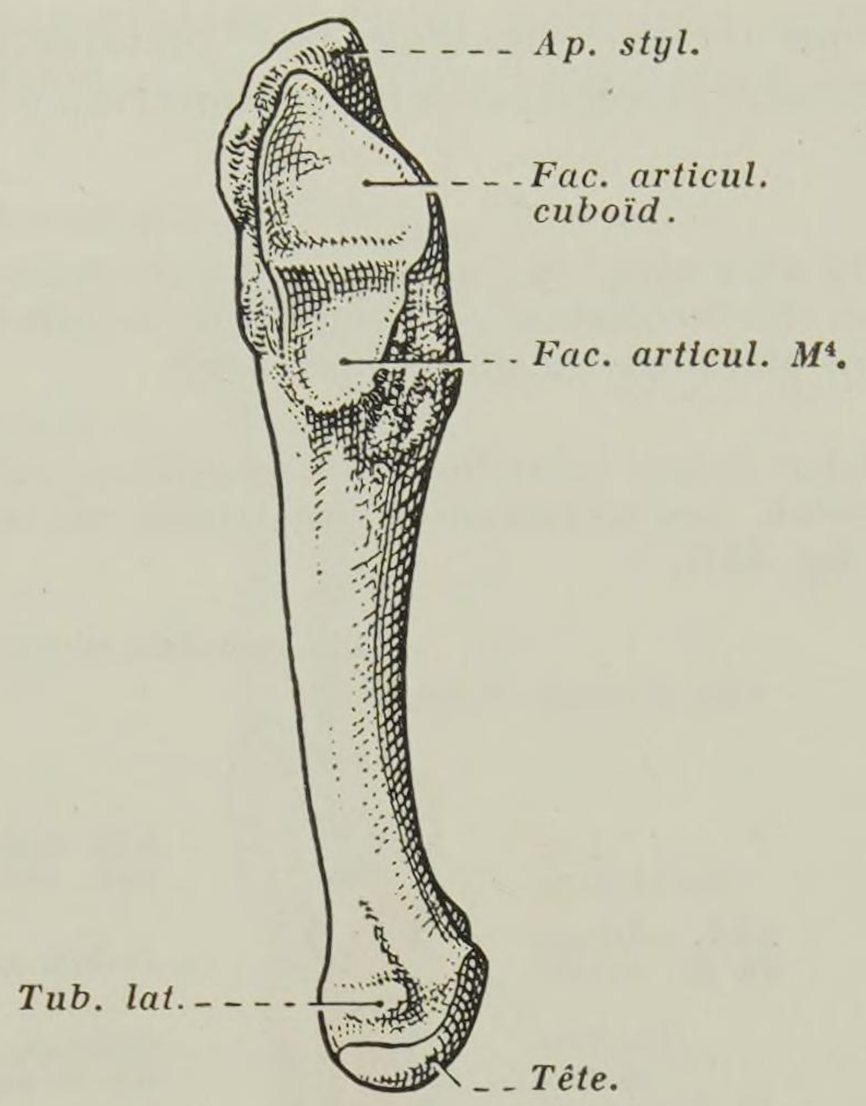

Fig. 492. — *Cinquième métatarsien; côté droit, vue interne.*

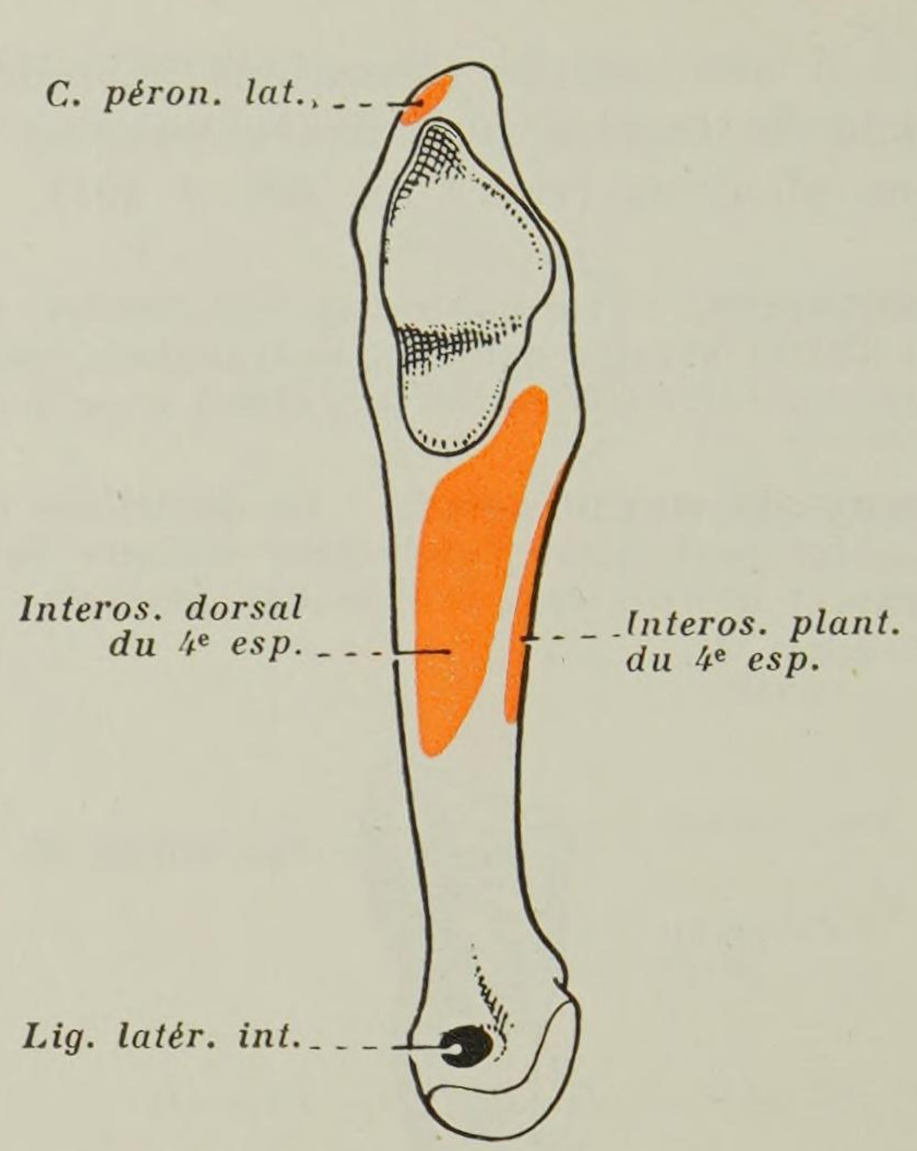

Fig. 493. — *Cinquième métatarsien; côté droit, vue interne. Insertions musculaires et ligamentaires.*

au cuboïde (voy. : fig. 492); l'autre externe, non articulaire, irrégulier, d'aspect martelé, regarde en arrière et en dedans; il correspond à la face postérieure de l'apophyse styloïde; ce champ externe délimite avec le tubercule du cuboïde une échancrure pro-

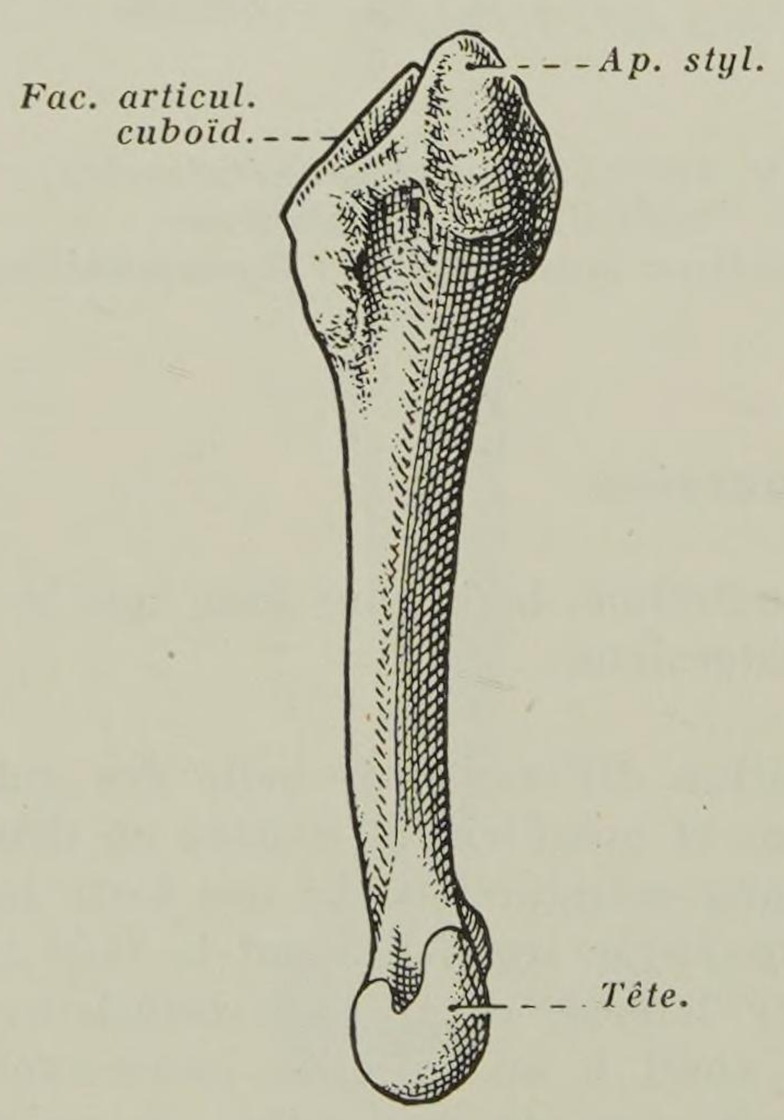

Fig. 494. — *Cinquième métatarsien; côté droit, vue plantaire.*

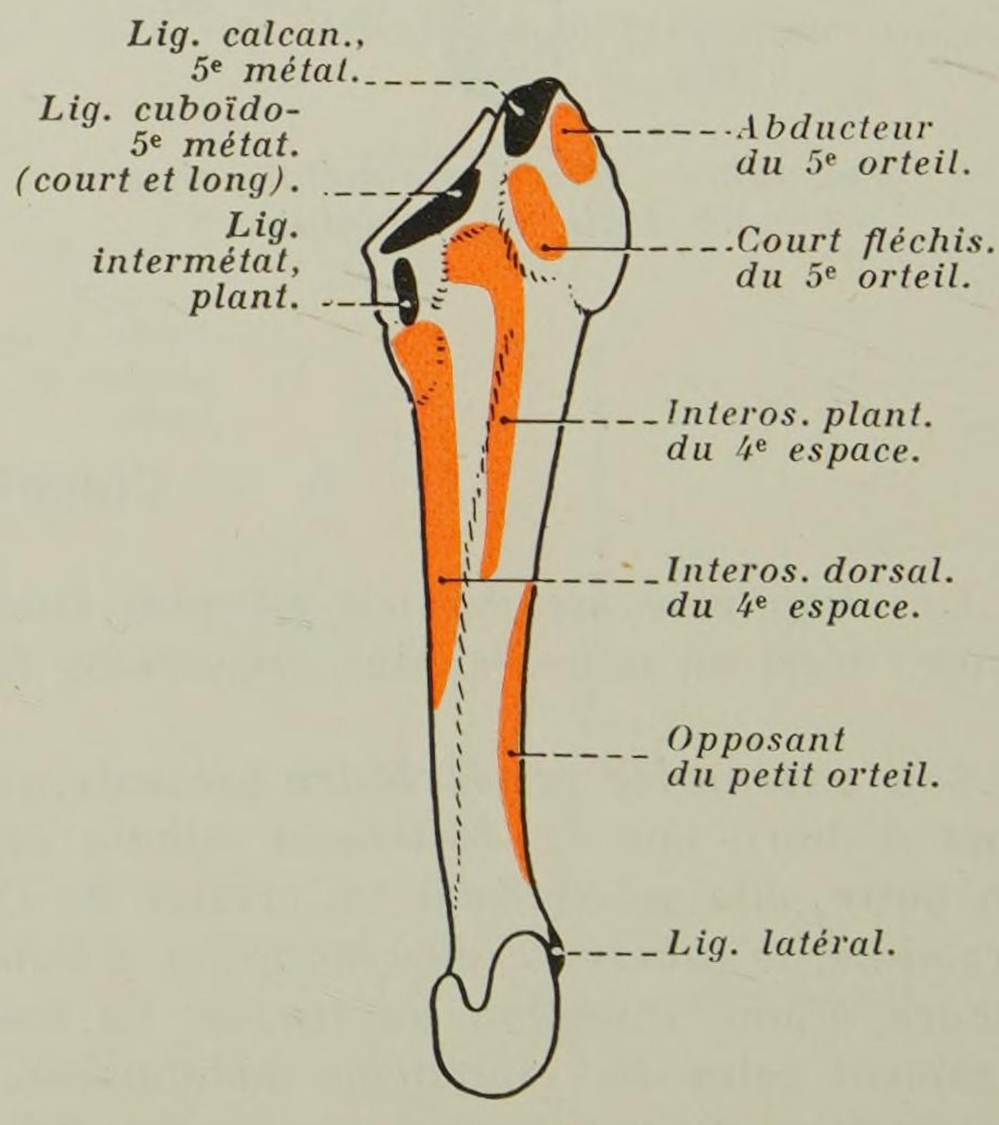

Fig. 495. — *Cinquième métatarsien; côté droit, vue plantaire. Insertions musculaires et ligamentaires.*

fonde de 10 à 12 millimètres : c'est l'*échancrure stylo-cuboïdienne,* dans laquelle s'engage le tendon du long péronier latéral avant d'aborder la gouttière du cuboïde (voy. : fig. 447 et 448).

Sa *face interne,* de forme quadrilatère plus haute que large, présente également une facette articulaire ovalaire, légèrement convexe, qui s'articule avec le quatrième métatarsien (voy. : fig. 492).

Sa *face supérieure,* large, irrégulière, regarde en dehors et en haut et donne insertion à l'éventail tendineux du péronier antérieur, et en arrière de ce dernier aux ligaments cuboïdo-métatarsien dorsal et intermétatarsien (voy. : fig. 497).

Sa *face inférieure* est également large, légèrement excavée par la présence d'une gouttière lisse à direction antéro-postérieure; cette gouttière est bordée par deux saillies bosselées et rugueuses; sur la saillie externe, ainsi que dans la gouttière, s'insèrent le court fléchisseur du cinquième orteil et parfois aussi des fibres de l'abducteur du cinquième orteil (insertion inconstante); sur la saillie interne se fixent le dernier des ligaments intermétatarsiens plantaires et les fibres les plus postérieures du quatrième interosseux

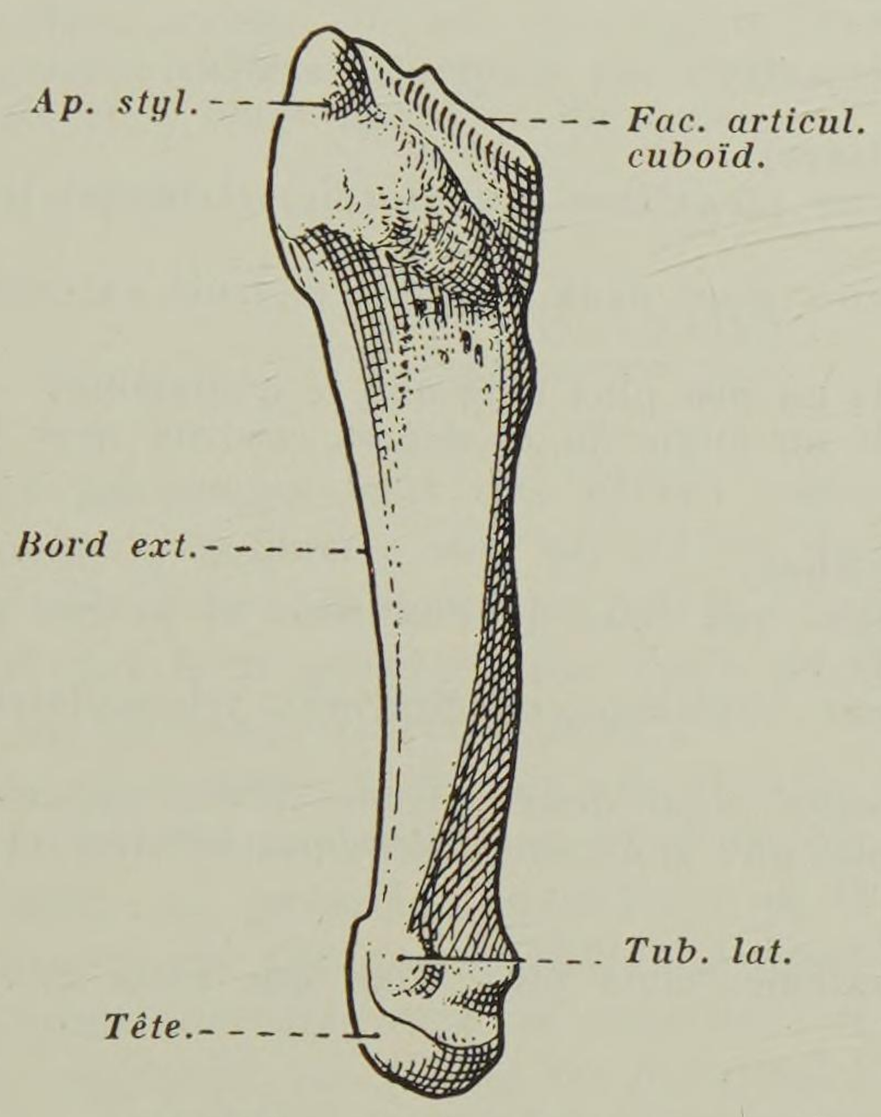

Fig. 496. — *Cinquième métatarsien; côté droit, vue dorsale.*

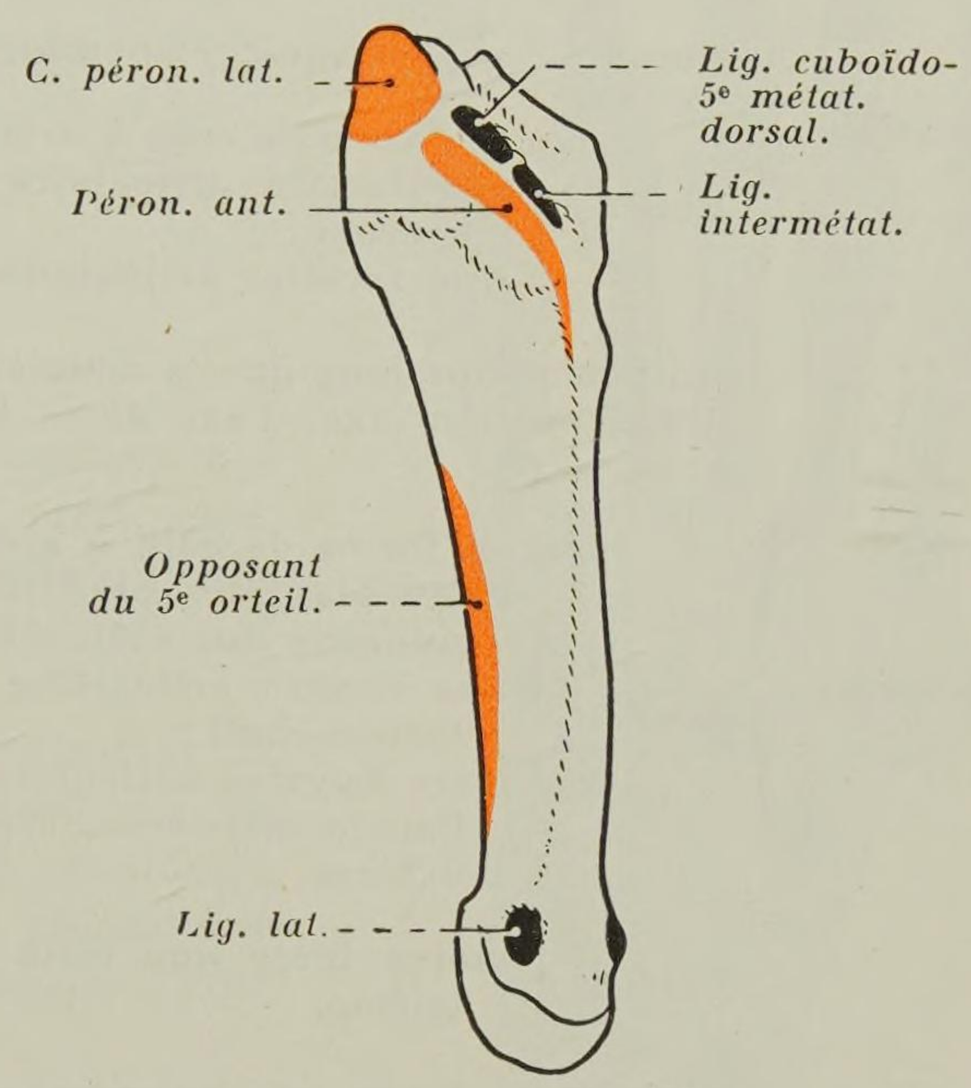

Fig. 497. — *Cinquième métatarsien; côté droit, vue dorsale. Insertions musculaires et ligamentaires.*

dorsal; enfin en arrière des insertions de ce muscle s'insèrent les ligaments cuboïdo-cinquième métatarsiens plantaires (court et long) (voy. : fig. 495).

Le *bord externe,* arrondi et lisse, se prolonge en arrière sur l'apophyse styloïde; il est mince en avant; par contre il est épais en arrière, fait saillie sous la peau à tel point qu'il est nettement perceptible au niveau du bord externe du pied.

Par suite de la présence de l'apophyse styloïde au cinquième métatarsien, le bord externe de cet os est fortement concave en dehors; dans sa moitié antérieure il donne insertion à l'opposant du cinquième orteil (voy. : fig. 495 et 497).

CONNEXIONS. — Le cinquième métatarsien s'articule avec trois os : *en arrière,* avec le cuboïde et le quatrième métatarsien; *en avant,* avec la première phalange du cinquième orteil.

INSERTIONS MUSCULAIRES. — Le cinquième métatarsien donne insertion à sept muscles, qui sont : le court péronier latéral, le péronier antérieur, le court fléchisseur du cinquième orteil, l'opposant du petit orteil, l'abducteur du cinquième orteil (inconstant), le quatrième interosseux dorsal et le troisième interosseux plantaire (voy. : fig. 495 et 497).

Nous résumons, dans le tableau ci-dessous, les principaux *caractères différentiels* des métatarsiens :

PREMIER		le plus court et le plus volumineux.
	Corps :	prismatique triangulaire équilatéral à la coupe.
	Base :	une facette articulaire tarsienne (pour le premier cunéiforme), concave, réniforme à hile externe; pas de facette articulaire latérale (normalement).
	Tête :	volumineuse, plus large que haute; deux gouttières à direction antéro-postérieure séparées par une crête mousse; tubercule articulaire plantaire externe plus développé que l'interne.
DEUXIÈME		le plus long.
	Corps :	prismatique triangulaire, le plus étroit des cinq métatarsiens.
	Base :	en forme de coin à arête inférieure; une facette articulaire tarsienne (deuxième cunéiforme), triangulaire et concave; cinq facettes articulaires latérales, dont deux internes et trois externes.
TROISIÈME		un peu moins long que le deuxième, mais un peu plus long que le quatrième; tordu sur son axe; l'axe de la base fait un angle de 10 degrés environ avec l'axe de la tête.
	Base :	en forme de coin à arête inférieure; arête plantaire plus volumineuse que celle du deuxième et moins volumineuse que celle du troisième; une facette articulaire tarsienne (troisième cunéiforme), triangulaire ou trapézoïdale; trois facettes articulaires latérales, dont deux internes (l'une supérieure, l'autre inférieure, séparées par une gouttière antéro-postérieure) et une externe.
	Tête :	moins large que celle du deuxième, mais plus large que celle du quatrième.
QUATRIÈME		légèrement tordu sur lui-même, incurvé à concavité externe et inférieure.
	Base :	massive, plus haute que large; arête plantaire volumineuse, tuberculaire; une facette articulaire tarsienne (cuboïde) quadrilatère et concave; trois facettes articulaires latérales, dont deux internes contiguës (l'une postérieure, l'autre antérieure) et une externe.
	Tête :	la plus grêle.
CINQUIÈME		plus court que le quatrième, mais plus long que le premier; incurvé à concavité inférieure et externe.
	Base :	aplatie de haut en bas, pourvue en dehors d'un tubercule volumineux (apophyse styloïde); une facette articulaire tarsienne (cuboïde), plane ou légèrement concave; une seule facette articulaire interne.
	Tête :	légèrement aplatie de haut en bas.

ARCHITECTURE

L'architecture des métatarsiens rappelle celle des métacarpiens; ils sont tous établis sur le même type structural et peuvent être considérés comme des os longs en miniature, et comme ces derniers ils sont formés, pour le corps, d'un cylindre de tissu osseux compact entourant un canal médullaire d'étendue variable, et pour les extrémités d'une masse de tissu spongieux entouré d'une mince couche compacte lamelliforme (*corticale*).

OSSIFICATION ET DÉVELOPPEMENT

Les métatarsiens se développent comme les métacarpiens avec lesquels ils présentent de grandes analogies; comme eux ils possèdent *deux points* d'ossification, l'un primitif, l'autre secondaire (voy. : fig. 498 et 506).

1° Le *point primitif* apparaît pendant le troisième mois de la vie intra-utérine, au début du troisième mois pour le deuxième et le troisième métatarsien, à la fin pour le premier, dans le milieu pour le quatrième et le cinquième; ce point d'ossification donne naissance au corps de l'os, à son extrémité postérieure pour les quatre derniers et à son extrémité antérieure pour le premier.

2° Le *point secondaire* apparaît entre trois et quatre ans; il forme la base du premier métatarsien (parfois double d'après Mayet) et la tête des quatre derniers métatarsiens.

La soudure de l'épiphyse à la diaphyse débute vers la quinzième année; elle est plus rapide chez les filles que chez les garçons; elle est toujours terminée à dix-sept ans chez la femme et à vingt ans chez l'homme.

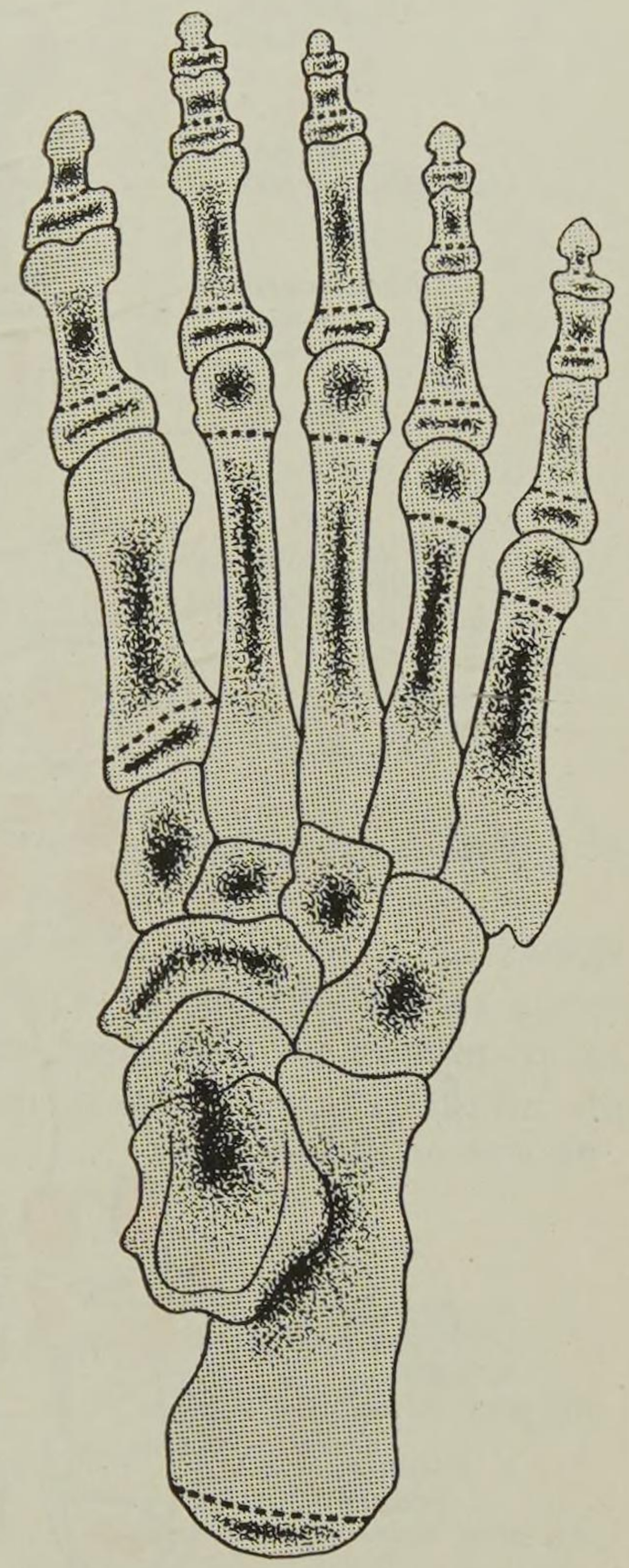

Fig. 498. — *Ossification des os du pied* (schématique) (*en pointillé*, les cartilages de conjugaison).

PHALANGES

Les *phalanges* sont des pièces osseuses articulées qui forment le *squelette des orteils* ou *doigts du pied*; elles sont au nombre de trois par orteil, exception faite du gros orteil qui n'en possède que deux (le gros orteil n'ayant pas de phalange intermédiaire).

Les phalanges sont des os courts qui continuent la direction des métatarsiens et d'arrière en avant on les distingue en première, deuxième et troisième phalange, ou encore en *phalange (phalange proximale)*, *phalangine* (*phalange intermédiaire* ou *moyenne*) et *phalangette (phalange unguéale* ou *distale* ou *terminale*).

Les phalanges des orteils présentent une grande similitude avec celles des doigts, du point de vue de leur disposition, configuration, constitution et connexions; mais avec leurs phalanges beaucoup plus petites que les phalanges digitales, on peut considérer les orteils comme des doigts atrophiés.

CARACTÈRES GÉNÉRAUX. — ***Première phalange.*** — La première phalange des orteils est plus longue que les autres; elle est aussi un peu plus longue que la phalangine et la phalangette réunies. On lui distingue *un corps* et *deux extrémités*.

Le *corps* est grêle, cylindrique, légèrement aplati transversalement, sauf celui du gros orteil qui est très nettement aplati de haut en bas; sa face inférieure ou plantaire est concave; sa face supérieure ou dorsale est arrondie et mousse en arrière, plane et légèrement rugueuse en avant.

L'*extrémité postérieure* ou *base* est relativement volumineuse; étalée transversalement, elle présente en arrière une facette articulaire, ovalaire, concave, la *cavité glénoïde*, qui répond à la tête du métatarsien correspondant sur laquelle elle s'emboîte, mais dont elle ne revêt qu'une partie (le tiers environ) et avec laquelle elle s'articule.

Sa face inférieure présente deux tubercules, les *tubercules plantaires* de la première

phalange, séparés par une gouttière médiane, longitudinale, qui se prolonge sur le corps de l'os et au niveau de laquelle glissent les tendons fléchisseurs des orteils.

Les tubercules plantaires donnent insertion aux muscles interosseux; les interosseux plantaires sur les tubercules internes des premières phalanges des troisième, quatrième et cinquième orteils et les interosseux dorsaux sur les deux tubercules de la première phalange du deuxième orteil et sur les tubercules externes de la première phalange des troisième et quatrième orteils (voy. : fig. 499, 649 et 651).

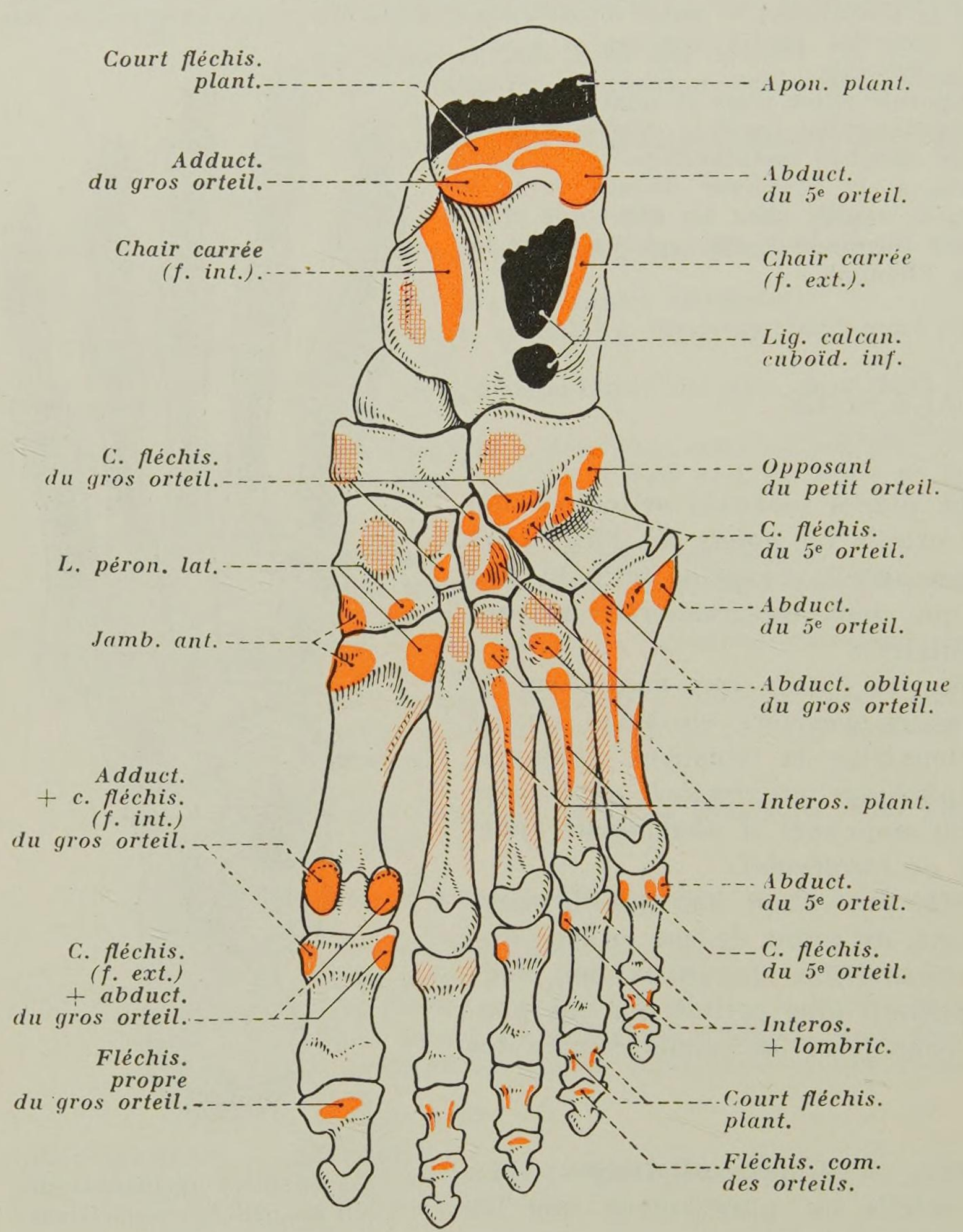

FIG. 499.
Squelette du pied, côté droit, face plantaire. Insertions musculaires, aponévrotique et ligamentaire. Les insertions du jambier postérieur sont représentées en quadrillé rouge. Les insertions métacarpiennes et phalangiennes des interosseux dorsaux sont représentées en hachures obliques rouges.

Sa face dorsale, en forme de dos d'âne, est légèrement rugueuse.

L'*extrémité antérieure* ou *tête* est aplatie de haut en bas; elle présente une facette articulaire disposée en forme de petite trochlée, plus étendue à la face plantaire qu'à la face dorsale; cette facette s'articule avec la base de la deuxième phalange.

Deuxième phalange. — La deuxième phalange (le gros orteil n'a pas de phalange correspondante) est très courte.

Son *corps*, aplati de haut en bas, est très restreint.

Ses *extrémités* postérieure et antérieure sont semblables aux phalangines des doigts; l'*extrémité postérieure (base)* donne insertion à sa face dorsale au faisceau médian du

tendon commun de l'extenseur commun des orteils et du pédieux; l'*extrémité antérieure (tête)* présente une facette articulaire, souvent mal façonnée, du type trochléaire, qui répond à la base de la phalange unguéale avec laquelle elle s'articule.

Sur les versants latéraux de la face plantaire s'insèrent, près de la base, les deux faisceaux du court fléchisseur plantaire correspondant à l'orteil (voyez ce muscle).

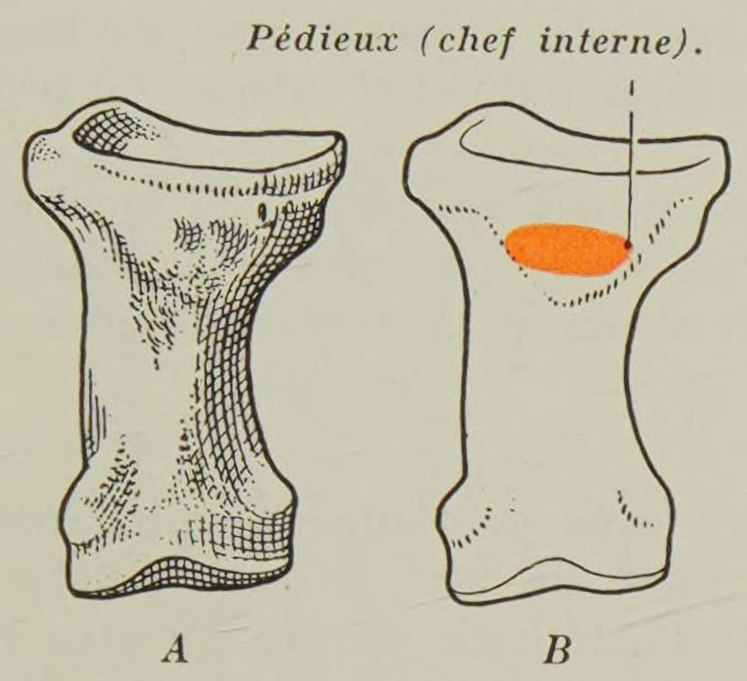

FIG. 500. — *Première phalange du gros orteil droit.*
A. Face dorsale.
B. Face dorsale avec insertion musculaire.

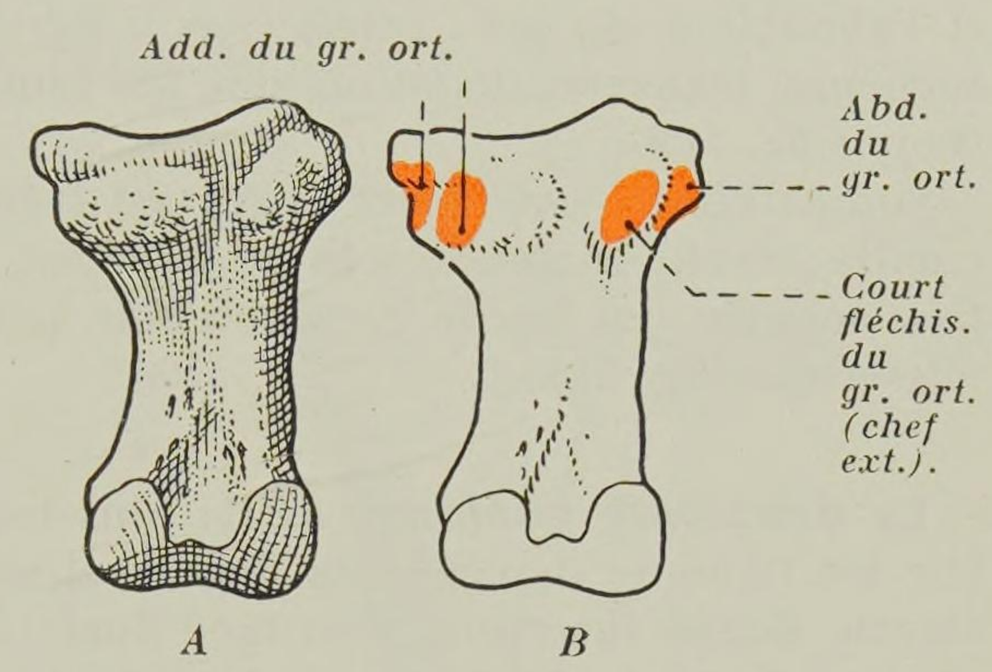

FIG. 501. — *Première phalange du gros orteil droit.*
A. Face plantaire.
B. Face plantaire avec insertions musculaires.

Troisième phalange. — La troisième phalange est rudimentaire, parfois fusionnée à la phalange intermédiaire au niveau du petit orteil.

L'*extrémité postérieure* présente une facette articulaire pour la tête de la phalange moyenne et une petite apophyse triangulaire dorsale et médiane qui surplombe la gorge de la trochlée de la phalangine; cette extrémité (base) donne insertion, au niveau de sa face dorsale, aux faisceaux latéraux (au contact l'un de l'autre) du tendon commun de

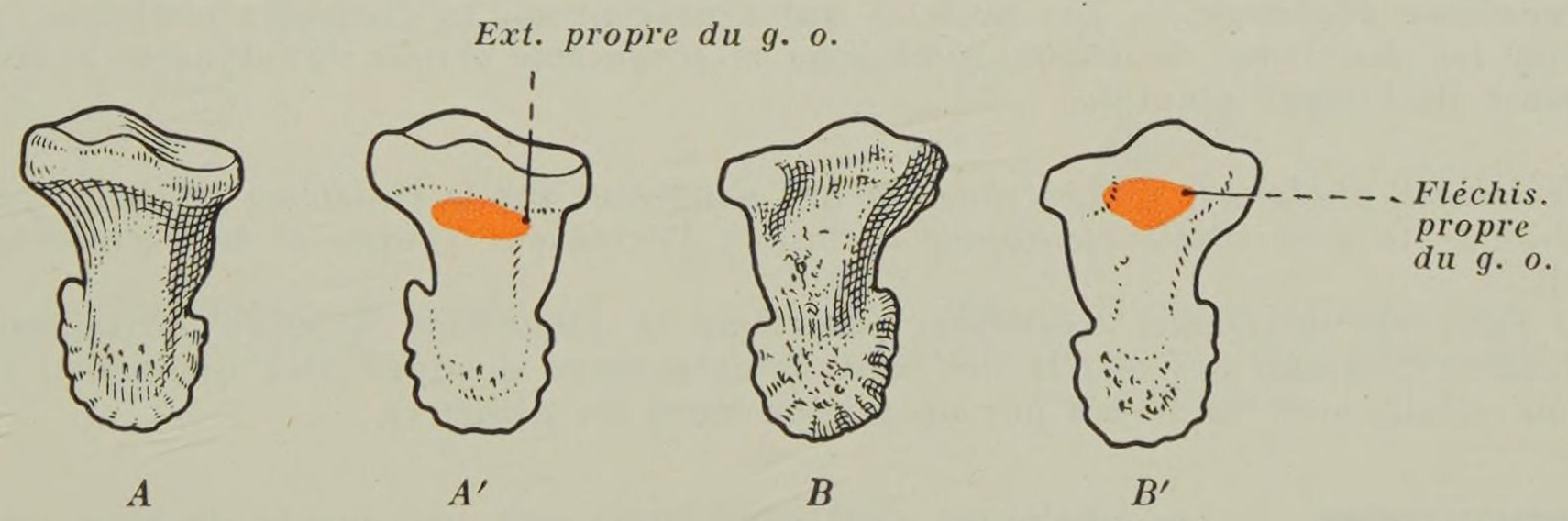

FIG. 502. — *Deuxième phalange du gros orteil droit.*
A. Face dorsale. — *A'*. Face dorsale avec insertion musculaire.
B. Face plantaire. — *B'*. Face plantaire avec insertion musculaire.

l'extenseur commun des orteils et du pédieux; et au niveau de sa face plantaire, aux tendons correspondants du fléchisseur commun des orteils.

L'*extrémité antérieure* est disposée en forme de croissant irrégulier et rugueux qui supporte la matrice de l'ongle : c'est le *bourrelet unguéal*; les bords latéraux sont disposés en forme d'échancrure.

CARACTÈRES PARTICULIERS AU GROS ORTEIL. — La ***première phalange*** est plus longue et plus large que toutes les autres phalanges des orteils; elle est trois fois plus

volumineuse que la première phalange du deuxième orteil, qui en dimension vient tout de suite après elle; assez souvent elle est légèrement déjetée en dehors.

Le *corps* est massif, mais fortement aplati de haut en bas.

Son *extrémité postérieure (base)* est large; le tubercule plantaire interne est toujours plus développé et plus saillant que l'externe; il donne insertion au tendon de l'adducteur du gros orteil et au chef interne du court fléchisseur du gros orteil; par contre, sur le tubercule plantaire externe, se fixent le chef externe du court fléchisseur du gros orteil et l'abducteur du gros orteil (voy. : fig. 501). Sa face dorsale présente une petite crête rugueuse, transversale ou oblique sur laquelle s'insère le tendon du chef interne du pédieux (voy. : fig. 500).

Son *extrémité antérieure (tête)* est franchement étalée transversalement; la facette articulaire trochléenne est très prononcée; son versant plantaire présente une échancrure très accusée qui borde en avant une petite dépression située à la face inférieure de la tête (voy. : fig. 501).

La ***deuxième phalange*** est la plus longue et la plus large de toutes les phalangettes; elle est toujours déportée en dehors et très aplatie de haut en bas; sa base notablement élargie donne insertion, à sa face dorsale, au tendon de l'extenseur propre du gros orteil, et, à sa face plantaire, au tendon du fléchisseur propre du gros orteil (voy. : fig. 502).

INSERTIONS MUSCULAIRES. — ***Première phalange.*** — Les muscles qui s'insèrent sur la *première phalange* sont :

a) Pour le *gros orteil* : le pédieux (chef interne), l'adducteur, le court fléchisseur et l'abducteur du gros orteil;

b) Pour le *deuxième orteil* : les deux premiers interosseux dorsaux et le premier lombrical;

c) Pour le *troisième orteil* : le troisième interosseux dorsal, le premier interosseux plantaire et le deuxième lombrical;

d) Pour le *quatrième orteil* : le quatrième interosseux dorsal, le deuxième interosseux plantaire et le troisième lombrical.

e) Pour le *cinquième orteil* : l'abducteur et le court fléchisseur du petit orteil, le troisième interosseux plantaire et le quatrième lombrical.

Deuxième phalange. — Les muscles qui s'insèrent sur la *deuxième phalange (phalangine)* sont:

Pour les *deuxième, troisième, quatrième* et *cinquième orteils* : l'extenseur commun des orteils et le court fléchisseur plantaire.

Troisième phalange. — Les muscles qui s'insèrent sur la *troisième phalange (phalangette)* sont:

a) Pour le *gros orteil (phalange distale)* : l'extenseur propre et le fléchisseur propre du gros orteil;

b) Pour les *deuxième, troisième, quatrième* et *cinquième orteils* : l'extenseur commun et le fléchisseur commun des orteils (les tendons extenseurs destinés aux deuxième, troisième et quatrième orteils sont renforcés par un tendon venu du pédieux).

ARCHITECTURE. — Les phalanges sont constituées par une virole de tissu osseux compact au niveau du corps (*corticale*) et par du tissu spongieux aux deux extrémités.

OSSIFICATION ET DÉVELOPPEMENT. — Chaque phalange des orteils se développe comme la phalange digitale correspondante par *deux points* d'ossification, l'un primitif, l'autre secondaire (voy. : fig. 498 et 506).

1° Le *point primitif* donne naissance au corps et à la tête de la phalange; il apparaît pendant la vie intra-utérine en premier lieu sur les phalangettes, ceux des trois premiers orteils vers deux mois et demi, et ceux des quatrième et cinquième orteils plus tardivement; en second lieu sur les phalanges entre le troisième et le quatrième mois et en dernier lieu sur les phalangines entre le quatrième et le neuvième mois. Les phalangines des deux derniers orteils ne s'ossifient parfois qu'après la naissance.

2° Le *point secondaire* apparaît entre trois et quatre ans; il présente l'aspect d'un disque aplati et donne naissance à la base et aux tubercules plantaires.

La soudure s'effectue à des époques variables, entre quinze et vingt deux ans; les premières phalanges se soudent les dernières.

OS SÉSAMOÏDES DU PIED

Les os sésamoïdes du pied siègent à la face plantaire, de forme arrondie avec une facette articulaire plane, ils sont généralement plus volumineux que ceux de la main avec lesquels ils présentent la plus grande analogie (voy. : fig. 503).

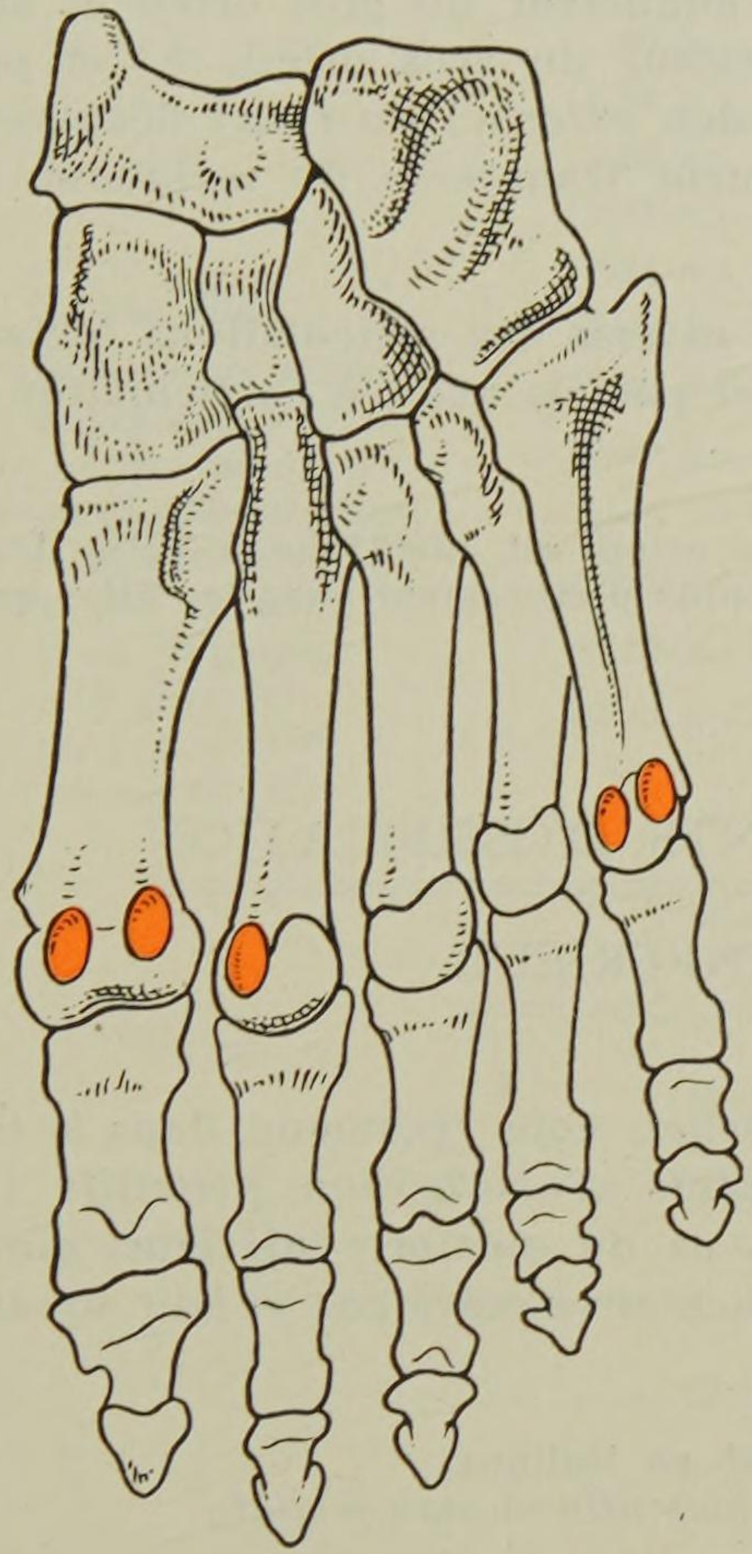

FIG. 503. — *Os sésamoïdes du pied; côté droit, vue plantaire.*

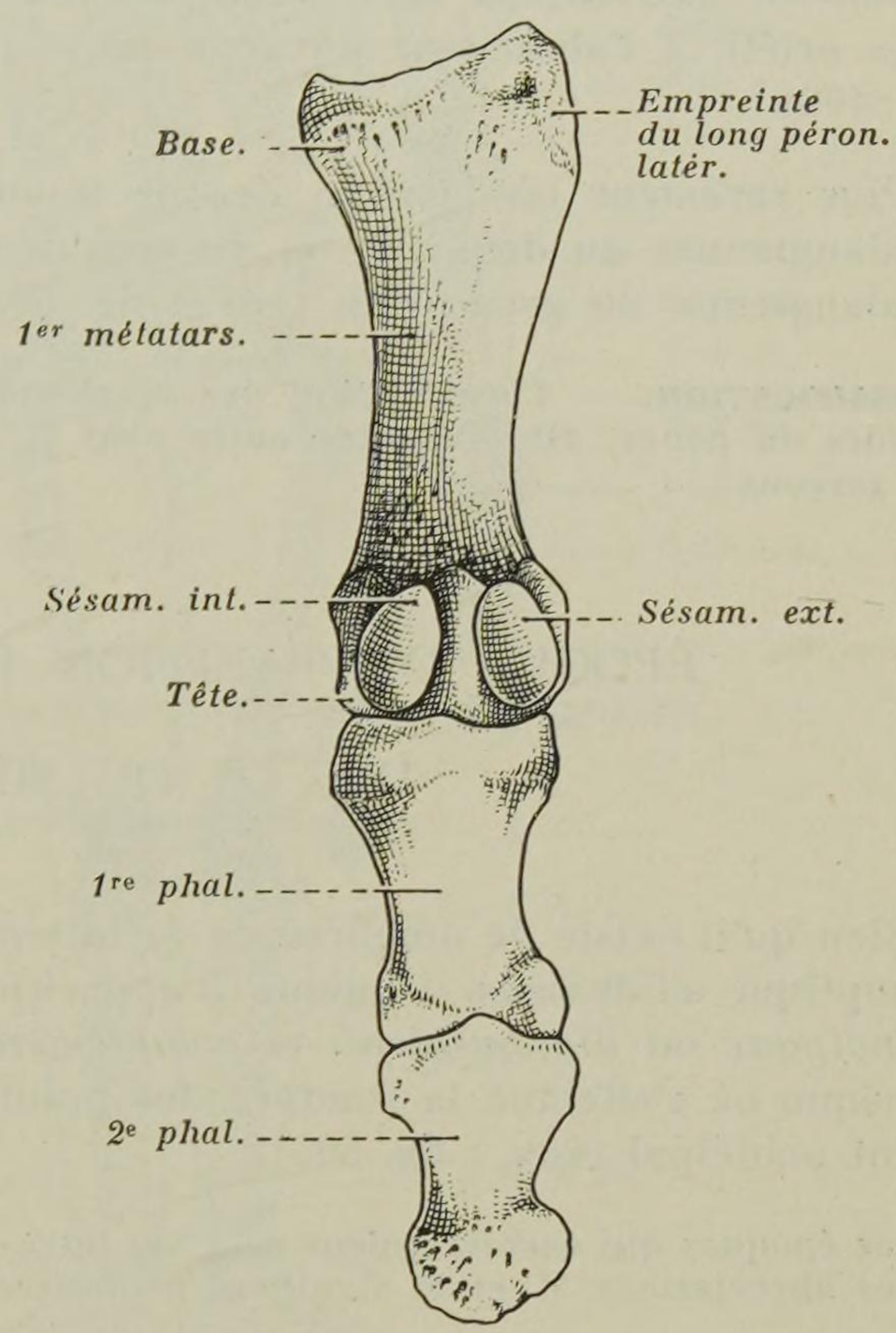

FIG. 504. — *Premier métatarsien et squelette du gros orteil; côté droit, vue plantaire.*

Os sésamoïdes du gros orteil.

Les os sésamoïdes du gros orteil sont à peu près constants et au nombre de *deux* : l'un, *interne*; l'autre, *externe*; ils sont situés au niveau de la face inférieure de l'articulation métatarso-phalangienne de cet orteil à laquelle ils sont annexés.

D'aspect ovoïde, allongés dans le sens antéro-postérieur, et parfois en forme de haricot, ils reposent sur les deux dépressions qui occupent le versant plantaire articulaire de la tête du premier métatarsien; l'interne est souvent plus gros que l'externe et parfois scindé en deux, l'un antérieur, l'autre postérieur *(sesamum bipartitum)*; plus rarement il est divisé en trois fragments; cette disposition multifragmentaire est une adaptation à la marche; constitué par plusieurs fragments articulés entre eux, le sésamoïde accomplit ses déplacements à la manière d'une chenille, dont les segments se moulent sur les plicatures du terrain.

Leur *volume* et leurs *dimensions* sont variables : l'*interne*, généralement allongé, est disposé suivant l'axe du métatarsien; il mesure 10 à 12 millimètres de long sur 8 à 10 millimètres de large; l'*externe*, moins volumineux, mesure 8 à 10 millimètres de long sur 7 à 8 millimètres de large.

Leur *face supérieure*, articulaire, légèrement concave, lisse, est encroûtée de cartilage à l'état frais; elle s'articule avec le versant plantaire de la tête du premier métatarsien (voy. : fig. 444 et 504).

Leur *face inférieure*, convexe, irrégulière, parfois rugueuse, donne respectivement insertion : *a)* pour le *sésamoïde interne*, au tendon de l'adducteur du gros orteil et au chef sésamoïdien interne (tendon interne) du court fléchisseur du gros orteil; *b)* et pour le *sésamoïde externe*, au chef sésamoïdien externe (tendon externe) du court fléchisseur du gros orteil, à l'abducteur du gros orteil et au ligament transverse du métatarse (voy. : fig. 499).

Plus rarement on observe des os sésamoïdes au niveau des articulations métacarpo-phalangiennes du deuxième et du cinquième orteil, et parfois aussi à l'articulation interphalangienne du gros orteil (voy. : fig. 503).

OSSIFICATION. — L'ossification des sésamoïdes du gros orteil est identique à celle des sésamoïdes du pouce; elle s'effectue entre neuf et douze ans, plus précocement chez les filles que chez les garçons.

ÉPOQUE D'APPARITION DES POINTS D'OSSIFICATION

DES OS DU MEMBRE INFÉRIEUR

Bien qu'il existe de nombreuses variations individuelles, nous résumons, dans le tableau synoptique ci-dessous, l'époque d'apparition des *points d'ossification primitifs* (*points principaux* ou *diaphysaires*) et *complémentaires* des os du membre inférieur, ainsi que l'époque où s'effectue la soudure des points complémentaires entre eux et leur soudure au point principal (voy. : fig. 505).

Les époques qui correspondent à la vie intra-utérine sont en italique.
Les abréviations M. et F. signifient respectivement *sexe masculin* et *sexe féminin*.

OS	POINTS PRIMITIFS	POINTS COMPLÉMENTAIRES	SOUDURE DES POINTS COMPLÉMENTAIRES ENTRE EUX	SOUDURE DES POINTS COMPLÉMENTAIRES AU POINT PRINCIPAL
Fémur.	*40e-45e jour.*	Point céphalique : 6e-12e mois. Point du grand trochanter : 3-5 ans. Point du petit trochanter : 8-10 ans. Point intercondylien : *9e mois.*		F. 18 ans. M. 19-20 ans. 16-18 ans. 18-20 ans
Rotule.	2 ans.			

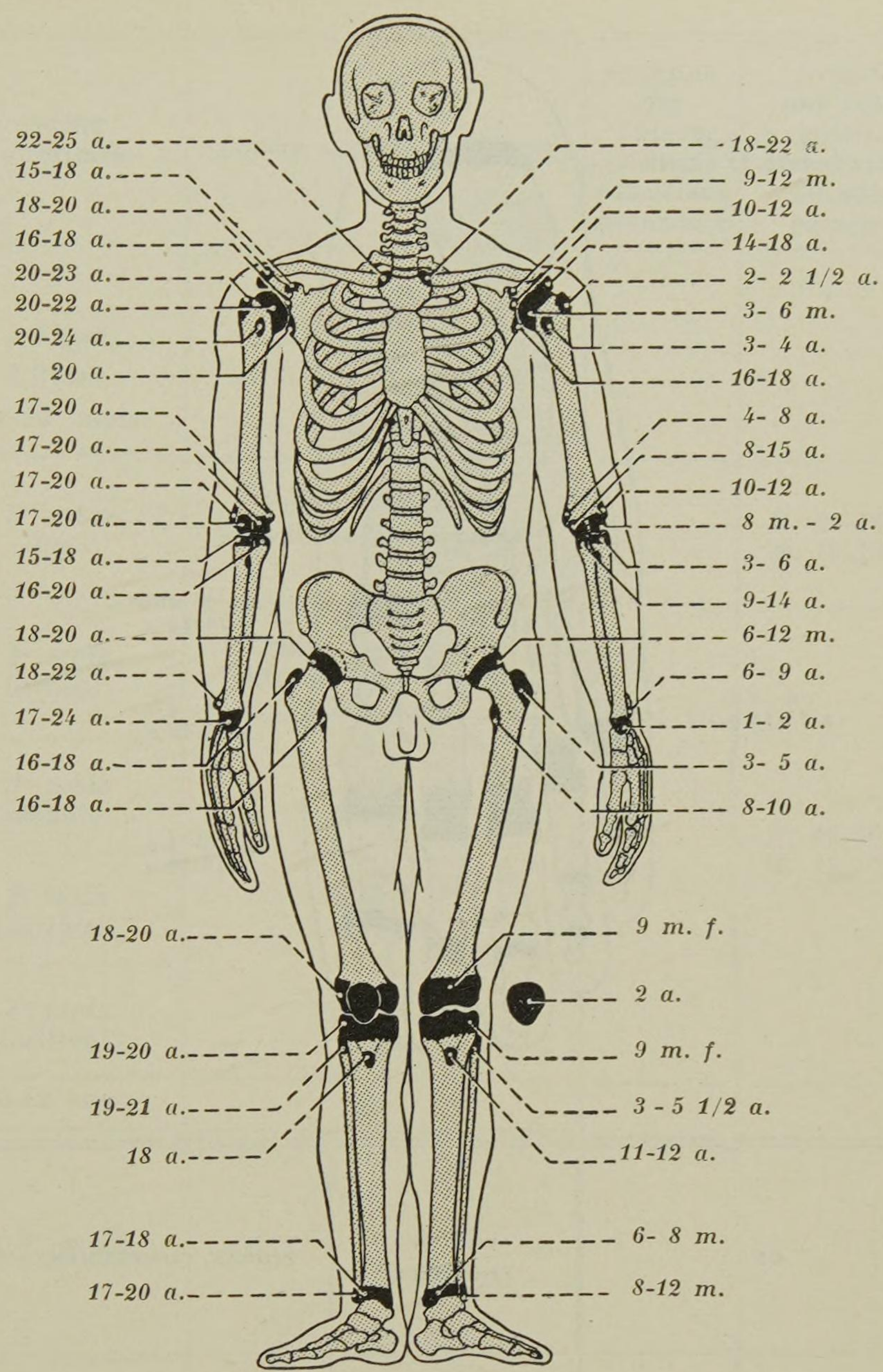

Fig. 505.
Points épiphysaires et complémentaires des os des membres. Epoques d'apparition (à droite) *et de soudure à la diaphyse* (à gauche). *m. f.* : signifie mois fœtal.

OS	POINTS PRIMITIFS	POINTS COMPLÉMENTAIRES	SOUDURE DES POINTS COMPLÉMENTAIRES ENTRE EUX	SOUDURE DES POINTS COMPLÉMENTAIRES AU POINT PRINCIPAL
Tibia.	*45e-60e jour.*	Point épiphysaire supérieur : *9e mois.* Point tubérositaire : 11-12 ans. Point épiphysaire inférieur : 6e-8e mois.	13 ans.	19-20 ans. 18 ans (soudure complète). 17-18 ans.

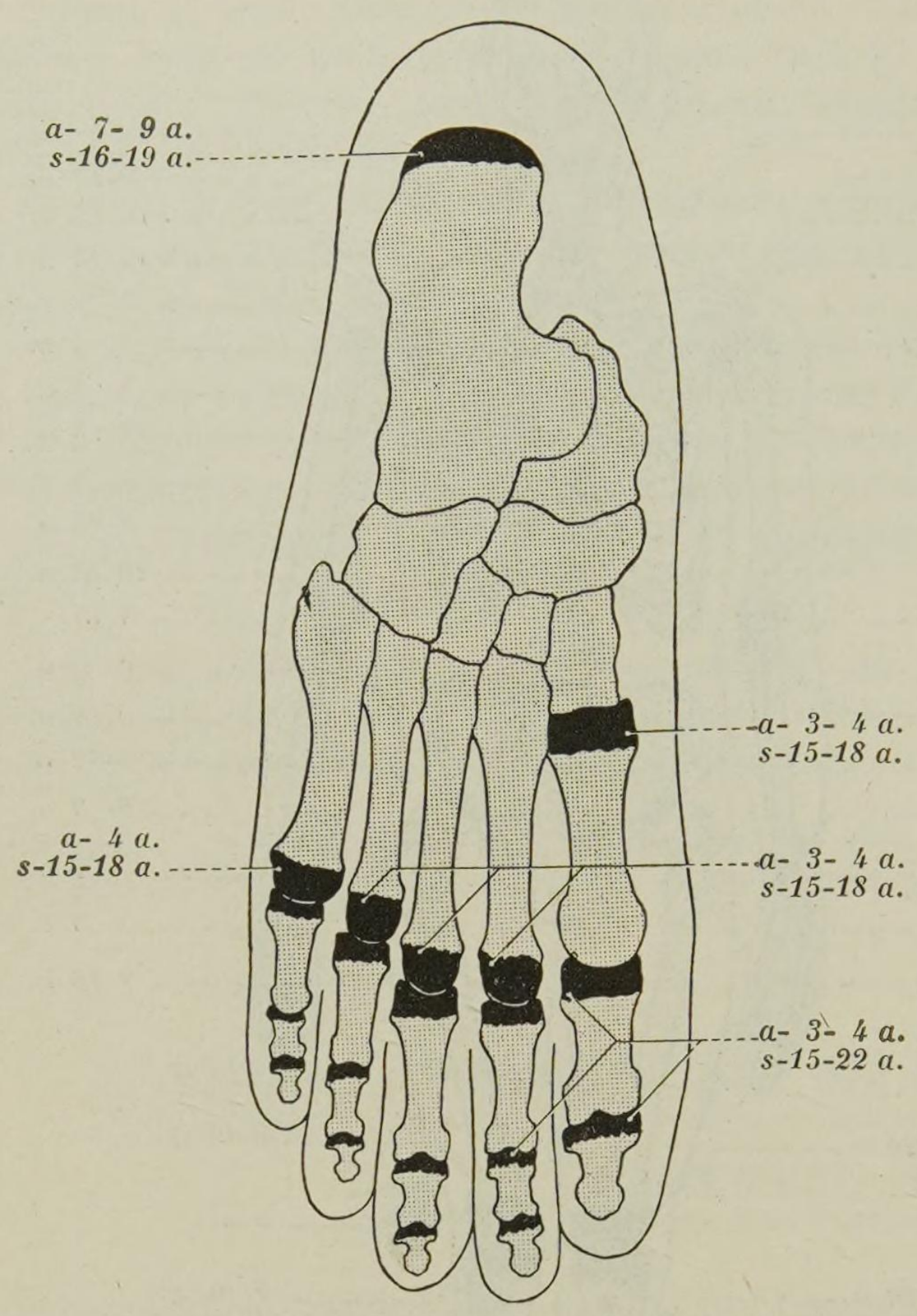

FIG. 506.
Points d'ossification épiphysaires du squelette du pied. Epoques d'apparition (a) *et de soudure* (s) *au corps de l'os* (schématique).

OS	POINTS PRIMITIFS	POINTS COMPLÉMENTAIRES	SOUDURE DES POINTS COMPLÉMENTAIRES ENTRE EUX	SOUDURE DES POINTS COMPLÉMENTAIRES AU POINT PRINCIPAL
Péroné.	*60e-70e jour.*	Point épiphysaire supérieur : 3-5½ ans. Point épiphysaire inférieur : 8e-12e mois.		19-21 ans. 17-20 ans.
Calcanéum.	*5e-6e mois.*	7-9 ans.		F. 16-18 ans. M. 18-20 ans.
Astragale.	*8e-9e mois.*	8 ans (point trigonal).		
Scaphoïde.	3-5 ans.			
Cuboïde.	3e-6e mois.			

OS		POINTS PRIMITIFS	POINTS COMPLÉMENTAIRES	SOUDURE DES POINTS COMPLÉMENTAIRES ENTRE EUX	SOUDURE DES POINTS COMPLÉMENTAIRES AU POINT PRINCIPAL
Cunéiformes.	*Premier.*	2-3 ans.			
	Deuxième.	2-3 ans.			
	Troisième.	10e-12e mois.			
Premier métatarsien.		*3e mois* (fin).	Point épiphysaire (extrémité postérieure) : 3-4 ans.		F. 15-16 ans. M. 16-19 ans.
Deuxième métatarsien.		*3e mois* (début).	Point épiphysaire (extrémité antérieure) : 3-4 ans.		F. 15-16 ans. M. 16-19 ans.
Troisième métatarsien.		*3e mois* (début).	Id. : 3-4 ans.		
Quatrième métatarsien.		*3e mois* (milieu).	Id. : 3-4 ans.		
Cinquième métatarsien.		*3e mois* (milieu).	Id. : 4 ans.		
Sésamoïdes du gros orteil.		9-12 ans.			
Première phalange.	*Gros orteil.*	*3e-4e mois.*	3-4 ans.		15-22 ans.
	2e orteil.				
	3e orteil.				
	4e orteil.				
	5e orteil.				
Deuxième phalange.	*Gros orteil.*	*75e jour.*			
	2e orteil.	*4e-9e mois.*			
	3e orteil.				
	4e orteil.				
	5e orteil.				
Troisième phalange.	*2e orteil.*	*75e jour.*			
	3e orteil.				
	4e orteil.	*3½-5e mois.*			
	5e orteil.				

L'examen sommaire du tableau ci-dessus nous montre qu'un enfant nouveau-né, sain, venu à terme et issu d'une gestation normale, présente au niveau du membre inférieur les *points d'ossification* suivants :

1° *Les noyaux diaphysaires* du *fémur,* du *tibia* et *du péroné.*

2° Les *noyaux épiphysaires inférieur du fémur,* et *supérieur du tibia.*

3° Les *noyaux primitifs de l'astragale,* du *calcanéum* et parfois du *cuboïde.*

4° Et les *points primitifs des métatarsiens* et des *phalanges,* à l'exception toutefois des phalangines des deux derniers orteils qui ne s'ossifient le plus souvent qu'après la naissance.

Articles à consulter : C. Bardeen : Studies of the development of the human skeleton. *American Journal of Anatomy,* 1905, p. 265.

Puyhaubert : Ossification des os des membres. *Journal de l'Anatomie,* 1913.

J. Poulhés : Les noyaux d'ossification du membre inférieur chez l'enfant jusqu'à deux ans. *Journal de Radiologie,* 1949.

J. Poulhés : L'ossification des membres inférieurs de la naissance à deux ans. *Archives d'Anatomie, d'Histologie et d'Embryologie,* 1949, p. 91.

ARTICULATIONS DU MEMBRE INFÉRIEUR

Les articulations du membre inférieur unissent les différentes pièces du squelette de ce membre entre elles; elles comprennent, depuis la racine du membre jusqu'aux phalanges, *cinq groupes* d'articulations qui sont : 1° l'*articulation de la hanche* ou *articulation coxo-fémorale*; 2° l'*articulation du genou*; 3° les *articulations des deux os de la jambe entre eux* ou *articulations péronéo-tibiales*; 4° l'*articulation du cou-de-pied* ou *articulation tibio-tarsienne*; 5° et les *articulations des os du pied* et *des orteils*.

ARTICULATION DE LA HANCHE

L'*articulation de la hanche* ou *articulation coxo-fémorale* est une articulation du groupe des *énarthroses* dont elle représente le type le plus parfait; située à la racine du membre inférieur, elle unit le fémur à l'os iliaque et la cuisse au bassin; elle est remarquable par sa situation profonde entourée de masses musculaires importantes qui sont en rapport avec les forces qui s'exercent sur cette articulation; c'est en effet l'articulation la plus puissante de l'économie et à son niveau s'exercent des pressions considérables (puisque les deux articulations supportent directement le poids du tronc).

SURFACES ARTICULAIRES

Les surfaces articulaires qui s'emboîtent l'une dans l'autre à la manière d'une articulation à rotule sont, d'une part la *tête du fémur,* surface sphérique convexe, et d'autre part la *cavité cotyloïde* de l'os coxal agrandie par le *bourrelet cotyloïdien,* surface également sphérique, mais concave.

1° Tête du fémur. — La **tête** du fémur est une saillie franchement arrondie qui représente environ les deux tiers d'une sphère de 2 à 2 cm. 1/2 de rayon; elle regarde en haut, en dedans et en avant; sa surface est régulièrement arrondie et lisse, mais un peu aplatie d'avant en arrière, et son diamètre vertical l'emporte légèrement sur ses diamètres transversal et antéro-postérieur.

Elle est limitée en dehors et séparée du col par deux lignes courbes semi-circulaires supérieure et inférieure dont la concavité regarde en dehors; ces lignes courbes déterminent, en se réunissant en avant et en arrière de la tête, deux petites surfaces triangulaires et articulaires qui, à ce niveau, prolongent d'autant la surface articulaire de la tête fémorale.

Un peu au-dessous et en arrière de la partie la plus élevée de la tête, elle présente une fossette ovalaire, la *fovea capitis* ou *fossette du ligament rond,* qui donne insertion au ligament du même nom et qui sert également à le loger en partie (voy.: fig. 374, 376 et 508).

A l'état frais, elle est recouverte d'une couche de cartilage hyalin (cartilage articulaire d'encroûtement), dont l'épaisseur va en diminuant du centre à la périphérie, atteignant son maximum d'épaisseur à la partie supérieure de la tête (3 millimètres), c'est-à-dire un peu au-dessus de la fossette du ligament rond; en avant le cartilage empiète quelque peu sur l'empreinte iliaque; par contre il fait défaut dans la fossette du ligament rond.

Le **col** du fémur réunit la tête fémorale à la diaphyse : il présente deux faces, antérieure et postérieure, et deux bords, supérieur et inférieur; long de 3 cm. 1/2 à 4 centimètres environ, il forme avec la diaphyse et chez l'adulte un angle de 130 degrés environ, ouvert en bas et en dedans (angle d'inclinaison).

La face antérieure du col présente l'*empreinte iliaque de Poirier* (1), due au contact

(1) Décrite en premier lieu par BERTAUX.

du bord antérieur du sourcil cotyloïdien avec le col dans les mouvements de flexion forcée de la cuisse sur le bassin (voy. : fig. 372). Sur la face postérieure du col on trouve une gouttière à direction transversale plus ou moins apparente : c'est la *gouttière de l'obturateur externe,* due au croisement de l'articulation par ce muscle.

A l'union du col et de la diaphyse, les *deux trochanters, petit* et *grand,* constituent avec leurs muscles un puissant moyen de protection de l'articulation, et l'on observe, en avant, la *ligne intertrochantérienne antérieure,* ligne de rugosités sur laquelle se fixe la capsule articulaire, et en arrière, la *crête intertrochantérienne postérieure* (pour plus de détails, voy. : *Extrémité supérieure du fémur*).

2° **Cavité cotyloïde.** — La *cavité cotyloïde* ou *cotyle* (du grec κοτύλη, écuelle) est une excavation sphéroïde ou ellipsoïdale située à l'union des trois parties constitutives de l'os coxal : elle est plus profonde chez l'homme que chez la femme; elle regarde en avant, en dehors et en bas, de sorte que son axe fait avec celui de la tête fémorale un angle ouvert en arrière et en bas.

Elle possède la forme d'une demi-sphère creusée dans l'os; elle est limitée extérieurement par un rebord osseux presque tranchant, faisant saillie sur la face externe de l'os iliaque : c'est le *sourcil cotyloïdien,* qui déborde nettement en arrière et en haut, où il détermine sur la cavité cotyloïde une avancée que nous désignerons sous le nom d'*auvent cotyloïdien* (voy. : fig. 511).

Le *sourcil cotyloïdien* ou *bordure cotyloïdienne* présente trois échancrures qui répondent aux points de soudure des trois pièces osseuses de l'os iliaque; deux sont peu marqués : ce sont les échancrures ilio-pubienne et ilio-ischiatique ; seule l'échancrure ischio-pubienne est large et bien prononcée, elle est située à la partie antéro-inférieure du cotyle.

Le cotyle est divisé en *deux zones* bien distinctes : l'une périphérique, articulaire; l'autre centrale, non articulaire :

a) La **zone articulaire** ou *facies lunata* est lisse, en forme de croissant ou de fer à cheval, et ses deux extrémités ou *cornes* correspondent aux bords de l'échancrure ischio-pubienne ; d'après leur situation on les distingue en *corne antérieure* ou *pubienne,* et en *corne postérieure* ou *ischiatique*; cette dernière est toujours plus prononcée que la corne antérieure; elle apparaît nettement en relief sur la face externe de l'os coxal, en outre elle est séparée du fond de l'échancrure ischio-pubienne par une gouttière oblique en arrière et en bas.

A l'état frais, cette partie est revêtue d'une couche de cartilage hyalin (cartilage d'encroûtement), dont l'épaisseur diminue de la périphérie vers le centre, atteignant son maximum d'épaisseur à la partie supérieure du cotyle.

b) La **zone non articulaire,** de forme quadrilatère, est encadrée par le croissant articulaire, et elle est en retrait par rapport à ce dernier ; elle constitue l'*arrière-fond de la cavité cotyloïde* ou *acétabulum* (*fovea* ou *fossa acetabuli*); à la partie antéro-inférieure du cotyle, l'acétabulum correspond à l'échancrure ischio-pubienne.

L'arrière-fond est irrégulier et rugueux, parsemé d'orifices vasculaires; à l'état frais, il est tapissé par une lame de périoste assez mince, sur laquelle s'étale un paquet de tissu cellulo-adipeux jaune rougeâtre, formant le *coussinet adipeux de l'acétabulum* ; il loge le ligament rond (voy. : fig. 507).

Entre les deux zones articulaire et non articulaire, la cavité cotyloïde présente une gouttière (parfois une rainure), circonscrite par la petite circonférence du croissant articulaire, et qui est principalement accusée en avant et au-dessous de la corne postérieure.

3° **Bourrelet cotyloïdien.** — Afin de mieux contenir la tête fémorale, la cavité cotyloïde est agrandie à l'état frais par la présence d'un bourrelet fibro-cartilagineux circulaire, le *bourrelet cotyloïdien,* qui circonscrit le pourtour du cotyle en s'implantant

sur son sourcil; mais tandis qu'il comble les échancrures ilio-pubienne et ilio-ischiatique, il passe en pont par dessus l'échancrure ischio-pubienne, déterminant à ce niveau un orifice ostéo-fibreux par où s'engagent les vaisseaux de l'arrière-fond et en particulier l'*artère acétabulaire*; cet orifice est limité en dehors par la partie du bourrelet cotyloïdien tendue entre les deux cornes ischiatique et pubienne du croissant articulaire : c'est le *ligament transverse de l'acetabulum (ligamentum transversum acetabuli)* (voy. : fig. 507 et 511).

Prismatique triangulaire à la coupe, le bourrelet cotyloïdien possède *trois faces* : *a)* une *face adhérente* ou *base* qui repose sur le sourcil cotyloïdien; *b)* une *face interne,* concave, lisse, articulaire, qui empiète plus ou moins sur le croissant articulaire, dont elle continue la courbure, et cela principalement à la partie supérieure où elle peut même

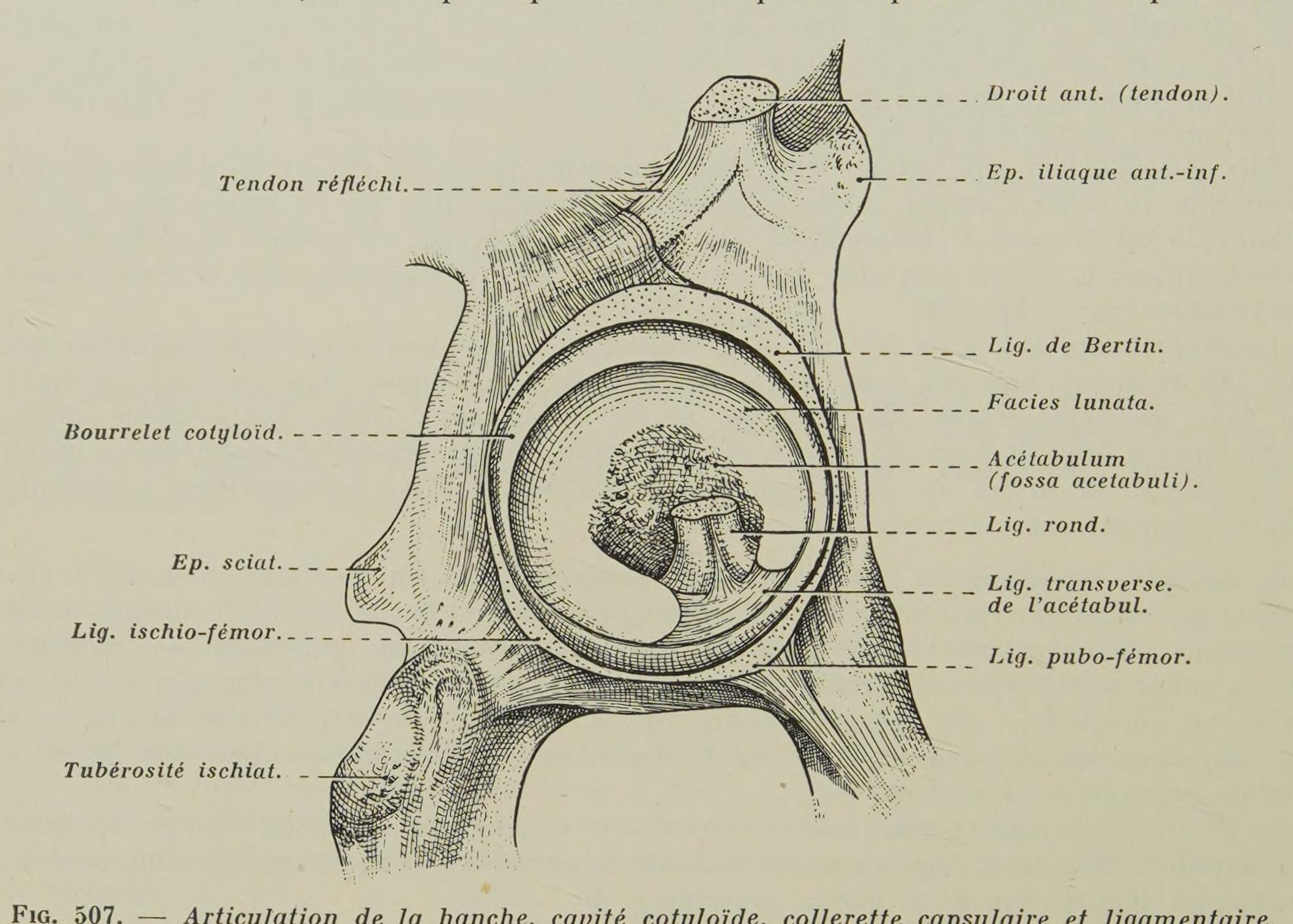

Fig. 507. — *Articulation de la hanche, cavité cotyloïde, collerette capsulaire et ligamentaire, bourrelet cotyloïdien et ligament transverse de l'acétabulum; côté droit.*

s'avancer près de l'arrière-fond, déterminant à ce niveau une tache grisâtre (Poirier); toutefois, à la partie postéro-supérieure du cotyle, le bourrelet et le cartilage sont séparés le plus souvent par un petit sillon; *c)* et une *face externe,* convexe, qui donne insertion à la capsule articulaire (voy. : fig. 507 et 513).

Le bourrelet cotyloïdien est plus épais et plus haut en arrière qu'en avant, et sa hauteur est en moyenne de un centimètre en arrière, alors qu'elle n'est plus que d'un demi-centimètre en avant.

Le bourrelet cotyloïdien est un fibro-cartilage : des éléments fibreux qui le constituent, les uns vont s'insérer obliquement sur le pourtour osseux, alors que les autres sont circulaires.

Quel que soit le développement que prend le bourrelet cotyloïdien, il contribue à augmenter notablement l'étendue de la surface articulaire cotyloïdienne, en même temps qu'il régularise son pourtour.

Les dimensions du cotyle agrandi par son fibro-cartilage sont les suivantes : 48 à 55 millimètres de diamètre chez l'homme, 40 à 50 millimètres chez la femme et 26 à 30 millimètres de profondeur.

Avec l'adjonction de son bourrelet articulaire, la cavité articulaire cotyloïdienne est un peu plus grande qu'une demi-sphère : aussi la tête fémorale, étranglée par le bourrelet, peut-elle être mécaniquement maintenue dans cette cavité, alors même que tous les autres moyens d'union sont supprimés; correspondant au bourrelet glénoïdien de l'articulation de l'épaule, le bourrelet cotyloïdien possède un rôle de contention que toutefois celui-là n'a pas.

MOYENS D'UNION

A lui seul le bourrelet cotyloïdien est capable de maintenir la tête fémorale dans le cotyle; néanmoins l'articulation possède d'autres moyens d'union qui maintiennent ses surfaces en contact; ce sont : la *capsule articulaire,* ses *ligaments de renforcement* plus ou moins différenciés, et un ligament indépendant de la capsule, le *ligament rond,* qui rattache la tête fémorale à l'os iliaque.

1. — *Capsule articulaire.*

La *capsule articulaire* ou *ligament capsulaire* possède la forme d'un manchon tronconique qui s'insère d'une part sur le pourtour de la cavité cotyloïde et de son bourrelet articulaire, et d'autre part sur le col fémoral.

A première vue elle est remarquable par la torsion que présentent ses fibres, torsion très marquée dans l'extension mais qui diminue dans la flexion.

a) Ses **insertions iliaques** se font au pourtour du sourcil osseux (sourcil cotyloïdien) et sur la face externe du bourrelet cotyloïdien, laissant libre son bord tranchant à l'intérieur de l'articulation, et cela principalement à la partie postérieure de l'articulation.

Au niveau du ligament transverse de l'acétabulum, elle s'insère sur la face externe et sur le bord tranchant de celui-ci, laissant par conséquent l'orifice ostéo-fibreux sous-jacent complètement libre et en dehors de l'articulation.

En haut et en arrière, elle prolonge ses insertions jusque sur la partie inférieure de la fosse iliaque externe et sur la surface quadrilatère qui sépare le sourcil cotyloïdien de la grande échancrure sciatique, et plus spécialement sur la surface rétro-cotyloïdienne (voy. : *Os iliaque,* tome I).

Ses insertions antéro-supérieures sont particulièrement étendues, et la capsule s'insère sur la surface rugueuse qui s'étend entre l'épine iliaque antéro-inférieure et le sourcil cotyloïdien; à ce niveau elle se divise en *deux plans* : l'un profond, l'autre superficiel : le *plan profond,* épais et résistant, s'insère sur le bourrelet et sur le sourcil cotyloïdien; le *plan superficiel* franchit la gouttière sus-cotyloïdienne pour se fixer sur la *crête supra-tegminale,* ainsi que sur la partie de l'os coxal située au-dessus et en avant de la gouttière.

La gouttière et la division de la capsule forment un tunnel ostéo-fibreux où se loge le tendon réfléchi du droit antérieur (voy. : fig. 512 et 514).

b) Ses **insertions fémorales** se font sur le col du fémur, mais elles s'étendent beaucoup plus loin en avant qu'en arrière (voy. : fig. 364, 375, 377 et 379).

La ligne d'insertion part de l'angle antéro-supérieur du grand trochanter, descend sur la ligne rugueuse intertrochantérienne antérieure, jusqu'au petit tubercule prétrochantinien et à la fossette sous-jacente; puis elle croise le bord inférieur du col à 15 millimètres au-dessus du petit trochanter, pour remonter en arrière du col en suivant une ligne oblique qui passe sur la face postérieure de ce dernier, parallèlement à la crête intertrochantérienne postérieure, et à 2 centimètres en dedans d'elle; cette insertion est

parfois marquée par une empreinte plus ou moins apparente décrite par Poirier sous le nom d'*empreinte linéaire*; puis, croisant obliquement le bord supérieur du col, elle rejoint la ligne d'insertion antérieure (voy. : fig. 375 et 379).

On peut opposer les insertions antérieure et postérieure de la capsule sur le col : en avant le col est complètement intracapsulaire; en arrière, au contraire, le col est divisé en deux parties : l'une est intra-capsulaire, l'autre est extra-capsulaire, ce qui explique pourquoi les fractures du col sont toujours intra-capsulaires en avant tandis qu'en arrière elles peuvent être intra-capsulaires dans la partie interne du col et extra-capsulaires dans sa partie externe.

D'autre part les insertions capsulaires sont très puissantes en avant au niveau de la ligne intertrochantérienne antérieure; par contre les insertions postérieures sont faibles; en réalité on peut détacher assez facilement aussi bien en avant qu'en arrière la capsule de ses attaches osseuses, et les fibres profondes de celle-ci ne s'attachent pas sur la

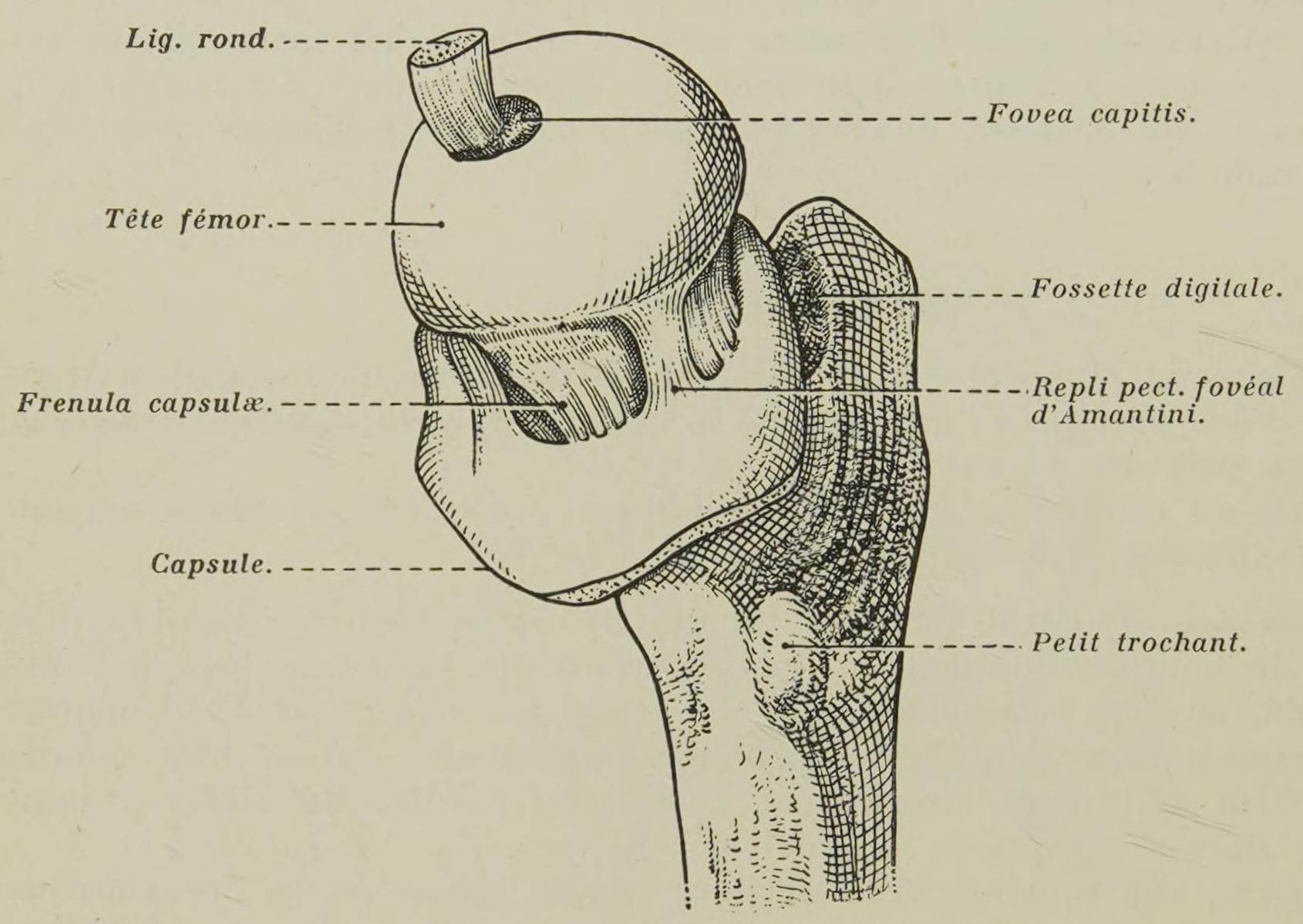

FIG. 508.
Tête fémorale, sa collerette capsulaire et les frenula capsulæ; côté droit.

ligne d'insertion fémorale précédemment décrite, car elles se réfléchissent en grande partie sur le col pour se fixer au voisinage du cartilage d'encroûtement de la tête; dans leur trajet récurrent, elles soulèvent de *petits replis de la synoviale* qui constituent les *frenula capsulæ*; ceux-ci sont principalement marqués le long des bords supérieur et inférieur du col; l'un d'eux, en rapport avec le bord inférieur du col, est particulièrement développé; il constitue le *repli pectinéo-fovéal d'Amantini* (voy. : fig. 508).

L'*épaisseur* de la capsule est maxima à sa partie supérieure où elle atteint 8 à 10 millimètres, tandis qu'à sa partie inférieure elle ne dépasse pas 3 à 4 millimètres : aussi est-ce à ce niveau qu'elle se rompt le plus facilement au cours des luxations traumatiques de la hanche.

A la face antérieure de l'articulation, au niveau de la zone où elle est recouverte par le psoas-iliaque, et entre le faisceau inférieur du ligament de Bertin et le ligament pubo-fémoral, elle est très mince et souvent perforée, laissant passer en ce point un prolongement synovial qui communique avec la bourse séreuse du psoas-iliaque.

CONSTITUTION DE LA CAPSULE. — La capsule est formée de *quatre sortes* de fibres qui sont : longitudinales, obliques, circulaires et récurrentes :

a) Les **fibres longitudinales** sont en majeure partie *superficielles,* elles sont aussi les plus nombreuses et les plus importantes, disposées parallèlement à l'axe du col.

b) Les **fibres obliques** ou **fibres en fronde** occupent le plan profond de la capsule : elles vont d'un point à un autre du bourrelet et du sourcil cotyloïdien, entourant le col à la manière d'une fronde *(fibres accessoires de Welcker).*

c) Les **fibres circulaires**, assez nombreuses, sont également profondes et n'offrent aucune connexion osseuse; elles forment des faisceaux circulaires qui sont condensés à la partie la plus externe de la capsule, où elles déterminent un *bourrelet* que certains auteurs ont individualisé et décrit comme un ligament propre : le *ligament annulaire* ou *zone orbiculaire de Weber (zona orbicularis)* (voy. : fig. 510); extérieurement, celui-ci est bien apparent à la partie postérieure et inférieure de la capsule, où il présente une largeur de 2 centimètres environ, dans l'intervalle compris entre les deux ligaments pubo- et ischio-fémoraux, et chez les sujets où la zone orbiculaire est très développée elle se traduit par une empreinte sur le col fémoral; la partie antérieure de l'anneau est cachée par les faisceaux longitudinaux et ne s'observe avec netteté que lorsqu'on examine la capsule par sa face profonde; dans l'ensemble, la zone orbiculaire constitue un anneau plus étroit que la tête du fémur; elle enchasse le col et, fixée à l'os iliaque par les fibres longitudinales, elle s'oppose à la sortie de la tête hors du cotyle (Vallois).

d) Les **fibres récurrentes** se détachent de la face profonde de la capsule : elles remontent sur le col où elles se terminent au voisinage de la limite externe de l'encroûtement cartilagineux de la tête fémorale; ces fibres sont plus spécialement développées à la partie inférieure de la capsule, c'est-à-dire au-dessous du col et c'est par leur intermédiaire que les artères nourricières du col et de la tête du fémur issues des circonflexes sont appliquées contre l'os; au point où cheminent ces artères, on observe toujours un épaississement de la capsule; ce sont-elles qui déterminent les *frenula capsulæ* ou *retinacula*; le repli pectinéo-fovéal résulte du passage de l'artère inférieure du col de Lexer et Waldenström, branche de la circonflexe postérieure.

2. — *Ligaments.*

La capsule articulaire possède extérieurement autant de *ligaments de renforcement* qu'il y a de parties constitutives à l'os iliaque, c'est-à-dire *trois* : ce sont les *ligaments ilio-fémoral, pubo-fémoral* et *ischio-fémoral.*

Sur une assez grande étendue de leur trajet, ces ligaments sont plus ou moins confondus avec la capsule dont ils représentent une condensation des fibres longitudinales; néanmoins, au niveau de leurs insertions osseuses, ils s'en distinguent relativement et possèdent de ce fait une individualité propre.

a) ***Ligament ilio-fémoral*** *ou* ***ligament de Bertin.*** — Le *ligament ilio-fémoral* (1), ou *ligament en V de Bertin* (2), ou *ligament en Y de Bigelow* (3), est le plus épais et le plus résistant des trois ligaments de l'articulation coxo-fémorale.

Sur l'os iliaque, il s'insère sur le versant inférieur de l'épine iliaque antéro-inférieure, immédiatement au-dessous de l'insertion du tendon direct du droit antérieur, tout en prolongeant ses insertions en arrière au-dessus du sourcil cotyloïdien; de cette origine

---

(1) Ouvrage et article à consulter : J. Peyrot : Recherches sur les ligaments antérieurs actifs et passifs et plus particulièrement sur le ligament de Bertin de l'articulation coxo-fémorale. *Thèse de Bordeaux,* 1902.

Rouvière : *Sur l'anatomie et la signification du ligament ilio-fémoral.* Bibliographie anatomique, 1909, p. 63.

(2) Anatomiste français (1712-1781).

(3) Anatomiste et chirurgien américain (1818-1890).

le ligament se dirige en bas et en dehors en irradiant en éventail sur la face antérieure de l'articulation; il se termine sur la ligne intertrochantérienne antérieure et sur les deux tubercules qui occupent ses extrémités; peu après son origine, le ligament se divise en deux faisceaux distincts, l'un supérieur, l'autre inférieur.

α) Le **faisceau supérieur** ou **ilio-prétrochantérien** est presque horizontal, légèrement oblique en bas et en dehors, parallèle au bord supérieur du col; c'est le plus court, le plus épais et le plus résistant des ligaments de l'articulation; son épaisseur atteint 6 à 8 millimètres en moyenne.

Il s'insère sur le tubercule prétrochantérien situé sur la face antérieure du grand trochanter, immédiatement en dedans de l'insertion du tendon du petit fessier, et ce tendon

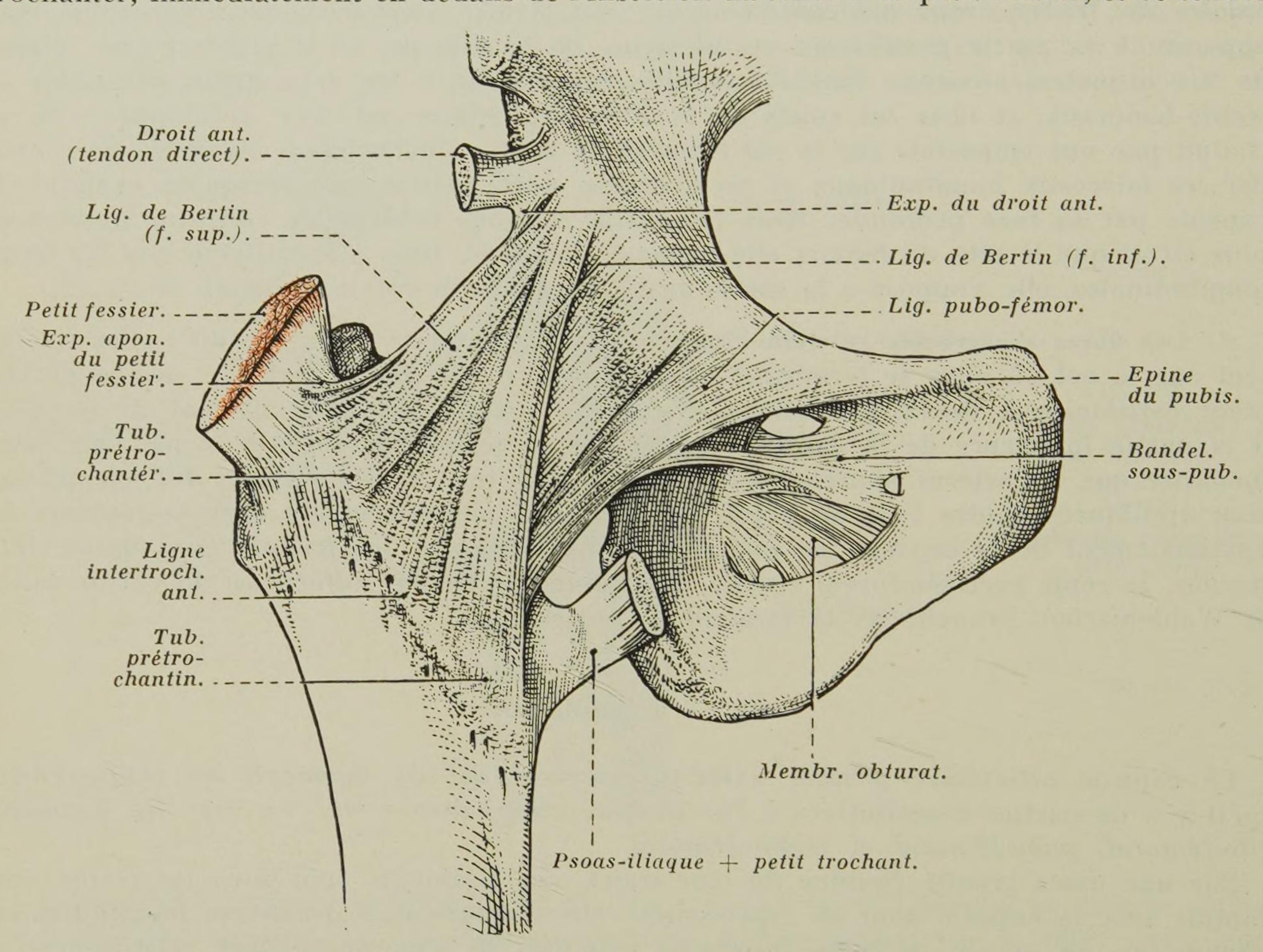

Fig. 509. — *Articulation de la hanche; côté droit, face antérieure.*

présente avec le ligament des connexions telles qu'ils sont unis entre eux par une lame fibreuse formant l'*expansion aponévrotique du petit fessier,* lame qui renforce le ligament.

Il reçoit en outre une expansion issue du bord externe du tendon réfléchi du droit antérieur, constituant le *tendon récurrent* de ce muscle; celui-ci se perd sur la face antérieure du faisceau ilio-prétrochantérien et partage avec lui ses insertions fémorales; l'ensemble forme le *ligament ilio-tendino-trochantérien* (voy. : fig. 599).

Ce faisceau serait le reliquat d'un faisceau d'origine iliaque du muscle vaste externe (Rouvière).

Entre le ligament et les tendons réfléchi et récurrent du droit antérieur on trouve parfois une petite bourse séreuse qui facilite le glissement.

β) Le **faisceau inférieur** ou **ilio-prétrochantinien** est plus long que le précédent, mais aussi beaucoup moins épais (4 millimètres d'épaisseur); c'est plutôt une bandelette fibreuse

qu'un véritable ligament; il est dirigé en bas presque verticalement vers la partie inférieure de la ligne intertrochantérienne antérieure où il s'insère, ainsi que sur un petit tubercule situé un peu au-dessus et en avant du petit trochanter (tubercule prétrochantinien).

Ce faisceau est considéré par certains auteurs (Rouvière) comme le reliquat fibreux du muscle petit iliaque dont un contingent charnu persiste parfois chez l'homme ; avec H. Vallois nous préférons voir dans les faisceaux profonds du ligament le résultat d'un épaississement d'origine fonctionnelle de la capsule articulaire de la hanche.

Entre ces deux faisceaux, la portion plus ou moins amincie de la capsule est renforcée par quelques fibres longitudinales, éparses, qui irradient de l'épine iliaque antérieure et inférieure à la ligne rugueuse qui réunit les deux tubercules prétrochantérien et prétrochantinien (ligne intertrochantérienne antérieure) (voy. : fig. 364 et 509).

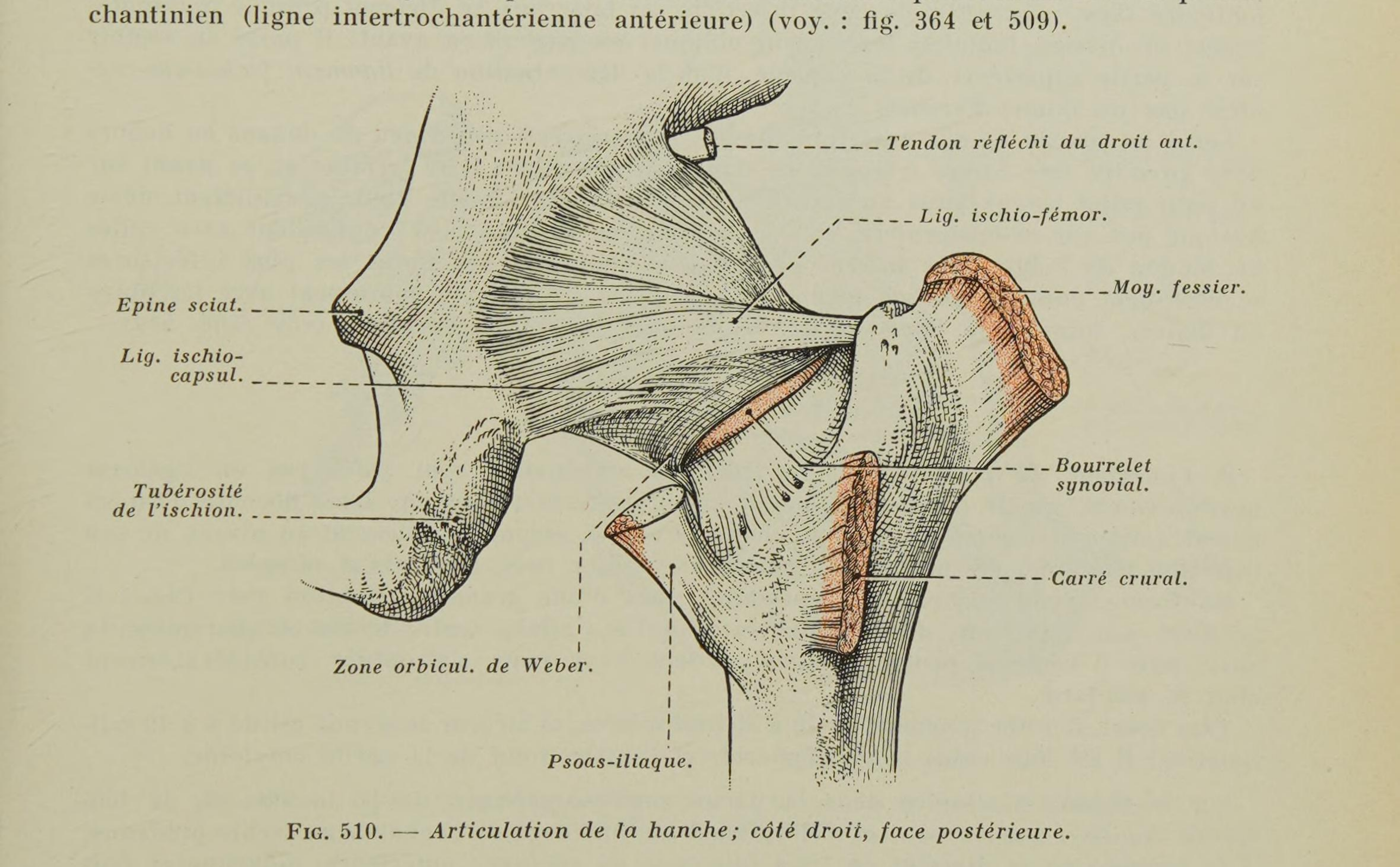

Fig. 510. — *Articulation de la hanche; côté droit, face postérieure.*

b) ***Ligament pubo-fémoral.*** — Le *ligament pubo-fémoral* ou *pubo-prétrochantinien* est situé à la partie antéro-inférieure de l'articulation; dirigé transversalement il présente une forme triangulaire à base pubienne et à sommet fémoral.

Sur le fémur, il se fixe par une courte lame fibreuse, en grande partie dans la fossette prétrochantinienne, située en dedans et au-dessous du tubercule prétrochantinien, mais aussi sur la portion de capsule qui surmonte cette saillie osseuse; de là ses fibres s'épanouissent en un éventail fibreux sur la face antérieure de l'articulation, pour se terminer sur le versant antérieur du sourcil cotyloïdien, sur le bord antérieur de l'éminence ilio-pectinée, sur la crête pectinéale et sur le bord antérieur de la branche horizontale du pubis, se prolongeant même jusqu'à l'épine pubienne, sur la lèvre antérieure de la gouttière sous-pubienne et parfois aussi sur la bandelette sous-pubienne (voy. : fig. 509).

Recouvert en partie par le pectiné, il reçoit des faisceaux de renforcement de son aponévrose ainsi que de celle du psoas-iliaque.

Pour certains (Rouvière), ce ligament provient de la transformation fibreuse des faisceaux profonds du muscle pectiné.

Le ligament pubo-fémoral forme avec le ligament de Bertin un ensemble ligamentaire qui bride les faces antérieure et inférieure de l'articulation de la hanche, constituant ainsi le *ligament en N de Welcker.*

c) ***Ligament ischio-fémoral.*** — Le *ligament ischio-fémoral* est situé à la face postérieure de l'articulation ; c'est le plus mince et le moins important des trois ligaments de l'articulation de la hanche.

Sur l'os coxal, il s'insère sur la partie la plus élevée de l'ischion au niveau du versant postéro-inférieur du sourcil cotyloïdien, et sur toute l'étendue de la gouttière sous-cotyloïdienne (voy. : fig. 613); de cette insertion, ses faisceaux se dirigent presque horizontalement en dehors, toutefois légèrement obliques en haut et en avant; il passe en sautoir sur la partie supérieure de la capsule, d'où la dénomination de *ligament ischio-sus-cervical* que lui donne Farabeuf.

Large au niveau de son insertion iliaque, il se rétrécit peu à peu de dedans en dehors pour prendre une forme triangulaire dans son ensemble; il se termine en se fixant sur un petit relief osseux situé au-dessus et en avant de la fossette digitale, empiétant même quelque peu sur cette dernière, et à ce niveau ses insertions se confondent avec celles du tendon de l'obturateur interne et des deux jumeaux; ses fibres les plus inférieures se terminent dans l'épaisseur même de la capsule, où elles se continuent avec les fibres circulaires, formant le *ligament ischio-zonulaire* ou *ischio-capsulaire* (voy. : fig. 510).

3. — ***Ligament rond.***

A l'intérieur de l'articulation les surfaces articulaires sont unies par un ligament improprement appelé *ligament rond (ligamentum teres)*; c'est une lame fibreuse d'aspect nacré, aplatie et légèrement triangulaire à la coupe, arrondie seulement au niveau de son insertion fémorale; ses bords sont généralement bien nets, arrondis et mousses.

Sa forme, mais surtout son épaisseur, sont d'une grande variabilité avec l'âge ; il acquiert son maximum de développement à l'âge adulte (entre trente et quarante-cinq ans); puis il régresse progressivement et lentement pour s'atrophier considérablement chez le vieillard.

Très court, il a une longueur de 30 à 35 millimètres, sa largeur moyenne est de 8 à 10 millimètres; il est logé entre la tête fémorale et l'arrière-fond de la cavité cotyloïde.

Sur le fémur, il s'insère dans la partie antéro-supérieure de la fossette de la tête *(fovea capitis)*; s'aplatissant et s'élargissant au voisinage de l'échancrure ischio-pubienne, il se termine en se divisant en *trois faisceaux* ou *racines* : antérieure, moyenne et postérieure; ces racines se fixent sur l'os iliaque et sur le ligament transverse de l'acétabulum (voy. : fig. 511 et 512).

a) La **racine antérieure** ou **pubienne** est très grêle; elle s'insère sur la corne antérieure du croissant articulaire.

b) La **racine postérieure** ou **ischiatique,** beaucoup plus forte et plus épaisse que la précédente, est aussi plus longue que cette dernière, elle s'engage sous le ligament transverse de l'acétabulum, glisse dans la gouttière qui borde la face inférieure de la corne postérieure du croissant articulaire, pour se fixer en dehors de l'échancrure ischio-pubienne sur la face externe de l'ischion et sur le versant inférieur de la corne ischiatique.

c) La **racine moyenne,** située entre les deux précédentes, est très grêle; elle est constituée par une lamelle fibreuse formée de fibres plus ou moins clairsemées dont les unes, *courtes,* et les plus nombreuses, s'insèrent sur toute la longueur du bord interne

du ligament transverse de l'acétabulum, et dont les autres, *longues*, plus rares, s'insinuent entre l'arrière-fond de la cavité cotyloïde et le coussinet adipeux pour s'insérer sur l'acétabulum; dans leur trajet, ces fibres soulèvent la synoviale et le coussinet adipeux en déterminant de petits replis; ce sont les *replis acétabulaires*.

En situation normale (sujet debout), le ligament rond est aplati de dehors en dedans et présente deux faces, l'une externe, concave, qui embrasse la tête du fémur et dont une partie se loge dans la partie postéro-inférieure de la *fovea capitis* non occupée par l'insertion du ligament; et l'autre interne, convexe, qui s'appuie sur le coussinet adipeux de l'acétabulum.

Dans l'épaisseur du ligament cheminent des vaisseaux destinés à la tête fémorale et

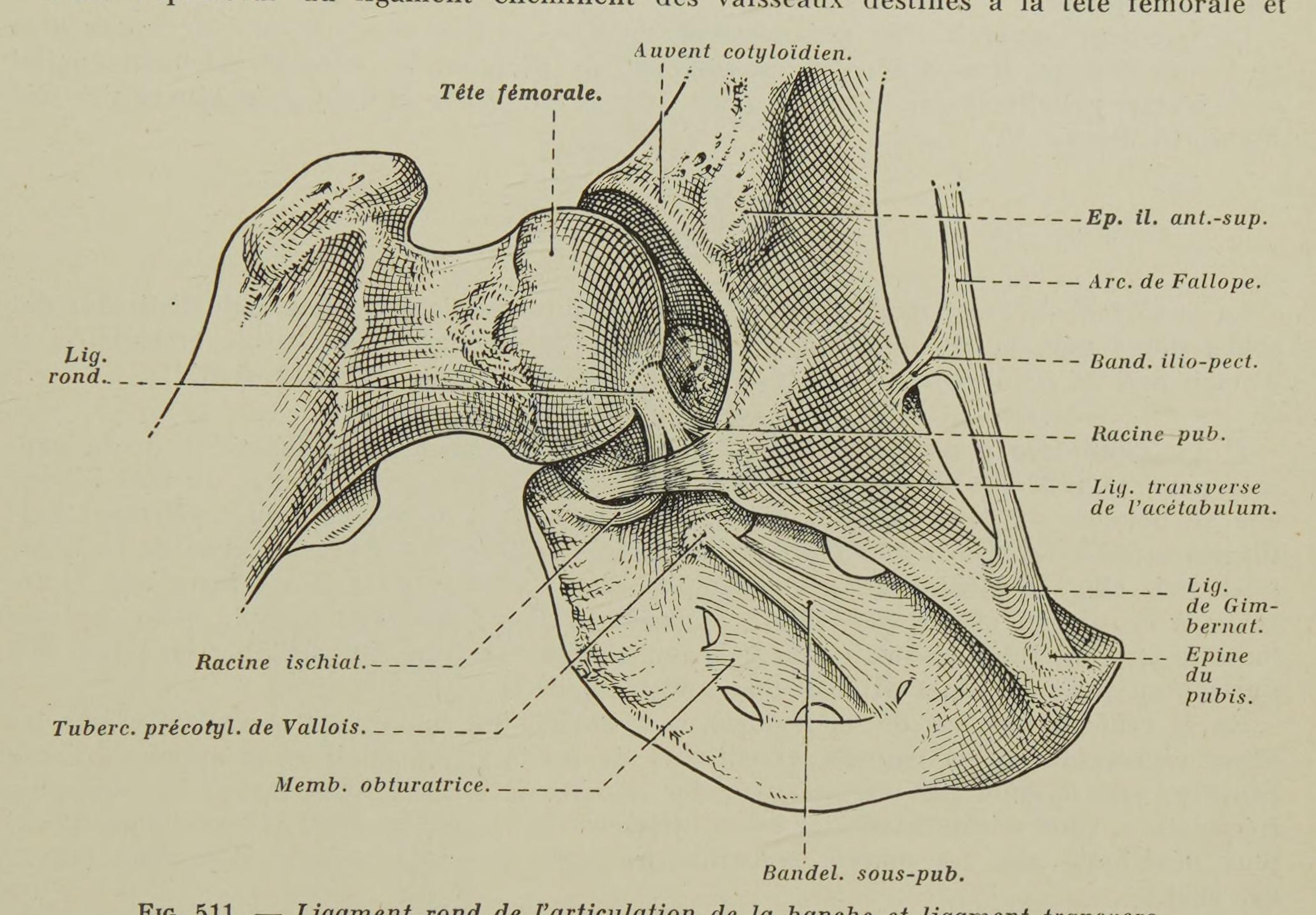

FIG. 511. — *Ligament rond de l'articulation de la hanche et ligament transverse de l'acétabulum, côté droit.*

au ligament lui-même, et certains auteurs (Sappey) voient dans ce ligament une lame porte-vaisseaux et protège-vaisseaux dont la principale fonction est de guider et de protéger les vaisseaux qui vont à la tête du fémur.

Le développement et la résistance du ligament rond sont très variables suivant les sujets; tantôt très faible, réduit à quelques tractus fibreux qu'entoure un manchon synovial, il est alors peu résitant; tantôt au contraire, bien développé, il est très fort et très résistant; il peut alors supporter sans se rompre des tractions de 40 à 50 kilos; si son absence chez l'homme a été observée par plusieurs auteurs en dehors de toute lésion pathologique de la hanche, nous pouvons cependant affirmer que son existence est la règle, son absence l'exception; rappelons que chez l'orang-outang, primate se rapprochant le plus de l'homme, le ligament rond fait complètement défaut.

Son *rôle* et sa *signification morphologique* ont été diversement interprétés par la plupart des anatomistes; pour les uns, il ne diffère en rien des autres ligaments de l'arti-

culation et possède un rôle mécanique : c'est un *ligament d'arrêt* limitant les mouvements d'adduction et de rotation externe (Poirier, Gilis); pour d'autres, il s'oppose à l'enfoncement du cotyle dans les chutes sur le grand trochanter (Tillaux) ; se basant sur l'anatomie comparée, Sutton estime que ce ligament représente le reliquat de l'insertion tendineuse d'un muscle disparu chez l'homme *(muscle ambiens),* équivalent du pectiné, mais qui persiste encore chez certains animaux; enfin les travaux de Moser, de Vialleton et de Beau (1) ont montré que le ligament rond n'est pas l'équivalent d'une formation musculaire, mais une partie de la capsule qui, primitivement située en dehors de la cavité articulaire, s'y enfonce secondairement à la suite d'un changement d'orientation du fémur.

Ce ligament apparaît très précocement, *in situ,* au lieu et place qu'il occupera plus tard chez l'adulte; il se différencie aux dépens du périchondre considérablement épaissi qui entoure primitivement le moule cartilagineux de la tête et dont il se sépare par une fissure (A. Beau).

SYNOVIALE

La synoviale de l'articulation coxo-fémorale comprend *deux parties* bien distinctes qui sont : d'une part la *synoviale proprement dite,* qui répond à la capsule articulaire, et d'autre part la *gaine synoviale du ligament rond* (voy. : fig. 512, 513 et 514).

1° La ***synoviale proprement dite*** tapisse intérieurement toute l'étendue de la capsule pour se réfléchir au niveau de ses insertions iliaques et fémorales; du côté iliaque elle se détache du bord libre du bourrelet cotyloïdien, à la limite du revêtement cartilagineux; elle tapisse tout d'abord la partie laissée libre de la face externe de ce bourrelet, puis elle se réfléchit sur la face interne de la capsule jusqu'à ses insertions fémorales; à ce niveau elle se réfléchit à nouveau en abandonnant la capsule, pour tapisser toute la portion intra-capsulaire du col, auquel elle constitue un véritable manchon qui s'arrête au pourtour du cartilage d'encroûtement de la crête fémorale.

En se réfléchissant sur le col fémoral, la synoviale est soulevée par endroits, par les fibres récurrentes de la capsule, constituant de petits replis falciformes appelés *frenula capsulæ*; ceux-ci sont très variables comme nombre et comme importance; ils sont plus fréquents et plus marqués vers le bord inférieur du col que partout ailleurs; l'un d'eux, plus développé que les autres, constitue le *repli pectinéo-fovéal d'Amantini* (voy. : fig. 508).

A la partie postérieure de l'articulation, la synoviale forme en dehors des fibres zonulaires un *bourrelet semi-lunaire,* bien visible en raison de la minceur de la capsule à ce niveau; sur une articulation injectée, la synoviale prend un aspect en sablier dont le bourrelet précité représente le segment externe; cette disposition est due à la striction que produit la zone orbiculaire sur le col fémoral.

La synoviale ne possède qu'un seul prolongement, inconstant du reste, c'est le prolongement antérieur qui communique avec la bourse séreuse du psoas-iliaque.

Rapports de la synoviale avec le cartilage de conjugaison. — Chez l'enfant, le cartilage de conjugaison de l'extrémité supérieure du fémur est situé à la base de la tête, interposé entre le bec diaphysaire du col et le noyau céphalique de la tête fémorale ; il est en quelque sorte intercéphalo-cervical; la synoviale se fixe sur le col à la périphérie du cartilage de conjugaison, et ce n'est que plus tard, après la soudure de la tête au col (vingt ans), qu'elle apparaît rattachée à la limite de l'encroûtement cartilagineux de la

(1) Article à consulter : A. Beau : Développement du ligament rond de l'articulation coxo-fémorale chez l'embryon humain. *Comptes rendus de l'Association des Anatomistes,* 1947, p. 22.

tête; de cette disposition, il résulte que les décollements épiphysaires de l'extrémité supérieure du fémur sont intra-articulaires; de même ces rapports expliquent l'apparition d'emblée des arthrites suppurées de la hanche comme complication précoce des ostéomyélites de l'extrémité supérieure du fémur.

2° La ***gaine synoviale du ligament rond*** est indépendante de la précédente; elle forme une gaine complète autour de ce ligament et du coussinet adipeux acétabulaire (voy. : fig. 512 et 514).

Du côté fémoral, elle se fixe sur le pourtour de la *fovea capitis,* mais elle tapisse la

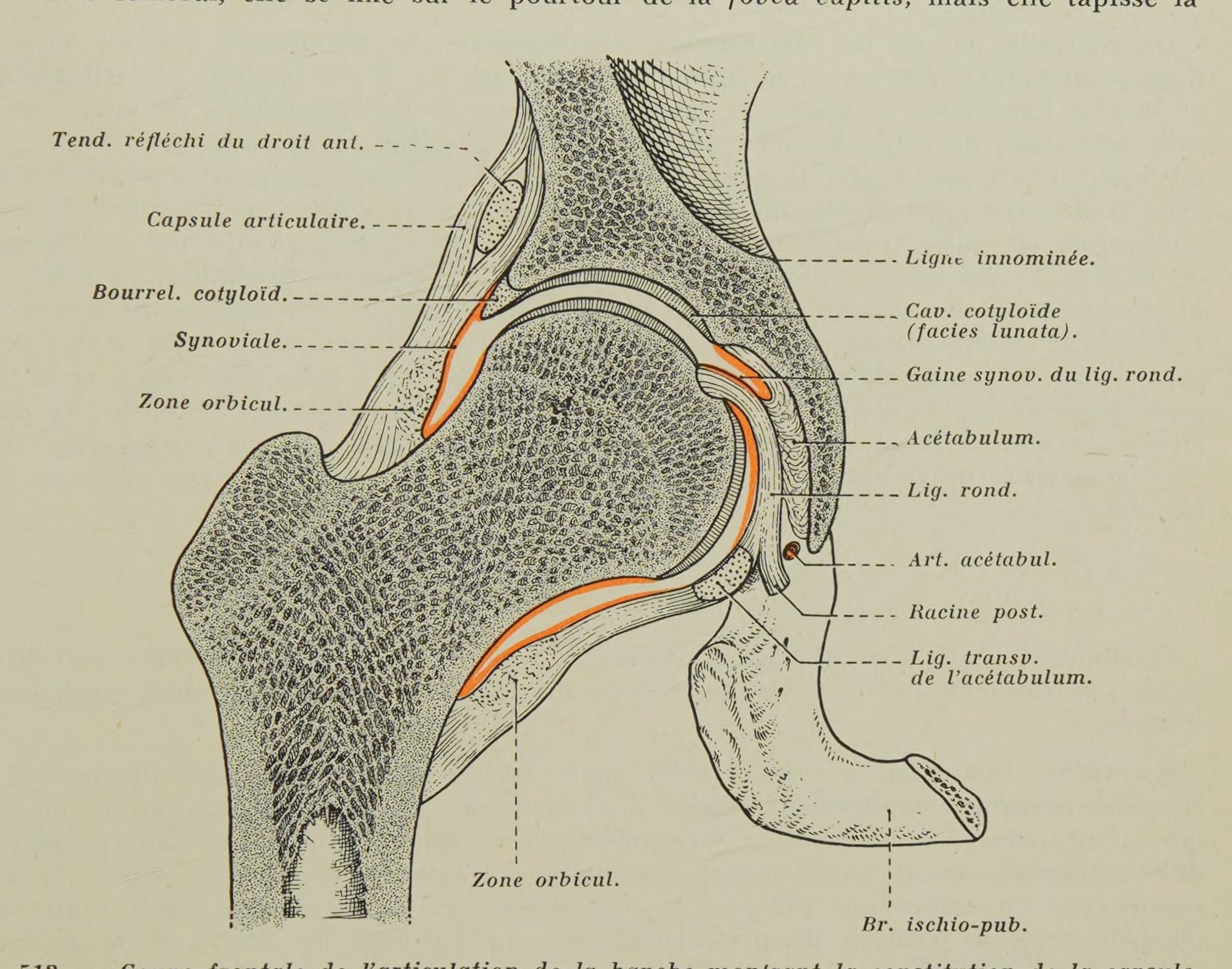

Fig. 512. — *Coupe frontale de l'articulation de la hanche montrant la constitution de la capsule, la disposition et les rapports de la synoviale; côté droit, segment postérieur de la coupe* (*en rouge,* la synoviale) (demi-schématique).

partie postéro-inférieure de cette fossette, dépourvue d'insertion ligamentaire ; du côté cotyloïdien, elle s'étale autour des racines de ce ligament et sur le coussinet adipeux, où elle est plus ou moins soulevée par endroits par les fibres longues acétabulaires de sa racine moyenne, constituant ainsi la *tente du ligament rond* ; elle se fixe sur le pourtour de l'arrière-fond du cotyle au niveau du bord interne, concave, du croissant articulaire et sur le ligament transverse de l'acétabulum.

Par suite de cette disposition, la gaine du ligament rond communique avec l'extérieur par l'intermédiaire de l'orifice ostéo-fibreux de l'échancrure ischio-pubienne, de telle façon que le ligament rond et le coussinet adipeux acétabulaire deviennent extra-articulaires (extra-synoviaux); aussi la dénomination de ligament intra-articulaire, que les anciens anatomistes donnaient au ligament rond, n'est-elle pas justifiée.

Au niveau de l'échancrure ischio-pubienne, la synoviale du ligament rond émet parfois deux petits *bourgeons synoviaux,* mais non pas des culs-de-sac synoviaux; ces bourgeons sont entourés de *pelotons adipeux* qui s'engagent sous les cornes de l'échancrure; ils deviennent très apparents dans l'abduction de la cuisse, car ils sont chassés de l'arrière-fond du cotyle tandis qu'ils disparaissent dans l'adduction.

BOURSES SÉREUSES PÉRIARTICULAIRES

On rencontre autour de l'articulation coxo-fémorale de nombreuses bourses séreuses dont le principal rôle est de faciliter le jeu des muscles et des tendons périarticulaires; *a)* la plus importante de toutes, et en rapport direct avec l'articulation, est située sur la face antérieure de cette dernière : c'est la *bourse séreuse du psoas-iliaque* ; tantôt elle est isolée et interposée entre le muscle et la capsule, tantôt, au contraire, elle communique avec la synoviale articulaire dont elle ne représente qu'un diverticule; l'orifice de communication est placé entre le ligament pubo-fémoral et le faisceau inférieur du ligament de Bertin; *b)* les autres bourses séreuses sont éloignées de l'articulation; ce sont : les *bourses séreuses des muscles fessiers* en dehors, au nombre de trois; la *bourse séreuse de l'obturateur interne,* située au niveau de la petite échancrure sciatique; enfin, d'une façon inconstante, la *bourse séreuse de l'obturateur externe,* placée entre son tendon et la face postérieure du col du fémur; la *bourse séreuse du carré crural,* située entre la face antérieure du muscle et le petit trochanter, et la *bourse séreuse du pyramidal du bassin (bourse séreuse de Hencke),* située entre son tendon et le bord supérieur du grand trochanter.

RAPPORTS

L'articulation de la hanche est puissamment maintenue par des muscles périarticulaires qui forment autour d'elle un matelas protecteur et qui sont en outre ses muscles moteurs.

En avant, l'articulation coxo-fémorale entre en rapport avec le *psoas-iliaque* qui la recouvre presque complètement, séparé d'elle par une *bourse séreuse,* parfois bilobée, qui facilite son glissement sur sa face antérieure ; rappelons que cette bourse séreuse dite *bourse séreuse du psoas-iliaque* communique fréquemment avec la synoviale articulaire par un orifice que présente la face antérieure de la capsule dans l'intervalle compris entre le faisceau ilio-prétrochantinien du ligament de Bertin et le ligament pubo-fémoral.

En dedans du psoas-iliaque et en avant de l'articulation, le *pectiné* recouvre le ligament pubo-fémoral et, comme ce dernier, ses fibres suivent un trajet oblique de dedans en dehors et de haut en bas; sous le pectiné qui recouvre en partie la région obturatrice apparaissent, débouchant du canal sous-pubien, l'artère obturatrice, dont la branche postérieure ou externe abandonne l'artère acétabulaire à l'articulation, et le nerf obturateur qui se divise en ses deux branches terminales : la branche superficielle passe en avant du petit adducteur, tandis que la profonde passe en arrière; rappelons que ce nerf abandonne un filet articulaire à l'articulation coxo-fémorale. Par suite de leur orientation, psoas-iliaque et pectiné déterminent à la face antérieure de l'articulation une gouttière à sinus antérieur au niveau de laquelle on peut, dans la partie la plus supérieure de la région, apercevoir la capsule articulaire à travers l'intervalle qui sépare les deux muscles.

Ces deux muscles forment le plancher d'une région appelée *triangle de Scarpa,* ou *région inguino-crurale interne,* dont les limites sont : en haut, l'arcade crurale; en dehors, le couturier, et en dedans le moyen adducteur; mais ce dernier est par sa situation nettement interne par rapport à l'articulation.

Le couvercle de la région est représenté par l'aponévrose fémorale tendue en pont entre le couturier et le moyen adducteur, où elle constitue le fascia cribriformis; un dédoublement de l'aponévrose tapisse la face antérieure des deux muscles profonds précédemment signalés.

Les *vaisseaux fémoraux* descendent verticalement entre les aponévroses précitées (par-

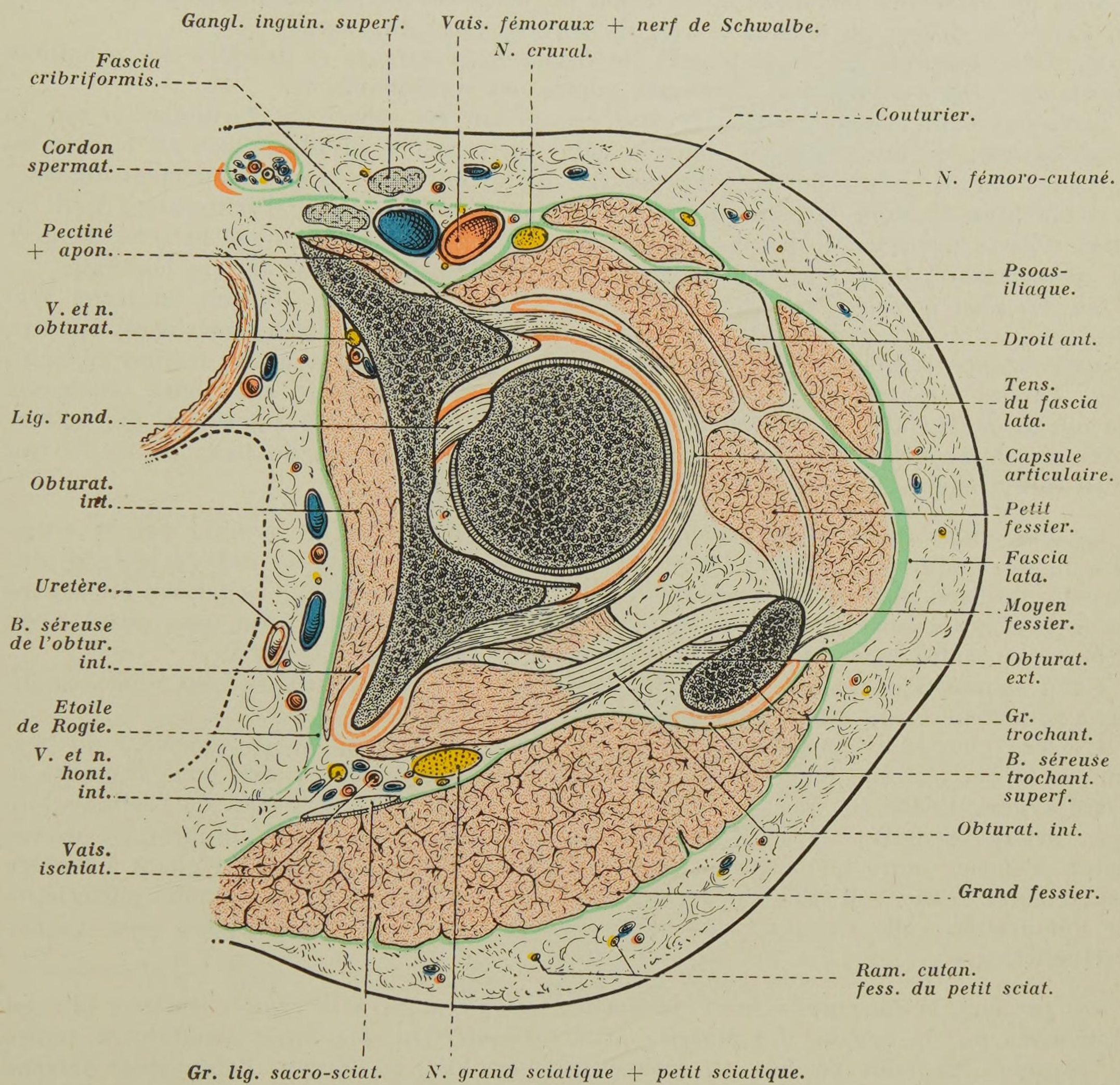

FIG. 513. — *Coupe transversale de la racine de la cuisse passant par l'articulation de la hanche ; côté droit, segment inférieur de la coupe. En rouge,* la synoviale et les bourses séreuses; — *en vert,* les aponévroses; — *en pointillé noir,* le péritoine pelvien.

tie supérieure ou évasée de l'entonnoir femorali-vasculaire); artère en dehors, veine en dedans sont appliquées sur la gouttière que forment le psoas-iliaque et le pectiné; l'*artère fémorale* forme l'axe du triangle de Scarpa; elle chemine sur le bord interne du psoas-iliaque plutôt qu'au niveau de l'interstice psoas-pectiné, aussi est-elle séparée de l'articulation par le psoas-iliaque; néanmoins elle peut être facilement comprimée sur le plan osseux sous-jacent de la tête fémorale (voy. : fig. 513).

Dans le triangle de Scarpa, l'artère fémorale abandonne ses branches collatérales, sous-

cutanée abdominale, circonflexe iliaque superficielle, honteuses externes supérieure et inférieure, mais principalement l'*artère fémorale profonde* d'où naissent l'*artère du quadriceps* et l'*artère circonflexe postérieure* ; peu après sa naissance, cette dernière s'engage entre le psoas-iliaque et le pectiné, dans la partie inférieure de l'interstice musculaire pour s'engager ensuite sous l'articulation.

Sous les vaisseaux fémoraux et en avant du psoas-iliaque, glisse obliquement de haut en bas et de dehors en dedans le *nerf du pectiné* venu du crural.

La *veine fémorale* est accompagnée de *troncs lymphatiques* et flanquée des *ganglions inguinaux profonds* qui sont appliqués contre son versant interne.

Signalons enfin dans la région le *nerf crural,* qui est séparé de l'articulation par le psoas-iliaque; ce nerf, compris dans la gaine du psoas, se divise un peu au-dessous de l'arcade crurale en ses quatre branches terminales qui sont: le musculo-cutané interne, la seule branche dont les rameaux croisent la face antérieure de l'articulation tout en étant séparés d'elle par le psoas-iliaque et le pectiné; le musculo-cutané externe; le nerf du quadriceps et le nerf saphène interne, ce dernier accompagnant l'artère fémorale.

Sur un plan antérieur et externe se trouve le *droit antérieur,* qui suit un trajet vertical pour s'insérer par son *tendon direct* sur l'épine iliaque antéro-inférieure; il entre alors en rapport avec la face antérieure de l'articulation; quant à son *tendon réfléchi,* nous l'avons vu s'engager dans un dédoublement de la capsule articulaire, au-dessus du toit du cotyle; le *tendon récurrent* de ce muscle bride la partie supérieure de l'articulation et envoie des fibres de renforcement au faisceau supérieur du ligament de Bertin, ainsi qu'au tendon du petit fessier (voy. : fig. 509 et 512).

En bas et en dedans, la capsule articulaire, très mince, est croisée par le corps charnu de l'*obturateur externe,* dont le tendon va croiser plus en dehors la face postérieure de l'articulation avant de s'insérer dans la fossette digitale; ce tendon est séparé de la face postérieure du col par une *bourse séreuse* allongée qui peut dans certains cas s'interposer entre la capsule et le tendon.

Enfin signalons, à distance de l'articulation, les bords supérieurs du chef supérieur du petit adducteur et du grand adducteur.

L'artère circonflexe postérieure, après s'être engagée entre le bord supérieur du pectiné et le col fémoral, longe de dedans en dehors l'obturateur externe pour atteindre le carré crural. Contre la face profonde du carré crural, donc très près de l'articulation, cette artère se divise en ses deux branches terminales dont l'une, la branche ascendante, s'engage entre le bord supérieur de ce muscle et le col fémoral; quant à l'artère acétabulaire venue, soit de cette dernière, soit le plus souvent de la branche postérieure de l'obturatrice, elle s'engage sous le ligament transverse de l'acétabulum pour gagner l'articulation.

En arrière, la face postérieure de l'articulation répond à la *région fessière;* elle est matelassée par la *couche des muscles pelvitrochantériens,* appliqués directement contre la capsule ; de haut en bas on trouve le pyramidal du bassin, l'obturateur interne encadré de ses deux jumeaux et, plus bas, le carré crural; l'obturateur externe est sous-jacent à ce plan musculaire, lui-même recouvert superficiellement par les fessiers ; rarement le prolongement extrapelvien de la bourse séreuse de l'obturateur interne atteint la face postérieure de l'articulation; il reste le plus souvent à distance de cette face.

En arrière de ces muscles et après leur émergence de la grande échancrure sciatique les nerfs grand et petit sciatiques, ainsi que les vaisseaux ischiatiques et les vaisseaux et nerfs honteux internes, glissent dans la gouttière ischio-trochantérienne séparés de l'articulation par le plan des muscles pelvitrochantériens recouvert par le plan du muscle grand fessier; sous les muscles pelvitrochantériens, contre la face postérieure de la capsule et immédiatement à son contact, glisse de haut en bas et de dedans en dehors le nerf du carré crural et du jumeau inférieur, ce nerf abandonne constamment un filet à la face postérieure de l'articulation (voyez plus loin) (voy. : fig. 513).

En haut et en dehors, le petit fessier inséré sur la face antérieure du grand trochanter recouvre l'articulation, et par son expansion aponévrotique son tendon entre en connexion avec cette dernière; plus superficiellement se trouve le moyen fessier.

Enfin rappelons que les tendons terminaux d'insertion fémorale des muscles pelvi-trochantériens rasent la partie supéro-externe de l'articulation avant de s'insérer sur

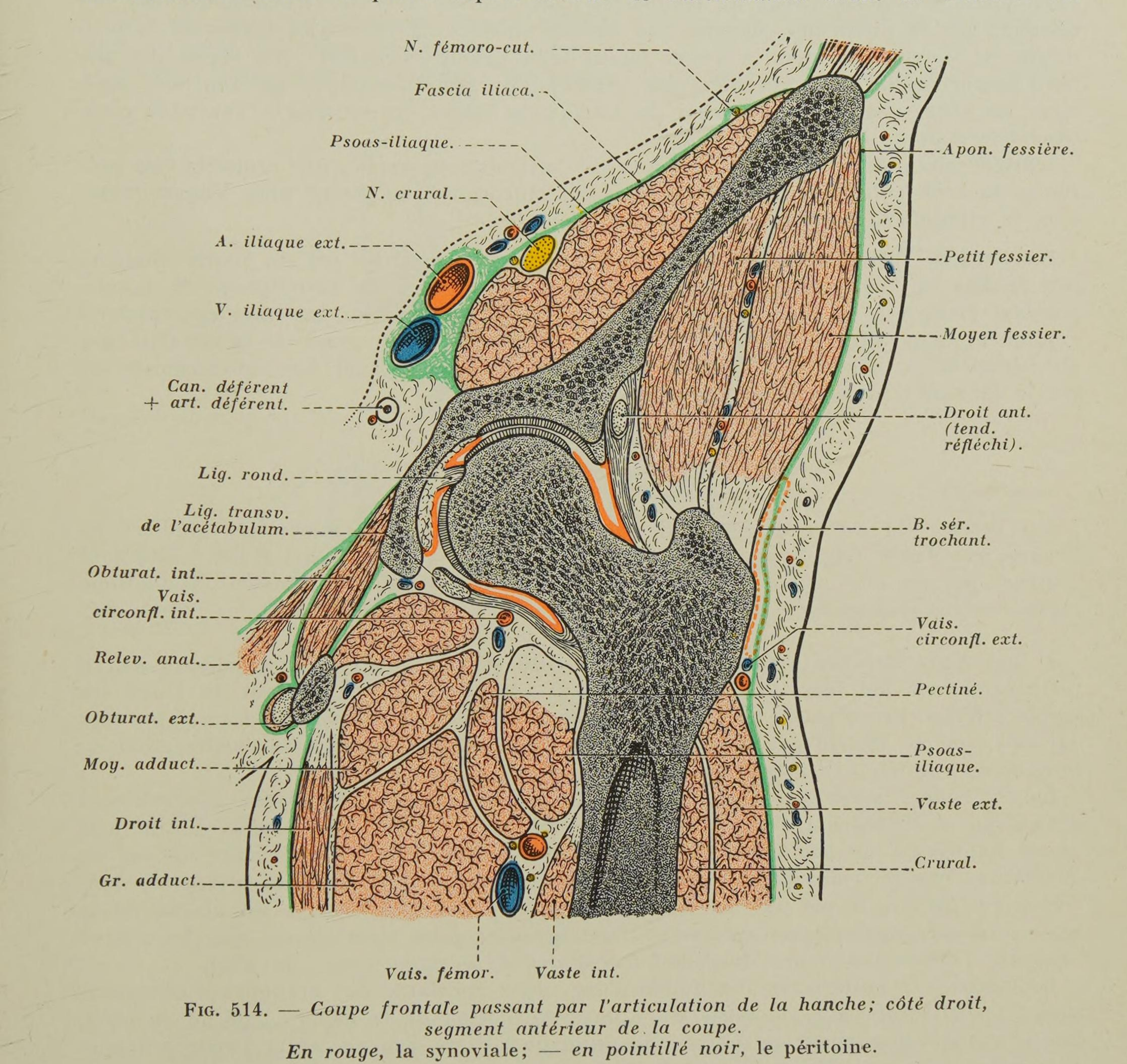

Fig. 514. — *Coupe frontale passant par l'articulation de la hanche; côté droit, segment antérieur de la coupe.*
En rouge, la synoviale; — *en pointillé noir,* le péritoine.

le grand trochanter ; c'est ainsi que le tendon de l'obturateur interne et des deux jumeaux se fixe au-dessus et en avant du fond de la fossette digitale, l'obturateur externe dans le fond même de cette fossette (voy. : fig. 513), tandis que le pyramidal du bassin se fixe au-dessus de cette dernière, au niveau du bord supérieur du grand trochanter ; par suite de ses rapports avec l'articulation de la hanche l'obturateur externe croise successivement les faces inférieure et postérieure de l'articulation, pour se terminer au-dessus et en dehors de cette dernière.

Rappelons également que le tendon réfléchi du droit antérieur, compris dans un dédoublement de la capsule articulaire de la hanche au niveau de la gouttière sus-cotyloïdienne, est séparé de l'articulation par le toit du cotyle.

Enfin, EN DEHORS, le grand trochanter forme un puissant moyen de protection de l'articulation, et à ce niveau on trouve les *trois bourses séreuses trochantériennes* des fessiers, qui facilitent les mouvements de ces muscles : à ce niveau également la bandelette de Maissiat recouvre le moyen fessier et le grand trochanter; elle reçoit par son bord postérieur le plan superficiel aponévrotique du grand fessier, et par son bord antérieur les fibres charnues du tenseur du fascia lata (voyez ces muscles), l'ensemble constituant le *deltoïde fessier de Farabeuf.*

L'artère circonflexe antérieure est loin de l'articulation; après avoir croisé la face profonde du droit antérieur, elle contourne le col chirurgical du fémur pour s'anastomoser avec la circonflexe postérieure (cercle des circonflexes).

EN DEDANS, l'articulation est séparée de la cavité pelvienne par la partie toujours peu épaisse de l'os coxal, qui répond au point de soudure du cartilage en Y, correspondant ainsi à la surface quadrilatère et au muscle obturateur interne ; ces rapports expliquent la possibilité d'abcès arthrifluents intrapelviens au cours de la coxalgie par effondrement du cotyle et la facilité avec laquelle se produisent les enfoncements du cotyle dans les traumatismes de la hanche.

ARTÈRES

Les *artères* (1) de l'articulation de la hanche ont été particulièrement étudiées en France par Basset (1920), par Funck-Brentano (1930) et par J. Lepart (1933); elles sont fournies par les circonflexes, branches de la fémorale, et par l'obturatrice, l'ischiatique et la fessière, branches de l'hypogastrique.

1° Les ***deux artères circonflexes*** *(antérieure et postérieure)* s'anastomosent soit à plein canal, soit par leurs branches en formant autour du col chirurgical du fémur un cercle artériel; de ce cercle partent des *rameaux articulaires ascendants,* en nombre très variable, qui se distribuent simultanément à l'appareil ligamentaire de l'articulation de la hanche, à la tête et au col du fémur.

La *circonflexe antérieure* fournit deux groupes de rameaux ascendants, généralement grêles, qui se distinguent d'après leur distribution en : *a)* un *groupe cervical* destiné à la partie antérieure de l'articulation; dans ce groupe entre l'*artère antérieure du col de Barkow* ou *rameau nourricier antérieur du col de Nussbaum*; — *b)* et un *groupe trochantérien* qui pénètre le col par les orifices vasculaires que l'on observe au niveau de la région intertrochantérienne antérieure; une branche plus volumineuse que les autres constitue l'*artère antérieure du grand trochanter de Barkow* (voy. : fig. 515).

La *circonflexe postérieure* abandonne d'une façon constante des branches ascendantes pour la partie inférieure et postérieure de l'articulation de la hanche ; parmi celles-ci, une branche volumineuse se détache au point où l'artère s'engage entre l'articulation et l'obturateur externe, elle chemine à la face inférieure du col dans l'épaisseur des fibres

---

(1) Ouvrages et articles à consulter : NUSSBAUM : Die arteriellen Gefässe der Epiphysen des Oberschenkels und ihre Beziehungen zu normalen und pathologischen Vergängen. *Brün's Beiträge zur Klinische Chirurgie,* 1924, p. 495.

KOLODNY : L'architecture et la vascularisation de la tête et du col du fémur, et leur importance pour la pathologie des fractures du col. *The Journal of Bone and Joint Surgery,* 1925, p. 575.

FUNCK-BRENTANO : Vascularisation de l'extrémité supérieure du fémur. Les pseudarthroses du col du fémur. *Thèse de Paris,* 1930. L. Arnette, éditeur, Paris.

J. LEPART : La cavité cotyloïde, son développement et ses artères. *Thèse de Paris,* 1933.

récurrentes de la capsule au niveau d'un épaississement falciforme appelé *repli pectinéo-foveal d'Amantini* : c'est l'*artère inférieure du col de Lexer et Waldenström* ou *branche nourricière inférieure du col et de la tête* (voy. : fig. 515).

Les artères nourricières du col sont appliquées sur ce dernier par la réflexion de la capsule, c'est-à-dire par les fibres récurrentes qui recouvrent le col jusqu'au pourtour de la tête; la synoviale appliquée sur les vaisseaux de calibre important est soulevée par endroits pour constituer les *frenula capsulæ*.

Fréquemment l'artère circonflexe postérieure abandonne au niveau du bord inférieur

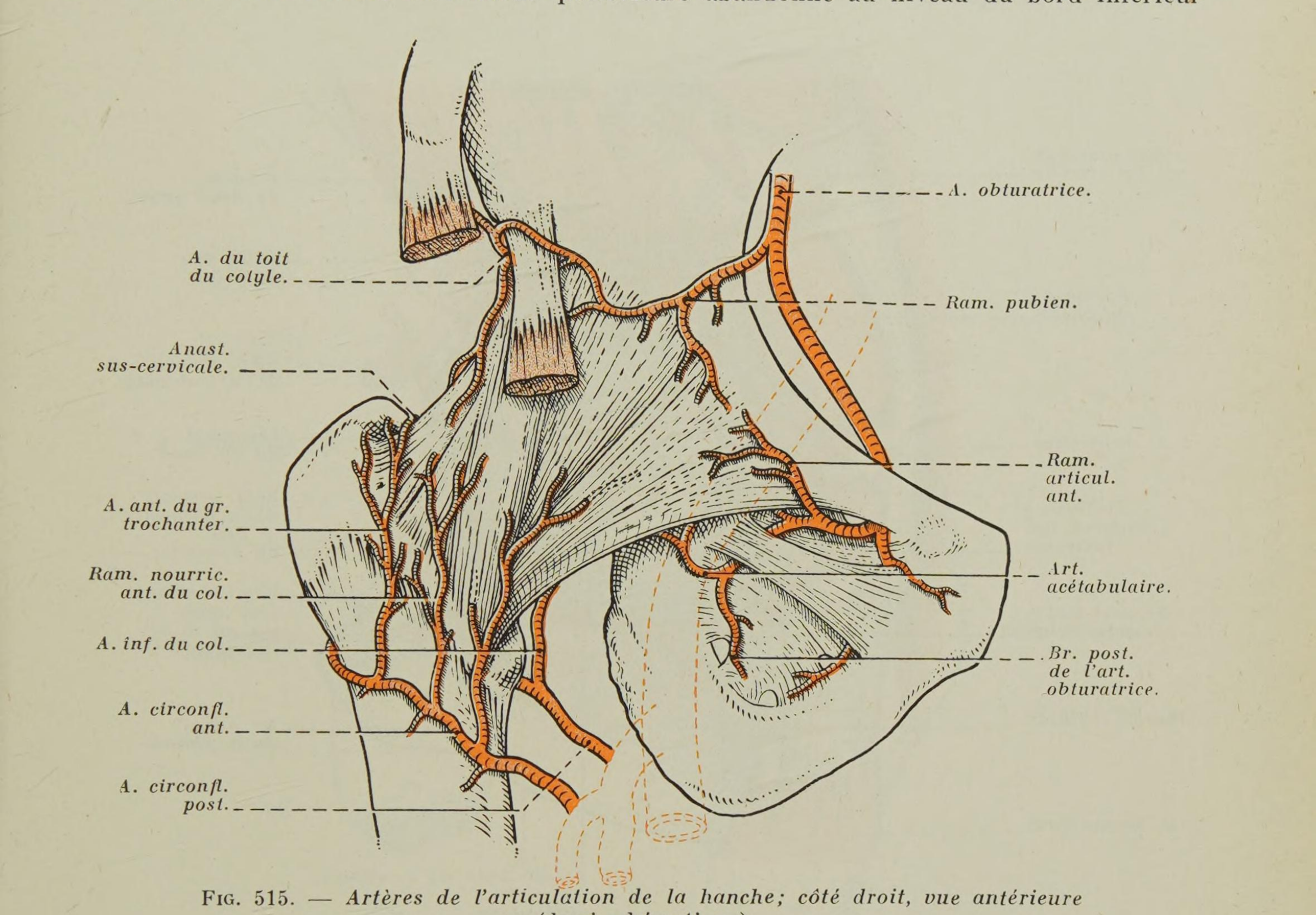

FIG. 515. — *Artères de l'articulation de la hanche; côté droit, vue antérieure* (demi-schématique).
En pointillé rouge, le trajet des artères fémorales superficielle et profonde.

du col un *rameau ascendant*, dit *rameau récurrent*, qui suit un trajet parallèle aux insertions de la capsule sur le col jusqu'au niveau du bord supérieur du grand trochanter, où il se termine le plus souvent en s'anastomosant avec l'artère antérieure du grand trochanter pour former l'*anastomose sus-cervicale* (voy. : fig. 517). De ce rameau se détachent tranversalement des branches externes, osseuses, pour l'extrémité supérieure du fémur, et des branches internes, articulaires, pour la face postérieure de la capsule (voy. : fig. 517).

Anormalement, la circonflexe postérieure peut fournir l'artère acétabulaire.

2° La ***branche externe*** ou ***postérieure de l'obturatrice*** irrigue principalement la partie antéro-inférieure du sourcil et du bourrelet cotyloïdien (*rameaux antérieurs* et *inférieurs*) (voy. : fig. 516); elle donne une branche ascendante qui pénètre dans l'articu-

lation par l'échancrure ischio-pubienne; c'est *l'artère acétabulaire*; celle-ci se divise en plusieurs rameaux qui se distribuent, l'un au ligament rond et à la tête fémorale : c'est l'*artère du ligament rond*; et les autres au coussinet adipeux de l'arrière-fond cotyloïdien ainsi qu'à la *fossa acetabuli*.

La nutrition de la tête du fémur (1) est en grande partie sous la dépendance de l'*artère du ligament rond* (aussi cette artère devrait-elle s'appeler *artère du ligament rond et de la tête fémorale*).

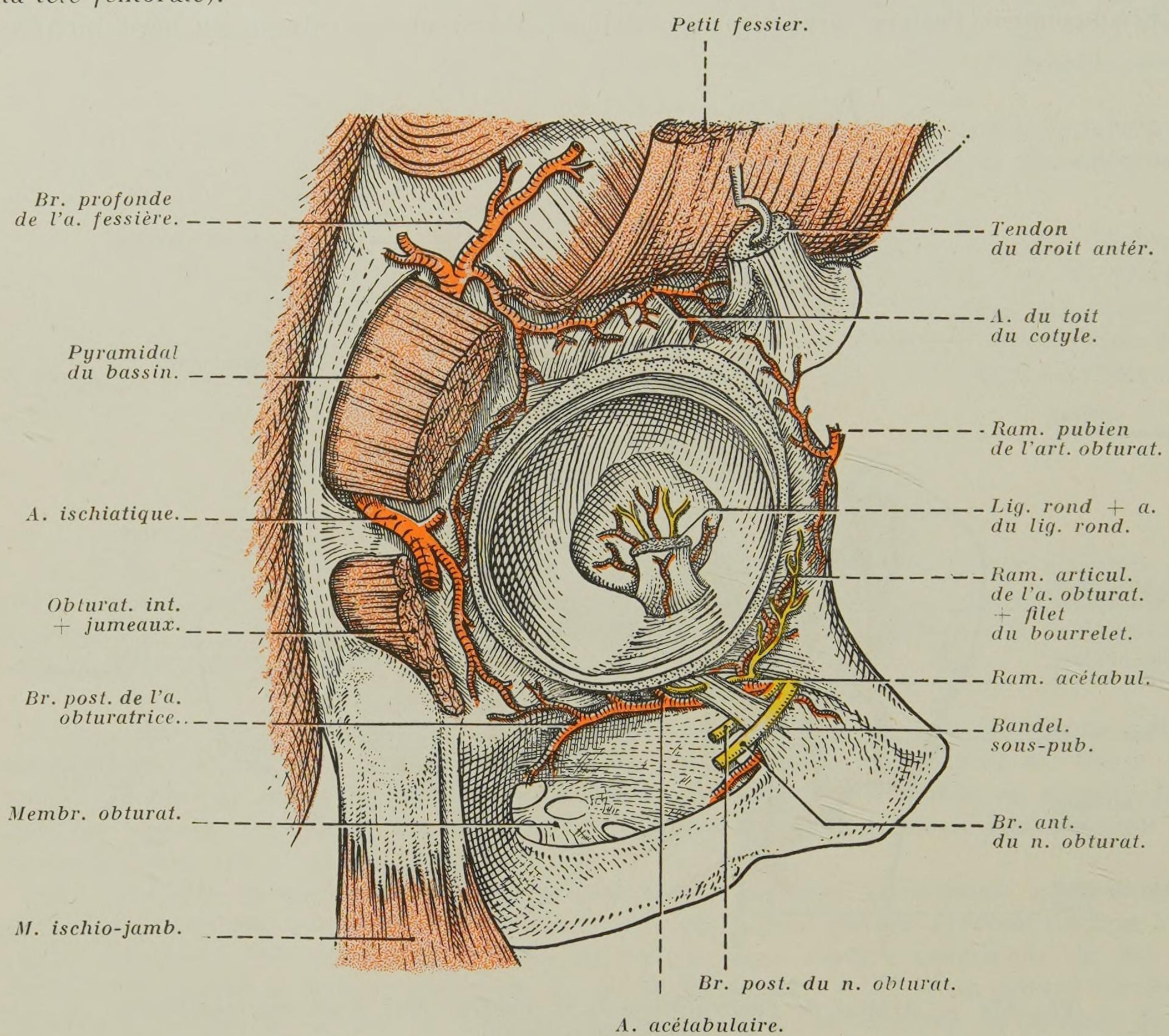

FIG. 516. — *Artères de l'articulation de la hanche; circulation artérielle péri-cotyloïdienne; côté droit.*

Ce ligament qui s'étend des cornes de la *facies lunata* à la tête fémorale joue un rôle primordial dans la vascularisation artérielle de cette dernière, car, véritable « *ligament porte-vaisseaux* », il représente la *voie principale* de cheminement des artères vers la tête du fémur; cependant cette fonction n'est dévolue au ligament rond que chez les jeunes sujets; elle s'atténue avec l'âge progressivement chez l'adulte pour disparaître

(1) Articles à consulter : J. CHEYNEL : Recherches sur la Physio-pathologie de la hanche. Vascularisation de la tête et du col fémoral. *Revue d'Orthopédie*, 1947, p. 7.

F. GRANEL, E. ETIENNE, J. CHEYNEL et LESCURE : Particularités vasculaires de la tête du fémur chez l'enfant. *Comptes rendus de l'Association des Anatomistes*, 1947, p. 229.

presque totalement chez le vieillard, à tel point que chez ce dernier aucun courant sanguin ne passe par le ligament rond (J. Cheynel).

L'artère du ligament rond soulève tout d'abord un repli de la synoviale qui prolonge la tente du ligament rond vers l'échancrure ischio-pubienne, elle abandonne quelques rameaux synoviaux très fins à la tente du ligament rond, puis elle pénètre le ligament dans l'écartement de ses racines.

Dans le ligament rond, l'artère et ses branches suivent la périphérie du ligament; cependant quelques petits vaisseaux centraux cheminent dans les espaces conjonctifs

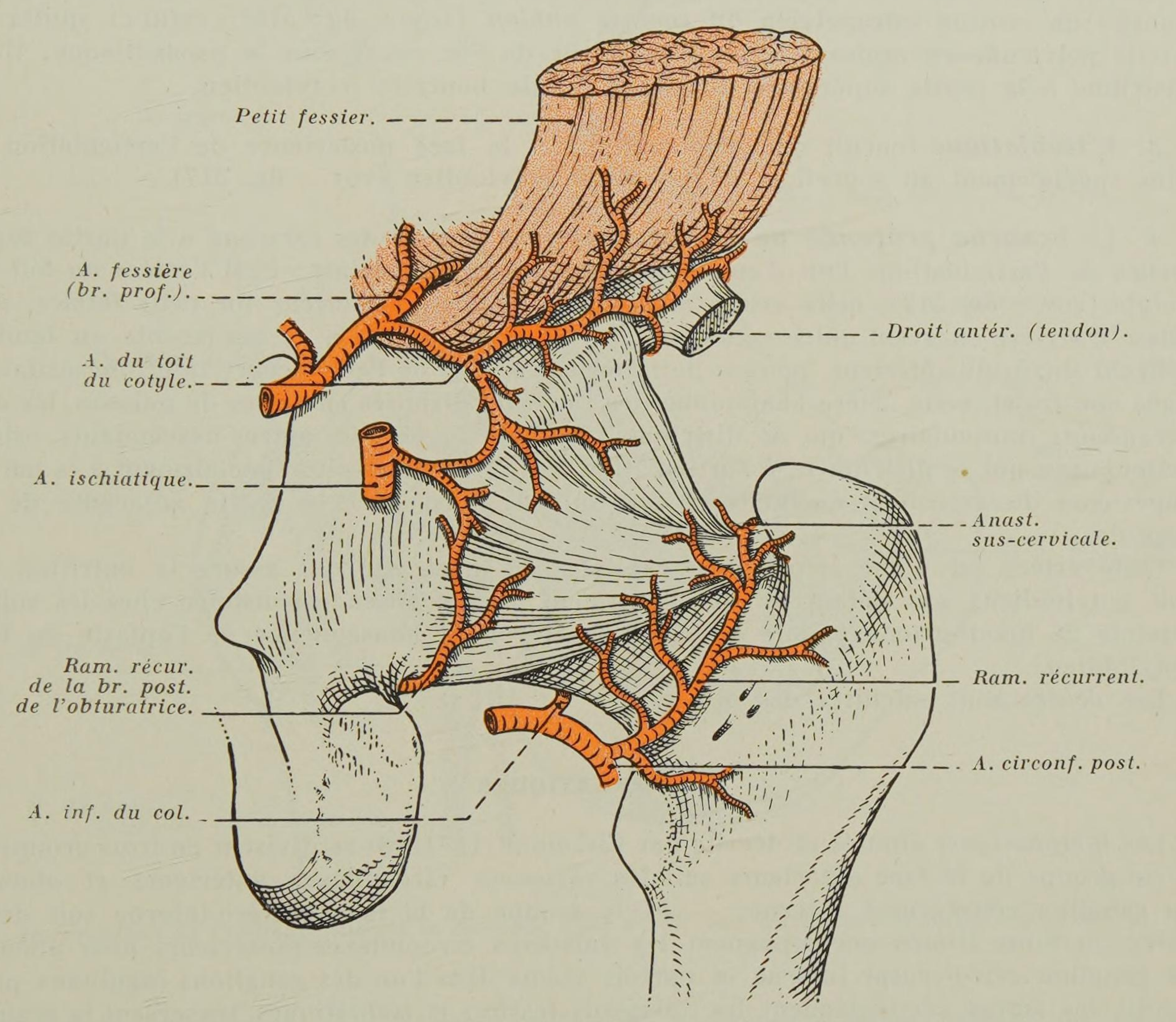

FIG. 517.
Artères de l'articulation de la hanche; côté droit, vue postérieure (demi-schématique).

interfasciculaires, affectant sur toute l'étendue de leur trajet intraligamentaire une disposition spiralée.

Les artérioles pénètrent la tête fémorale au niveau des orifices vasculaires de la *fovea capitis*, puis elles se capillarisent dans la moelle épiphysaire cervicale en de multiples bouquets glomérulaires (E. Etienne et F. Granel).

Chez le nouveau-né, le ligament rond est parcouru de bout en bout par de nombreuses artérioles qui cheminent à la périphérie du ligament, mais elles ne pénètrent pratiquement pas la tête fémorale encore cartilagineuse (J. Cheynel).

Dans la tête fémorale, l'artère du ligament rond s'anastomose avec les branches intracervicales des circonflexes; aussi, dans les fractures sous-capitales du col, le fragment

interne représenté par la tête seule conserve-t-il, grâce à cette artère, une vascularisation sinon normale, du moins suffisante pour assurer sa vitalité (Basset).

L'artère acétabulaire naît aussi quelquefois de la circonflexe postérieure.

La branche postérieure de l'artère obturatrice fournit fréquemment contre le bord inférieur de l'articulation un *rameau récurrent* qui monte presque verticalement en arrière de la capsule, parallèlement aux insertions iliaques de cette dernière; elle s'anastomose avec une branche articulaire de l'ischiatique (voy. : fig. 517).

Parfois (une fois sur quatre), l'artère obturatrice abandonne à l'articulation de la hanche un rameau intrapelvien dit *rameau pubien* (voy. : fig. 516); celui-ci quitte la cavité pelvienne en croisant le bord antérieur de l'os coxal sous le psoas-iliaque; il se distribue à la partie supérieure du sourcil et du bourrelet cotyloïdien.

3° L'***ischiatique*** fournit quelques rameaux à la face postérieure de l'articulation et plus spécialement au sourcil et au bourrelet cotyloïdien (voy. : fig. 517).

4° La ***branche profonde de l'artère fessière*** fournit des rameaux à la partie supérieure de l'articulation; l'un d'eux mérite une mention spéciale : c'est l'*artère du toit du cotyle* (voy. : fig. 517); cette artère naît contre le bord postérieur du petit fessier, elle glisse d'arrière en avant entre ce muscle et l'os coxal, parallèle et sus-jacente au tendon réfléchi du droit antérieur, pour se terminer au niveau de l'échancrure intertubérositaire; dans son trajet, cette artère abandonne des rameaux disposés en arêtes de poisson, les uns ascendants, musculaires, qui se distribuent au petit fessier; les autres descendants, ostéo-articulaires, qui se distribuent à l'articulation de la hanche et plus spécialement à la partie supérieure du sourcil et du bourrelet cotyloïdien, ainsi qu'à la partie adjacente de la capsule.

Cette artère est d'une importance capitale, car c'est elle qui assure la nutrition du toit cotyloïdien; son défaut de développement ou son absence constatée chez les sujets atteints de luxation congénitale de la hanche serait la conséquence de l'aplasie du toit cotyloïdien.

Les *veines* sont satellites des artères.

LYMPHATIQUES

Les *lymphatiques* étudiés et décrits par Clermont (1) (1908) se divisent en trois groupes : *a)* le groupe de la face antérieure suit les vaisseaux circonflexes antérieurs et aboutit au ganglion rétro-crural externe; — *b)* le groupe de la face postéro-interne suit deux voies; certains troncs accompagnent les vaisseaux circonflexes postérieurs pour aboutir au ganglion rétro-crural interne et parfois même dans l'un des ganglions inguinaux profonds; les autres accompagnent les vaisseaux fessiers et ischiatiques, traversent la grande échancrure sciatique et se terminent dans les ganglions hypogastriques situés au voisinage de l'origine de ces vaisseaux; — *c)* le groupe du ligament rond et de l'acétabulum suit les vaisseaux obturateurs : il aboutit au ganglion obturateur et au ganglion moyen de la chaîne interne du groupe iliaque externe ou ganglion du nerf obturateur.

NERFS

L'innervation de l'articulation de la hanche a pris une importance capitale au cours de ces dernières années depuis que l'on pratique chirurgicalement l'énervation de cette

(1) Article et ouvrage à consulter : Clermont : Les lymphatiques de l'articulation de la hanche. *Comptes rendus de l'Association des Anatomistes*, 1908, p. 155.

Mouchet et Noureddine : *Vaisseaux lymphatiques des grandes articulations des membres.* O. Doin, éditeur, Paris, 1925.

articulation pour supprimer la douleur dans les coxarthries, et de nombreux auteurs, tant en France qu'à l'étranger, ont étudié la question aussi bien du point de vue anatomique que du point de vue technique (1).

Indépendamment des nerfs sympathiques qui arrivent à l'articulation par les plexus périartériels des artères articulaires, les nerfs de l'articulation coxo-fémorale ont une origine différente suivant qu'on les envisage à la partie antérieure et à la partie postérieure de l'articulation.

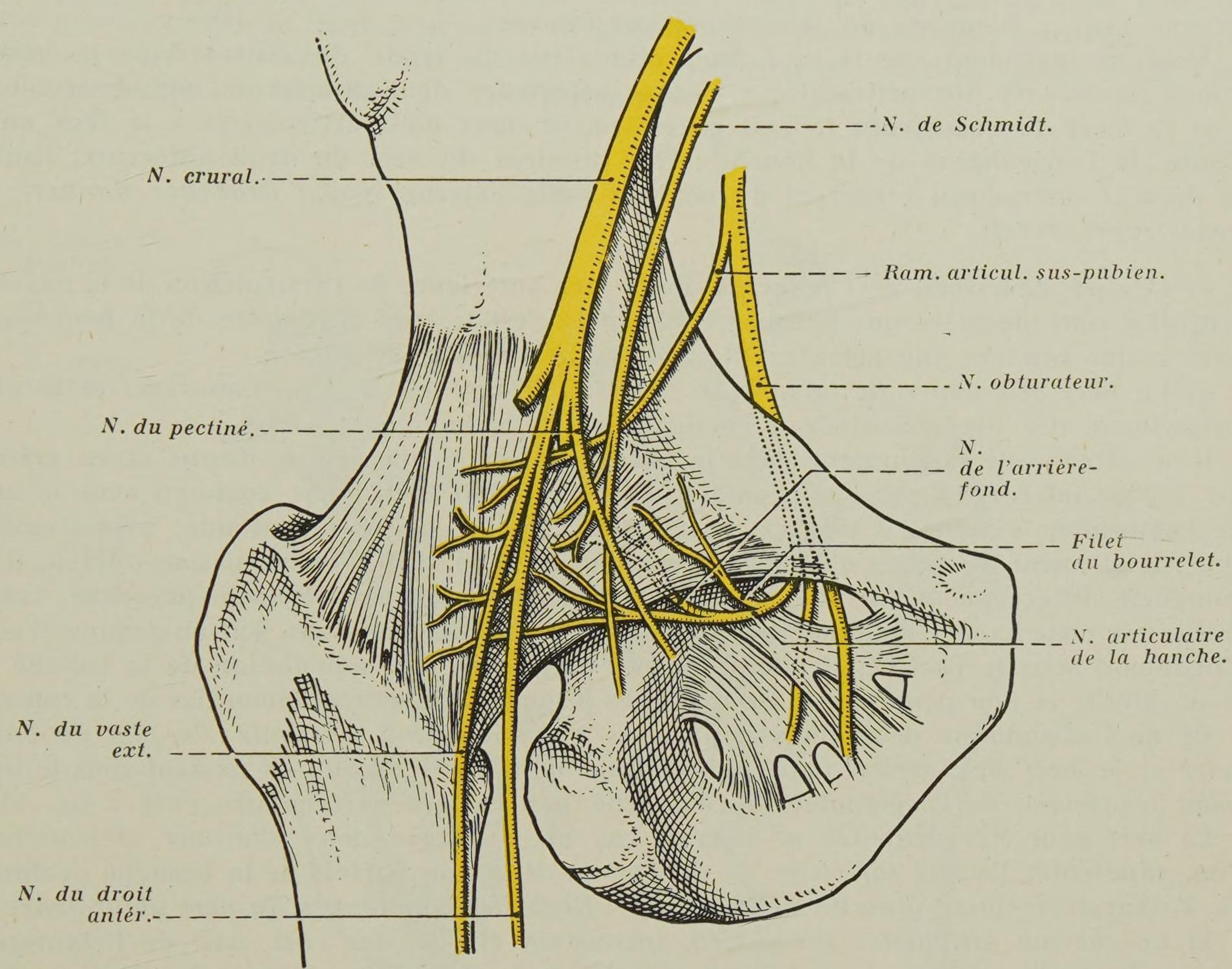

Fig. 518.
Innervation de l'articulation de la hanche; côté droit, vue antérieure (demi-schématique).

1° Nerfs antérieurs. — Les *nerfs antérieurs* proviennent indirectement du *plexus lombaire* par l'intermédiaire du *crural,* de l'*obturateur* et parfois du *nerf de Schmidt* (voy. : fig. 518).

---

(1) Articles et ouvrage à consulter : Van Wien et Moyson : Note sur l'innervation et l'énervation de la hanche. *Acta Orthopædica Belgica,* avril 1940, p. 129.

Minne et Depreux : Précisions anatomiques sur l'innervation sensitive de la coxo-fémorale. *Comptes rendus de l'Association des Anatomistes,* 1947, p. 357.

Billet, Vincent et Gaudefroy : Les nerfs de la hanche. *Comptes rendus de l'Association des Anatomistes,* 1947, p. 42.

Tavernier et Pellanda : Les nerfs de l'articulation de la hanche. Technique de leur neurotomie. *Bulletin et Mémoires de l'Académie de Chirurgie,* 17 mars 1948.

Pellanda : Les nerfs de l'articulation coxo-fémorale; l'énervation de la hanche. *Thèse de Lyon,* 1948.

E. Gardner : The innervation of the hip joint. *Anatomical Record,* 1948, p. 353.

Poulhés, Planel et Gédéon : Recherches sur l'innervation de la hanche. Etude anatomique et histologique. *Comptes rendus de l'Association des Anatomistes,* 1949, p. 590.

a) Les rameaux articulaires antérieurs qui se détachent du **nerf crural** proviennent généralement de deux sources : d'une part, du nerf du pectiné, branche du musculo-cutané interne; et d'autre part, du nerf du quadriceps.

α) Le filet articulaire issu du nerf du pectiné se détache le plus souvent derrière l'artère fémorale, au niveau de l'interstice psoas-iliaque-pectiné, qu'il franchit à la hauteur de la partie moyenne du col du fémur pour se distribuer à la face antérieure et interne de l'articulation de la hanche. Ce nerf se détache parfois directement du musculo-cutané interne (voy. : *Branches du musculo-cutané interne*).

Ajoutons également que le nerf du pectiné issu du tronc du crural dans le bassin donne parfois un filet articulaire à la face antérieure de l'articulation coxo-fémorale.

β) Le nerf du quadriceps fournit généralement deux filets articulaires à la face antérieure de l'articulation de la hanche : l'un provient du nerf du droit antérieur; l'autre se détache du rameau récurrent du nerf du vaste externe (voy. : *Branches du nerf du quadriceps crural*).

b) Le **nerf obturateur,** nerf principal de la face antérieure de l'articulation de la hanche, fournit à cette dernière une branche constante : c'est le *nerf articulaire de la hanche*; et parfois une branche inconstante, dite *rameau articulaire sus-pubien.*

α) Le *nerf articulaire de la hanche (nerf antérieur)* est le plus important et le plus volumineux des nerfs destinés à l'articulation de la hanche.

Il se détache de l'obturateur dans la cavité pelvienne, un peu au-dessus et en arrière de l'orifice interne du canal sous-pubien, parfois il naît d'un tronc commun avec le nerf de l'obturateur externe; il traverse le canal accolé à la branche profonde; puis il croise superficiellement les autres éléments du conduit et, à sa sortie du canal sous-pubien, il se comporte différemment suivant les sujets à l'égard de la bandelette sous-pubienne; tantôt il traverse cette bandelette, tantôt au contraire il passe soit au-dessus, soit au-dessous d'elle; s'insinuant sous le pectiné, il atteint la face antérieure de l'articulation de la hanche où il se ramifie et l'on peut suivre ses branches jusqu'aux insertions fémorales de la capsule.

Ce nerf abandonne deux filets importants à l'articulation, à savoir : le *filet du bourrelet* et le *nerf de l'arrière-fond* qui s'engage dans l'articulation en passant sous le ligament transverse de l'acétabulum accompagné par l'artère acétabulaire (voy. : fig. 518).

Ce nerf peut être dédoublé et dans ce cas on distingue deux *rameaux articulaires* : l'un, *supérieur*; l'autre, *inférieur,* ce dernier se détachant parfois de la branche profonde de l'obturateur (pour plus de détails, voy. : *Branches collatérales du nerf obturateur*).

β) Le *rameau articulaire sus-pubien,* inconstant (12 % des cas), naît de l'obturateur contre la paroi latérale du pelvis; il suit le bord interne du psoas, puis s'insinue dans l'interstice psoas-iliaque-pectiné, pour se distribuer à la partie antérieure du bourrelet cotyloïdien et à la partie adjacente de la capsule (voy. : fig. 518).

c) Le **nerf de Schmidt** ou **nerf obturateur accessoire** est un nerf inconstant (12 % des cas); il abandonne un rameau articulaire (parfois deux) à la face antérieure de l'articulation de la hanche et plus spécialement au bourrelet cotyloïdien (voy. : *Nerf de Schmidt*).

Les nerfs articulaires antérieurs de la hanche s'anastomosent entre eux en formant parfois un véritable plexus à la face antérieure de l'articulation coxo-fémorale.

2° ***Nerfs postérieurs.*** — Les *nerfs postérieurs* proviennent indirectement du *plexus sacré* par l'intermédiaire du *nerf du carré crural et du jumeau inférieur* et du *nerf grand sciatique* (voy. : fig. 519).

a) Le **nerf du carré crural et du jumeau inférieur** abandonne à la face postérieure de l'articulation de la hanche un filet articulaire (et parfois deux).

Ce nerf se détache généralement au niveau de l'interstice jumeau inférieur-carré crural *(origine basse),* mais parfois beaucoup plus haut, presque immédiatement après sa sortie

de la grande échancrure sciatique *(origine haute)*; il se dirige obliquement en bas et en dehors, en croisant la face postérieure de l'os coxal où il est compris dans une nappe cellulo-adipeuse; il aborde généralement l'articulation près du bourrelet cotyloïdien et se distribue à sa face postérieure (voy. : fig. 519).

Lorsqu'il existe *deux rameaux,* l'un *supérieur,* l'autre *inférieur* : le premier, à trajet oblique, est plus spécialement destiné au segment postérieur du bourrelet cotyloïdien et à la partie adjacente de la capsule; son existence exige la section haute du nerf du carré crural, contre le bord externe de la grande échancrure sciatique, dans l'énervation postérieure de la hanche; — le second, à trajet transversal, est plus spécialement destiné à la partie postéro-inférieure de l'articulation.

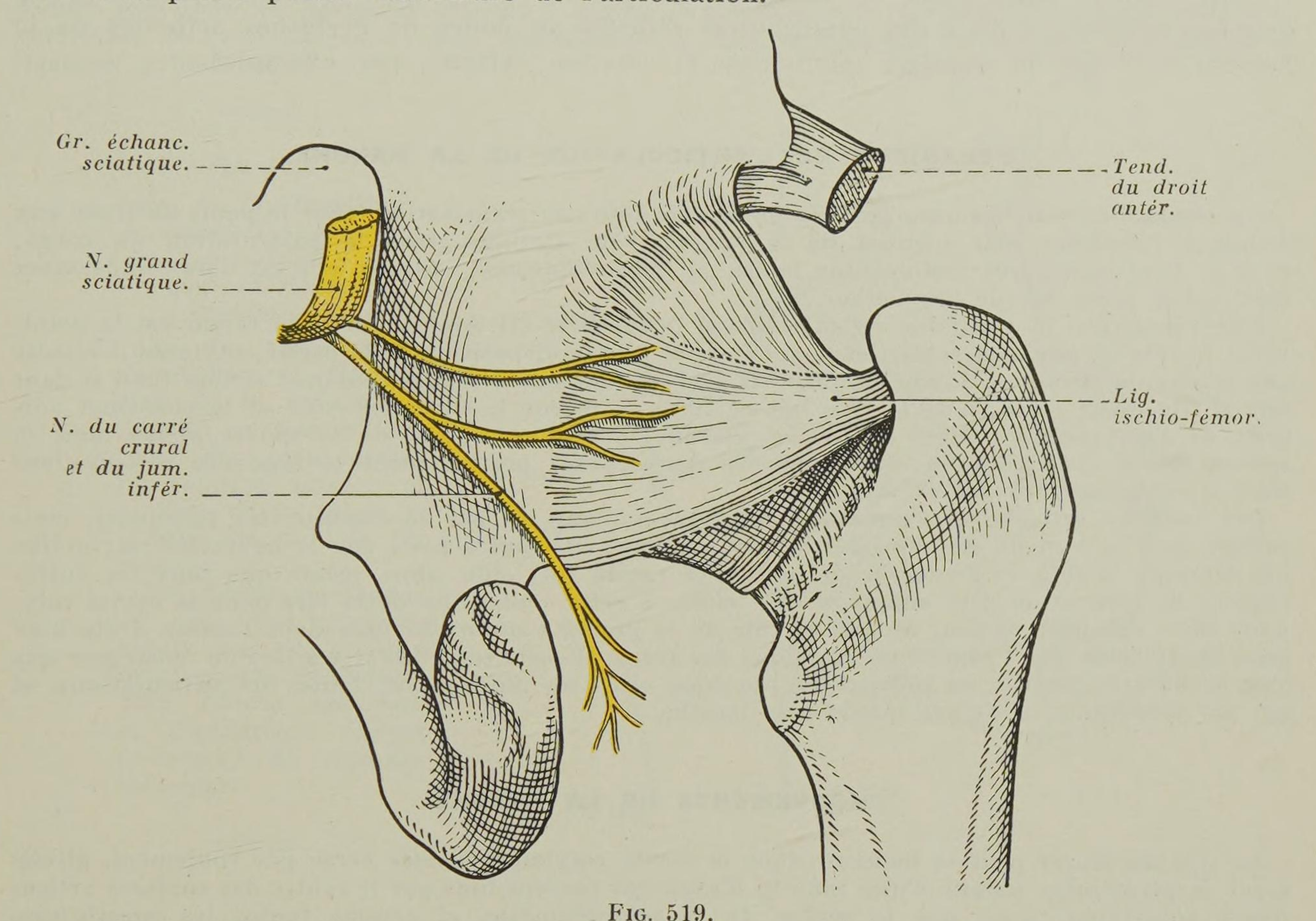

Fig. 519.
Innervation de l'articulation de la hanche; côté droit, vue postérieure (schématique).

b) Le **nerf articulaire de la hanche,** issu du *nerf grand sciatique,* est inconstant (15 % des cas) et son existence est liée le plus souvent à l'absence du rameau articulaire venu du nerf du carré crural et du jumeau inférieur (voy. : *Branches collatérales du nerf grand sciatique*).

Ce nerf, très grêle, est la première branche collatérale que donne le nerf grand sciatique; il se détache le plus souvent de la face antérieure ou du bord externe du tronc nerveux au niveau de la grande échancrure sciatique, parfois même dans la cavité pelvienne; masqué à son origine par le volumineux nerf sciatique, il se dirige obliquement en bas et en dehors, contre la face postérieure de l'os coxal et il pénètre l'articulation à 10 millimètres environ du bourrelet cotyloïdien; ce nerf est sensiblement parallèle au bord inférieur du pyramidal du bassin.

Après la description schématique que nous venons de donner de l'innervation de l'articulation coxo-fémorale, il faut remarquer qu'elle n'est pas identique chez tous les sujets,

elle présente des variations nombreuses, voire chez un même individu d'une articulation à l'autre.

Cette variabilité dans l'innervation de l'articulation de la hanche explique les échecs observés dans certains cas par les tentatives d'énervation de cette articulation au cours des coxarthries; néanmoins il faut retenir *la double innervation antérieure et postérieure* de cette articulation : le *nerf principal antérieur* étant le nerf articulaire, sous-pubien, issu du nerf obturateur; le *nerf principal postérieur* étant le rameau issu du nerf du carré crural et du jumeau inférieur; ces nerfs sont parfois dédoublés en un rameau supérieur et un rameau inférieur.

Cette double innervation de l'articulation permet d'expliquer certaines attitudes du membre inférieur dues à des contractures réflexes au cours de certaines arthrites de la hanche telle que la coxalgie (abduction et rotation externe, par exemple).

MÉCANISME DE L'ARTICULATION DE LA HANCHE

L'articulation coxo-fémorale possède un *double rôle* : *a)* transmettant tout le poids du tronc aux membres inférieurs, elle acquiert de ce fait un rôle statique dans la sustentation du corps; *b)* à la fois solide, très mobile sans laxité, et hermétiquement coaptée, elle est d'une importance capitale du point de vue locomoteur.

Elle représente le type des *articulations à genouillère* (1) dont le corps du fémur est la manivelle, la tête fémorale la rotule, et le col le pivot; de la disposition de la cavité cotyloïde il résulte que la tête du fémur s'articule uniquement avec le croissant articulaire; dans l'arrière-fond et dans une partie de la fossette de la tête laissée libre se logent le ligament rond et le coussinet adipeux de l'acétabulum ; ainsi est rendu possible le *contact parfait de la sphère pleine dans la sphère creuse,* l'articulation de la hanche représentant pratiquement le type des *articulations* dites *à surfaces concordantes.*

Les surfaces articulaires sont maintenues en contact : 1° par la capsule, les ligaments, mais surtout par la tonicité des muscles périarticulaires; 2° d'autre part, par le bourrelet cotyloïdien qui étrangle la tête, et l'empêche de quitter la cavité cotyloïde, alors même que tous les autres moyens de contention sont supprimés; 3° enfin, à cette contention de la tête dans la cavité cotyloïde ainsi agrandie, il faut ajouter le rôle de la *pression atmosphérique* dont l'action a été bien mise en évidence par l'expérience classique des frères Weber; toutefois il y a lieu de remarquer que c'est là un fait général, un phénomène physique que l'on observe sur toutes les articulations, et qui par conséquent n'est pas spécial à la hanche.

MOUVEMENTS DE LA HANCHE

La tête du fémur peut se mouvoir dans la cavité cotyloïde ou *vice versa* par roulement, glissement et pivotement autour d'une infinité d'axes qui passent tous par le centre des surfaces articulaires sphériques, donc par le centre de la tête fémorale, et comme toutes les énarthroses, l'articulation de la hanche présente des mouvements d'une amplitude considérable et d'une variété infinie.

Tous ces mouvements se rapportent à *trois* catégories suivant les déplacements du fémur ou du bassin; ce sont : *a)* la *flexion* et *l'extension,* lorsque le fémur se déplace autour d'un axe transversal passant par le centre de la tête fémorale et le bord supérieur du grand trochanter; *b)* l'*abduction* et l'*adduction,* lorsqu'il s'écarte ou se rapproche de la ligne médiane (axe antéro-postérieur); *c)* enfin la *rotation externe* ou *interne,* lorsqu'il pivote sur lui-même autour d'un axe vertical passant par le centre de la tête (voy. : fig. 520).

1° Flexion. — Le mouvement de flexion rapproche la cuisse du bassin et de l'abdomen; dans ce mouvement, le ligament de Bertin et la partie antérieure de la capsule se relâchent, le ligament ischio-fémoral et la partie postérieure de la capsule se tendent légèrement; la tête fémorale tend à sortir du cotyle et sortirait même si on exagérait la flexion avec adduction, produisant ainsi une luxation postérieure (type iliaque); dans ce mouvement de flexion forcée, la tête devient perceptible sous la masse des muscles fessiers, manœuvre que l'on emploie pour explorer la tête fémorale dans les luxations congénitales de la hanche.

---

(1) L'articulation à genouillère est celle que présentent les appareils pour levée de plans (appareils de géodésie) et certains pieds d'appareils photographiques; ces articulations sont encore désignées en mécanique sous le nom d'*articulations à rotule.*

Ce mouvement de flexion est limité par l'action des muscles postérieurs de la cuisse (ischio-jambiers et plus spécialement par le biceps crural) lorsque la jambe est en extension, et par la tension du ligament ischio-fémoral et de la partie postérieure de la capsule lorsque la jambe est fléchie sur la cuisse; enfin ce mouvement est arrêté par le contact de la face antérieure du col avec le sourcil cotyloïdien ; si toutefois il se produit en même temps une légère rotation externe du membre inférieur, le col fémoral glisse sur le sourcil cotyloïdien, et l'effet de butée n'étant plus possible, la flexion s'exagère.

L'amplitude du mouvement de flexion est en moyenne de 120 degrés.

2° ***Extension.*** — Le mouvement d'extension est un mouvement, inverse du précédent, qui porte la cuisse en arrière; dans ce mouvement l'enroulement des fibres capsulaires s'exagère, et cette torsion de la capsule rapproche les surfaces articulaires et tend à les bloquer l'une contre l'autre; d'autre part tous les ligaments tendent à limiter l'extension, mais principalement ceux de la face antérieure de l'articulation, et plus spécialement le faisceau inférieur du ligament de Bertin et le ligament pubo-fémoral.

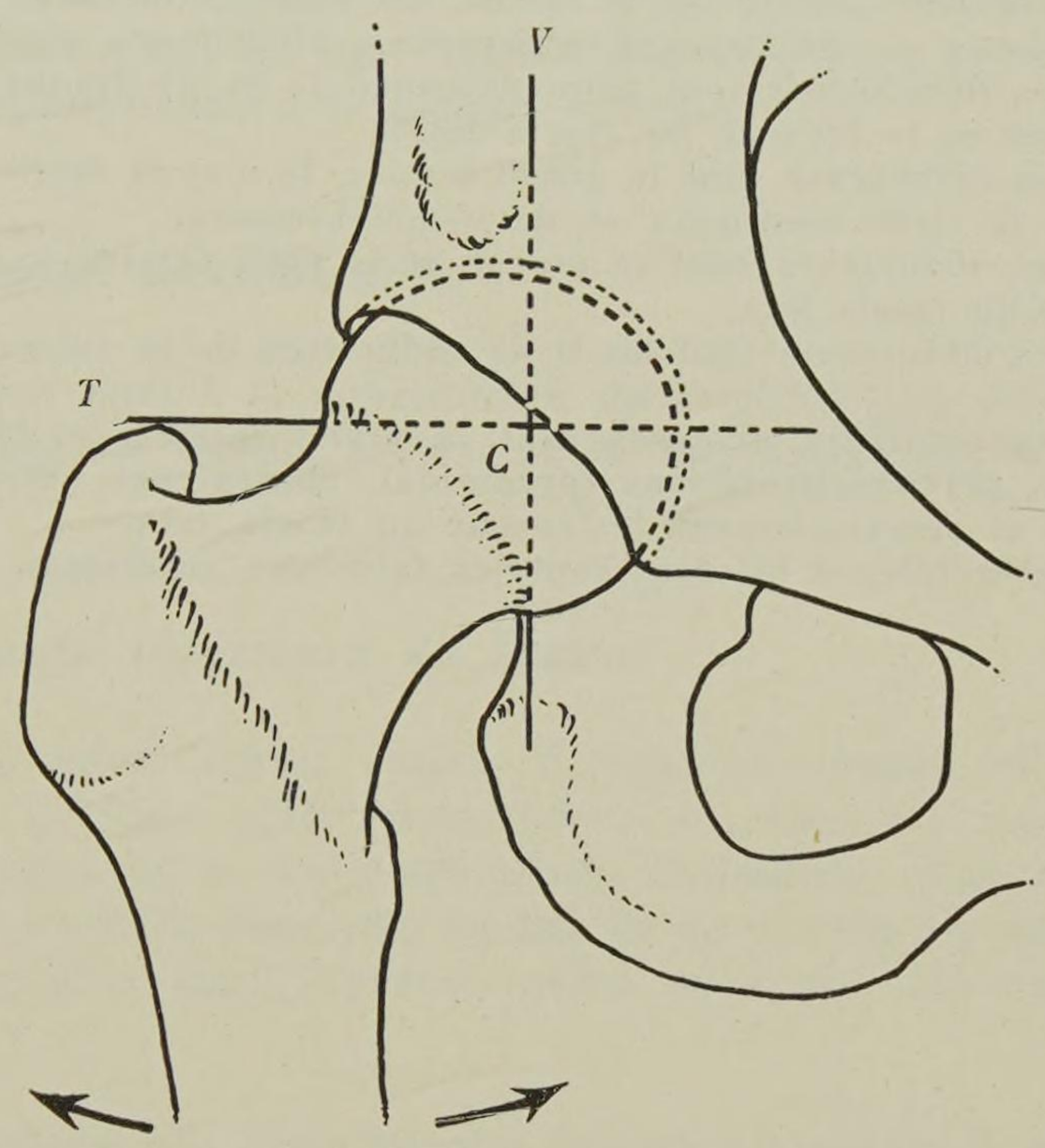

FIG. 520.
Axes de l'articulation coxo-fémorale; côté droit, vue antérieure (schématique).

T. Axe des mouvements de flexion et d'extension de la cuisse par rapport au bassin.
V. Axe des mouvements de rotation interne et externe de la cuisse.
C. Centre de la tête fémorale.
Les flèches indiquent le sens des déplacements au cours des mouvements d'abduction *(flèche externe)* et d'adduction *(flèche interne)* du membre inférieur.

Dans l'extension forcée, il se produit en quelque sorte un véritable blocage artificiel de la hanche. L'amplitude du mouvement d'extension est en moyenne de 15 à 20 degrés.

3° ***Abduction.*** — Le mouvement d'abduction écarte la cuisse de la ligne médiane; dans ce mouvement la tête fémorale roule de haut en bas autour d'un axe antéro-postérieur passant par le centre de la tête, et celle-ci vient se mettre en contact avec la partie inférieure de la capsule, mince à ce niveau.

Ce mouvement est limité : d'une part par la tension du faisceau ilio-prétrochantinien si le membre est en extension normale, et d'autre part par le ligament pubo-fémoral si le membre est en flexion légère; toutefois l'amplitude du mouvement est plus considérable dans ce dernier cas et peut atteindre 80 et même 90 degrés (grand écart) ; dans ce cas, le mouvement est arrêté par la butée du col contre la partie supérieure du bourrrelet cotyloïdien.

4° ***Adduction.*** — Le mouvement d'adduction rapproche la cuisse de la ligne médiane; en position normale (station debout avec membres inférieurs parallèles) ce mouvement est impossible, étant arrêté par la rencontre des deux cuisses; en légère flexion, l'adduction (croisement des jambes) ne présente qu'une amplitude restreinte car ce mouvement est limité par l'action des fessiers, par la tension du faisceau supérieur du ligament de Bertin et par le ligament rond.

5° ***Rotation externe et interne.*** — Dans les mouvements de rotation, la tête du fémur tourne autour d'un axe vertical passant par son centre; l'amplitude du mouvement est en moyenne de 40 à

50 degrés ; la rotation externe est limitée par le faisceau ilio-prétrochantérien dont la tension s'exagère, et la rotation interne, moins étendue que la précédente, est limitée par la tension du faisceau ilio-prétrochantinien, si la cuisse est en extension, et par la tension du ligament ischio-fémoral, si le membre est en flexion légère, et dans les deux cas par l'action de l'obturateur interne.

Le ligament rond contribue à limiter les mouvements de flexion, d'adduction et de rotation externe.

6° ***Circumduction.*** — La circumduction est la combinaison des mouvements de flexion, d'extension, d'abduction et d'adduction et dans ce mouvement la tête du fémur roule et glisse sur le fer à cheval articulaire du cotyle *(facies lunata)*.

MUSCLES MOTEURS

D'après leur action sur le fémur, les muscles moteurs de l'articulation de la hanche peuvent être classés en fléchisseurs, extenseurs, abducteurs, adducteurs et rotateurs externes et internes.

1° Les *fléchisseurs* sont principalement le psoas-iliaque et accessoirement le droit antérieur, le couturier et le tenseur du fascia lata.

2° Les *extenseurs* sont le grand fessier, le moyen fessier par ses faisceaux postérieurs, le biceps crural, le demi-tendineux et demi-membraneux.

3° Les *abducteurs* sont le moyen et le petit fessier, le pyramidal du bassin et accessoirement le tenseur du fascia lata.

4° Les *adducteurs* sont les trois adducteurs de la cuisse, le pectiné, le droit interne et le carré crural.

5° Les *rotateurs externes* sont le grand fessier, les faisceaux postérieurs du moyen fessier, les muscles pelvitrochantériens (pyramidal, obturateurs externe et interne, jumeaux pelviens, carré crural) et accessoirement le tenseur du fascia lata.

6° Les *rotateurs internes* sont les faisceaux antérieurs du moyen fessier et le petit fessier.

ARTICULATION DU GENOU

L'articulation du genou réunit la jambe à la cuisse; *trois os* prennent part à sa constitution, ce sont : le fémur, le tibia et la rotule; aussi l'articulation du genou est-elle une articulation complexe qui peut être subdivisée en *deux articulations secondaires* : d'une part, l'*articulation fémoro-rotulienne,* qui est une *trochléenne,* et d'autre part, *l'articulation fémoro-tibiale,* qui est une *condylienne* à ménisques interposés.

SURFACES ARTICULAIRES

Les surfaces articulaires qui prenent part à la constitution de l'articulation du genou correspondent à l'extrémité inférieure du fémur, à l'extrémité supérieure du tibia et à la face postérieure de la rotule.

1. — Extrémité inférieure du fémur.

L'extrémité inférieure du fémur est volumineuse; aplatie d'avant en arrière, elle présente deux saillies arrondies dans le sens antéro-postérieur : ce sont les condyles, séparés par l'échancrure intercondylienne; la zone articulaire comprend *deux parties* bien distinctes qui sont, en avant la *trochlée fémorale,* en bas et en arrière les *surfaces articulaires condyliennes*; ces deux parties sont séparées entre elles par les *rainures condylo-trochléennes.*

a) La ***trochlée fémorale*** est constituée par deux facettes latérales inclinées l'une vers l'autre appelées *joues* de la trochlée; la joue externe est plus saillante, plus étendue, et remonte plus haut que la joue interne; ces deux facettes sont séparées l'une de l'autre par un sillon sagittal, arrondi et large, oblique en bas et en arrière, c'est la *gorge* de la trochlée.

La trochlée *(facies patellaris)* s'articule avec la postérieure de la rotule.

Au-dessus de la trochlée, la face antérieure du fémur offre une dépression, la *fossette sus-trochléenne,* creusée de nombreux orifices vasculaires; en bas, la gorge de la trochlée se termine à l'échancrure intercondylienne dont elle représente la partie inférieure (voy. : fig. 382).

b) Les ***surfaces articulaires condyliennes*** sont représentées par les faces antérieure, inférieure et postérieure des deux condyles.

Les deux condyles divergent d'avant en arrière, de telle façon que l'extrémité inférieure du fémur est plus large en arrière qu'en avant; par contre la surface articulaire condylienne est légèrement plus large en avant qu'en arrière, et cette disposition est surtout bien manifeste sur le condyle externe; il en résulte que la surface de contact condylo-tibiale est plus étendue dans l'extension que dans la flexion : les condyles reposent sur le tibia, dans le premier cas, par leur face inférieure; dans le second cas, par leur face postérieure.

Etudiée d'avant en arrière, chaque surface articulaire condylienne est convexe dans tous les sens et décrit une *volute* dont les rayons de courbures, envisagés par rapport à la développée de la ligne spiroïde articulaire, vont en décroissant d'avant en arrière; mais la surface articulaire du condyle externe étant plus courte que celle du condyle interne, son rayon de courbure diminue plus rapidement d'avant en arrière que celui du condyle interne; le rayon est en moyenne de 50 millimètres en avant et de 17 millimètres en arrière (Weber) (voy. : fig. 521).

Les deux condyles sont assez dissemblables; le condyle interne est moins épais, plus long, plus déjeté en dedans que l'externe ne l'est en dehors; par contre il descend plus bas que celui-ci (voy. : fig. 363); aussi la surface articulaire condylienne interne l'emporte-t-elle sur l'externe (10 centimètres de développement pour l'interne, 8 centimètres pour l'externe en moyenne); cette différence de longueur a pour résultat de faire subir à la cavité glénoïde interne du tibia, dans les mouvements de flexion de la jambe sur la cuisse, un plus long parcours de glissement que l'externe, entraînant par suite une légère rotation interne de la jambe.

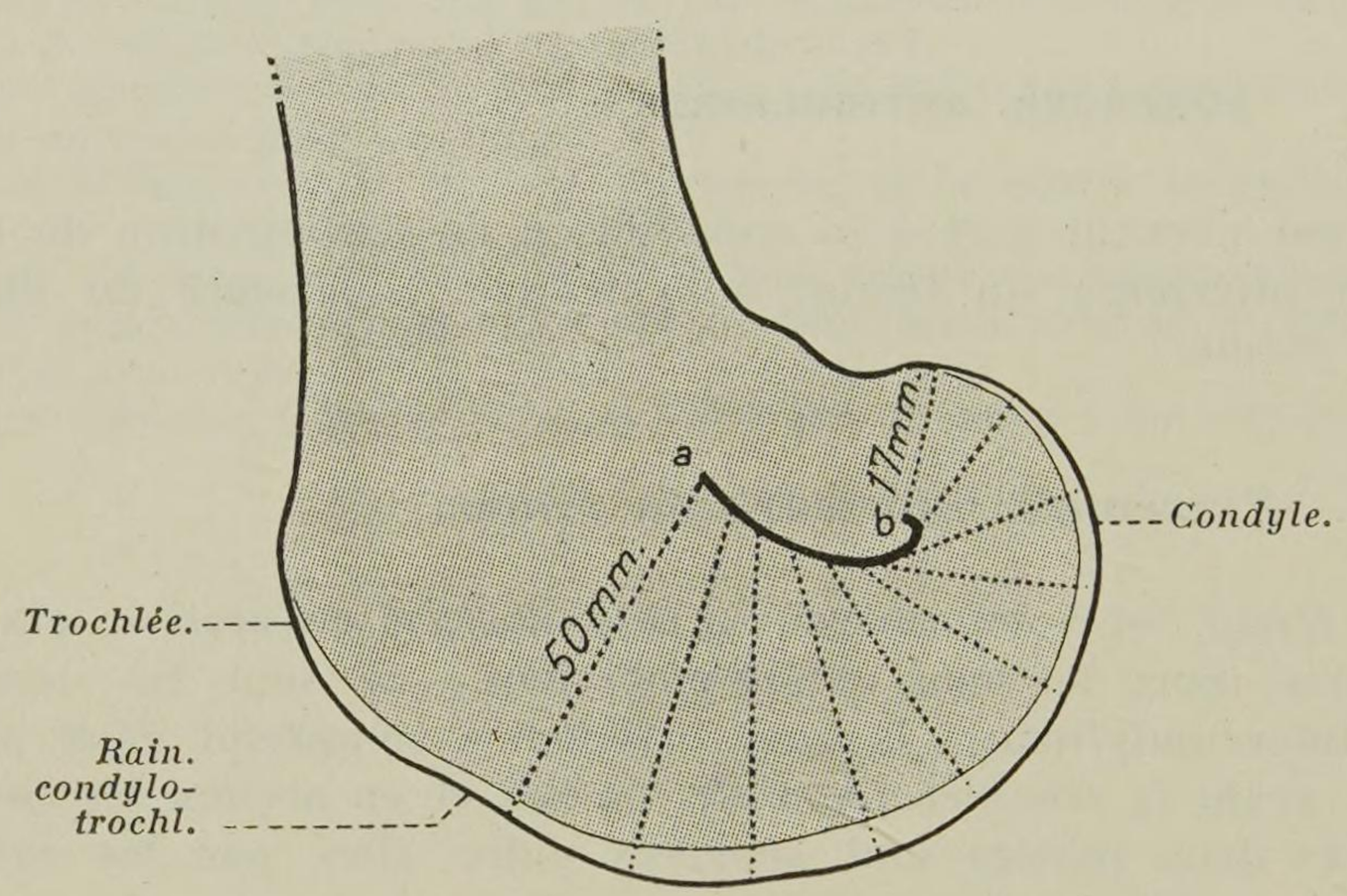

FIG. 521.
Courbure du condyle fémoral.
La courbe *ab* représente la *développée* de la courbure condylienne; *en blanc*, le cartilage (schématique).

Envisagées dans le sens transversal, les surfaces articulaires condyliennes sont sensiblement égales, convexes et séparées par l'échancrure intercondylienne; mais la convexité du condyle interne est plus grande que celle de l'externe.

Les deux condyles divergent de bas en haut et d'avant en arrière, de telle façon qu'ils sont inclinés en sens inverse par rapport à la verticale comme les roues d'une voiture usagée (voy. : fig. 365).

c) La ***rainure condylo-trochléenne,*** située à l'union des deux surfaces articulaires précitées, est représentée par un petit sillon oblique plus ou moins accusé, surmonté et bordé en avant d'une petite crête mousse, la *crête condylo-trochléenne*; ce sillon est plus apparent à l'état frais que sur l'os sec, et de plus la rainure condylo-trochléenne externe est généralement mieux marquée et plus postérieure que l'interne (voy. : fig. 382 et 522).

On admet actuellement que les rainures condylo-trochléennes sont des *empreintes* résultant de la pression exercée sur le fémur par le bord antérieur des ménisques dans la station debout; aussi sont-elles inexistantes chez le nourrisson, à peine accusées chez l'enfant, mais très marquées chez l'adulte et chez le vieillard.

Ces surfaces articulaires sont revêtues à l'état frais par un cartilage d'encroûtement dont l'épaisseur moyenne varie entre 2 et 3 millimètres; sur la trochlée, il est plus

épais au fond de la gorge et sur la joue externe que partout ailleurs; sur les condyles, l'épaisseur du cartilage va en diminuant de la partie la plus saillante aux bords de la surface articulaire condylienne; enfin le cartilage est très mince au niveau de la rainure condylo-trochléenne.

La *face cutanée* de chaque condyle porte au voisinage des faces inférieure et postérieure de la surface articulaire condylienne, la rampe capsulaire de Chevrier (voy. : *Extrémité inférieure du fémur*) et la gouttière latéro-condylienne (1) sur laquelle s'insère la capsule de l'articulation.

La face cutanée du condyle interne présente à sa partie moyenne, le tubercule condylien interne; en arrière et au-dessus apparaît le tubercule du troisième adducteur, sur lequel s'insère le tendon de ce muscle; un peu au-dessous du tubercule apparaît une petite dépression ovalaire dans laquelle s'insère le ligament latéral interne (voy. : fig. 383 et 384).

La face cutanée du condyle externe présente comme la précédente le tubercule condylien externe, situé à l'union de son tiers postérieur et de ses deux tiers antérieurs; au-dessous et en arrière de ce tubercule, au voisinage de la gouttière latéro-condylienne, s'observe la fossette ovoïde du poplité (voy. : fig. 385 et 386).

A la face postérieure du fémur chaque surface articulaire condylienne est surmontée par le tubercule sus-condylien de Grüber, et par les insertions du jumeau correspondant (voy. : fig. 366).

2. — *Extrémité supérieure du tibia.*

L'extrémité supérieure du tibia, évasée pour constituer les plateaux du tibia, présente deux surfaces articulaires qui correspondent aux condyles fémoraux : ce sont les *cavités glénoïdes,* l'une *interne,* l'autre *externe.*

Toutes les deux présentent l'aspect d'une dépression ovalaire dont le grand axe est presque sagittal pour l'externe, légèrement oblique d'arrière en avant et de dehors en dedans pour l'interne; l'interne est aussi plus longue et plus excavée que l'externe, et de plus elle est concave dans les deux sens sagittal et transversal; l'externe est par contre concave transversalement, plane ou légèrement convexe d'avant en arrière; en outre elle se continue sur la face postérieure du plateau tibial externe par une facette mousse, ovalaire et convexe en arrière, qui correspond au passage du tendon du poplité.

Les deux cavités glénoïdes du tibia sont séparées l'une de l'autre par la *surface interglénoïdienne* des plateaux tibiaux; cette surface, non articulaire, présente, à l'union de son tiers postérieur et de ses deux tiers antérieurs, un petit massif osseux surélevé, de forme quadrilatère, qui se prolonge par deux saillies pyramidales correspondant aux *épines du tibia,* l'une interne, l'autre externe; l'épine tibiale interne est toujours plus antérieure et plus proéminente que l'épine tibiale externe (voy. : fig. 401). La surélévation des épines tibiales exagère la concavité des cavités glénoïdes dans le sens transversal (voy. : fig. 534).

Dans la flexion de la jambe sur la cuisse, les épines du tibia s'engagent dans l'échancrure intercondylienne; en outre elles représentent un pivot conique autour duquel tournent les condyles fémoraux (Poirier); mais tandis que l'épine tibiale interne garde le contact avec le condyle interne, l'épine tibiale externe n'arrive pas en contact avec le condyle externe (voy. : fig. 532).

En avant et en arrière des épines du tibia, la surface interglénoïdienne se subdivise

---

(1) Article à consulter : CHEVRIER : Tubercule sus-trochléaire et gouttière latéro-sus-condylienne du fémur. *Gazette des Hôpitaux,* 23 mars 1905, n° 34.

à son tour en deux petites surfaces triangulaires, irrégulières et rugueuses, à sommet opposé; ce sont les *surfaces pré- et rétrospinales* (voy. : fig. 401).

En avant, la surface préspinale se continue sur la face antérieure de l'extrémité supérieure du tibia par une surface triangulaire, oblique en bas et en avant, dont le sommet répond à la tubérosité antérieure du tibia; en arrière, la surface rétrospinale se continue par la surface triangulaire du poplité.

Sur leurs faces latérales, les plateaux du tibia présentent une gouttière, la *margo infraglenoïdalis,* toutefois celle-ci n'est bien marquée qu'en dedans (voy. : *Extrémité supérieure du tibia*).

A l'état frais, les cavités glénoïdes sont revêtues d'un cartilage d'encroûtement; très épais au centre des cavités (4 à 6 millimètres), il va en diminuant d'épaisseur du centre

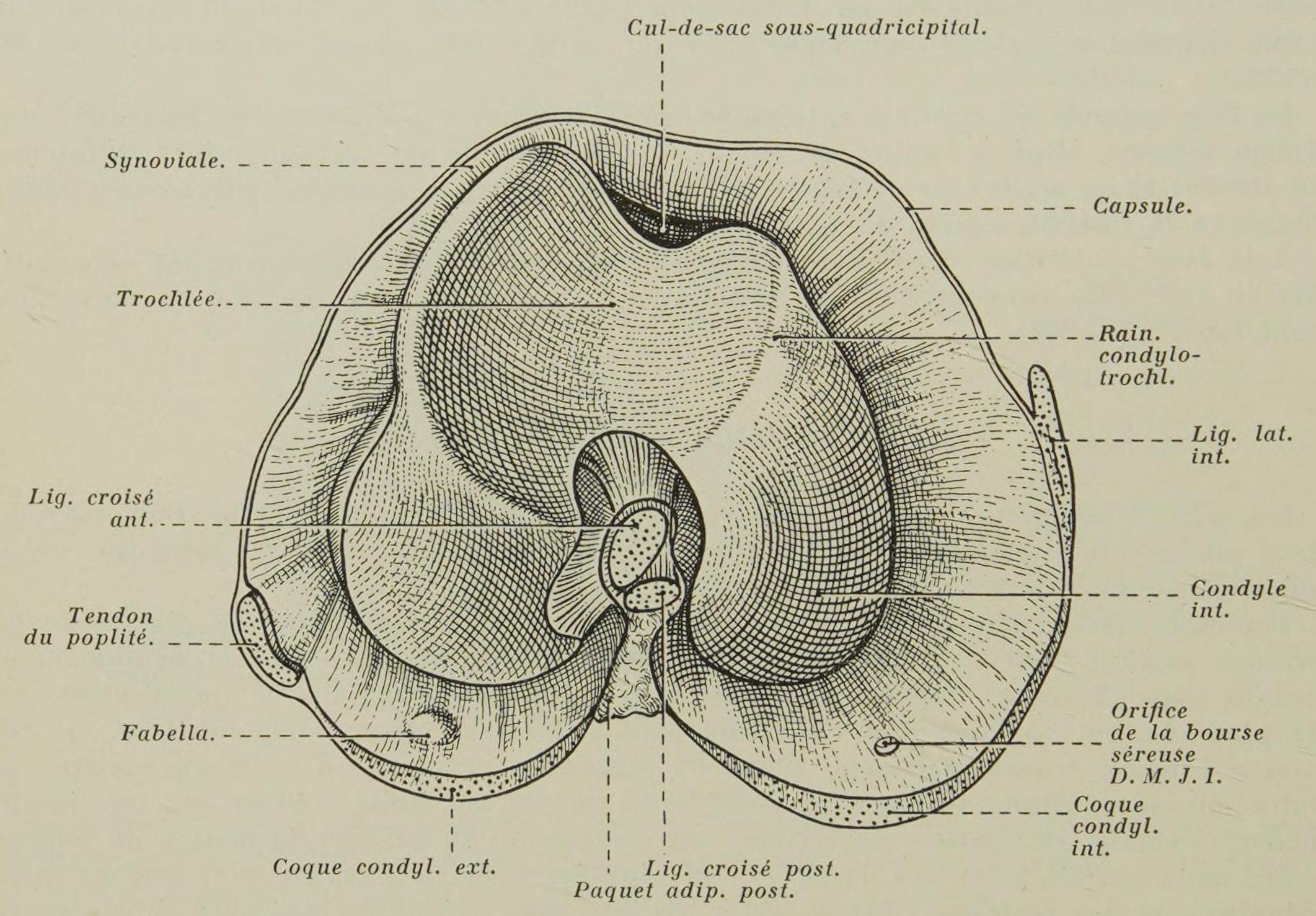

FIG. 522. — *Extrémité inférieure du fémur droit avec sa collerette capsulaire. Rapports des ligaments croisés avec la synoviale.*

à la périphérie, mais reste toujours assez épais sur le versant articulaire des épines; enfin il est plus épais sur la cavité glénoïde externe que sur l'interne, rectifiant ainsi partiellement la dénivellation qui existe entre les deux condyles.

3. — *Face postérieure de la rotule.*

La face postérieure de la rotule présente une *surface articulaire* qui occupe les quatre cinquièmes supérieurs de cette face, et qui correspond à la trochlée fémorale.

Cette face est divisée par une crête mousse verticale en *deux versants* ou *facettes : a)* la *facette externe* est la plus étendue; elle est concave et répond à la joue externe de la trochlée fémorale; *b)* la *facette interne,* moins large que la précédente, est plane ou légèrement concave transversalement; elle est souvent subdivisée en *deux facettes secon-*

daires par une deuxième crête mousse verticale, parallèle à la précédente, et située près de son bord interne; elle correspond à la joue interne de la trochlée; quant à la facette secondaire, la plus interne *(empreinte condylienne)*, elle représente la zone de contact avec le condyle interne (ou plus spécialement le rebord condylien interne) dans l'hyperflexion de la jambe sur la cuisse (voy. : fig. 393).

A l'état frais, la surface articulaire rotulienne est revêtue d'un cartilage très épais (5 à 6 millimètres au niveau de la crête paramédiane et 3 à 4 millimètres au niveau des facettes).

MÉNISQUES INTERARTICULAIRES

Les *ménisques interarticulaires* ou *fibro-cartilages semi-lunaires,* au nombre de deux, l'un interne, l'autre externe, sont interposés entre les condyles fémoraux et les cavités glénoïdes du tibia, afin de rétablir la concordance des surfaces articulaires.

Ce sont des fibro-cartilages qui offrent grossièrement l'aspect d'anneaux incomplets ou de croissants; plus épais à la périphérie qu'au centre, ils présentent la forme d'une lame prismatique incurvée sur elle-même; à la coupe, ils affectent une forme triangulaire aplatie, de telle façon qu'on leur distingue *deux faces* : supérieure et inférieure; *deux bords* : circonférentiels externe et interne; et *deux extrémités.*

La *face supérieure* ou *condylienne* est concave et reçoit le condyle fémoral correspondant; la *face inférieure* ou *tibiale* est à peu près plane et repose sur la périphérie de chaque cavité glénoïde *(empreinte méniscale),* laissant libre la partie centrale; le *bord circonférentiel externe* est épais et correspond à une véritable face (base); convexe d'avant en arrière, il répond à la capsule qui lui adhère dans les zones en contact; le *bord circonférentiel interne* est très mince et tranchant; concave, il circonscrit le centre de la cavité glénoïde sans jamais l'atteindre; il en est toujours séparé par un intervalle qui varie de 3 à 6 millimètres *(cuvette glénoïdienne).*

Les deux *extrémités* ou *cornes* se distinguent en antérieure et postérieure; d'aspect arrondi, elles regardent la surface interglénoïdienne et c'est par leur intermédiaire que les ménisques se fixent au tibia.

Chaque ménisque présente des **caractères particuliers** qui les opposent l'un à l'autre :

1° Le *ménisque externe* est très fermé; il présente la forme d'un anneau presque complet, interrompu seulement en dedans au niveau de son versant axial par l'épaisseur de l'épine tibiale externe; on l'a comparé à un O; ses dimensions moyennes sont les suivantes : sa largeur est de 10 millimètres, mais elle diminue légèrement d'arrière en avant; sa hauteur est de 8 millimètres au niveau du bord circonférentiel externe; elle diminue également graduellement d'arrière en avant.

2° Le *ménisque interne* est plus large que l'externe; il présente la forme d'un C ouvert et ne correspond qu'aux deux tiers d'un cercle (*moyen mnémotechnique* OE-CI; l'externe en forme d'O, l'interne en forme de C) (voy. : fig. 523 et 524).

La face postérieure du bord circonférentiel externe du ménisque externe ne présente aucune connexion capsulaire; elle possède même parfois une petite dépression qui correspond au glissement du tendon du muscle poplité à ce niveau.

Le versant inférieur de ce bord se prolonge en bas par une expansion membraniforme, large de 6 millimètres environ, qui se fixe d'autre part au tibia, au niveau de l'insertion de la capsule : c'est la *membrane tibio-méniscale* (1) que l'on retrouve chez la plupart

(1) Article à consulter : E. Weinberg : Recherches d'anatomie comparée sur l'appareil fibreux de la face postérieure du genou. *Archives d'Anatomie, d'Histologie et d'Embryologie,* 1928, p. 253.

des mammifères. Cette disposition est due au glissement à ce niveau du tendon du poplité qui, dirigé obliquement en haut, en avant et en dehors, clive en quelque sorte l'étage sous-méniscal de la capsule en deux couches; le tendon du poplité repose sur la membrane tibio-méniscale qui le sépare de la synoviale sous-méniscale.

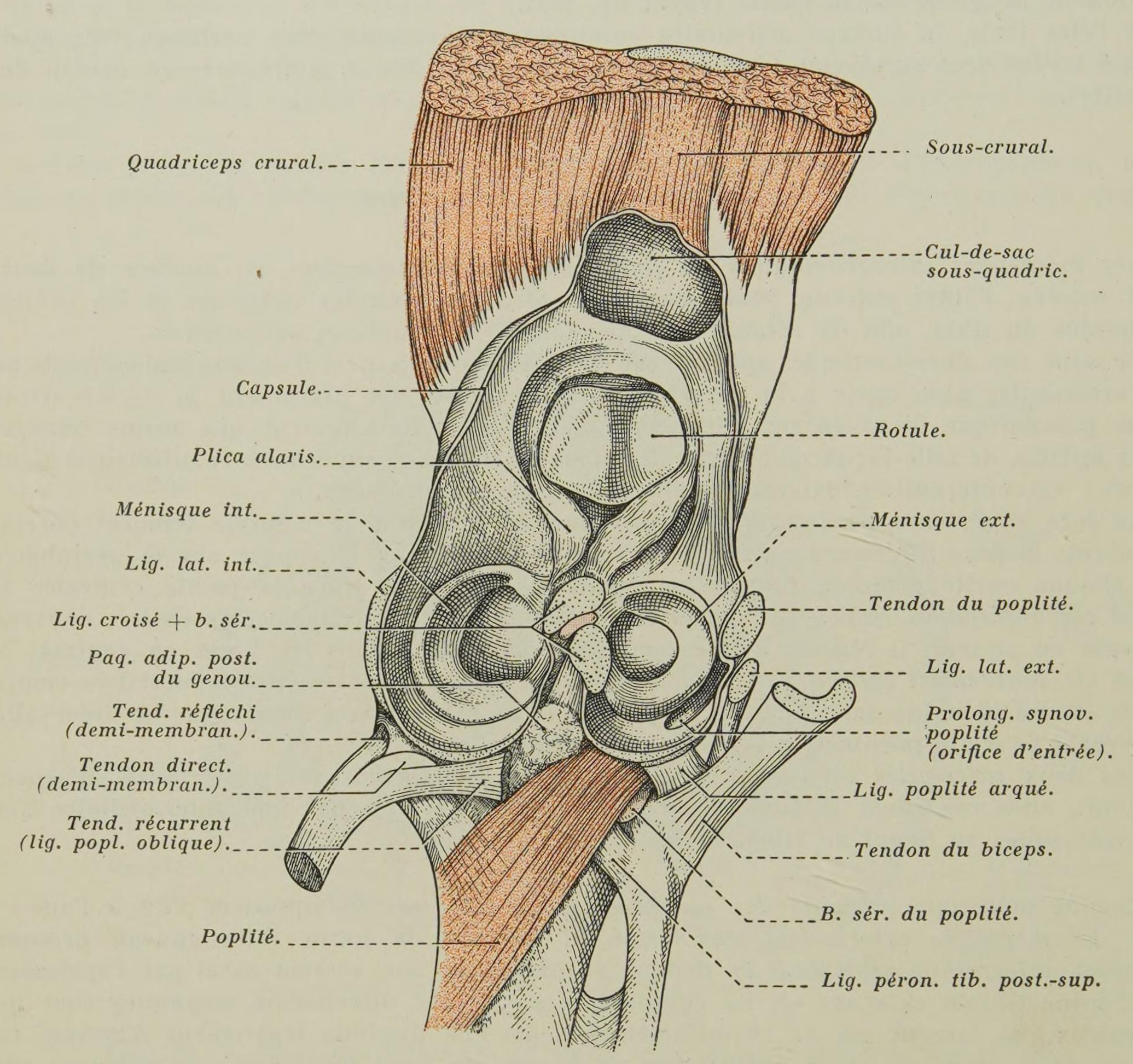

FIG. 523. — *Cavité articulaire du genou droit après ablation du fémur montrant : 1° les ménisques et leurs freins; 2° les ligaments alaires; 3° le cul-de-sac sous-quadricipital; 4° et les connexions de l'articulation avec la bourse séreuse du poplité; côté droit, vue postérieure.*

Fixation des ménisques. Freins méniscaux. — Les ménisques se fixent principalement au tibia et accessoirement au fémur et à la rotule par l'intermédiaire de trousseaux fibreux assez épais, mais très courts, qui constituent les *ligaments* ou *freins méniscaux*; nous les distinguerons en ligaments ou freins méniscaux antéro-interne, antéro-externe, postéro-interne et postéro-externe (voy. : fig. 524 et 541).

1° Le **ligament** ou **frein méniscal antéro-interne** se détache du versant antérieur de la corne antérieure du ménisque interne; oblique en avant et en dehors, il va se fixer sur le versant interne de la surface préspinale en avant et en dedans de l'insertion du ligament croisé antérieur et sur le rebord antérieur du plateau tibial interne. Sa surface d'insertion est le plus souvent ovalaire à grand axe transversal.

2° Le **ligament** ou **frein méniscal antéro-externe** est dirigé transversalement ou parfois obliquement en arrière et en dedans; il s'attache sur toute l'étendue de l'épaisse corne antérieure du ménisque externe, et se fixe d'autre part sur la surface préspinale au niveau d'une dépression suivant une insertion ovalaire à grand axe oblique en arrière et en dedans, située immédiatement en avant de l'épine tibiale externe et en dehors de l'insertion du ligament croisé antérieur.

3° Le **ligament** ou **frein méniscal postéro-interne** est très court et peu large; il se détache de la corne postérieure du ménisque interne; oblique en avant et en dehors, il s'attache sur la surface rétrospinale suivant une surface triangulaire en arrière de l'épine tibiale interne et en avant de l'insertion du ligament croisé postérieur.

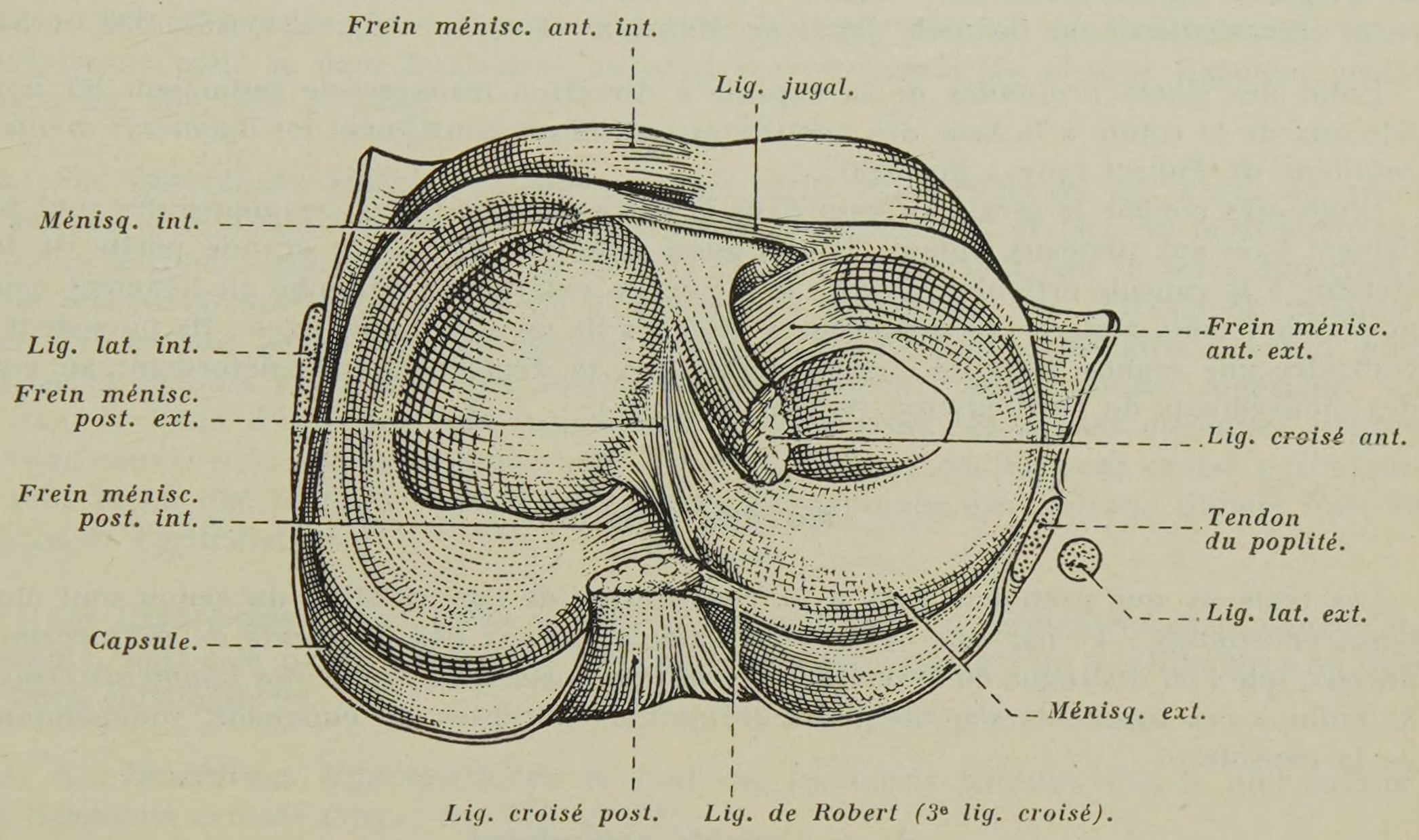

FIG. 524.
Ménisques de l'articulation du genou et freins méniscaux; côté droit, vue supérieure.

4° Le **ligament** ou **frein méniscal postéro-externe** se détache de l'extrémité de la corne postérieure du ménisque externe et de son bord postérieur; obliquement dirigé en dedans et en avant, il se fixe suivant une bande allongée et oblique qui s'étend sur toute la surface rétrospinale en dehors des insertions du frein précédent et en avant des insertions du ligament croisé postérieur, atteignant même le versant postérieur de l'épine tibiale interne (voy. : fig. 402); ce ligament n'existe que chez l'homme.

De la base de la corne postérieure du ménisque externe se détache un petit faisceau, le *ligament ménisco-fémoral de Wrisberg* (1) qui passe tantôt en avant, tantôt en arrière du ligament croisé postérieur pour se fusionner avec lui et partager ses insertions sur la face axiale du condyle interne (voy. : fig. 524, 532 et 533); ce ligament représente l'unique fixation de la corne postérieure du ménisque externe chez les primates autres que l'homme (Vallois).

EN RÉSUMÉ, les insertions tibiales des freins méniscaux issus du ménisque externe sont très rapprochées l'une de l'autre et confinent au versant correspondant (antérieur et

(1) Anatomiste allemand (1739-1808), fut professeur d'Anatomie à l'Université de Göttingen.

postérieur) des épines tibiales; par contre les insertions tibiales des freins méniscaux issus du ménisque interne sont éloignées l'une de l'autre, et de plus elles sont situées en avant des insertions de chaque ligament croisé.

Les freins méniscaux du ménisque interne sont parallèles entre eux, tandis que les freins méniscaux du ménisque externe convergent vers les épines tibiales (voy. : fig. 402 et 524) en outre les freins méniscaux du ménisque interne sont toujours moins résistants que ceux du ménisque externe, fait qui explique pour une part la plus grande fréquence des lésions traumatiques méniscales au niveau du ménisque interne.

Les cornes antérieures des deux ménisques sont réunies entre elles par une bandelette fibreuse longue de 4 centimètres et large de 3 à 5 millimètres en moyenne, sous-jacente au paquet adipeux antérieur du genou : c'est le *ligament méniscal transverse* ou *ligament interméniscal* ou *ligament jugal de Winslow* (1) (voy. : fig. 524, 532, 533 et 541).

Enfin des *fibres profondes* de la capsule à direction transversale rattachent les bords latéraux de la rotule à la base des ménisques; ces fibres constituent les *ligaments méniscorotuliens de Pauzat* (voy. : fig. 529).

Interposés comme le serait un coin dans le sinus condylo-tibial, les ménisques sont solidement fixés aux plateaux tibiaux; il sont aussi fixés sur une assez grande partie de leur étendue à la capsule articulaire; enfin le ménisque externe est rattaché au ligament croisé postérieur; mais malgré ces nombreuses attaches ils ne sont point fixes : ils possèdent au contraire une grande mobilité et malléabilité; ils se déplacent et se déforment au cours des mouvements de l'articulation (voyez plus loin).

MOYENS D'UNION

Les trois os qui prennent part à la constitution de l'articulation du genou sont maintenus en contact : 1° par une *capsule articulaire*; 2° par des *ligaments de renforcement*, fibreux, que l'on distingue en antérieur, latéraux et postérieur, et par des *ligaments croisés*; 3° enfin à ces ligaments s'ajoutent des *formations fibreuses de voisinage*, indépendantes de la capsule.

1. — *Capsule articulaire.*

La *capsule articulaire* du genou ou *ligament capsulaire* présente la forme d'un manchon fibreux, discontinu, interrompu en avant par la rotule, en arrière par des ligaments croisés, et en connexion avec la base des ménisques.

INSERTIONS DE LA CAPSULE. — On peut lui distinguer : des insertions fémorales, tibiales, rotuliennes et ligamentaires.

a) Ses ***insertions fémorales*** se font en avant, à la partie supérieure de la fossette sus-trochléenne, à 1 centimètre ou 1 cm. 1/2 au-dessus du revêtement cartilagineux de la trochlée; de là, la ligne d'insertion descend obliquement en arrière sur les faces cutanées des condyles fémoraux, en se rapprochant de plus en plus du revêtement cartilagineux de ces derniers; en dehors de la fossette, la capsule se fixe sur la crête mousse et sur le *tubercule sus-trochléaire* qui séparent la face antérieure de la face externe du fémur (voy. : fig. 364).

Sur toute l'étendue des faces cutanées des condyles, la ligne d'insertion passe au-dessous des *tubercules condyliens externe et interne,* et la capsule s'attache sur les *rampes*

(1) Anatomiste d'origine danoise (1669-1760), fut professeur d'Anatomie à Paris (chaire du Jardin du Roi), membre de l'Académie de Médecine.

capsulaires de Chevrier, lignes irrégulières qui partent de la fossette sus-trochléenne pour suivre parallèlement le rebord cartilagineux de la trochlée et des condyles dont elles sont séparées par les *gouttières latéro-condyliennes;* et, comme les tubercules condyliens, ces dernières sont toujours plus marquées en dehors qu'en dedans.

Au-dessous des tubercules condyliens, l'insertion de la capsule est distante du revêtement cartilagineux de 7 ou 8 millimètres seulement; sur la face cutanée du condyle externe, l'insertion capsulaire passe entre la fossette ovoïde du poplité et le tubercule condylien (voy. : fig. 386).

Au niveau de chaque condyle, l'insertion remonte en arrière à la face supérieure du condyle, distante de plus de 1 centimètre du revêtement cartilagineux condylien; elle passe au-dessous du tubercule sus-condylien de Grüber, contourne chaque condyle, où elle se confond avec les insertions des jumeaux, puis elle descend dans l'échancrure intercondylienne pour se fixer finalement au bord correspondant de chaque ligament croisé (voy. : fig. 384, 386 et 526).

b) Ses ***insertions tibiales*** se font sur une petite crête rugueuse qui borde en avant la surface préspinale du plateau tibial, 3 ou 4 millimètres en arrière du bord antérieur de cette surface; latéralement et en dedans la ligne d'insertion suit la lèvre supérieure de la *margo infraglenoïdalis,* à 5 ou 6 millimètres au-dessous du revêtement cartilagineux des cavités glénoïdes; par contre, en dehors, l'insertion capsulaire descend plus bas qu'en dedans et confine aux insertions du ligament péronéo-tibial supérieur; en arrière, la ligne d'insertion suit exactement le bord axial des cavités glénoïdes (rebord cartilagineux); puis elle se fusionne avec l'insertion tibiale du ligament croisé postérieur, de telle façon que toute la surface triangulaire, rétrospinale, des plateaux tibiaux reste en dehors de l'articulation.

c) Ses ***insertions rotuliennes*** se font sur le pourtour du revêtement cartilagineux de la rotule, sauf à la partie supérieure où elles remontent jusqu'à 2 ou 3 millimètres au delà du bord cartilagineux.

d) Ses ***insertions ligamentaires*** se font sur les bords latéraux (bords non axiaux) des ligaments croisés (voy. : fig. 526 et 538).

CONSTITUTION DE LA CAPSULE. — La *constitution* et l'*épaisseur* de la capsule articulaire sont variables suivant les points envisagés; tout d'abord la capsule fait défaut entre la base de la rotule et la fossette sus-trochléenne; il existe à ce niveau un hiatus par lequel s'engage un diverticule de la synoviale formant le *cul-de-sac sous-quadricipital.*

La capsule est constituée par *deux sortes* de fibres : les unes *circulaires,* peu nombreuses; les autres *longitudinales,* beaucoup plus importantes; ces dernières sont interrompues sur les côtés par une insertion méniscale, si bien que les parties latérales de la capsule peuvent être décomposées en *deux couches* de fibres : l'une *superficielle,* formée de *fibres fémoro-tibiales,* et l'autre *profonde,* formée de *fibres ménisco-fémorales* et de *fibres ménisco-tibiales.*

Les *fibres ménisco-fémorales* sont parfois condensées de chaque côté en un ligament oblique en bas et en avant qui se détache de la face postérieure du fémur et qui recouvre la face cutanée du condyle correspondant; ces fibres constituent les *ligaments épicondylo-méniscaux interne et externe de Vallois* (1); l'interne est généralement plus développé, plus large et plus épais que l'externe.

---

(1) Ouvrage et article à consulter : VALLOIS (Henri) : Etude anatomique de l'articulation du genou chez les Primates. *Thèse de Montpellier,* 1914.

JOST (ALBERT) : Les ligaments épicondylo-méniscaux du genou dans la série des mammifères. *Archives d'Anatomie, d'Histologie et d'Embryologie,* 1922, p. 245.

Pour bien mettre ces ligaments en évidence sur une préparation de l'articulation du genou, il suffit de placer le tibia en flexion sur le fémur et de le porter en rotation opposée au côté observé; on voit alors les fibres du ligament épicondylo-méniscal se tendre entre la face cutanée du condyle et la corne antérieure du ménisque correspondant.

1° Le **ligament épicondylo-méniscal interne** se détache du versant inférieur du tubercule condylien interne, un peu en avant et au-dessous de l'insertion du ligament latéral interne; de là, il rayonne obliquement en bas et en avant en s'élargissant en éventail pour se fixer au bord périphérique de la corne antérieure du ménisque interne.

2° Le **ligament épicondylo-méniscal externe** naît de la face cutanée du condyle externe, au-dessus et en avant de la fossette ovoïde du poplité; dirigé obliquement en bas et en avant, il se fixe au bord périphérique de la corne antérieure du ménisque externe.

Quelques fibres de ces ligaments passent dans les freins méniscaux antérieurs.

En avant, il n'existe que des *fibres tibio-rotuliennes.*

Au-dessous de la rotule, la capsule, relativement épaisse, est noyée en partie dans une masse graisseuse que l'on rattache au ligament adipeux; sur les côtés de l'articulation, elle est masquée par les ligaments latéraux, les ailerons rotuliens et le tendon du muscle poplité en dehors; en arrière elle s'invagine profondément dans l'échancrure intercondylienne pour atteindre les bords extra-axiaux des ligaments croisés, et à ce niveau elle présente généralement un orifice qui fait communiquer la synoviale articulaire avec la bourse séreuse du jumeau interne et du demi-membraneux.

DIVISION TOPOGRAPHIQUE DE LA CAPSULE. — Par rapport aux ménisques, la capsule articulaire peut être divisée en *deux parties,* l'une *sus-méniscale,* l'autre *sous-méniscale*; cette dernière est plus épaisse que la portion sus-jacente, et sur les côtés de l'articulation elle est parfois bien individualisée par des fibres circulaires condensées à ce niveau qui prennent alors le nom de *ligament coronaire*; enfin on voit également des fibres circulaires, parties de l'insertion rotulienne de la capsule, s'arrêter sur la base des ménisques pour constituer les *ligaments ménisco-rotuliens de Pauzat,* dont l'interne est toujours moins développé que l'externe (voy. : fig. 527 et 529).

COQUES CONDYLIENNES. — La partie sus-méniscale de la capsule est épaisse en arrière des condyles, où elle est renforcée par les *coques condyliennes,* principalement constituées par des fibres verticales; elles présentent la forme de deux petites calottes sphériques qui recouvrent la face postérieure de chaque condyle, et qui à leur tour sont recouvertes par les jumeaux correspondants sur lesquels ces muscles prennent des insertions.

La *coque condylienne interne* est relativement mince et souvent perforée d'un orifice; cette ouverture fait communiquer la bourse séreuse du demi-membraneux et du jumeau interne avec la synoviale articulaire (voy. : fig. 538).

La *coque condylienne externe* est plus épaisse, et elle présente parfois dans son épaisseur un os sésamoïde : c'est le *sésamoïde du jumeau externe* ou *fabella* (1).

Fabella. — Cet os incorporé à la coque condylienne externe est placé immédiatement en arrière du condyle externe, un peu au-dessus de la fente articulaire du genou, et généralement à égale distance de la ligne axiale et de la face cutanée du condyle externe (voy. : fig. 526, 538, 539 et 540).

Sa forme est le plus souvent arrondie ou ovoïde, légèrement aplatie à sa face antérieure

(1) De *fabella* : petite fève.

où il présente une facette de glissement. Son volume oscille entre celui d'un pois et celui d'une noisette. Nettement visible radiologiquement, il n'apparaît pas sur les clichés avant l'âge de quinze ans; ses dimensions augmentent avec l'âge, et chez l'adulte elles varient entre les chiffres suivants : de 4 à 10 millimètres pour la hauteur, de 2 à 8 millimètres pour la largeur, et de 2 à 6 millimètres pour l'épaisseur.

Cet os sésamoïde donne insertion par son versant postérieur au jumeau externe et aux ligaments poplités arqué et oblique.

La fabella est exceptionnelle dans la coque condylienne interne; cependant elle a été signalée par certains radiologistes (H. Fischer, Pancoast).

La fabella est cartilagineuse chez l'enfant et son ossification n'apparaît qu'entre douze et quinze ans.

La coque condylienne externe ainsi que la capsule qui l'environne sont renforcées: 1° par des fibres à direction verticale qui se détachent du bord supérieur du poplité et dont l'ensemble constitue le *faisceau capsulaire* de ce muscle (voy. : *Muscle poplité* et fig. 632); 2° et par des fibres obliques qui dépendent du tendon récurrent du demi-membraneux (ligament poplité oblique).

Pour certains auteurs (Poirier), les coques condyliennes représentent les deux ligaments postérieurs des articulations fémoro-tibiales de l'embryon, c'est-à-dire le véritable ligament postérieur de l'articulation du genou.

2. — *Ligament antérieur.*

Le *ligament antérieur* est constitué par le *ligament* ou *tendon rotulien*; très solide et très puissant, c'est un ruban fibreux épais, large et résistant, oblique en bas et en dehors, et qui s'étend du bec de la rotule à la tubérosité antérieure du tibia.

Aplati d'avant en arrière, il est plus large en haut qu'en bas; sa largeur est de 3 centimètres à la partie supérieure, et de 2 cm. 1/2 en bas; sa longueur est de 5 à 6 centimètres et son épaisseur moyenne de 7 millimètres environ.

En haut, il s'insère sur le sommet de la rotule, mais les fibres superficielles du ligament se continuent avec le surtout fibreux prérotulien qui tapisse la face antérieure de l'os et avec les fibres qui forment le plan superficiel du tendon du quadriceps, de telle sorte que l'on peut considérer d'une part la rotule comme un *os du type sésamoïdien* inclus dans le tendon quadricipital, et d'autre part le ligament rotulien comme la continuation de ce tendon, qui s'insère sur la face antérieure du tibia.

En bas, le tendon rotulien se fixe à la partie moyenne et inférieure de la tubérosité antérieure du tibia (1).

Nous distinguerons au tendon rotulien *deux couches* indivises : l'une, *superficielle,* appartient au quadriceps et constitue le tendon quadricipital; l'autre, *profonde,* unit la rotule au tibia et constitue le *ligament rotulien proprement dit* ou *ligament patellaire (ligamentum patellæ).*

La face postérieure du tendon rotulien regarde l'articulation; elle répond dans sa partie inférieure à la *bourse séreuse prétibiale* ou *intertendino-tibiale de Dujarier* qui le sépare du reste de la tubérosité antérieure du tibia et qui facilite son glissement à la surface de l'os; au-dessus de cette bourse séreuse se trouve le *paquet adipeux antérieur du genou,* dont la base répond au ligament, et dont le sommet effilé se prolonge jusque dans l'échancrure intercondylienne par le *ligament adipeux du genou* (voy. : fig. 527, 532 et 537).

Le ligament rotulien est renforcé par des *formations aponévrotiques* disposées suivant *trois plans* qui sont, de la profondeur vers la superficie : *a)* un *plan profond* représenté par les ailerons rotuliens et, sous-jacents à ces derniers, par les ligaments ménisco-rotu-

(1) Article à consulter : E. Hughes et Sunderland : Tibial tuberosity and insertion of ligamentum patellæ. *Anatomical Record,* 1946, p. 439.

liens de Pauzat; *b)* un *plan moyen* constitué par les expansions des vastes; *c)* et un *plan superficiel* formé par l'aponévrose fémorale et l'expansion rotulienne du tenseur du fascia lata (bandelette ilio-tibiale ou bandelette de Maissiat) (voy. : fig. 526).

a) **Ailerons rotuliens.** — Les *ailerons rotuliens* (1) ou *ligaments condylo-rotuliens* sont des épaississements de la capsule constitués par des lames fibreuses minces, triangulaires à base rotulienne, et dont la direction des fibres est à peu près horizontale. Ils s'étendent des bords latéraux de la rotule à la face cutanée des condyles du fémur; ils constituent à la rotule de véritables amarres; par suite de leur situation on les distingue en externe et interne (2).

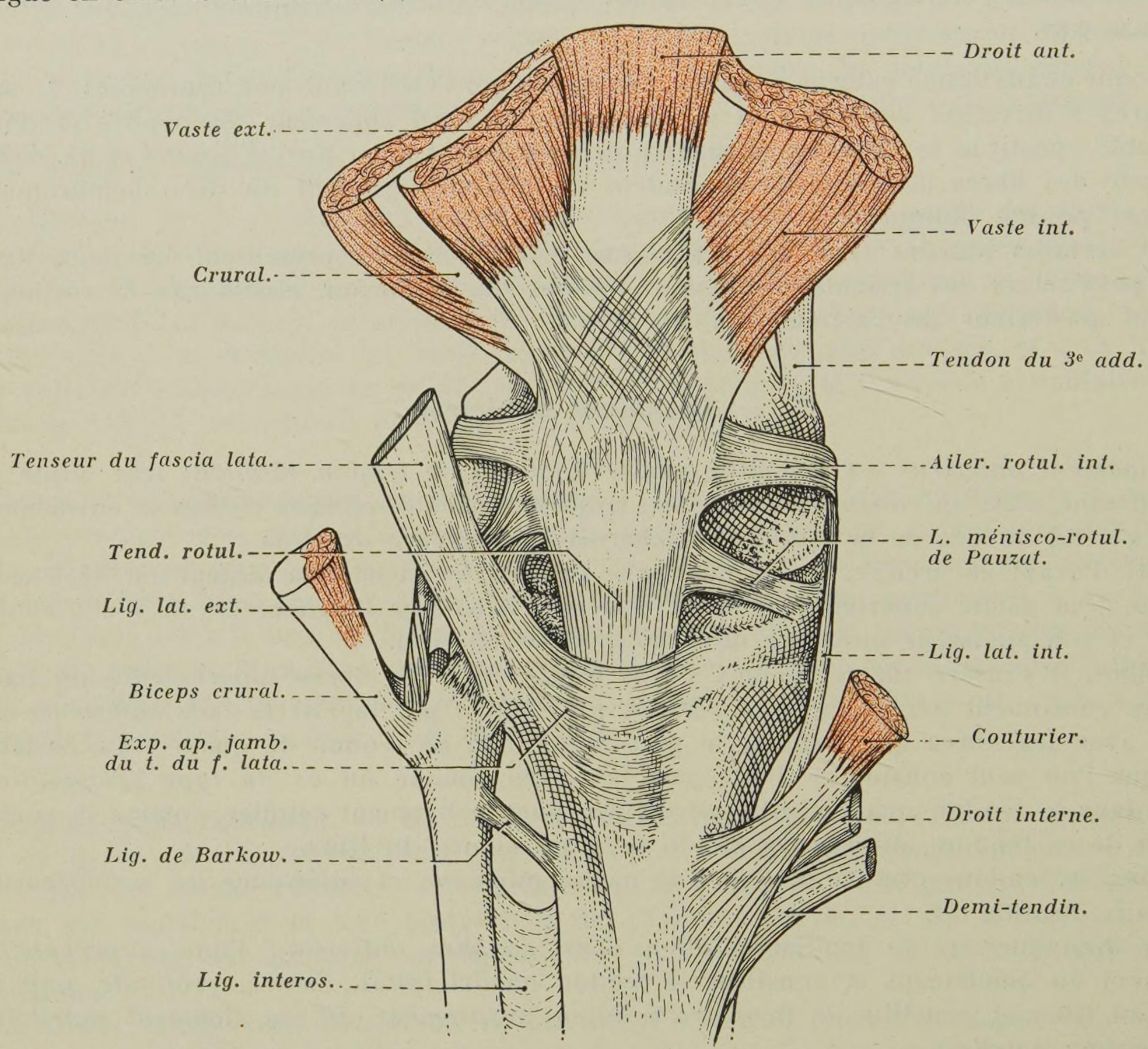

FIG. 525. — *Articulation du genou; côté droit, face antérieure.*

1° L'**aileron rotulien externe** est court et très mince, peu distinct parfois; il se détache de la moitié supérieure du bord externe de la rotule et se termine en arrière sur le tubercule condylien externe, au-dessus de l'insertion du ligament latéral externe; quelques-unes de ces fibres se confondent avec les fibres d'insertion du jumeau externe.

Il se confond avec les plans fibreux qui recouvrent le condyle externe; il est souvent côtoyé par l'artère articulaire supéro-externe ou par une de ses branches.

---

(1) Ailerons anatomiques.
(2) Article à consulter : DIEULAFÉ : *Les ailerons rotuliens et les ligaments propres de la rotule.* Bibliographie anatomique, 1902.

2° L'**aileron rotulien interne** est beaucoup plus net, plus large et plus long que le précédent; facilement isolable, étalé en éventail, il s'insère sur les deux tiers supérieurs du bord interne de la rotule, et de là il va se fixer sur la face latérale du condyle interne, à la fois sur la base du tubercule du grand adducteur et sur le tubercule condylien interne; en arrière et au-dessus des insertions du ligament latéral interne. Il est beaucoup plus solide et plus résistant que l'externe (voy. : fig. 384, 526, 527 et 529).

Les ailerons rotuliens doivent être considérés comme des *épaississements latéraux de la capsule* avec laquelle ils font corps; leur face profonde est donc au contact même de la synoviale; leur face superficielle adhère à l'expansion des vastes, mais peut en être séparée par la dissection; leur bord inférieur se continue insensiblement avec la capsule; par contre leur bord supérieur s'arrête brusquement sous le quadriceps crural (vastes interne et externe) au sein du tissu cellulaire qui environne le cul-de-sac synovial sous-quadricipital.

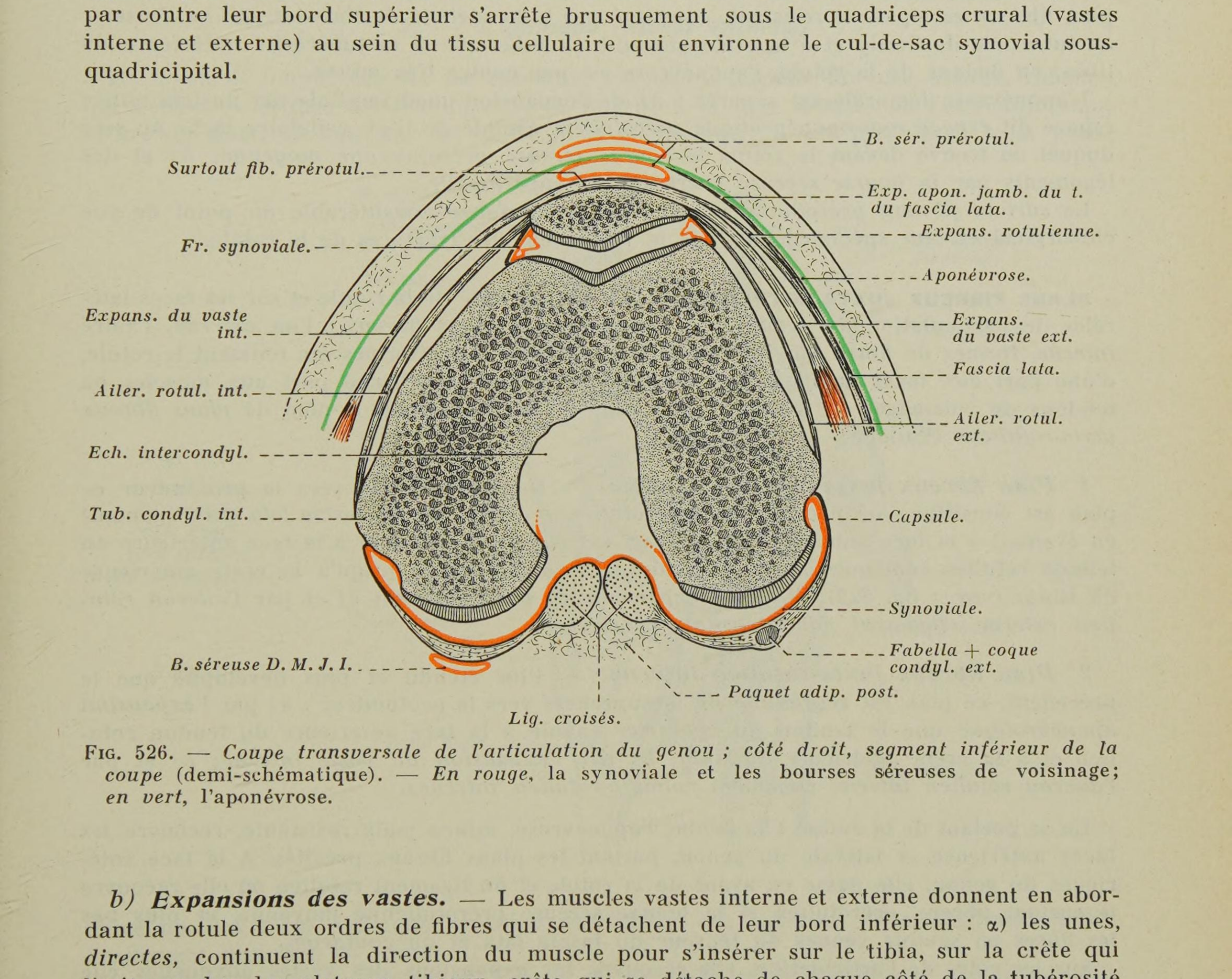

FIG. 526. — *Coupe transversale de l'articulation du genou ; côté droit, segment inférieur de la coupe* (demi-schématique). — *En rouge*, la synoviale et les bourses séreuses de voisinage; *en vert*, l'aponévrose.

b) ***Expansions des vastes.*** — Les muscles vastes interne et externe donnent en abordant la rotule deux ordres de fibres qui se détachent de leur bord inférieur : α) les unes, *directes,* continuent la direction du muscle pour s'insérer sur le tibia, sur la crête qui limite en bas les plateaux tibiaux, crête qui se détache de chaque côté de la tubérosité antérieure du tibia, celles du vaste interne sur la crête interne et celles du vaste externe sur la crête externe; β) les autres, *croisées,* passent en avant des fibres du droit antérieur, s'entrecroisent devant la rotule et le ligament rotulien, pour se mêler aux fibres directes du vaste opposé; ainsi l'*expansion du vaste interne* se fixe sur le bord antéro-externe du plateau tibial et sur le tubercule de Gerdy, et l'*expansion du vaste externe* sur le rebord antéro-interne du plateau tibial; l'ensemble de ces fibres directes et croisées forme l'*expansion quadricipitale* (voy. : fig. 604); elle est séparée de la face antérieure de la rotule et

du plan tendineux moyen du quadriceps par la *bourse séreuse prérotulienne profonde,* et elle recouvre les ailerons rotuliens (voy. : *Quadriceps crural*).

En dehors de la rotule, l'expansion quadricipitale est mince, sa fusion avec l'aponévrose fémorale est située à 15 millimètres environ du bord rotulien externe; par contre, en dedans de la rotule, elle est beaucoup plus épaisse et sa fusion avec cette même aponévrose est située à 25 ou 30 millimètres du bord rotulien correspondant.

c) ***Aponévrose fémorale.*** — L'*aponévrose fémorale* recouvre les expansions des vastes; elle est d'autant plus épaisse qu'on la considère plus en dehors (voy. : fig. 526); en avant de la rotule et du ligament rotulien, elle est constituée par des *fibres arciformes,* concaves en haut, qui unissent le couturier au tenseur du fascia lata; en dehors de la rotule, ce plan fibreux est épais et résistant, constitué par la bandelette de Maissiat, qui va s'insérer au tubercule de Gerdy et à la crête qui unit ce tubercule à la tubérosité antérieure du tibia; en dedans de la rotule, l'aponévrose est par contre très mince.

L'aponévrose fémorale est séparée : *a)* de l'expansion quadricipitale par un très mince espace dit *espace sous-aponévrotique prérotulien,* comblé de tissu cellulaire lâche au sein duquel on trouve devant la rotule la *bourse séreuse prérotulienne moyenne*; *b)* et des téguments par la *bourse séreuse prérotulienne superficielle.*

Le *surtout fibreux prérotulien* possède une importance considérable du point de vue chirurgical et tout spécialement dans le traitement des fractures de la rotule.

PLANS FIBREUX JUXTA-ROTULIENS. — De chaque côté de la rotule et sur les faces latérales de l'articulation du genou sont disposés *deux plans* fibreux : l'un *externe,* l'autre *interne,* formés de fibres longitudinales, transversales et arciformes qui unissent la rotule, d'une part aux faces cutanées des condyles fémoraux, et d'autre part aux muscles ou tendons de voisinage; on donne à l'ensemble de ces formations le nom de *plans fibreux juxta-rotuliens* (Vallois).

1° ***Plan fibreux juxta-rotulien externe.*** — De la superficie vers la profondeur ce plan est constitué : *a)* par l'*expansion rotulienne du tenseur du fascia lata* qui s'épanouit en éventail à la face antérieure et au bord externe de la rotule et à la face antérieure du tendon rotulien (quelques fibres verticales descendent même jusqu'à la crête antérieure du tibia) (voy. : fig. 525); *b)* par l'*expansion du vaste externe*; *c)* et par l'*aileron rotulien externe (ligament condylo-rotulien externe).*

2° ***Plan fibreux juxta-rotulien interne.*** — Plus étendu et plus développé que le précédent, ce plan est représenté de la superficie vers la profondeur : *a)* par l'*expansion aponévrotique* que le tendon du *couturier* envoie à la face antérieure du tendon rotulien et à la crête antérieure du tibia; *b)* par l'*expansion du vaste interne*; *c)* et par l'*aileron rotulien interne (ligament condylo-rotulien interne).*

En se portant de la cuisse à la jambe, l'aponévrose, mince mais résistante, recouvre les faces antérieure et latérale du genou, partant les plans fibreux précités. A la face antérieure du genou, elle passe en avant de la rotule et du ligament rotulien où elle recouvre le surtout fibreux prérotulien et la bourse séreuse prérotulienne moyenne, et plus bas les fibres en sautoir venues du tenseur du fascia lata et du couturier.

Sur les côtés de l'articulation, elle recouvre les expansions des vastes auxquelles elle adhère intimement, mais dont elle peut être séparée par une dissection minutieuse (voy. : fig. 526).

On donne le nom d'*ailerons chirurgicaux de la rotule* (Bert et Carle) à l'ensemble des formations fibreuses juxta-rotuliennes dont les fibres ont pour la plupart une direction verticale ou oblique; dans ces formations rentrent les fibres directes des expansions des vastes, la bandelette de Maissiat par ses fibres ilio-tibiales et ilio-rotuliennes, l'expansion aponévrotique du couturier et les ailerons anatomiques de la rotule; les plans des

ailerons chirurgicaux s'entrecroisent sur la ligne médiane devant la rotule et le ligament rotulien qu'ils renforcent à la manière d'une coiffe fibreuse; cette coiffe, véritable *sangle rotulienne,* présente une importance physiologique capitale au cours des mouvements d'extension et de flexion de la jambe sur la cuisse.

Dans l'*extension,* la rotule immobilisée sur la trochlée fémorale par la contraction du quadriceps crural est en outre balisée par la tension des ailerons chirurgicaux.

Dans la *flexion,* la *sangle rotulienne* applique la rotule sur le fémur à la manière d'une jugulaire placée sous le menton : il en résulte que toute rétraction des ailerons chirurgicaux (à la suite des fractures de la rotule) entraînera une limitation de la flexion de la jambe sur la cuisse.

3. — *Ligament latéral interne.*

Le *ligament latéral interne* est constitué par une bandelette fibreuse, aplatie, rubanée, qui s'étend de la face cutanée du condyle interne à la face interne de l'extrémité supérieure du tibia; sa longueur est de 10 à 12 centimètres; il est plus large à sa partie

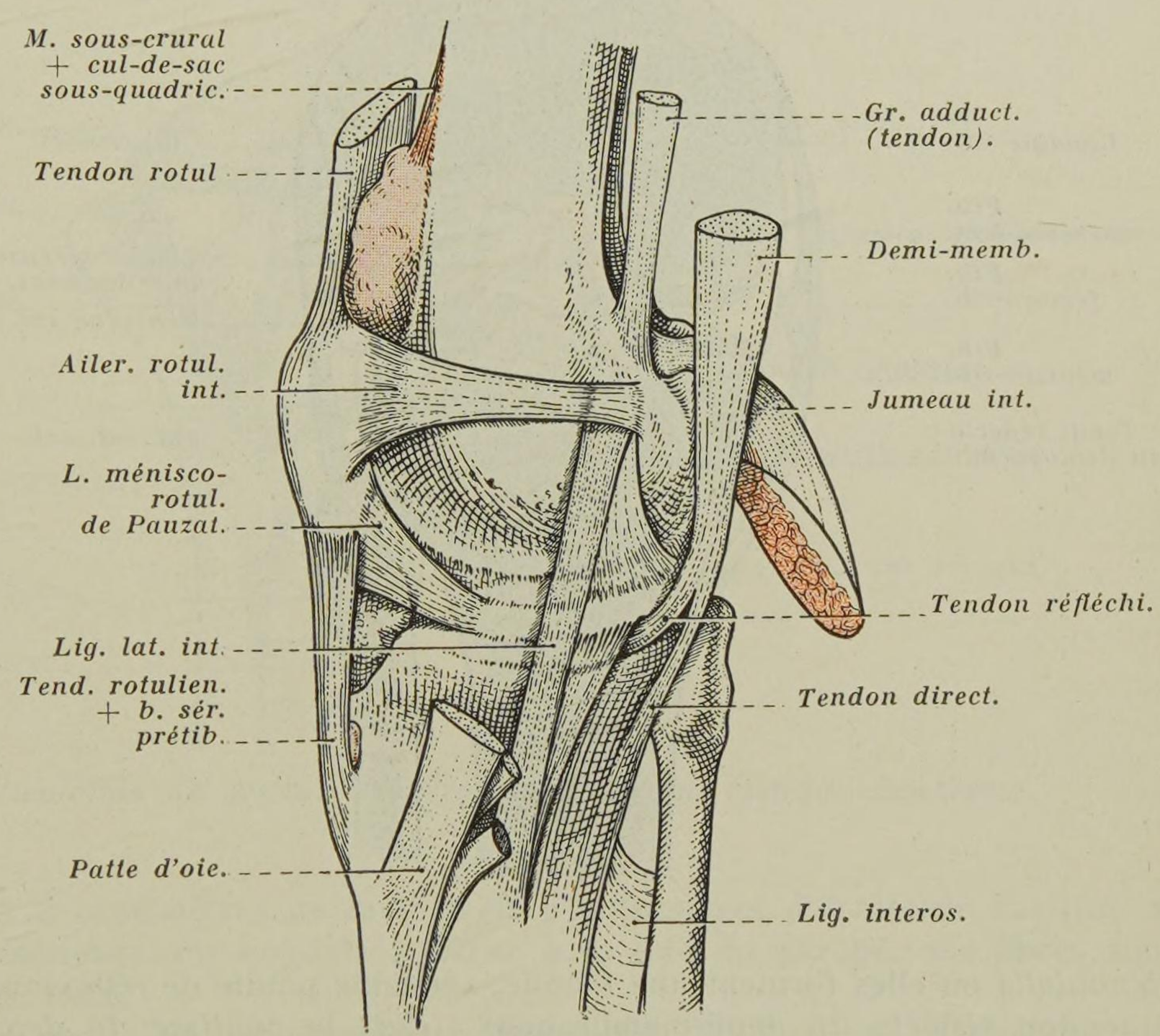

FIG. 527. *Articulation du genou; côté droit, face interne* (demi-schématique).

moyenne (2 à 2 cm. 1/2) qu'à ses deux extrémités; son épaisseur va en augmentant graduellement d'arrière en avant.

Il naît du tubercule condylien interne, de sa crête et de la fossette qu'elle délimite au-dessous du tubercule du grand adducteur; cette insertion est en partie recouverte par l'aileron interne de la rotule; de cette origine, il se porte obliquement en bas et un peu en avant pour se fixer sur la partie la plus élevée de la face interne du tibia et du bord interne de cet os, en arrière des insertions des muscles de la patte d'oie (voy. : fig. 377, 406, 527 et 532).

Son bord antérieur est net et séparé de la capsule; son bord postérieur se confond avec la capsule et s'attache sur le ménisque interne.

Le ligament latéral interne est décomposable en *deux ligaments* : *a)* l'un, *principal,* formé de fibres fémoro-tibiales verticales : c'est le *ligament latéral interne proprement dit* ou *ligament latéral interne long*; *b)* l'autre, *accessoire,* de forme triangulaire, est représenté par des *fibres obliques* qui se détachent du bord postérieur du *ligament latéral interne long,* et qui vont se fixer à la base du ménisque interne : c'est le *ligament latéral interne court*; beaucoup plus mince que le précédent, ce ligament est constitué par des fibres obliques descendantes qui se détachent du fémur et par des fibres obliques ascendantes qui partent du tibia; ces fibres se terminent à la fois sur la capsule articulaire et sur le ménisque interne (voy. : fig. 527); enfin les fibres obliques ascendantes les plus profondes viennent, après un trajet récurrent, s'insérer sur la partie postérieure de la *margo infra-*

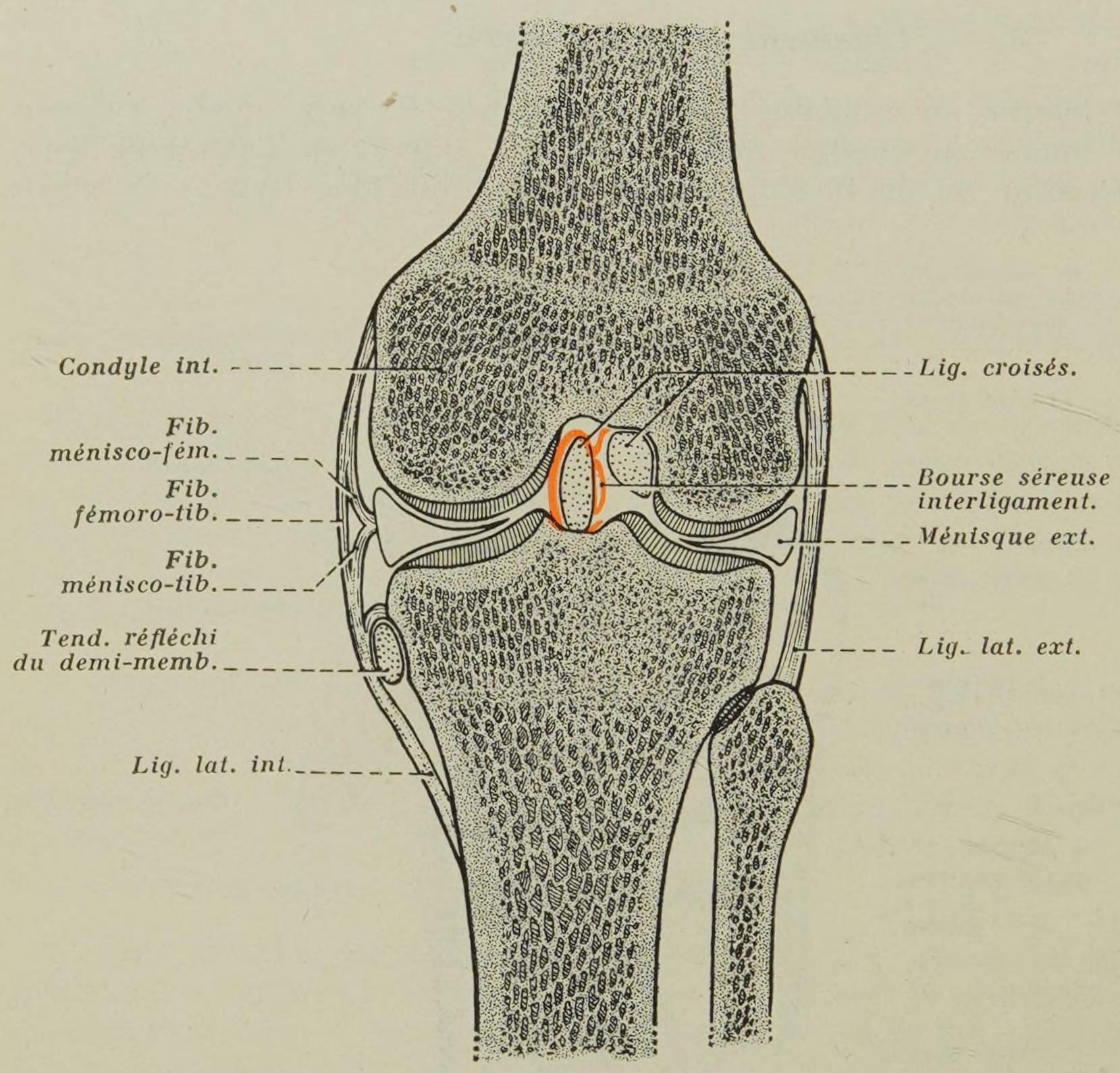

FIG. 528.
Coupe frontale de l'articulation du genou montrant : 1° - la disposition de la synoviale par rapport aux ligaments croisés; 2° - la constitution du ligament latéral interne; côté droit, segment antérieur de la coupe (demi-schématique).

glenoïdalis où elles forment une fronde, véritable poulie de réflexion sous laquelle s'engage le tendon réfléchi du demi-membraneux : c'est la *coulisse du demi-membraneux* (voy. : fig. 528).

Le ligament latéral interne est donc constitué par quatre sortes de fibres qui sont : *a) fémoro-tibiales,* constituant le ligament long ; *b) ménisco-fémorales* et *ménisco-tibiales,* constituant le plan superficiel du ligament court; *c)* et *tibio-tibiales* ou *récurrentes,* constituant le plan profond du ligament court (coulisse du demi-membraneux) (voy. : fig. 528 et 533).

Sa *face superficielle* est en rapport en haut avec l'aponévrose fémorale et la peau, et en bas avec les tendons des muscles de la patte d'oie (couturier, droit interne et demi-tendineux) dont il est séparé par une bourse séreuse.

Sa *face profonde* répond au condyle interne dont il est également séparé par une

bourse séreuse due aux mouvements de flexion et d'extension de la jambe; puis, au-dessous, à la capsule articulaire, au fibro-cartilage interne, à la tubérosité interne du tibia dont le sépare parfois une *bourse séreuse* (Poirier), enfin au tendon réfléchi du demi-membraneux; entre le ligament et le tibia s'engage l'artère articulaire inféro-interne.

4. — *Ligament latéral externe.*

Le *ligament latéral externe,* à l'inverse du précédent, ne présente aucune connexion avec la capsule articulaire dont il reste toujours indépendant.

Beaucoup plus court que ce dernier, mais plus épais, il présente la forme d'un

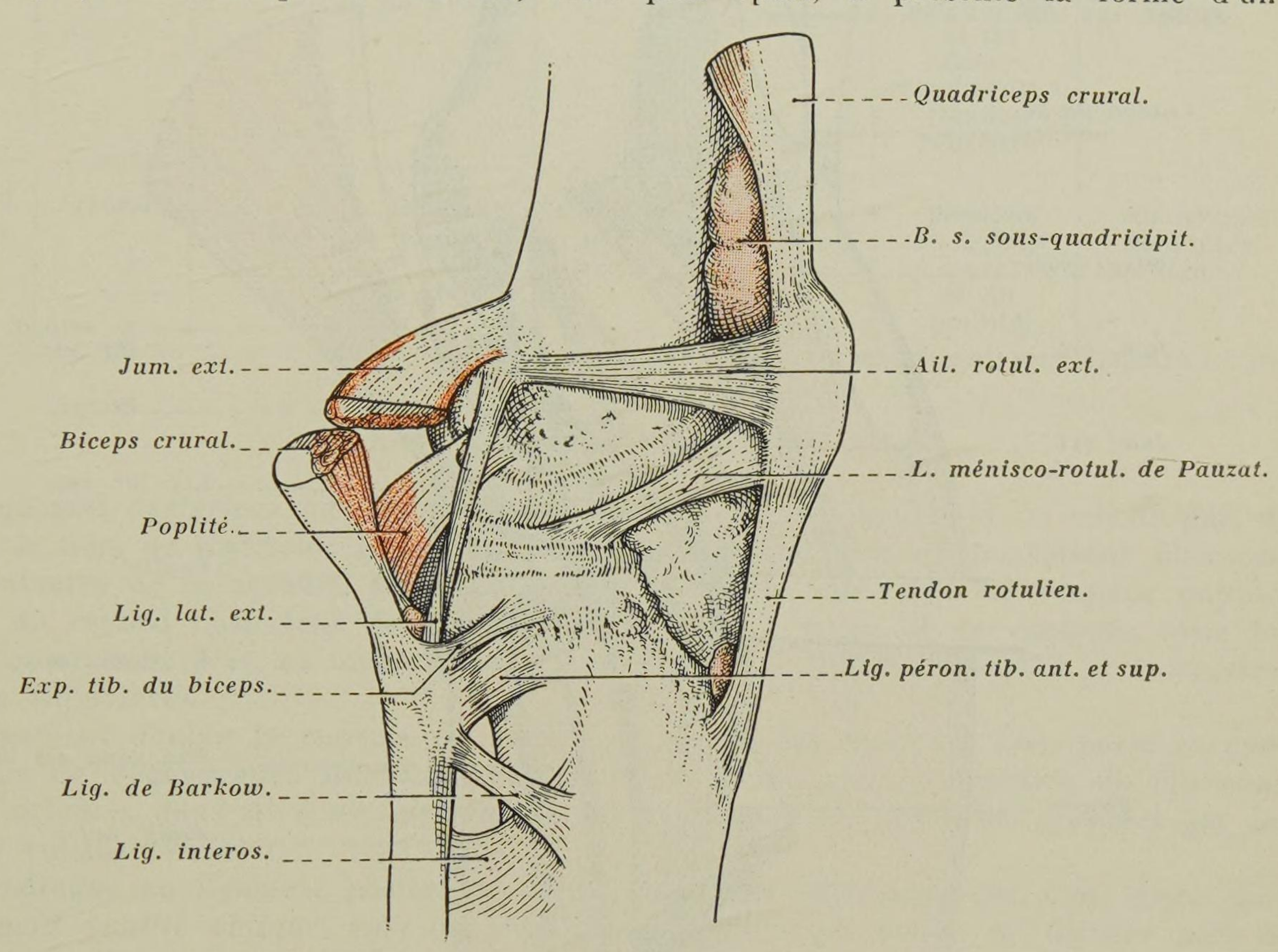

Fig. 529. — *Articulation du genou; côté droit, face externe* (demi-schématique).

cordon arrondi de 5 à 6 centimètres de long et de 5 millimètres d'épaisseur environ; il s'étend de la face antérieure du condyle externe à la tête du péroné; ses fibres sont légèrement tordues sur l'axe.

Il naît du tubercule condylien externe, entre l'empreinte d'insertion triangulaire du jumeau externe et la fossette ovoïde du poplité; de là il se porte obliquement en bas et en arrière, pour se terminer sur le versant antéro-externe de la tête du péroné, au niveau de la facette préstyloïdienne, à 1 centimètre en avant du sommet de son apophyse styloïde *(apex capituli)* (voy. : fig. 381, 411, 529 et 532).

Dans sa moitié inférieure, il entre en rapport avec le tendon du biceps crural qui l'entoure dans une demi-gouttière cylindrique, mais dont il est séparé par une bourse séreuse (voy. : fig. 529, 530 et 539).

Sa *face superficielle* répond à l'aponévrosee fémorale et aux téguments (dans la partie qui n'est pas masquée par le tendon du biceps crural).

Sa *face profonde* recouvre successivement, en allant de haut en bas, le tendon du muscle poplité qu'elle croise et dont elle est séparée par une petite bourse séreuse, le fibro-carti-

lage externe, l'artère articulaire inféro-externe qui le croise à la hauteur du ménisque et la partie postérieure de la tubérosité externe du tibia et l'articulation péronéo-tibiale supérieure.

En arrière, il répond à sa partie inférieure au tendon du biceps et à l'*apex capituli* du péroné.

En avant, il répond : *a) en haut,* à l'aileron rotulien externe fixé comme lui sur le

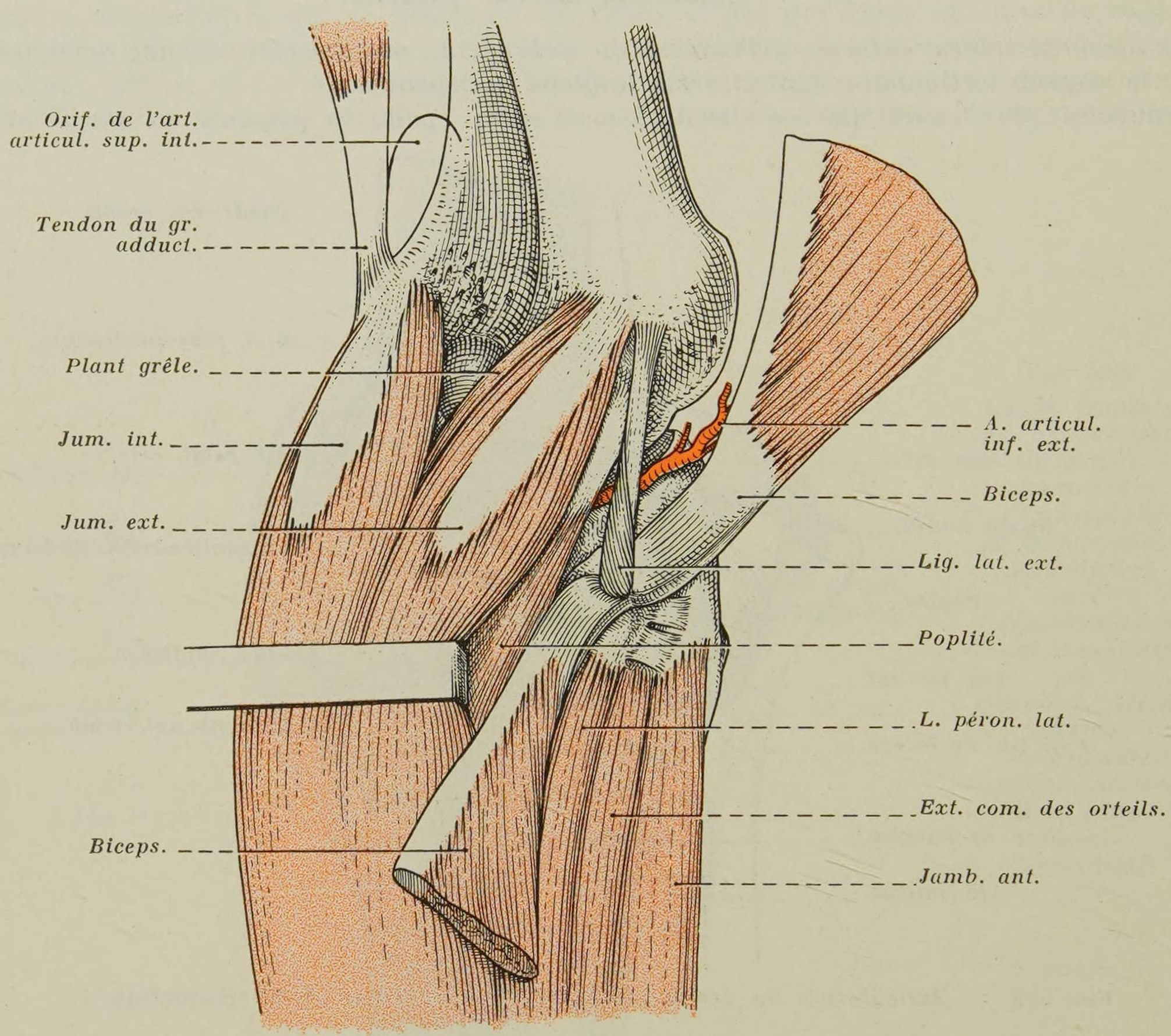

FIG. 530. — *Articulation du genou, vue postéro-externe; constitution et rapports du ligament latéral externe; côté droit.*
Le biceps crural est représenté sectionné longitudinalement.

tubercule condylien externe; mais, tandis que l'aileron rotulien interne recouvre constamment l'insertion supérieure du ligament latéral interne, l'aileron rotulien externe ne présente aucune connexion avec le ligament latéral externe ; *b)* et *en bas* à l'expansion tibiale du biceps crural qui croise obliquement et à distance le ligament.

Pour certains auteurs (Sutton, Vallois), ce ligament représente le vestige de l'insertion fémorale du long péronier latéral, fait démontré par l'embryologie et l'anatomie comparée, cette disposition anatomique étant du reste constante chez certains primates.

Nous résumons dans le tableau ci-après (p. 677), les principaux *caractères différentiels des ligaments latéraux* de l'articulation du genou, et des *artères articulaires inférieures* par rapport à l'*interligne articulaire.*

LIGAMENT	ASPECT ET FORME	LONGUEUR	DIRECTION ET OBLIQUITÉ	INSERTIONS	CONNEXIONS AVEC LES MÉNISQUES	RAPPORTS TENDINEUX	CROISEMENT DES ARTÈRES ARTICULAIRES INFÉRIEURES PAR RAPPORT A L'INTERLIGNE ARTICULAIRE
Latéral interne.	Aplati.	10 à 12 cm.	De haut en bas et d'arrière en avant.	Condylo-ménisco-tibiales.	En connexion.	Tendons des muscles de la patte d'oie et du demi-membraneux (tendon réfléchi).	Au-dessous de l'interligne.
Latéral externe.	Arrondi.	5 à 6 cm.	De haut en bas et d'avant en arrière.	Condylo-péronières.	Sans connexion.	Tendons du biceps crural et du poplité.	Au niveau de l'interligne.

5. — *Ligament postérieur.*

Le *ligament postérieur* ou *ligament poplité* est mal individualisé et ne mérite pas, de ce fait, le nom de ligament; il est représenté par un ensemble de formations fibreuses, indépendantes de la capsule, fixées en haut à la partie inférieure de l'espace poplité, en bas au rebord postérieur du plateau tibial; sur les côtés, il se continue avec les coques condyliennes et les tendons des muscles voisins : jumeaux, poplité et demi-membraneux (Rouvière).

Ce ligament double la capsule en arrière au niveau des condyles, mais passe en pont au-dessus de l'échancrure intercondylienne; il est formé par un ensemble de faisceaux fibreux orientés dans diverses directions sous l'influence des tractions exercées par les muscles voisins (Vallois).

On distingue au ligament postérieur *deux* formations différentes qui sont, d'une part le *ligament poplité oblique,* issu du tendon du demi-membraneux, et d'autre part le *ligament poplité arqué* (voy. : fig. 531).

a) ***Ligament poplité oblique.*** — Le *ligament poplité oblique* représente le tendon récurrent du demi-membraneux (voy. : fig. 632 et 633); disposé en éventail à la face postérieure de l'articulation du genou, il se détache du versant externe du tendon principal ou direct de ce muscle, et de là il se dirige obliquement en haut et en dehors en croisant l'échancrure intercondylienne; finalement il se fixe en s'élargissant sur la coque condylienne externe, sur la *fabella* et sur la face postérieure du fémur au-dessus du condyle externe; les fibres les plus inférieures s'enchevêtrent avec le faisceau capsulaire du muscle poplité (voy. : fig. 632); quelques fibres, détachées du bord supérieur de ce ligament, se perdent dans l'échancrure intercondylienne sur le tissu cellulo-adipeux du creux poplité.

Il est perforé et présente de petits orifices vasculaires dans lesquels s'engagent les ramifications de l'artère articulaire moyenne.

b) ***Ligament poplité arqué.*** — Le *ligament poplité arqué* est constitué par une arcade fibreuse à concavité inférieure, sous laquelle passe le tendon du poplité (voy. : fig. 633) ainsi qu'un prolongement de la synoviale ou parfois une bourse séreuse isolée.

En haut ce ligament naît de la partie postéro-inférieure de la coque condylienne externe, de la *fabella* et de l'espace intercondylien; puis il se divise bientôt en deux *faisceaux* dont l'un, *interne* ou *tibial,* oblique en bas et en dedans, mince, vient s'insérer à la face postérieure du tibia sur la crête qui limite en haut la surface d'insertion triangulaire du muscle poplité, et dont l'autre, *externe* ou *péronier,* presque vertical, beaucoup plus épais, croise la face postérieure du poplité pour se fixer sur le versant postérieur de la tête du péroné, immédiatement en dedans et en avant de l'insertion du tendon du biceps; les fibres les plus externes de ce dernier faisceau s'isolent parfois pour constituer un petit ligament qui est parallèle au ligament latéral externe et qui s'étend du sésamoïde du jumeau externe *(fabella)* à la tête du péroné : c'est le *ligament*

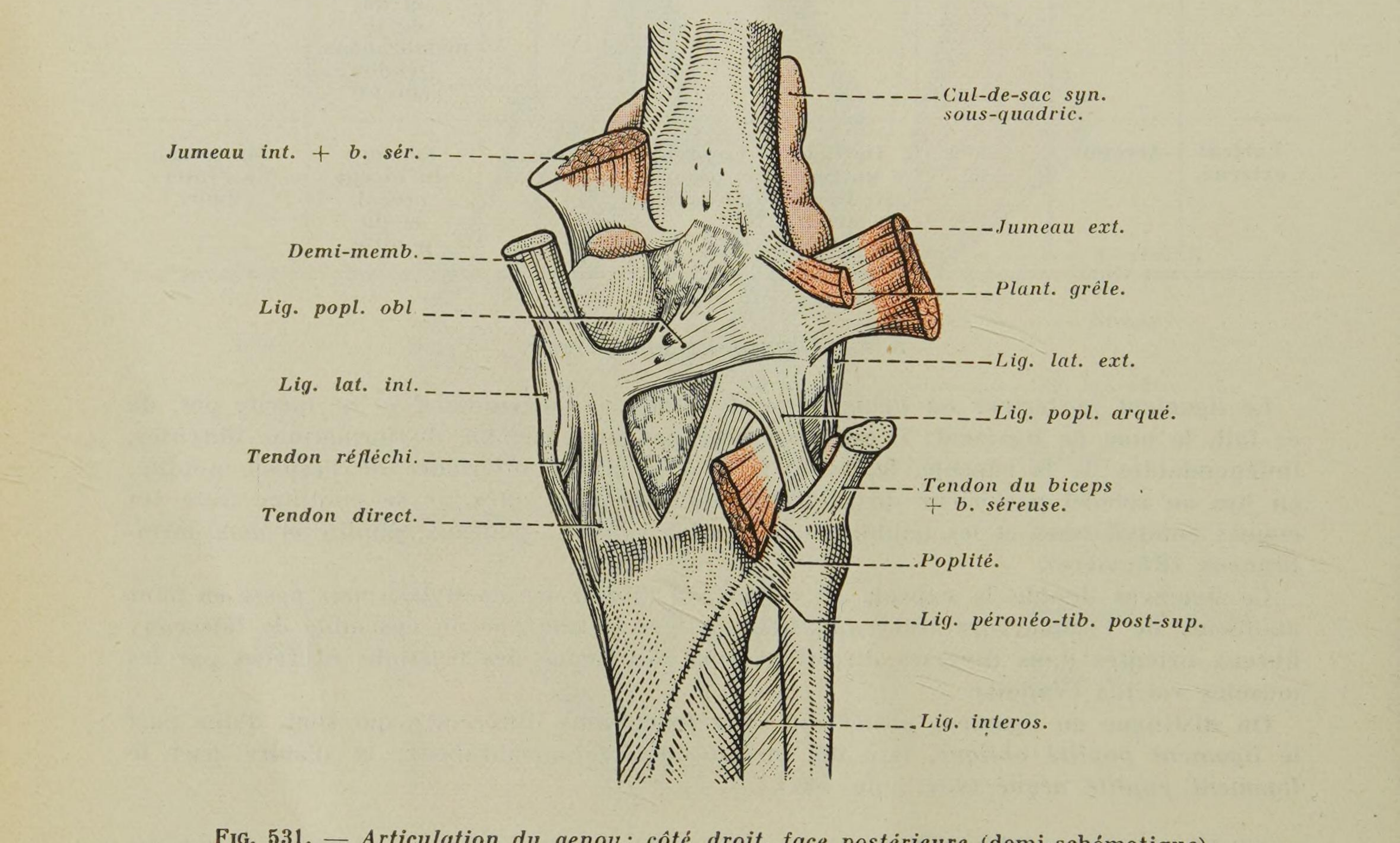

FIG. 531. — *Articulation du genou; côté droit, face postérieure* (demi-schématique).

péronéo-sésamoïdien de Dujarier, ou *ligament latéral postérieur de Meckel et Macalister* (voy. : fig. 633).

Désigné par certains auteurs (Vallois) sous le nom de *ligament latéral externe court,* le faisceau péronier du ligament poplité arqué est considéré comme un épaississement de la capsule de l'articulation du genou fixé inférieurement à la tête du péroné.

Ces deux faisceaux délimitent entre eux une arcade fibreuse à concavité inférieure : c'est l'*arcade du poplité,* par l'intermédiaire de laquelle le tendon du muscle s'insinue sous la capsule.

Indépendamment de ces deux faisceaux, le ligament poplité arqué possède des fibres arciformes péronéo-tibiales qui complètent la concavité de l'arcade du poplité en bridant la face postérieure et le bord supérieur du muscle; quelques fibres se perdent sur l'aponévrose de ce muscle *(fascia poplitea).*

En résumé, l'appareil fibreux de la face postérieure du genou peut être schématiquement décomposé en *deux plans,* de constitution et d'origine différentes : l'un *profond,* l'autre *superficiel.*

a) Le *plan profond* est le seul qui appartienne réellement à l'articulation; il est représenté par la capsule renforcée de ses coques condyliennes interne et externe, et à laquelle il faut ajouter en arrière et en dehors la membrane tibio-méniscale.

b) Le *plan superficiel* est représenté exclusivement par des formations d'emprunt (formations extrinsèques) venues des muscles et des tendons voisins; à ce plan se rattachent les tendons direct et récurrent du demi-membraneux (ligament poplité oblique), le tendon du poplité avec son faisceau capsulaire et le ligament poplité arqué constituant l'arcade du poplité.

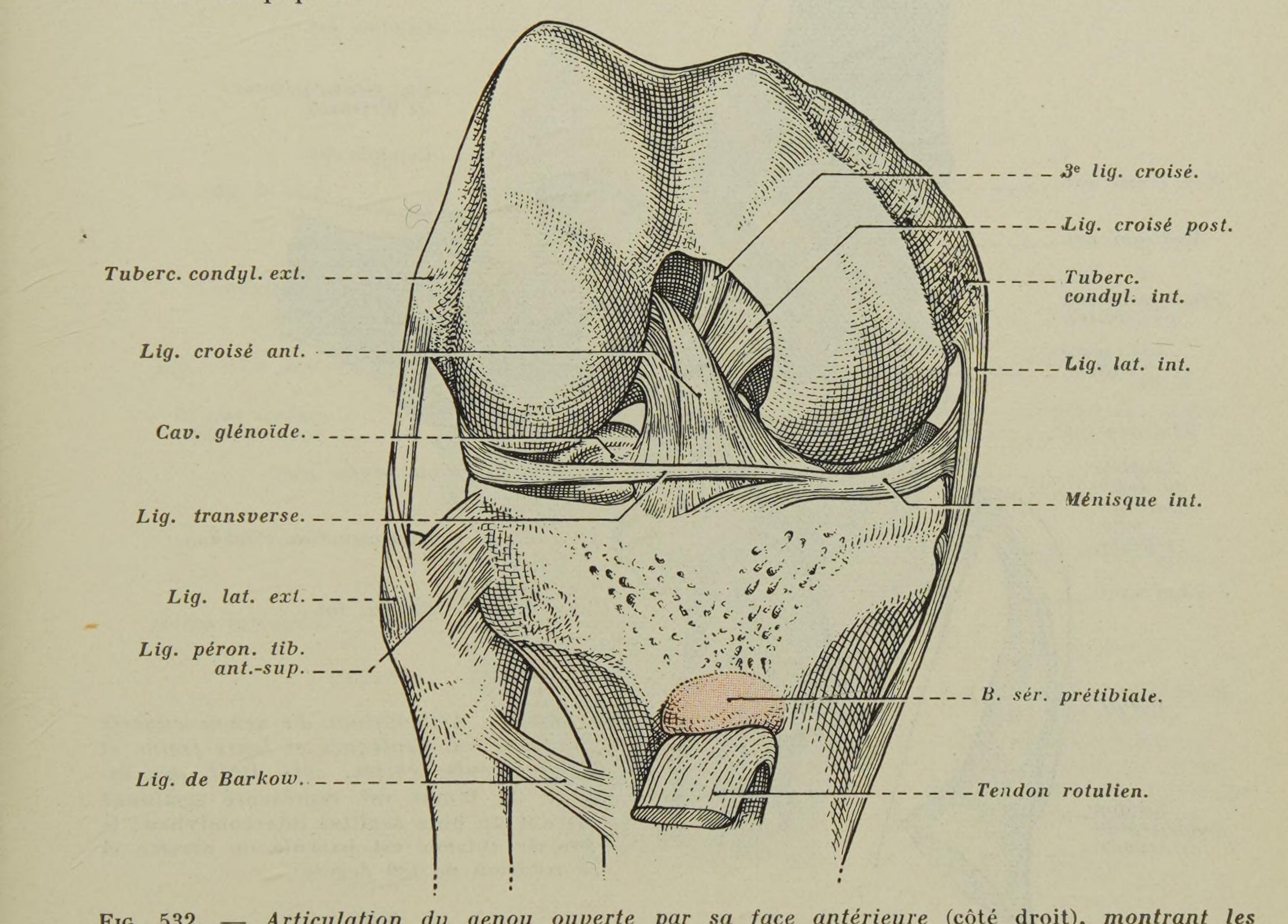

Fig. 532. — *Articulation du genou ouverte par sa face antérieure* (côté droit), *montrant les ménisques et l'appareil ligamentaire* (le tibia et le fémur sont représentés en flexion à angle droit).

6. — *Ligaments croisés.*

Les *ligaments croisés,* improprement appelés ligaments intra-articulaires, sont profondément situés dans l'échancrure intercondylienne; épais et très solides, ils représentent les attaches les plus puissantes de l'articulation du genou, et leur élongation entraîne toujours une dislocation articulaire, partant l'apparition de mouvements de latéralité; embryologiquement ils représentent les ligaments latéraux axiaux des articulations primitives; ils sont au nombre de deux, et d'après la situation de leurs insertions tibiales on les distingue en *antérieur* et *postérieur*; mais, pour les apercevoir et les étudier, il est nécessaire d'ouvrir l'articulation du genou (voy. : fig. 532 et 533).

a) ***Ligament croisé antérieur.*** — Le *ligament croisé antérieur* s'insère sur le versant antérieur de l'épine tibiale interne et sur la surface rugueuse préspinale, en arrière de la corne antérieure du ménisque interne et du ligament jugal, dont il croise le bord postérieur; sa surface d'insertion est tantôt ovalaire à grand axe oblique en avant et en dehors, tantôt réniforme à hile postérieur; il se dirige obliquement en haut, en arrière et en dehors pour se fixer à la partie postérieure de la face axiale du condyle externe, sur une empreinte verticale haute de 1 cm. 1/2 environ (voy. fig. 533).

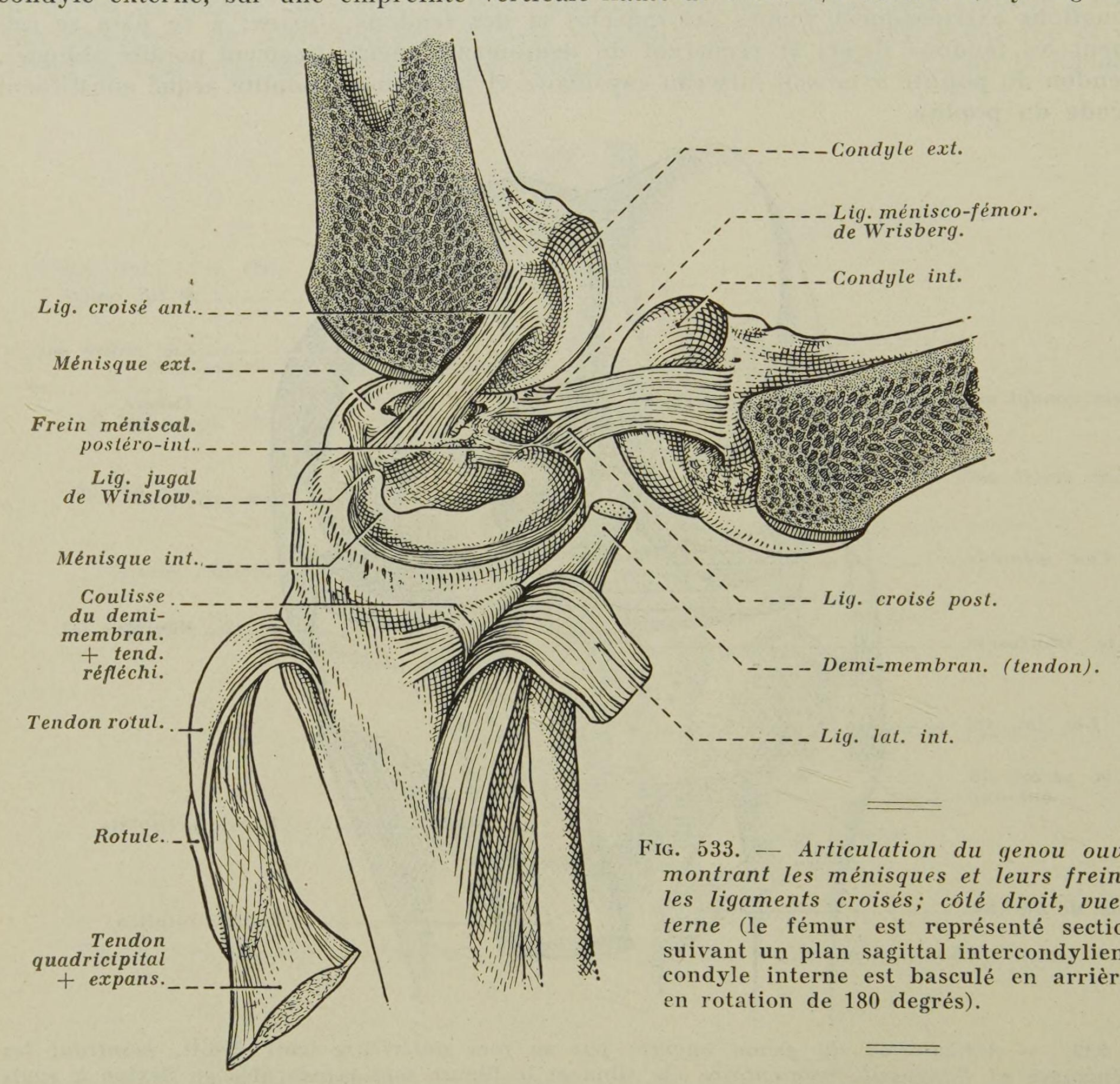

FIG. 533. — *Articulation du genou ouverte montrant les ménisques et leurs freins et les ligaments croisés; côté droit, vue interne* (le fémur est représenté sectionné suivant un plan sagittal intercondylien; le condyle interne est basculé en arrière et en rotation de 180 degrés).

b) ***Ligament croisé postérieur.*** — Le *ligament croisé postérieur* s'insère sur le tibia, sur une surface rugueuse située à la partie postérieure de la surface rétrospinale au contact du rebord postérieur du plateau tibial, débordant même un peu sur la face postérieure de ce dernier et en arrière des insertions des freins méniscaux postérieurs; il se fixe d'autre part sur la moitié antérieure de la face axiale du condyle interne suivant une surface rugueuse, à grand axe horizontal, et de deux centimètres de long; les insertions du ligament empiètent quelque peu en bas sur l'échancrure intercondylienne du fémur.

Quelques trousseaux fibreux se détachent de la corne postérieure du ménisque externe, puis se fusionnent avec le ligament croisé postérieur à la partie moyenne de son bord externe; on donne à ceux-ci le nom de *ligament ménisco-fémoral de Wrisberg* ou de *troisième ligament croisé de Robert (ligamentum cruciatum tertium)*, du fait que les fibres

qui le constituent s'entrecroisent en X à branches très serrées de bas en haut, et d'arrière en avant avec les fibres propres du ligament croisé postérieur (voy. : fig. 524, 532, 533 et 539).

Ce ligament se dirige obliquement en haut, en avant et en dedans pour se terminer sur la partie antérieure de la face axiale du condyle interne où ses insertions sont confondues avec celles du ligament précédent empiétant même sur le fond de l'échancrure intercondylienne (voy. : fig. 532 et 533).

Les deux ligaments croisés ne sauraient mieux justifier leur dénomination, car ils sont croisés entre eux à la fois dans le sens antéro-postérieur et dans le sens transversal

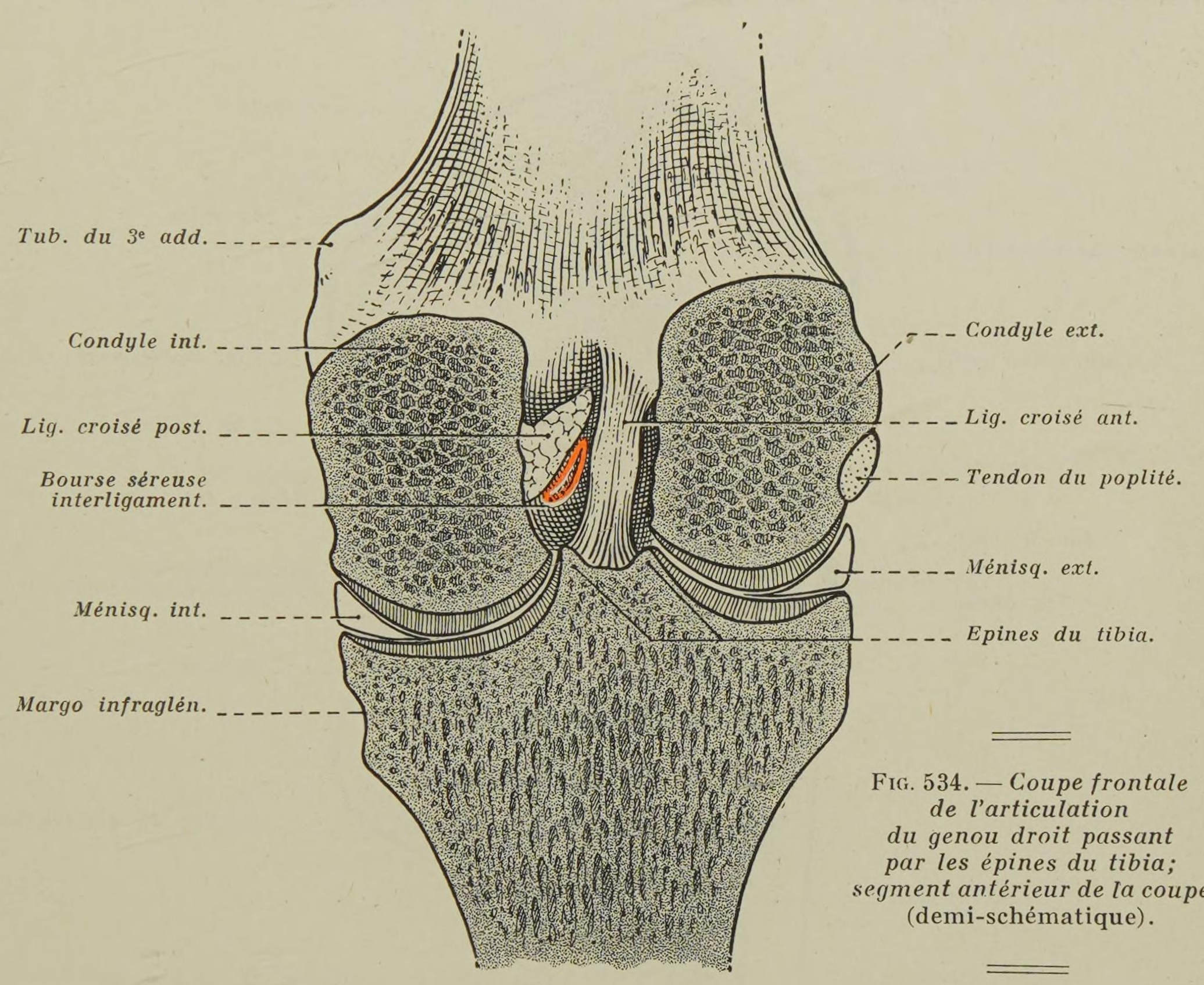

FIG. 534. — *Coupe frontale de l'articulation du genou droit passant par les épines du tibia; segment antérieur de la coupe* (demi-schématique).

(voy. : fig. 532 et 534); c'est ainsi que le ligament croisé antérieur est antérieur en bas, mais devient externe en haut, alors que la disposition est inverse pour le ligament croisé postérieur; le ligament croisé antérieur est donc antéro-externe par son insertion sur le condyle externe, et le ligament croisé postérieur est postéro-interne par son insertion sur le condyle interne (*moyen mnémotechnique* : AE. PI); de plus, par suite de leur direction, le ligament croisé antérieur se rapproche de la verticale, alors que le ligament croisé postérieur se rapproche de l'horizontale (*moyen mnémotechnique* : AEV. PIH).

Enfin, dans le sens vertical, ils sont également croisés deux à deux et de part et d'autre de la ligne axiale par rapport aux ligaments latéraux.

Les deux ligaments croisés forment une épaisse masse fibreuse qui comble en grande partie l'échancrure intercondylienne. Ils entrent en contact par leur bord axial, mais sont parfois séparés entre eux, soit par une petite bourse séreuse *(bourse séreuse interliga-*

mentaire), soit par un prolongement de la synoviale (voy. : fig. 528, 534 et 538); leur bord extra-axial donne insertion à la capsule; leur face antérieure est tapissée par la synoviale; leur face postérieure est recouverte par le tissu cellulo-graisseux de remplissage qui constitue le paquet adipeux postérieur du genou (voy. : fig. 526, 537, 538 et 539).

SYNOVIALE

La synoviale de l'articulation du genou est la plus étendue de toutes les synoviales articulaires; elle tapisse la face profonde de la capsule jusqu'aux points où celle-ci

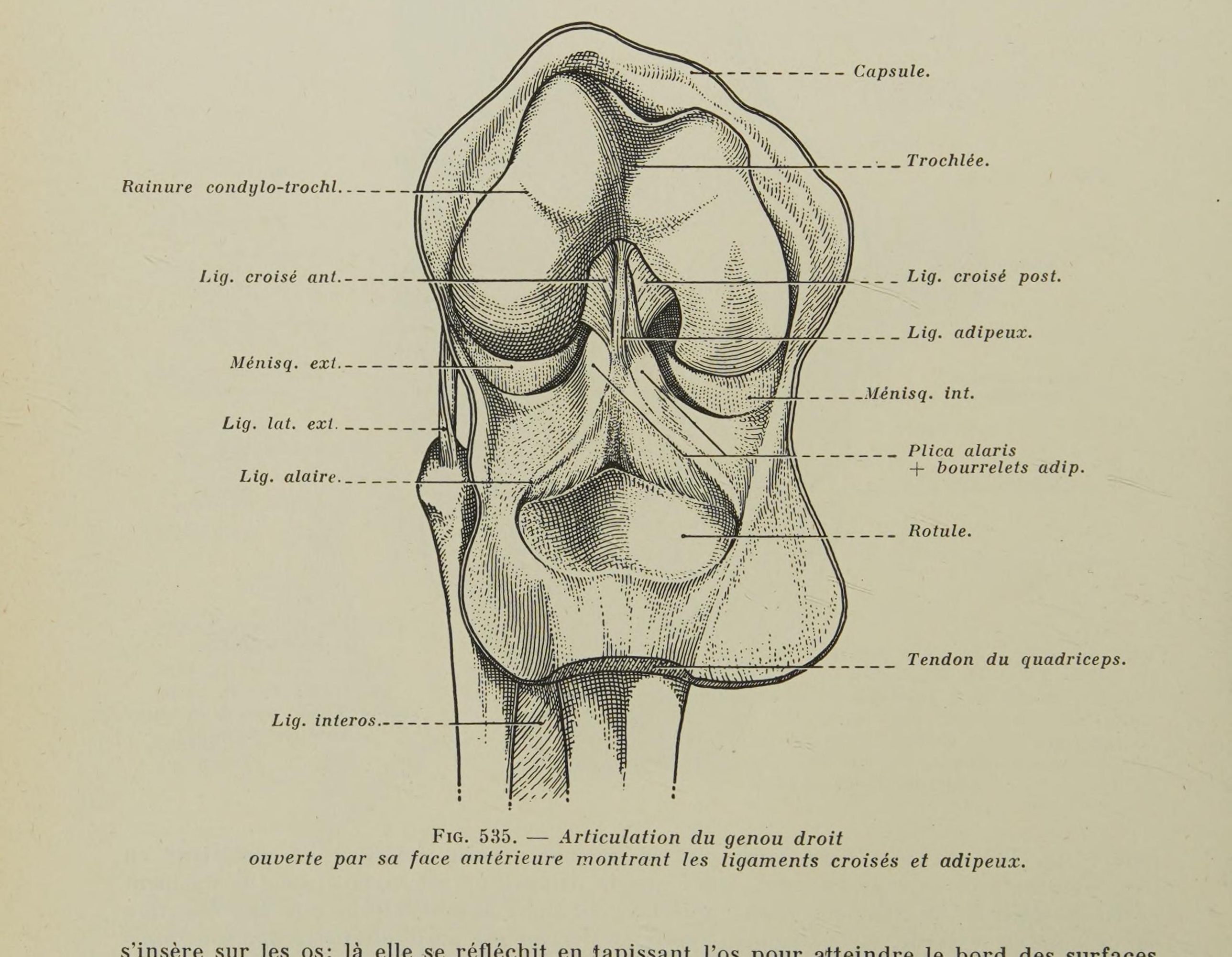

FIG. 535. — *Articulation du genou droit ouverte par sa face antérieure montrant les ligaments croisés et adipeux.*

s'insère sur les os; là elle se réfléchit en tapissant l'os pour atteindre le bord des surfaces articulaires encroûtées de cartilage, où elle se termine.

Sur la rotule, la synoviale se termine au même niveau que la capsule; en arrière elle tapisse la face antérieure des ligaments croisés qu'elle laisse en dehors de l'articulation; latéralement la synoviale est interrompue par les ménisques qui divisent la cavité articulaire en *deux étages,* l'un *sus-méniscal,* l'autre *sous-méniscal* (voy. : fig. 536).

L'*étage sus-méniscal* est très développé, il est légèrement étranglé en dehors.

L'*étage sous-méniscal* est très restreint et se présente sous la forme d'un bourrelet circulaire saillant, haut de 4 ou 5 millimètres, qui circonscrit les plateaux du tibia.

Sur toute l'étendue de la cavité articulaire, la première partie de la synoviale (étage sus-méniscal) est la seule qui soit vraiment dilatable; aussi est-ce à son niveau que se développent les hydarthroses.

Diverticules et prolongements synoviaux. — La synoviale articulaire du genou présente un diverticule important et étendu : c'est le *cul-de-sac synovial sous-quadricipital*; ce cul-de-sac s'engage par l'hiatus que présente la capsule dans sa partie sus-rotulienne; il est compris entre la fossette sus-trochléenne du fémur et le quadriceps

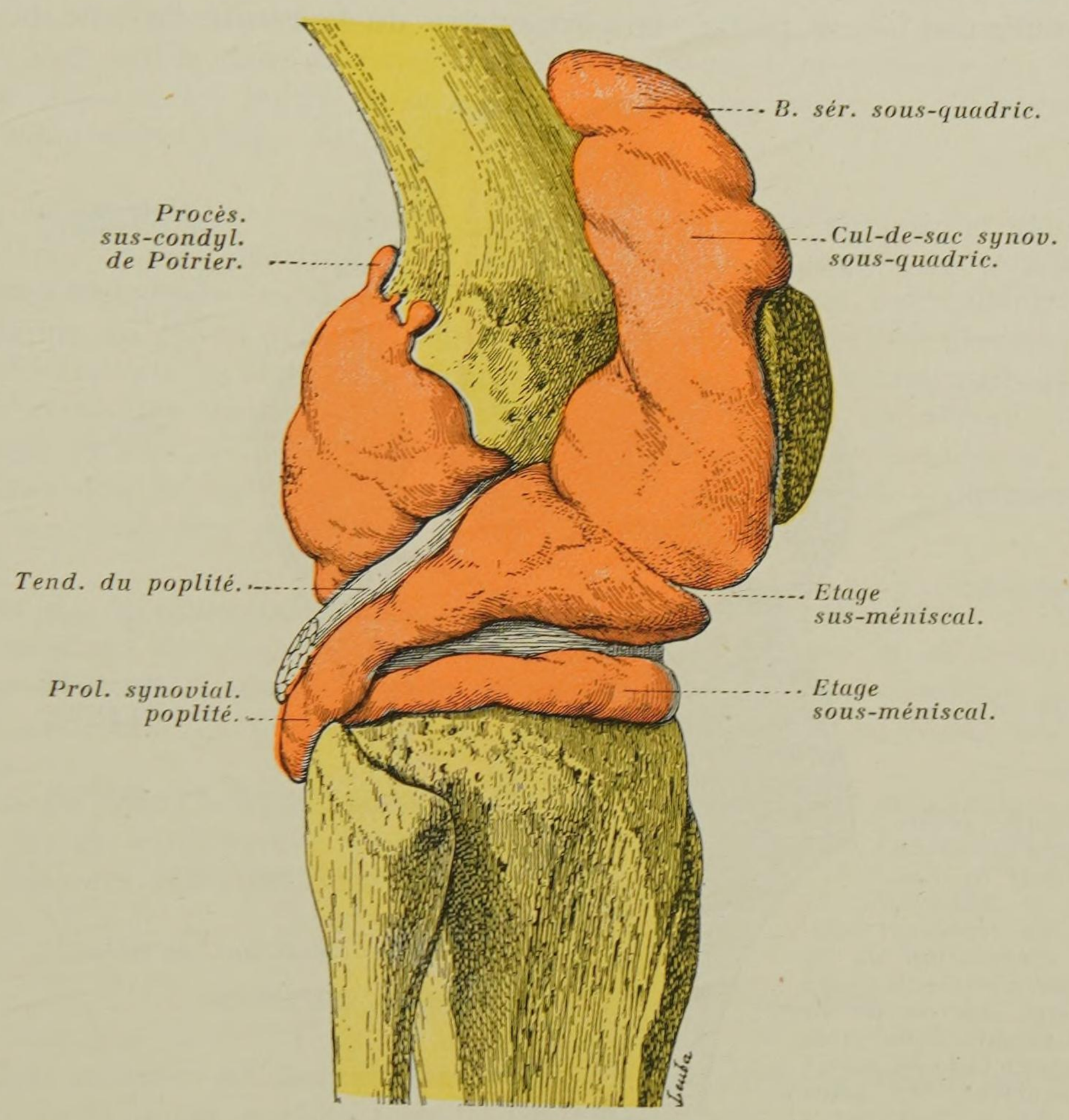

FIG. 536. — *Synoviale de l'articulation du genou, vue externe* (d'après POIRIER).

crural; plus ou moins développé suivant les sujets, il remonte à 4 ou 5 centimètres au-dessus du bord supérieur de la rotule (base), et à 10 centimètres environ au-dessus de l'interligne articulaire du genou (E. Henry). Il communique largement avec le reste de la cavité articulaire; il est parfois bilobé et forme alors deux poches latérales séparées l'une de l'autre par le tendon du crural.

A la partie culminante du cul-de-sac s'insèrent quelques fibres aberrantes du crural, formant le *muscle sous-crural* ou *muscle tenseur de la synoviale du genou.*

Chez le fœtus, le cul-de-sac sous-quadricipital est isolé de la synoviale du genou et forme une bourse séreuse indépendante; la communication entre les deux ne s'effectue que pendant les premières années de la vie ; toutefois l'indépendance de la bourse séreuse sous-quadricipitale peut persister chez l'adulte (6 % des cas).

La synoviale envoie d'autres prolongements qui sont : *a)* le *prolongement poplité* qui accompagne le tendon du poplité (voy. : fig. 523 et 540); *b)* le *prolongement postérieur médian* ou *interligamentaire,* compris entre les deux ligaments croisés; *c)* la bourse séreuse, comprise entre le demi-membraneux et le jumeau interne *(bourse séreuse DMJI)*; *d)* et les *prolongements sus-condyliens* qui s'échappent au niveau de la partie supérieure des coques condyliennes et qui peuvent être le point de départ de kystes poplités (Poirier).

Paquet adipeux antérieur et ligament adipeux du genou. — A la face postérieure du tendon rotulien et de la partie extra-articulaire de la rotule (bec de la rotule) se

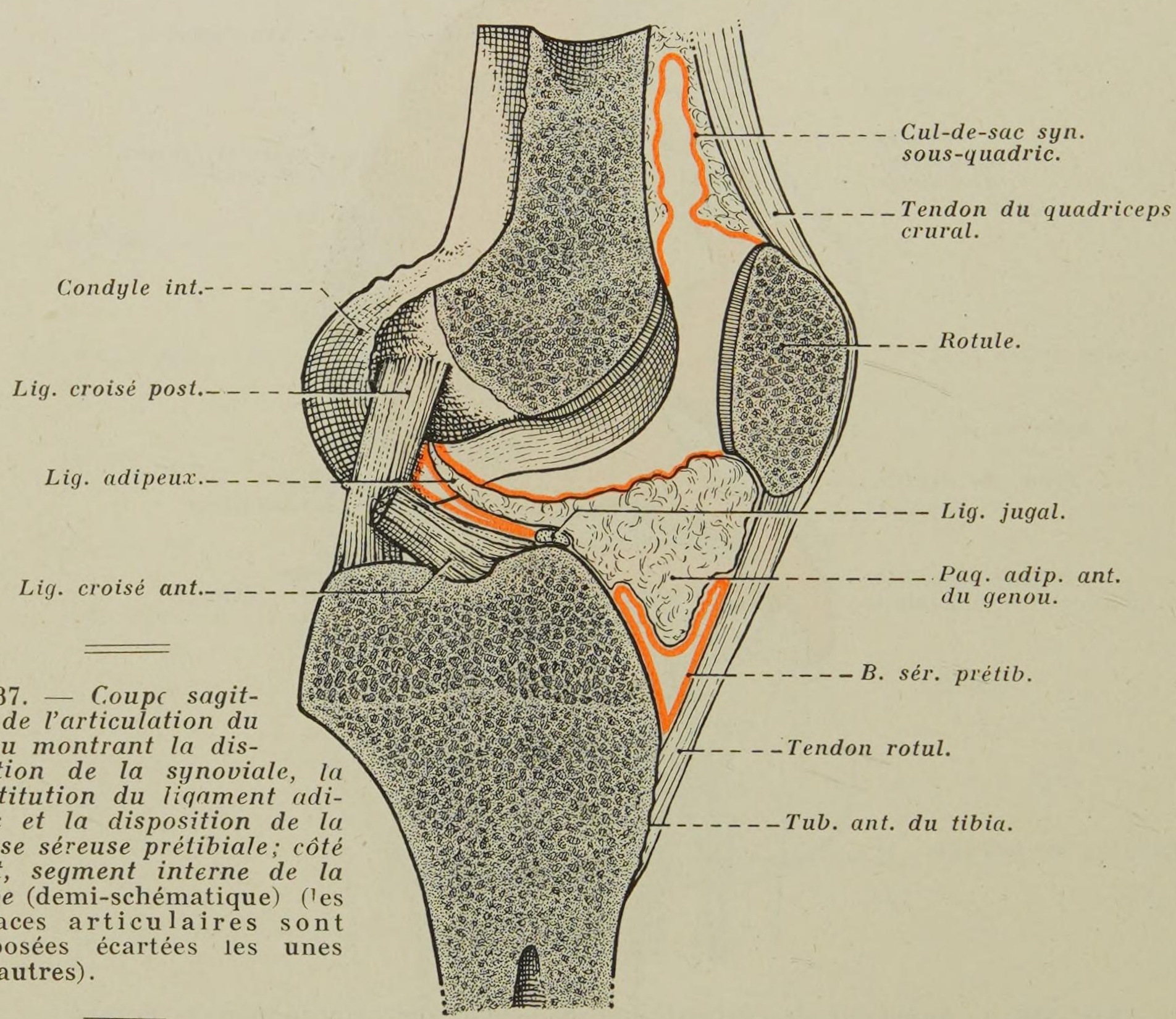

FIG. 537. — *Coupe sagittale de l'articulation du genou montrant la disposition de la synoviale, la constitution du ligament adipeux et la disposition de la bourse séreuse prétibiale; côté droit, segment interne de la coupe* (demi-schématique) (les surfaces articulaires sont supposées écartées les unes des autres).

trouve une masse adipeuse, pyramidale, qui diminue graduellement de volume d'avant en arrière ; cette masse, interposée en forme de coin entre la surface préspinale et l'échancrure intercondylienne, constitue le *paquet adipeux antérieur de genou,* ou *paquet adipeux sous-rotulien de Vallois* (voy. : fig. 537 et 541) : elle joue un rôle de remplissage; dans la flexion, la masse graisseuse s'introduit dans l'intervalle compris entre les condyles et le plateau tibial; dans l'extension, elle est refoulée en avant et dessine une saillie bilobée de chaque côté du tendon rotulien (Vallois).

Le paquet adipeux antérieur du genou soulève la synoviale et se trouve de ce fait extra-articulaire ; de la partie postérieure de cette masse graisseuse se détache un cordon grêle, cellulo-graisseux, qui se porte obliquement en haut, en arrière et un peu en dehors dans l'échancrure intercondylienne, où il se fixe sur le versant antérieur de cette dernière, en avant des insertions condyliennes du ligament croisé antérieur ; on

donne à ce prolongement le nom bien impropre de *ligament adipeux*; dans toute son étendue, il est revêtu par la synoviale; parfois même le revêtement synovial du ligament adipeux, disposé sous la forme d'une cloison sagittale que nous désignerons sous le nom de *septum médian intercondylien,* se continue, en arrière, au niveau du bord externe du ligament croisé antérieur, par la synoviale qui tapisse les ligaments croisés (voy. : fig. 535, 537, 538 et 540); cette disposition s'observe normalement chez l'embryon; chez l'adulte, le ligament adipeux représente le reliquat de la cloison intercondylienne embryonnaire qui sépare (jusqu'à la fin du quatrième mois de la vie fœtale) les deux articulations fémoro-tibiales.

Latéralement le paquet adipeux antérieur du genou est bordé par deux replis falciformes qui font saillie dans la cavité articulaire, et qui sont tendus entre le sommet du ligament adipeux et les bords de la rotule; ce sont les *replis* ou *ligaments alaires de Morris* ou *plica alaris* (voy. : fig. 535 et 540).

Franges synoviales. — Indépendamment des ligaments adipeux et alaires, que l'on doit considérer comme des franges synoviales étendues, chargées de combler les écarts qui se produisent entre les surfaces articulaires au cours des mouvements, la synoviale de l'articulation du genou présente des *franges synoviales* de petites dimensions; les unes sont des adossements ou des plicatures de la synoviale; les autres sont des replis adipeux qu'on rencontre surtout à la périphérie des ménisques, au niveau des insertions des ligaments croisés, à la partie inférieure de la fossette sus-trochléenne, et au niveau des insertions des jumeaux sur les coques condyliennes, où ils constituent les *procès synoviaux sus-condyliens de Poirier* (voy. : fig. 536).

Rapports de la synoviale avec les cartilages de conjugaison. — Au niveau du fémur, le cartilage de conjugaison inférieur est situé en avant et en arrière à la même hauteur que l'insertion synoviale; par contre, latéralement, la synoviale se fixe sur le rebord du cartilage d'encroûtement, à quelques millimètres au-dessus du cartilage de conjugaison.

Au niveau du tibia, la synoviale n'entre pas en rapport avec le cartilage de conjugaison de cet os; en conséquence les décollements épiphysaires de l'extrémité supérieure du tibia sont toujours extra-articulaires.

BOURSES SÉREUSES PÉRIARTICULAIRES

Un certain nombre de bourses séreuses sont développées autour de l'articulation; certaines communiquent parfois avec la synoviale, mais la plupart n'ont aucune connexion avec elle; elles sont annexées :

1° les unes aux LIGAMENTS : ce sont les *bourses séreuses des ligaments latéraux,* et la *bourse séreuse interligamentaire* comprise entre les deux ligaments croisés (voy. : fig. 528 et 534).

2° les autres aux TENDONS et aux MUSCLES PÉRIARTICULAIRES ; ce sont : *a)* les trois *bourses séreuses prérotuliennes* (*superficielle, moyenne* et *profonde*) ; la *superficielle* est située dans l'épaisseur du tissu cellulaire sous-cutané où elle est comprise dans un dédoublement du fascia superficialis; la *moyenne* ou *sous-aponévrotique* est placée entre l'aponévrose prérotulienne et l'expansion des vastes dans l'espace sous-aponévrotique prérotulien; la *profonde,* inconstante, n'est que partiellement prérotulienne : elle est située entre le plan tendineux superficiel du quadriceps crural en avant, la rotule et le plan tendineux moyen en arrière, d'où la dénomination de *bourse séreuse intratendineuse* qu'on lui donne parfois; — *b)* la *bourse séreuse prétibiale* comprise entre le tendon rotulien et la face antérieure du tibia *(bourse séreuse intertendino-tibiale de Dujarier)* (voy. : fig. 537); — *c)* la *bourse séreuse sous-quadricipitale* (voy. : fig 536); — *d)* la *bourse*

séreuse des tendons de la patte d'oie ou *bursa anserina* comprise entre ces muscles d'une part, le tibia et le ligament latéral interne d'autre part; — *e)* la *bourse séreuse du tendon réfléchi du demi-membraneux,* située dans la coulisse ostéo-fibreuse de ce tendon; — *f)* la *bourse séreuse du demi-membraneux et du jumeau interne (bourse séreuse DMJI)* (voy. : fig. 539 et 540); — *g)* la *bourse séreuse du jumeau interne,* comprise entre le condyle interne et les insertions supérieures de ce muscle (voy. : fig. 531); — *h)* la *bourse séreuse du biceps crural,* comprise entre le tendon de ce muscle et le ligament latéral externe; — *i)* la *bourse séreuse du poplité* (voy. : fig. 539) (cette bourse séreuse communique fréquemment avec l'étage sus-méniscal de la synoviale dont elle ne représente qu'un diverticule accompagnant le muscle poplité; — *j)* et la *bourse séreuse du jumeau externe,* cette dernière étant inconstante.

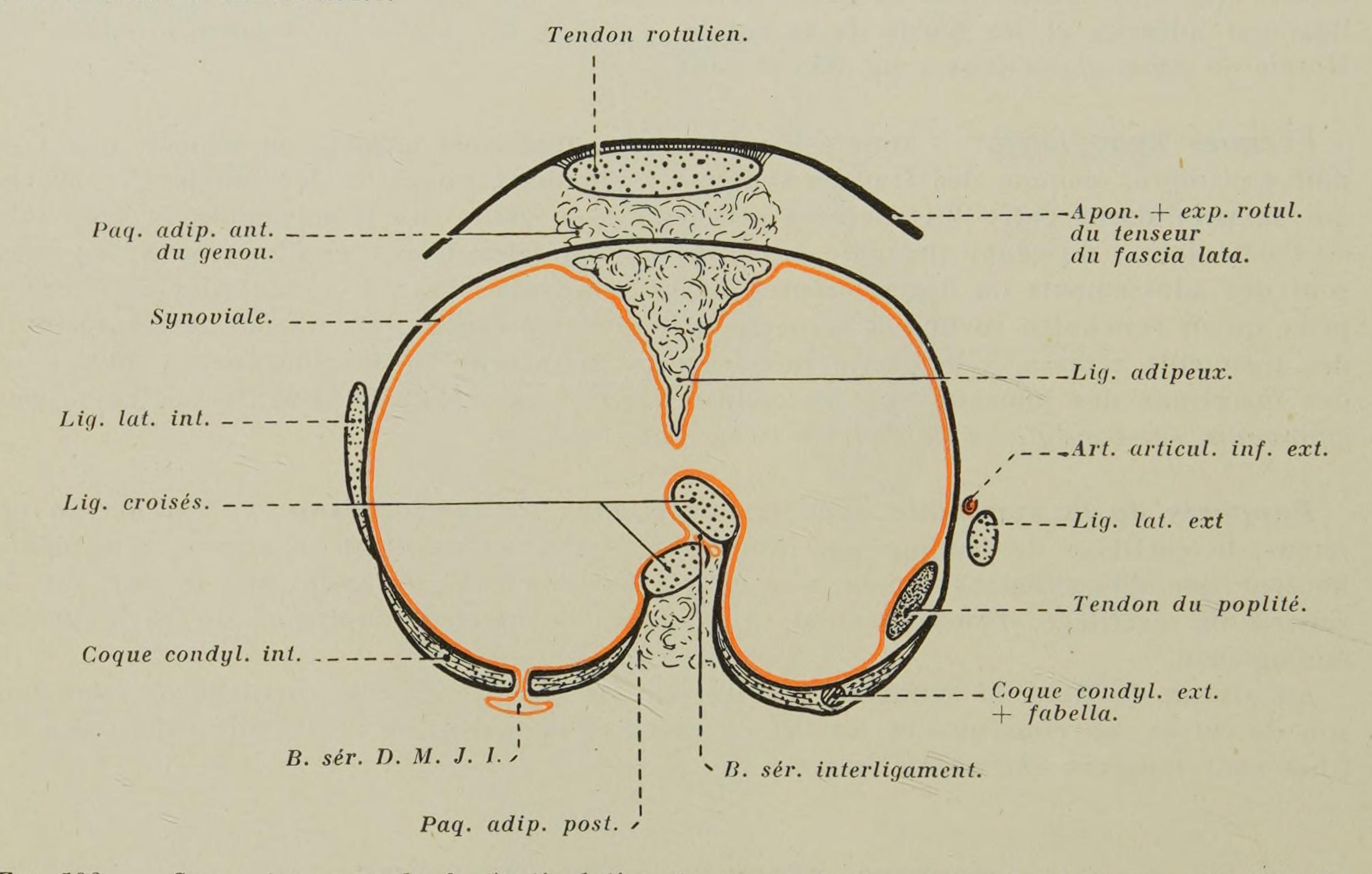

FIG. 538. — *Coupe transversale de l'articulation du genou droit montrant : 1° la constitution du ligament adipeux; 2° les rapports du tendon du poplité avec la synoviale et la capsule; 3° et la constitution de la bourse séreuse D. M. J. I.* (schématique).

RAPPORTS

En avant et latéralement, l'articulation du genou est relativement superficielle.

EN AVANT, elle correspond en grande partie à la *région rotulienne*; elle est recouverte par l'aponévrose fémorale qui se continue plus bas avec l'aponévrose jambière et sous laquelle se trouve la *bourse séreuse prérotulienne moyenne* à contour ovalaire et à grand axe vertical, par le tissu cellulaire sous-cutané *(bourse séreuse prérotulienne superficielle)* et par la peau; elle est d'exploration et d'abord aisés.

EN ARRIÈRE, elle correspond à la *région poplitée* ; l'articulation du genou est à ce niveau difficilement accessible, car elle est profonde et fortement matelassée par les parties molles qui constituent le creux poplité.

Les quatre groupes musculaires qui le circonscrivent sont : *a) en haut et en dehors*

le biceps crural qui recouvre en outre la partie inférieure du faisceau vertical du ligament poplité arqué et masque le ligament latéral externe ; *b) en haut et en dedans,* le demi-tendineux et le demi-membraneux; rappelons que ce dernier se fixe à la face postérieure du plateau tibial interne par un tendon direct d'où s'échappent en dehors un tendon récurrent qui va constituer le ligament poplité oblique, et en dedans et en avant un tendon réfléchi qui s'engage dans la *margo infraglenoïdalis* sous le ligament latéral interne de l'articulation du genou; enfin, sur le bord externe du tendon du demi-membraneux se fixe l'aponévrose profonde de la région poplitée; *c) en bas et en dehors,* le jumeau externe et le plantaire grêle qui recouvrent la coque condylienne externe et le ligament

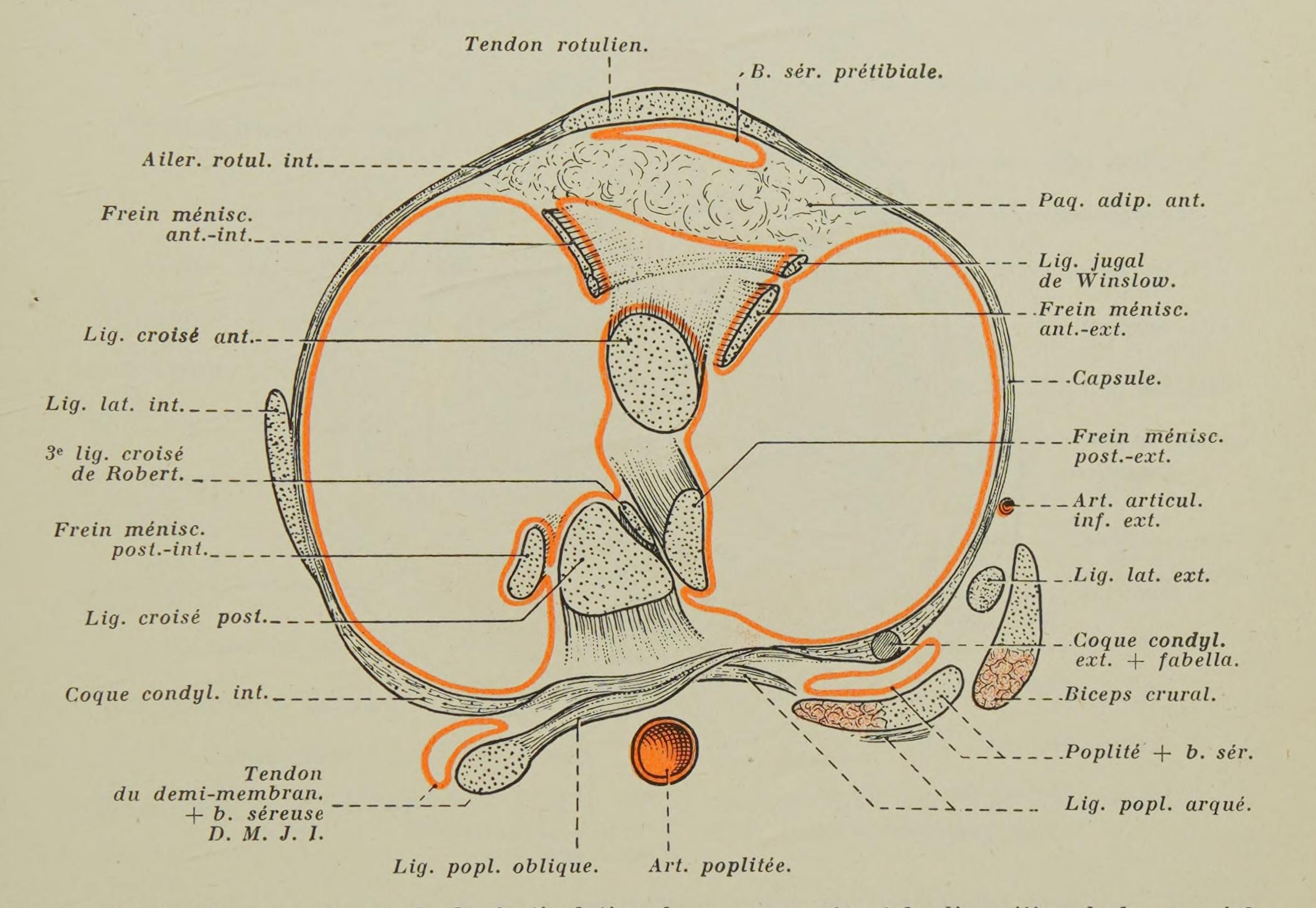

FIG. 539. — *Coupe transversale de l'articulation du genou montrant la disposition de la synoviale et des bourses séreuses et les rapports de la synoviale avec les ligaments croisés et les freins des ménisques; côté droit, segment inférieur de la coupe* (demi-schématique).

poplité arqué; *d)* et *en bas* et *en dedans,* le jumeau interne séparé de l'articulation par une bourse séreuse, quelquefois même par un prolongement de la synoviale; ce muscle recouvre la coque condylienne interne et le ligament poplité oblique.

L'espace losangique que délimitent ces différents muscles est comblé par une masse cellulo-adipeuse qui repose directement sur la face postérieure de l'articulation, et quelquefois même envoie des prolongements sous forme de bourrelets adipeux à travers les orifices du ligament postérieur; cette masse constitue le *paquet adipeux postérieur du genou* (voy. : fig. 540 et 541).

Dans le losange poplité chemine profondément le *paquet vasculo-nerveux poplité*; en allant de la superficie vers la profondeur les éléments constitutifs de ce paquet sont : le nerf sciatique poplité externe, qui longe le bord interne du biceps; le nerf sciatique

poplité interne, en dedans du précédent et sur la ligne médiane; la veine poplitée dans laquelle s'abouche la veine saphène externe; enfin l'artère poplitée.

L'artère poplitée est l'organe le plus profond du creux poplité ; elle n'est séparée de la face postérieure de l'articulation que par le paquet adipeux postérieur du genou ; cette artère fournit à ce niveau un certain nombre de branches collatérales, les *artères articulaires,* qui entrent en rapport avec les ligaments de l'articulation et les *artères jumelles.*

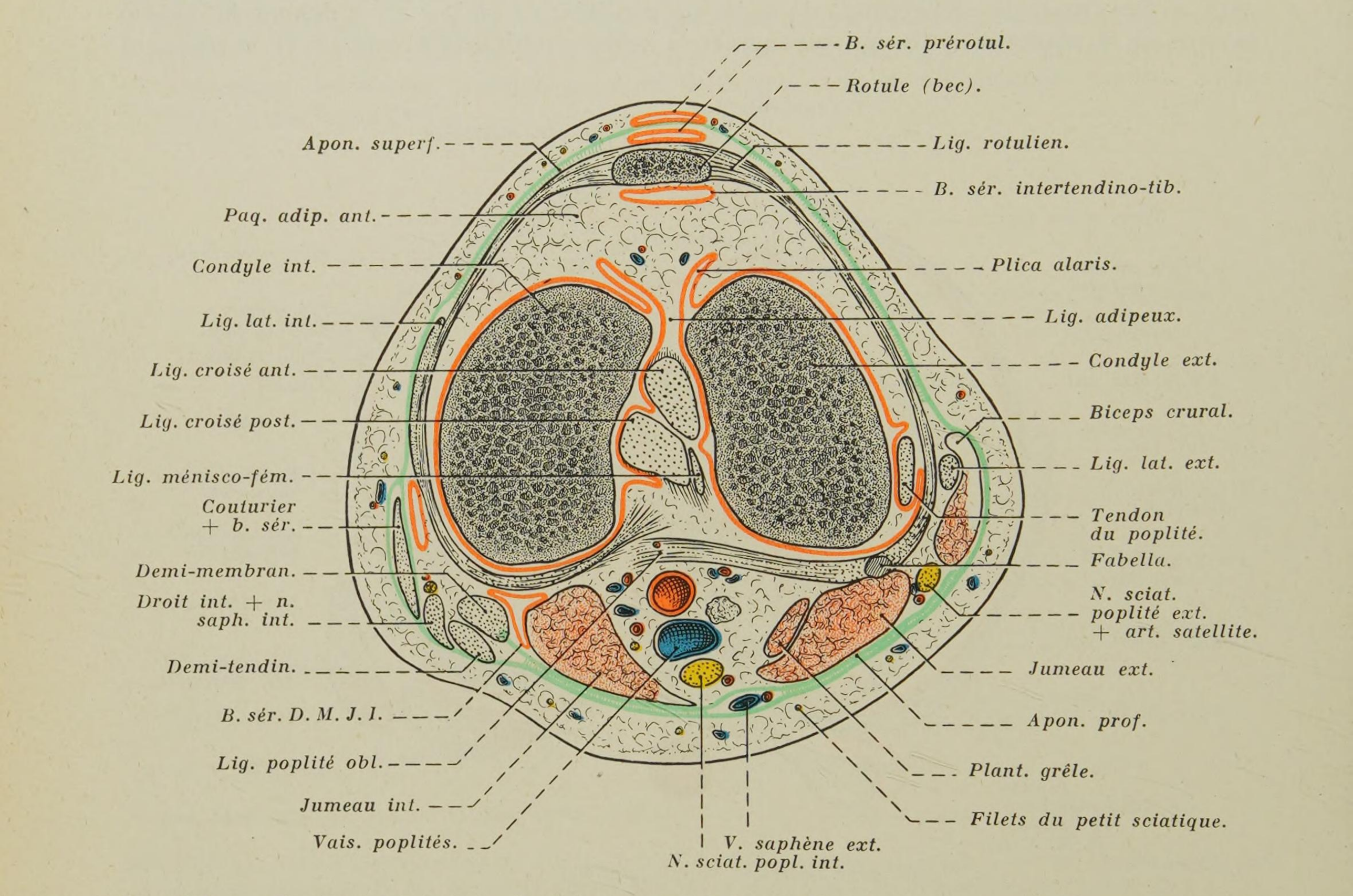

Fig. 540. — *Coupe transversale du genou passant par le bec de la rotule. — En rouge : a)* les bourses séreuses; *b)* la synoviale et sa disposition par rapport aux condyles, aux ligaments croisés et au tendon du poplité. — *En vert* : les aponévroses.

Tout autour des vaisseaux poplités s'échelonnent les cinq ou six ganglions lymphatiques du creux poplité (voy. : fig. 540 et 541).

Superficiellement, ces organes vasculo-nerveux sont recouverts par l'aponévrose du creux poplité (aponévrose superficielle) qui forme le couvercle de la région; celle-ci est doublée d'une deuxième aponévrose, dite aponévrose profonde, tendue entre le biceps crural en dehors et le demi-membraneux en dedans (voy. : fig. 541).

L'espace celluleux compris entre ces deux aponévroses livre passage à la veine et au nerf saphène externe.

Rapports intra-articulaires du muscle poplité. — Le tendon du muscle poplité s'engage sous l'arcade du poplité et, profitant d'un hiatus de la capsule à ce niveau, s'engage

dans l'articulation où son tendon est compris entre la capsule et la synoviale; la face postérieure du tendon est recouverte par la capsule qui le sépare du jumeau externe, sa face antérieure répond à la synoviale qui le tapisse et au niveau de laquelle le tendon s'encastre comme dans une gouttière (voy. : fig. 531, 538, 540 et 541).

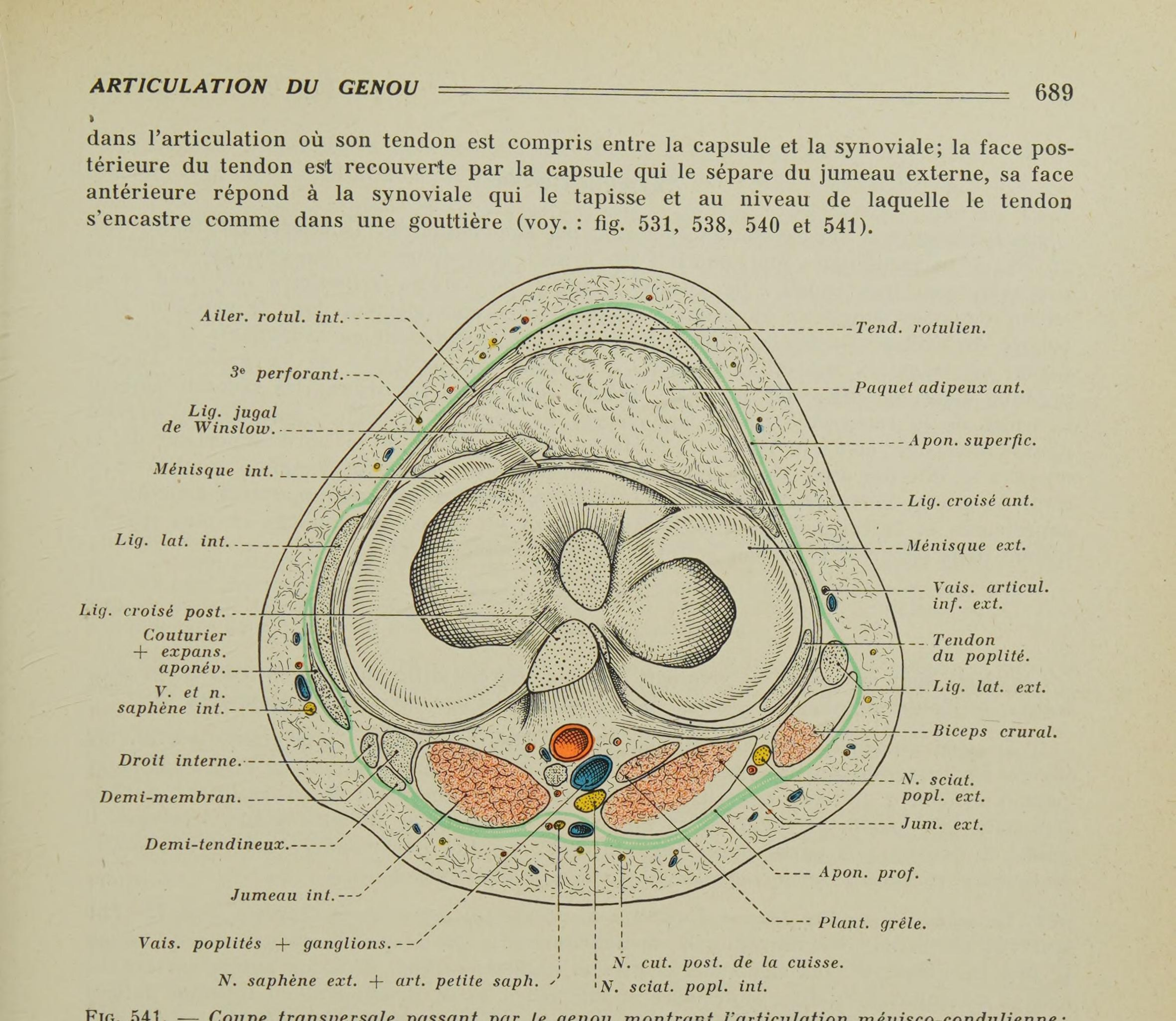

FIG. 541. — *Coupe transversale passant par le genou montrant l'articulation ménisco-condylienne; côté droit, segment inférieur de la coupe* (demi-schématique).

ARTÈRES ET VEINES

Les ***artères*** de l'articulation du genou proviennent de *trois* sources :

a) de la *fémorale* par l'intermédiaire de la grande anastomotique;

b) de la *poplitée* qui fournit *cinq artères articulaires,* dont une *moyenne* qui se distribue à la face postérieure de l'articulation et plus spécialement au ligament postérieur et aux ligaments croisés, et quatre *latérales* qui sont : l'artère articulaire supéro-interne, l'artère articulaire supéro-externe, l'artère articulaire inféro-externe et l'artère articulaire inféro-interne;

c) et de la *tibiale antérieure* par la récurrente tibiale antérieure.

Toutes ces branches artérielles, sauf l'articulaire moyenne, forment à la face antérieure et antéro-latérale de l'articulation un réseau, le *réseau périrotulien* ou *cercle artériel du genou,* qui se distribue à l'articulation, à la région antérieure du genou et plus spécialement aux ligaments antérieur et latéraux (voy. : *Artère poplitée*).

Les ***veines*** sont satellites des artères articulaires; elles sont tributaires de la veine poplitée ou de ses branches d'origine, et de la veine fémorale.

LYMPHATIQUES

Les *lymphatiques* ont été étudiés et décrits par Mouchet et par Tanasesco (1); ils forment un réseau périarticulaire qui aboutit à des troncs collecteurs : *a)* les uns, *postérieurs* et *profonds,* sont très courts : ils suivent le trajet de l'artère articulaire moyenne et se jettent dans les ganglions du creux poplité, et plus spécialement dans le ganglion articulaire de Fröhse; — *b)* les autres, *antérieurs,* se distinguent en ascendants et descendants; les premiers suivent la branche articulaire ou profonde de la grande anastomotique pour se fusionner avec les troncs collecteurs fémoraux; les seconds suivent le trajet de la récurrente tibiale antérieure; ils gagnent la région poplitée en passant dans l'intervalle compris entre les deux os de la jambe et le bord supérieur de la membrane interosseuse ; ils se terminent généralement dans un ganglion poplité inférieur du groupe moyen; — *c)* enfin les *collecteurs latéraux* suivent les artères articulaires supérieures et inférieures pour se terminer dans les ganglions poplités, et plus spécialement dans les amas supérieur et inférieur du groupe moyen.

NERFS

Les nerfs sont nombreux et viennent de *cinq* sources différentes : des *trois nerfs sciatiques,* de l'*obturateur* et du *crural*; ils accompagnent les vaisseaux articulaires (2).

1° Le **nerf grand sciatique** fournit par l'intermédiaire du nerf de la courte portion du biceps un filet grêle destiné à la face postéro-externe de l'articulation; ce nerf se détache parfois isolément du tronc nerveux *(rameau articulaire du genou de Cruveilhier),* parfois très haut à la partie moyenne de la cuisse; accolé au tronc du nerf grand sciatique, il quitte ce dernier à la partie supérieure du creux poplité pour suivre l'artère articulaire supérieure et externe avec laquelle il partage sa distribution.

2° Le **sciatique poplité interne** fournit trois rameaux articulaires (parfois quatre); l'un suit l'artère articulaire moyenne et se distribue à la partie postérieure de l'articulation et plus spécialement aux ligaments croisés et poplité oblique; les deux autres suivent les artères articulaires internes supérieure et inférieure, et se distribuent au ligament latéral interne et à la portion antéro-interne de la capsule (voy. : *Branches collatérales du nerf sciatique poplité interne*).

3° Le **sciatique poplité externe** fournit généralement un (parfois deux) rameau important à l'articulation *(rameau articulaire du genou d'Arnold)*; il suit le plus souvent l'artère articulaire supérieure et externe, puis il se ramifie à la partie postéro-externe de la capsule; il se distribue également au ligament latéral externe de l'articulation.

Lorsqu'il existe deux rameaux, ils suivent respectivement les artères articulaires externes homonymes.

Assez souvent, le sciatique poplité externe donne également un rameau grêle qui suit la récurrente tibiale antérieure pour se distribuer au ligament antérieur et à la portion sous-rotulienne de la capsule.

4° L'**obturateur** *(branche profonde)* fournit un petit filet qui naît le plus souvent d'un tronc commun avec le nerf de Goering; il passe dans l'anneau du troisième adducteur pour se distribuer à la partie postérieure de l'articulation.

---

(1) Articles à consulter : Mouchet : Lymphatiques de l'articulation du genou. *Comptes rendus de la Société de Biologie,* 1910, p. 9.
Tanasesco : Lymphatiques de l'articulation du genou. *Anatomischer Anzeiger,* 1912, p. 602.
(2) E. Gardner : The innervation of the Knee joint. *Anatomical Record,* 1948, p. 109.

Le rameau cutané de la branche superficielle de l'obturateur abandonne également un rameau articulaire très grêle à la face interne de l'articulation du genou.

5° Le **crural** donne *deux filets* à l'articulation : *a)* l'un provient du nerf du vaste interne et se distribue au versant interne de l'articulation; *b)* l'autre, généralement grêle, vient du nerf saphène interne *(rameau articulaire)*; il se détache à la partie inférieure du canal de Hunter, suit le plus souvent une branche de l'artère grande anastomotique; puis il se distribue à la face interne de l'articulation.

La disposition des nerfs articulaires du genou est commandée par celle des artères articulaires que fournit l'artère poplitée, et il faut admettre en principe qu'à chaque artère articulaire correspond un nerf articulaire propre; seule l'artère articulaire moyenne, qui est généralement très ramifiée, est entourée de plusieurs filets nerveux (Lazorthes).

MÉCANISME ET MOUVEMENTS DE L'ARTICULATION

L'articulation du genou est principalement disposée en vue de mouvements de *flexion* et *d'extension*, accessoirement elle possède des mouvements de *rotation interne* et *externe* qui sont soit associés aux précédents, soit isolés; quant aux *mouvements de latéralité*, ils n'existent pas normalement dans l'extension complète de la jambe et ne sont possibles qu'en flexion ou à l'état pathologique dans le cas de distension articulaire (hydarthrose).

*1° **Flexion et extension.*** — Par suite de la constitution de l'articulation du genou, les mouvements de flexion et d'extension de la jambe sur la cuisse (ou *vise versa*) se passent presque exclusivement dans l'*étage sus-méniscal* de l'articulation qui, envisagé du point de vue physiologique, représente la *vraie fente articulaire*, comprise entre les condyles fémoraux d'une part, les ménisques et les cuvettes glénoïdiennes des plateaux du tibia d'autre part; c'est donc la bicondylienne fémoro-ménisco-tibiale *(articulation condylo-glénoïdienne)* qui préside à l'exécution de ces mouvements.

Dans la flexion, la jambe se porte vers la face postérieure de la cuisse; dans l'extension, mouvement inverse, la jambe se place en rectitude avec la cuisse; ces mouvements de flexion et d'extension s'exécutent autour d'un axe transversal bicondylien qui passe approximativement par les tubercules condyliens interne et externe, c'est-à-dire par les insertions condyliennes des ligaments latéraux et croisés.

Le déplacement des surfaces articulaires l'une par rapport à l'autre s'exécute grâce à un *double mouvement* de *roulement* et de *glissement*; mais l'axe de rotation bicondylien n'est pas fixe, il se déplace en même temps que se produit le glissement; les condyles glissent sur les cavités glénoïdes d'arrière en avant dans la flexion et d'avant en arrière dans l'extension ; ce fait est dû à la conformation des surfaces articulaires; le *mouvement de roulement* correspond au déplacement de la volute condylienne par rapport aux cavités glénoïdes du tibia complétées par les ménisques; le *mouvement de glissement* résulte de la disproportion qui existe entre les surfaces articulaires condylienne et glénoïdienne, la volute condylienne étant beaucoup trop étendue pour la glène ménisco-tibiale.

En résumé, le mouvement de flexion et d'extension du genou est donc un *mouvement combiné de roulement* et *de glissement* des condyles sur les cavité glénoïdes, mais les condyles glissent beaucoup plus qu'ils ne roulent.

Au cours des *mouvements de flexion et d'extension*, il se produit une légère rotation du tibia par rapport au fémur, que l'on désigne sous le nom de *rotation combinée*; la rotation est interne dans la flexion, externe dans l'extension lorsque le tibia est mobile ; elle est au contraire inverse lorsque le fémur est mobile. Par rapport à la durée du mouvement, la rotation se produit au début du mouvement dans la flexion, à la fin du mouvement dans l'extension (*rotation initiale* et *terminale*).

Ces mouvements de rotation s'exécutent autour d'un axe vertical qui passe entre les deux épines du tibia; ils sont dus à la différence de niveau et de courbure des deux condyles.

Les *ménisques* (1) se déplacent au cours des mouvements de flexion et d'extension; *a)* dans la *flexion*, les ménisques glissent sur le tibia d'avant en arrière, laissant à découvert la partie antérieure des cavités glénoïdes, le déplacement étant plus prononcé pour le ménisque externe que pour le ménisque interne, fait qui tient à l'action du muscle poplité (voyez ce muscle); le déplacement est de 10 à 12 millimètres pour le ménisque externe et de 5 à 6 millimètres pour le ménisque interne; enfin, simultanément, leurs extrémités postérieures se rapprochent; — *b)* dans

(1) Article à consulter : Mouchet et Tavernier : Pathologie des ménisques du genou. *Comptes rendus du Trente-cinquième Congrès de Chirurgie*, 1926.

l'*extension,* les ménisques se déplacent en sens inverse, c'est-à-dire d'arrière en avant, laissant à découvert la partie postérieure des cavités glénoïdes; ils viennent affleurer le rebord antérieur du plateau tibial en même temps que leurs extrémités antérieures se rapprochent; ce déplacement des ménisques dans l'extension est facilité par la contraction du quadriceps crural, qui, tirant sur la rotule, agit sur les ligaments ménisco-rotuliens.

Dans la flexion et dans l'extension de la jambe, les changements de position des ménisques sont dus non seulement à l'action des condyles fémoraux mais encore à l'action mécanique des ligaments ménisco-rotuliens et des ligaments épicondylo-méniscaux ; par ce double mécanisme se trouvent réalisés d'une façon harmonieuse les « *mouvements arrière et avant* » des ménisques : rétropulsion par la tension des ligaments épicondylo-méniscaux; antépulsion par la tension des ligaments de Pauzat (A. Jost).

En résumé, dans la *flexion* (accroupissement), il se produit un rapprochement du fémur au tibia, les condyles roulent d'avant en arrière et glissent d'arrière en avant sur les cavités glénoïdes; mais il se produit en même temps une rotation externe du fémur; la rotule fixée par le ligament rotulien semble s'abaisser, les ménisques glissent sur le tibia d'avant en arrière ; les ligaments latéraux sont relâchés, le ligament croisé antérieur se tend et s'oppose au glissement du tibia en avant, tandis que le ligament croisé postérieur se relâche.

Enfin, dans la flexion extrême, la rotule quitte la trochlée fémorale et repose en partie sur les condyles; elle subit un éversement en dehors, mais par suite de la proéminence du condyle externe (joue externe de la trochlée), la rotule est bloquée et ne possède aucune mobilité dans cette position; en outre l'aileron rotulien interne lui sert de ligament de rappel.

Dans l'*extension* (redressement étant accroupi, allongement de la jambe), le tibia et le fémur se placent dans le prolongement l'un de l'autre, les condyles roulent d'arrière en avant et glissent d'avant en arrière sur les cavités glénoïdes ; il se produit en même temps une rotation interne du fémur ; la rotule appliquée contre la trochlée fémorale joue ainsi le rôle d'une *poulie de réflexion* idéale, elle est en outre attirée par la contraction du quadriceps crural, elle s'élève et tend à se déplacer en dehors; les ménisques glissent sur le tibia d'arrière en avant, les ligaments latéraux sont tendus, le ligament croisé antérieur se relâche, le ligament croisé postérieur se tend et s'oppose au glissement du tibia en arrière.

L'amplitude des mouvements de flexion et d'extension est en moyenne de 140 à 150 degrés.

2° ***Rotation.*** — La *rotation active* ou *volontaire* est toujours liée aux mouvements de flexion et d'extension; son amplitude est très variable suivant les individus; elle est en moyenne de 15 degrés.

La flexion de la jambe s'accompagne d'une rotation en dedans du tibia et inversement l'extension de la jambe s'accompagne d'une rotation en dehors du tibia; ces mouvements de rotation de la jambe sur la cuisse expliquent pour quelle raison la pointe du pied est tournée en dedans dans la flexion alors qu'elle est tournée en dehors dans l'extension de la jambe par rapport à la cuisse.

Les mouvements de rotation deviennent impossibles dans l'extension complète par suite de la tension des ligaments croisés et latéraux.

La *rotation passive* ou *indépendante* s'accomplit en dehors des mouvements de flexion et d'extension, telle qu'on la produit en imprimant à la jambe des mouvements de rotation interne et externe, la cuisse étant préalablement fixée.

Ces mouvements s'exécutent dans l'articulation ménisco-tibiale autour d'un axe vertical qui passe entre les deux épines tibiales; les ménisques restant à peu près immobiles, c'est le plateau tibial qui se déplace par rapport aux ménisques, les déplacements des ménisques restant liés à ceux des condyles : *a)* dans la *rotation externe,* les ligaments croisés se décroisent mais le ligament croisé postérieur et le ligament latéral externe se tordent sur eux-mêmes pour limiter le mouvement; *b)* dans la *rotation interne,* les ligaments croisés augmentent leur croisement et leur enroulement l'un autour de l'autre limite et arrête le mouvement.

L'amplitude des mouvements de rotation externe et interne (passive) est en moyenne de 30 à 35 degrés.

MUSCLES MOTEURS

D'après les mouvements qu'ils déterminent les muscles moteurs de l'articulation du genou se distinguent en fléchisseurs, extenseurs, rotateurs externes et rotateurs internes.

1° Les *fléchisseurs* sont principalement le biceps crural et le demi-membraneux et accessoirement le demi-tendineux, les jumeaux, le poplité, le plantaire grêle, le couturier et le droit interne.

2° Les *extenseurs* sont le quadriceps crural et le tenseur du fascia lata.

3° L'unique *rotateur externe* est le biceps crural.

4° Les *rotateurs internes* sont : le demi-membraneux, le poplité et les muscles de la patte d'oie (demi-tendineux, couturier et droit interne).

ARTICULATIONS PÉRONÉO-TIBIALES

Les deux os de la jambe, tibia et péroné, s'articulent entre eux, au niveau de leurs extrémités supérieure et inférieure, pour constituer les *articulations péronéo-tibiales supérieure* et *inférieure*; d'autre part, séparés l'un de l'autre sur la plus grande partie de leur étendue par l'espace interosseux, ces deux os sont unis à ce niveau à l'état frais par une membrane fibreuse appelée *ligament interosseux de la jambe* ou *membrane interosseuse* (1).

I. — *ARTICULATION PÉRONÉO-TIBIALE SUPÉRIEURE*

L'articulation péronéo-tibiale supérieure unit l'extrémité supérieure du tibia à la tête du péroné; elle entre dans le groupe des *arthrodies*.

SURFACES ARTICULAIRES. — 1° **Sur le tibia,** la *facette articulaire* est située à la face postérieure de la tubérosité externe, au-dessous et en dehors de la facette de glissement du tendon du poplité; de forme ovalaire et généralement plane, elle regarde en arrière, en bas et en dehors (voy. : fig. 397).

2° **Sur le péroné,** la *facette articulaire* est située sur la face interne de la tête du péroné, elle présente une forme identique à la précédente, mais elle est orientée en sens inverse.

A l'état frais, ces deux surfaces articulaires sont revêtues d'une mince couche de cartilage hyalin dont l'épaisseur est de un millimètre en moyenne.

MOYENS D'UNION. — Les moyens d'union de l'articulation comprennent : une *capsule articulaire* et *deux ligaments de renforcement,* péronéo-tibiaux supérieurs, l'un antérieur, l'autre postérieur.

1° La **capsule articulaire** présente la forme d'un manchon très court qui s'insère à peu de distance du revêtement cartilagineux; elle est très mince en avant et en haut, plus épaisse dans le reste de son étendue.

2° Le **ligament antérieur** est une lame fibreuse quadrilatère, épaisse, oblique en bas et en dehors. Il s'insère d'une part sur la tubérosité externe du tibia, en avant de sa facette articulaire, et d'autre part sur la face antérieure de la tête du péroné, au niveau d'une petite saillie que nous désignons sous le nom de *tubérosité antérieure* de la tête, et qui est placée en avant de la facette préstyloïdienne (voy. : *Péroné*) (voy. : fig. 543).

Sur ce ligament s'insèrent les fibres les plus supérieures de l'extenseur commun des orteils et quelques fibres charnues du long péronier latéral.

---

(1) Article à consulter : Charpy et Mouchet : *Etudes sur le péroné; articulations péronéo-tibiales, membrane interosseuse de la jambe.* Bibliographie anatomique, 1912.

3° Le **ligament postérieur** est moins épais et moins résistant que le précédent; comme lui il est disposé plus ou moins obliquement en bas et en dehors. Il s'insère d'une part sur le versant supérieur et interne de la facette tibiale; à ce niveau ses insertions sont cachées par le muscle poplité qui le recouvre; et d'autre part sur la face postérieure de la tête du péroné.

SYNOVIALE. — La synoviale tapisse la face interne de la capsule; elle détermine parfois un petit bourrelet au-dessous du ligament antérieur; elle communique parfois (une

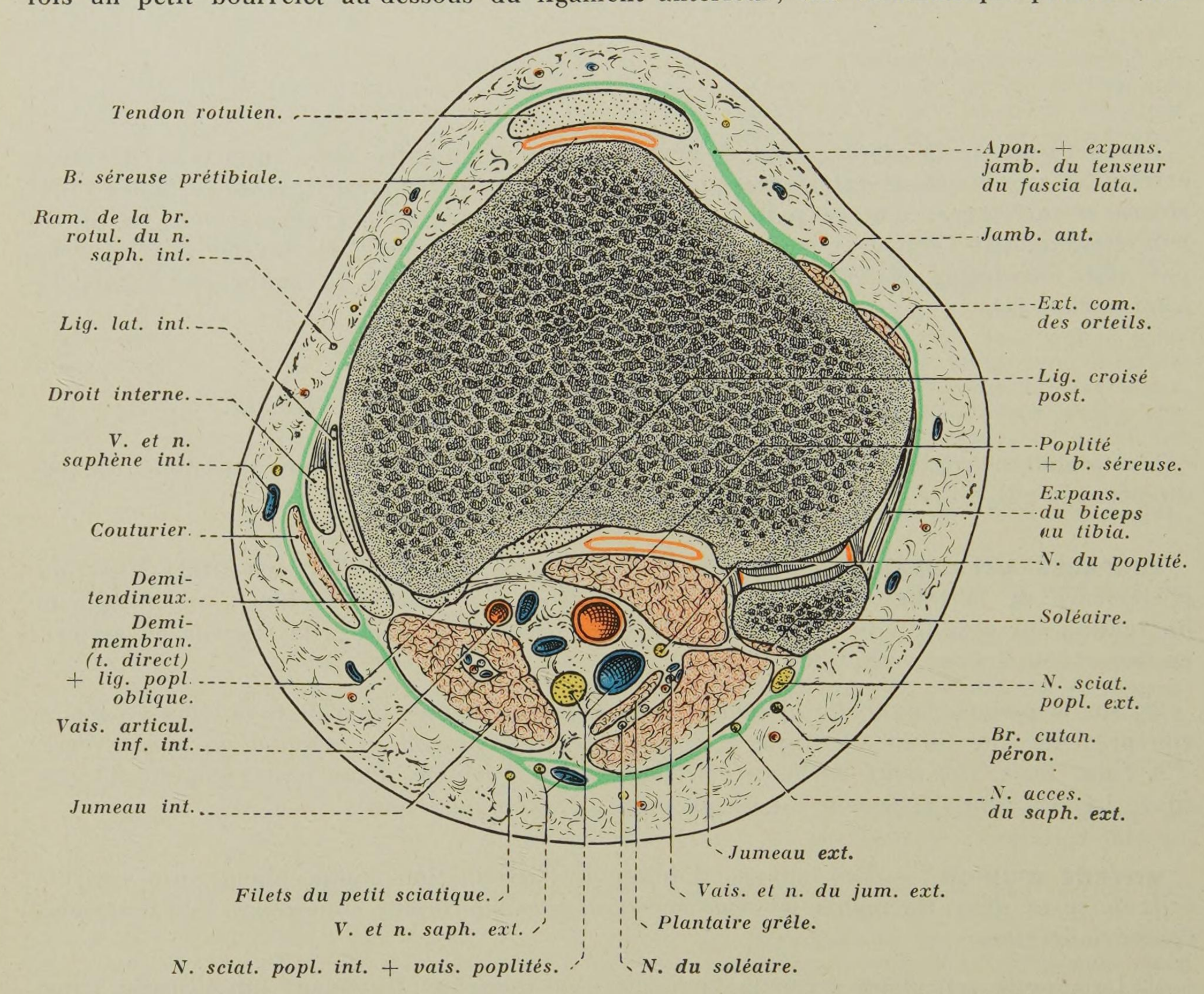

FIG. 542. — *Coupe transversale du genou passant par l'articulation péronéo-tibiale supérieure; côté droit, segment inférieur de la coupe. En rouge,* les bourses séreuses. — *En vert,* l'aponévrose.

fois sur dix) avec la synoviale de l'articulation du genou par l'intermédiaire de la bourse séreuse du poplité; cette communication représente le seul vestige de la disposition primitive que l'on rencontre chez la plupart des vertébrés, où le péroné participe à l'articulation du genou alors que chez l'homme il en est exclu.

RAPPORTS. — L'articulation entre en rapport : *a) en avant,* avec l'extenseur commun des orteils et le jambier antérieur; — *b) en arrière* avec les muscles poplité et soléaire; — *c) en dehors,* avec le tendon du biceps crural et le ligament latéral externe; enfin avec le long péronier latéral et le sciatique poplité externe qui contourne le col du

péroné; superficiellement, dans le tissu cellulaire sous-cutané s'épanouissent les rameaux de la branche cutanée péronière; — *d)* et *en dedans* et à distance, avec les organes vasculo-nerveux du creux poplité, dont l'articulation est séparée par la partie postéro-externe du poplité et par le jumeau externe; l'artère poplitée est axiale et va s'engager plus bas sous l'arcade du soléaire où elle se termine; la veine poplitée est postérieure à son artère homonyme; quant au nerf sciatique poplité interne, plus postérieur, il est situé derrière les vaisseaux poplités (voy. : fig. 542).

VAISSEAUX ET NERFS. — Les ***artères*** proviennent de l'artère articulaire inféro-externe, branche de la poplitée, et des artères récurrentes péronières et récurrentes tibiales antérieure et postérieure.

Les ***nerfs*** sont issus : *a)* du sciatique poplité externe par l'intermédiaire du rameau articulaire du genou et du nerf supérieur du jambier antérieur; *b)* et du sciatique poplité interne par l'intermédiaire du nerf du soléaire.

II. — *ARTICULATION PÉRONÉO-TIBIALE INFÉRIEURE*

L'articulation péronéo-tibiale inférieure réunit le pilon tibial à la malléole péronière; elle entre dans le groupe des *syndesmoses*.

SURFACES ARTICULAIRES. — 1° **Sur le tibia,** la *facette articulaire* est située à la face externe de l'extrémité inférieure du tibia; elle présente la forme d'une gouttière longitudinale triangulaire à base inférieure, rugueuse, limitée par deux bords mousses, concave en dehors : c'est la *gouttière fibulaire* (voy. : fig. 399).

2° **Sur le péroné,** la *facette articulaire* est située sur la face interne de la malléole externe; elle surmonte la facette malléolaire externe de l'articulation tibio-tarsienne; de configuration inverse de la précédente, elle est plane dans le sens de la hauteur et légèrement convexe dans le sens antéro-postérieur, mais sa convexité est moins prononcée que ne l'est la concavité de la gouttière fibulaire, de telle sorte qu'elle n'entre en contact avec la facette articulaire du tibia qu'au niveau de sa partie inférieure et qu'avec les bords antérieur et postérieur de la gouttière (voy. : fig. 419).

Ces surfaces articulaires sont recouvertes par le périoste et généralement dépourvues de cartilage; cependant on rencontre parfois, au niveau du bord inférieure de la gouttière fibulaire, une mince bande ou une petite surface triangulaire à base antérieure, encroûtée de cartilage hyalin, qui répond à une surface inversement conformée de la malléole péronière (voy. : *Extrémité inférieure du tibia*).

MOYENS D'UNION. — L'articulation est dépourvue de capsule; ses moyens d'union comprennent *trois ligaments* : un ligament interosseux et deux ligaments péronéo-tibiaux inférieurs, l'un antérieur, l'autre postérieur.

1° Le **ligament interosseux** unit les deux surfaces articulaires l'une à l'autre; il est constitué par des faisceaux fibreux, très courts, épais et solides, qui continuent en bas le ligament interosseux de la jambe; ces faisceaux fibreux, obliques en bas et en dehors, c'est-à-dire du tibia vers le péroné, occupent, dans la moitié supérieure de l'articulation, l'espace compris entre la gouttière fibulaire et l'extrémité inférieure du péroné.

Entre les faisceaux de ce ligament s'insinuent des pelotons graisseux rougeâtres.

2° Le **ligament antérieur** présente la forme d'une courte lame fibreuse dont les faisceaux sont obliques de haut en bas et de dedans en dehors. Aplati dans le sens frontal, il s'in-

sère d'une part sur le tibia au niveau de la face antérieure du pilon tibial et sur le bord antérieur de la gouttière fibulaire, et d'autre part sur les rugosités du bord antérieur de la malléole péronière, juste en regard de la facette articulaire de cette malléole (voy. : fig. 543).

3° Le **ligament postérieur** est très court, très épais (6 à 8 millimètres d'épaisseur) et très résistant.

Sur le péroné, il s'insère dans le fond d'une fossette verticale dite *fossette digitale,* située entre la facette articulaire et le bord postérieur de la malléole péronière, au-dessus des insertions du faisceau péronéo-astragalien postérieur de l'articulation tibio-tarsienne (voy. : fig. 416); de cette solide insertion, le ligament irradie en éventail obliquement en haut et en dedans, pour se fixer sur le bord marginal postérieur du pilon tibial et sur le bord postérieur de la gouttière fibulaire.

Assez souvent, certains faisceaux de ce ligament s'individualisent au point d'être séparés les uns des autres par des franges adipeuses, voire par un diverticule de la synoviale de l'articulation tibio-tarsienne; la partie ligamentaire qui s'insère sur le rebord marginal postérieur du tibia peut aussi dans certains cas s'isoler du reste du ligament; son insertion au niveau du péroné est alors située dans la partie la plus inférieure de la fossette verticale précédemment décrite (A. Beau).

Ce ligament est très solide; il ne se rompt que rarement dans les fractures bimalléolaires; par contre c'est lui qui au cours de ces fractures arrache le fragment marginal postérieur.

Un bourrelet synovial de l'articulation tibio-tarsienne s'engage entre ce ligament et le faisceau péronéo-astragalien postérieur (voy. : fig. 552).

Les deux ligaments péronéo-tibiaux inférieurs, mais plus spécialement le postérieur, débordent en bas la partie horizontale de l'interligne tibio-tarsien; ils complètent ainsi la mortaise tibio-péronière, et le bord inférieur du ligament péronéo-tibial postérieur est parfois revêtu de cartilage; ils participent à la constitution de l'articulation tibio-tarsienne en s'articulant avec la lèvre externe de la poulie astragalienne (voy. : *Articulation du cou-de-pied*); c'est au frottement répété de ces ligaments contre cette lèvre au cours des mouvements de flexion et d'extension du pied qu'est due la formation du biseau astragalien (voy. : *Astragale, face supérieure*).

SYNOVIALE. — Pas plus qu'elle ne possède (le plus souvent) de revêtement cartilagineux, l'articulation péronéo-tibiale inférieure ne possède de synoviale propre; sa synoviale est représentée par un *prolongement de la synoviale tibio-tarsienne,* ce qui fit dire à Henle que l'articulation péronéo-tibiale inférieure, simple diverticule de l'articulation tibio-tarsienne, est une articulation à parois osseuses.

Haut de 6 à 8 millimètres, ce diverticule synovial atteint le ligament interosseux; il est pourvu d'une *frange synoviale* de coloration jaune rougeâtre, plus large en arrière qu'en avant, qui comble l'espace vide laissé entre les deux surfaces articulaires; cette frange s'observe avec netteté sur une articulation tibio-tarsienne ouverte (voy. : fig. 546).

RAPPORTS. — L'articulation entre en rapport : *a) en avant,* avec les tendons de l'extenseur commun des orteils et du péronier antérieur; *b) en arrière,* avec les tendons des péroniers latéraux qui descendent dans la gouttière rétro-malléolaire externe; et sur un plan plus superficiel à la veine saphène externe et au nerf saphène externe.

VAISSEAUX ET NERFS. — Les ***artères*** proviennent des artères péronières antérieure et postérieure et de la tibiale antérieure, soit directement, soit par l'intermédiaire de sa branche malléolaire externe.

Les ***nerfs*** proviennent du nerf tibial antérieur et du nerf saphène externe.

LIGAMENT INTEROSSEUX DE LA JAMBE. — Le *ligament interosseux* ou *membrane interosseuse de la jambe* (1) est l'équivalent de celui de l'avant-bras; relativement épais, il occupe à l'état frais l'espace interosseux interposé entre le tibia et le péroné, et sa forme ellipsoïdale épouse étroitement celle de cet espace.

Il s'insère : *en dedans,* sur le bord externe ou bord interosseux du tibia, et *en dehors,* sur la crête interosseuse du péroné.

Disposé transversalement, ce ligament a une orientation telle qu'il est placé dans un

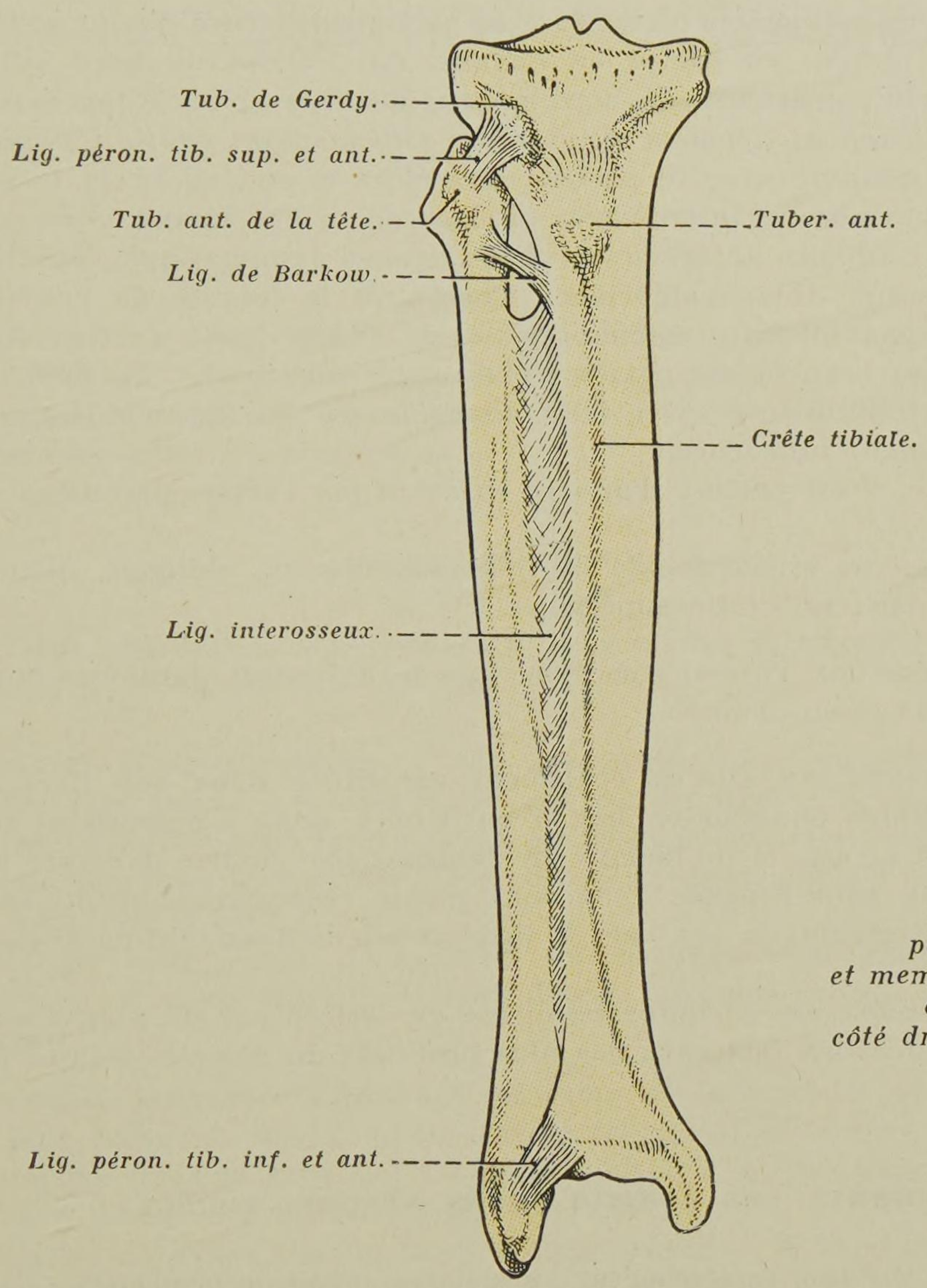

FIG. 543.
Articulations péronéo-tibiales et membrane interosseuse de la jambe; côté droit, vue antérieure.

plan frontal à sa partie inférieure, tandis qu'il a tendance à devenir oblique d'avant en arrière et de dedans en dehors à sa partie supérieure, fait qui tient à la situation postérieure de la tête du péroné par rapport aux plateaux tibiaux.

Son épaisseur est variable suivant les sujets et suivant les points envisagés. Très mince à sa partie inférieure, son maximum d'épaisseur est situé à l'union du quart supérieur et des trois quarts inférieurs.

(1) Article à consulter : A. VIELA : La membrane interosseuse de la jambe. *Archives d'Anatomie, d'Histologie et d'Embryologie,* 1925, p. 509.

Le ligament présente *deux faces* : l'une antérieure, l'autre postérieure, sur lesquelles s'insèrent des muscles de la jambe.

Sa FACE ANTÉRIEURE donne insertion au jambier antérieur, à l'extenseur propre du gros orteil et au péronier antérieur.

Sa FACE POSTÉRIEURE donne insertion au jambier postérieur et au fléchisseur propre du gros orteil.

Au niveau de son extrémité supérieure, il se termine par un bord net, tranchant, légèrement concave en haut.

Le ligament interosseux est parfois complété à sa partie supérieure par un petit faisceau ligamentaire aberrant, oblique en bas et en dedans, qui s'étend du bord antérieur du col du péroné à la partie supérieure du bord externe du tibia : c'est le *ligament péronéo-tibial oblique de Macalister* ou *ligament de Barkow (ligamentum capituli fibulæ)* (voy. : fig. 543); ce ligament délimite avec le péroné en arrière et en dehors, et le bord supérieur arciforme de la membrane interosseuse en bas, un orifice triangulaire dans lequel s'engagent les vaisseaux tibiaux antérieurs et leurs troncs lymphatiques satellites; mais en aucun cas les vaisseaux tibiaux antérieurs n'occupent la totalité de l'espace, ils en sont toujours séparés par du tissu cellulo-graisseux; d'autre part l'artère fournit, au passage de cet orifice, sa branche récurrente tibiale antérieure (voy. : fig. 692).

Au niveau de son extrémité inférieure, il se continue par le ligament interosseux de l'articulation péronéo-tibiale inférieure.

A sa partie inférieure, il est perforé d'arrière en avant par l'artère péronière antérieure ou par ses branches.

La membrane interosseuse est composée de faisceaux fibreux, obliques, dont la direction est surtout nette dans sa moitié supérieure.

VUE PAR SA FACE ANTÉRIEURE, elle est constituée par des faisceaux parallèles dont l'orientation est oblique en bas et en dehors.

VUE PAR SA FACE POSTÉRIEURE, elle est également constituée dans son tiers supérieur par des faisceaux de fibres obliques en bas et en dehors, donc à disposition tibio-péronière (en allant de haut en bas et de dedans en dehors); par contre, dans ses deux tiers inférieurs, les faisceaux sont presque verticaux; partis respectivement de chacun des os de la jambe, ils convergent en bas vers la ligne axiale en dessinant un angle très aigu à sommet inférieur.

La membrane interosseuse est en outre renforcée en arrière par un plan fibreux résultant de la dégénérescence des faisceaux les plus profonds du muscle jambier postérieur (Viela).

MOUVEMENTS DES ARTICULATIONS PÉRONÉO-TIBIALES

Contrairement à celles qui leur correspondent au membre supérieur (articulations radio-cubitales), les articulations péronéo-tibiales ne présentent que des mouvements d'amplitude très restreinte.

a) L'articulation péronéo-tibiale supérieure ne présente que des mouvements de glissement peu appréciables.

b) L'articulation péronéo-tibiale inférieure présente des mouvements qui sont liés aux mouvements de flexion et d'extension du pied, mouvements qui se passent dans l'articulation tibio-tarsienne; ce sont des mouvements d'écartement ou de rapprochement des deux malléoles.

Le tenon astragalien étant plus large en avant qu'en arrière, dans la flexion forcée du pied *(flexion dorsale)* celui-ci tend à écarter les deux malléoles *(diastasis péronéo-tibial)*, les ligaments péronéo-tibiaux inférieurs et les ligaments interosseux se tendent; la frange synoviale remonte entre les deux os de la jambe et comble l'espace vide laissé entre eux : c'est la *divulsion physiologique tibio-tarsienne* (voy. : *Articulation du cou-de-pied*) ; inversement, dans l'extension forcée du pied *(flexion plantaire)*, les ligaments péronéo-tibiaux inférieurs et le ligament interosseux se relâchent progressivement, et la frange synoviale s'abaisse pour faire saillie au niveau de l'interligne tibio-tarsien.

ARTICULATION DU COU-DE-PIED
OU
ARTICULATION TIBIO-TARSIENNE

L'articulation du cou-de-pied (1) ou articulation tibio-tarsienne est une *trochléenne* qui réunit le pied à la jambe; trois os prennent part à sa constitution, ce sont : du côté de la jambe, le péroné et le tibia; et du côté du pied, l'astragale; c'est donc une *articulation tibio-péronéo-astragalienne.*

SURFACES ARTICULAIRES

Les surfaces articulaires sont : du côté de la jambe, la *mortaise tibio-péronière*; et du côté du pied, le *tenon astragalien.*

*1° **Mortaise tibio-péronière.*** — Au niveau de leurs extrémités inférieures, le tibia et le péroné sont solidement unis entre eux par les ligaments antérieur et postérieur de l'articulation péronéo-tibiale inférieure et par le ligament interosseux; ces deux os forment une mortaise sagittale, la *mortaise tibio-péronière,* dans laquelle se loge le tenon astragalien (voy. : fig. 407 et 546).

Elle présente *trois parois* ou *surfaces articulaires* : l'une supérieure, formée par la face inférieure du pilon tibial; les deux autres, latérales externe et interne, formées par les malléoles.

a) La **surface articulaire supérieure** ou **voûte de la mortaise** présente une forme quadrilatère plus large en avant qu'en arrière (avec une différence d'un demi-centimètre); elle est concave dans le sens sagittal et sa courbure, à peu près régulière, présente un rayon de 2 à 2 cm. 1/2 en moyenne; elle correspond à un arc d'environ 75 degrés. Elle est limitée en avant par un bord mousse, régulier, le *bord marginal antérieur,* et en arrière par un bord irrégulier, dû à l'existence de gouttières tendineuses : c'est le *bord marginal postérieur*; sur certains os, ce bord présente parfois à sa partie moyenne une véritable apophyse qui se prolonge plus ou moins en bas et en arrière, au-dessus de la poulie astragalienne qu'elle coiffe en partie : c'est la *malléole postérieure* ou *troisième malléole de Destot* (voy. : *Tibia*); celle-ci offre une importance considérable dans la mécanique de l'articulation tibio-tarsienne, car elle s'oppose, au cours de certains mouvements du pied (course, saut), à la luxation du pied en arrière (voy. : fig. 544 et 545).

La surface articulaire supérieure est en outre légèrement convexe transversalement et elle se continue en dedans par la surface articulaire de la malléole interne.

---

(1) Article à consulter : A. Beau : Recherches sur le développement et la constitution morphologique de l'articulation du cou-de-pied chez l'homme. *Archives d'Anatomie, d'Histologie* et *d'Embryologie,* 1939, p. 233.

A sa partie moyenne, elle présente une crête mousse, arrondie, à direction antéro-postérieure, qui correspond à la gorge de la poulie astragalienne; de chaque côté de cette crête, elle offre deux versants articulaires d'obliquité inverse, disposés en forme de toit renversé, qui répondent aux deux versants articulaires de la poulie astragalienne.

b) La **surface articulaire interne** est représentée par la facette articulaire de la *malléole tibiale*; elle forme avec la surface précédente un angle arrondi qui dépasse légèrement l'angle droit (95 degrés).

Allongée d'avant en arrière, cette surface est triangulaire à base antérieure, et à peu près plane ou très légèrement concave.

c) La **surface articulaire externe** est constituée par la facette articulaire de la *malléole péronière*; elle est plus étendue que la précédente et deux fois plus haute qu'elle;

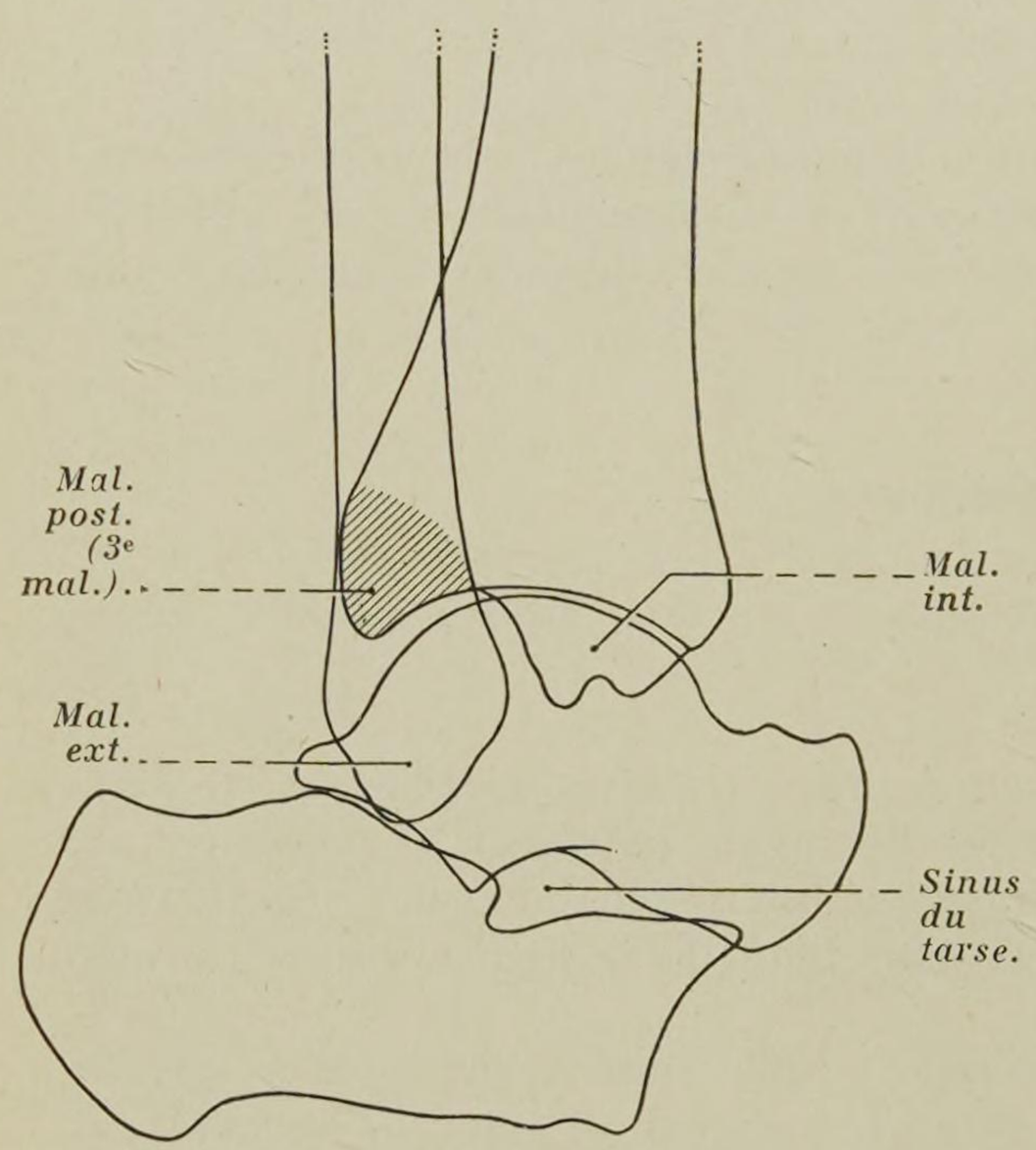

FIG. 544.

Les surfaces articulaires du cou-de-pied droit d'après un calque radiographique de profil; (*en hachures*, la troisième malléole de Destot).

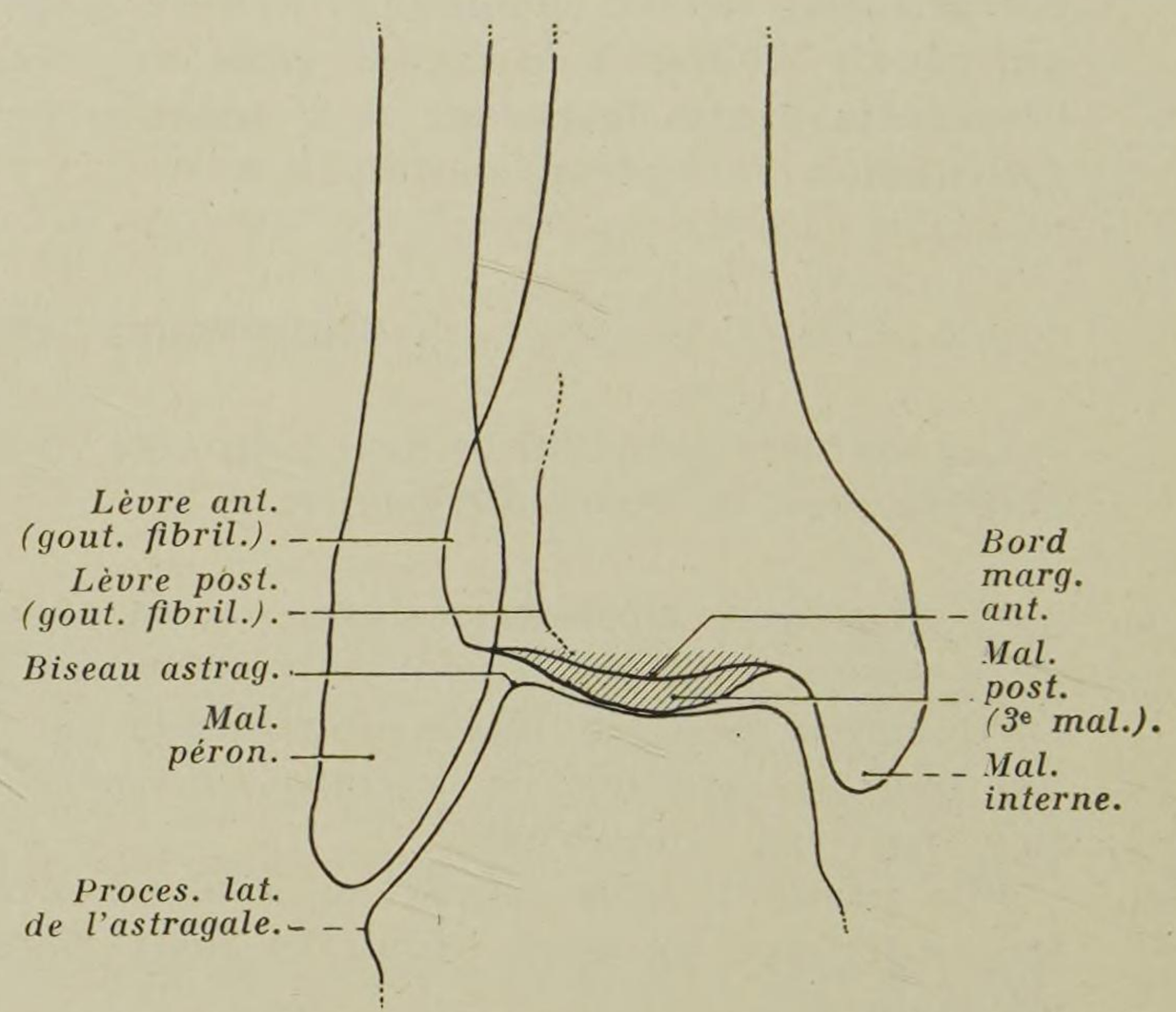

FIG. 545.

Les surfaces articulaires du cou-de-pied droit d'après un calque radiographique de face; (*en hachures*, la troisième malléole de Destot).

triangulaire à base supérieure, elle est convexe de haut en bas et forme avec la paroi supérieure de la mortaise un angle dièdre d'environ 100 degrés dont l'arête correspond à l'interligne articulaire tibio-péronier inférieur.

En arrière de cette surface articulaire, le tiers postérieur de la face interne de la malléole péronière est excavé et correspond à la fossette d'insertion du faisceau péronéo-astragalien postérieur *(fossette digitale)*.

Au niveau de l'interligne, le tibia et le péroné sont généralement en contact dans le tiers antérieur; par contre ils sont le plus souvent séparés dans les deux tiers postérieurs de cet interligne par une frange synoviale.

La mortaise tibio-péronière est complétée en avant et en arrière par deux petites surfaces triangulaires, fibreuses, qui appartiennent au bord inférieur des *ligaments péronéo-tibiaux antérieur* et *postérieur* (voy. : fig. 543) (voy. : *Articulation péronéo-tibiale inférieure*).

La mortaise tibio-péronière est revêtue à l'état frais d'un cartilage articulaire hyalin dont l'épaisseur est maxima sur la paroi supérieure (2 millimètres); sur les facettes malléolaires, elle ne dépasse pas un millimètre.

2° ***Tenon astragalien.*** — Le tenon astragalien appartient au corps de l'astragale; il est encastré dans la mortaise tibio-péronière et présente trois facettes articulaires qui correspondent respectivement aux trois facettes de la mortaise, et qui sont : une facette supérieure et deux facettes latérales (voy. : fig. 546).

a) La **facette supérieure** ou **poulie astragalienne** répond aux trois quarts postérieurs de la face supérieure de l'astragale; elle revêt l'aspect d'une *trochlée* dont la gorge se

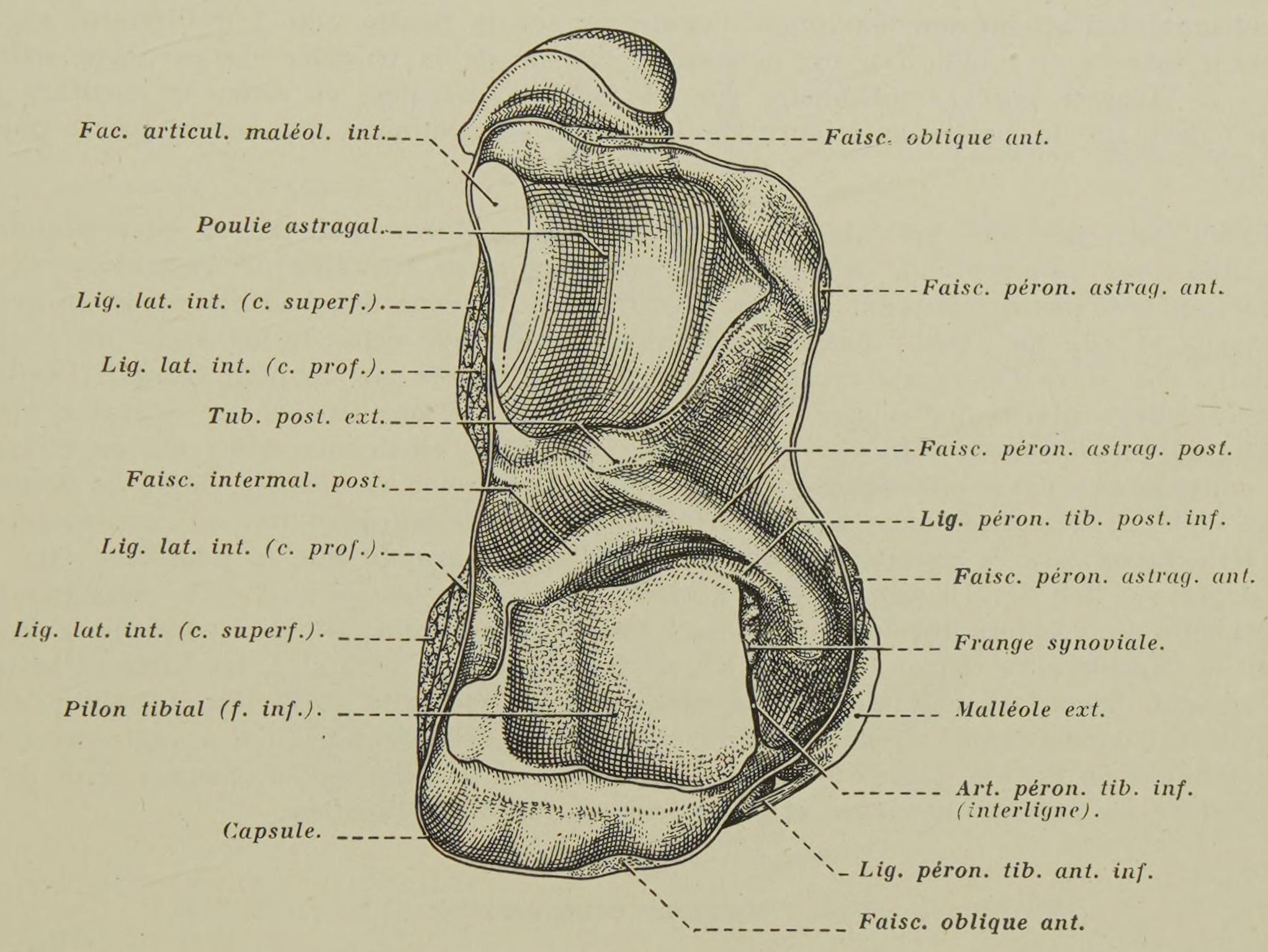

Fig. 546. — *Articulation tibio-tarsienne ouverte, côté droit.*

dirige d'avant en arrière et un peu de dehors en dedans, ce qui explique la déviation du pied en dehors dans les mouvements de flexion et d'extension du pied.

Les deux versants de la poulie ou *joues* de la trochlée sont inclinés en sens inverse vers la gorge; ils sont inégaux; l'interne est étroit, l'externe est plus large; chacun d'eux est limité à la périphérie de la poulie astragalienne par un bord semi-circulaire; le *bord interne,* franchement sagittal, est arrondi et mousse; le *bord externe,* plus élevé, est tranchant dans sa partie moyenne, biseauté dans ses tiers antérieur et postérieur par le frottement des ligaments péronéo-tibiaux inférieurs : c'est le *biseau astragalien*; ce bord enroulé en pas de vis présente un trajet hélicoïdal obliquement dirigé en avant et en dehors, de telle sorte que la largeur de la surface articulaire de la poulie astragalienne diminue progressivement d'avant en arrière, tout comme celle de la voûte de la mortaise tibio-péronière (voy. : fig. 546).

La poulie astragalienne est limitée en avant par le col de l'astragale; en arrière elle

atteint la face postérieure de l'astragale sur laquelle s'observe la gouttière oblique du fléchisseur propre du gros orteil (voy. : *Face supérieure de l'astragale*).

b) Les **facettes latérales** correspondent aux *facettes malléolaires* : α) la *facette interne*, à peu près plane, allongée d'avant en arrière, présente la forme d'une grosse virgule à tête antérieure; elle répond à la malléole interne (voy. : fig. 427); β) la *facette externe*, plus étendue que la précédente, est triangulaire à base supérieure; son sommet, nettement déporté en dehors, est sus-jacent au tubercule externe de l'astragale ou *processus lateralis*; elle est concave de haut en bas, et oblique d'avant en arrière et de dehors en dedans; elle répond à la malléole externe (voy. : fig. 425).

A l'état frais, les surfaces articulaires astragaliennes sont pourvues d'un cartilage de revêtement qui atteint son maximum d'épaisseur sur la poulie, soit 2 millimètres sur le versant interne et 1 mm. 1/2 sur le versant externe de la trochlée; le cartilage articulaire ne dépasse guère 1 millimètre sur les facettes latérales; en outre le cartilage est plus épais sur la partie antérieure de la poulie astragalienne que sur sa partie postérieure.

Examinées sur une articulation en place, les surfaces articulaires précédemment décrites nous montrent : 1° que les facettes articulaires latérales de l'astragale ne se correspondent pas directement dans le plan frontal, l'interne déborde nettement en avant l'externe et elle ne s'étend pas aussi loin en arrière que cette dernière; la pince malléolaire qui serre l'astragale est oblique de 25 à 30 degrés sur le plan frontal (Destot), ainsi les deux pièces malléolaires de la mortaise ne sont pas situées sur le même plan; l'axe transversal bimalléolaire est donc oblique de dedans en dehors et d'avant en arrière; en conséquence l'axe antéro-postérieur du pied se trouve normalement dévié en dehors; — 2° que la face supérieure de la mortaise et la poulie astragalienne se correspondent de telle façon que, la première étant d'étendue moins grande que la deuxième (arc de 75 degrés au lieu de 110 degrés), dans toutes les positions du pied, il reste constamment une partie de la poulie libre de tout contact osseux avec le pilon tibial et en rapport direct avec la capsule articulaire; — 3° enfin que dans la flexion plantaire, les surfaces articulaires sont discordantes, laissant entre elles un petit intervalle en arrière, tandis qu'elles deviennent concordantes en position intermédiaire (station debout, pied à angle droit sur la jambe) et en flexion dorsale du pied; ce fait tient à la différence de largeur et de courbure entre les parties antérieure et postérieure du tenon astragalien.

MOYENS D'UNION

La mortaise tibio-péronière et le tenon astragalien sont maintenus en contact par une capsule articulaire, par des ligaments latéraux, l'un externe, l'autre interne, et par un ligament extrinsèque appelé ligament péronéo-astragalo-calcanéum.

1° ***Capsule articulaire.*** — La *capsule articulaire* ou *ligament capsulaire* possède la forme d'un manchon fibreux très court, qui s'étend du pourtour de la mortaise tibio-péronière au pourtour de la surface articulaire astragalienne.

Ses *insertions* se font : en avant, un peu au delà du revêtement cartilagineux; sur la face antérieure du tibia elles remontent à 5 ou 6 millimètres au-dessus du bord marginal antérieur; sur le col de l'astragale, elles s'avancent à 8 millimètres du revêtement cartilagineux; partout ailleurs les insertions de la capsule se font à la limite du cartilage d'encroûtement.

Au niveau de la partie la plus externe du col de l'astragale, la capsule envoie des fibres récurrentes qui viennent se fixer au contact du bord antérieur de la poulie astragalienne (Hovelacque).

La *constitution* et l'*épaisseur* de la capsule sont différentes suivant les points envisagés; latéralement, au voisinage des malléoles, elle est épaisse, dense et très résistante;

par contre, en avant et en arrière, elle est mince, très lâche, plicaturée et d'une grande laxité, cette disposition étant le résultat des mouvements auxquels est soumise l'articulation : flexion et extension du pied.

L'articulation tibio-tarsienne, ne possédant que des mouvements dans un seul plan (flexion et extension), ne comprend ni ligament antérieur, ni ligament postérieur, qui seraient contraires au mécanisme de cette articulation; cependant la capsule présente en avant et en arrière quelques faisceaux de renforcement : *a) en avant,* c'est un faisceau de fibres obliques en bas et en dehors, à peine large de 4 à 5 millimètres, toujours peu épais, qui s'étend du bord marginal antérieur du tibia au versant externe du col de l'astragale : c'est le *faisceau oblique antérieur* (voy. : fig. 547 et 548); *b) en arrière,* ce sont des fibres éparses, transversales, qui s'étendent du bord marginal postérieur du tibia à la face interne

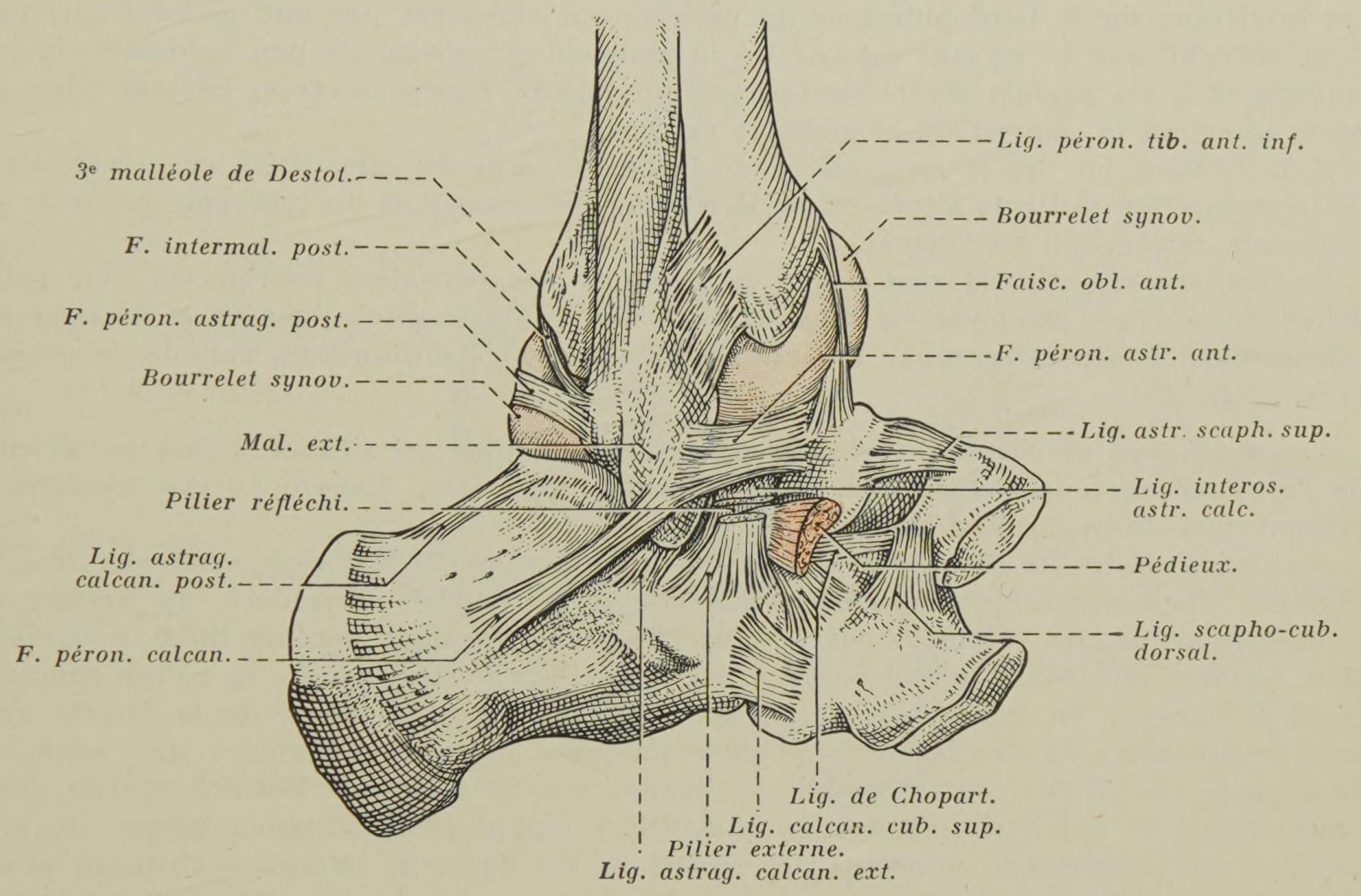

Fig. 547. — *Articulation tibio-tarsienne; côté droit, face externe.*

de la malléole péronière; ces fibres sont comprises entre le ligament péronéo-tibial postérieur et les faisceaux postérieurs des ligaments latéraux.

En avant et en arrière, mais plus spécialement en arrière, la capsule est revêtue de petits pelotons graisseux.

2° ***Ligament latéral externe.*** — Le *ligament latéral externe* comprend *trois faisceaux,* bien distincts et indépendants : antérieur, moyen et postérieur, qui s'étendent de la malléole externe au calcanéum pour le faisceau moyen, et de la malléole externe à l'astragale pour les deux autres.

a) Le **faisceau antérieur** ou **péronéo-astragalien antérieur** est très mince, relativement court, aplati, de forme rectangulaire, dirigé presque horizontalement en avant et en dedans.

Il s'insère suivant une ligne verticale, sur la partie moyenne du bord antérieur de la malléole externe; il se termine sur le versant externe du col de l'astragale, en avant de la

facette articulaire péronière, sur une hauteur de 8 à 10 millimètres; il est parfois divisé en deux faisceaux secondaires, l'un supérieur, l'autre inférieur. Ce faisceau est le moins résistant de tous les ligaments de l'articulation tibio-tarsienne, il se rompt facilement dans les traumatismes du cou-de-pied : c'est le *ligament de l'entorse*; il correspond au point douloureux antémalléolaire externe de l'entorse tibio-tarsienne (voy. : fig. 547).

b) Le **faisceau moyen** ou **péronéo-calcanéen** présente l'aspect d'un cordon fibreux allongé, légèrement aplati transversalement; long de trois à quatre centimètres, il est oblique en bas, en arrière et en dedans, et prolonge vers le bas la direction du ligament péronéo-tibial antérieur et inférieur.

Il s'insère : en haut et en avant, sur le bord antérieur et sur la face externe de la malléole péronière, un peu au-dessous et en arrière des insertions du faisceau précédent; ses insertions sur le bord antérieur du péroné sont marquées par une petite empreinte; il se réfléchit sur le versant externe de la malléole péronière, un peu au-dessus de son sommet et il est parfois séparé de l'os par une petite bourse séreuse, laissant libre de toute insertion le sommet de la malléole externe.

Il se termine en bas et en arrière sur la face externe du calcanéum, au niveau d'une petite empreinte saillante située en arrière et un peu au-dessus du tubercule péronier ou tubercule externe du calcanéum.

Sa face superficielle est croisée par les tendons des péroniers latéraux et leur gaine synoviale; sa face profonde est séparée de l'interligne astragalo-calcanéen et du ligament astragalo-calcanéen externe par un intervalle de quelques millimètres, comblé de graisse (voy. : fig. 547).

c) Le **faisceau postérieur** ou **péronéo-astragalien postérieur** est situé à la face postérieure de l'articulation; épais et rubané, aplati d'avant en arrière, disposé horizontalement, il présente une forme trapézoïdale.

Il s'insère en dehors, dans la moitié inférieure d'une fossette rugueuse, verticale, (fossette digitale) située sur le versant postéro-interne de la malléole péronière, en arrière de sa facette articulaire et au-dessous des insertions du ligament péronéo-tibial postérieur. Il se termine en dedans, d'une part sur les deux tiers postérieurs de la bande rugueuse (parfois excavée en gouttière) qui longe le bord postéro-inférieur de la facette articulaire péronière de l'astragale, et d'autre part sur la face postérieure de l'astragale, au-dessous du bord postérieur de la poulie, sur le tubercule postéro-externe *(processus trigonal)* qui limite en dehors la gouttière oblique du fléchisseur propre du gros orteil et immédiatement au-dessus des insertions du ligament astragalo-calcanéen postérieur. Lorsque l'os trigone existe, ce faisceau se fixe sur le versant externe et sur la face dorsale de cet os.

Du bord supérieur de ce ligament se détachent quelques fibres qui vont se fixer, les unes, courtes et profondes, sur la capsule, les autres, plus nombreuses, longues et superficielles, sur le bord marginal postérieur du tibia *(troisième malléole)*, et même sur la face postérieure de la malléole interne; assez souvent ces fibres sont groupées en un faisceau grêle situé entre le ligament péronéo-tibial postérieur et le faisceau postérieur du ligament latéral externe de l'articulation tibio-tarsienne; comme il est tendu entre les deux malléoles, nous le désignerons sous le nom de *faisceau intermalléolaire postérieur*; entre les trois ligaments précités la synoviale envoie des prolongements sous la forme de *bourrelets synoviaux* (voy. : fig. 547, 550 et 552).

Le bord inférieur du faisceau postérieur côtoie l'interligne astragalo-calcanéen.

Le faisceau postérieur du ligament latéral externe représente la plus solide et la plus résistante des formations ligamentaires de l'articulation tibio-tarsienne.

3° ***Ligament latéral interne.*** — Le *ligament latéral interne* est situé comme son nom l'indique sur la face interne de l'articulation. Il a la forme d'un éventail fibreux, solidement amarré à la malléole interne, d'où les fibres divergent pour se fixer suivant une

ligne d'insertion curviligne à convexité inférieure sur le scaphoïde, l'astragale et le calcanéum, ainsi que sur les moyens d'union de ces os entre eux (ligament calcanéo-scaphoïdien inférieur).

Solide et épais, il est constitué par *deux couches* superposées : l'une *superficielle* à destination scapho-astragalo-calcanéenne, l'autre *profonde* à destination exclusivement astragalienne. Il est à noter cependant que cette division est purement artificielle, car il n'existe aucun plan de clivage net entre les deux couches; c'est uniquement pour la commodité de la description et en raison des insertions inférieures différentes de ces deux couches que l'on peut adopter une telle conception (voy. : fig. 548 et 549).

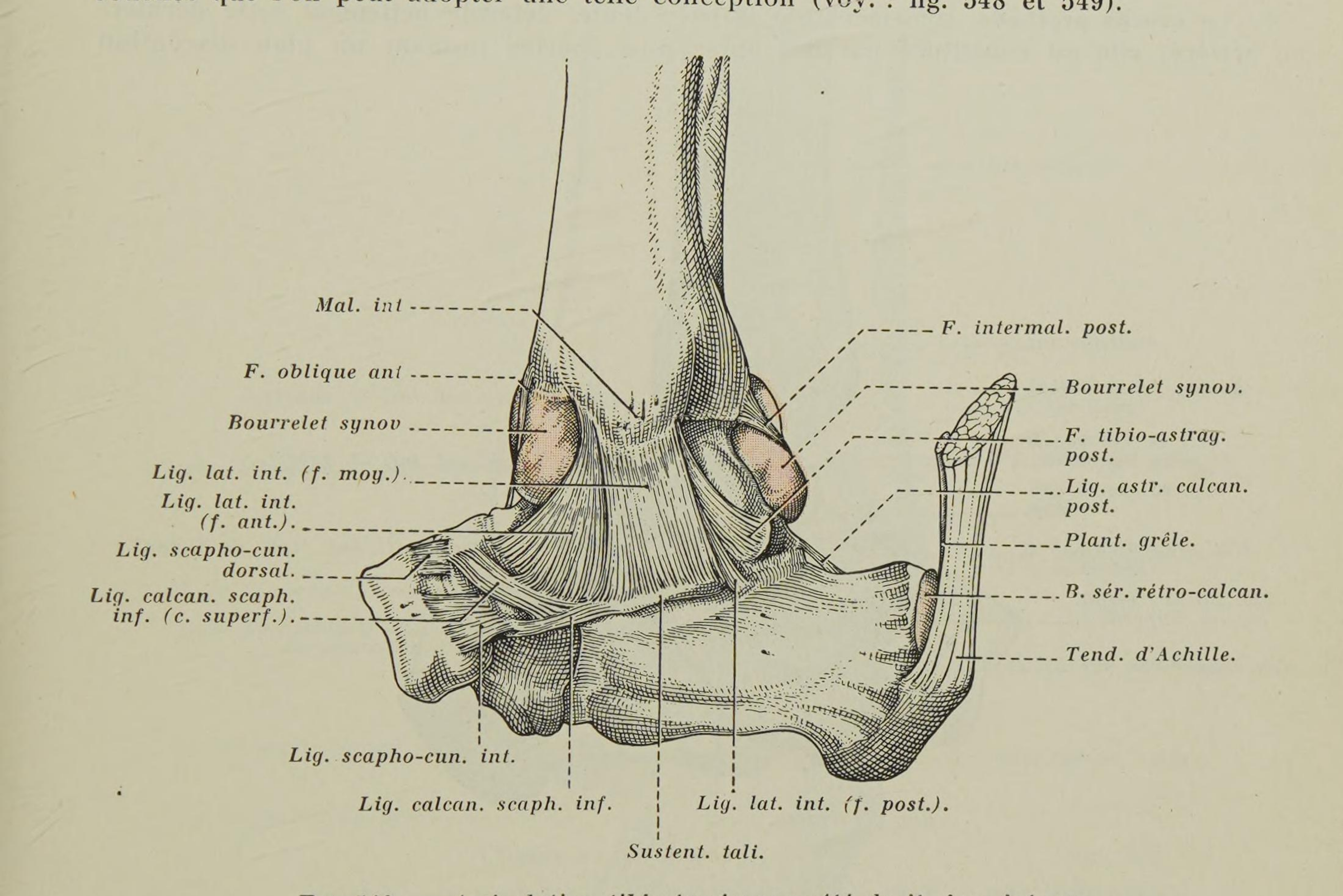

FIG. 548. — *Articulation tibio-tarsienne; côté droit, face interne.*

a) La **couche superficielle,** de forme triangulaire à base inférieure est désignée pour cette raison sous le nom de *ligament deltoïdien* (delta grec, Δ).

Ce ligament s'insère sur le bord antérieur de la malléole interne et sur sa face cutanée près de son sommet, et parfois aussi sur une petite dépression située à l'union du bord marginal antérieur du tibia et de la malléole interne (A. Beau); de là, les fibres s'étalent en un large éventail fibreux pour se fixer : α) par ses *fibres antérieures,* obliques en bas et en avant, sur la face supérieure et interne du scaphoïde, sur le versant interne du col de l'astragale et sur le ligament astragalo-scaphoïdien supérieur; parfois les fibres les plus rapprochées de la ligne axiale s'insèrent uniquement au niveau de l'astragale sans se porter sur le scaphoïde (A. Beau); — β) par ses *fibres moyennes,* les plus nombreuses, verticalement descendantes, sur la petite apophyse du calcanéum ou *sustentaculum tali* et sur le ligament calcanéo-scaphoïdien inférieur où elles représentent les fibres transversales (fibres d'emprunt) qui entrent dans la constitution de ce dernier; la plupart des fibres se terminent au niveau de la couche profonde du ligament calcanéo-scaphoïdien

inférieur, c'est-à-dire sur le fibro-cartilage glénoïdien; — γ) et par ses *fibres postérieures,* peu nombreuses, obliques en bas en arrière, sur la face interne du calcanéum au niveau de la partie la plus supérieure de la gouttière calcanéenne, un peu en arrière du *sustentaculum tali*; quelques fibres s'insèrent même sur la partie la plus postérieure du bord interne de la petite apophyse du calcanéum (voy. : fig. 548).

C'est à l'ensemble des fibres antérieures et moyennes, qui représentent la majeure partie du ligament deltoïdien, que Farabeuf donnait le nom de *ligament tibio-scapho-gléno-sustentaculaire.*

b) La **couche profonde,** sous-jacente à la précédente, déborde nettement cette dernière en arrière; elle est constituée par des fibres plus courtes formant un plan discontinu

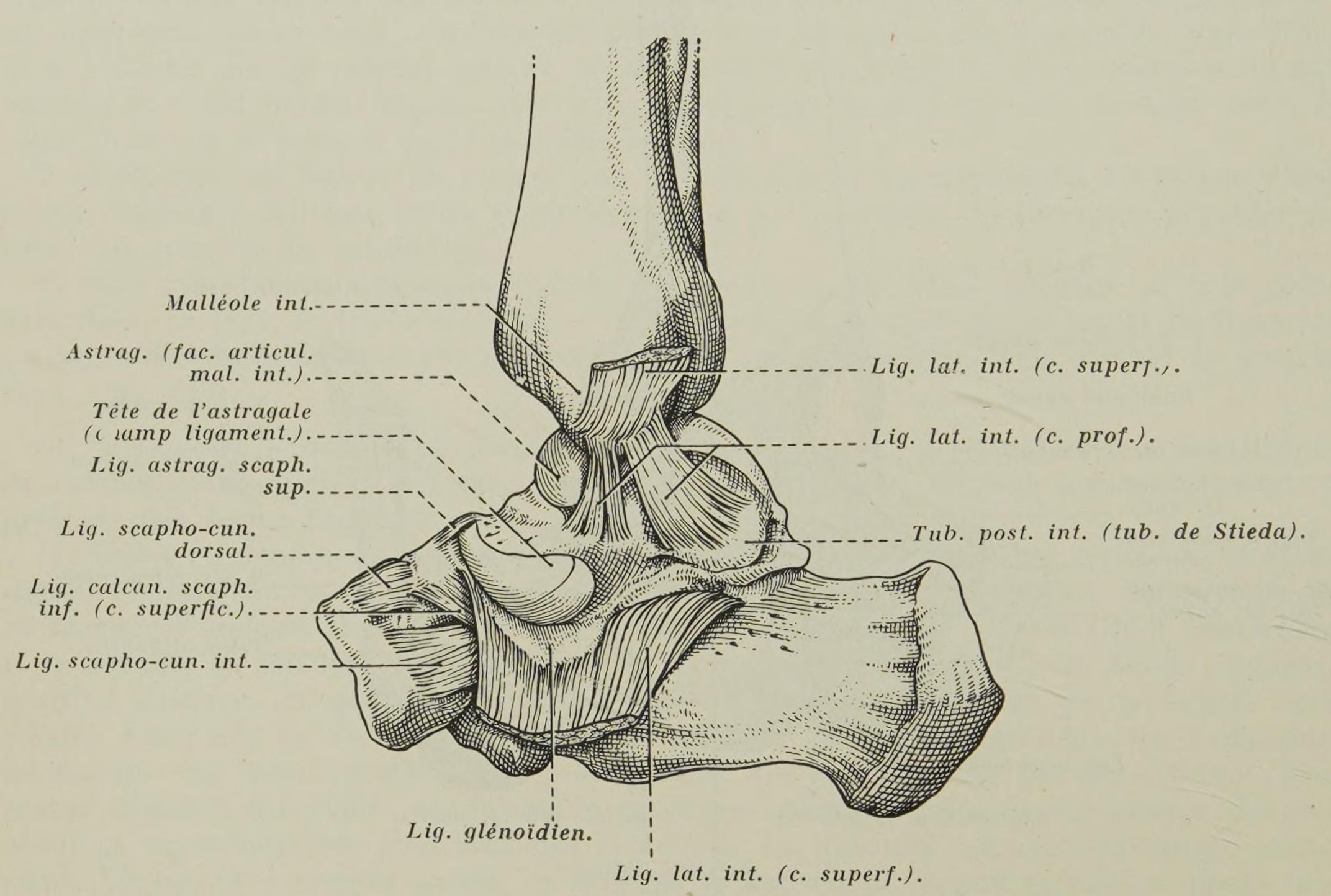

Fig. 549. — *Articulation tibio-tarsienne; côté droit, face interne. Couche profonde du ligament latéral interne* (la couche superficielle a été sectionnée et rabattue, et les surfaces articulaires écartées l'une de l'autre).

dans sa moitié antérieure, tandis qu'elles sont condensées dans sa moitié postérieure où elles constituent un épais et court ligament séparé du ligament deltoïdien par un interstice celluleux très étroit.

Elle s'insère sur le sommet et sur le versant postérieur de la malléole interne, en dedans et au-dessous des insertions du ligament deltoïdien; ses fibres sont pour la plupart dirigées obliquement en bas et en arrière.

Cette couche se termine : α) par ses *fibres antérieures,* courtes et peu nombreuses, sur la face interne de l'astragale dans une petite gouttière située au-dessous de la facette en virgule que présente la face interne de cet os; β) et par ses *fibres postérieures* à la face postérieure de l'astragale sur le tubercule postéro-interne ou *tubercule de Stieda,* et sur la crête qui borde en dedans la gouttière du fléchisseur propre du gros orteil (voy. : fig. 430, 549 et 550) (voy. : *Astragale*); c'est à ce dernier faisceau, court, épais, solide et résistant, que l'on donne quelquefois le nom de *faisceau tibio-astragalien postérieur,*

par analogie avec le faisceau péronéo-astragalien postérieur du ligament latéral externe (voy. : fig. 550); c'est à l'action puissante de ce faisceau qu'est dû l'arrachement de la malléole interne dans les entorses ou dans les fractures par torsion.

Les *faisceaux tibio-* et *péronéo-astragaliens postérieurs*, venus de chaque malléole et fixés sur la face postérieure de l'astragale, représentent le *plan fibreux postérieur de renforcement* de l'articulation tibio-tarsienne, interrompu par la gouttière du tendon du fléchisseur propre du gros orteil (voy. : fig. 550) ; le faisceau interne (tibio-astragalien) de

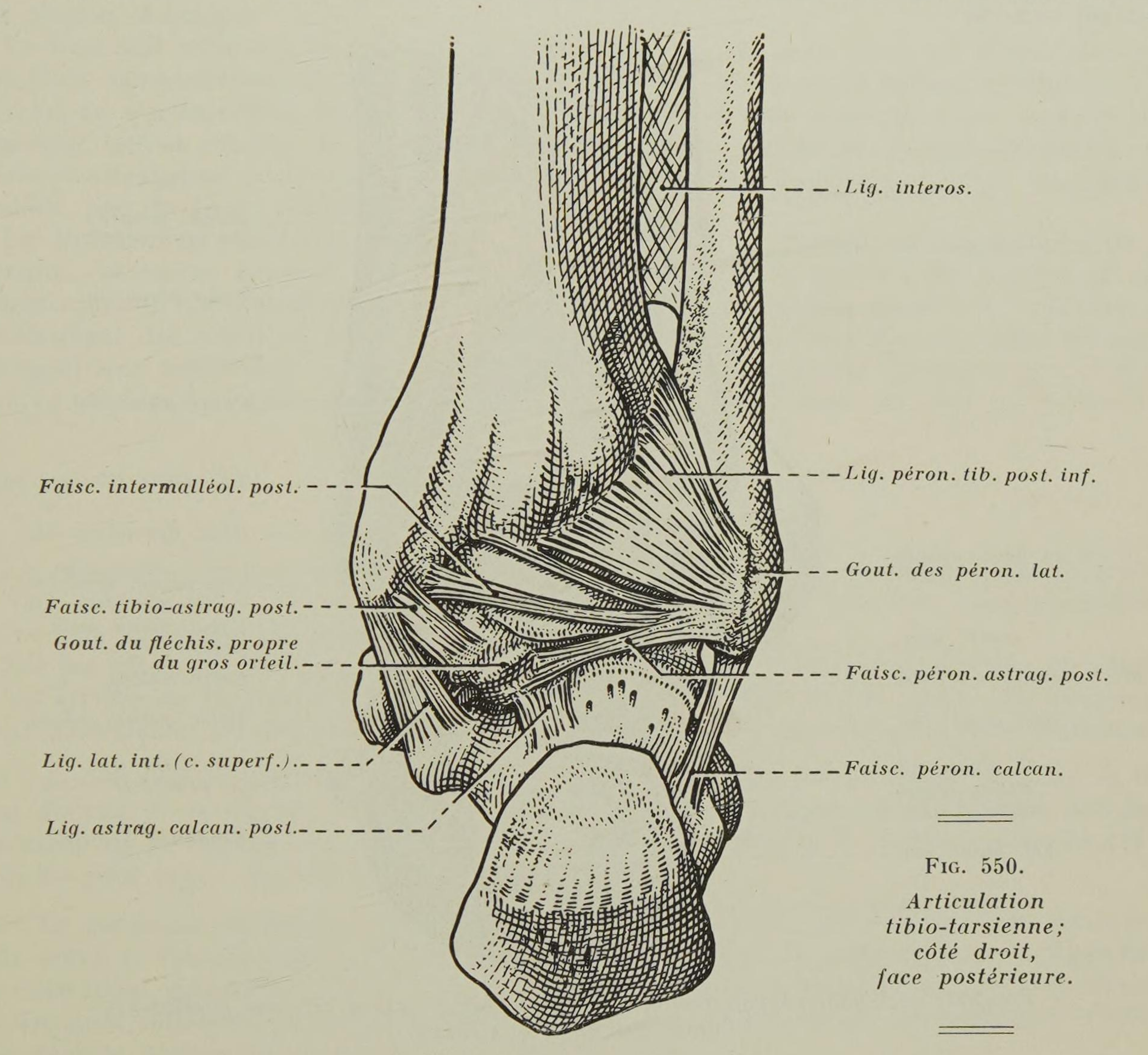

FIG. 550.
Articulation tibio-tarsienne; côté droit, face postérieure.

cet appareil, court, est situé sur un plan antérieur par rapport au faisceau externe (péronéo-astragalien) qui, lui, est plus allongé; mais si morphologiquement et topographiquement ces deux faisceaux s'opposent l'un à l'autre, ils possèdent toutefois une action mécanique semblable, ils brident l'articulation en arrière.

4° ***Ligament extrinsèque. Ligament péronéo-astragalo-calcanéen.*** — Ce ligament (1), décrit par Rouvière et Canela, appartient simultanément aux articulations tibio-tarsienne et astragalo-calcanéenne postérieure.

(1) Article à consulter : H. ROUVIÈRE et L. CANELA : Le ligament péronéo-astragalo-calcanéen. *Annales d'Anatomie pathologique et d'Anatomie normale médico-chirurgicale*, juil. 1932, p. 745.

Il est constitué par une lame fibreuse, épaisse et résistante, aplatie d'avant en arrière, de forme triangulaire à sommet péronier, indépendante de la capsule de l'articulation et des ligaments voisins.

Ce ligament s'attache à la malléole externe au niveau de la lèvre interne de la gouttière des péroniers latéraux; en haut, son insertion remonte jusqu'au niveau du ligament postérieur de l'articulation péronéo-tibiale inférieure avec lequel il se confond; en bas, son insertion s'arrête à quelque distance du sommet de la malléole externe, parfois même il peut atteindre ce sommet ainsi que l'insertion du faisceau péronéo-calcanéen du ligament latéral externe.

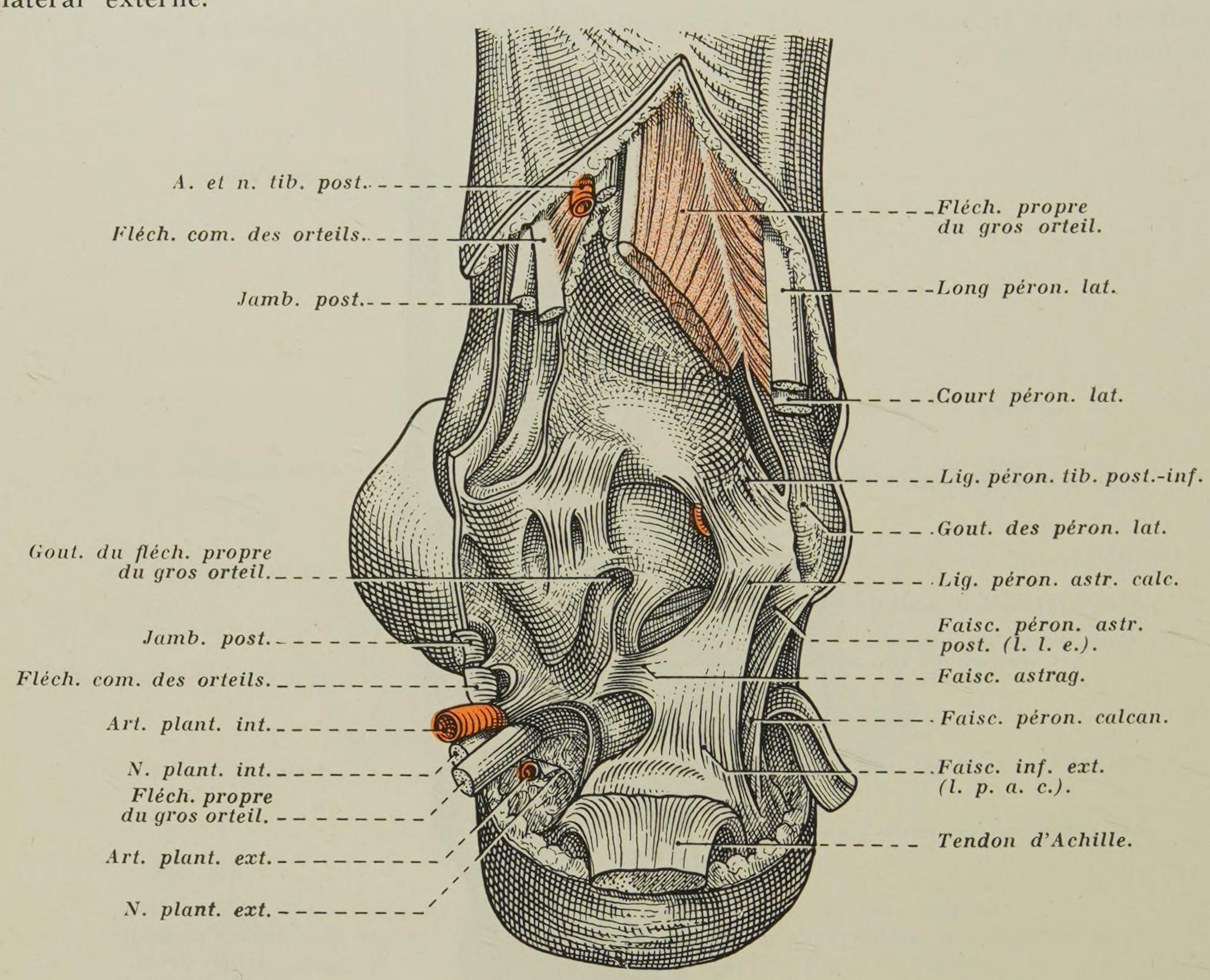

Fig. 551. — *Ligament péronéo-astragalo-calcanéen; côté droit, vue postérieure* (d'après Rouvière et Canela).

De cette insertion péronière, le ligament se porte obliquement en bas et en dedans en s'élargissant en éventail; dans la plupart des cas, il se divise en *deux faisceaux* :

a) L'un, *supéro-interne* ou *astragalien,* dont les fibres sont disposées horizontalement; il s'insère sur le tubercule postéro-externe de l'astragale (processus trigonal) en arrière des insertions du faisceau péronéo-astragalien postérieur ; quelques fibres se perdent sur la partie la plus supérieure de la gaine du fléchisseur propre du gros orteil.

b) L'autre, *inféro-externe* ou *calcanéen,* plus large, dont les fibres sont dirigées verticalement, s'insère transversalement ou quelquefois obliquement d'avant en arrière et de dedans en dehors sur toute la largeur de la face supérieure du calcanéum, les insertions débordant même sur la face externe de cet os (voy. : fig. 434 et 551).

Ce ligament, dont l'aspect est celui d'un Y renversé (λ) (voy. : fig. 551) n'est pas toujours divisé en deux faisceaux distincts péronéo-astragalien et péronéo-calcanéen; dans certains cas, on observe une seule insertion inférieure du ligament qui, sans interruption, s'étend du tubercule postéro-externe de l'astragale à la face supérieure du calcanéum; quelquefois aussi le faisceau calcanéen peut être subdivisé en deux faisceaux secondaires : l'un interne, l'autre externe, qui empiètent sur les faces latérales du calcanéum; dans l'intervalle de ces faisceaux apparaît une bandelette fibreuse arquée, à concavité inférieure; parfois enfin le faisceau calcanéen adhère en partie au bord externe du tendon d'Achille.

Ce ligament adhère à la gaine du fléchisseur propre du gros orteil au niveau de son insertion astragalienne, ainsi qu'à la face profonde de la gaine des péroniers latéraux au niveau de son insertion malléolaire. Il est situé sur un plan postérieur par rapport au ligament latéral externe de l'articulation tibio-tarsienne (faisceaux péronéo-calcanéen et péronéo-astragalien postérieur); entre ces deux plans ligamentaires se trouve un espace comblé par du tissu cellulo-graisseux (voy. : fig. 551).

Le ligament péronéo-astragalo-calcanéen représente la partie inférieure sus-calcanéenne, fortement épaissie, de l'aponévrose profonde de la jambe ; les causes de la transformation de l'aponévrose jambière profonde en ligament sont d'ordre mécanique et résultent des tractions qu'elle subit en arrière des articulations tibio-tarsienne et sous-astragalienne postérieure pendant la flexion du pied sur la jambe (Rouvière et Canela). Par sa tension ce ligament a tendance à limiter la flexion dorsale du pied sur la jambe.

SYNOVIALE

La synoviale s'attache sur les os au pourtour des revêtements cartilagineux; elle revêt la face interne de la capsule ainsi que deux petites surfaces osseuses intracapsulaires de la face antérieure du pilon tibial et du col de l'astragale.

Sur les côtés, la synoviale est bridée par la capsule et les ligaments latéraux; en avant et en arrière de l'articulation, où la capsule est très mince et très lâche, elle présente *deux diverticules* ou *culs-de-sac, antérieur* et *postérieur,* compris entre les deux malléoles.

1° Le **cul-de-sac antérieur** est compris entre le bord marginal antérieur du tibia et la face dorsale de la tête de l'astragale; il est le plus souvent bilobé par le faisceau oblique antérieur de la capsule; ce cul-de-sac s'exagère dans la flexion et s'atténue dans l'extension du pied (voy. : fig. 547 et 548).

2° Le **cul-de-sac postérieur**, moins développé et moins étendu que le précédent, est compris entre le faisceau péronéo- et tibio-astragalien postérieur d'une part et le ligament péronéo-tibial postérieur d'autre part; il est très irrégulièrement bosselé par les fibres du ligament intermalléolaire postérieur; ce cul-de-sac s'exagère dans l'extension et s'atténue dans la flexion du pied (voy. : fig. 552).

Les deux culs-de-sac synoviaux antérieur et postérieur peuvent parfois communiquer avec des gaines synoviales tendineuses voisines.

La synoviale présente également un *cul-de-sac supérieur,* prolongement ascendant qui s'insinue entre le tibia et le péroné pour constituer la *synoviale péronéo-tibiale inférieure*; ce cul-de-sac est fréquemment divisé en deux diverticules par une frange adipeuse intermédiaire.

Accessoirement, la synoviale présente un *cul-de-sac inféro-externe* qui s'engage entre les faisceaux moyen et postérieur du ligament latéral externe.

Frange synoviale. — L'articulation tibio-tarsienne présente une *frange synoviale* constante qui se détache du bord supérieur de la facette articulaire malléolaire externe; cette frange, située en regard du biseau astragalien, est logée dans la partie postérieure du

cul-de-sac supérieur; dans les mouvements de flexion du pied elle s'insinue dans l'interligne péronéo-tibial, alors qu'elle en est chassée en arrière dans les mouvements d'extension (voy. : fig. 546).

Rapports de la synoviale avec les cartilages de conjugaison. — Les cartilages de conjuguaison inférieurs du péroné et du tibia offrent, en raison de leur différence de niveau, des rapports différents avec la synoviale.

Le cartilage de conjugaison inférieur du péroné, situé approximativement au niveau de l'interligne tibio-astragalien, entre en rapport direct avec la synoviale, tandis que le cartilage de conjugaison inférieur du tibia, situé à un niveau plus élevé, ne présente des rapports qu'avec la partie culminante du cul-de-sac supérieur qui l'affleure en dehors : aussi les décollements épiphysaires de l'extrémité inférieure du tibia sont-ils pratiquement extra-articulaires.

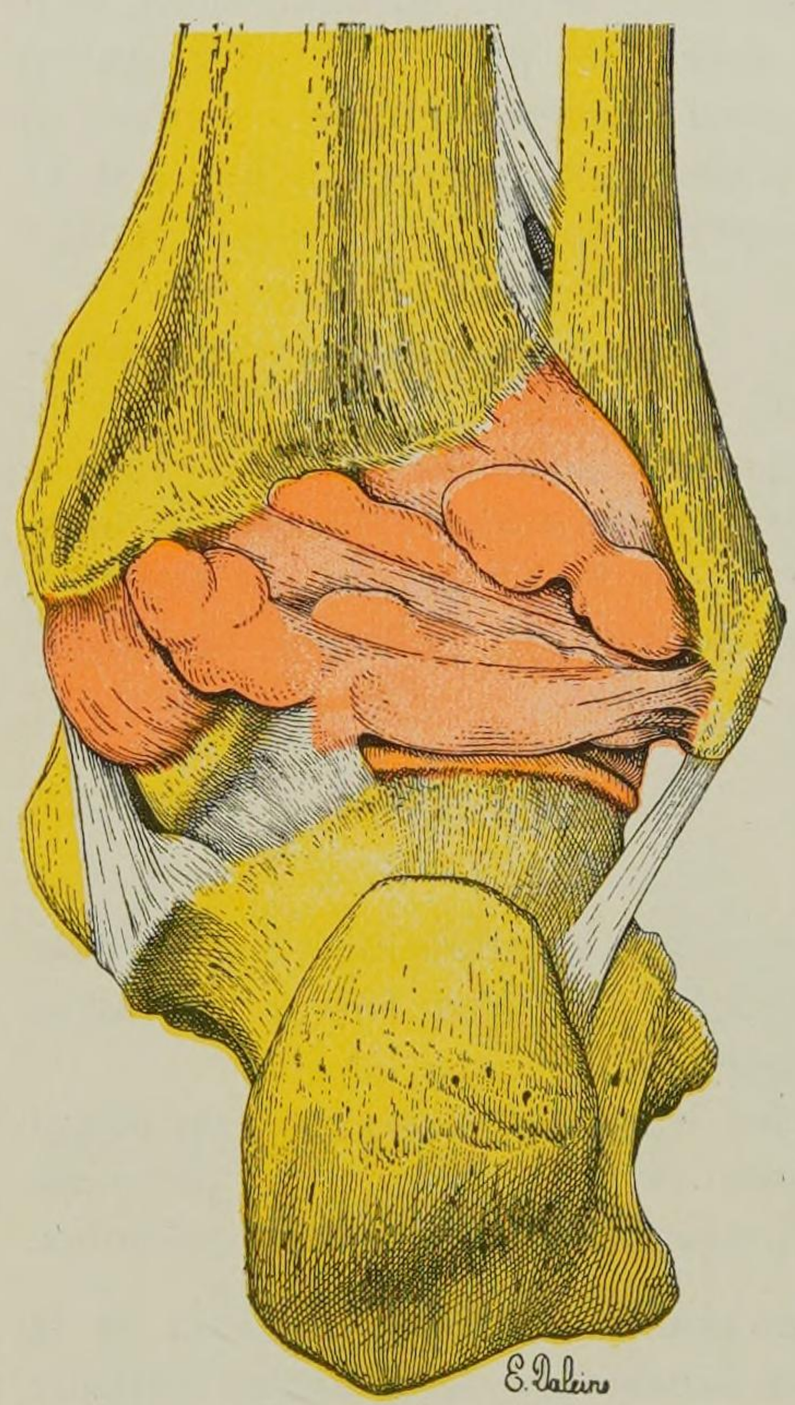

Fig. 552.
Synoviale de l'articulation tibio-tarsienne, vue postérieure (d'après Poirier).

RAPPORTS

L'articulation tibio-tarsienne, correspondant à l'articulation radio-carpienne du membre supérieur, entre en rapport, comme cette dernière, avec de nombreux tendons qui vont de la jambe au pied et aux orteils où ils se fixent (voy. : fig. 553).

En avant, l'articulation est croisée verticalement de dedans en dehors par les tendons du jambier antérieur, de l'extenseur propre du gros orteil, de l'extenseur commun des orteils et du péronier antérieur; ces tendons sont entourés de gaines synoviales et sont compris dans les coulisses fibreuses formées par les frondes du ligament annulaire antérieur du tarse (voy. : *Ligament annulaire antérieur du tarse,* et fig. 638 et 655).

Entre l'extenseur propre du gros orteil et l'extenseur commun glissent sur la face antérieure de l'articulation les vaisseaux et nerfs tibiaux antérieurs, l'artère se continuant par la pédieuse un peu en avant et au-dessous de l'interligne tibio-tarsien; le paquet vasculo-nerveux est disposé de la façon suivante : le nerf est en dedans, l'artère flanquée de ses deux veines est en dehors.

Sur toute la largeur de la face antérieure de l'articulation s'étend transversalement, à la face antérieure du cou-de-pied, une nappe cellulo-graisseuse *(couche graisseuse préarticulaire)*; celle-ci, beaucoup plus épaisse en dedans qu'en dehors, est comprise entre les tendons précités et l'aponévrose antérieure du cou-de-pied d'une part, la capsule articulaire tibio-tarsienne et le col de l'astragale d'autre part. De forme prismatique triangulaire, cette couche graisseuse comble l'angle dièdre que forme le plan ostéo-articulaire de la face antérieure de l'articulation tibio-tarsienne avec les tendons et l'aponévrose. Située dans une véritable zone de glissement, elle favorise les mouvements de flexion et d'extension du pied par rapport à la jambe, ainsi que les déplacements des tendons antérieurs du cou-de-pied au cours de ces mouvements (voy. : fig. 553).

Superficiellement, dans le tissu cellulaire sous-cutané, cheminent la veine saphène interne, qui est antémalléolaire interne, accompagnée du nerf saphène interne, et les ramifications du nerf musculo-cutané.

En arrière, l'articulation est croisée légèrement en oblique et successivement de dedans en dehors par les tendons du jambier postérieur qui descend en arrière de la malléole interne, du fléchisseur commun des orteils et du fléchisseur propre du gros orteil; ces tendons sont entourés de gaines synoviales; derrière le fléchisseur commun descendent les vaisseaux et nerfs tibiaux postérieurs, le nerf en dehors, l'artère flanquée de ses deux veines satellites en dedans; les tendons, les vaisseaux et le nerf sont appliqués contre la face postérieure de l'articulation par l'aponévrose jambière profonde; plus en arrière se trouvent le tendon d'Achille et le tendon du plantaire grêle.

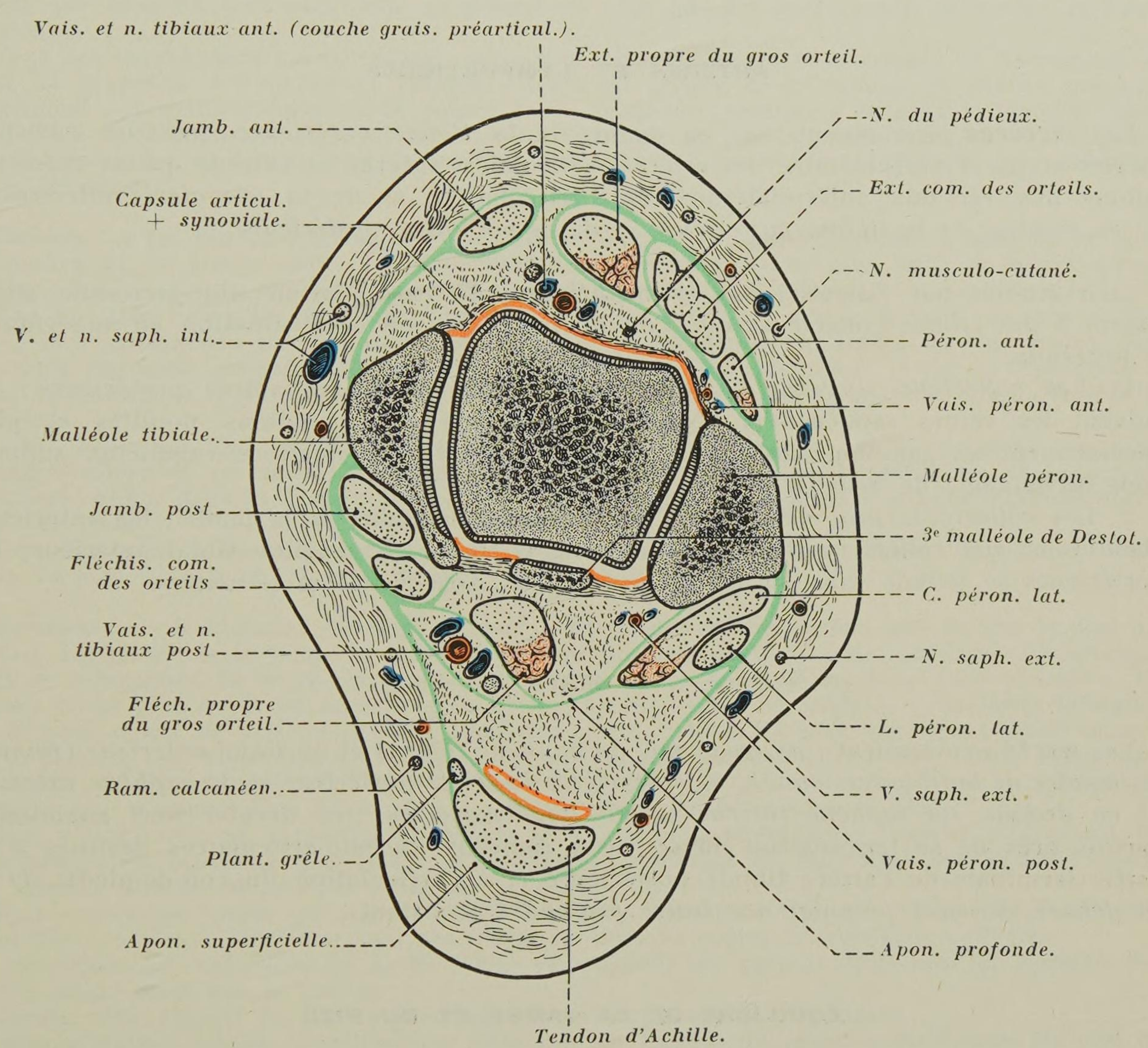

Fig. 553. — *Coupe transversale du cou-de-pied passant par les deux malléoles et la partie supérieure de l'astragale; côté droit, segment inférieur de la coupe* (demi-schématique). — *En rouge*, la synoviale et la bourse séreuse rétro-calcanéenne.

La veine et le nerf saphène externe sont superficiels et rétromalléolaires externes (voy. : fig. 553).

Latéralement, l'articulation est relativement superficielle par l'intermédiaire de ses deux malléoles; toutefois elle est mieux protégée en dehors qu'en dedans par le fait que la malléole externe est plus étendue que la malléole interne, et que d'autre part cette dernière descend plus bas, à 2 centimètres environ au-dessous de la malléole interne.

a) En dedans, l'articulation est croisée au niveau du ligament deltoïdien par le tendon

du jambier postérieur entouré de sa gaine synoviale qui glisse sur ce ligament; les tendons fléchisseurs communs des orteils et propre du gros orteil, situés dans la gouttière calcanéenne, sont séparés de la face interne de l'articulation par le *sustentaculum tali* (voy. : fig. 558).

b) En dehors, les tendons des péroniers latéraux occupent la gouttière rétromalléolaire externe, puis croisent le faisceau péronéo-calcanéen après s'être eux-mêmes entrecroisés en X, le court péronier devenant sus-jacent au long péronier latéral (voy. : *Muscles péroniers latéraux*).

ARTÈRES ET LYMPHATIQUES

Les ***artères*** proviennent : *a)* en avant, de la *tibiale antérieure,* par des rameaux directs et par l'intermédiaire des artères malléolaires interne et externe qui se résolvent autour des versants antéro-latéraux de l'articulation, et de la *péronière antérieure* ; *b)* en arrière, de la *tibiale postérieure* et de la *péronière postérieure.*

Bien étudiés par Zalewski, les ***lymphatiques*** de l'articulation tibio-tarsienne aboutissent à des troncs collecteurs que l'on distingue suivant leur situation en superficiels et profonds.

1° Les *collecteurs superficiels* sont, les uns antérieurs; les autres postérieurs : ils suivent les veines saphènes et aboutissent, les uns aux ganglions poplités et plus spécialement au ganglion saphène externe, les autres aux ganglions inguinaux superficiels du triangle de Scarpa.

2° Les *collecteurs profonds* suivent les vaisseaux sanguins de la jambe; les antérieurs aboutissent aux collecteurs tibiaux antérieurs, et de là au ganglion tibial antérieur; les postérieurs se jettent dans les collecteurs tibiaux postérieurs et péroniers.

NERFS

Les ***nerfs*** proviennent : *a) en avant,* du *saphène interne* et du *tibial antérieur (rameau articulaire de la tibio-tarsienne)*; *b) en arrière,* du *tibial postérieur* et du *saphène externe*; *c) en dedans,* du *saphène interne* et du *tibial postérieur* (ce dernier nerf abandonne parfois près de sa terminaison un ou deux rameaux vasculo-articulaires destinés à la partie terminale de l'artère tibiale postérieure et à l'articulation du cou-de-pied); *d)* et *en dehors,* du *nerf péronier accessoire profond* (inconstant).

ÉQUILIBRE DE LA JAMBE ET DU PIED

L'articulation tibio-tarsienne présente un double rôle fonctionnel : d'une part, elle contribue à l'équilibre de la jambe sur le pied, fonction capitale dans la statique *(rôle statique),* et d'autre part, c'est à son niveau que s'exécutent dans la marche les mouvements de flexion et d'extension du pied par rapport à la jambe, ou *vice versa (rôle cinétique).*

Au niveau de l'articulation tibio-tarsienne, l'*astragale* est l'équivalent du *système scapho-lunaire* au niveau de l'articulation du poignet; car dans la statique du corps (position debout) c'est par son intermédiaire que se répartit le système de transmission des forces de pression de la jambe sur les arcs de sustentation interne et externe du pied.

Il apparaît donc en superstructure au niveau du tarse postérieur où, par rapport au sinus du tarse, il représente un pont dont le pilier postérieur repose sur le thalamus, tandis que le pilier antérieur repose sur les grande et petite apophyses du calcanéum. Ainsi par ses deux systèmes trochléens de travées osseuses : l'un antérieur, l'autre postérieur, l'astragale joue le rôle principal dans la répartition des pressions transmises au pied par le pilon tibial.

La mortaise tibio-péronière complète l'*équilibre transversal* du pied; les deux malléoles (interne et externe) maintiennent l'astragale en place; elles s'opposent aux déplacements latéraux du pied,

tandis que la troisième malléole (malléole postérieure) s'oppose aux déplacements du pied en arrière.

En résumé, dans l'articulation tibio-tarsienne : *a)* le *pilon tibial* et *l'astragale* représentent le *système de sustentation*; *b)* tandis que la *pince malléolaire* de la mortaise tibio-péronière représente le *système de direction.*

MÉCANISME ET MOUVEMENTS DE L'ARTICULATION

L'articulation tibio-tarsienne est une trochléenne et comme telle elle ne possède des mouvements que dans un seul plan; elle ne permet en effet que des mouvements de flexion et d'extension.

L'axe des mouvements est horizontal, mais non pas exactement transversal ; il correspond à l'axe de la poulie astragalienne; oblique d'avant en arrière et de dedans en dehors, cet axe correspond approximativement à la pointe de la malléole péronière ; de plus les mouvements de flexion et d'extension du pied ne se font pas dans un plan sagittal, mais suivant un plan vertical divergent en dehors et correspondant à l'angle d'écartement du pied de la ligne médiane (25 à 30 degrés).

Flexion. — La flexion *(flexion dorsale)* est le mouvement qui rapproche le pied de la face antérieure de la jambe; dans ce mouvement le tenon astragalien, plus large en avant qu'en arrière, s'encastre à la manière d'un coin dans la mortaise tibio-péronière et tend à écarter le péroné du tibia : c'est la *divulsion physiologique tibio-tarsienne*; cet écartement est très faible (de 1 à 2 millimètres en moyenne); il est du reste énergiquement limité par la tension des puissants ligaments péronéo-tibiaux inférieurs, par le ligament interosseux et par le triceps sural. Dans la flexion du pied, l'astragale solidement fixée ne permet pas de mouvements de latéralité au pied.

Dans la flexion, les faisceaux postérieurs des ligaments latéraux et le ligament péronéo-astragalo-calcanéen se tendent et limitent le mouvement; par contre les faisceaux antérieurs se relâchent; enfin, dans la flexion forcée, le col de l'astragale vient heurter le bord marginal antérieur du tibia.

L'amplitude de la flexion est de 15 à 20 degrés en moyenne (en partant de la position normale du pied à angle droit sur la jambe).

Extension. — L'extension *(flexion plantaire)* est le mouvement inverse qui éloigne le pied de la face antérieure de la jambe et le place dans le prolongement de cette dernière (équinisme); dans ce mouvement, le tenon astragalien bascule en avant dans la mortaise tibio-péronière, et comme il est plus étroit en arrière qu'en avant, il existe entre les surfaces articulaires latérales un minime espace de flottement qui permet dans cette attitude du pied une légère laxité articulaire, partant des mouvements de latéralité (abduction et adduction) de très faible amplitude (5 degrés en moyenne) *(ballottement astragalien physiologique)*, en conséquence la solidité de l'articulation diminue dans l'extension, tandis qu'elle se renforce dans la flexion.

Dans l'extension, les faisceaux antérieurs des ligaments latéraux se tendent et limitent le mouvement, les faisceaux postérieurs se relâchent; l'extension est également limitée par l'action des muscles jambier et péronier antérieurs.

Dans l'extension forcée (pointe chez les danseuses), le tubercule postéro-externe de l'astragale vient buter contre le bord marginal postérieur du tibia ou contre la troisième malléole.

L'amplitude de l'extension est de 80 degrés en moyenne (en partant de la position normale du pied à angle droit sur la jambe).

L'angle utile normal de flexion-extension est au maximum de 100 degrés.

Dans la station debout, l'équilibre est maintenu par l'action des muscles fléchisseurs du pied et plus spécialement du triceps sural (Poirier).

MUSCLES MOTEURS

Tous les muscles moteurs de l'articulation tibio-tarsienne n'ont qu'une action indirecte sur elle, car aucun ne s'insère sur l'astragale; c'est donc par l'intermédiaire de bras de leviers articulés qu'ils agissent sur l'articulation.

1° Les *muscles fléchisseurs* sont le jambier antérieur, le péronier antérieur et accessoirement les extenseurs des orteils.

2° Les *muscles extenseurs* sont le triceps sural, le plantaire grêle, le jambier postérieur et accessoirement les fléchisseurs des orteils et les péroniers latéraux.

Il est à noter que les extenseurs des orteils sont fléchisseurs du pied *(flexion dorsale)* et que les fléchisseurs des orteils sont extenseurs du pied *(flexion plantaire)*.

ARTICULATIONS DU PIED

Les articulations du pied comprennent *sept groupes* qui sont :

1° Les articulations des os du tarse postérieur (astragale et calcanéum) entre eux ou *articulations astragalo-calcanéennes.* 2° L'articulation des os de la première rangée du tarse avec ceux de la deuxième rangée ou *articulation médio-tarsienne.* 3° Les articulations des os du tarse antérieur entre eux. 4° L'articulation du tarse avec le métatarse ou *articulation tarso-métatarsienne.* 5° Les articulations des métatarsiens entre eux ou *articulations intermétatarsiennes.* 6° Les articulations des métatarsiens avec les phalanges ou *articulations métatarso-phalangiennes.* 7° Enfin les articulations des phalanges entre elles ou *articulations interphalangiennes.*

ARTICULATIONS ASTRAGALO-CALCANÉENNES

L'astragale et le calcanéum entrent en contact et s'articulent par l'intermédiaire de *deux articulations* distinctes, l'une *postérieure,* l'autre *antérieure,* séparées entre elles par le *sinus du tarse* dans lequel est situé un puissant *ligament interosseux.*

L'articulation postérieure est nettement individualisée et indépendante, tandis que l'articulation antérieure communique largement avec l'articulation de Chopart dont elle représente une dépendance.

Les deux articulations astragalo-calcanéennes ou *sous-astragaliennes* rentrent dans le groupe des *trochoïdes.*

SURFACES ARTICULAIRES

Les surfaces articulaires sont au nombre de deux sur chaque os, c'est-à-dire une pour chaque articulation astragalo-calcanéenne; elles sont séparées par une gouttière rugueuse, oblique de dedans en dehors et d'arrière en avant, qui aboutit au creux astragalo-calcanéen et qui est la rainure astragalienne ou *sulcus tali* sur l'astragale, et la rainure calcanéenne ou *sulcus calcanei* sur le calcanéum (voy. : *Astragale* et *Calcanéum*).

*1° **Surfaces astragaliennes.*** — Les surfaces astragaliennes occupent la face inférieure de l'astragale; elles sont, l'une postérieure, l'autre antérieure.

a) La **surface astragalienne postérieure,** ou mieux **postéro-externe,** appartient à l'articulation astragalo-calcanéenne postérieure; elle présente un aspect ovalaire à grand axe dirigé en avant et en dehors; de forme excavée (concave dans le sens antéro-postérieur, ou plus exactement de dedans en dehors et d'arrière en avant), elle revêt l'aspect d'un segment cylindrique creux; elle regarde en bas et légèrement en arrière.

Cette surface se prolonge plus ou moins en arrière par l'intermédiaire de la face inférieure du processus trigonal de l'astragale *(processus posterior)* et la situation et la dis-

position de ce dernier par rapport à la facette thalamique du calcanéum s'opposent normalement à la descente de l'astragale dans le sinus du tarse (Destot) (voy. : *Astragale*).

b) La **surface astragalienne antérieure**, ou mieux **antéro-interne**, appartient à l'articulation astragalo-calcanéenne antérieure; elle a la forme d'une semelle allongée dont le grand axe est, comme celui de la précédente, oblique en avant et en dehors; il lui est sensiblement parallèle; légèrement convexe, elle se continue en avant avec la facette articulaire scaphoïdienne de la tête de l'astragale dont elle est séparée par un bord mousse circulaire, convexe en avant et en bas (voy. : fig. 423, 554 et 555).

2° ***Surfaces calcanéennes.*** — Les surfaces calcanéennes sont situées à la face supérieure du calcanéum dont elles occupent les deux tiers antérieurs; elles ont une configuration inverse des surfaces astragaliennes auxquelles elles correspondent et sont, l'une postérieure, l'autre antérieure.

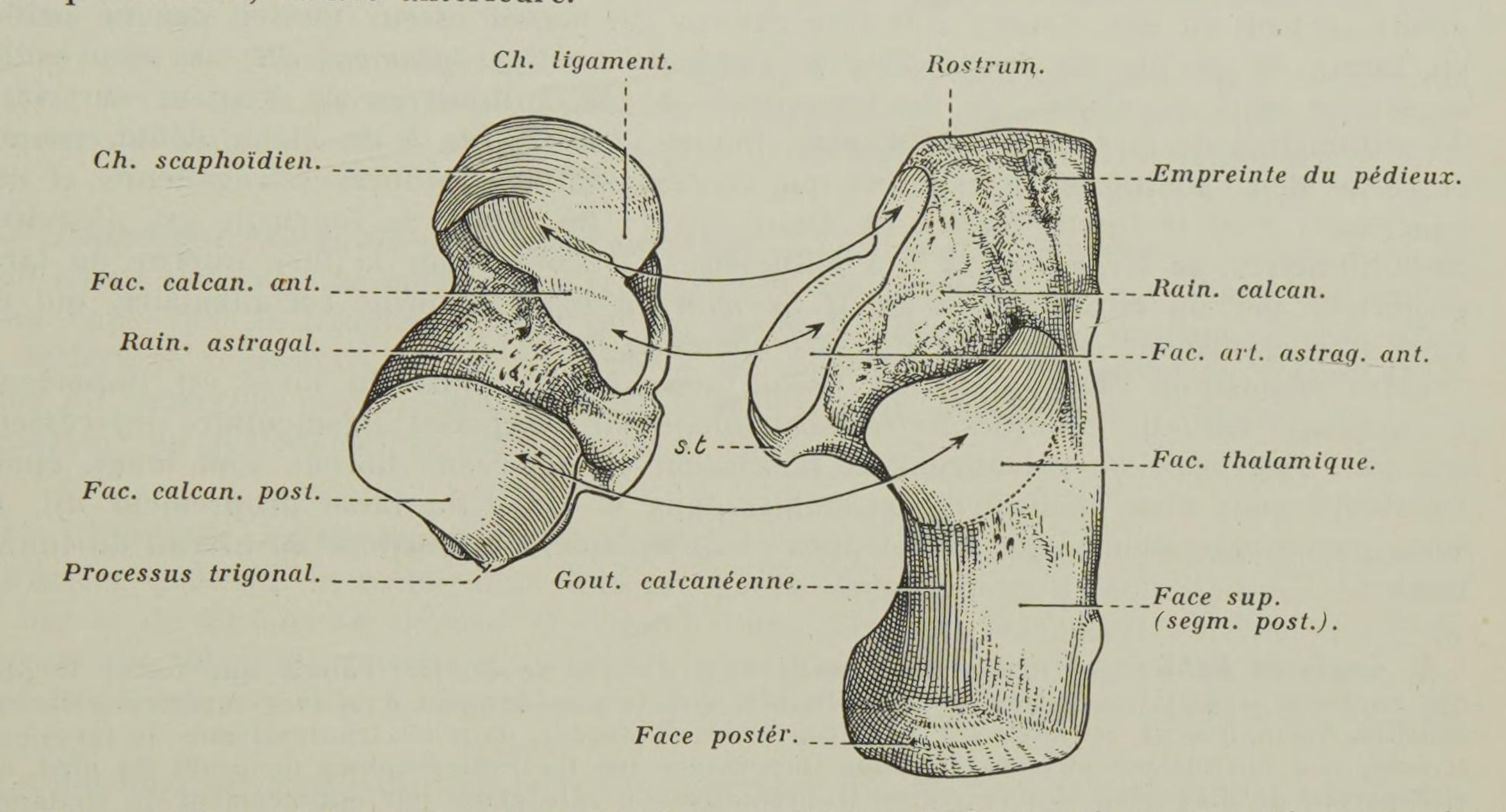

FIG. 554. — *Vue supérieure du calcanéum et vue inférieure de l'astragale montrant les rapports respectifs de leurs surfaces articulaires* (indiquées par les trois flèches) ; *côté droit* — s. t. *sustentaculum tali.*

a) La **surface calcanéenne postérieure** ou **postéro-externe** correspond au *sustentaculum* domine *(facette thalamique)*; elle est convexe et revêt l'aspect d'un segment de cylindre plein; elle regarde en haut et en avant et son grand axe est obliquement dirigé en avant et en dehors.

b) La **surface calcanéenne antérieure** ou **antéro-interne** correspond au *sustentaculum tali,* dont elle représente la face supérieure, et au versant interne de la grande apophyse; comme sa correspondante astragalienne, elle présente la forme d'une semelle allongée dont le grand axe est oblique en avant et en dehors; plus large en arrière qu'en avant, elle est le plus souvent légèrement rétrécie, à l'union de son tiers antérieur et de ses deux tiers postérieurs, par un étranglement, parfois même elle est subdivisée en deux facettes, l'une postérieure, large, qui repose sur le *sustentaculum tali,* l'autre antérieure, plus étroite, qui repose sur la grande apophyse; ces deux facettes sont alors séparées par un sillon rugueux dans lequel s'insère un faisceau du ligament calcanéo-scaphoïdien inférieur; cette facette est légèrement concave et un peu éversée en dedans (voy. : fig. 433, 554 et 555).

A l'état frais, ces surfaces articulaires sont revêtues d'une couche de cartilage hyalin plus épaisse sur les facettes articulaires postérieures (2 millimètres) que sur les antérieures (1 mm. 1/2).

3° ***Sinus du tarse.*** — On réserve le nom de *sinus du tarse* à l'espace interosseux compris entre le calcanéum et l'astragale; son plancher est représenté par le *sulcus calcanei*; sa voûte est constituée par le *sulcus tali* (voy. : *Astragale* et *Calcanéum*).

Il est limité : en avant, par la face postérieure de l'articulation astragalo-calcanéenne antérieure, et en arrière par la face antérieure de l'articulation astragalo-calcanéenne postérieure (voy. : fig. 420).

Disposé en forme d'entonnoir ouvert en avant, en haut et en dehors, ce sinus a son grand axe oblique d'arrière en avant et de dedans en dehors.

On distingue au sinus du tarse *deux parties* : *a)* l'une *externe,* large, en forme de cône aplati de haut en bas, s'ouvre à la face externe du massif osseux tarsien par un orifice en forme de gueule de four : c'est le *sinus du tarse proprement dit*; ses dimensions moyennes sont au niveau de son ouverture de 12 millimètres de hauteur sur 18 à 20 millimètres de largeur; — *b)* l'autre, *interne,* est réduite à un étroit défilé compris entre les deux gouttières superposées que représentent les rainures astragalienne et calcanéenne : c'est le *tunnel tarsien* (A. Beau) (voy. : fig. 431); sa longueur est d'environ 20 millimètres, sa largeur de 3 à 5 millimètres; il s'ouvre sur la face interne du tarse postérieur par un étroit orifice aplati de haut en bas, de forme rectangulaire, qui est situé immédiatement en arrière du *sustentaculum tali.*

Cette disposition anatomique des parois osseuses du sinus du tarse est importante à connaître, car elle conditionne la morphologie de l'appareil ligamentaire interosseux qui unit l'astragale au calcanéum, et tandis que les faisceaux fibreux sont longs, épais, résistants, mais aussi facilement accessibles dans le sinus du tarse proprement dit, ils sont, par contre, courts, peu développés et difficilement accessibles au niveau du tunnel tarsien.

4° ***Angle de Böhler.*** — On désigne, sous le nom *d'angle de Böhler,* l'angle que forme le plan des surfaces articulaires astragalo-calcanéennes avec le plan tangent à la face supérieure du calcanéum. Normalement, cet angle est d'environ *quarante degrés*; dans les traumatismes du tarse postérieur, son appréciation offre une grande importance sur les radiographies de profil du pied, car elle permet le diagnostic des fractures trabéculaires du calcanéum par enfoncement du thalamus lorsque le trait de fracture est peu ou n'est pas apparent sur le cliché.

MOYENS D'UNION

Les articulations astragalo-calcanéennes ont leurs surfaces articulaires maintenues en coaptation par une *capsule articulaire* propre à chacune d'elles, et par des *ligaments de renforcement*; ceux-ci au nombre de *quatre* sont : un ligament astragalo-calcanéen externe; un ligament astragalo-calcanéen interne; un ligament astragalo-calcanéen postérieur; et un puissant ligament astragalo-calcanéen interosseux ; tous ces ligaments qui renforcent les capsules des deux articulations astragalo-calcanéennes sont des formations fibreuses courtes, solides et résistantes, qui solidarisent les deux os.

A ces ligaments, il faut rattacher comme moyen d'union à distance, le *ligament péronéo-astragalo-calcanéen* (Rouvière et Canela) qui est commun aux articulations astragalo-calcanéennes et tibio-tarsienne (pour la description de ce ligament, voyez : *Articulation tibio-tarsienne*) (voy. : fig. 551).

1° ***Capsule.*** — Sur l'**articulation astragalo-calcanéenne postérieure,** la capsule est très mince et s'insère sur l'os au niveau du rebord cartilagineux d'encroûtement, sauf en arrière où elle déborde de un centimètre environ sur le calcanéum.

Sur l'**articulation astragalo-calcanéenne antérieure,** la capsule, également très mince, est commune à cette articulation et à l'articulation astragalo-scaphoïdienne : aussi fait-elle défaut en avant; elle s'insère sur le calcanéum au contact du rebord cartilagineux et sur l'astragale, à un demi-centimètre en arrière de ce rebord dans le fond de la rainure astragalienne (voy. : fig. 555).

2° ***Ligament astragalo - calcanéen externe.*** — Le ligament astragalo - calcanéen externe, de forme aplatie, est très court et mince; oblique en bas et en arrière, il est parallèle au faiscau péronéo-calcanéen du ligament latéral externe de l'articulation tibio-tarsienne; mais il est situé sur un plan antérieur et interne par rapport à ce dernier, de telle sorte que sa portion antérieure est masquée par ce faisceau (voy. : fig. 547 et 563); enfin, fréquemment, il existe une sorte de balancement dans l'importance que prennent ces deux ligaments; lorsque l'un est peu développé, l'autre l'est beaucoup plus et *vice versa.*

Il s'étend du versant antérieur de l'apophyse externe de l'astragale, où il se fixe un peu en avant de la partie la plus inférieure de la facette articulaire péronière, à la face externe du thalamus où il s'attache un peu au-dessous du rebord cartilagineux.

3° ***Ligament astragalo-calcanéen interne.*** — Le ligament astragalo-calcanéen interne (non admis par certains auteurs) est très court et très mince; oblique en bas et en avant, il est caché par le ligament latéral interne de l'articulation tibio-tarsienne; il est situé en arrière et au-dessous de l'orifice interne du sinus du tarse; il s'étend du versant inférieur du tubercule postéro-interne et de la face interne adjacente de l'astragale au bord postérieur du *sustentaculum tali* (voy. : fig. 560).

4° ***Ligament astragalo-calcanéen postérieur.*** — Le ligament astragalo-calcanéen postérieur présente la forme d'un faisceau court, aplati, quadrilatère, oblique de haut en bas et de dedans en dehors. Il s'insère d'une part sur le versant externe et sur le sommet du tubercule postéro-externe de l'astragale, et d'autre part à la jonction des faces supérieure et externe du calcanéum, à 6 ou 7 millimètres du revêtement cartilagineux.

Ce ligament est sous-jacent au faisceau postérieur du ligament latéral externe de l'articulation tibio-tarsienne, et les fibres de ces deux ligaments s'entremêlent au niveau de leurs insertions astragaliennes (voy. : fig. 550 et 563).

Lorsque l'os trigone existe, ce ligament se fixe sur cet os ou il s'insère à sa face postéro-supérieure et sur son sommet, devenant ainsi un *ligament calcanéo-trigonal* (voy. : *Os trigone*).

Il n'est pas rare que ce ligament soit scindé en *deux faisceaux* : l'un *externe,* l'autre *interne,* qui se détachent de chaque tubercule postérieur de l'astragale de chaque côté de la gouttière du tendon du fléchisseur propre du gros orteil :

a) Le *faisceau externe* s'insère d'une part sur le tubercule postéro-externe de l'astragale ou sur l'os trigone, et d'autre part sur la face supérieure du calcanéum à quelques millimètres en arrière de la facette thalamique.

b) Le *faisceau interne,* généralement plus grêle et aussi moins large que le précédent, se fixe sur le versant postérieur du tubercule de Stieda et dans la partie adjacente de la gouttière du tendon du fléchisseur propre du gros orteil; en bas, il s'attache à la face interne du calcanéum dans la partie la plus reculée et la plus haute de la gouttière calcanéenne. Fréquemment les insertions de ces deux faisceaux se rejoignent sur le calcanéum, alors le ligament prend l'aspect d'un V ouvert en haut.

5° ***Ligament interosseux astragalo-calcanéen.*** — Le ligament interosseux astragalo-calcanéen est le plus puissant de tous les moyens d'union des articulations sous-astraga-

liennes; court et épais, il est interposé entre les deux articulations astragalo-calcanéennes antérieure et postérieure et occupe le sinus du tarse.

Il est constitué de faisceaux aplatis, les uns verticaux, les autres obliques, qui s'insèrent respectivement dans les rainures astragalienne et calcanéenne; courts en dedans, ils sont plus longs, plus épais et plus résistants en dehors, là où le sinus du tarse est le plus large, et partant plus accessible au couteau qui pratique la désarticulation sous-astraga-

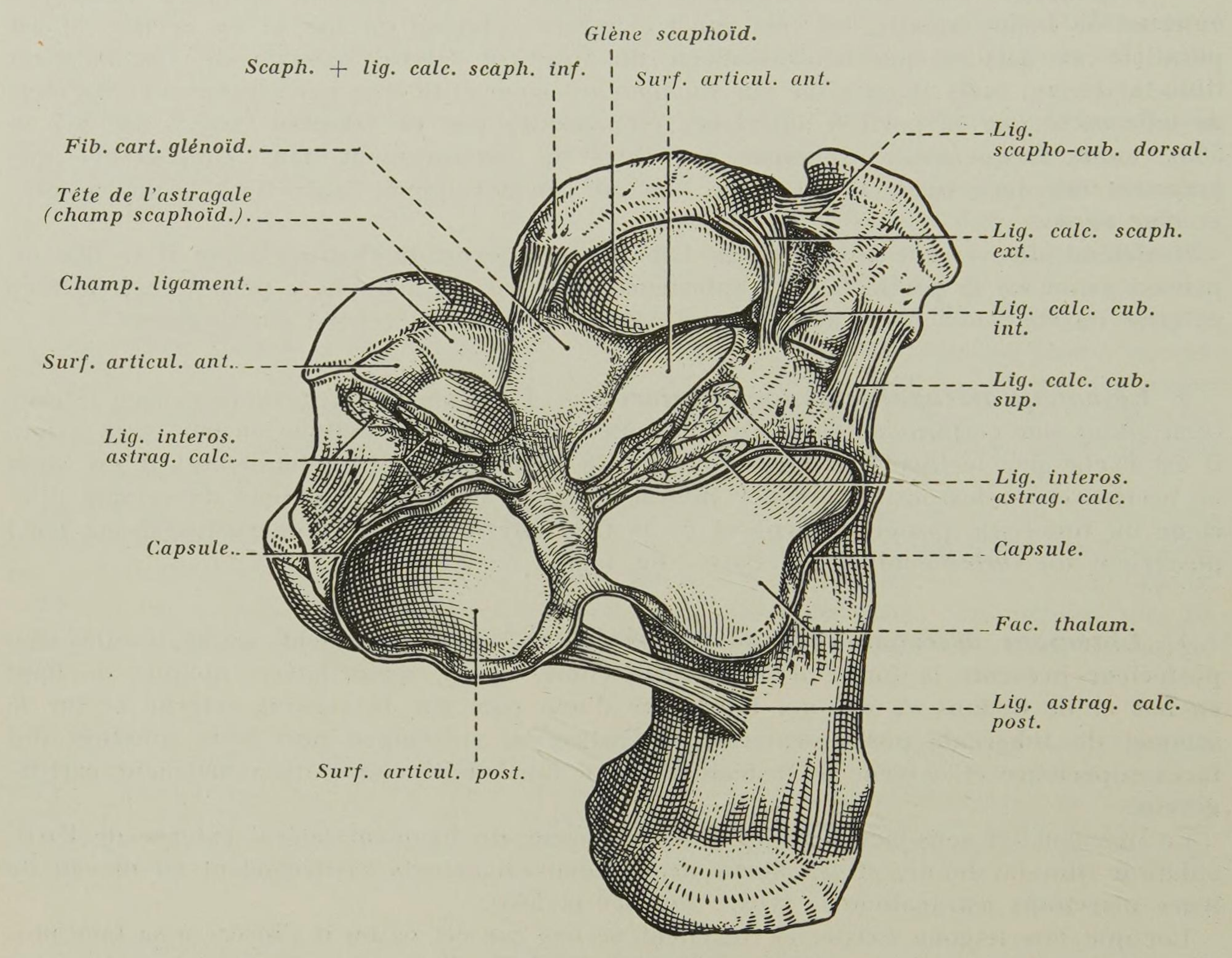

Fig. 555.
Articulations sous-astragaliennes et articulation de Chopart; côté droit, vue supérieure (l'astragale est représenté basculé en dedans).

lienne; c'est, en effet, à ce niveau que se trouve le *défaut* des articulations sous-astragaliennes (Farabeuf).

On distingue à ce ligament *deux plans* : l'un, *postérieur*; l'autre, *antérieur*.

a) Le **plan postérieur**, mince, est directement appliqué sur la face antérieure de la capsule de l'articulation astragalo-calcanéenne postérieure, dont il représente le ligament de renforcement antérieur. Il s'insère : d'une part, sur la face supérieure du calcanéum dans la moitié interne du *sulcus calcanei* et en marge de la facette thalamique, et d'autre part, sur la face inférieure de l'astragale, au niveau de la partie la plus postérieure de la rainure astragalienne, immédiatement au contact de la surface articulaire postérieure.

b) Le **plan antérieur,** beaucoup plus épais, est accolé à la face postérieure de l'articulation astragalo-calcanéenne antérieure; plus étroit que le précédent, il est généralement constitué par *deux faisceaux* : α) l'un *interne,* rubané, disposé dans un plan oblique de dedans en dehors et d'arrière en avant, se fixe d'une part, sur la partie la plus antérieure de la moitié interne de la rainure calcanéenne, immédiatement en arrière de la surface articulaire que supporte le *sustentaculum tali,* et d'autre part au niveau de rugosités situées sur la face inférieure de l'astragale et immédiatement en arrière de la surface articulaire postérieure; le bord interne de ce ligament est partiellement fusionné au plan postérieur; — β) l'autre *externe,* disposé sous la forme d'un cordon fibreux, allongé obliquement de bas en haut, de dedans en dehors et d'arrière en avant, se fixe en bas sur le calcanéum dans la partie moyenne du *sulcus calcanei* où ses insertions sont communes avec celles du faisceau précédent; à ce niveau les fibres du ligament interosseux sont parfois contiguës à celles du ligament en V de l'articulation de Chopart qu'il recouvre très légèrement; mais, tandis que ce dernier est situé dans un plan horizontal, le ligament interosseux est au contraire disposé sensiblement dans un plan frontal et perpendiculairement au ligament de Chopart (A. Beau); en haut, ce faisceau se fixe sur l'astragale au niveau d'un petit tubercule que présente le versant postérieur de la tête de cet os, dans la partie la plus externe de la rainure astragalienne (voy. : fig. 423, 424, 433, 434 et 555); ce faisceau, auquel on donne parfois le nom de *ligament interosseux astragalo-calcanéen externe* lorsqu'il est bien individualisé, occupe la partie la plus externe du sinus du tarse, et c'est lui que le couteau sectionne en premier lieu dans la désarticulation sous-astragalienne; il forme avec le faisceau précédent un angle ouvert en haut et en avant.

Dans la partie la plus interne du sinus du tarse *(tunnel tarsien),* les deux plans fibreux du ligament interosseux sont très réduits et formés de faisceaux très courts, fasciculés, séparés entre eux par du tissu conjonctif de remplissage au niveau duquel cheminent les vaisseaux du sinus du tarse.

Ces faisceaux fibreux s'épanouissent et se continuent fréquemment avec l'appareil fibreux plus épais, à direction horizontale, tendu entre le tubercule postéro-interne de l'astragale et le bord postéro-supérieur du *sustentaculum tali,* de telle sorte que le tunnel tarsien s'ouvre à cet endroit dans un espace libre, triangulaire, compris entre le faisceau tibio-astragalien postérieur du ligament latéral interne de l'articulation du cou-de-pied et ses propres fibres tibio-calcanéennnes (A. Beau).

Les deux plans fibreux sont séparés par une nappe de tissu cellulo-graisseux et par une petite bourse séreuse, dite *bourse séreuse du sinus tarsi* (voy. : fig. 564).

Les principaux faisceaux constitutifs du ligament interosseux peuvent parfois se séparer par clivage, donnant ainsi un aspect feuilleté au ligament qui dans ce cas est formé de plusieurs plans fibreux entre lesquels on rencontre du tissu cellulo-graisseux et les vaisseaux du sinus du tarse.

En raison de sa puissance et de la solidarité de ses faisceaux fibreux, la section de ce ligament dans l'astragalectomie constitue un des temps les plus laborieux de cette intervention.

SYNOVIALES

Il existe une synoviale à chaque articulation astragalo-calcanéenne :

a) La *synoviale de l'articulation astragalo-calcanéenne postérieure* revêt la face interne de la capsule, ainsi qu'une mince bande de la face postérieure du thalamus, où elle détermine un cul-de-sac articulaire transversal; lorsqu'il existe un os trigone, elle participe à la constitution de l'*articulation astragalo-trigonale* (voyez plus loin).

b) La *synoviale de l'articulation astragalo-calcanéenne antérieure* est commune à cette articulation et à l'articulation astragalo-scaphoïdienne (voy. : fig. 564).

VAISSEAUX ET NERFS

1° Les ***artères*** sont fournies par la tibiale postérieure et par ses branches de bifurcation, les artères plantaires interne et externe; par la pédieuse et ses branches, la dorsale du tarse et l'artère du sinus du tarse qui s'anastomose avec une branche issue de la plantaire interne *(anastomotica tarsi de Salvi)*; et par la terminaison de la péronière postérieure.

2° Les ***nerfs*** sont issus : *a)* en avant, de la branche externe du tibial antérieur; *b)* en arrière, de la terminaison du tibial postérieur et de l'origine des deux nerfs plantaires; *c)* et en dehors, du nerf saphène externe (Rüdinger).

ARTICULATION ASTRAGALO-TRIGONALE

L'articulation astragalo-trigonale est une articulation inconstante, située à la face postérieure de l'astragale où elle met en connexion cet os avec un os surnuméraire du tarse, l'os trigone.

SURFACES ARTICULAIRES. — Cette articulation est une *arthrodie* dont les facettes articulaires sont planes et généralement disposées dans un plan vertical, mais parfois aussi suivant un plan oblique.

Elles présentent une forme triangulaire : *a)* sur l'*astragale*, la facette articulaire est située au niveau du tubercule postéro-externe de cet os qu'elle remplace en grande partie; elle est située en dehors et au-dessous de la gouttière du fléchisseur propre du gros orteil, et immédiatement au-dessous du versant postérieur de la poulie astragalienne dont elle est séparée tantôt par un bord mousse articulaire, tantôt au contraire par une étroite surface osseuse non articulaire; dans le premier cas, l'articulation astragalo-trigonale communique avec l'articulation tibio-tarsienne; dans le second cas, elle est indépendante; — *b)* sur l'*os trigone*, la facette articulaire occupe la base, ou plus exactement la face antérieure de cet os (voy. : *Os trigone*; article : *Os surnuméraires du tarse*); exceptionnellement cette facette se prolonge sur la face inférieure de l'os, et en ce point elle entre en connexion avec la facette thalamique; dans ces cas, l'articulation devient une *articulation astragalo-calcanéo-trigonale*.

A l'état frais, ces surfaces articulaires sont revêtues d'une mince couche de cartilage hyalin.

MOYENS D'UNION. — Cette articulation est pourvue d'une *capsule* mince, courte, qui s'insère sur les deux os, au pourtour du revêtement cartilagineux. En bas, elle se fixe à la face dorsale du calcanéum, immédiatement en arrière de la facette thalamique, tandis qu'en haut, elle se fixe sur l'astragale; en dedans, elle adhère à la gaine du fléchisseur propre du gros orteil et à l'expansion inférieure du ligament annulaire antérieur du tarse.

L'articulation astragalo-trigonale est pourvue d'un seul ligament : c'est le *ligament calcanéo-trigonal* qui remplace le ligament astragalo-calcanéen postérieur lorsque l'os trigone existe. Aplati de haut en bas, ce ligament est disposé obliquement en bas et en arrière.

D'aspect rubané et de forme quadrangulaire, il s'insère d'une part, sur la face dorsale et sur le sommet de l'os trigone, et d'autre part à la face dorsale du calcanéum, à six ou sept millimètres en arrière de la facette thalamique.

SYNOVIALE. — La synoviale tapisse la face profonde de la capsule. Elle communique toujours avec la synoviale de l'articulation astragalo-calcanéenne postérieure, de telle sorte que l'articulation astragalo-trigonale apparaît comme un prolongement de cette dernière; parfois aussi elle communique avec la synoviale de l'articulation tibio-tarsienne.

RAPPORTS. — Par sa situation, cette articulation entre en rapport : *a)* en haut, avec le versant postérieur de l'articulation tibio-tarsienne dont un bourrelet synovial la surplombe parfois, et avec le faisceau postérieur du ligament latéral externe qui se fixe en partie sur l'os trigone; *b)* en bas, avec la face supérieure du calcanéum; *c)* en dedans, avec le tendon du fléchisseur propre du gros orteil qui glisse obliquement de haut en bas et de dehors en dedans dans sa gouttière, mais il est séparé de l'articulation par sa gaine ostéo-fibreuse; *d)* et en dehors, avec le faisceau péronéo-

astragalien postérieur de l'articulation tibio-tarsienne qui devient un *faisceau péronéo-astragalo-trigonal.*

Pratiquement l'articulation astragalo-trigonale est dépourvue de mouvement; l'os trigone étant solidaire de l'astragale, il se déplace avec lui; toutefois, dans les mouvements de flexion forcée du pied, cette articulation effectue un mouvement de glissement de très faible amplitude.

ARTICULATION MÉDIO-TARSIENNE OU ARTICULATION DE CHOPART

L'*articulation médio-tarsienne* ou *articulation de Chopart* (1) unit le tarse antérieur au tarse postérieur; quatre os prennent part à sa constitution, ce sont : la tête de l'astragale et la grande apophyse du calcanéum du côté du tarse postérieur; le scaphoïde et le cuboïde du côté du tarse antérieur; étendue transversalement d'un bord à l'autre du squelette du pied, elle est anatomiquement composée de deux articulations juxtaposées qui sont : l'articulation astragalo-scaphoïdienne en dedans et l'articulation calcanéo-cuboïdienne en dehors; physiologiquement et chirurgicalement ces deux articulations forment un tout inséparable.

L'*interligne* de l'articulation de Chopart *(interligne de Chopart)* décrit une double courbe en forme d'S italique très allongé et transversal, concave en arrière pour l'articulation astragalo-scaphoïdienne, concave en avant pour l'articulation calcanéo-cuboïdienne (voy. : fig. 556).

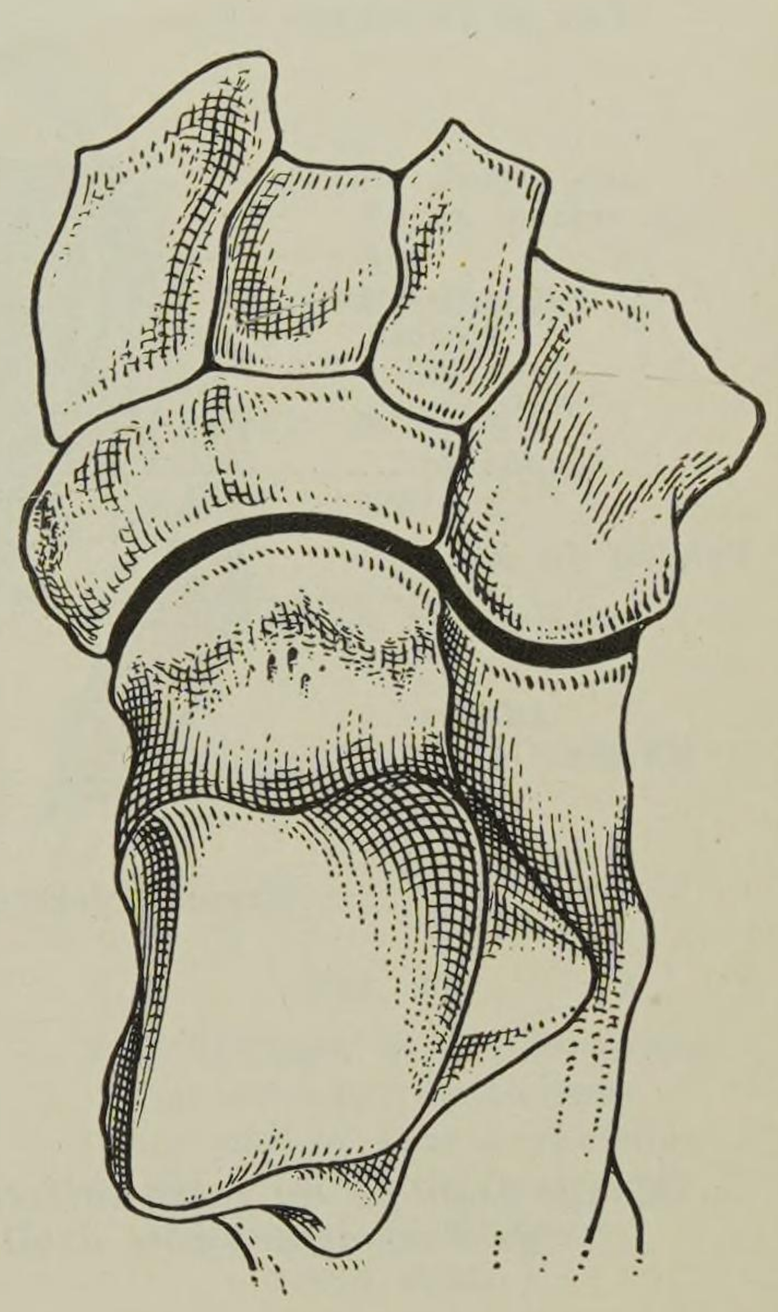

Fig. 556.
Interligne de l'articulation de Chopart; côté droit, vue dorsale.

I. — ARTICULATION ASTRAGALO-SCAPHOÏDIENNE

L'articulation astragalo-scaphoïdienne est une articulation du groupe des *énarthroses.*

SURFACES ARTICULAIRES. — Les surfaces articulaires sont représentées par la tête de l'astragale et par la cavité glénoïde du scaphoïde.

1° La **tête de l'astragale** présente l'aspect d'un condyle transversal, à grand axe oblique de haut en bas et de dehors en dedans ; elle se termine en avant par une facette articulaire convexe qui s'articule avec le scaphoïde ; cette facette scaphoïdienne se continue sur la face inférieure de la tête jusqu'à la rainure astragalienne par une facette articulaire pour le calcanéum, de telle sorte que l'ensemble des surfaces articulaires de la tête de l'astragale présente trois segments séparés par des crêtes mousses : un segment antérieur ou scaphoïdien *(champ scaphoïdien);* un segment inférieur ou calcanéen ; et un segment intermédiaire ou ligamentaire *(champ ligamentaire)* de forme triangulaire, en rapport avec le ligament calcanéo-scaphoïdien inférieur; le segment inférieur appartient

(1) Chirurgien français (1743-1795).

à l'articulation astragalo-calcanéenne antérieure, les deux autres à l'articulation astragalo-scaphoïdienne (voy. : fig. 555).

Lorsqu'on examine la face interne du tarse sur un squelette en place, on constate que le champ ligamentaire de la tête de l'astragale apparaît au fond de l'*hiatus tarsien* (voy. : *Tarse*) encadré par le tubercule du scaphoïde en avant; la petite apophyse du calcanéum en arrière et en bas; le col de l'astragale en arrière et en haut. Cet hiatus va en se rétrécissant de haut en bas et d'arrière en avant, et à l'état frais il est occupé par le fibro-cartilage glénoïdien et par l'épais ligament calcanéo-scaphoïdien inférieur, tous éléments qui complètent à ce niveau l'articulation de Chopart.

2° La **cavité glénoïde du scaphoïde** *(glène scaphoïdienne)* est une cavité de forme oblongue située sur la face postérieure de cet os et inclinée dans le même sens que

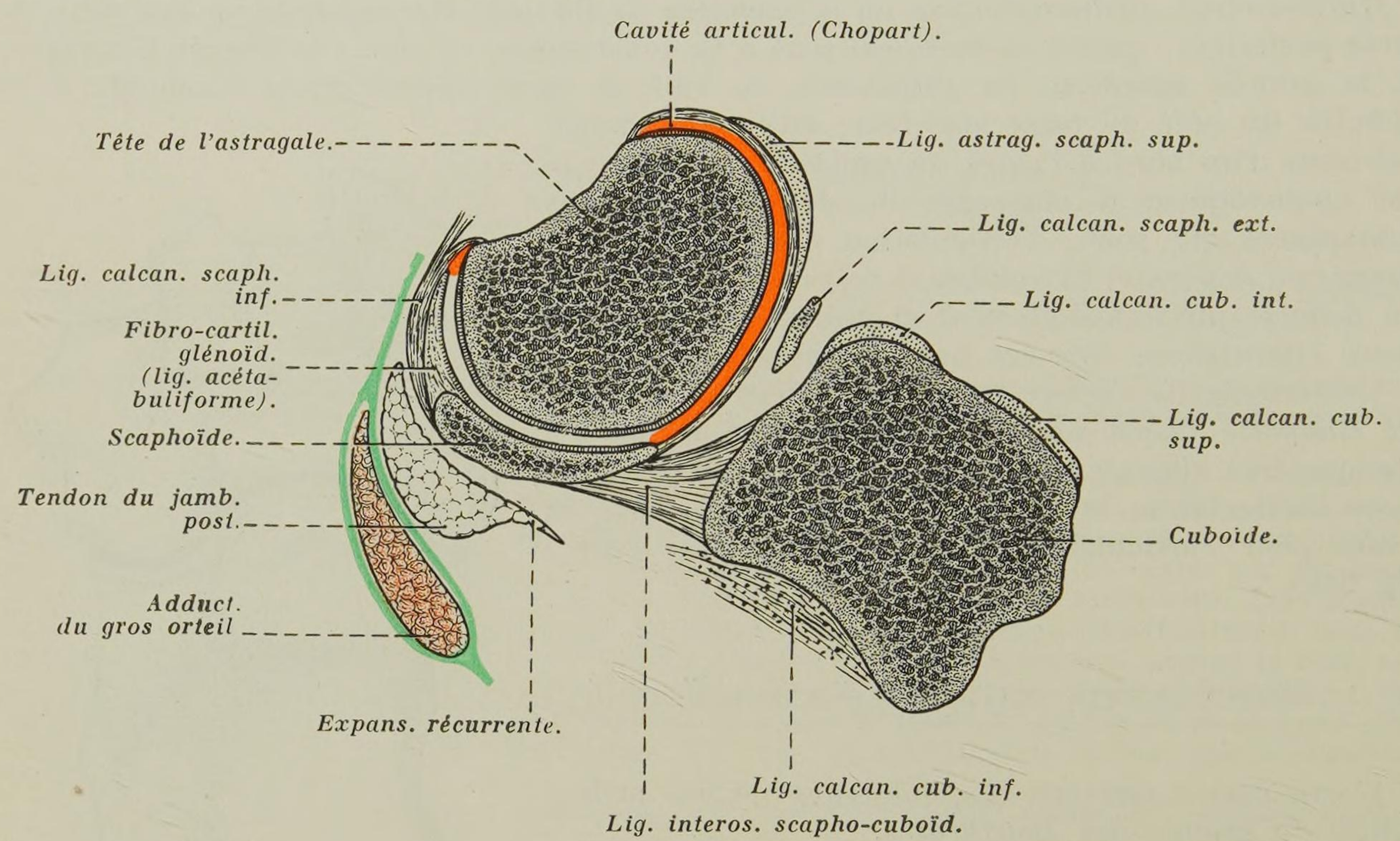

Fig. 557.

Coupe frontale du tarse intéressant l'articulation médio-tarsienne et passant par la tête de l'astragale; côté droit, segment antérieur de la coupe (demi-schématique).

le condyle astragalien ; elle est beaucoup plus petite que ce dernier et n'en recouvre qu'une partie; elle est complétée par le ligament calcanéo-scaphoïdien inférieur, ou plus exactement par le ligament glénoïdien et son fibro-cartilage *(ligament acétabuliforme)* (voy. : fig. 555, 557 et 558).

Les surfaces osseuses articulaires de l'articulation astragalo-scaphoïdienne sont revêtues d'un cartilage hyalin d'encroûtement qui va en diminuant d'épaisseur de haut en bas.

Fibro-cartilage. — Le fibro-cartilage est une plaque de forme trapézoïdale située à la face inférieure de l'articulation astragalo-scaphoïdienne. Tendu entre le bord postéro-inférieur du scaphoïde et le bord antérieur du *sustentaculum tali,* il est légèrement concave en haut, et le segment ligamentaire de la tête de l'astragale repose sur lui (voy. : fig. 555, 558 et 562).

D'aspect blanc nacré quand on l'examine par sa face articulaire, ce fibro-cartilage est

une formation mixte à la fois ligamentaire et cartilagineuse, la couche de cartilage étant plus épaisse en dehors qu'en dedans; il représente la couche profonde du ligament calcanéo-scaphoïdien inférieur, infiltré de cartilage; il prolonge en bas et en arrière la glène scaphoïdienne, d'où la dénomination de *ligament glénoïdien* que l'on donne parfois à cette couche fibro-cartilagineuse *(fibro-cartilage glénoïdien)* (voy. : fig. 557).

Sur la face interne du ligament glénoïdien se fixe l'expansion moyenne du ligament annulaire interne du tarse.

MOYEN D'UNION. — Les moyens d'union comprennent une capsule articulaire et deux ligaments; un seul unit l'astragale au scaphoïde : c'est le ligament dorsal ou ligament astragalo-scaphoïdien supérieur; l'autre, plantaire, s'étend du calcanéum au scaphoïde et n'appartient qu'indirectement à l'articulation : c'est le ligament calcanéo-scaphoïdien inférieur.

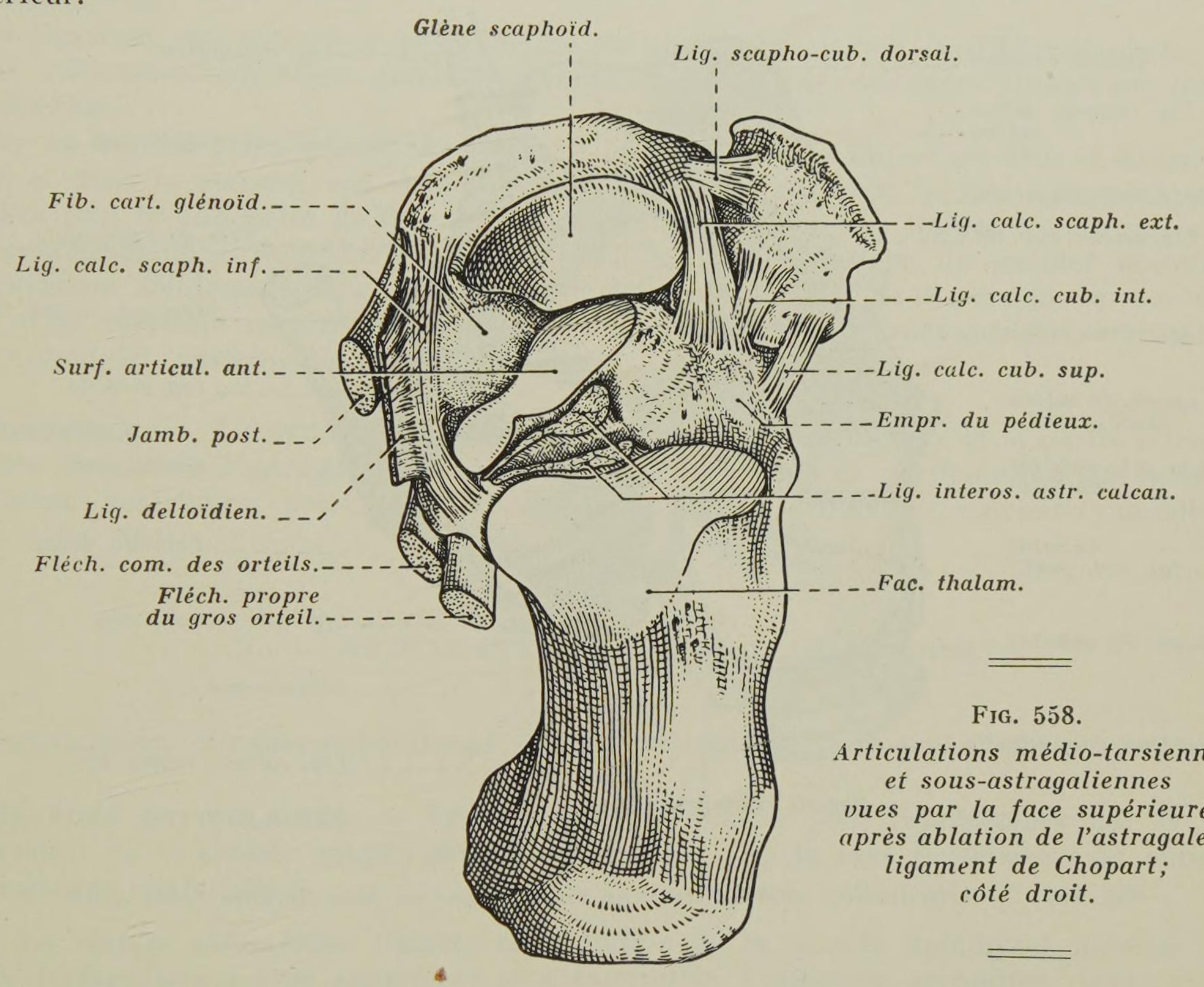

FIG. 558.
Articulations médio-tarsienne et sous-astragaliennes vues par la face supérieure après ablation de l'astragale; ligament de Chopart; côté droit.

1° ***Capsule.*** — La capsule est lâche, sauf en dehors où elle est plus condensée.

Sur le scaphoïde, elle s'insère sur le pourtour du revêtement cartilagineux; sur l'astragale, elle se fixe sur la face interne du col, à 4 ou 5 millimètres du rebord cartilagineux de la tête; sur la face supérieure et externe du col, elle s'attache sur le versant antérieur du col; à la face inférieure, elle se confond avec la capsule de l'articulation astragalo-calcanéenne antérieure et gagne le fond du sinus du tarse, à 4 ou 5 millimètres en arrière du cartilage.

Sur sa face interne, elle est renforcée par quelques fibres venues du ligament deltoïdien de l'articulation tibio-tarsienne.

2° ***Ligament astragalo-scaphoïdien supérieur.*** — Le ligament astragalo-scaphoïdien supérieur, d'aspect rubané, est court, large et mince; oblique en avant et en dedans, il

s'étend à la face dorsale de l'articulation, de la face supérieure du col de l'astragale à la face dorsale du scaphoïde, où il se fixe à quelques millimètres en avant du rebord cartilagineux.

*3° **Ligament calcanéo-scaphoïdien inférieur.*** — Le ligament calcanéo-scaphoïdien inférieur est composé de *deux couches* : l'une *profonde,* l'autre *superficielle.*

a) La **couche profonde** forme le *ligament glénoïdien* ou *ligament acétabuliforme* qui prolonge la glène scaphoïdienne en bas et en dedans : c'est une formation fibro-cartilagineuse (voyez plus haut).

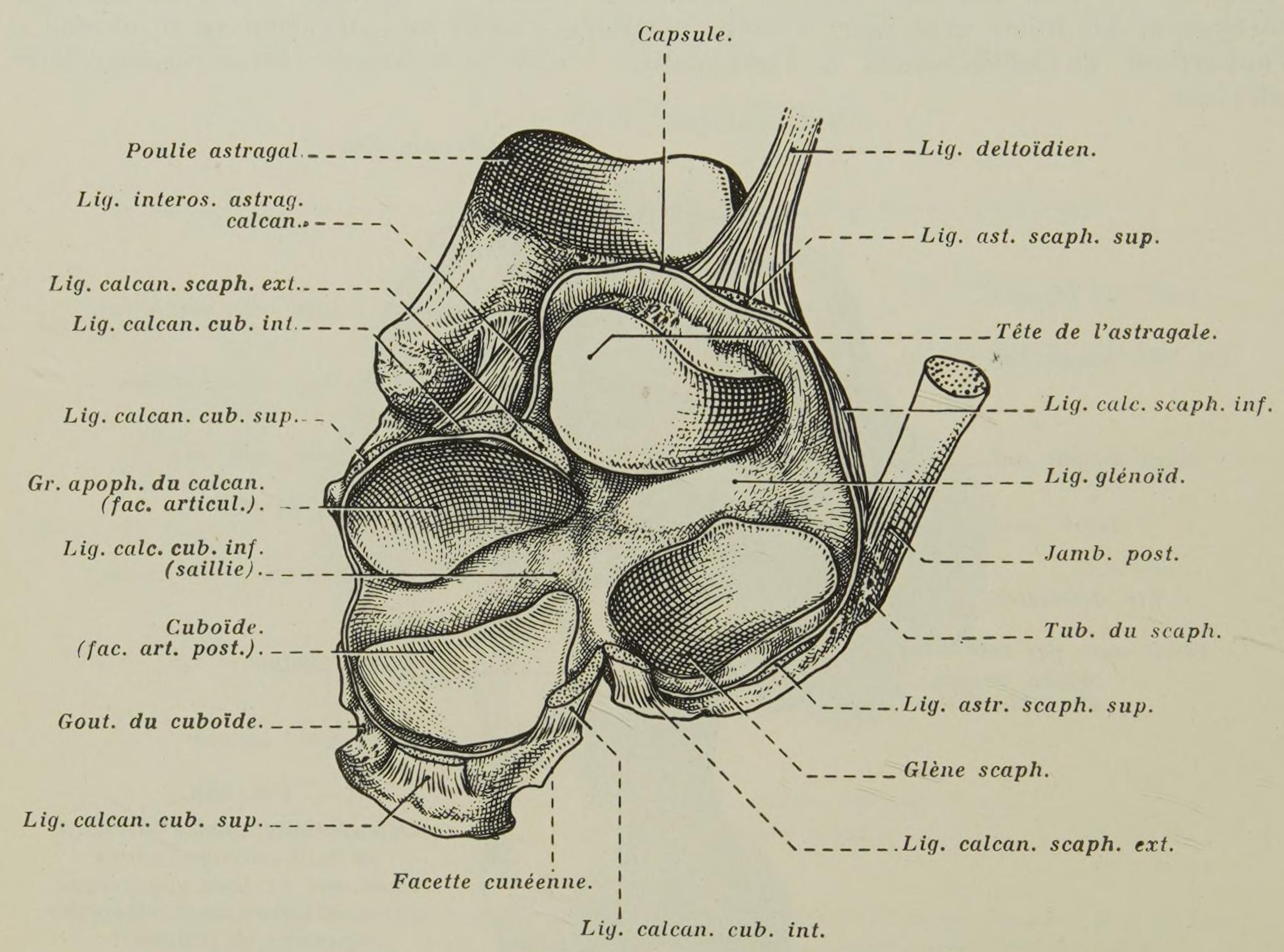

FIG. 559. — *Articulation médio-tarsienne ouverte par sa face dorsale; côté droit.*

b) La **couche superficielle** mérite la dénomination de *ligament calcanéo-scaphoïdien inférieur proprement dit,* car c'est elle seule qui constitue le ligament de renforcement (voy. : fig. 557).

Ce ligament, très épais et très solide (un demi-centimètre d'épaisseur), est plus épais en dehors qu'en dedans; il s'étend de la petite apophyse du calcanéum au scaphoïde en cravatant le segment ligamentaire de la tête de l'astragale.

Il présente la forme d'un trapèze et s'insère, comme le ligament glénoïdien: *a) en arrière,* sur le versant antérieur de la petite apophyse du calcanéum et sur une petite excavation de la face interne de l'os, comprise entre le bord antérieur de cette apophyse et la facette cuboïdienne du calcanéum; *b) en avant,* sur les faces inférieure et interne du scaphoïde et sur le bec du scaphoïde où il contracte une puissante insertion.

Par son bord supérieur, il reçoit des fibres (fibres moyennes) du ligament deltoïdien (voy. : fig. 558). Sa face supéro-externe, concave, répond au fibro-cartilage glénoïdien; sa

face inféro-interne, convexe, répond au passage du tendon du jambier postérieur qui s'appuie obliquement et directement contre le ligament; parfois même ce dernier présente un revêtement fibro-cartilagineux qui favorise le glissement du tendon; ainsi s'établit, entre le tendon d'une part, le ligament et la tête de l'astragale d'autre part, un système articulaire mixte fibro-cartilagineux : c'est la *trochlée articulaire de Weitbrecht* (voy. : fig. 558).

Assez souvent, il présente *une* ou *deux fentes longitudinales* par lesquelles s'insinue un peloton adipeux qui fait saillie sous la synoviale; parfois même il est scindé en deux ligaments (voy. : fig. 560).

Il est constitué par des fibres longitudinales et transversales; mais les premières prédominent sur les secondes et la majeure partie des fibres transversales sont des fibres d'emprunt (fibres extrinsèques) qui proviennent du ligament deltoïdien de l'articulation tibio-tarsienne.

Ce ligament, qui occupe le bord interne du pied, pourrait tout aussi bien s'appeler *ligament calcanéo-scaphoïdien interne* qu'inférieur (*ligament calcanéo-scaphoïdien interne de Barkow).*

Par sa solidité et sa grande élasticité, il joue un rôle très important dans la statique du pied et dans la marche, car il maintient en place : d'une part la tête astragalienne, et d'autre part la concavité de la voûte plantaire, par suite de ses solides connexions calcanéo-scaphoïdiennes. Renforcé en dedans et en bas par le tendon du jambier postérieur, il maintient solidement l'arc interne du squelette plantaire, et joue pendant la marche le rôle d'un véritable ressort d'où le nom de *ligament ressort (spring ligament)* que lui ont donné les anatomistes anglo-américains.

SYNOVIALE. — La synoviale revêt la face profonde de la capsule et la partie intracapsulaire du col de l'astragale; elle est commune avec celle de l'articulation astragalo-calcanéenne antérieure, mais distincte de la synoviale articulaire calcanéo-cuboïdienne (voy. : fig. 564).

II. — ARTICULATION CALCANÉO-CUBOÏDIENNE

L'articulation calcanéo-cuboïdienne est une articulation par *emboîtement réciproque.*

SURFACES ARTICULAIRES. — Les surfaces articulaires sont représentées par la face antérieure de la grande apophyse du calcanéum et par la face postérieure du cuboïde, inversement conformée.

1° La **surface calcanéenne** (facette cuboïdienne de la grande apophyse) présente une forme triangulaire à base supérieure et à extrémités angulaires arrondies; transversalement, elle est concave à sa partie supérieure et légèrement convexe dans son tiers inférieur; verticalement, elle est convexe en bas et concave en haut; dans son ensemble, elle apparaît enroulée en gouttière spiroïde et obliquement dirigée en arrière et en dedans (Farabeuf); parfois même l'angle supéro-interne de la grande apophyse du calcanéum présente une petite facette articulaire légèrement excavée, correspondant à la fossette coronoïdienne; celle-ci s'articule avec le bec du scaphoïde (voy. : fig. 439 et 443).

2° La **surface cuboïdienne** occupe la face postérieure du cuboïde; elle se prolonge en bas et en dedans par le bec ou apophyse pyramidale du cuboïde qui s'insinue sous le calcanéum; elle est convexe dans sa moitié supéro-interne et légèrement concave dans sa moitié inféro-externe.

A l'état frais, ces surfaces articulaires sont revêtues d'une couche de cartilage hyalin, qui est plus épaisse sur le calcanéum (un millimètre) que sur le cuboïde.

MOYENS D'UNION. — Les moyens d'union comprennent, comme pour l'articulation précédente, une capsule articulaire et deux ligaments : l'un dorsal, le ligament calcanéo-cuboïdien supérieur; l'autre plantaire, le ligament calcanéo-cuboïdien inférieur.

*1° **Capsule.*** — La capsule est mince et plus lâche en dehors qu'en dedans; elle s'insère sur les deux os au niveau du pourtour du revêtement cartilagineux, sauf en dehors où l'insertion se fait à 3 millimètres au delà du cartilage.

*2° **Ligament calcanéo-cuboïdien supérieur.*** — Le ligament calcanéo-cuboïdien supérieur occupe la face dorsale et externe de l'articulation; il est constitué par un faisceau

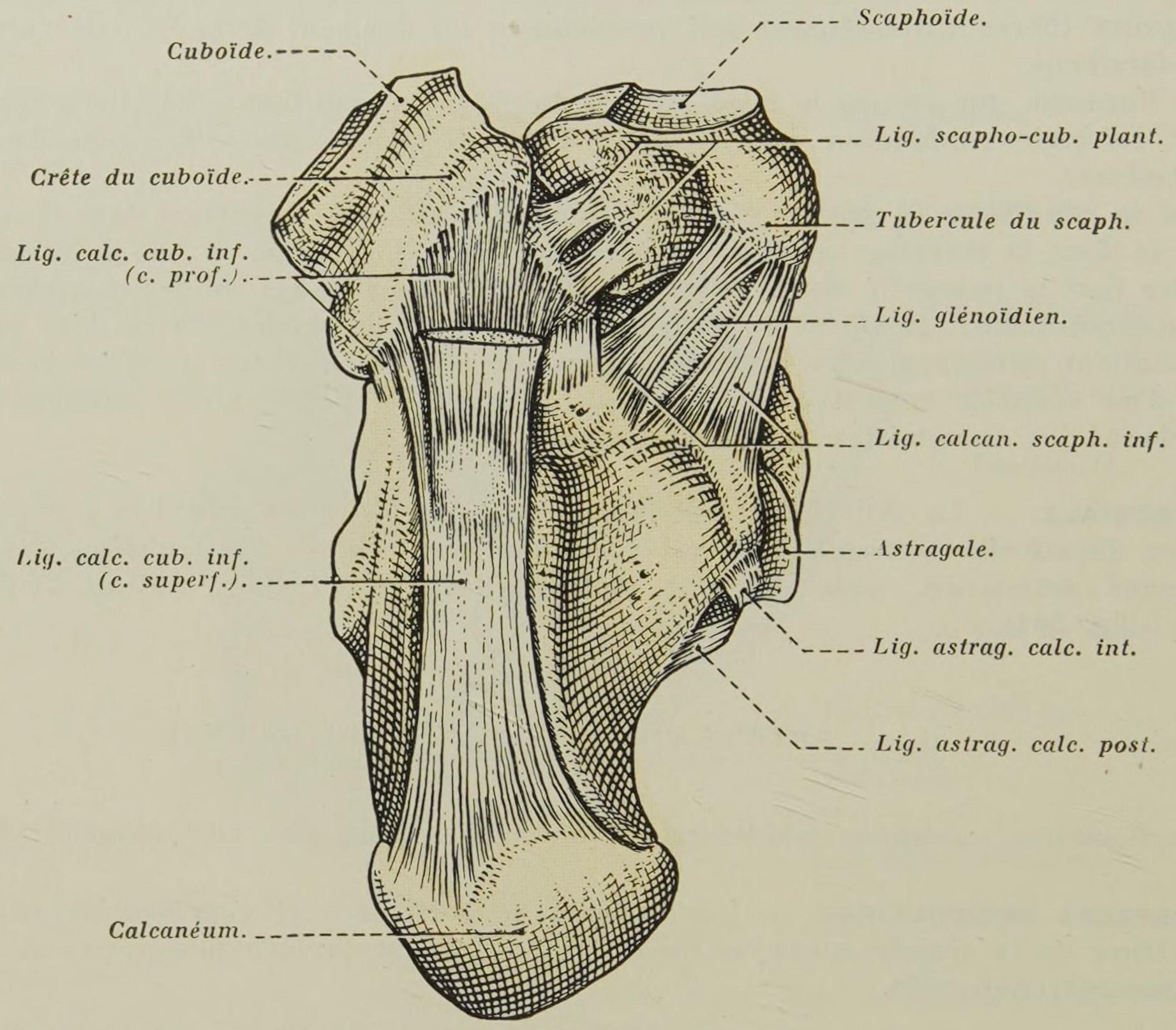

Fig. 560. — *Appareil ligamentaire de l'articulation de Chopart et ligament calcanéo-cuboïdien inférieur; côté droit, vue plantaire.*

aplati et mince, peu résistant, assez souvent dédoublé ; il se fixe d'une part, sur les faces dorsale et externe de la grande apophyse du calcanéum, où il s'attache sur une petite crête mousse située à la jonction de ces deux faces, et d'autre part sur la face dorsale du cuboïde (voy. : fig. 555, 558 et 563).

*3° **Ligament calcanéo-cuboïdien inférieur.*** — Situé à la face inférieure de l'articulation, qu'il masque en totalité, le ligament calcanéo-cuboïdien inférieur ou plantaire est une bande fibreuse, épaisse et large; très puissant et très long, ce ligament s'étend de la face inférieure du calcanéum d'une part à la face inférieure du cuboïde et aux extrémités postérieures des quatre derniers métatarsiens d'autre part.

Il s'insère sur toute l'étendue de la surface intertubérositaire de la face inférieure du

calcanéum, sur le versant antérieur des deux tubérosités postérieures et sur la tubérosité antérieure (voy. : fig. 436); de là ses fibres se dirigent en avant, passent sous l'interligne calcanéo-cuboïdien et épousent la concavité de la voûte plantaire sous laquelle le ligament est appliqué.

Suivant la destination de ses fibres, on distingue au ligament *deux couches,* l'une *profonde,* l'autre *superficielle.*

a) La **couche profonde** est très courte, mais plus large que la couche superficielle; elle la déborde latéralement des deux côtés; elle provient en grande partie de la tubérosité

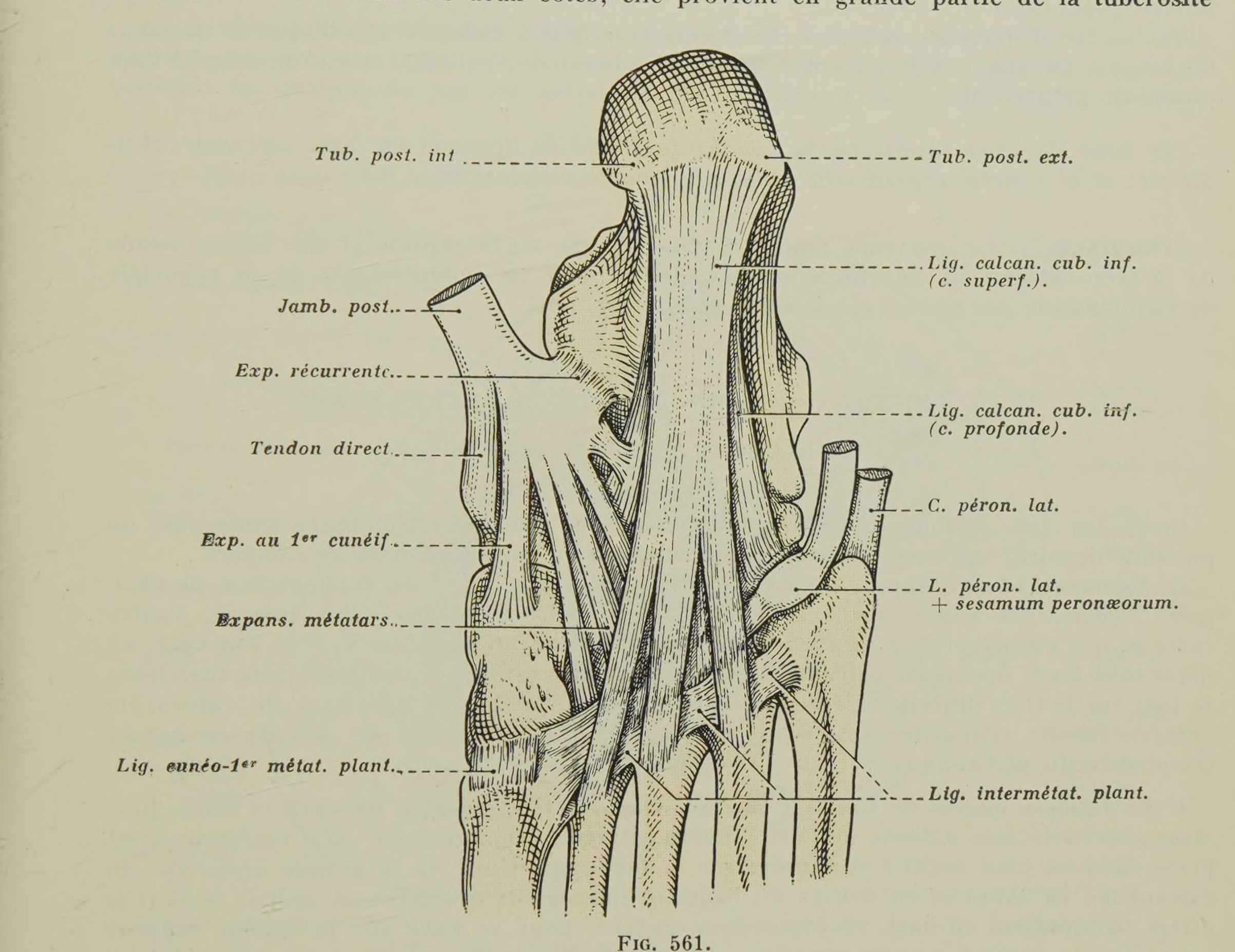

FIG. 561.

Ligament calcanéo-cuboïdien inférieur. Ses rapports et ses connexions tendineuses; côté droit.

antérieure du calcanéum et de la partie de la surface intertubérositaire adjacente; en avant, elle s'étale en éventail et se fixe sur le versant postérieur de la crête du cuboïde, sur son tubercule et sur toute la surface rugueuse de la face inférieure de cet os située en arrière de la crête; cette couche est appliquée directement contre la capsule articulaire (voy. : fig. 560 et 561).

b) La **couche superficielle** ou **grand ligament de la plante** *(ligamentum plantare longum)* présente un aspect rubané allongé. Après avoir surcroisé l'interligne calcanéo-cuboïdien, ce ligament envoie quelques fibres à la crête du cuboïde, puis irradiant en éventail il se termine sur l'arête plantaire de la base des deuxième, troisième et quatrième méta-

tarsiens et sur la face inférieure de la base du cinquième; il transforme la gouttière du cuboïde en un canal ostéo-fibreux dans lequel s'engage le tendon du long péronier latéral entouré de sa synoviale : c'est la *gaine* ou *coulisse plantaire du long péronier latéral* (voy.: fig. 561).

Le tiers antérieur de la couche superficielle du ligament se présente, entre la crête du cuboïde et la base des quatre derniers métatarsiens, sous l'aspect de quatre bandelettes fibreuses dont la plus externe, de forme rectangulaire, large d'environ 20 à 25 millimètres, constitue ce que nous désignons sous le nom de : *long ligament cuboïdo-cinquième métatarsien plantaire.*

Par sa face inférieure, cette couche donne insertion à l'abducteur oblique et au court fléchisseur du gros orteil, au court fléchisseur du cinquième orteil et souvent aussi à l'opposant du petit orteil.

Par suite de leurs insertions, la *couche profonde* du ligament est donc *calcanéo-cuboïdienne,* et la *couche superficielle calcanéo-cuboïdo-métatarsienne* (1).

SYNOVIALE. — La synoviale tapisse la face interne de la capsule et une étroite bande de la face externe du calcanéum et du cuboïde; elle est indépendante de la synoviale de l'articulation astragalo-scaphoïdienne (voy. : fig. 564).

III. — LIGAMENT COMMUN AUX DEUX ARTICULATIONS

(LIGAMENT DE CHOPART)

Entre les articulations astragalo-scaphoïdienne et calcanéo-cuboïdienne s'interpose un puissant ligament commun à ces deux articulations : c'est le *ligament de Chopart.*

Ce ligament, encore appelé *ligament en V* ou *ligament en Y* de l'articulation de Chopart *(ligamentum bifurcatum),* est constitué par *deux faisceaux,* l'un *interne,* l'autre *externe,* qui s'écartent l'un de l'autre comme les deux branches d'un V, d'où son nom; au niveau de leurs insertions calcanéennes, les deux faisceaux sont fusionnés; ces insertions se font sur le tiers antérieur de la face supérieure de la grande apophyse du calcanéum entre la facette articulaire antéro-interne en dedans et l'insertion du pédieux en dehors (empreinte du pédieux) (voy. : fig. 434 et 558).

1° Le **faisceau interne** ou **ligament calcanéo-scaphoïdien externe** est un épais et solide ligament situé à la face externe de l'articulation astragalo-scaphoïdienne qu'il renforce; il est placé dans un plan sagittal et s'insère sur la face supérieure de la grande apophyse du calcanéum, en avant et en dehors du ligament interosseux astragalo-calcanéen; de là il se dirige obliquement en haut, en avant et en dedans, pour se fixer sur le champ rugueux qu'occupe le versant postéro-supérieur de l'extrémité externe du scaphoïde, où ses fibres s'entremêlent parfois avec celles du ligament scapho-cuboïdien dorsal (voy. : fig. 555, 558 et 563).

2° Le **faisceau externe** ou **ligament calcanéo-cuboïdien interne** est situé à la face supéro-interne de l'articulation calcanéo-cuboïdienne; plus court que le précédent, il lui est sous-jacent et il est aussi moins résistant; triangulaire, aplati, il est disposé horizontalement.

Il s'insère sur la face dorsale de la grande apophyse du calcanéum; de là il se dirige obliquement en avant et en dehors pour se terminer en éventail sur la face dorsale du cuboïde, à 7 ou 8 millimètres en avant du rebord cartilagineux, et un peu au-dessus et en dedans des insertions du ligament calcanéo-cuboïdien supérieur (voy. : fig. 558 et 559).

---

(1) Ce ligament devrait s'appeler *ligament calcanéo-cuboïdo-métatarsien inférieur.*

Le ligament de Chopart, et plus spécialement son faisceau interne, est le plus solide et le plus puissant de tous les ligaments de l'articulation de Chopart; dans la désarticulation médio-tarsienne sa section est un des temps les plus importants, car il représente la *clef* de l'articulation.

***

RAPPORTS

L'articulation médio-tarsienne entre en rapport : *a)* à la *face dorsale,* avec le muscle pédieux, les vaisseaux pédieux, le nerf tibial antérieur (branche interne), le nerf du pédieux, les tendons du jambier antérieur, des extenseurs des orteils et du péronier

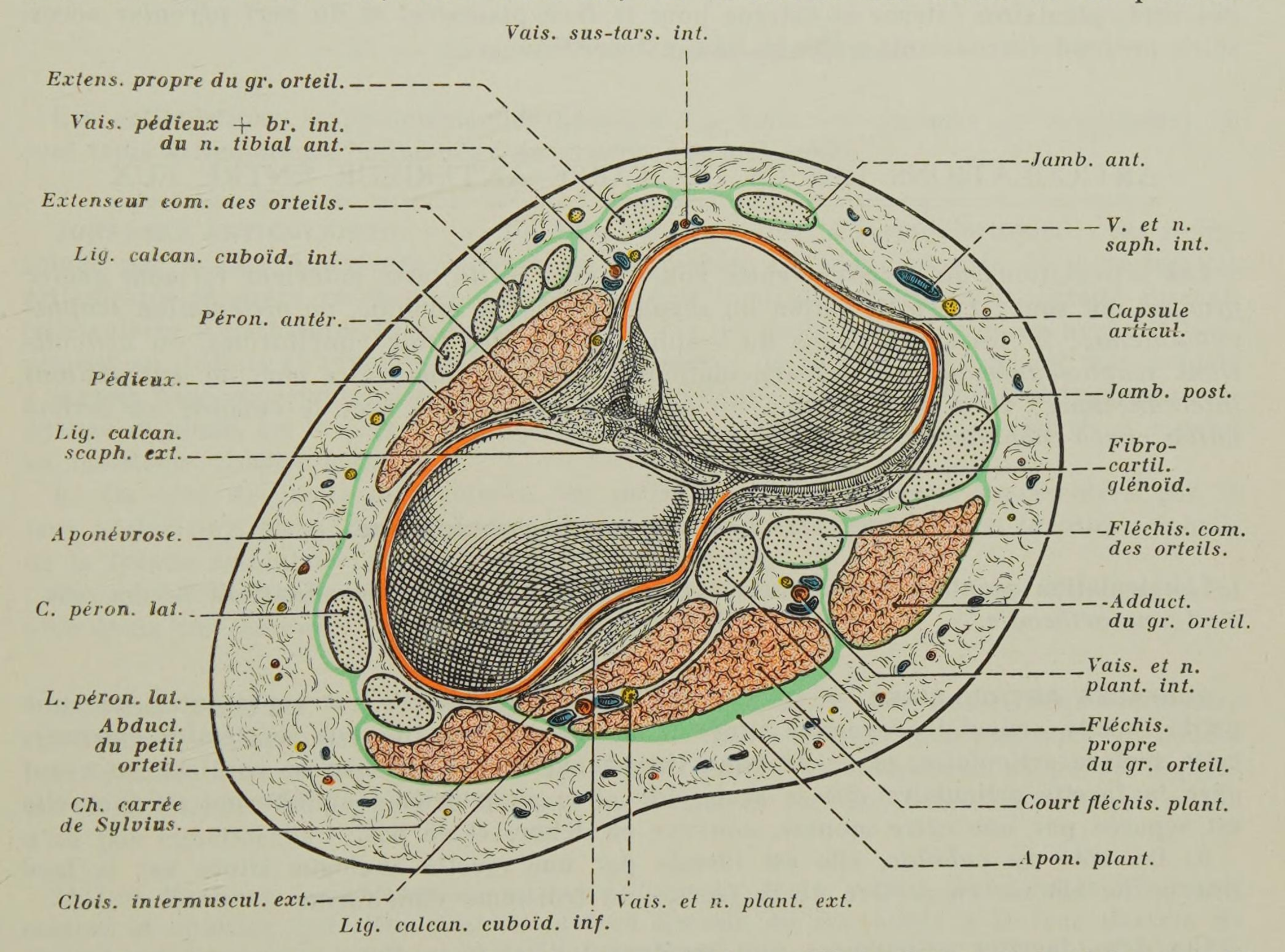

FIG. 562. — *Coupe frontale du pied après désarticulation médio-tarsienne montrant les rapports de l'articulation de Chopart; côté droit, segment postérieur de la coupe* (demi-schématique). — *En rouge,* la synoviale. — *En vert,* les aponévroses.

antérieur, l'aponévrose superficielle et les vaisseaux et nerfs superficiels du dos du pied (nerfs cutanés dorsaux du pied issus du musculo-cutané et du saphène externe); *b)* à la *face plantaire,* avec les tendons fléchisseurs des orteils, la chair carrée de Sylvius, les vaisseaux et nerfs plantaires, le court fléchisseur plantaire, l'aponévrose plantaire et l'abducteur du cinquième orteil; *c)* à la *face interne,* avec le tendon du jambier postérieur directement appliqué contre le ligament calcanéo-scaphoïdien inférieur, ligament revêtu parfois sur sa face externe, ainsi que nous l'avons vu précédemment, d'une mince couche cartilagineuse *(trochléc articulaire de Weitbrecht)* et avec l'adducteur du gros

orteil; *d)* et à la *face externe,* avec les tendons des péroniers latéraux (voy. : fig. 562).

Enfin rappelons que le tendon du long péronier latéral est situé entre la gouttière du cuboïde et le grand ligament plantaire; il est accompagné à ce niveau d'une gaine synoviale (voy. : *Muscle long péronier latéral*).

VAISSEAUX ET NERFS

1° Les ***artères*** de l'articulation de Chopart proviennent des branches de la pédieuse pour sa face dorsale et des branches des artères plantaires pour sa face plantaire.

2° Les ***nerfs*** viennent de la branche externe du tibial antérieur pour la face dorsale; des nerfs plantaires interne et externe pour la face plantaire; et du nerf péronier accessoire profond (inconstant) pour la face externe.

ARTICULATIONS DES OS DU TARSE ANTÉRIEUR ENTRE EUX

Les articulations qui unissent entre eux les cinq os du tarse antérieur forment *quatre groupes* qui sont : 1° l'articulation du scaphoïde avec le cuboïde, ou *articulation scapho-cuboïdienne*; 2° les articulations du scaphoïde avec les trois cunéiformes, ou *articulations scapho-cunéennes*; 3° les articulations des cunéiformes entre eux, ou *articulations intercunéennes*; 4° et l'articulation du troisième cunéiforme avec le cuboïde, ou *articulation cunéo-cuboïdienne.*

1. — Articulation scapho-cuboïdienne.

L'articulation scapho-cuboïdienne est inconstante; on l'observe dans 40 % des cas : c'est une *arthrodie.*

SURFACES ARTICULAIRES. — *a)* Du côté du *scaphoïde,* elle est représentée par une petite facette articulaire ovalaire située à la face externe de l'os (extrémité externe); cette surface articulaire, plane en haut, légèrement excavée en bas, se continue en avant avec la facette articulaire que le scaphoïde offre au troisième cunéiforme et dont elle est séparée par une crête mousse, convexe en dehors et en bas.

b) Du côté du *cuboïde,* elle est formée par une facette analogue située sur la face interne de cet os, en arrière de la facette du troisième cunéiforme.

Ces deux facettes articulaires sont revêtues à l'état frais d'une mince couche de cartilage hyalin (un demi-millimètre).

MOYENS D'UNION. — Les moyens d'union comprennent une *capsule articulaire* courte et mince qui s'attache sur les os au pourtour du revêtement cartilagineux; elle est renforcée par *trois ligaments* que l'on distingue en dorsal, plantaire et interosseux.

1° Le **ligament scapho-cuboïdien dorsal** est un ligament quadrilatère court, tendu transversalement à la face dorsale de l'articulation entre le versant externe de la face supérieure du scaphoïde et le versant interne de la face supérieure du cuboïde dans son tiers moyen; par son bord antérieur, ce ligament croise la face dorsale de l'extrémité postérieure du troisième cunéiforme, auquel il abandonne parfois un petit faisceau (voy. : fig. 563).

2° Le **ligament scapho-cuboïdien plantaire,** souvent subdivisé en deux faisceaux, présente à la face plantaire la même disposition que le précédent; il s'étend transversalement de la partie moyenne de la face inférieure du scaphoïde au versant interne de la face plantaire du cuboïde (voy. : fig. 560 et 570).

3° Le **ligament scapho-cuboïdien interosseux** est très court, très épais et très résistant, d'autant plus épais que les surfaces articulaires sont plus petites; il est interposé entre les deux os en arrière des surfaces articulaires.

SYNOVIALE. — La synoviale est un prolongement postéro-externe de la synoviale scapho-cunéenne (voy. : fig. 564).

2. — *Articulations scapho-cunéennes.*

Les articulations scapho-cunéennes unissent les trois cunéiformes au scaphoïde; ce sont trois articulations juxtaposées du groupe des *arthrodies.*

SURFACES ARTICULAIRES. — *a)* Du côté du *scaphoïde,* la surface articulaire est représentée par la face antérieure convexe du scaphoïde; elle est composée de trois facettes articulaires séparées entre elles par deux crêtes mousses verticales; la *facette interne,* triangulaire à base inférieure, est la plus grande des trois; elle regarde en avant et légèrement en dedans et répond au premier cunéiforme; la *facette moyenne* est trapézoïdale à grande base supérieure et répond au deuxième cunéiforme; la *facette externe,* quadrangulaire et plane, est la plus petite des trois; elle regarde en avant et en dehors et répond au troisième cunéiforme.

b) Du côté des *trois cunéiformes,* les surfaces articulaires sont représentées par la face postérieure plane de chaque os; elles présentent une configuration identique à celle de la facette articulaire scaphoïdienne correspondante.

Ces surfaces articulaires sont recouvertes à l'état frais d'un cartilage d'encroûtement plus épais sur les cunéiformes que sur le scaphoïde.

MOYENS D'UNION. — Les moyens d'union sont constitués par une *capsule articulaire* relativement mince qui englobe également les articulations intercunéennes et cunéo-cuboïdienne; elle est renforcée par des *ligaments* que l'on distingue en dorsaux, plantaires et interne; les ligaments dorsaux et plantaires forment trois faisceaux, à raison d'un par cunéiforme.

1° Les **ligaments scapho-cunéens dorsaux** forment trois petites bandelettes fibreuses, minces et aplaties, qui s'étendent de la face dorsale du scaphoïde à la face dorsale de chaque cunéiforme; le plus interne, destiné au premier cunéiforme, est le plus épais, le plus large et le plus résistant; il est disposé dans le sens antéro-postérieur; les deux autres, plus minces, sont obliques en avant et en dehors (voy. : fig. 563).

2° Les **ligaments scapho-cunéens plantaires** sont également au nombre de trois; le plus interne est épais et solide; il s'attache sur le versant antérieur du tubercule du scaphoïde, et de là se dirige d'arrière en avant pour se fixer sur une petite saillie située à la face inférieure du premier cunéiforme; les deux autres, très minces, sont en partie masqués par les expansions fibreuses du tendon du jambier postérieur auxquelles ils adhèrent.

Ils s'insèrent d'une part sur la face inférieure du scaphoïde entre le tubercule et le bec de cet os, et d'autre part sur le tiers postérieur des arêtes rugueuses plantaires des deux derniers cunéiformes (voy. : fig. 570).

3° Le **ligament scapho-cunéen interne**, épais et solide, s'étend de la face interne du tubercule du scaphoïde à la face interne du premier cunéiforme (voy. : fig. 570); par son bord inférieur, il reçoit quelques fibres du tendon du jambier postérieur.

SYNOVIALE. — La synoviale commune aux trois articulations scapho-cunéennes est la principale des synoviales du tarse antérieur; elle envoie en avant deux prolongements pour les synoviales intercunéennes et cunéo-cuboïdienne, et en dehors et en arrière un prolongement pour l'articulation scapho-cuboïdienne (voy. : fig. 564).

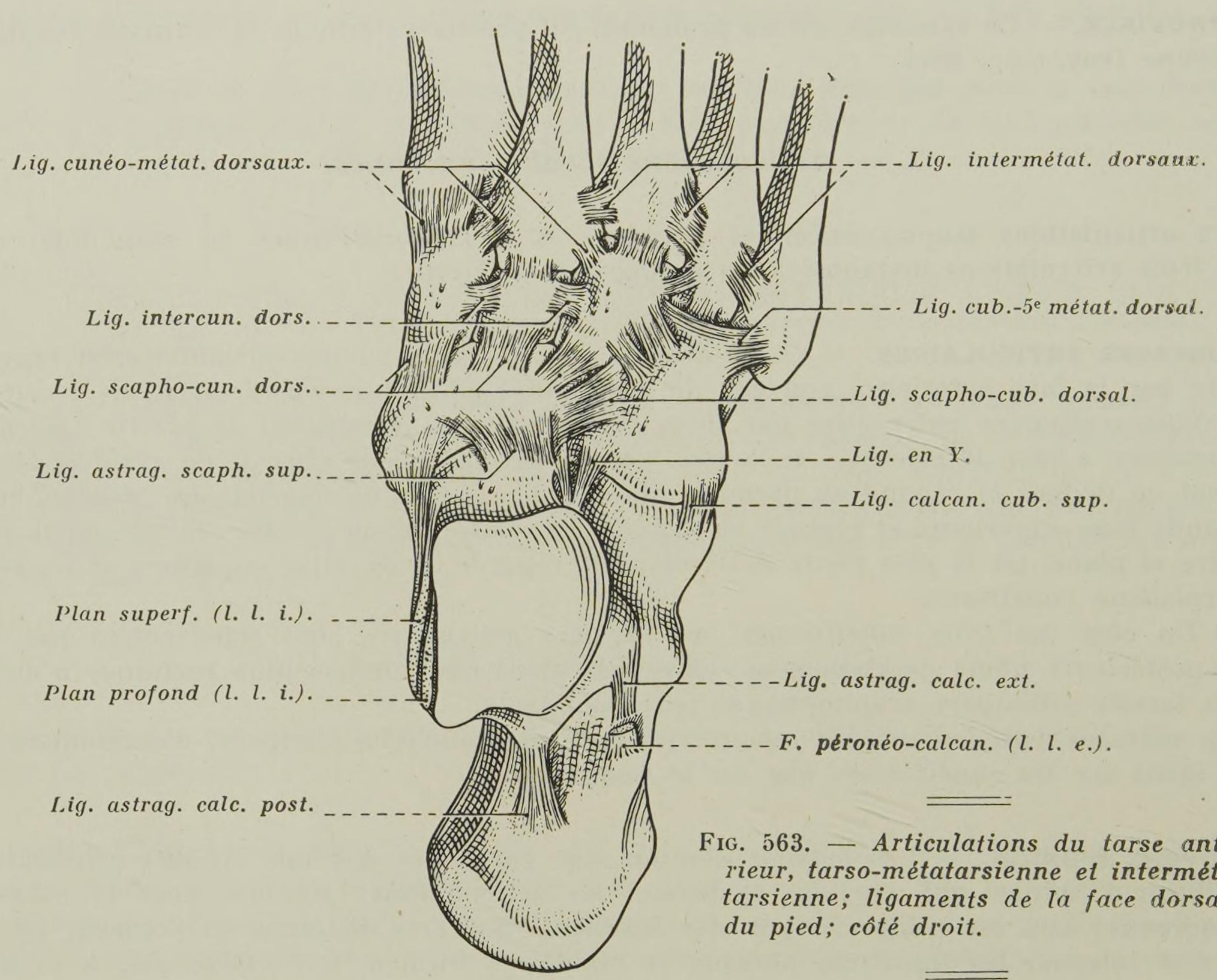

FIG. 563. — *Articulations du tarse antérieur, tarso-métatarsienne et intermétatarsienne; ligaments de la face dorsale du pied; côté droit.*

3. — *Articulations intercunéennes.*

Les articulations intercunéennes sont au nombre de *deux*; elles réunissent : l'*interne*, le premier au deuxième cunéiforme; l'*externe*, le deuxième au troisième cunéiforme; elles rentrent dans le groupe des *arthrodies*.

SURFACES ARTICULAIRES. — Le premier et le deuxième cunéiformes s'articulent par l'intermédiaire de deux facettes articulaires planes situées en bordure des faces supérieure et postérieure de l'os et en regard l'une de l'autre; ces facettes présentent la forme d'une équerre dont la branche supérieure, horizontale, est courte et large, et la branche inférieure, verticale, est longue et étroite.

Le deuxième et le troisième cunéiforme s'articulent par deux facettes verticales, allongées, légèrement étranglées à leur partie moyenne, situées en bordure de la face postérieure de l'os.

Ces surfaces articulaires sont revêtues d'une mince couche de cartilage qui se continue avec le revêtement cartilagineux des surfaces articulaires adjacentes.

MOYENS D'UNION. — Les *capsules articulaires* se continuent avec celles des articulations scapho-cunéenne et cunéo-cuboïdienne; elles sont renforcées par des *ligaments* que l'on distingue d'après leur situation en dorsaux, plantaire et interosseux.

1° **Les ligaments intercunéens dorsaux** sont au nombre de deux; aplatis et très courts, ils s'étendent transversalement d'un cunéiforme à l'autre; peu larges, ils ne recouvrent que le tiers moyen des interlignes intercunéens : l'*interne* s'étend du premier au deuxième cunéiforme, et l'*externe* du deuxième au troisième cunéiforme (voy. : fig. 563).

2° Le **ligament intercunéen plantaire** est court, mais relativement plus épais et plus résistant que le précédent. Oblique en avant et en dehors, il s'insère d'une part sur la face inférieure du premier cunéiforme, où il contracte sur le versant externe du tubercule plantaire de cet os de solides insertions, et d'autre part sur l'extrémité antérieure de l'arête plantaire du deuxième cunéiforme (voy. : fig. 570).

Il n'existe pas de ligament plantaire bien distinct entre le deuxième et le troisième cunéiforme.

3° Les **ligaments interosseux**, au nombre de deux, sont placés entre les cunéiformes; très courts, mais très épais, ils sont très puissants et très résistants et s'opposent à l'écartement de ces os; ils s'insèrent en avant des facettes articulaires sur les surfaces rugueuses des faces correspondantes et en regard; l'*interne* unit le premier au deuxième cunéiforme; l'*externe* unit le deuxième au troisième cunéiforme.

SYNOVIALES. — Il existe une synoviale pour chaque articulation intercunéenne et elles représentent les deux diverticules antérieurs de la synoviale scapho-cunéenne.

4. — *Articulation cunéo-cuboïdienne.*

L'articulation cunéo-cuboïdienne est une articulation du même type que les articulations intercunéennes avec lesquelles elle présente les plus grandes analogies.

SURFACES ARTICULAIRES. — Le troisième cunéiforme et le cuboïde s'articulent par l'intermédiaire de deux facettes articulaires ovalaires ou triangulaires :

a) Sur le *troisième cunéiforme,* cette facette occupe le tiers postérieur de la face externe de l'os; plane ou légèrement convexe, elle regarde en arrière et en dehors;

b) Sur le *cuboïde,* cette facette légèrement concave occupe le tiers moyen de la face interne de l'os et se continue en arrière avec la facette scaphoïdienne de cet os, dont elle est séparée par une crête mousse verticale.

Ces deux facettes sont recouvertes d'une couche mince de cartilage hyalin qui se continue avec le revêtement cartilagineux des facettes articulaires voisines.

MOYENS D'UNION. — Cette articulation présente une *capsule articulaire* très courte qui s'attache sur l'os au contact du rebord cartilagineux; elle est renforcée par *trois ligaments* que l'on distingue, comme pour les articulations intercunéennes, en dorsal, plantaire et interosseux.

1° Le **ligament cunéo-cuboïdien dorsal** est épais, court et large; il s'étend transversalement de la face dorsale du troisième cunéiforme à la face dorsale du cuboïde où il s'insère en avant du ligament scapho-cuboïdien dorsal; les fibres les plus postérieures du ligament s'entremêlent avec celles de ce dernier.

Ce ligament est quelquefois divisé en deux faisceaux distincts : l'un antérieur, princi-

pal, l'autre postérieur, accessoire et en partie caché par le ligament scapho-cuboïdien dorsal (voy. : fig. 563).

2° Le **ligament cunéo-cuboïdien plantaire** est un ligament très court, transversal, qui s'étend du tiers postérieur du bord inférieur du troisième cunéiforme à la face inférieure du cuboïde sur la surface rugueuse située en arrière de la partie interne de la crête du cuboïde (voy. : fig. 570).

3° Le **ligament cunéo-cuboïdien interosseux** est un ligament très court, mais épais, qui, comme les ligaments interosseux intercunéens, s'attache sur les faces correspondantes des deux os en avant des facettes articulaires.

SYNOVIALE. — La synoviale est un diverticule antérieur de la synoviale scapho-cunéenne (voy. : fig. 564); exceptionnellement cependant, elle peut être indépendante.

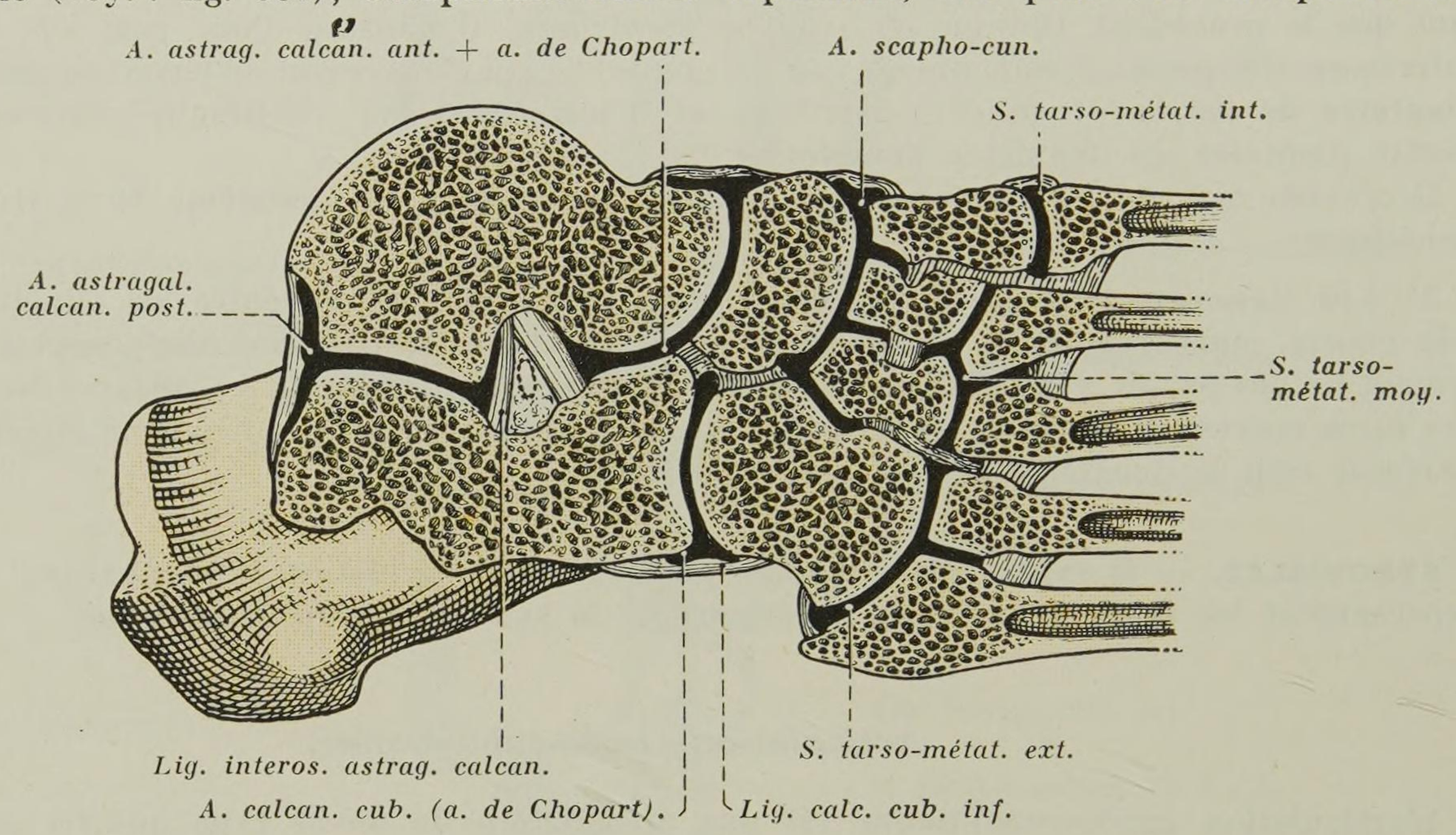

Fig. 564. — *Interlignes des articulations du pied et synoviales vus sur une coupe oblique du tarse et de la base des métatarsiens; côté droit, segment interne de la coupe.*

***

VAISSEAUX ET NERFS

A la *face dorsale,* les artères et les nerfs proviennent des artères dorsales du tarse et du métatarse (branches de la pédieuse) et de la branche externe du nerf tibial antérieur.

A la *face plantaire,* les artères et nerfs proviennent des vaisseaux et nerfs plantaires interne et externe.

MÉCANISME DES ARTICULATIONS DU TARSE

Les articulations astragalo-calcanéenne et médio-tarsienne fonctionnent simultanément et ce fait tient à la configuration de leurs surfaces articulaires, à la brièveté et à la solidité des ligaments qui unissent les os de ces articulations en les rendant solidaires les uns des autres ; néanmoins les mouvements qui s'effectuent dans ces articulations sont des mouvements d'amplitude restreinte.

Les os du tarse antérieur sont également solidaires les uns des autres; par l'intermédiaire de leurs puissants ligaments interosseux, ils forment un bloc osseux composé de fragments peu mobiles dont les *mouvements de glissement* sont très limités.

Le tarse antérieur s'articule : *a) en avant,* avec le métatarse, par l'intermédiaire de l'articulation de Lisfranc, articulation peu mobile; *b)* et *en arrière,* avec le tarse postérieur, par l'intermédiaire de l'articulation de Chopart, articulation beaucoup plus mobile que la précédente.

MOUVEMENTS DU PIED

La plupart des *mouvements du pied* sont des *mouvements combinés*; toutefois on peut les décomposer suivant les axes autour desquels ils se produisent en *flexion* et *extension, abduction* et *adduction* (déplacement latéral), *torsion en dedans* et *torsion en dehors* du pied.

Un fait anatomique et physiologique important domine toute la mécanique articulaire des mouvements du pied : dans la *flexion* et l'*extension* du pied, l'astragale, maintenu par la pince tibio-péronière, se meut à la manière d'une charnière; il fait corps avec le pied et se déplace avec lui autour d'un axe transversal, l'axe de la poulie astragalienne (voy. : *Articulation tibio-tarsienne*); par contre, dans la *torsion du pied* en dedans ou en dehors, l'astragale, pratiquement immobilisé par la pince tibio-péronière, fait corps avec la jambe et les mouvements se passent dans les articulations sous-astragaliennes et médio-tarsienne (ce rôle fonctionnel est dû au fait que l'articulation astragalo-calcanéenne antérieure participe anatomiquement et physiologiquement à la constitution de l'articulation de Chopart).

Les *deux sous-astragaliennes,* l'une antérieure, l'autre postérieure, sont des articulations du groupe des trochoïdes dont les surfaces articulaires sont inversement disposées; solidaires l'une de l'autre par suite de l'existence du puissant ligament interosseux astragalo - calcanéen, elles permettent des *mouvements de glissement latéral* du calcanéum (l'astragale étant fixe) avec bâillement de l'interligne articulaire.

La *médio-tarsienne* permet des *mouvements de rotation* autour d'un axe horizontal et antéro-postérieur, et lorsque le scaphoïde s'abaisse le cuboïde s'élève et *vice versa.*

1° Mouvements de flexion et d'extension du pied. — Les *mouvements de flexion* et *d'extension* du pied (*flexion dorsale* pour la flexion et *flexion plantaire* pour l'extension) siègent dans l'articulation tibio-tarsienne; ils s'effectuent autour d'un *axe* transversal qui est celui de la poulie astragalienne; cet axe (TT) est légèrement oblique d'avant en arrière et de dedans en dehors.

Les muscles qui agissent sur la trochléenne tibio-péronéo-astragalienne, et qui mobilisent le pied dans le plan de flexion-extension, se classent en deux catégories suivant leur action par rapport à l'axe, et un coup d'œil jeté sur la figure 565 *A* montre qu'ils se distinguent en muscles fléchisseurs et muscles extenseurs.

a) **Les muscles fléchisseurs** (entraînant la *flexion dorsale* du pied) sont ceux qui passent *en avant de l'axe TT,* c'est-à-dire le *jambier antérieur* et le *péronier antérieur* (les extenseurs des orteils ne participent qu'accessoirement à la flexion dorsale du pied, leur rôle principal étant de mobiliser les orteils).

b) Les **muscles extenseurs** (entraînant la *flexion plantaire* du pied) sont ceux qui passent *en arrière de l'axe TT* : ce sont : le *triceps sural,* puissant muscle qui agit par l'intermédiaire du tendon d'Achille sur le bras de levier calcanéen (et aussi le *plantaire grêle*); le *jambier postérieur* et les *deux péroniers latéraux* (la remarque que nous avons signalée précédemment pour les extenseurs des orteils s'applique également aux fléchisseurs des orteils) (voy. : fig. 565).

2° ***Mouvements de torsion du pied.*** — Les *mouvements de torsion* du pied ont pour siège les *articulations astragalo-calcanéennes* et *médio-tarsienne* ; ce sont des mouvements combinés qui s'exécutent autour d'un axe oblique de haut en bas, d'avant en arrière et de dedans en dehors; cet *axe (SA)* s'étend du versant supéro-interne du col de l'astragale au tubercule postéro-externe de cet os; il passe par le plafond du sinus du tarse (voy. : fig. 565 *B*).

a) **Torsion en dedans.** — La *torsion en dedans* ou *inversion du pied* est comparable au mouvement de supination de la main. Au cours de ce mouvement, il se produit : α) une *rotation interne* du pied qui abaisse son bord externe et qui élève son bord interne; β) et une *adduction* du pied combinée à une légère extension qui porte la pointe du pied en dedans et en bas, de telle sorte que la plante du pied, fortement excavée, regarde en bas, en dedans et un peu en arrière; la déformation pathologique correspondant à cette attitude du pied constitue le pied bot varus équin.

Dans ce mouvement : α) le *scaphoïde* glisse sur la tête de l'astragale de dehors en dedans et de haut en bas, la partie supéro-externe de la tête de l'astragale restant à découvert; β) le *calcanéum* subit un mouvement de bascule latérale autour du ligament interosseux astragalo-calcanéen, sa grande apophyse se déporte en dedans et se place en partie sous la tête de l'astragale, son extrémité postérieure correspondant à la région talonnière se déporte en dehors; γ) le *cuboïde,* solidaire du calcanéum par le puissant ligament calcanéo-cuboïdien inférieur, se déplace en dedans et en bas, et son déplacement est plus important que celui du scaphoïde.

b) **Torsion en dehors.** — La *torsion en dehors* ou *éversion du pied* est comparable au mouvement de pronation de la main. Au cours de ce mouvement, il se produit : α) une *rotation*

externe du pied, qui élève son bord externe et abaisse son bord interne; β) et une *abduction* du pied, combinée à une légère flexion, qui porte la pointe du pied en dehors, de telle sorte que la plante du pied se redresse et regarde en dehors, en bas et un peu en arrière ; la déformation pathologique correspondant à cette attitude du pied constitue le pied bot valgus.

Dans ce mouvement, les déplacements des os du tarse par rapport à l'astragale sont inverses des mouvements décrits précédemment : α) la grande apophyse du *calcanéum* se porte en dehors et en haut, son extrémité talonnière se déplace en dedans et s'abaisse légèrement *(talus)*; β) le *cuboïde* suit le même déplacement que la grande apophyse; γ) le *scaphoïde* glisse de dedans en dehors et de bas en haut.

L'amplitude des mouvements de torsion du pied est d'environ 10 à 20 degrés.

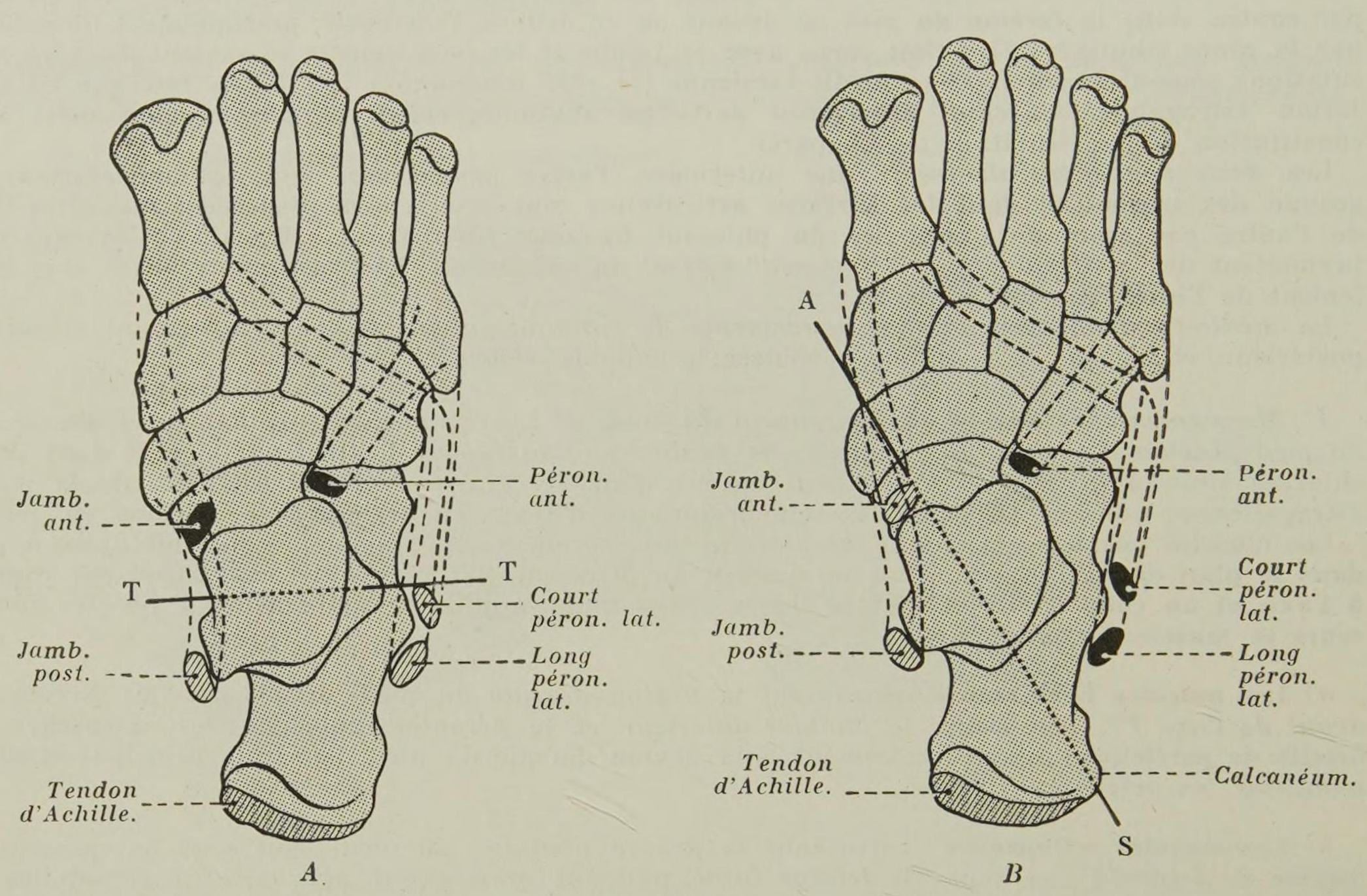

FIG. 565.

Mécanisme des mouvements du pied : flexion, extension et torsion du pied (schématique).

A. TT, axe des mouvements de flexion et d'extension (articulation tibio-tarsienne); *en noir*, les muscles fléchisseurs; *en hachures*, les muscles extenseurs du pied.

B. SA, axe des mouvements de torsion (articulations sous-astragaliennes et médio-tarsienne) ; *en noir*, les muscles abducteurs et rotateurs du pied en dehors ; *en hachures*, les muscles adducteurs et rotateurs du pied en dedans.

Les muscles qui agissent sur les articulations sous-astragaliennes se distinguent en deux catégories suivant qu'ils croisent les articulations en dedans ou en dehors de son axe (SA) (voy. : fig. 565 *B*).

a) Ceux qui croisent les articulations *en dedans de l'axe* sont à la fois **rotateurs en dedans** et **adducteurs** du pied; dans ce groupe rentrent le *jambier antérieur*, le *jambier postérieur* et le *triceps sural*.

b) Ceux qui croisent les articulations *en dehors de l'axe* sont à la fois **rotateurs en dehors** et **abducteurs** du pied; ce sont les trois *muscles péroniers* (latéraux et antérieur).

Nous avons vu précédemment que, dans chacun de ces groupes, les muscles sont aussi, les uns fléchisseurs, les autres extenseurs du pied, d'où il résulte que leur contraction simultanée entraînera obligatoirement des *mouvements combinés* qui se passent simultanément dans les articulations tibio-tarsienne et sous-astragaliennes.

ARTICULATION TARSO-MÉTATARSIENNE OU ARTICULATION DE LISFRANC

L'*articulation tarso-métatarsienne* ou *articulation de Lisfranc* (1) unit l'extrémité postérieure des cinq métatarsiens à la rangée antérieure des os du tarse, c'est-à-dire aux trois cunéiformes et au cuboïde.

Correspondant à l'articulation carpo-métacarpienne au membre supérieur, cette articulation est composée par une série d'*arthrodies* juxtaposées; elle s'étend du bord interne au bord externe du pied en suivant une direction oblique en dehors et en arrière; dans son ensemble elle est convexe en haut et en dehors, et cette disposition résulte de ce que la base du cinquième métatarsien descend plus bas que la base du premier.

Par rapport à la voûte plantaire, les os qui prennent part à sa constitution forment *deux arcades* qui représentent le *cintre* de la voûte plantaire; ce sont d'une part, en arrière, l'*arcade tarsienne* représentée par les trois cunéiformes et le cuboïde; et d'autre part, en avant, l'*arcade métatarsienne* représentée par la base des métatarsiens; ces segments osseux sont disposés comme les pierres d'une voûte et les plans articulaires intermétatarsiens sont tous dirigés vers le centre de la courbure plantaire.

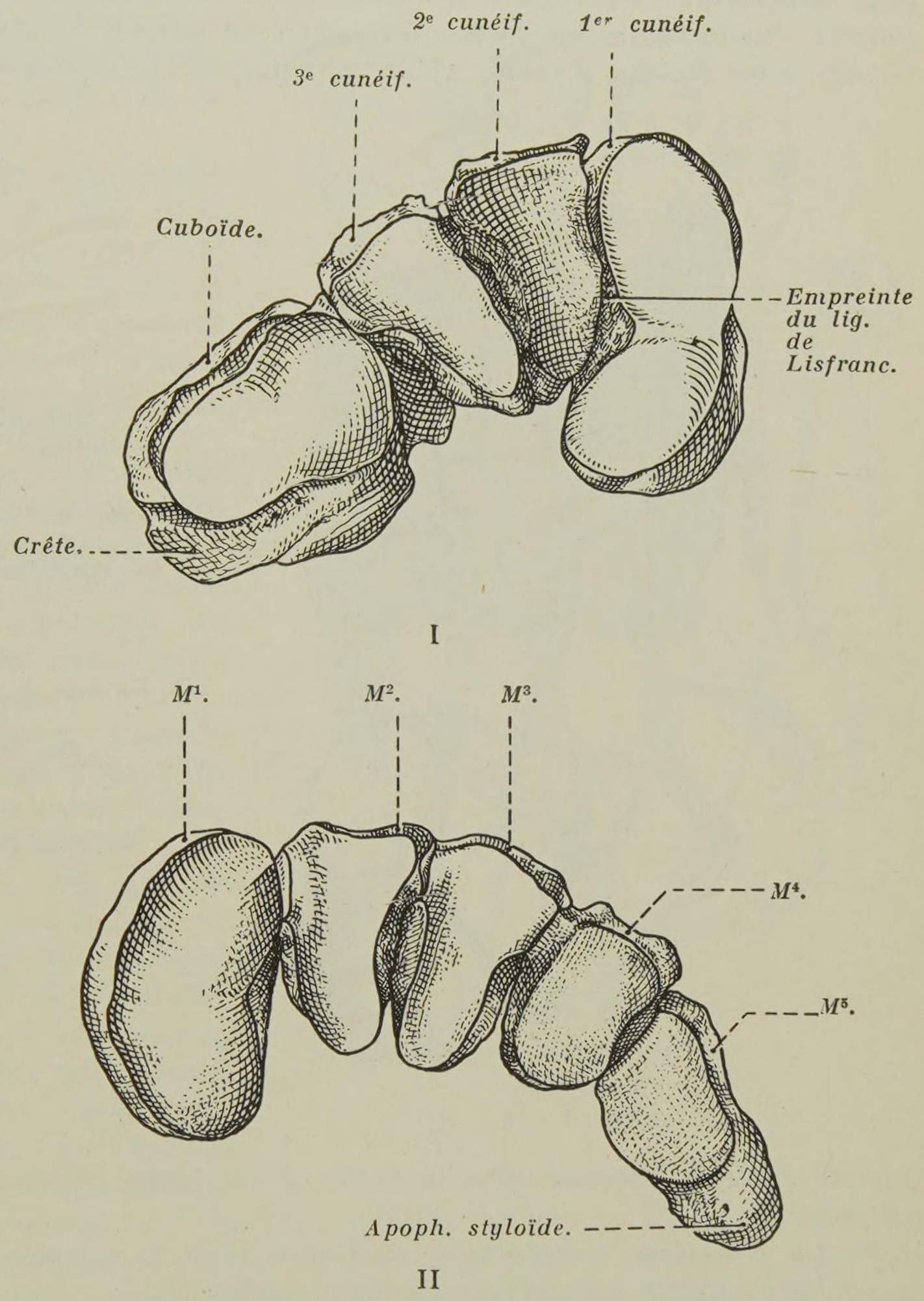

Fig. 566. — *Surfaces articulaires de l'interligne de Lisfranc; côté droit.*
I. Versant tarsien. — II. Versant métatarsien.

SURFACES ARTICULAIRES. — Les surfaces articulaires sont représentées : *a)* du côté de l'*arcade tarsienne*, par les faces antérieures articulaires des cunéiformes et du cuboïde (voy. : fig. 566 I); *b)* et du côté de l'*arcade métatarsienne*, par les faces postérieures articulaires de la base des métatarsiens (voy. : fig. 566 II).

(1) Lisfranc de Saint-Martin, chirurgien français (1790-1847).

1° Le *premier métatarsien* s'articule avec le premier cunéiforme par l'intermédiaire d'une facette réniforme à grand axe vertical et à hile externe; légèrement convexe sur le cunéiforme; elle est concave sur le métatarsien.

2° Le *deuxième métatarsien* s'articule avec les trois cunéiformes; le deuxième cunéiforme, étant plus court que les deux autres, se trouve, en avant, en retrait par rapport au premier et au troisième cunéiforme : il en résulte la formation d'une mortaise, la *mortaise intercunéenne,* dans laquelle s'encastre la base du deuxième métatarsien.

Sa base présente trois facettes articulaires : *a)* une *facette postérieure,* triangulaire à base supérieure, légèrement concave pour le deuxième cunéiforme; — *b)* une *facette interne,* inconstante, en forme d'équerre ou parfois triangulaire pour le premier cunéiforme; cette facette n'existe qu'au voisinage de la face dorsale des deux os; — *c)* et une

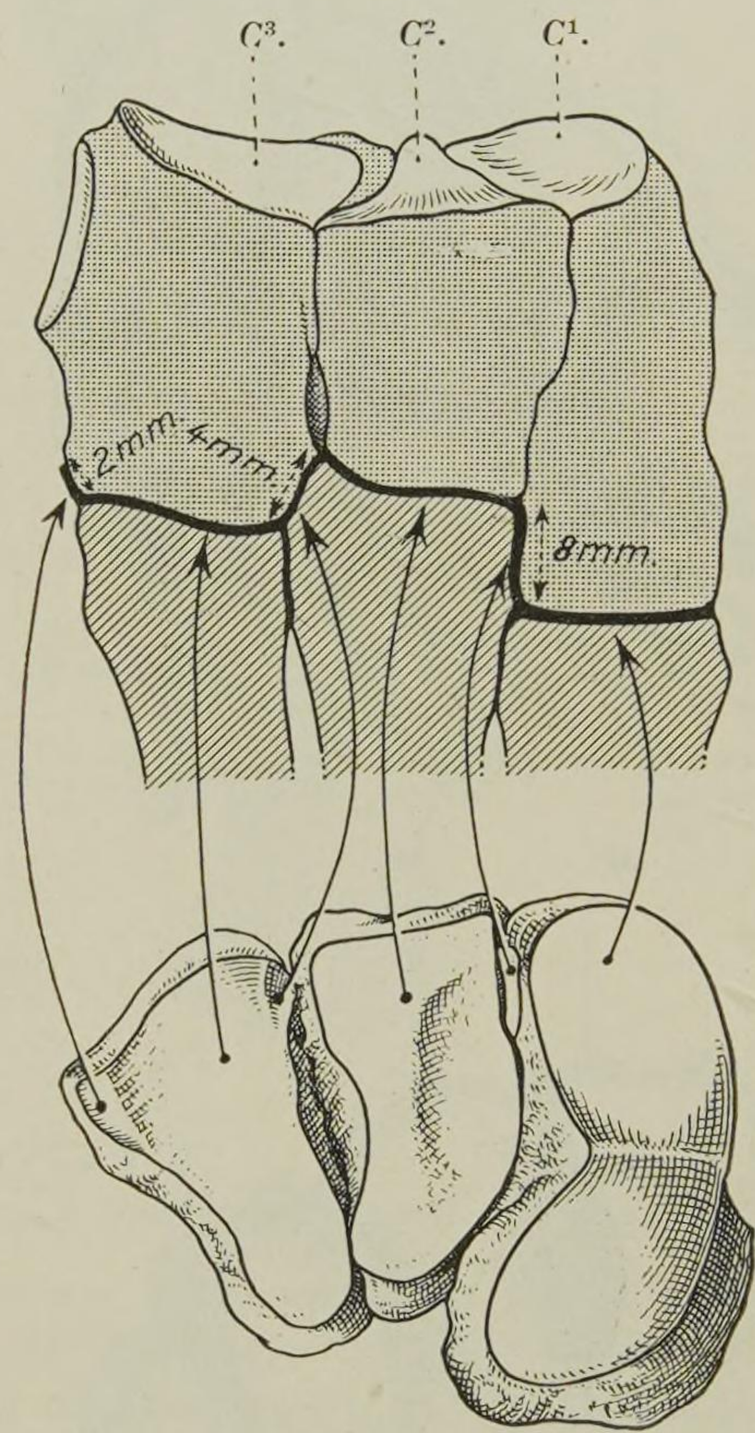

Fig. 567.
Interligne de Lisfranc (interligne cunéo-métatarsien); côté droit.
En haut, l'interligne est vu par la face dorsale; les cunéiformes sont représentés *en pointillé gris*; les métatarsiens, *en hachures obliques.*
En bas, les facettes articulaires antérieures des trois cunéiformes vus en place.
Les flèches indiquent la correspondance des facettes.

facette externe disposée sous la forme d'une bande verticale peu large pour le troisième cunéiforme.

3° Le *troisième métatarsien* s'articule avec le troisième cunéiforme par une facette à peu près plane, triangulaire à base supérieure.

4° Le *quatrième métatarsien* s'articule avec le troisième cunéiforme et le cuboïde; sa *facette cunéenne,* inconstante, présente l'aspect d'une bande étroite et verticale située à la partie postérieure de la face interne de sa base; *sa facette cuboïdienne,* située à la face postérieure de sa base, est quadrilatère et légèrement concave.

5° Le *cinquième métatarsien* s'articule avec la face antérieure du cuboïde par l'intermédiaire d'une facette triangulaire à sommet externe et à base interne; légèrement concave sur le cuboïde, elle est convexe sur le métatarsien (voy. : fig. 567 et 568).

Ces surfaces articulaires sont revêtues à l'état frais de cartilage hyalin dont l'épaisseur va en diminuant du centre de la facette à sa périphérie.

INTERLIGNE ARTICULAIRE. — L'interligne articulaire tarso-métatarsien ou *interligne de Lisfranc* s'étend obliquement de dedans en dehors et d'avant en arrière; il commence au milieu du bord interne du pied, un peu en arrière du tubercule du premier métatarsien, pour se terminer à 2 centimètres en arrière, au niveau du tubercule du cinquième métatarsien (apophyse styloïde), point facilement repérable à travers les parties molles.

L'interligne de Lisfranc décrit un trajet très irrégulier. Son extrémité interne, comprise entre le premier métatarsien et le premier cunéiforme, est oblique en avant et en dehors; à ce niveau l'interligne prolongé coupe le cinquième métatarsien en son milieu. Son extrémité externe, comprise entre le cinquième métatarsien et le cuboïde, est fortement oblique en avant et en dedans; à ce niveau l'interligne prolongé coupe le premier métatarsien un peu en arrière de sa tête (Farabeuf) (voy. : fig. 568).

La disposition irrégulière en *ligne brisée* de l'interligne de Lisfranc est donc due, d'une part à la situation en retrait du deuxième cunéiforme, de telle façon que la base du deuxième métatarsien s'encastre dans la mortaise intercunéenne, et d'autre part à ce que le troisième cunéiforme déborde en avant ses deux os voisins (voy. : fig. 567 et 568); ainsi donc les deux arcades tarsienne et métatarsienne qui constituent l'articulation de Lisfranc se pénètrent réciproquement en deux points; l'arcade métatarsienne pénètre l'arcade tarsienne au niveau de l'articulation du deuxième métatarsien avec le deuxième cunéiforme; inversement l'arcade tarsienne pénètre l'arcade métatarsienne au niveau de l'articulation du troisième métatarsien avec le troisième cunéiforme (voy. : fig. 447, 460 et 568).

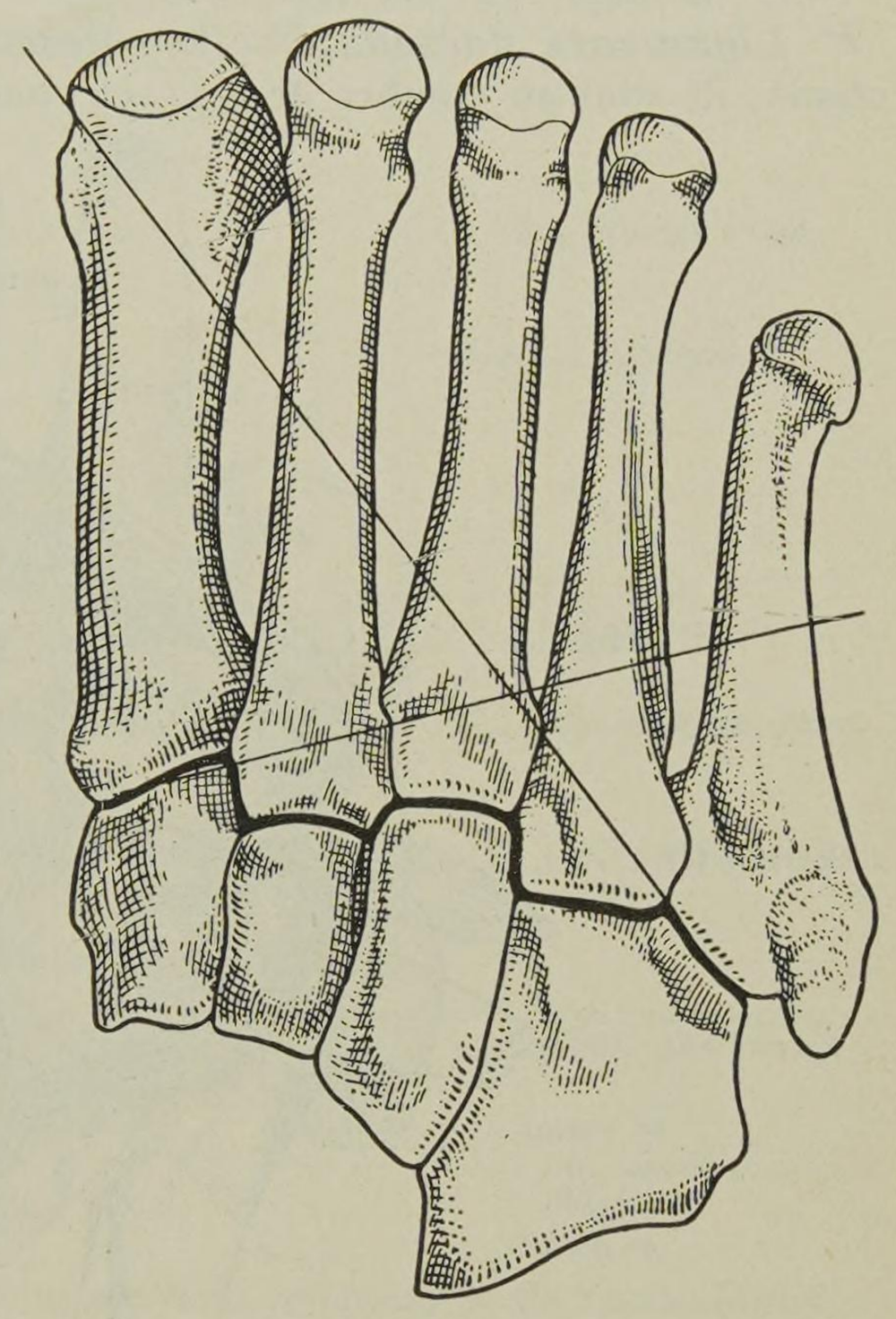

Fig. 568.
Interligne de Lisfranc; côté droit, vue dorsale.

Les retraits de ces os les uns par rapport aux autres vont en diminuant de dedans en dehors suivant la progression géométrique décroissante 8-4-2 (Farabeuf); le deuxième cunéiforme est en retrait de 8 millimètres sur le premier cunéiforme et de 4 millimètres sur le troisième; le troisième cunéiforme dépasse en avant le cuboïde de 2 millimètres (voy. : fig. 567); ces données numériques fournies par Farabeuf sont exactes pour les trois cunéiformes, mais, en ce qui concerne les rapports du troisième cunéiforme et du cuboïde, elles sont à notre avis nettement erronées; le troisième cunéiforme déborde toujours le cuboïde de plus de deux millimètres.

En résumé, les os qui prennent part à la constitution de l'interligne de Lisfranc présentent une disposition en double mortaise, les *tenons* des mortaises étant représentés par l'extrémité antérieure du troisième cunéiforme, et par la base du deuxième métatarsien; une telle disposition a pour but de consolider l'articulation et de s'opposer à tout déplacement transversal; elle présente également un certain intérêt en médecine opératoire pour l'exécution de la désarticulation de Lisfranc.

MOYENS D'UNION. — Les moyens d'union comprennent *trois capsules articulaires* distinctes renforcées par des *ligaments* dorsaux, plantaires et interosseux.

1° Capsules articulaires. — L'articulation tarso-métatarsienne est subdivisée en trois articulations distinctes qui possèdent chacune leur capsule articulaire propre et leurs synoviales; ce sont : *a)* une capsule qui unit l'articulation du premier métatarsien avec le premier cunéiforme; *b)* une capsule qui unit les deuxième et troisième métatarsiens avec les deuxième et troisième cunéiformes; *c)* et une capsule qui unit les deux derniers métatarsiens avec le cuboïde.

Ces capsules sont très courtes, peu épaisses; elles se fixent sur le pourtour des revêtements cartilagineux; dans les espaces intermétatarsiens la capsule est très réduite et adhère aux ligaments interosseux.

2° Ligaments dorsaux. — Les ligaments dorsaux sont courts et aplatis, d'aspect rubané; ils sont au nombre de *sept,* et chacun d'eux s'étend de la face dorsale de l'extré-

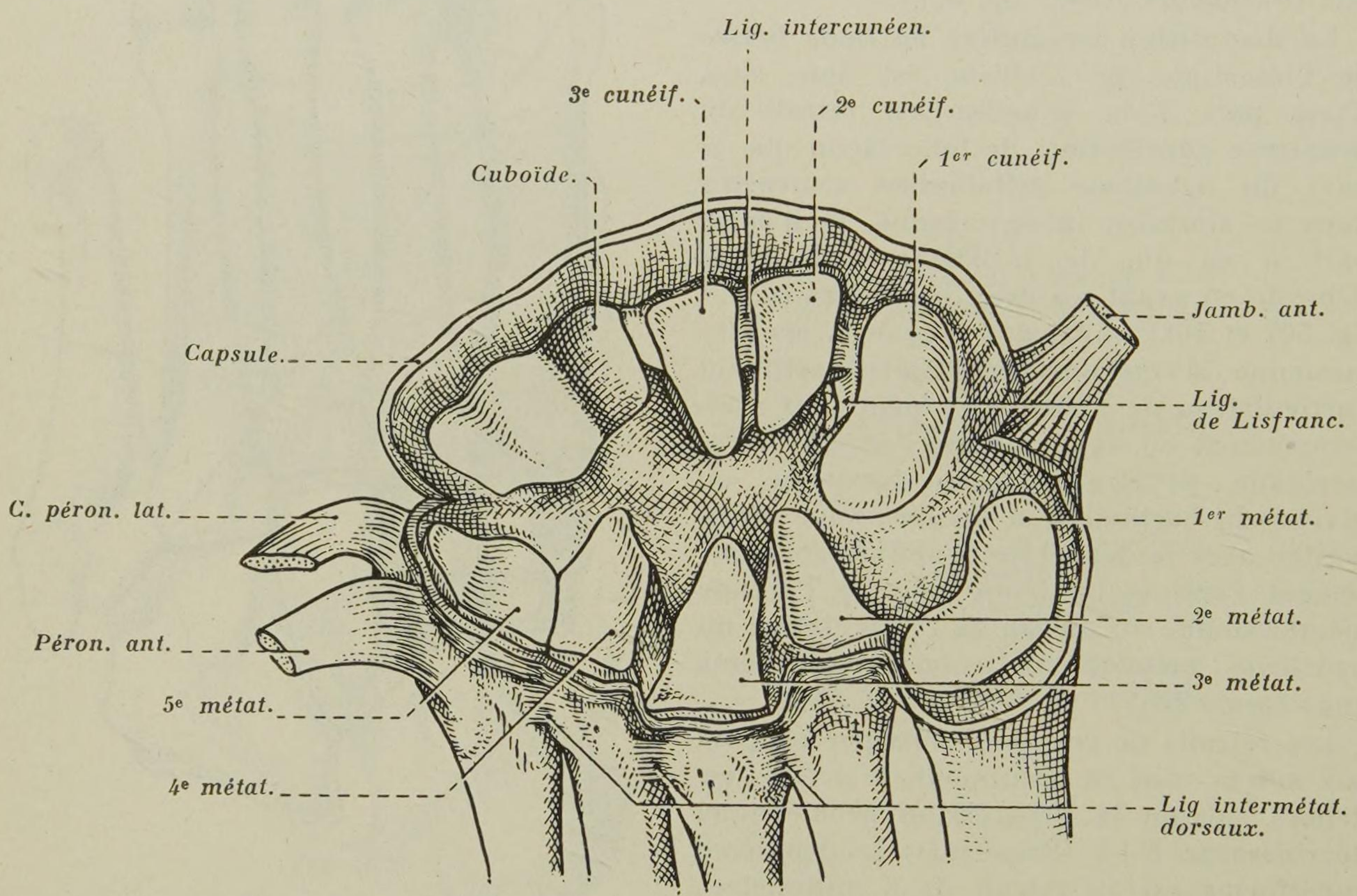

Fig. 569. — *Articulation de Lisfranc ouverte par sa face dorsale; côté droit.*

mité postérieure des métatarsiens à la face dorsale des os de la dernière rangée du tarse (cunéiformes et cuboïde).

a) Le *premier métatarsien* en possède un qui est du reste le plus large, le plus épais et plus solide de tous; il s'étend de la base du premier métatarsien à la face supérieure et interne du premier cunéiforme; ce ligament est autant interne que dorsal.

b) Le *deuxième métatarsien* en possède rois qui divergent de la base de cet os à la face dorsale de chaque cunéiforme.

c) Le *troisième métatarsien* en possède un, très court, qui le relie au troisième cunéiforme.

d) Le *quatrième* et le *cinquième métatarsien* possèdent chacun un ligament résistant qui les rattache au cuboïde; enfin le quatrième métatarsien possède parfois un faisceau accessoire oblique qui l'unit au troisième cunéiforme; enfin du bord inférieur du ligament cuboïdo-cinquième métatarsien dorsal se détache parfois une bande fibreuse transversale qui unit ce métatarsien à la face dorsale du troisième cunéiforme (voy. : fig. 563).

3° ***Ligaments plantaires.*** — Les ligaments plantaires présentent la même disposition que les ligaments dorsaux; au nombre de *neuf* en général, ils sont beaucoup moins développés et moins épais que les ligaments dorsaux; leur épaisseur et leur résistance vont en diminuant de dedans en dehors (voy. : fig. 570).

a) Le **premier cunéiforme** est rattaché : α) au premier métatarsien par un ligament large et court, mais relativement épais : c'est le plus résistant des ligaments plantaires; il s'étend de la face inférieure de la base du premier métatarsien où il s'insère en dedans et au-dessous des insertions du long péronier latéral, à la face inférieure du premier cunéiforme; ce ligament continue en avant le plan du ligament scapho-cunéen plantaire; — β) et à la base des deuxième et troisième métatarsiens, soit par un ligament en Y à insertion cunéenne commune, soit par deux ligaments séparés.

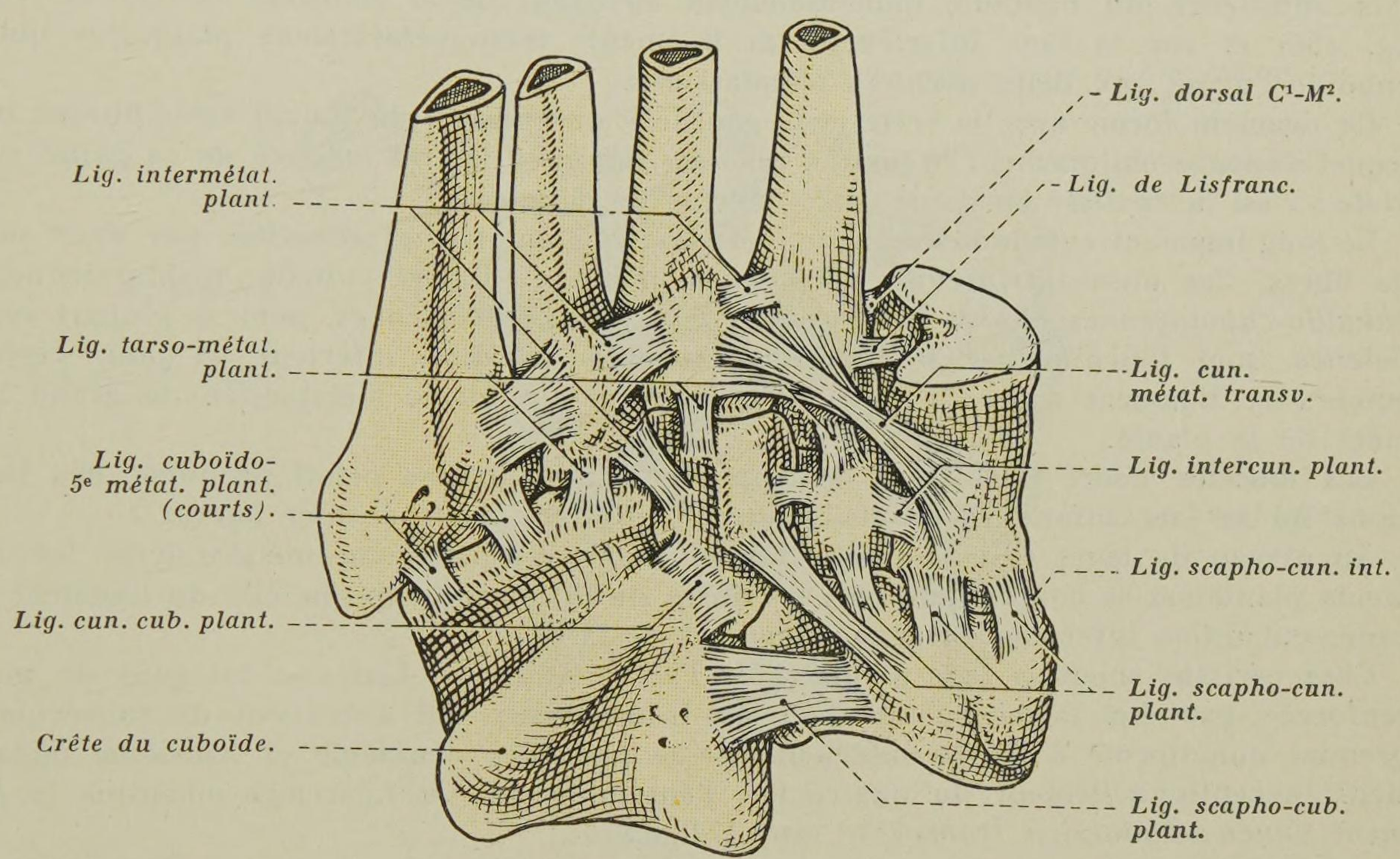

FIG. 570. — *Appareil ligamentaire des articulations du tarse antérieur et de l'articulation tarso-métatarsienne; côté droit, vue plantaire.*

b) Le **deuxième cunéiforme** est uni au deuxième métatarsien par un ligament très court mais solide, en partie caché par le ligament précédent; parfois même il est partiellement fusionné avec lui.

c) Le **troisième cunéiforme** est uni au troisième et au quatrième métatarsien (tubercule plantaire) par une bandelette fibreuse, mince, souvent dédoublée; lorsqu'elle est dédoublée, le faisceau externe présente parfois une insertion sur le cuboïde (voy. : fig. 570).

d) Le **cuboïde** est rattaché aux quatrième et cinquième métatarsiens par *trois ligaments courts* et *un ligament long,* ce dernier n'ayant de connexions qu'avec le cinquième métatarsien.

α) Les *ligaments courts* sont au nombre de *deux*; peu épais et peu résistants, ils se détachent du versant antérieur de la gouttière cuboïdienne; celui du quatrième métatarsien est presque sagittal; celui du cinquième métatarsien est oblique en dehors et en avant, enfin il peut être dédoublé ou disposé en forme de V; ce dernier représente le *court liga-*

ment cuboïdo-cinquième métatarsien plantaire ou *court ligament plantaire externe de l'articulation de Lisfranc* (voy. : fig. 570).

β) Le *long ligament cuboïdo-cinquième métatarsien plantaire* ou *long ligament plantaire de l'articulation de Lisfranc* appartient à la gaine ostéo-fibreuse du long péronier latéral; plus large et plus résistant que les précédents, il présente une forme quadrilatère.

Il s'insère : *en arrière,* sur la crête du cuboïde où il continue la direction des fibres de la couche profonde du ligament calcanéo-cuboïdien inférieur; et *en avant,* sur la face inférieure de la base du cinquième métatarsien où ses fibres s'entremêlent avec celles du court ligament précédemment décrit; quelques fibres se fixent même sur ces ligaments.

De la face profonde du long ligament cuboïdo-cinquième métatarsien plantaire se détachent des *fibres arciformes* disposées en forme de demi-gouttière ou de berceau autour du tendon du long péronier latéral et de son noyau sésamoïdien, pour se fixer sur la face inférieure du cuboïde, immédiatement en avant de la gouttière de cet os (voy. : fig. 450) et sur la face inférieure des ligaments tarso-métatarsiens plantaires que le cuboïde envoie aux deux derniers métatarsiens.

Ce ligament forme avec la crête et la gouttière du cuboïde un tunnel ostéo-fibreux dans lequel s'engage obliquement le tendon du long péronier latéral entouré de sa gaine synoviale : c'est la *coulisse* ou *gaine ostéo-fibreuse* de ce muscle.

Le long ligament cuboïdo-cinquième métatarsien plantaire est constitué par *deux* sortes de fibres : les unes *intrinsèques, profondes,* pour la plupart cuboïdo-métatarsiennes et *cuboïdo-cuboïdiennes (fibres arciformes)*; les autres, *extrinsèques,* pour la plupart *superficielles,* sont fournies par le ligament calcanéo-cuboïdien inférieur, et pour certains auteurs ce ligament représenterait l'expansion au cinquième métatarsien du grand ligament de la plante.

Les muscles court fléchisseur et opposant du cinquième orteil prennent des insertions sur la face inférieure de ce ligament *(gaine du long péronier latéral).*

Au niveau de leurs insertions sur les troisième et quatrième métatarsiens, les ligaments plantaires se confondent avec les fibres de la couche superficielle du ligament calcanéo-cuboïdien inférieur ou grand ligament de la plante.

Chez certains sujets la face plantaire de l'articulation de Lisfranc est plus ou moins renforcée par des faisceaux obliques ou transversaux qui s'étendent du tubercule du premier cunéiforme à l'arête inférieure de la base des deuxième et troisième métatarsiens, exceptionnellement du quatrième; l'ensemble de ces faisceaux constitue le *ligament cunéo-métatarsien transverse* (voy. : fig. 570).

4° ***Ligaments interosseux.*** — Les ligaments interosseux, bien étudiés par Thomas (1), sont au nombre de *trois* et correspondent aux trois premiers espaces intermétatarsiens; on les distingue en ligament interosseux interne ou du premier espace, ligament interosseux moyen ou du deuxième espace, et ligament interosseux externe ou du troisième espace; le quatrième espace ne possède pas de ligament interosseux.

Ces ligaments sont assez variables dans leur développement.

a) Le **ligament interosseux interne** ou du **premier espace,** encore appelé **ligament de Lisfranc,** est le plus important et le plus puissant des trois : c'est la *clé* de l'articulation de Lisfranc.

Extra-articulaire, il unit le premier cunéiforme au deuxième métatarsien (ligament C^1-M^2); c'est un ligament épais (6 à 8 millimètres d'épaisseur) et court, qui remplit l'espace compris entre le premier cunéiforme d'une part, le deuxième cunéiforme et le deuxième métatarsien d'autre part. Oblique de dedans en dehors et d'arrière en avant, il s'attache en dedans sur la face externe du premier cunéiforme, en avant du ligament intercunéen,

(1) Article à consulter : L. Thomas : Recherches sur les ligaments interosseux de l'articulation de Lisfranc : *Archives d'Anatomie, d'Histologie et d'Embryologie,* 1926, p. 99.

et au-dessous de la facette articulaire destinée au deuxième métatarsien; et en dehors sur la moitié inférieure de la face interne de la base du deuxième métatarsien (voy.: fig. 571).

Parfois le ligament de Lisfranc est divisé en *deux faisceaux* : l'un antérieur, l'autre postérieur, ce dernier étant toujours plus développé que le premier. Entre les deux faisceaux s'interpose du tissu fibreux de remplissage.

Il est sus-jacent à la terminaison du tendon du long péronier latéral qui le croise obliquement et dont il est séparé par un intervalle de 2 ou 3 millimètres de hauteur (voy. : fig. 571). Ce rapport présente une importance considérable dans l'exécution du temps opératoire dit « *coup de maître* » de la désarticulation de Lisfranc ; le tendon, solide arc-boutant, sert de point d'appui au dos de la lame du couteau de Lisfranc, son redressement progressif sectionne sans effort le ligament et fait spontanément bâiller l'interligne.

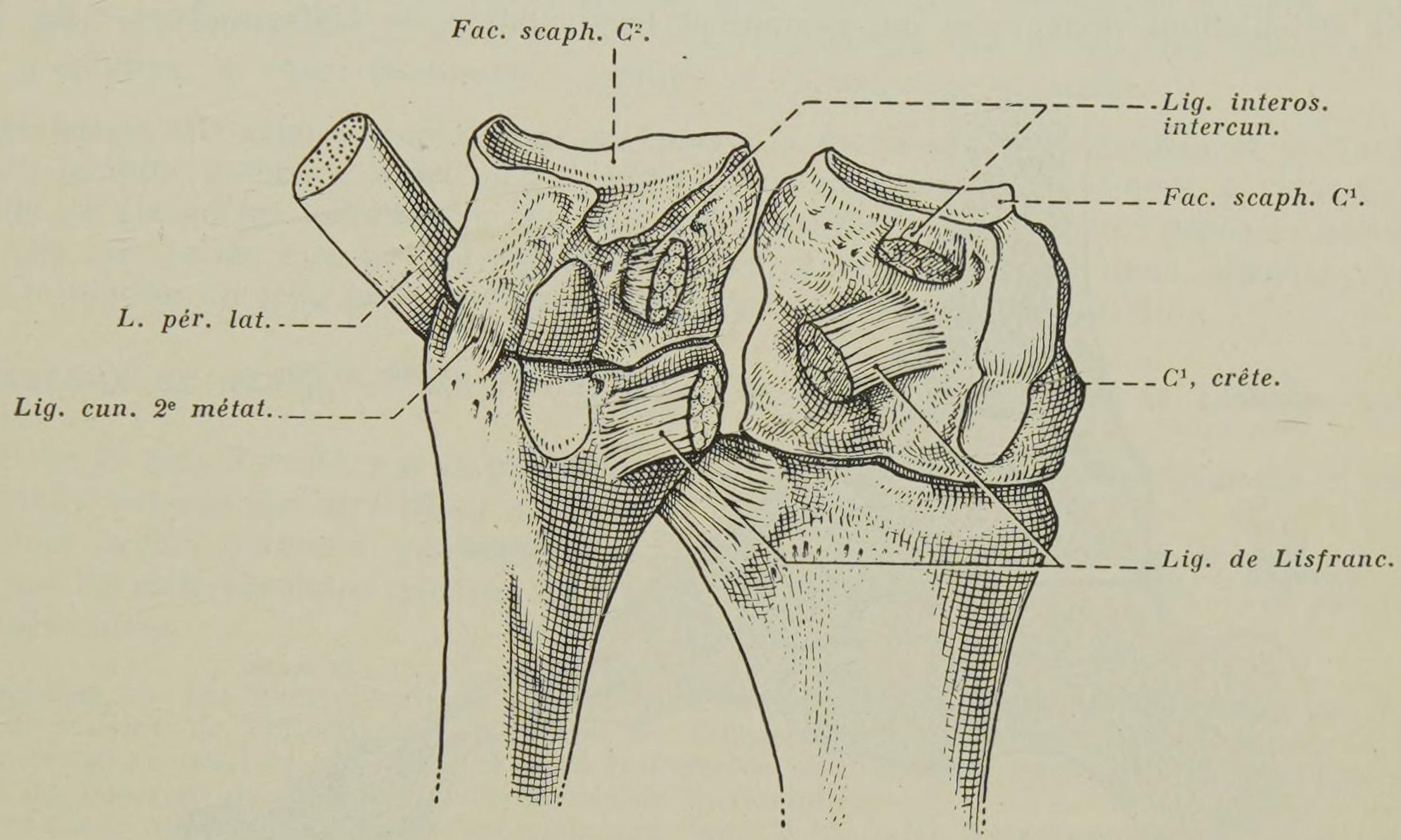

Fig. 571.

Articulation de Lisfranc après ouverture et section des ligaments; côté droit, vue dorsale.

b) Le **ligament interosseux moyen** ou du **deuxième espace** est très variable dans sa disposition : α) tantôt, *unique,* il est constitué par un ligament triangulaire à direction antéro-postérieure qui unit la face externe du deuxième cunéiforme et la face interne du troisième cunéiforme d'une part, aux faces correspondantes des bases des deuxième et troisième métatarsiens d'autre part; β) tantôt au contraire, *dédoublé,* il est formé de deux faisceaux longitudinaux qui vont du cunéiforme au métatarsien correspondant et de deux faisceaux croisés en X dont l'un s'étend du deuxième cunéiforme au troisième métatarsien et l'autre du troisième cunéiforme au deuxième métatarsien.

Ce ligament est extra-articulaire dans sa moitié postérieure.

c) Le **ligament interosseux externe** ou du **troisième espace** est extra-articulaire et formé le plus souvent de *deux faisceaux* : α) l'un *interne,* lamellaire, s'étend de la face externe du troisième cunéiforme à la face externe de la base du troisième métatarsien, où il se fixe sur un petit tubercule situé au-dessous de la gouttière qui borde sa facette articulaire; β) l'autre *externe,* grêle, s'étend de la face interne du cuboïde à la face interne de la

base du quatrième métatarsien; parfois ce ligament présente un faisceau accessoire qui s'étend du troisième cunéiforme au quatrième métatarsien.

Assez souvent, le troisième espace ne possède qu'un seul ligament interosseux (30 % des cas) qui se détache de la face externe du troisième cunéiforme, un peu en avant du ligament interosseux cunéo-cuboïdien, pour se fixer d'autre part sur la face externe de la base du troisième métatarsien : c'est le *ligament longitudinal simple du troisième espace* (Thomas); parfois aussi le ligament présente un aspect en V avec deux faisceaux : l'un grêle, destiné au troisième métatarsien, analogue au ligament précédent; l'autre, plus fort et plus résistant, se fixe sur la face externe de la base du quatrième métatarsien.

SYNOVIALES. — L'articulation tarso-métatarsienne possède *trois synoviales* indépendantes que l'on distingue en interne, moyenne et externe, qui correspondent chacune aux trois articulations juxtaposées qui composent l'articulation de Lisfranc (voy. : fig. 564).

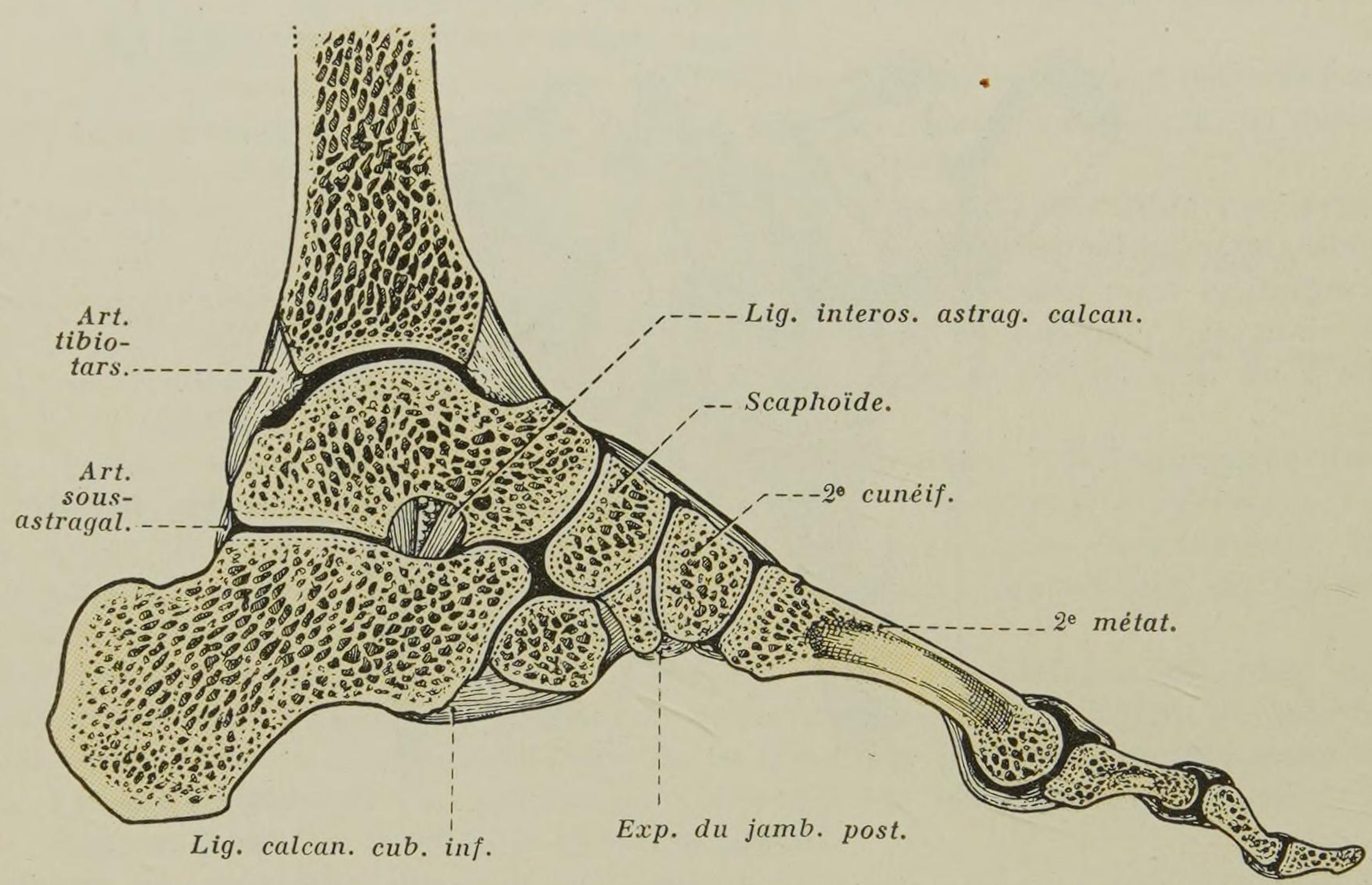

FIG. 572. — *Coupe antéro-postérieure du pied passant par le deuxième métatarsien.*

a) La **synoviale interne** correspond à l'articulation comprise entre le premier cunéiforme et le premier métatarsien; totalement indépendante, elle ne présente aucune connexion avec la synoviale de la première articulation intercunéenne.

b) La **synoviale moyenne** correspond à l'articulation des deuxième et troisième cunéiformes avec les deuxième et troisième métatarsiens; elle communique toujours avec les synoviales des articulations intermétatarsiennes correspondantes (du deuxième au troisième et du troisième au quatrième), qui représentent des diverticules antérieurs de cette synoviale, et parfois avec les synoviales des articulations intercunéennes.

c) La **synoviale externe** correspond à l'articulation du cuboïde avec le quatrième et le cinquième métatarsien ; elle communique en avant avec la synoviale de la dernière articulation intermétatarsienne (voy. : fig. 564).

Chaque synoviale revêt les faces profondes des capsules articulaires correspondantes aux trois articulations précitées.

RAPPORTS. — La **face dorsale** de l'articulation de Lisfranc, fortement convexe dans le sens transversal, est relativement superficielle; facilement explorable et accessible, elle entre en rapport avec les tendons extenseurs des orteils, les tendons du pédieux et la terminaison du péronier antérieur qui la recouvre à sa partie la plus externe; elle est croisée d'arrière en avant par les vaisseaux pédieux et la branche interne du nerf tibial antérieur.

La **face plantaire**, fortement concave, est profonde et cachée; elle entre en rapport avec la couche superficielle du ligament calcanéo-cuboïdien inférieur, avec les expansions tendineuses métacarpiennes du jambier postérieur qui constituent autant de faisceaux de renforcement de ses ligaments plantaires, avec la terminaison (portion plantaire) du long péronier latéral qui croise en X la direction de l'interligne, avec les insertions postérieures de l'abducteur oblique et du court fléchisseur du gros orteil, avec l'abducteur du petit orteil; enfin, plus superficiellement, avec les tendons fléchisseurs des orteils, les vaisseaux et nerfs plantaires, le court fléchisseur plantaire et l'aponévrose plantaire.

Latéralement elle répond : en *dedans,* au tubercule du premier métatarsien et à l'insertion du jambier antérieur ainsi qu'à l'adducteur du gros orteil; *en dehors,* à l'apophyse styloïde du cinquième métatarsien et à la terminaison du tendon du court péronier latéral; enfin elle est bordée à ce niveau par l'échancrure stylo-cuboïdienne dans laquelle s'encastre le tendon du long péronier latéral au point où il change de direction.

VAISSEAUX ET NERFS. — Les *artères* et les *nerfs* de l'articulation de Lisfranc sont fournis :

a) Pour la *face dorsale,* par la pédieuse et par sa branche dorsale du métatarse et par la branche externe du nerf tibial antérieur;

b) Pour la *face plantaire,* par les artères plantaires externe et interne, mais principalement par l'arcade plantaire (portion transversale de l'artère plantaire externe), et par les nerfs plantaires.

MÉCANISME. — Les mouvements de l'articulation tarso-métatarsienne sont très limités du fait de la disposition de l'interligne de Lisfranc, de l'encastrement des os des arcades tarsienne et métatarsienne et aussi de la solidité et de la brièveté de ses ligaments interosseux, et plus spécialement du *ligament de Lisfranc,* véritable *clé de l'articulation.*

Le deuxième métatarsien, solidement maintenu dans la mortaise intercunéenne, est à peu près fixe et ne possède aucun mouvement; le troisième métatarsien ne possède que des mouvements de glissement très limités du reste dans le sens vertical; le premier et le quatrième, mais surtout le cinquième métatarsien, présentent des mouvements de flexion et d'extension très limités; le premier et le cinquième métatarsien sont pourvus de mouvements passifs de latéralité.

ARTICULATIONS INTERMÉTATARSIENNES

Les quatre derniers métatarsiens s'articulent entre eux par leurs extrémités postérieures ou bases, au moyen de facettes articulaires disposées chacune en regard de la facette articulaire correspondante de l'os voisin. Les articulations intermétatarsiennes ainsi constituées sont au nombre de *trois*; elles appartiennent au groupe des *arthrodies.*

Le premier métatarsien est le plus souvent uni au deuxième métatarsien par l'intermédiaire de faisceaux fibreux; plus rarement il existe une articulation vraie.

Les extrémités antérieures des métatarsiens sont unies entre elles par l'intermédiaire du ligament transverse intermétatarsien plantaire (voyez plus loin).

SURFACES ARTICULAIRES. — Les surfaces articulaires sont représentées par de petites facettes planes, irrégulières, situées sur les faces latérales de la base des métatarsiens, et encroûtées d'une couche mince de cartilage.

Le *premier et le deuxième métatarsien* s'articulent parfois par l'intermédiaire d'une petite facette ovalaire située à la partie supérieure de la base.

Le *deuxième et le troisième métatarsien* s'articulent par l'intermédiaire de deux facettes, l'une supérieure, plus étendue et ovalaire; l'autre inférieure, très réduite; ces deux facettes sont séparées l'une de l'autre par une petite gouttière rugueuse à direction antéro-postérieure, au niveau de laquelle s'insère le ligament interosseux moyen de l'articulation de Lisfranc.

Le *troisième et le quatrième métatarsien* s'articulent par l'intermédiaire d'une facette ovalaire située dans l'angle postéro-supérieur des faces latérales de la base.

Le *quatrième et le cinquième métatarsien* s'articulent par une facette analogue, mais de forme triangulaire à base dorsale.

MOYENS D'UNION. — Les moyens d'union des trois articulations intermétatarsiennes comprennent : *a)* une *capsule articulaire* qui n'est autre, pour chaque articulation, qu'un prolongement antérieur de la capsule de l'articulation tarso-métatarsienne; *b)* et des *ligaments* que l'on distingue en dorsaux, plantaires et interosseux.

1° Les **ligaments dorsaux** *(ligaments intermétatarsiens dorsaux)* sont constitués par de courtes et minces bandelettes fibreuses, aplaties, tendues obliquement entre les bases des quatre derniers métatarsiens. Ils sont au nombre de *trois* : l'*externe* va du cinquième au quatrième; le *moyen* va du quatrième au troisième, c'est le plus solide des trois; l'*interne* va du deuxième au troisième métatarsien (voy. : fig. 563).

2° Les **ligaments plantaires** *(ligaments intermétatarsiens plantaires)*, au nombre de *trois*, sont situés à la face inférieure et présentent la même disposition que les précédents, mais ils sont plus épais et plus résistants qu'eux; ils sont obliques d'arrière en avant et de dehors en dedans; au niveau de leurs insertions postéro-externes, ils s'enchevêtrent avec les insertions métatarsiennes du grand ligament de la plante (voy. : fig. 561 et 570).

3° Les **ligaments interosseux** sont très courts, très denses et très résistants; ils représentent le plus solide moyen d'union intermétatarsien. Au nombre de *trois*, un pour chaque articulation intermétatarsienne, ils occupent la partie tout à fait postérieure de l'espace interosseux correspondant; ils s'insèrent sur les rugosités qui sont situées sur les faces latérales de la base des métatarsiens, au-dessous et en avant des facettes articulaires.

Le ligament qui unit le premier au deuxième métatarsien est toujours très mince et peu solide, parfois même mal individualisé; il est représenté par des tractus fibreux entre lesquels on rencontre assez souvent une bourse séreuse, vestige de la première articulation intermétatarsienne.

SYNOVIALES. — Chaque articulation intermétatarsienne possède une synoviale propre; celle-ci est un diverticule antérieur de la synoviale de l'articulation de Lisfranc (voy. : fig. 564).

MOUVEMENTS. — Ces articulations ne possèdent que des mouvements de glissement qui s'effectuent en même temps que ceux de l'articulation de Lisfranc; ces mouvements modifient la courbure, partant la hauteur de la voûte plantaire.

ARTICULATIONS MÉTATARSO-PHALANGIENNES

Les articulations métatarso-phalangiennes mettent en contact l'extrémité antérieure ou distale des métatarsiens avec la base de la première phalange correspondante; ce sont des articulations qui se rapprochent beaucoup des énarthroses, mais, par suite de la forme de leurs surfaces articulaires, elles entrent dans le groupe des *condyliennes*; elles offrent des analogies avec les articulations métacarpo-phalangiennes des doigts.

A. — ARTICULATIONS MÉTATARSO-PHALANGIENNES DES QUATRE DERNIERS ORTEILS

Ces quatre articulations offrent la même disposition et se différencient de celle du gros orteil par l'absence (tout au moins le plus fréquemment) d'os sésamoïdes dans leur constitution.

SURFACES ARTICULAIRES. — Comme au niveau des doigts, les surfaces articulaires sont représentées du côté du métatarsien par la *tête métatarsienne* et du côté de la phalange par la *cavité glénoïde,* agrandie du *fibro-cartilage glénoïdien.*

1° La **tête métatarsienne** porte une surface articulaire arrondie, convexe dans tous les sens, rétrécie dans le sens transversal, allongée dans le sens vertical et plus étendue sur le versant plantaire que sur le versant dorsal; fortement convexe dans le sens vertical, la courbure de la surface articulaire décrit une spirale dont le rayon est de 5 millimètres sur le versant dorsal et de 10 millimètres sur le versant plantaire (Meyer).

Cette surface articulaire se prolonge sur la face plantaire de la tête par deux petites surfaces articulaires au niveau des tubercules plantaires; entre les tubercules, la surface articulaire est échancrée par une petite gouttière à direction antéro-postérieure.

2° La **cavité glénoïde phalangienne** est une excavation ovalaire peu profonde, régulière, à grand axe transversal, située à la face postérieure de la phalange; elle est limitée à la périphérie de la surface articulaire par un rebord arrondi.

Dans le sens transversal, elle recouvre toute la largeur de la tête métatarsienne; dans le sens vertical, elle est moins étendue que la surface articulaire de la tête et ne revêt que le tiers environ de cette surface.

A l'état frais, ces surfaces articulaires sont revêtues de cartilage hyalin et celui-ci est plus épais à la face dorsale qu'à la face plantaire des têtes métatarsiennes.

3° Le **fibro-cartilage glénoïdien** est une lame quadrangulaire qui prolonge en bas et en arrière la cavité glénoïde; il répond au versant plantaire de la tête métatarsienne qu'il recouvre (voy. : fig. 572).

MOYENS D'UNION. — Chaque articulation métatarso-phalangienne possède une capsule articulaire, des ligaments latéraux et un ligament transverse intermétatarsien plantaire.

1° La **capsule articulaire** est mince et très lâche; elle présente la même disposition que celle des articulations métacarpo-phalangiennes. Sur la phalange, l'insertion s'effectue au niveau du rebord cartilagineux; sur le métatarsien, elle se comporte différemment : à la face dorsale de l'articulation, elle s'insère au contact du revêtement cartilagineux; à la face plantaire et sur les côtés, elle se fixe à quatre ou cinq millimètres en arrière de ce revêtement.

Rappelons que de la face inférieure de la capsule ainsi que du fibro-cartilage des trois dernières articulations naissent les trois faisceaux d'origine de l'abducteur transverse du gros orteil *(transversus pedis)* (voyez ce muscle).

2° Les **ligaments latéraux** se distinguent pour chaque articulation en *interne* et *externe*; l'interne est mince, l'externe est épais et résistant; tous les deux ont une forme triangulaire à base inférieure.

Ils s'insèrent en arrière sur les tubercules latéraux de la tête métatarsienne ; de là les

fibres du ligament divergent en avant et en bas et suivant leur destination se divisent en *deux faisceaux,* l'un *supérieur,* l'autre *inférieur* : *a)* le *faisceau supérieur* ou *métatarso-phalangien* se fixe sur le tubercule latéral de la base de la première phalange; *b)* le *faisceau inférieur* ou *métatarso-glénoïdien,* plus étalé que le précédent et triangulaire, se fixe sur les bords latéraux du fibro-cartilage glénoïdien, et pour les articulations qui possèdent un os sésamoïde également sur ce dernier; le faisceau devient alors un *faisceau métatarso-sésamoïdo-glénoïdien.*

3° Le **ligament transverse intermétatarsien plantaire** ou **ligament transverse du métatarse** est une épaisse bande fibreuse transversale tendue entre les têtes du premier et du cinquième métatarsien; libre entre les articulations, il adhère par sa face supérieure au niveau de chaque articulation à la capsule et au bord postérieur du fibro-cartilage glénoïdien.

Au niveau de la face externe de l'articulation métatarso-phalangienne du gros orteil, il contracte des insertions sur le sésamoïde externe (voyez cet os) (voy. : fig. 576).

Ce ligament doit être considéré comme un renforcement de l'aponévrose plantaire profonde.

Certains auteurs ont décrit un *ligament transverse intermétatarsien dorsal*; à notre avis celui-ci est inconstant et toujours mal individualisé.

SYNOVIALE. — La synoviale revêt la face interne ou articulaire de la capsule et une partie des faces latérales de la tête métacarpienne, ainsi que la face inférieure du col; très lâche, elle forme un bourrelet inférieur transversal situé en arrière des tubercules plantaires.

RAPPORTS. — Chaque articulation entre en rapport : *a)* à la *face dorsale,* avec l'aponévrose interosseuse dorsale qui lui est adhérente et avec le tendon extenseur de l'orteil correspondant; — *b)* à la *face plantaire,* avec le ligament transverse du métatarse qui adhère à l'articulation; avec les tendons fléchisseurs des orteils et leurs gaines synoviales; les gaines fibreuses des tendons fléchisseurs sont adhérentes à la face inférieure de la capsule et au fibro-cartilage glénoïdien; enfin, pour les trois dernières articulations, avec les faisceaux d'origine du muscle abducteur transverse du gros orteil qui s'insère sur ces articulations (voy. : fig. 643 et fig. 668); — *c)* et *latéralement,* avec les vaisseaux et les nerfs collatéraux des orteils et avec les tendons des muscles interosseux et lombricaux; une minuscule bourse séreuse sépare les tendons des lombricaux des faces latérales des articulations métatarso-phalangiennes; vaisseaux, nerf, tendons et bourses séreuses sont compris dans de petites logettes fibreuses, limitées latéralement par les fibres perforantes qui les séparent des articulations voisines (voy. : fig. 668); rappelons également qu'on peut rencontrer de petites bourses séreuses entre deux articulations métatarso-phalangiennes *(bourses séreuses intermétatarso-phalangiennes de Grüber).*

L'interligne articulaire est situé à un travers de doigt en arrière de la commissure interdigitale (Farabeuf).

VAISSEAUX ET NERFS. — Les ***artères*** proviennent des artères interosseuses plantaires et dorsales, des artères collatérales des orteils qui en naissent, des perforantes antérieures et aussi directement de l'arcade plantaire.

Les ***nerfs*** proviennent : *a)* à la *face dorsale,* de la branche interne du nerf tibial antérieur pour la deuxième articulation, et de sa branche externe pour les trois autres articulations; *b)* et à la *face plantaire,* du nerf plantaire externe pour les deux dernières articulations et de la branche externe du nerf plantaire interne pour les deuxième et troisième articulations, par l'intermédiaire des nerfs interosseux correspondants.

B. — ARTICULATION MÉTATARSO-PHALANGIENNE DU GROS ORTEIL

L'articulation métatarso-phalangienne du gros orteil se distingue des autres articulations similaires du pied : *a)* d'une part, *anatomiquement* par la configuration bien spéciale qu'offre la tête du premier métatarsien et par la présence à peu près constante au niveau de la partie inférieure de cette articulation de *deux os sésamoïdes* inclus dans l'épaisseur du fibro-cartilage glénoïdien : c'est donc une *articulation métatarso-sésamoïdo-phalangienne*; *b)* et d'autre part, *physiologiquement* par le rôle capital que cette articulation présente au cours des mouvements de flexion et d'extension du gros orteil et plus spécialement dans la marche.

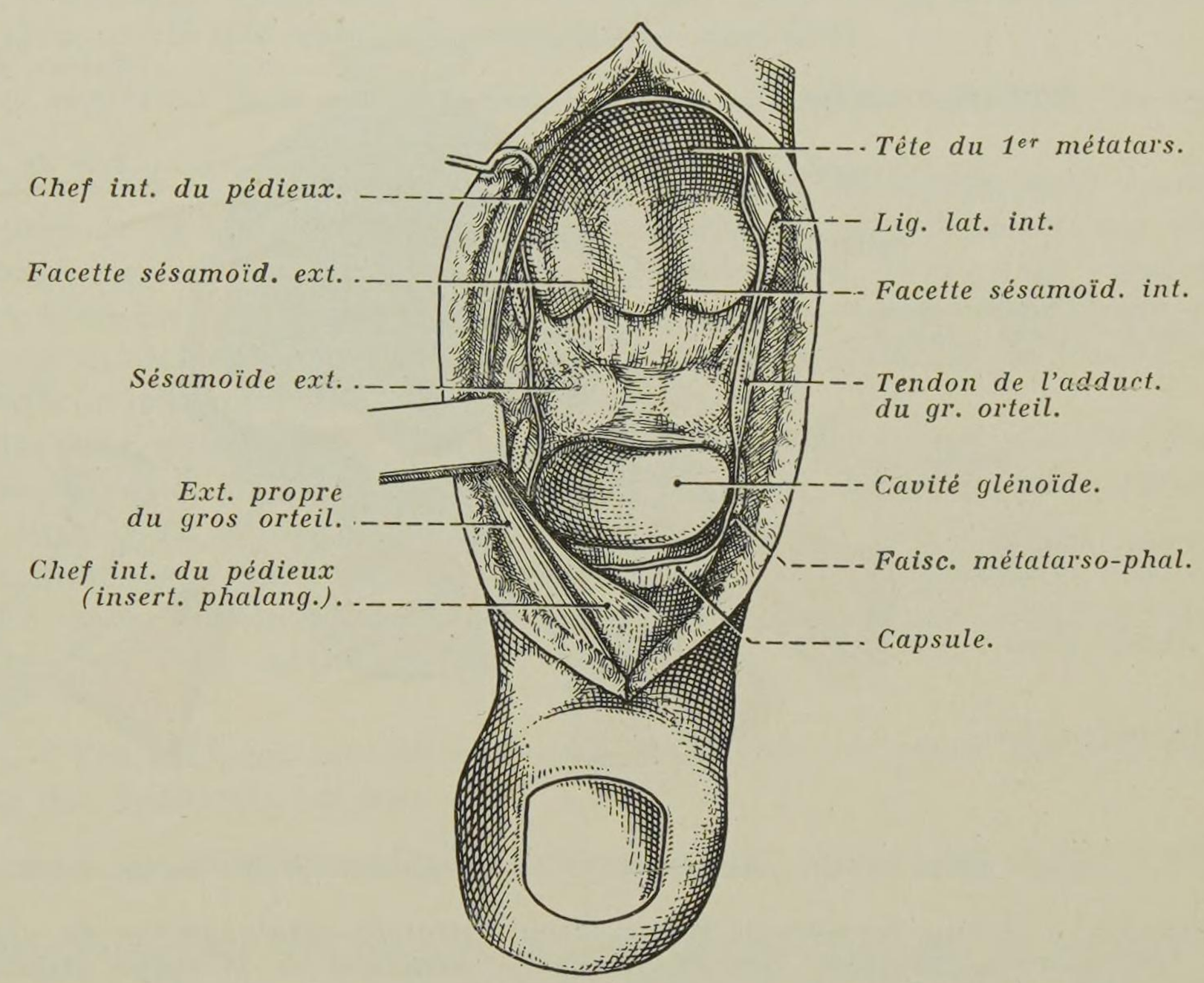

FIG. 573. *Articulation métatarso-phalangienne du gros orteil ouverte par sa face dorsale; côté droit.*

L'articulation métatarso-phalangienne du gros orteil représente en effet, par sa situation et par la forme du squelette du pied, le point d'appui plantaire principal pendant le deuxième temps de la marche.

SURFACES ARTICULAIRES. — Les surfaces articulaires sont représentées par la *tête du premier métatarsien* et par un système de réception dans lequel s'adapte cette tête, véritable *appareil glénoïdo-sésamoïdien* constitué par la cavité glénoïde de la première phalange, le fibro-cartilage glénoïdien et les deux os sésamoïdes.

*1° **Tête du premier métatarsien.*** — La tête du premier métatarsien est quelque peu différente des autres têtes métatarsiennes (voy. : *Métatarsiens*); volumineuse et irrégulièrement cuboïde, elle est légèrement aplatie de haut en bas.

Elle présente une *surface articulaire* que l'on peut schématiquement diviser en deux champs :

a) l'un *supérieur,* lisse, régulièrement convexe, mais dont la convexité est plus marquée dans le sens vertical que dans le sens transversal ; il répond à la base de la

première phalange à laquelle il s'adapte : c'est le *champ phalangien*; à la face dorsale de la tête, ce champ est limité par un bord mousse, convexe en arrière, qui surplombe de 2 à 4 millimètres la face supérieure du corps de l'os;

b) l'autre *inférieur,* plus étendu que le précédent, est irrégulier et divisé en deux versants par une crête mousse arrondie plus ou moins saillante à direction antéro-postérieure, située à l'union du tiers externe et des deux tiers internes de ce champ.

Chacun de ces versants présente l'aspect d'une gouttière à fond lisse et uni, orientée dans le sens de l'axe de l'os; l'interne est toujours plus marquée que l'externe; chacune de ces gouttières correspond aux sésamoïdes de l'articulation avec lesquels elle s'articule.

Ces gouttières sont fréquemment prolongées en arrière sur le tubercule articulaire plantaire par une petite facette plus ou moins excavée dite *facette sésamoïdienne*; l'externe est généralement bien marquée et s'étend plus en arrière que l'interne.

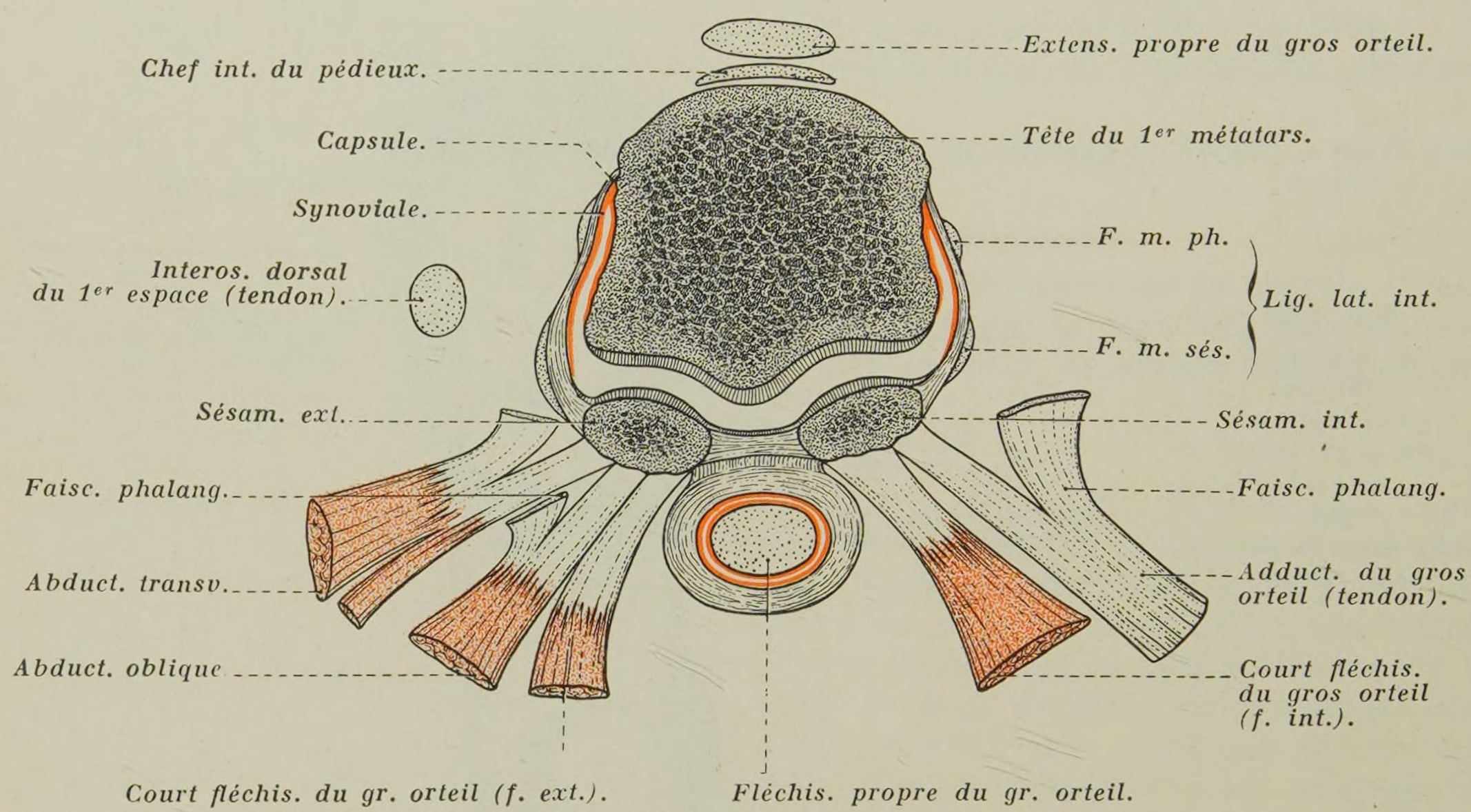

FIG. 574. — *Coupe frontale de l'articulation métatarso-phalangienne du gros orteil passant par la tête du 1er métatarsien; côté droit, segment proximal de la coupe* (demi-schématique, deux fois grandeur naturelle). — *En rouge,* les synoviales.

Crête mousse et gouttière donnent à la face inférieure de la tête du premier métatarsien un aspect caractéristique de *deux trochlées* juxtaposées : c'est le *champ sésamoïdien* de la tête métatarsienne (voy. : fig. 470, 475 et 573).

Les faces latérales de la tête présentent deux tubercules *(tubercules latéraux)* toujours très saillants; l'interne est rugueux, nettement plus apparent que l'externe, sur lesquels viennent se fixer les deux faisceaux des ligaments latéraux correspondants. Parfois une étroite gouttière dans laquelle se fixe la capsule sépare chaque tubercule du rebord articulaire de la tête (voy. : fig. 472 et 473).

La tête est séparée du corps de l'os par une portion rétrécie appelée col.

2° ***Appareil glénoïdo-sésamoïdien.*** — Comme au niveau de l'articulation métacarpo-phalangienne du pouce, l'appareil glénoïdo-sésamoïdien comprend : *a)* la *cavité glénoïde* de la base de la première phalange; *b)* le *fibro-cartilage glénoïdien*; *c)* et les *deux os sésamoïdes.*

a) La **cavité glénoïde phalangienne** (première phalange du gros orteil) est une excavation de forme elliptique à grand axe transversal (15 millimètres environ de diamètre transversal), relativement peu profonde, à surface régulière; située à la partie postérieure de la base de la phalange, elle est limitée à la périphérie par un rebord à peine tranchant. Cette surface correspond au champ supérieur de la tête du premier métatarsien avec laquelle elle s'articule mais jamais en totalité.

Au voisinage de la cavité, la base de la phalange porte sur sa face plantaire deux tubercules : l'un externe, l'autre interne, ce dernier étant toujours plus développé que le précédent (voy. : *Phalanges*).

A l'état frais, ces surfaces articulaires sont revêtues d'une couche de cartilage hyalin.

b) Le **fibro-cartilage glénoïdien** présente la même disposition qu'au niveau des autres articulations métatarso-phalangiennes, avec cette différence qu'il est plus large et plus épais au niveau du gros orteil que dans les articulations similaires.

c) Le fibro-cartilage renferme dans son épaisseur les **deux sésamoïdes interne** et **externe** de l'articulation.

Par leur surface supérieure ou articulaire revêtue de cartilage, ils s'appliquent contre les gouttières inférieures de la tête métatarsienne sur lesquelles ils se mobilisent; par leur face inférieure arrondie, ils font saillie au-dessous de l'articulation et donnent respectivement insertion aux tendons des faisceaux interne et externe du court fléchisseur du gros orteil; de plus, sur le sésamoïde interne se fixe le tendon de l'adducteur du gros orteil et sur le sésamoïde externe le tendon de l'abducteur du gros orteil.

Les deux sésamoïdes sont unis par des fibres transversales dont l'ensemble constitue le *ligament intersésamoïdien*; ce ligament de forme quadrangulaire, fait corps avec le fibro-cartilage glénoïdien dont il est difficilement dissociable (voy. : fig. 573 et 574).

Entre les deux sésamoïdes, le fibro-cartilage offre extérieurement une gouttière à direction antéro-postérieure dans laquelle glisse le tendon du fléchisseur propre du gros orteil contenu dans sa gaine (voy. : fig. 574).

MOYENS D'UNION. — Les surfaces articulaires sont maintenues en place par une *capsule articulaire* et par des *ligaments latéraux.*

1° La **capsule articulaire** est relativement peu épaisse et lâche; elle possède l'aspect d'un manchon fibreux.

Sur le premier métatarsien, elle s'insère à la face dorsale au pourtour du revêtement cartilagineux; sur les faces latérales, au niveau de la gouttière qui sépare le revêtement cartilagineux des tubercules latéraux, et sur la face plantaire de la tête, à quelques millimètres en arrière de l'encroûtement cartilagineux.

Sur la première phalange, elle s'insère au niveau du rebord cartilagineux.

La capsule fait corps avec le fibro-cartilage glénoïdien dont il est difficile de la séparer.

2° Les **ligaments latéraux** se distinguent en *interne* et *externe.*

Chaque ligament présente l'aspect d'une lame fibreuse épaisse et résistante, de forme triangulaire.

Ils s'insèrent sur les tubercules latéraux de la tête du premier métatarsien; de là les fibres irradient en éventail pour se terminer différemment après s'être divisées en *deux faisceaux,* l'un supérieur, l'autre inférieur :

a) le *faisceau supérieur* ou *métatarso-phalangien,* presque horizontal, se fixe sur le tubercule latéral correspondant de la base de la première phalange.

b) le *faisceau inférieur* ou *métatarso-sésamoïdien* se fixe sur le bord latéral du sésamoïde correspondant et sur le fibro-cartilage glénoïdien; quelques fibres s'entrecroisent sur la ligne médiane avec des fibres venues du côté opposé, contribuant ainsi à renforcer le ligament intersésamoïdien (voy. : fig. 573 et 575).

SYNOVIALE. — La synoviale tapisse la face profonde de la capsule; elle se réfléchit au niveau des insertions osseuses de cette dernière en tapissant la face plantaire du col du premier métatarsien et les faces latérales de la tête jusqu'au revêtement cartilagineux (voy. : fig. 574).

RAPPORTS. — L'articulation métatarso-phalangienne du gros orteil entre en rapport :

a) A la **face dorsale,** avec le tendon du chef interne du pédieux qui vient se fixer à la face supérieure de la base de la première phalange et avec le tendon de l'extenseur propre du gros orteil qui se superpose à ce dernier.

b) A la **face plantaire,** avec le tendon du fléchisseur propre du gros orteil qui, entouré de sa synoviale, glisse à ce niveau dans sa gaine ostéo-fibreuse; celle-ci adhère aux sésamoïdes interne et externe ainsi qu'à l'articulation.

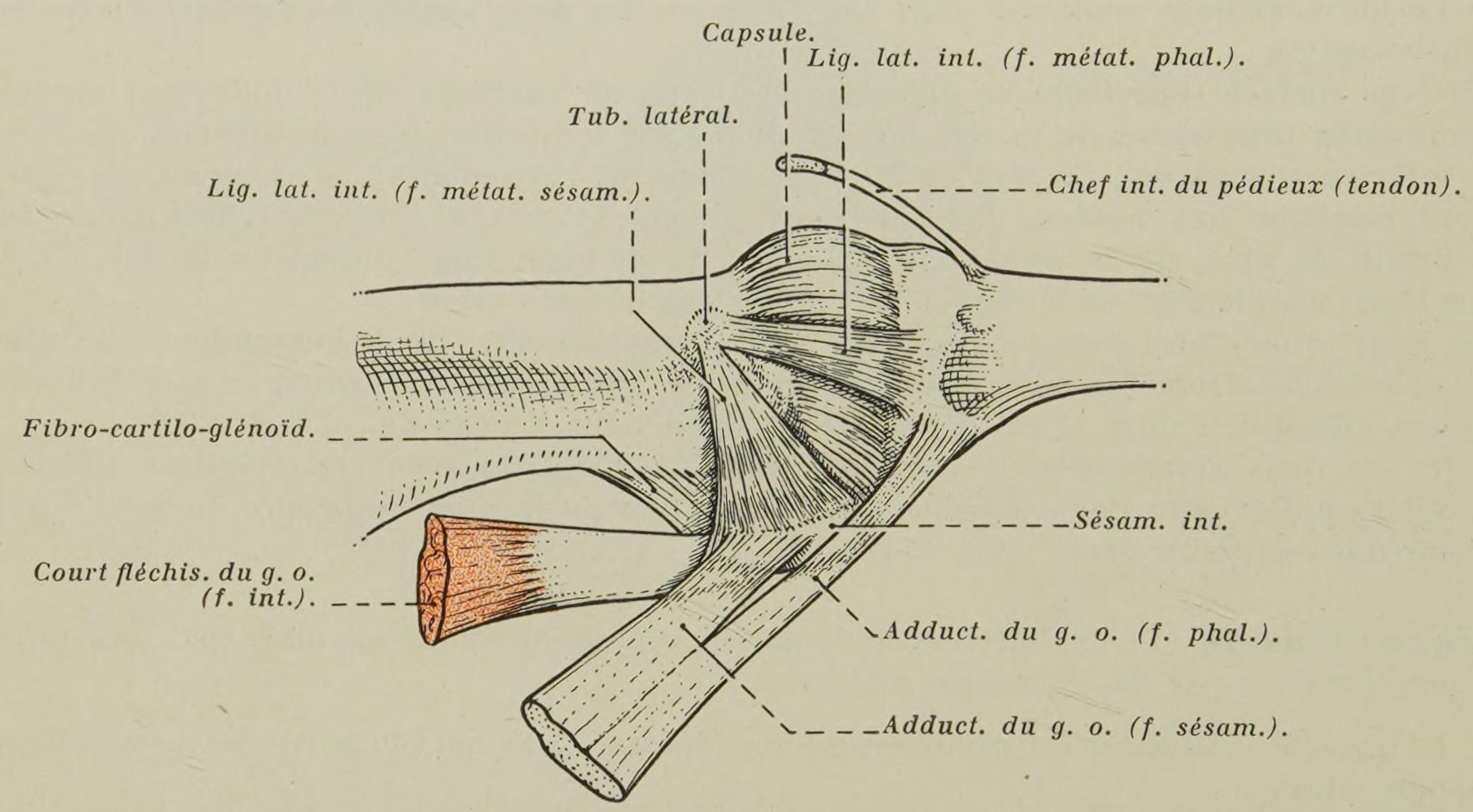

FIG. 575. — *Articulation métatarso-phalangienne du gros orteil; côté gauche, vue interne.*

Sur le *sésamoïde interne* se fixent les tendons de l'adducteur et du chef interne du court fléchisseur du gros orteil; sur le *sésamoïde externe* s'insèrent les tendons de l'abducteur et le chef externe du court fléchisseur du gros orteil (voy. : fig. 574 et 575); signalons enfin sur ce sésamoïde l'insertion interne du ligament transverse du métatarse (voy. : fig. 576).

c) **En dedans,** avec le tendon d'insertion phalangienne de l'adducteur du gros orteil, avec les terminaisons de l'artère marginale interne du pied et du nerf saphène interne et avec les artères et nerfs collatéraux internes du gros orteil.

d) **En dehors,** avec la partie la plus antérieure du premier espace intermétatarsien qu'occupe le premier interosseux dorsal, avec les terminaisons des artères interosseuses dorsales et plantaires du premier espace et la première artère perforante antérieure.

Rappelons que les téguments de la commissure du premier orteil (première commissure interdigitale du pied) sont situés sur un plan antérieur par rapport à l'interligne métatarso-phalangien du gros orteil (12 à 15 millimètres environ).

VAISSEAUX ET NERFS. — Les ***artères*** de l'articulation métatarso-phalangienne du gros orteil sont fournies par la collatérale plantaire interne du gros orteil, par l'artère marginale interne du pied, par l'interosseuse dorsale du premier espace et par la première perforante antérieure.

Les ***nerfs*** proviennent : *a)* à la *face dorsale,* de la branche interne du nerf tibial antérieur; *b)* et à la *face plantaire,* du nerf plantaire interne.

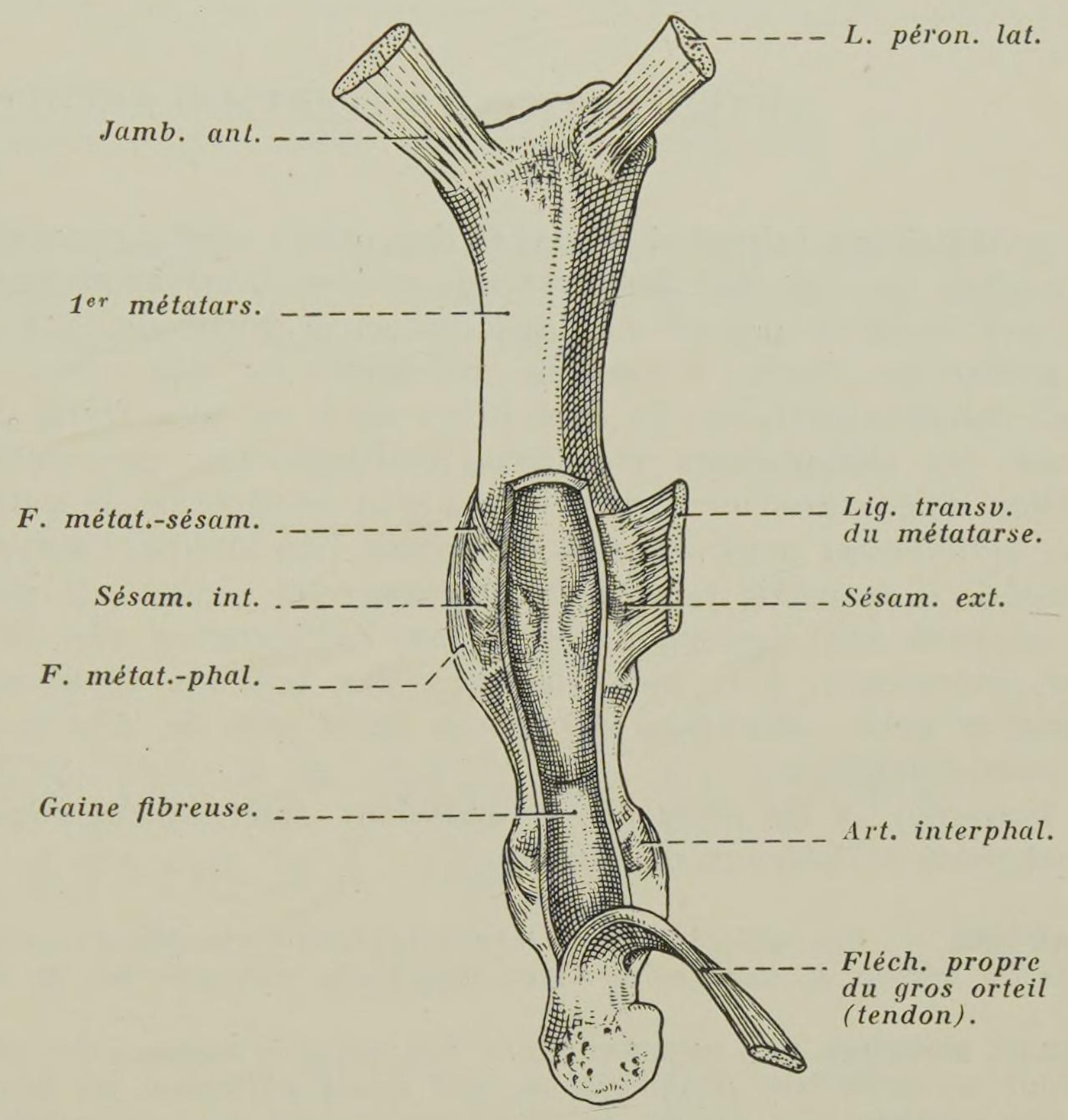

FIG. 576. *Squelette et articulations du gros orteil; côté droit, vue inférieure.*

***

MÉCANISME DES ARTICULATIONS MÉTATARSO-PHALANGIENNES DES ORTEILS

Les articulations métatarso-phalangiennes des orteils présentent des mouvements de flexion et d'extension et des mouvements de latéralité; tous les autres mouvements de rotation et de circumduction ne sont que des mouvements passifs.

La *flexion* (flexion plantaire) due à la contraction des muscles fléchisseurs ramène l'orteil contre la plante; l'*extension* (flexion dorsale) due à la contraction des extenseurs écarte l'orteil de la face plantaire et tend à le rapprocher de la face dorsale ; l'extension s'accompagne d'un écartement des orteils et la flexion d'un rapprochement.

Pour le gros orteil, la flexion est due à l'action des muscles fléchisseur propre et court fléchisseur de cet orteil; l'extension est due à l'action de l'extenseur propre du gros orteil et du chef interne du pédieux *(extensor hallucis brevis)*; dans ce mouvement, la base de la première phalange se déplace verticalement par rapport à la tête du premier métatarsien et les sésamoïdes glissent d'avant en arrière ou d'arrière en avant suivant le mouvement sur les gouttières du champ sésamoïdien de la tête métatarsienne.

Dans les mouvements de flexion et d'extension, les quatre derniers orteils sont solidaires les uns des autres et exécutent leurs mouvements ensemble ; seule l'articulation métatarso-phalangienne du gros orteil est indépendante.

Le mouvement actif d'extension et de flexion possède une amplitude moyenne de 90 degrés.

L'articulation métatarso-phalangienne du gros orteil intervient d'abord dans la statique, car elle représente le point d'appui principal du corps *(talon antérieur)* au cours du deuxième temps de la marche; d'autre part, elle présente des mouvements de latéralité beaucoup plus importants que ceux des autres articulations métatarso-phalangiennes.

L'*adduction* qui porte le gros orteil vers le plan médio-sagittal du corps est due à la contraction de l'adducteur du gros orteil ; toutefois l'amplitude de ce mouvement est très faible ; l'*abduction* qui porte le gros orteil en dehors (en valgus) est due à l'action des deux faisceaux de l'abducteur du gros orteil (oblique et transverse) ; dans ces mouvements la glène phalangienne glisse transversalement sur le champ phalangien de la tête du premier métatarsien.

ARTICULATIONS INTERPHALANGIENNES

Les articulations interphalangiennes des orteils sont comparables à celles des doigts et, comme elles, ce sont des *trochléennes*; étalées transversalement, leurs surfaces articulaires sont toutefois quelque peu différentes; la gorge de la trochlée est moins accusée qu'au niveau des doigts; le cartilage articulaire est très mince, sauf au niveau de l'articulation interphalangienne du gros orteil où il est plus épais qu'au pouce.

Comme les articulations métacarpo-phalangiennes, elles possèdent : un *fibro-cartilage glénoïdien* d'agrandissement, et celui du gros orteil présente parfois un os sésamoïde; une *capsule articulaire*; deux *ligaments latéraux,* l'un interne, l'autre externe; et une *synoviale* qui possède à sa partie postérieure un bourrelet transversal plantaire.

Les *rapports* sont également identiques; l'articulation répond : à la *face dorsale,* aux tendons extenseurs; à la *face plantaire,* aux tendons fléchisseurs; et *latéralement,* aux vaisseaux et nerfs collatéraux des orteils (pour plus de détails, voy. : *Articulations métacarpo-phalangiennes*).

Les *vaisseaux* et les *nerfs* des articulations interphalangiennes proviennent des vaisseaux et nerfs collatéraux des orteils.

MÉCANISME. — Les articulations interphalangiennes possèdent comme celles des doigts des mouvements de flexion et d'extension; leur amplitude moyenne est de 80 à 90 degrés.

MUSCLES MOTEURS DES PHALANGES. — Les muscles moteurs des phalanges sont :

1° Pour les *premières phalanges,* en tant que *fléchisseurs,* les interosseux, les lombricaux, le fléchisseur commun des orteils, le fléchisseur propre du gros orteil, le court fléchisseur plantaire, les courts fléchisseurs du gros et du petit orteil, et accessoirement l'adducteur du gros orteil et l'abducteur oblique de cet orteil; et en tant qu'*extenseurs,* l'extenseur commun des orteils, le pédieux et l'extenseur propre du gros orteil.

2° Pour les *deuxièmes phalanges* (à l'exception du gros orteil), en tant que *fléchisseur,* le court fléchisseur plantaire (tendon perforé) ; et en tant qu'*extenseurs,* les interosseux, les lombricaux, l'extenseur commun des orteils et le pédieux.

3° Pour les *phalanges unguéales* : *a)* en tant que *fléchisseurs,* le fléchisseur commun des orteils pour les quatre derniers orteils (tendon perforant), le fléchisseur propre du gros orteil pour le premier orteil; *b)* et en tant qu'*extenseurs,* les interosseux, les lombricaux, l'extenseur commun des orteils, le pédieux et enfin l'extenseur propre du gros orteil pour le premier orteil.

MUSCLES DU MEMBRE INFÉRIEUR

Disposés autour des quatre segments du membre inférieur, ils se répartissent en *quatre groupes* qui sont : les *muscles de la région fessière* et *de la hanche,* les *muscles de la cuisse,* les *muscles de la jambe* et les *muscles du pied.*

MUSCLES DE LA RÉGION FESSIÈRE ET DE LA HANCHE

Ces muscles comprennent les *muscles de la fesse* ou *muscles fessiers,* les *muscles pelvitrochantériens* et le *tenseur du fascia lata.*

Etendus du bassin au fémur, les muscles pelvitrochantériens tels que le pyramidal du bassin et les deux muscles obturateurs contribuent à la constitution des parois du pelvis et par suite appartiennent également aux muscles du bassin.

MUSCLES FESSIERS

Les muscles fessiers forment un groupe musculaire puissant et volumineux qui contribue à la constitution de la *région fessière;* au nombre de *trois,* ils sont disposés de la superficie vers la profondeur suivant *trois couches*: le grand, le moyen et le petit fessier.

Ils sont situés à la partie postérieure de la hanche *(région fessière),* au-dessous de la région lombaire, au-dessus de la région postérieure de la cuisse, et de part et d'autre de la région sacro-coccygienne.

Ces muscles s'étendent du bassin à l'extrémité supérieure du fémur et en particulier au grand trochanter, si bien qu'on pourrait les classer dans le groupe des *muscles pelvitrochantériens*; toutefois nous réservons cette dénomination aux muscles sous-jacents.

GRAND FESSIER

Le *grand fessier (gluteus major)* est un muscle volumineux, le plus épais des muscles du membre inférieur, et c'est aussi le plus superficiel des trois muscles fessiers; épais de 4 à 5 centimètres, large et aplati, il possède une *forme rhomboïdale*; il est constitué par une série de gros faisceaux juxtaposés et parallèles, qui descendent obliquement en bas et en dehors de la face postérieure du bassin à l'extrémité supérieure du fémur; dans son ensemble c'est un *muscle ilio-sacro-fémoral.*

INSERTIONS PELVIENNES. — Ses insertions pelviennes se font par l'intermédiaire de *trois plans* d'origine que l'on peut distinguer, suivant leur situation, en *profond, moyen* et *superficiel.*

a) Le **plan profond** naît de la face postérieure du grand ligament sacro-sciatique par des fascicules tendineux qui pénètrent dans l'épaisseur de ce ligament, et du versant postérieur du bord latéral du sacrum au niveau des deux dernières vertèbres sacrées (voy. : *Sacrum,* tome I).

b) Le **plan moyen,** le plus important des trois, naît : α) d'une petite surface triangulaire située à la face externe de l'os coxal, dans la partie la plus élevée et la plus postérieure du champ de la fosse iliaque externe, en arrière de la ligne semi-circulaire postérieure ou ligne glutéale postérieure; β) sur les *tubercules sacrés postéro-externes* ou *tubercules conjugués,* en dehors des insertions du transversaire épineux; γ) sur la face postérieure des premières pièces coccygiennes; δ) sur la face postérieure du ligament sacro-iliaque postérieur (deuxième, troisième et quatrième faisceaux ilio-transverso-conjugués) et des ligaments sacro-coccygiens postérieur et latéral; ε) enfin, par quelques faisceaux sur la face postérieure de la bandelette de Champenois, bandelette d'aspect falciforme, tendue entre l'arcade de Bouisson, le tubercule de Morestin et le bord externe du grand ligament sacro-sciatique (cette bandelette semble prolonger en avant et en dehors le grand ligament sacro-sciatique) (voy. : *Aponévroses de la fesse,* dans ce tome, et *Grand ligament sacro-sciatique,* tome V).

Entre le plan osseux sacré et le plan musculaire fessier on trouve parfois de *petites bourses séreuses* de glissement (Morestin).

c) Le **plan superficiel** se détache du cinquième postérieur de la lèvre externe de la crête iliaque; du versant externe de l'épine iliaque postérieure et supérieure où ses insertions sont confondues avec celles du grand ligament sacro-sciatique; de la crête sacrée postérieure et de la face superficielle de l'aponévrose lombo-sacrée; à ce niveau le grand fessier contribue à la formation de l'*aponévrose lombo-sacrée* en intriquant ses fibres avec celles du grand dorsal (voy. : *Grand dorsal,* tome I).

CONSTITUTION ET TRAJET. — Les fibres qui s'insèrent sur les ligaments sont en grande partie aponévrotiques; elles s'enchevêtrent avec les fibres constitutives de ceux-ci; par contre, sur les parties osseuses, les fibres charnues sont entremêlées de quelques fibres aponévrotiques.

Les insertions qui se font sur le sacrum et sur le coccyx déterminent par endroits de petites *arcades aponévrotiques* sous lesquelles s'engagent les branches postérieures des nerfs sacrés.

Les fibres charnues du muscle sont ordonnées en faisceaux juxtaposés qui descendent à peu près parallèlement et obliquement en bas et en dehors; ces faisceaux sont séparés les uns des autres par de minces cloisons fibreuses émanées de l'aponévrose de revêtement du muscle; ces cloisons sont d'ailleurs indépendantes les unes des autres et elles

se réunissent à la partie inférieure et externe du muscle, ainsi qu'à sa face antérieure; cette disposition permet donc, au cours des interventions chirurgicales sur la région fessière, de cheminer dans l'intervalle occupé par l'une de ces cloisons, par simple écartement des faisceaux musculaires du grand fessier.

TERMINAISON. — La terminaison du grand fessier se fait par *deux plans* : l'un *superficiel,* l'autre *profond* (voy. : fig. 577).

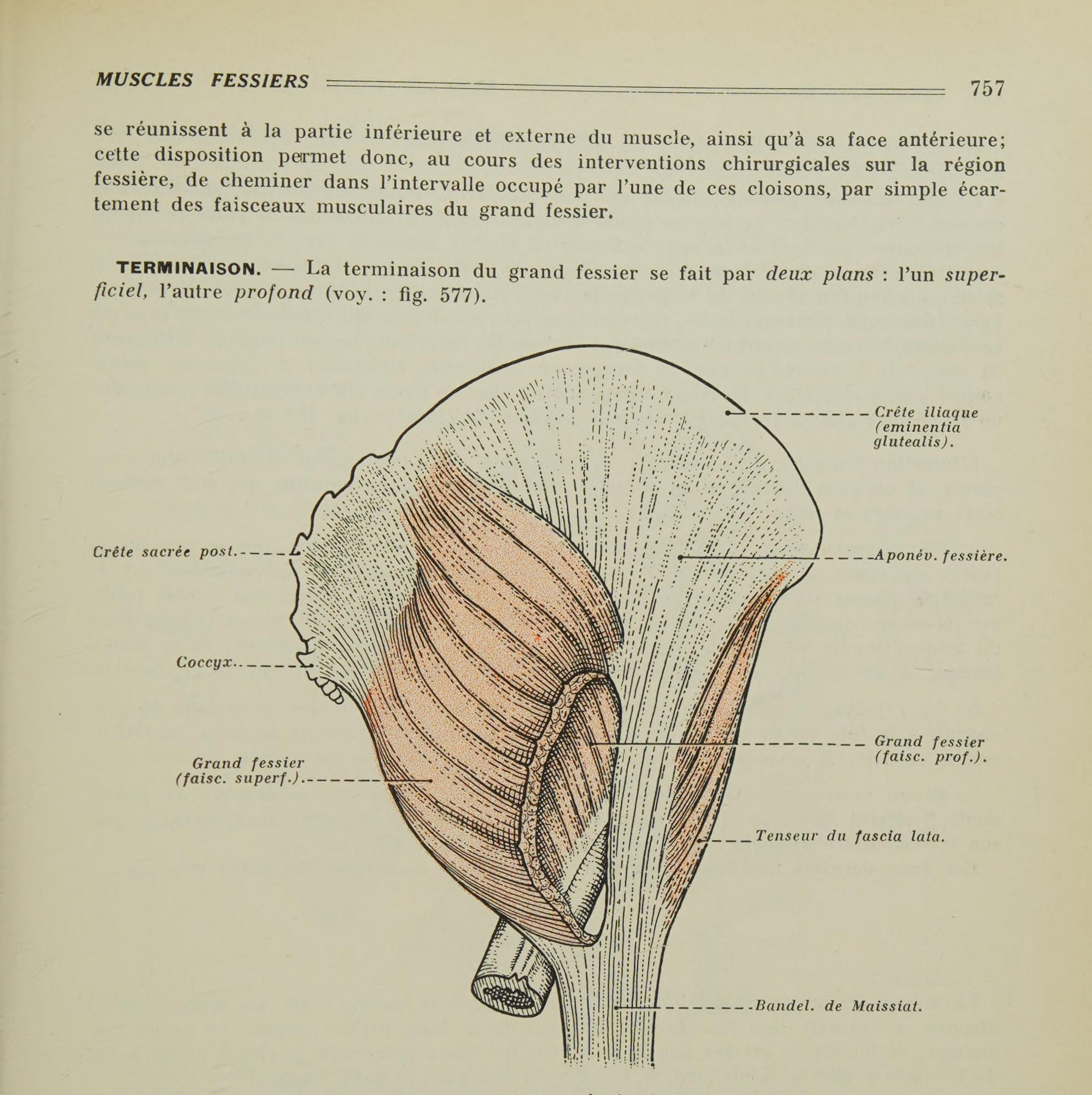

FIG. 577. — *Muscles grand fessier et tenseur du fascia lata; côté droit, vue latérale.*

a) Les **faisceaux superficiels,** c'est-à-dire ceux qui proviennent de la crête iliaque, de la crête sacrée et de l'aponévrose lombo-sacrée, pour la plupart aponévrotiques, ne gagnent pas le fémur; ils se terminent sur le bord postérieur du *fascia lata (faisceaux aponévrotiques)* et cette insertion se fait suivant une ligne courbe concave en avant et en dehors qui circonscrit les bords postérieur et supérieur du grand trochanter; cette ligne se prolonge même sur le tiers supérieur de la cuisse, donnant à ce niveau au fascia lata une épaisseur de 3 à 4 millimètres.

En se fixant sur le fascia lata, les fibres charnues du grand fessier clivent celui-ci en deux feuillets aponévrotiques : l'un interne, l'autre externe, que l'on aperçoit de part et d'autre du muscle.

Ces faisceaux contribuent à former avec le muscle tenseur du fascia lata, le *deltoïde fessier de Farabeuf* (voy. : fig. 577 et 593).

b) Les **faisceaux profonds,** beaucoup plus nombreux, s'inclinent en bas, en dehors et en avant; ils forment un tendon épais et aplati, fasciculé, qui s'insinue entre le biceps crural (longue portion) et le vaste externe; ce tendon converge vers la branche de trifurcation externe de la ligne âpre du fémur ou *crête du grand fessier,* sur laquelle il se fixe ainsi qu'au niveau de la partie la plus supérieure de la lèvre externe de la ligne âpre *(faisceaux fémoraux).* Ses insertions se font en dedans de celles du vaste externe, en dehors de celles du grand adducteur; en bas, les insertions restent toujours à distance de celles de la courte portion du biceps; en haut elles atteignent et dépassent même l'angle postéro-inférieur du grand trochanter où elles se fixent sur le troisième trochanter ou trochanter glutéal (voy. : *Extrémité supérieure du fémur* et fig. 378 et 379).

L'*insertion fémorale* et la *constitution* du muscle grand fessier sont en réalité plus complexes, et on peut distinguer au grand fessier *trois faisceaux* charnus qui sont suivant leurs origines et leurs destinations :

a) Un FAISCEAU ILIAQUE, exclusivement tendineux à sa terminaison, qui se fixe sur la partie supérieure et externe de la crête du grand fessier et plus spécialement sur le *tubercule fessier* ou *troisième trochanter (trochanter glutéal)*; ce faisceau semble tordu sur lui-même, de telle sorte que les fibres supérieures descendent vers la partie inférieure du tendon, tandis que les fibres inférieures se portent à la partie supérieure de ce même tendon; il en résulte un entrecroisement des fibres charnues au niveau de ce dernier.

b) Un FAISCEAU SACRÉ qui se fixe par de courtes fibres tendineuses en dedans du précèdent, à la fois sur la partie supérieure de la ligne âpre et sur sa branche de trifurcation externe; il remonte toutefois beaucoup moins haut que ce dernier.

c) Et un FAISCEAU LIGAMENTO-COCCYGIEN, tendineux, qui se fixe au-dessous du précédent; il atteint même la cloison intermusculaire externe à sa partie supérieure, et par son intermédiaire s'attache à la lèvre externe de la ligne âpre.

Ces deux derniers faisceaux possèdent un important contingent de fibres charnues.

MOYEN FESSIER

Le *moyen fessier* ou *grand ilio-trochantérien (gluteus medius)* est un muscle aplati disposé en éventail dont les fibres convergent de la fosse iliaque externe au grand trochanter; recouvert en arrière par le grand fessier (tiers postérieur environ) et en avant de ce muscle par le fascia lata, il recouvre à son tour le petit fessier.

INSERTIONS. — Le moyen fessier naît par des insertions osseuses iliaques et par des insertions aponévrotiques.

1° Les ***insertions iliaques*** se font sur les trois quarts antérieurs de la lèvre externe de la crête iliaque, et plus spécialement sur le *tubercule glutéal (eminentia glutealis)* au-dessous des insertions de la bandelette de Maissiat, et sur toute l'étendue de la *surface en croissant (surface en faucille)* de la fosse iliaque externe, comprise entre les deux lignes semi-circulaires antérieure et postérieure ou lignes glutéales; cette surface, très effilée antérieurement, atteint l'épine iliaque antérieure et supérieure ainsi que les insertions du tenseur du fascia lata, tandis qu'en arrière elle atteint le bord supérieur de la grande échancrure sciatique (voy. : *Os coxal,* tome I).

Ces insertions se font presque exclusivement par des fibres charnues; les fibres aponévrotiques y sont très rares, sauf au niveau de la crête iliaque.

2° Les ***insertions aponévrotiques*** se font : *a)* sur le tiers supérieur de la face profonde de l'aponévrose qui le recouvre *(aponévrose du moyen fessier)*, c'est-à-dire sur l'aponévrose laissée libre en avant du grand fessier (portion iliaque du fascia lata); à ce niveau celui-ci se fusionne avec les fibres du fascia lata et avec celles du petit fessier; — *b)* et sur l'*arcade de Bouisson*, arcade fibreuse à convexité inférieure, étendue du bord antérieur de la grande échancrure sciatique à l'articulation sacro-iliaque; immédiatement au-dessus du bord supérieur du pyramidal du bassin, cette arcade forme avec le cintre de la grande échancrure sciatique un canal ostéo-fibreux, semi-ovalaire, dit *canal fessier* ou *canal de Bouisson*, dans lequel s'engagent les vaisseaux fessiers et le nerf fessier

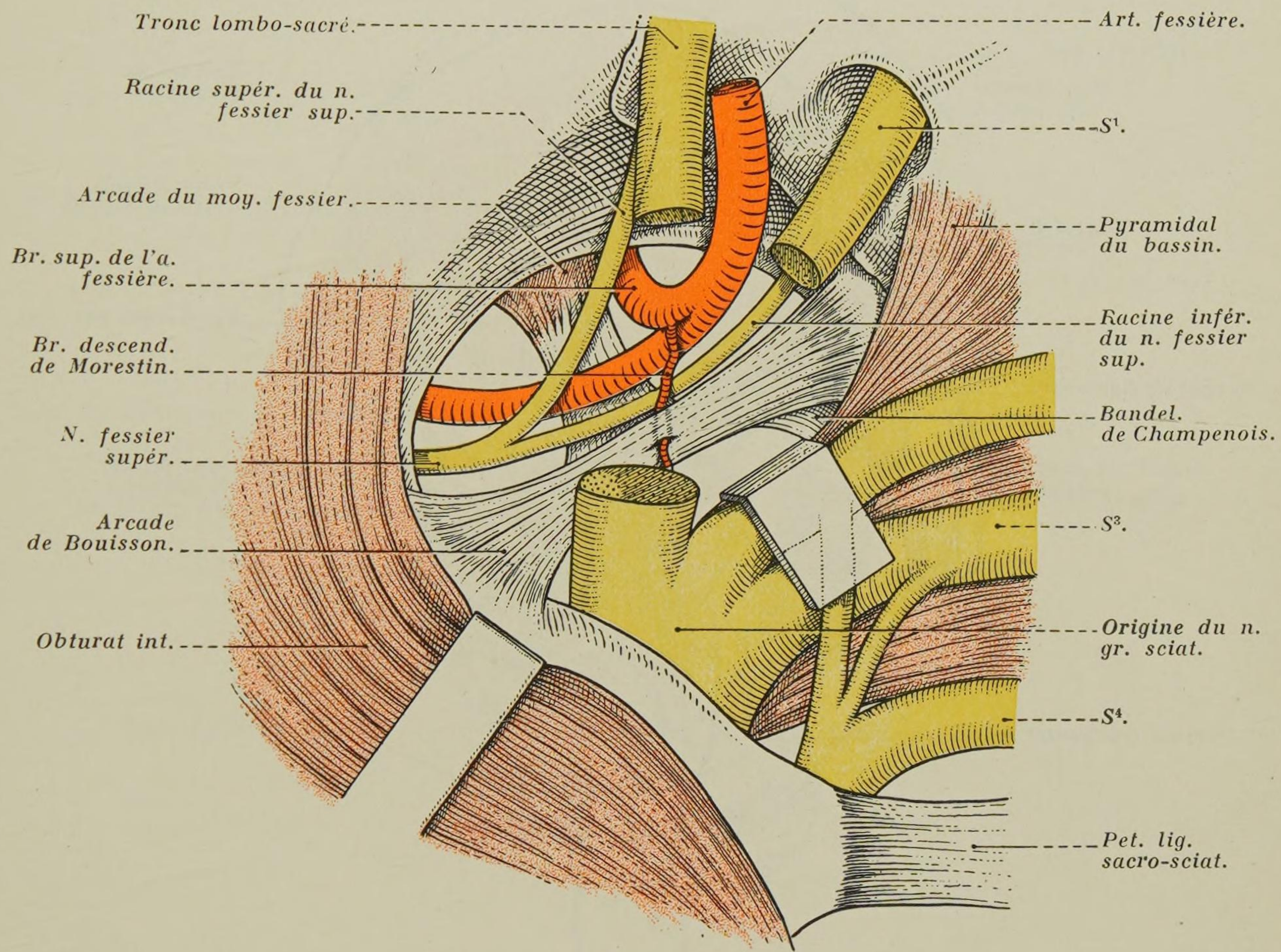

FIG. 578. — *Etoile fibreuse de la grande échancrure sciatique et canal de Bouisson; côté droit, vue endopelvienne* (deux fois et demie grandeur naturelle).

supérieur; parfois même le nerf traverse les insertions du moyen fessier (voy. : fig. 578 et 582).

Sur l'arcade de Bouisson les insertions du moyen fessier se font : *a)* soit par l'intermédiaire d'une languette aponévrotique qui se fixe sur le bord externe de l'arcade; *b)* soit directement par l'intermédiaire de faisceaux charnus qui s'attachent à la partie moyenne de cette arcade. Dans le premier cas, la languette aponévrotique forme avec l'arcade de Bouisson une étoile fibreuse à trois branches qui occupe le triangle ou espace sus-pyramidal de la grande échancrure sciatique et à laquelle nous réservons le nom d'*étoile fibreuse de la grande échancrure*; dans le second cas, le faisceau charnu du moyen fessier constitue ce qu'on l'on désigne sous le nom d'*arcade du moyen fessier* (voy. : fig. 578 et 582).

Languette fibreuse et arcade du moyen fessier divisent l'orifice externe du canal de

Bouisson en deux orifices secondaires par où s'échappent les deux branches de division de l'artère fessière (Lazorthes) (1).

CONSTITUTION DU MUSCLE ET DIRECTION. — De ces origines, les fibres charnues convergent vers le grand trochanter; les postérieures descendent obliquement en avant et les antérieures obliquement en arrière; elles forment ainsi *deux faisceaux indivis* (voy. : fig. 579); le faisceau postérieur (faisceau profond) s'insinue sous le faisceau antérieur (faisceau superficiel) avec lequel il s'entrecroise; puis finalement ils se jettent tous les deux sur un tendon large et aplati qui apparaît très haut à l'intérieur du muscle; le faisceau postérieur se jette sur la face interne du tendon, tandis que le faisceau antérieur se jette sur sa face externe; d'autre part ce dernier descend beaucoup plus bas que le précédent, jusqu'au fémur sur le bord antérieur du tendon.

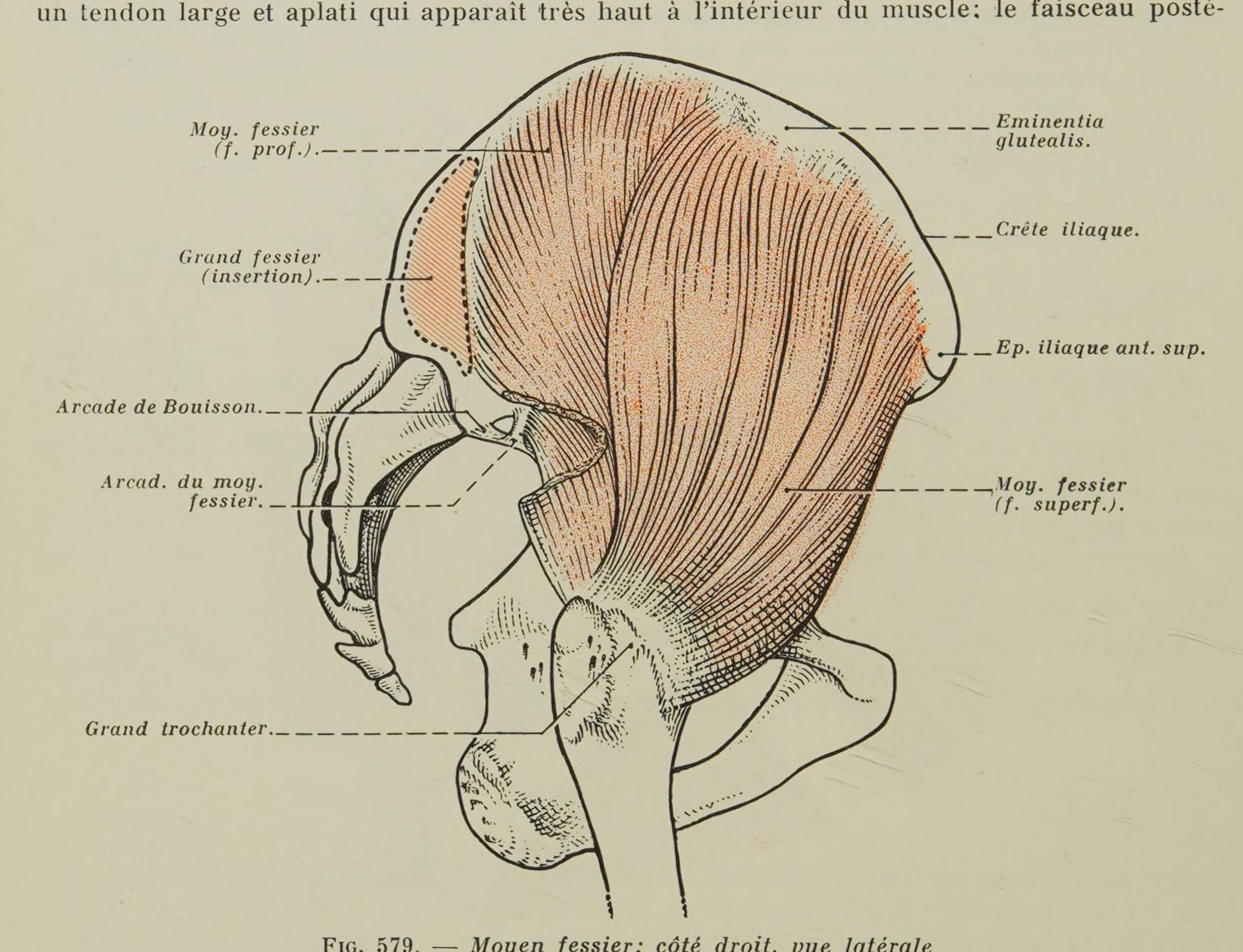

Fig. 579. — *Moyen fessier; côté droit, vue latérale* (une échancrure pratiquée à la partie postérieure du muscle montre son insertion sur l'arcade de Bouisson).

TERMINAISON. — Le tendon se fixe en arrière du petit fessier, en dehors du pyramidal et au-dessus du vaste externe, sur une *empreinte en virgule* située sur la face externe du grand trochanter qu'elle traverse obliquement en diagonale, et sur l'angle postéro-supérieur du grand trochanter; la grosse extrémité de l'empreinte étant posté-

(1) Article à consulter : Lazorthes et Ollé : La loge du pyramidal et le canal fessier. Arcade de Bouisson, bandelette de Champenois, arcade du moyen fessier. *Annales d'Anatomie pathologique et d'Anatomie normale médico-chirurgicale,* juillet 1939, n° 7, p. 919.

rieure et supérieure déborde sur l'angle supérieur et externe du grand trochanter où elle présente parfois un tubercule *(tubercule de Mouchet)* plus ou moins saillant sur lequel s'attache un puissant faisceau du muscle; ce tendon est plus épais en arrière qu'en avant (voy. : *Extrémité supérieure du fémur*, et fig. 374 et 375).

Le tendon est uni au tendon du petit fessier et parfois au tendon du pyramidal; souvent il existe, entre le bord supérieur du moyen fessier encore musculaire et le bord postérieur du tendon du petit fessier, une petite bourse séreuse (Poirier).

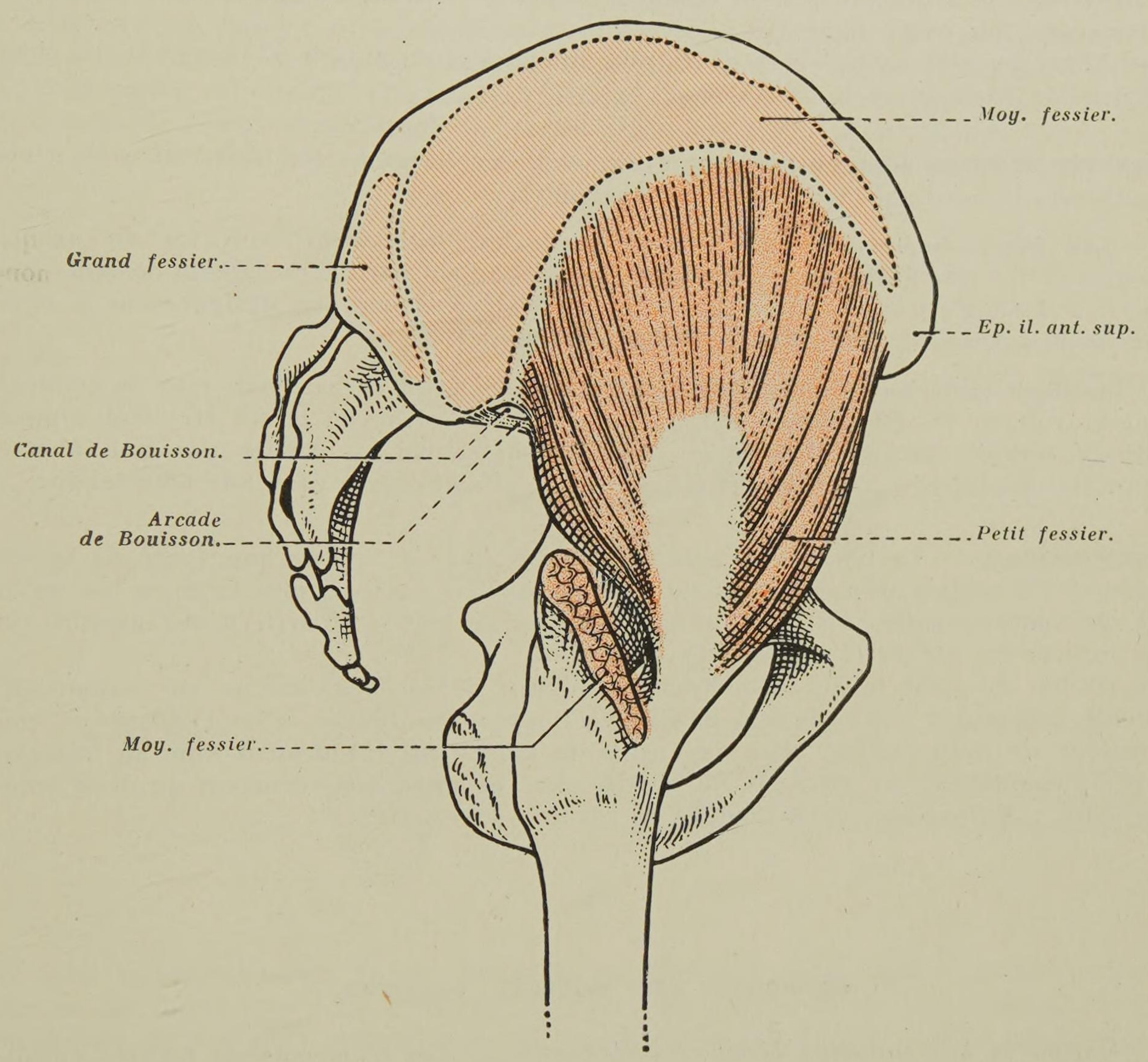

FIG. 580. — *Muscle petit fessier; côté droit, vue externe* (*en hachures roses*, les insertions iliaques du grand et du moyen fessier).

PETIT FESSIER

Le *petit fessier* ou *petit ilio-trochantérien (gluteus minor)* est un muscle aplati, triangulaire, rayonné, qui s'étale à la manière d'un éventail à demi-déployé de la partie antérieure et inférieure de la fosse iliaque externe qu'il recouvre jusqu'au grand trochanter où il se fixe. Il est sus-jacent à tous les muscles pelvitrochantériens (voy. : fig. 581 et 584).

INSERTIONS. — Le petit fessier s'insère sur la fosse iliaque externe sur une surface quadrilatère qui s'étend : *a)* de haut en bas, depuis la ligne semi-circulaire inférieure ou ligne glutéale antérieure, jusqu'à la marge supérieure de la gouttière sus-cotyloïdienne où s'arrêtent ses insertions pelviennes, au niveau des attaches sus-cotyloïdiennes de la capsule articulaire de la hanche; *b)* transversalement, depuis le bord antérieur de la grande échancrure sciatique, où elles s'insinuent même sous le pyramidal jusqu'à l'épine iliaque antérieure et supérieure et l'échancrure interépineuse sous-jacente; à ce niveau ses insertions se confondent avec celles des muscles tenseur du fascia lata et moyen fessier (voy. : *Os coxal,* tome I).

Les fibres les plus postérieures et les plus inférieures du muscle s'insèrent sur le tiers antérieur de l'arcade de Bouisson.

CONSTITUTION DU MUSCLE ET DIRECTION. — De ces origines, les fibres charnues convergent vers le bord antérieur du grand trochanter.

a) Les **fibres antérieures** sont presque verticales, légèrement convexes en avant; fusionnées avec des fibres du moyen fessier, elles forment parfois un *tendon commun* qui va se fixer à l'angle postéro-externe du grand trochanter et que l'on désigne sous le nom de *ligament suspenseur du grand trochanter de Gunther.*

b) Les **fibres postérieures** se dirigent d'abord verticalement en bas; puis elles se coudent à angle droit en se réfléchissant sur l'angle antéro-supérieur du grand trochanter pour se diriger ensuite horizontalement en avant, séparées de ce dernier par une *bourse séreuse* parfois bilobée. Les fibres charnues se jettent sur la face profonde d'un tendon.

TERMINAISON. — Le tendon du petit fessier s'insère sur la face antérieure du grand trochanter; la surface d'insertion, haute de 4 centimètres environ, plus large en bas qu'en haut, est comprise entre l'insertion du moyen fessier en haut et en arrière, et l'insertion du vaste externe en dedans et en bas (voy. : fig. 373).

Le tendon du petit fessier abandonne au niveau de sa face interne une expansion, véritable faisceau de renforcement destiné au ligament de Bertin : c'est l'*expansion aponévrotique du petit fessier*; cette expansion du muscle est intimement unie au faisceau ilio-prétrochantérien du ligament de Bertin, ainsi qu'au tendon récurrent du droit antérieur (voy. : *Articulation de la hanche* et *Quadriceps crural*).

***

RAPPORTS DES MUSCLES FESSIERS

*1° **Rapports des muscles fessiers entre eux.*** — Les trois muscles fessiers constituent la masse charnue principale de la région fessière; le grand fessier est postérieur et superficiel; le moyen fessier, sous-jacent, déborde le grand fessier en avant et en haut; quant au petit fessier, il est lui-même recouvert par le moyen fessier; mais il déborde rarement le bord antérieur de ce muscle; les bords antérieurs de ces deux muscles sont le plus souvent situés sur un même plan; au voisinage de l'épine iliaque antéro-supérieure et sur la face externe de l'os iliaque, les deux muscles confondent leurs insertions; parfois même on trouve un faisceau détaché de ces deux muscles qui constitue le *quatrième fessier de Haughton* ou *gluteus quartus* ou *muscle scansorius* (1).

Au niveau de ses insertions iliaques, le bord postérieur du petit fessier déborde toujours le moyen fessier : il s'insinue même sous le pyramidal.

(1) *Scansorius*, qui sert à élever, de *scandere*, escalader.

2° **Rapports des muscles fessiers avec les aponévroses.** — Les muscles fessiers n'entrent pas en rapport direct les uns avec les autres; ils sont séparés par des *aponévroses.*

De toutes ces aponévroses, celle qui est la plus importante et qui forme le *centre des aponévroses fessières* est celle qui recouvre le moyen fessier. Cette *aponévrose fessière* s'insère à la lèvre externe de la crête iliaque et cette crête présente un tubercule saillant, le *tubercule glutéal* ou *eminentia glutealis,* où se fixe la partie la plus importante et la plus épaisse de l'aponévrose.

L'aponévrose fessière est resplendissante et nacrée, très épaisse et très résistante ; une partie de ses fibres va s'insérer au grand trochanter ou mieux au tubercule de la branche de trifurcation externe de la ligne âpre (*tubercule fessier* ou *trochanter glutéal*) en formant la *bandelette ilio-trochantérienne* ou *tractus cristo-femoralis*; sa partie antérieure se continue avec le fascia lata et reçoit l'insertion du muscle tenseur du fascia lata; l'ensemble

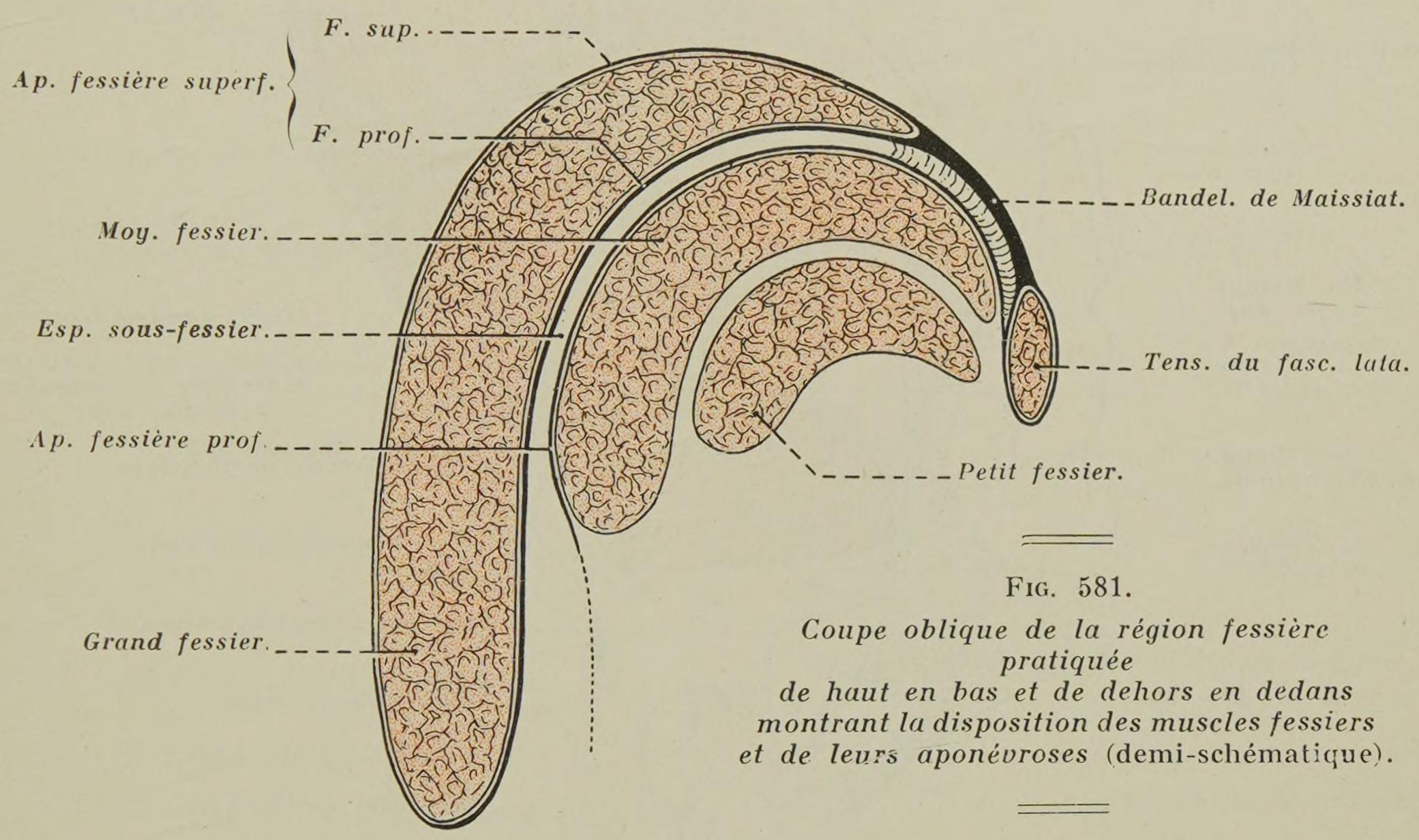

FIG. 581.
Coupe oblique de la région fessière pratiquée de haut en bas et de dehors en dedans montrant la disposition des muscles fessiers et de leurs aponévroses (demi-schématique).

de cette aponévrose dans sa portion située en avant du grand fessier, et qui comprend surtout les fortes fibres qui s'insèrent au tubercule fessier de la crête iliaque, forme la *bandelette de Maissiat*; celle-ci recouvre le moyen fessier, et c'est à cette bandelette que l'on impute le ressaut sur le grand trochanter dans l'affection connue sous le nom de *hanche à ressort.*

Cette aponévrose est encore appelée *aponévrose fessière superficielle* : elle se comporte, à l'égard du tenseur du fascia lata et du grand fessier, comme l'aponévrose cervicale superficielle vis-à-vis des muscles sterno-cléido-mastoïdien et trapèze; elle se dédouble en avant pour engainer le tenseur du fascia lata, elle se dédouble également en arrière sur le bord supérieur du grand fessier qu'elle engaine en donnant un *feuillet superficiel* qui est mince, lamelleux, et qui recouvre la face superficielle du grand fessier, et un *feuillet profond* qui s'insinue entre le grand et le moyen fessier; ce feuillet profond est plus épais que le précédent, auquel il s'unit au niveau du bord inférieur du grand fessier (voy. : fig. 583); il s'étend en dedans jusqu'au grand ligament sacro - sciatique où il se fixe.

En arrière de la bandelette de Maissiat, la face superficielle du moyen fessier est

également tapissée par une deuxième aponévrose : c'est l'*aponévrose fessière profonde*; celle-ci se continue au-dessous et en arrière du moyen fessier, très amincie et celluleuse, sur la face postérieure des muscles pelvitrochantériens au niveau desquels elle se perd; elle contribue ainsi à former l'aponévrose du pyramidal, et là elle présente deux renforcements qui sont: l'un, la *bandelette de Champenois,* située en arrière du pyramidal et qui semble continuer en avant et en dehors le grand ligament sacro-sciatique; l'autre, *l'arcade de Bouisson,* située au niveau du bord supérieur du pyramidal qui délimite avec la partie supérieure de la grande échancrure sciatique le *canal fessier* ou *canal de Bouisson.*

Entre les aponévroses fessières superficielle et profonde s'intercale un espace cellulo-

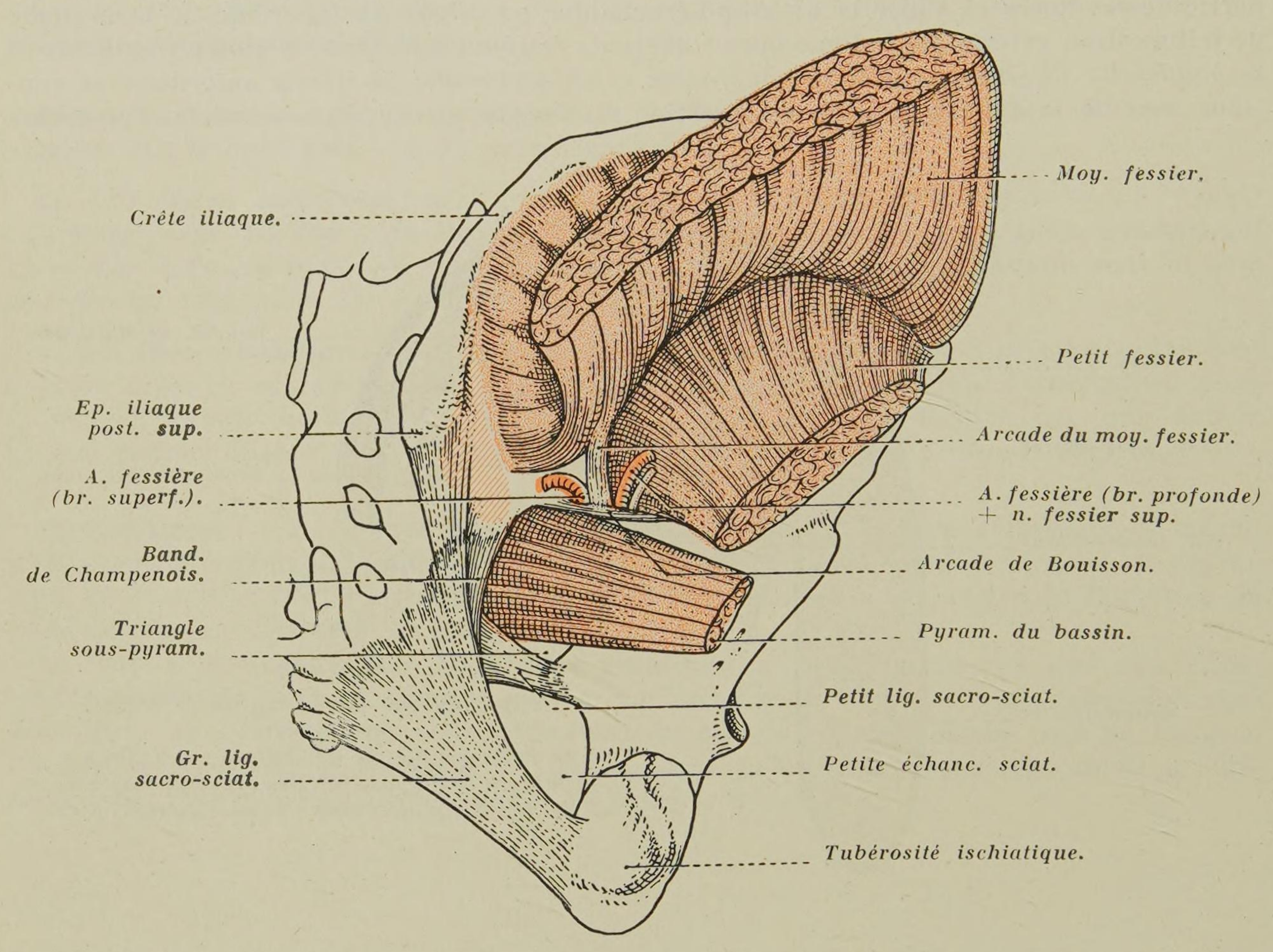

FIG. 582. — *Le canal fessier, vue exopelvienne et émergence du bassin des branches de l'artère fessière et du nerf fessier supérieur. — En hachures roses,* les insertions iliaques du muscle grand fessier.

adipeux dans lequel cheminent les vaisseaux et les nerfs de la région fessière à leur émergence de la grande échancrure sciatique : c'est l'*espace sous-fessier,* siège des phlegmons de la fesse (voy. : fig. 583).

EN RÉSUMÉ, d'avant en arrière l'aponévrose fessière superficielle comprend *trois parties* qui sont : *a)* à la *partie antérieure,* la *gaine du muscle tenseur du fascia lata*; *b)* à la *partie moyenne,* l'*aponévrose dite du moyen fessier,* épaisse, qui correspond à la portion fessière du fascia lata (bandelette de Maissiat et bandelette ilio-trochantérienne); *c)* enfin, à la *partie postérieure,* la *gaine du muscle grand fessier,* dont les deux feuillets envoient au grand fessier des *cloisons fibreuses,* entre lesquelles s'interposent les faisceaux du muscle (voy. : fig. 583 et 584).

Entre le feuillet profond et le moyen fessier se trouve un espace celluleux dans lequel cheminent les ramifications des vaisseaux et nerf fessiers.

Les muscles grand fessier et tenseur du fascia lata peuvent être considérés comme un véritable muscle deltoïde, le *deltoïde fessier de Farabeuf,* dont la partie moyenne, exclusivement aponévrotique, correspond à la partie renforcée de l'aponévrose fessière, c'est-à-dire à la *bandelette de Maissiat* (voy. : fig. 577).

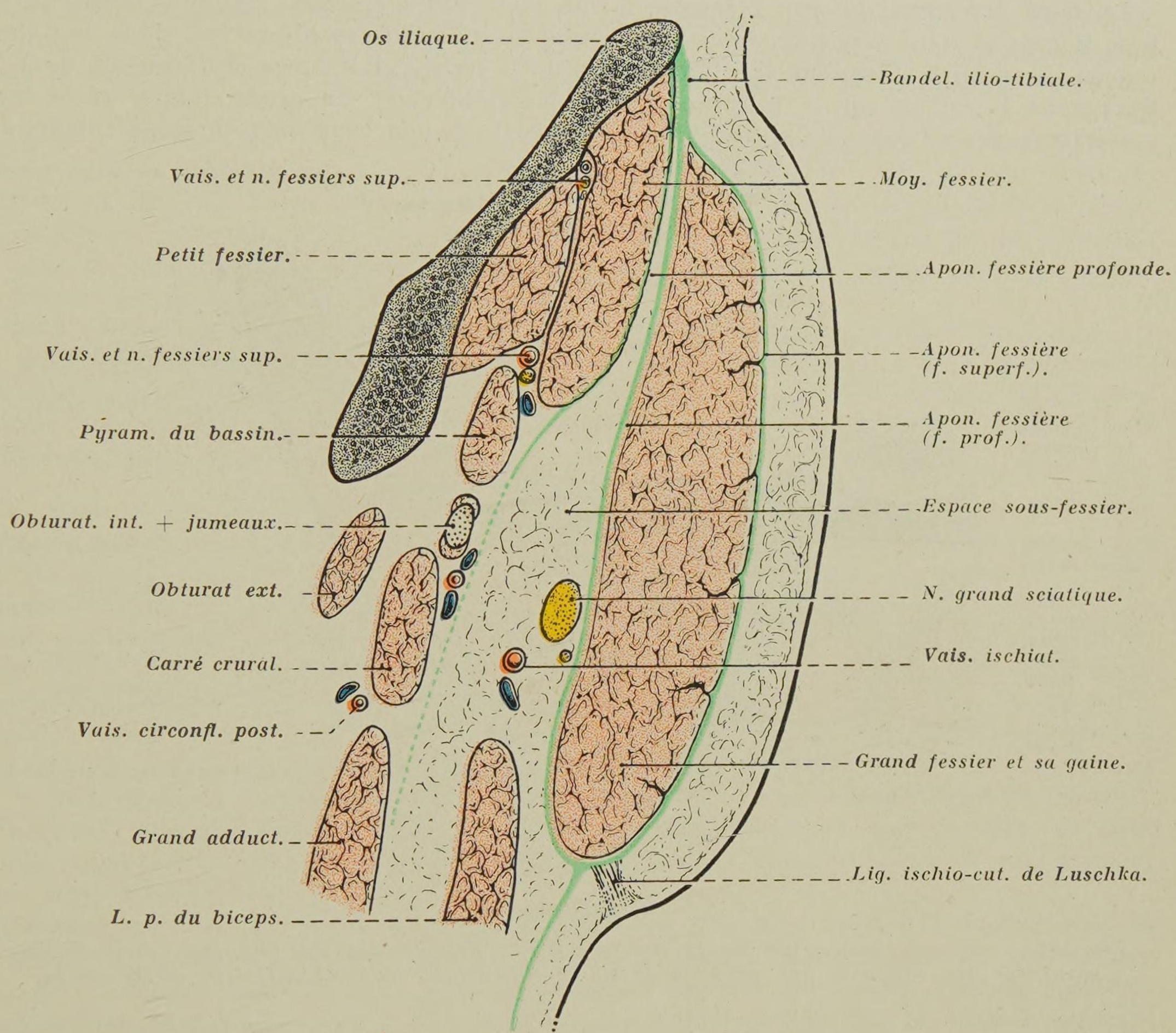

FIG. 583. — *Coupe frontale de la région fessière montrant les rapports des muscles fessiers, les aponévroses fessières, l'espace sous-fessier et son contenu; côté droit, segment antérieur de la coupe* (schématique).

*3° **Rapports des muscles fessiers avec les organes de la région fessière.*** — Les muscles fessiers occupent *trois plans* dans la région fessière, et étudiée par *voie de dissection* cette région nous montre :

a) Sur un **premier plan, plan superficiel** : la peau, le tissu cellulaire sous-cutané, très épais et très riche en pelotons adipeux, renfermant *deux bourses séreuses* ; la *bourse ischiatique superficielle* et la *bourse trochantérienne superficielle* (voy. : fig. 513).

Il renferme également des vaisseaux et des nerfs superficiels et, parmi ceux-ci : des rameaux venus des branches postérieures des nerfs sacrés; les rameaux cutanés fessiers

du petit sciatique; des rameaux venus de la branche postérieure du douzième nerf dorsal; le rameau perforant latéral du grand abdomino-génital; des rameaux fessiers du fémoro-cutané (voy. : fig. 584); des rameaux perforants de l'artère fessière, de l'ilio-lombaire et de la circonflexe iliaque; enfin des branches récurrentes fessières de l'ischiatique.

b) Sur un **deuxième plan** s'étale le grand fessier avec son feuillet aponévrotique nacré qui le recouvre et qui le cloisonne.

Le *bord inférieur du grand fessier* forme une saillie épaisse, arrondie, convexe en bas; il répond dans son tiers interne à la graisse du creux ischio-rectal; dans son tiers moyen, il recouvre l'ischion dans l'extension de la cuisse et le laisse à découvert dans la flexion de la cuisse sur le bassin; entre le bord inférieur du grand fessier et la face postérieure de la tubérosité de l'ischion se trouve la *bourse séreuse ischiatique profonde.*

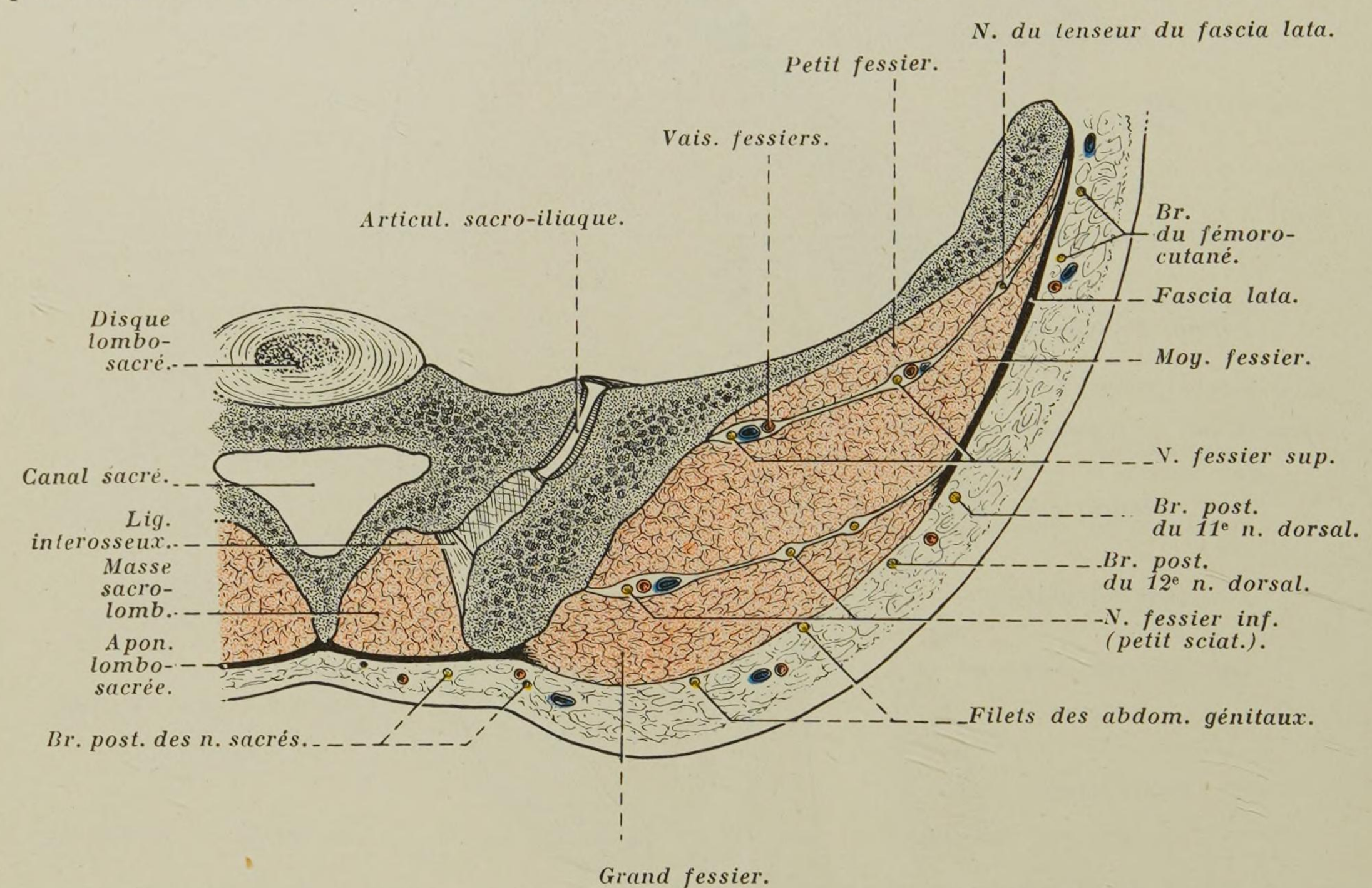

FIG. 584. — *Coupe transversale de la région fessière passant par l'articulation sacro-iliaque montrant les rapports des muscles fessiers; côté droit, segment inférieur de la coupe.*

Le bord inférieur du muscle ne correspond pas exactement au *pli fessier* : il croise en X la direction de celui-ci; ce pli est rattaché à l'aponévrose superficielle par de petits tractus fibreux : les *ligaments ischio-cutanés de Luschka,* ou *ligaments suspenseurs du pli fessier de Charpy* (voy. : fig. 583).

Le bord inférieur croise également les muscles ischio-jambiers: demi-tendineux, demi-membraneux et biceps, et aussi le grand adducteur; sous ce bord émerge le *nerf petit sciatique* dont les rameaux récurrents ascendants *(rameaux cutanés fessiers)* vont s'étaler à la face superficielle du muscle.

Le grand fessier est traversé d'avant en arrière près de ses insertions sacrées par les branches postérieures des nerfs sacrés, et parfois aussi près de son bord inférieur par les filets cutanés fessiers venu du nerf petit sciatique (voy. : fig. 723 et 739).

c) Si l'on sectionne le grand fessier et qu'on le récline successivement en dedans et en dehors, on aperçoit le **troisième plan,** représenté par le *moyen fessier* tapissé d'une

aponévrose plus mince en arrière qu'en avant, et au-dessous du moyen fessier le *pyramidal*, le *tendon de l'obturateur interne*, doublé en haut du *jumeau supérieur* et en bas du *jumeau inférieur*; puis le *carré crural* qui recouvre le *tendon de l'obturateur externe*.

Au niveau de la grande échancrure sciatique, le grand fessier est séparé de la face postérieure du pyramidal par une bandelette fibreuse arciforme qui semble continuer en haut et en dehors le bord externe du grand ligament sacro-sciatique : c'est la *bandelette de Champenois* (voy. : fig. 578 et 582).

Par une traction sur le tendon du grand fessier, on voit se tendre entre ce tendon et le grand trochanter une bourse séreuse assez étendue, mal délimitée, souvent cloisonnée : c'est la *bourse séreuse trochantérienne profonde* ou *bourse séreuse du grand fessier*.

Entre le grand et le moyen fessier, il existe une *couche celluleuse* dite *espace sous-fessier*, qui se continue par la grande échancrure sciatique avec le tissu cellulaire du bassin, par la petite échancrure sciatique avec le tissu cellulaire de la fosse ischio-rectale, et en bas avec le tissu cellulaire sous-aponévrotique de la face postérieure de la cuisse, le long du nerf grand sciatique, expliquant ainsi la marche de certains abcès froids dans la sacro-coxalgie (voy. : fig. 583).

Dans cette couche celluleuse, on trouve une série d'organes qui émergent du bassin par la grande échancrure sciatique, c'est tout d'abord transversalement le *muscle pyramidal du bassin*; au-dessus et au-dessous de ce muscle, apparaissent deux espaces intermusculaires, triangulaires à sommet trochantérien, par où passent des vaisseaux et des nerfs (voy .: fig. 591).

d) Dans le **triangle sus-pyramidal** compris entre le bord supérieur de ce muscle d'une part, l'ogive osseuse de la grande échancrure sciatique et le bord inférieur du moyen fessier d'autre part, sortent les *vaisseaux fessiers et le nerf fessier supérieur*.

L'*artère fessière* passe dans un tunnel ostéo-fibreux appelé *canal de Bouisson* ou *canal fessier*, limité en bas par une petite arcade fibreuse, l'*arcade de Bouisson*, et en haut par le cintre osseux de la grande échancrure sciatique; après un trajet d'un demi-centimètre en dehors du bassin, l'artère se divise en *deux branches* : l'une, *superficielle*, chemine entre le moyen et le grand fessier; elle se ramifie et se distribue presque entièrement à la moitié supérieure du grand fessier; l'autre, *profonde*, glisse entre le moyen et le petit fessier; et cette dernière se divise également en *deux branches* : l'une, *supérieure*, suit la ligne semi-circulaire antérieure; l'autre, *inférieure*, reste satellite du nerf fessier supérieur; toutes les deux se distribuent aux deux muscles moyen et petit fessiers (voy. : fig. 578).

Fréquemment aussi l'artère fessière se divise en ses deux branches superficielle et profonde au niveau du canal fessier; la *branche profonde* accompagnée du nerf fessier supérieur s'engage dans l'orifice situé en avant de l'arcade du moyen fessier, puis elle aborde l'espace compris entre le moyen et le petit fessier, tandis que la *branche superficielle* passe dans l'orifice situé en arrière de l'arcade du moyen fessier (voy. : fig. 582).

Ces deux branches sont accompagnées par deux veines satellites anastomosées en échelle.

Le *nerf fessier supérieur*, branche du plexus sacré, est situé en dehors et un peu au-dessous de l'artère; il suit la branche profonde de l'artère et se ramifie entre le moyen et le petit fessier qu'il innerve (voy.: fig. 582 et 584); souvent il se divise en deux rameaux qui accompagnent chacune des branches de bifurcation de la branche fessière profonde (voy. : fig. 591).

e) Dans le **triangle sous-pyramidal**, compris entre le bord inférieur de ce muscle et le petit ligament sacro-sciatique, passent de dehors en dedans : le *grand nerf sciatique*, le *petit nerf sciatique* ou *nerf fessier inférieur*, situé un peu au-dessus et en arrière du précédent; ce nerf abandonne tantôt plusieurs filets, tantôt une branche nerveuse relativement volumineuse qui chemine sous le grand fessier, puis le pénètre : c'est le *nerf du grand fes-*

sier; le *nerf de l'obturateur interne*; mais, plus profondément situé que les deux sciatiques, ce nerf fournit à ce niveau un rameau au jumeau supérieur; puis les *vaisseaux et nerf honteux internes*; le nerf en dedans et l'artère en dehors, accompagnée de ses deux veines, contournent la face postérieure de l'obturateur interne et des deux jumeaux pelviens pour aborder le bassin par la petite échancrure sciatique; enfin à la partie la plus interne de l'espace on trouve le *nerf anal* ou *hémorroïdal* et les *vaisseaux ischiatiques*; ceux-ci croisent obliquement ou en baïonnette la face postérieure des organes précédents, de haut en bas et de dedans en dehors, pour descendre dans la *gouttière ischio-trochantérienne* recouverte par le grand fessier (voy. : fig. 513 et 591).

Au-dessous du carré crural se termine la circonflexe postérieure; elle s'anastomose par l'intermédiaire d'un rameau ascendant avec l'ischiatique, et par l'intermédiaire d'un rameau descendant avec la première perforante.

4° Après section du moyen fessier, tout près du grand trochanter, on découvre le ***petit fessier*** **(quatrième plan)** qui surmonte l'articulation coxo-fémorale et qui recouvre la partie antérieure et inférieure de la fosse iliaque externe.

En arrière on peut facilement séparer les deux muscles, mais en avant ils sont fréquemment unis par l'intermédiaire du *ligament de Gunther.*

Entre eux, se trouve la *branche profonde de l'artère fessière,* accompagnée de ses deux veines satellites, et le *nerf fessier supérieur.*

Entre le tendon du moyen fessier et du pyramidal d'une part, et le grand trochanter d'autre part, on trouve accessoirement une bourse séreuse; enfin, entre le moyen fessier et le petit fessier, il existe parfois une autre bourse séreuse située au point de réflexion du tendon du petit fessier sur le grand trochanter.

Profondément, le petit fessier adhère à la face supérieure de la capsule articulaire de la hanche, près de son insertion iliaque; cette dernière présente à ce niveau un dédoublement dans lequel glisse le *tendon réfléchi du droit antérieur,* séparé parfois de la gouttière sus-cotyloïdienne par une petite bourse séreuse.

Entre la capsule articulaire et le moyen fessier glisse le *tendon récurrent du droit antérieur,* qui se dédouble en un *faisceau profond* qui va se confondre avec la capsule et avec le ligament ilio-prétrochantérien, et un *faisceau superficiel* qui vient se fixer à la face interne du tendon du petit fessier près de sa terminaison (voy. : fig. 509 et 514); enfin entre le tendon du petit fessier et le grand trochanter se place également une bourse séreuse, parfois bilobée.

En avant, le petit fessier répond au tenseur du fascia lata, et en arrière son bord postérieur aminci s'engage sous le pyramidal du bassin.

VASCULARISATION DES MUSCLES FESSIERS

1° Le **grand fessier** est en majeure partie irrigué par les *artères fessière* et *ischiatique (branche ascendante ou fessière),* branches de l'hypogastrique.

Il reçoit également et d'une façon à peu près constante un rameau de l'*artère honteuse interne (rameau fessier de Macalister)*; ce rameau, très court, est difficile à observer sur les dissections, car il est le plus souvent rompu par la traction du lambeau fessier.

Enfin accessoirement : *a)* le bord inférieur du grand fessier reçoit quelques rameaux ascendants très grêles de la première perforante et de la circonflexe interne; *b)* et les insertions sacrées du muscle reçoivent quelques branches grêles des rameaux postérieurs des artères sacrées latérales.

2° Le **moyen** et le **petit fessier** sont exclusivement vascularisés par les branches de l'*artère fessière.*

Les *veines* sont collatérales des artères.

Les *lymphatiques* suivent le même trajet que les vaisseaux des muscles fessiers; ils se jettent dans les ganglions hypogastriques par l'intermédiaire de troncs collecteurs satellites des vaisseaux fessiers, ischiatiques et honteux internes.

INNERVATION DES MUSCLES FESSIERS

Les *nerfs* des muscles fessiers viennent du plexus sacré; ils sont au nombre de *deux* : le nerf fessier supérieur et le nerf fessier inférieur.

1° Le **nerf fessier supérieur** est destiné aux muscles moyen et petit fessier; ce nerf naît par deux racines : l'une, volumineuse (parfois double), qui se détache du tronc lombo-sacré; l'autre, grêle, qui vient de la face postérieure de la première branche sacrée antérieure. Il accompagne l'artère fessière et se place en dehors et au-dessous d'elle, il s'engage au-dessus de l'arcade de Bouisson, c'est-à-dire dans le *canal fessier,* pour aborder la région fessière; puis il s'insinue dans l'espace celluleux compris entre les deux muscles moyen et petit fessiers tout en accompagnant la branche profonde de l'artère fessière (voy. : fig. 591 et 725); il décrit là une courbe à concavité antérieure et inférieure qui le porte jusqu'au tenseur du fascia lata où il se termine; dans ce trajet il abandonne de nombreux rameaux; les rameaux destinés au moyen fessier l'abordent par sa face profonde, ceux qui sont destinés au petit fessier l'atteignent par sa face superficielle.

2° Le **nerf fessier inférieur,** destiné exclusivement au grand fessier, naît tantôt du petit sciatique dont il représente la branche principale *(branche motrice),* tantôt, mais plus rarement, directement du plexus sacré; il sort du bassin derrière le grand sciatique par le triangle sous-pyramidal; il aborde le muscle après avoir décrit une coube à concavité supérieure qui le porte à sa face profonde, où il se ramifie en un nombre variable de branches terminales qui pénètrent le grand fessier dans la moitié interne de sa face profonde; ce nerf possède vis-à-vis du grand fessier la même disposition que le circonflexe à l'égard du deltoïde; parfois les nerfs du grand fessier (de trois à cinq) peuvent naître isolément du petit sciatique.

ACTION DES MUSCLES FESSIERS

C'est chez l'homme que les muscles fessiers et plus spécialement le grand fessier atteignent leur plus haut degré de développement; « les fesses n'appartiennent qu'à l'homme » disait Buffon; elles sont la conséquence de l'orthostatisme.

1° Le **grand fessier** est avant tout un *extenseur*; c'est le plus énergique des extenseurs de la cuisse sur le bassin ; en outre, il imprime au membre inférieur un *mouvement de rotation en dehors,* très faible mais incontestable; d'après certains auteurs, il placerait le membre inférieur en *légère abduction,* mais cette action est niée par Duchenne; enfin, par ses faisceaux inférieurs, il est légèrement *adducteur* de la cuisse.

Lorsqu'il prend son point fixe sur le fémur, il redresse puissamment le bassin et le tronc; il intervient dans l'action de se lever d'un siège et lorsqu'on passe de la position accroupie à la station debout.

On a voulu lui faire jouer un rôle dans la *station debout*: toutefois il est relâché dans cette station et même dans la marche sur un plan horizontal ; dans ce cas, c'est au contraire la *bandelette de Maissiat* qui se tend; par contre, il entre en jeu et se contracte dans la marche ascensionnelle, c'est le *muscle de l'ascension des escaliers*; il intervient également dans le saut.

2° Le **moyen fessier,** se contractant en totalité, produit avec grande énergie l'*abduction directe* de la cuisse; mais la contraction isolée des *faisceaux antérieurs* produit la *rotation interne,* l'*abduction* et un *léger degré de flexion* de la cuisse, tandis que la contraction isolée des *faisceaux postérieurs* produit la *rotation externe,* l'*abduction* et une *légère extension* de la cuisse.

Lorsqu'il prend son point fixe sur le fémur, il produit comme le grand fessier un redressement du bassin, et lorsqu'il ne se contracte que d'un seul côté il imprime en même temps au tronc un mouvement d'inclinaison latérale.

3° Le **petit fessier** est comme le moyen fessier un *abducteur* puissant de la cuisse, et, comme ce dernier, il est aussi *rotateur interne* par ses *faisceaux antérieurs,* et *rotateur externe* par ses *faisceaux postérieurs*; tous les deux interviennent dans le deuxième temps de la marche.

En prenant leur point fixe sur le fémur, les muscles fessiers fixent le bassin et l'empêchent de se laisser entraîner du côté où repose le poids du corps, ainsi ils interviennent dans la station hanchée.

MUSCLES PELVITROCHANTÉRIENS

A l'exclusion des muscles fessiers, on désigne sous le nom de *muscles pelvitrochantériens* un groupe musculaire dont les éléments s'étendent de la ceinture pelvienne (sacrum et os iliaque) au grand trochanter, et dont l'action physiologique est identique pour chaque muscle *(rotateurs externes du membre inférieur).*

Ces muscles sont au nombre de *six* : ils s'échelonnent de haut en bas au-dessous du petit fessier dans l'ordre suivant : *pyramidal du bassin, jumeau supérieur, obturateur interne, jumeau inférieur, obturateur externe* et *carré crural.*

Sauf le carré crural, tous ces muscles irradient en éventail à partir du grand trochanter pour se diriger soit vers les échancrures sciatiques, soit vers le trou obturateur, en laissant entre eux des espaces ou interstices musculaires par où passent des vaisseaux et des nerfs qui émergent du bassin dans la région fessière ou *vice versa.*

Pendant une partie de leur trajet, ces muscles sont situés sous la masse charnue des fessiers qui les recouvrent.

Suivant les insertions pelviennes de chacun d'eux, on peut grouper ces muscles en *trois systèmes musculaires* qui sont : *a)* un système qui naît à l'intérieur du bassin et qui comprend le *pyramidal* et l'*obturateur interne*; *b)* un système qui naît à la partie antérieure du bassin et qui comprend l'*obturateur externe*; *c)* et un système qui naît à la partie postérieure et inférieure du bassin et qui comprend le *carré crural* et les *deux jumeaux.*

PYRAMIDAL DU BASSIN

Le pyramidal du bassin est un muscle triangulaire, aplati d'avant en arrière; intrapelvien à son origine, il s'étend du sacrum au grand trochanter *(muscle sacro-trochantérien)* après avoir traversé la grande échancrure sciatique pour devenir extra-pelvien.

INSERTIONS PELVIENNES. — Le pyramidal du bassin possède des insertions pelviennes, *principales* et *accessoires.*

1° **Insertions principales.** — Les *insertions principales* se font sur la *face antérieure du sacrum* par *trois digitations,* rarement quatre, disposées autour des deuxième et troisième trous sacrés antérieurs; la digitation supérieure s'étale au-dessus du deuxième trou sacré; la digitation moyenne s'interpose entre les deuxième et troisième trous sacrés; elle est généralement la plus forte et la plus importante des trois et elle soulève parfois à ce niveau un petit tubercule; enfin la digitation inférieure se fixe au-dessous du troisième trou sacré. Ces digitations s'étendent dans les gouttières qui prolongent les trous sacrés en dehors et sur toute la face antérieure correspondante du sacrum (voy. : *Sacrum,* tome I) (voy. : fig. 586).

Les insertions sacrées de ce muscle se font par des pinceaux de fibres aponévrotiques entremêlées de fibres charnues qui déterminent sur l'os de petites rugosités.

2° **Insertions accessoires.** — Indépendamment des insertions principales précédemment décrites, le pyramidal du bassin prend en outre quelques *insertions accessoires* : *a)* d'une

part, sur l'*os iliaque* au niveau du bord supérieur de la grande échancrure sciatique, un peu en avant de la symphyse sacro-iliaque, sur la face externe du *tubercule de Morestin* ou *tubercule du pyramidal* (Lazorthes et Lhez); *b)* et d'autre part, sur la face externe du *grand ligament sacro-sciatique* au voisinage de ses insertions sur le tubercule précité (voy. : *Os iliaque*, tome I).

TRAJET ET DIRECTION. — Le pyramidal du bassin se dirige en dehors, en avant et un peu en bas; il croise le bord latéral du sacrum, passe dans la grande échancrure sciatique

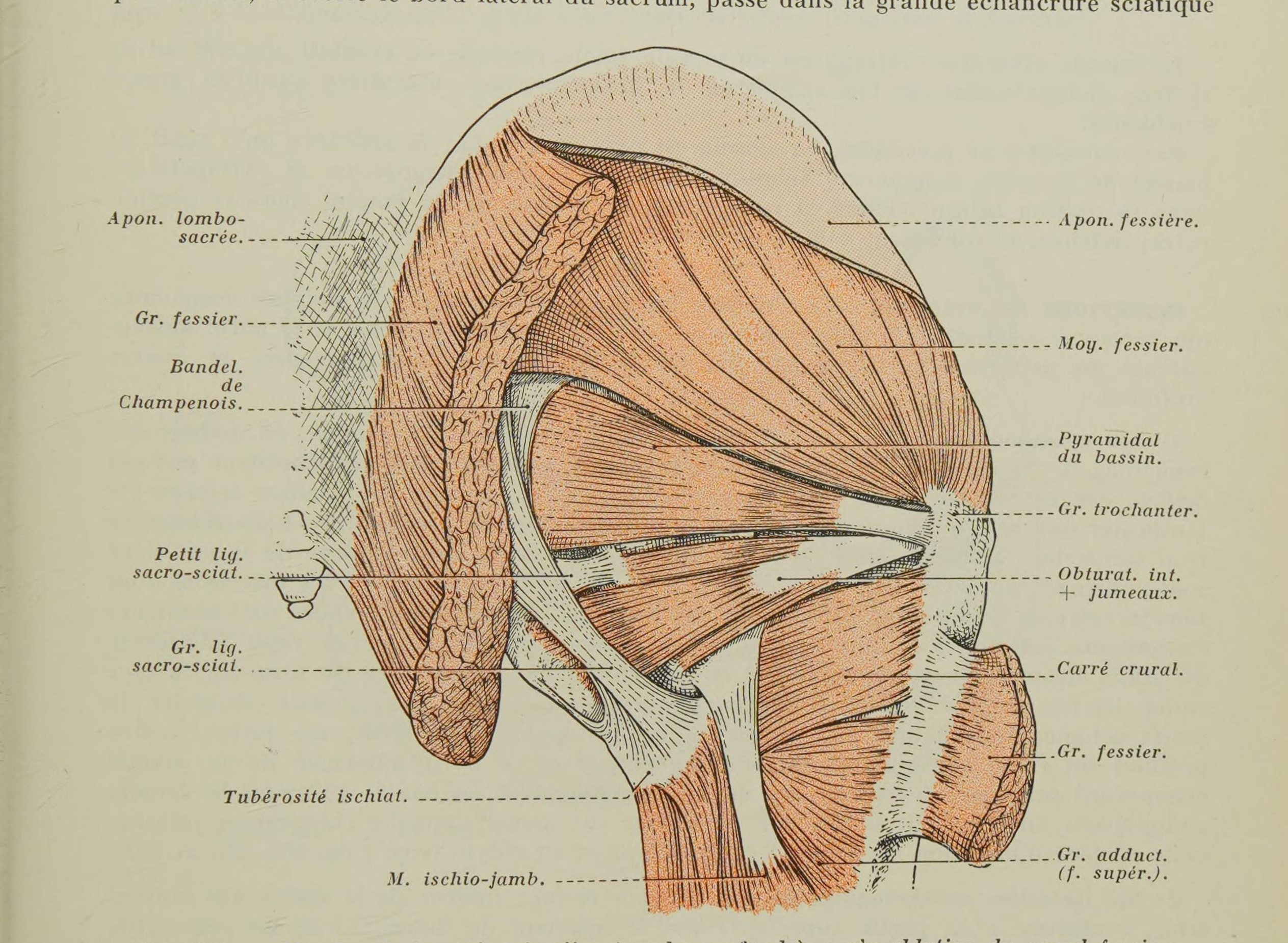

FIG. 585. — *Muscles de la région fessière* (couche profonde) *après ablation du grand fessier; côté droit, vue postérieure.*

en rasant la symphyse sacro-iliaque par son bord supérieur; il glisse en avant du grand ligament sacro-sciatique; hors du bassin, il se rétrécit de plus en plus et chemine entre les bords inférieurs du moyen et du petit fessier en haut et le bord supérieur du jumeau supérieur en bas, entièrement recouvert par le grand fessier et partiellement recouvert par le moyen.

Le pyramidal du bassin présente un trajet en ligne droite, ce qui le différencie des autres muscles pelvitrochantériens qui se recourbent plus ou moins avant d'aborder le grand trochanter.

Au corps charnu fait suite un tendon qui se rétrécit de plus en plus et qui apparaît sur la face antérieure du muscle.

INSERTIONS FÉMORALES. — Ce tendon se fixe sur la partie moyenne du bord supérieur du grand trochanter à l'union de ce bord et de la face interne, en déterminant sur l'os une empreinte ovalaire (voy. : fig. 375, 379 et 585); à ce niveau, le tendon du pyramidal est adhérent au jumeau supérieur (Poirier).

OBTURATEUR INTERNE

Le muscle obturateur interne est un muscle aplati, rayonné en éventail, qui s'étend de la face endopelvienne de l'os iliaque et de la membrane obturatrice jusqu'au grand trochanter.

Par opposition au précédent, ce muscle est remarquable par la *réflexion* qu'il subit au niveau de la petite échancrure sciatique; il est à la fois intrapelvien et extrapelvien; dans sa portion intrapelvienne, il complète la paroi latérale du bassin; dans sa portion extrapelvienne, il appartient à la région fessière.

INSERTIONS PELVIENNES. — Le muscle naît dans le bassin par un éventail musculaire qui recouvre en dedans le trou ischio-pubien et la plus grande partie de la paroi antéro-latérale du petit bassin; il possède des *insertions osseuses, membraneuses* et *aponévrotiques.*

1° Ses **insertions osseuses** se font : *a)* au *pourtour du trou ischio-pubien,* en dedans des insertions de la membrane obturatrice; cependant, en haut, elles ne débordent pas cet orifice, car le muscle laisse à découvert le canal sous-pubien dont l'orifice interne est bordé par une *arcade aponévrotique*; ses insertions s'étendent en avant et au-dessus du trou sur la face endopelvienne du corps du pubis et sur la lèvre interne de la gouttière sous-pubienne; au-dessous du trou, sur la branche ischio-pubienne, où les insertions sont sous-jacentes de quelques millimètres au rebord de cet orifice, alors qu'elles sont contiguës en bas aux insertions du muscle transverse profond du périnée et au repli falciforme du grand ligament sacro-sciatique sur la crête falciforme; en arrière du trou, sur la face endopelvienne de l'ischion et de la branche ischio-pubienne, sans jamais atteindre la petite échancrure sciatique; *b)* et sur la *surface quadrilatère* comprise entre l'orifice profond du canal sous-pubien, la ligne innominée et le bord antérieur de la grande échancrure sciatique; les insertions du muscle atteignent en bas et en avant le versant endopelvien du tubercule obturateur postérieur sur lequel s'attache l'obturateur interne; cette surface d'insertion correspond extérieurement au cotyle (voy. : fig. 586, 587 et 592).

2° Ses **insertions membraneuses** se font : *a)* sur la face interne de la membrane obturatrice, renforcée à sa partie supérieure par le ligament de Ganzi; *b)* et sur une petite arcade fibreuse qui limite en bas l'orifice profond du canal sous-pubien.

3° Ses **insertions aponévrotiques** se font sur la face profonde de son aponévrose de recouvrement *(aponévrose obturatrice)* (voy. : fig. 592).

TRAJET ET DIRECTION. — L'éventail musculaire qui constitue la portion intrapelvienne de l'obturateur interne converge vers la petite échancrure sciatique transformée en un orifice ostéo-fibreux par les deux ligaments sacro-sciatiques (voy. : *Orifices ostéo-fibreux du bassin,* tome V); les *fibres pubiennes* sont horizontales, les *fibres iliaques,* les plus postérieures, issues de la surface quadrilatère, sont descendantes.

Avant de se réfléchir sur l'os iliaque, le muscle se jette sur quatre ou cinq languettes tendineuses qui apparaissent à la face profonde du muscle; puis il se coude à angle aigu au niveau de la petite échancrure *(poulie de réflexion)* où il change de direction pour devenir extrapelvien.

La disposition intra-musculaire du tendon de l'obturateur interne obéit à une loi générale dite *loi de la fissuration*; ce tendon, unique et volumineux près de sa terminaison fémorale, s'élargit de dehors en dedans comme le muscle, et il occupe toute la face profonde de celui-ci avant de disparaître dans l'épaisseur de la masse charnue où il prend naissance; mais, en même temps qu'il s'élargit, il se divise en quatre ou cinq languettes tendineuses aplaties, séparées les unes des autres par des fissures; grâce à ces fissures, les languettes s'écartent ou se rapprochent et glissent les unes par rapport aux autres afin d'adapter au cours de la contraction musculaire la forme générale du tendon à la courbure et à la dimension de la petite échancrure sciatique (Rouvière et Cordier).

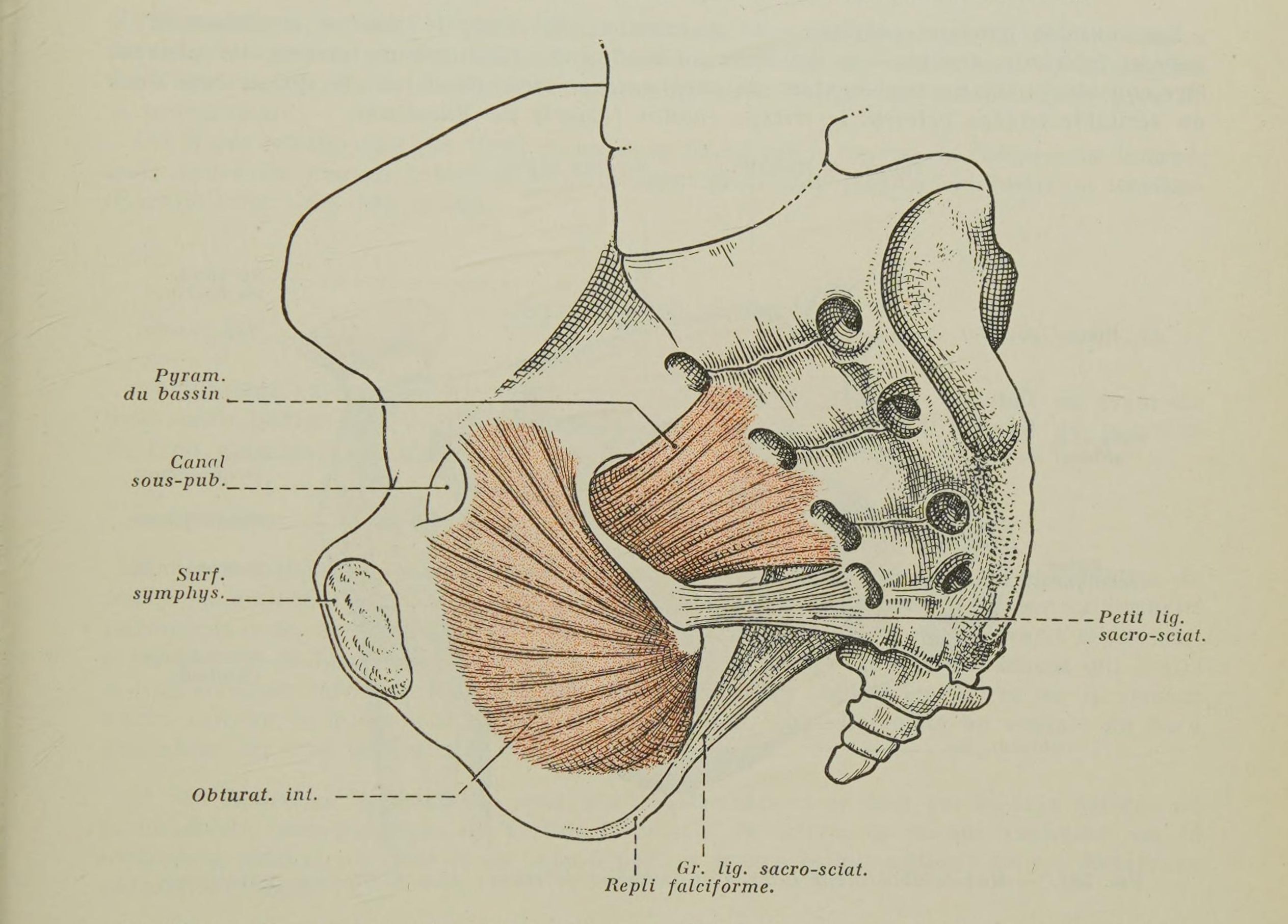

Fig. 586. — *Muscles obturateur interne et pyramidal du bassin; côté droit, vue endopelvienne.*

Pour faciliter le glissement du tendon sur l'os, la zone de réflexion est pourvue d'une bourse séreuse bilobée, à cheval sur la petite échancrure sciatique, donc à la fois intra- et extrapelvienne; le plus souvent la *bourse séreuse de l'obturateur interne* est divisée en autant de loges secondaires que le muscle comprend de languettes tendineuses et, comme le disait Farabeuf, c'est une des plus belles bourses séreuses de l'économie (voy. : fig. 513).

A sa sortie du bassin, il se dirige obliquement en dehors en avant et légèrement en haut; il croise la face postérieure de l'ischion et de l'articulation coxo-fémorale; puis, se condensant de plus en plus, il se continue par un tendon arrondi.

TERMINAISON. — Ce tendon glisse au-dessous du tendon du pyramidal pour se terminer sur la partie supérieure de la face interne du grand trochanter, au-dessus et en avant du fond de la fossette digitale.

Les versants supérieur et inférieur de ce tendon reçoivent respectivement les fibres des deux jumeaux pelviens (voy. : fig. 585 et 587).

JUMEAUX PELVIENS

Les muscles jumeaux pelviens sont au nombre de *deux,* le *jumeau supérieur* et le *jumeau inférieur*; accolés tous les deux au tendon de l'obturateur interne, ils peuvent être considérés comme représentant les *chefs extrapelviens* de ce muscle, qui devient alors un véritable *triceps pelvien,* le *triceps rotator femoris de Macalister.*

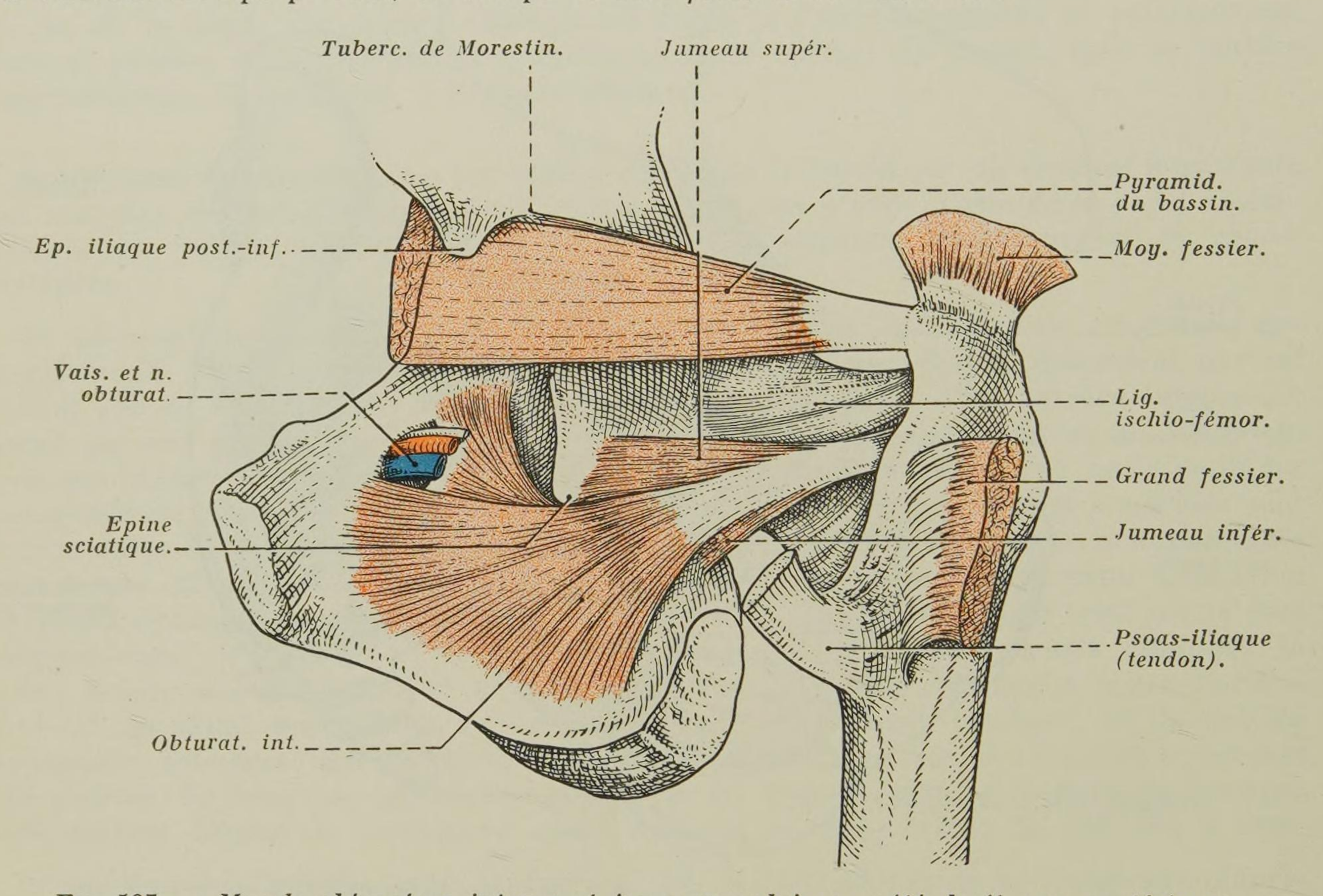

FIG. 587. — *Muscle obturateur interne et jumeaux pelviens ; côté droit, vue postérieure.*

Disposés au-dessus et au-dessous de l'obturateur interne, ils présentent le même aspect et la même forme (d'où leur nom): ce sont de petits muscles allongés transversalement et aplatis d'avant en arrière; ils s'étendent des bords de la petite échancrure sciatique au grand trochanter.

INSERTIONS. — 1° Le **jumeau supérieur** ou **jumeau mineur** s'insère sur le bord supérieur et sur la face externe de l'*épine sciatique (gemellus spinalis),* par une petite surface en croissant dont la concavité regarde en bas et en arrière.

2° Le **jumeau inférieur** ou **jumeau majeur** est plus fort et plus épais que le précédent; il se détache du bord inférieur de la petite échancrure sciatique par une surface en croissant analogue à la précédente, empiétant même sur la face postérieure de la *tubé-*

rosité ischiatique (gemellus tuberalis) au-dessus des insertions des muscles ischio-jambiers (longue portion du biceps crural) (voy. : *Os coxal,* tome I); quelques fibres du biceps crural peuvent parfois se continuer dans le jumeau inférieur ou inversement; parfois aussi quelques fibres du jumeau inférieur peuvent naître du *versant interne de la petite échancrure* et sont ainsi intrapelviennes, montrant en quelque sorte que jumeaux pelviens et obturateur interne ne constituent qu'un seul et même muscle.

Dans leur ensemble les insertions des deux jumeaux déterminent un *double croissant* qui, sur la face externe de l'ischion, entoure la poulie de réflexion de l'obturateur interne.

TERMINAISON. — Très vite tendineux, les deux jumeaux cheminent le long du tendon de l'obturateur interne, l'un sus-jacent, l'autre sous-jacent au tendon, tout en échangeant des fibres autour de ce dernier, de telle sorte qu'ils l'engainent complètement près de sa terminaison.

Les fibres tendineuses des deux jumeaux se fixent sur le tendon de l'obturateur interne, mais celles du jumeau inférieur accompagnent ce tendon jusqu'à son insertion trochantérienne (voy. : fig. 585 et 587).

OBTURATEUR EXTERNE

L'obturateur externe est un muscle triangulaire aplati, étalé en éventail en avant du trou ischio-pubien comme l'obturateur interne l'est en dedans; il s'étend du pourtour du trou obturateur au grand trochanter.

INSERTIONS. — Il possède des insertions osseuses et ligamentaires.

1° Ses **insertions osseuses** se font : *a)* sur la face antérieure de la lame quadrilatère du pubis, en arrière et en dehors des insertions du moyen adducteur; *b)* sur la branche ischio-pubienne, au-dessus et en arrière des insertions du petit et du grand adducteur, ainsi que sur la face endopelvienne de cette branche entre le bord tranchant qui limite le trou (contour inférieur) et l'insertion de la membrane obturatrice; *c)* et sur le versant antéro-externe de la branche ascendante de l'ischion, immédiatement au contact du bord postérieur du trou obturateur.

2° Ses **insertions ligamentaires** sont assez restreintes et se font sur la face externe de la bandelette sous-pubienne de Testut; le muscle ne contracte aucune insertion sur la membrane obturatrice dont il est séparé par un espace cellulo-adipeux (voy. : *Membrane obturatrice,* tome V).

CONSTITUTION DU MUSCLE. — Le muscle obturateur externe est constitué par *trois faisceaux* d'origine qui sont : un faisceau supérieur, un faisceau moyen et un faisceau inférieur (voy. : fig. 588 et 589).

1° Le **faisceau supérieur** se détache de la surface angulaire du pubis, au-dessous et en arrière de l'épine pubienne et sur une arcade fibreuse dite *arcade de l'obturateur externe* qui limite en bas l'orifice externe du canal sous-pubien; cette arcade n'est qu'une dépendance de la bandelette sous-pubienne dont elle représente la partie la plus supérieure du faisceau capsulo-obturateur (voy. : *Membrane obturatrice,* tome V).

2° Le **faisceau moyen** se fixe sur la face externe de la branche descendante du pubis, sur le tubercule obturateur antérieur et sur la bandelette sous-pubienne *(ligament antérieur du trou obturateur de Vinson).*

3° Le **faisceau inférieur** ne présente que des insertions osseuses; celles-ci se font sur la face externe du corps de l'ischion et de sa branche ascendante, ainsi que sur la face interne de la branche ischio-pubienne sur la surface laissée libre par l'insertion de la membrane obturatrice (voy. : *Membrane obturatrice*) (voy. : fig. 588 et 592).

TRAJET ET DIRECTION. — Ces trois faisceaux convergent vers un tendon qui naît dans l'épaisseur du muscle; ce tendon se dirige obliquement en arrière, en dehors et en haut; il passe entre le sourcil cotyloïdien et la tubérosité de l'ischion; puis il croise obliquement la face postérieure de l'articulation de la hanche dont il est parfois séparé par une bourse séreuse; son passage à ce niveau détermine une empreinte sur le col fémoral (voy. : *Extrémité supérieure du fémur*).

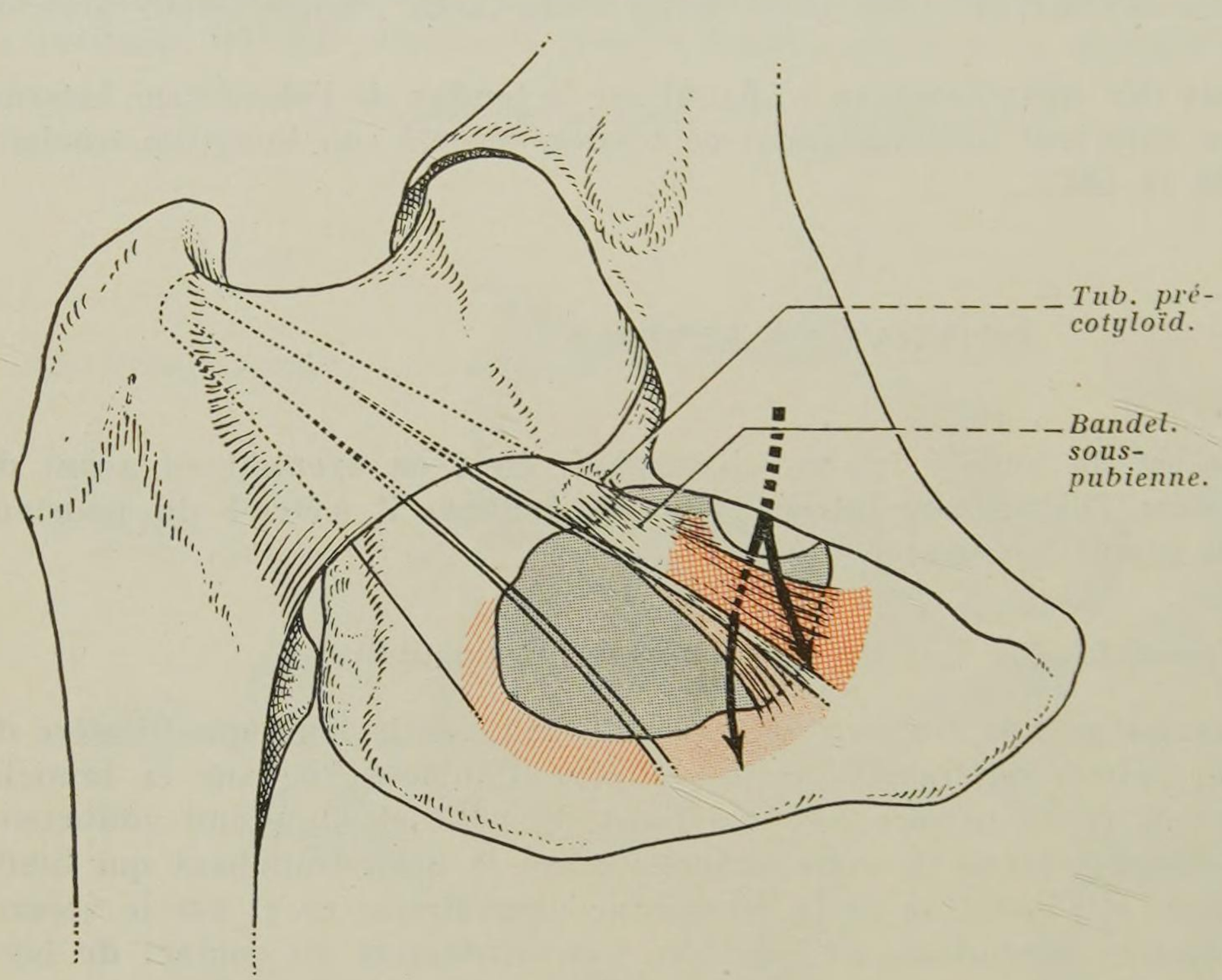

FIG. 588. *Insertions pelviennes des faisceaux de l'obturateur externe (en quadrillé rouge,* faisceau supérieur; *en pointillé rose,* faisceau moyen; *en hachures roses obliques,* faisceau inférieur; la membrane obturatrice est représentée *en pointillé gris* et le nerf obturateur *en noir*) (schématique).

TERMINAISON. — Sous-jacent au jumeau inférieur, le tendon de l'obturateur externe se termine en s'insérant sur la face interne du grand trochanter dans le fond de la *fossette digitale,* en arrière des insertions de l'obturateur interne et au dessous des insertions du pyramidal (voy. : fig. 379, 513 et 588).

CARRÉ CRURAL

Le carré crural *(quadratus femoris)* est un petit muscle ischio-trochantérien assez épais, quadrangulaire, court et aplati, intermédiaire entre le plan des adducteurs à la cuisse et les autres muscles pelvitrochantériens à la fesse.

INSERTIONS PELVIENNES. — Le carré crural s'insère sur le bord antéro-externe, rugueux et saillant, de la tubérosité ischiatique et sur la face externe de cette tubérosité au niveau du corps de l'ischion, en dehors et en avant des insertions des muscles ischio-jambiers et

au-dessus des insertions du grand adducteur (faisceau postérieur); les fibres les plus inférieures du carré crural s'insinuent même sous les insertions du grand adducteur que ce dernier masque en partie.

TRAJET ET TERMINAISON. — Situées à la partie profonde de la fesse, les fibres charnues du muscle se dirigent transversalement en dehors pour se terminer sur une crête

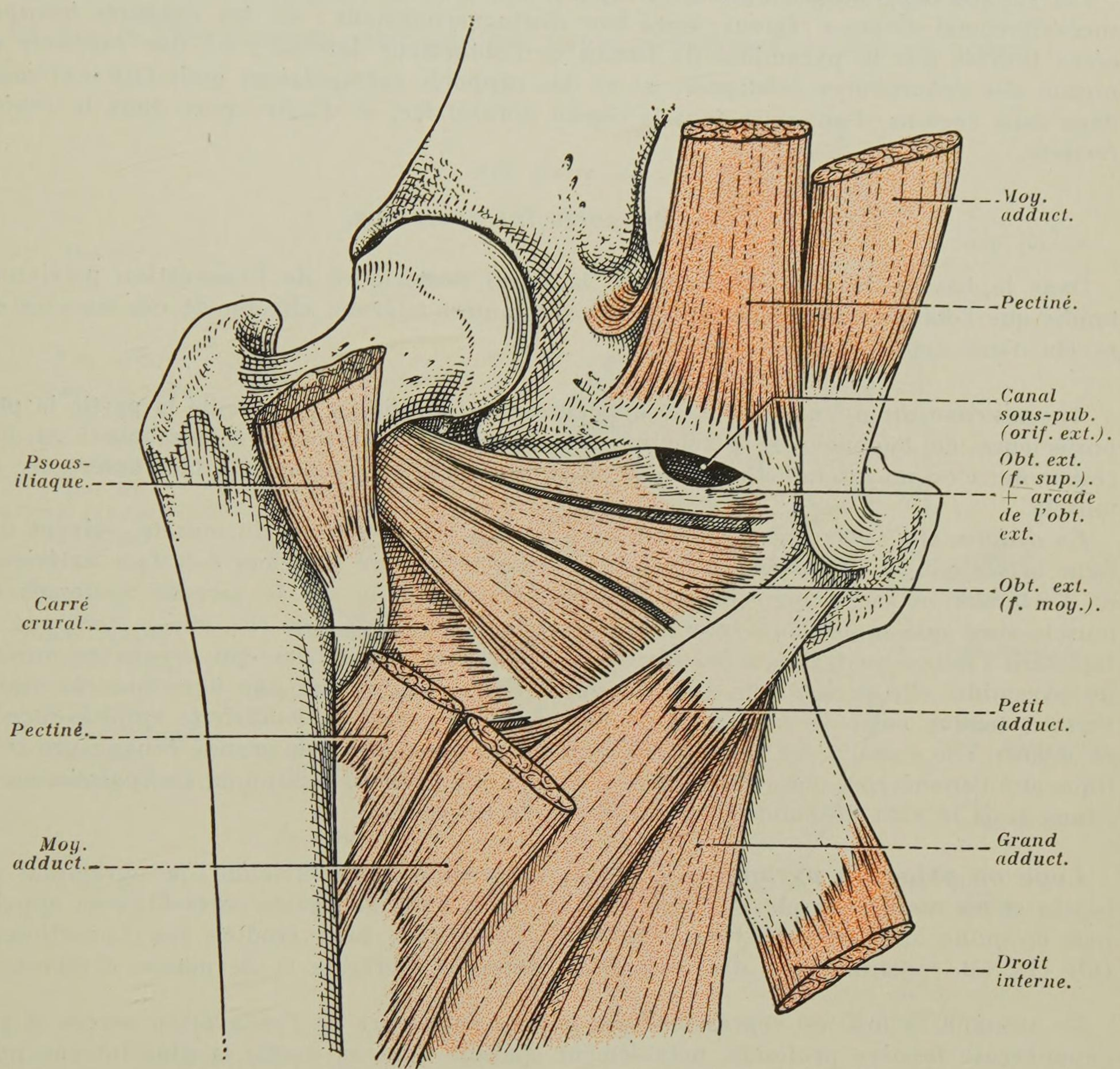

Fig. 589. — *Muscles obturateur externe et petit adducteur; côté droit, vue antérieure* (les muscles pectiné et moyen adducteur ont été sectionnés et relevés).

rugueuse, verticale, située à la face postérieure de l'extrémité supérieure du fémur; cette zone d'insertion, presque verticale, mais plus large en haut qu'en bas, est comprise dans l'intervalle qui sépare en haut les branches de trifurcation moyenne et externe de la ligne âpre; elle possède à sa partie supérieure une éminence osseuse soulevée par les insertions du muscle, c'est le *tubercule du carré crural*; cette saillie osseuse est située en grande partie sur la crête intertrochantérienne postérieure qu'atteignent les fibres les plus supérieures du muscle; en bas, elle arrive à courte distance des insertions du petit adducteur (faisceau supérieur) (voy. : fig. 366 et 585).

*
* *

RAPPORTS DES MUSCLES PELVITROCHANTÉRIENS

Par suite de leur situation et de leur trajet, les six muscles pelvitrochantériens occupent successivement diverses régions; aussi leur distinguerons-nous : *a)* des *rapports intrapelviens* fournis par le pyramidal du bassin et l'obturateur interne ; *b)* des *rapports au niveau des échancrures sciatiques*; *c)* et des *rapports extrapelviens* qu'il faut envisager dans deux régions, d'une part dans la *région obturatrice,* et d'autre part dans la *région fessière.*

1. — *Rapports intrapelviens.*

Dans le bassin, le pyramidal tapisse la paroi postérieure de l'excavation pelvienne, tandis que l'obturateur interne tapisse la paroi antéro-latérale; chacun de ces muscles est revêtu d'une *aponévrose.*

Aponévrose du pyramidal. — L'*aponévrose du pyramidal* représente la partie la plus postérieure de l'aponévrose pelvienne supérieure; elle est toujours très mince et peu résistante; c'est un fascia celluleux plus ou moins dense qui recouvre la face antérieure du muscle.

En dedans, elle se fixe sur le sacrum au pourtour des insertions du muscle, suivant une ligne brisée qui va du versant interne du premier trou sacré antérieur à la face antérieure de l'articulation sacro-coccygienne; *en haut,* elle s'attache sur le sacrum au-dessus du muscle ainsi que sur le bord interne de l'arcade de Bouisson ; *en bas,* elle se continue en tapissant l'ischio-coccygien, et au niveau de l'interstice musculaire qui sépare ce muscle du pyramidal elle présente un épaississement qui se traduit par une ligne blanche transversale, tendue entre le sacrum et l'épine sciatique : c'est la *bandelette spinoso-sacrée*; *en dehors,* elle s'attache au versant endopelvien du pourtour de la grande échancrure sciatique et à l'aponévrose obturatrice, et à ce niveau elle présente également un épaississement connu sous le nom de *bandelette ischiatique de Bourgery.*

Loge ou gaine du pyramidal. — Dans sa portion intrapelvienne, le pyramidal du bassin et les racines du plexus sacré sont contenus dans une gaine ostéo-fibreuse appelée *loge ou gaine du pyramidal* (voy. : fig. 590). Cette loge, bien étudiée par Lazorthes et Ollé (1), est constituée par des formations fibreuses d'origine et de nature diverses.

En arrière, la loge est représentée par la face antérieure de l'excavation sacrée et par l'aponévrose fessière profonde, notablement épaissie dans sa partie la plus interne pour constituer la bandelette de Champenois; au-dessous du pyramidal, cette aponévrose se continue à la face postérieure de l'obturateur interne et des deux jumeaux.

En avant, elle est constituée par l'aponévrose du pyramidal dont nous venons d'exposer les insertions; à sa partie supérieure, elle présente un épaississement falciforme, concave en haut, qui répond au bord supérieur du muscle et qui est tendu entre l'aponévrose de l'obturateur interne en avant et le sacrum en arrière où elle se fixe un peu au-dessous du premier trou sacré: c'est l'*arcade de Rogie*; cette arcade délimite en bas, avec le bord supé-

---

(1) Article à consulter : Lazorthes et Ollé : La loge du pyramidal et le canal fessier. Arcade de Bouisson, bandelette de Champenois, arcade du moyen fessier. *Annales d'Anatomie pathologique et d'Anatomie normale médico-chirurgicale,* juillet 1939, n° 7, p. 919.

rieur de la grande échancrure sciatique, l'orifice qu'utilise l'artère fessière pour s'engager dans le canal fessier (voy. : fig. 590).

Rappelons que l'aponévrose du pyramidal est traversée par l'artère honteuse interne et par l'artère ischiatique pour gagner la grande échancrure sciatique.

En haut, la loge est fermée par l'arcade de Bouisson qui sépare cette dernière du canal fessier dans lequel s'engagent les vaisseaux fessiers et le nerf fessier supérieur.

En bas, le petit ligament sacro-sciatique ferme partiellement la loge en dedans.

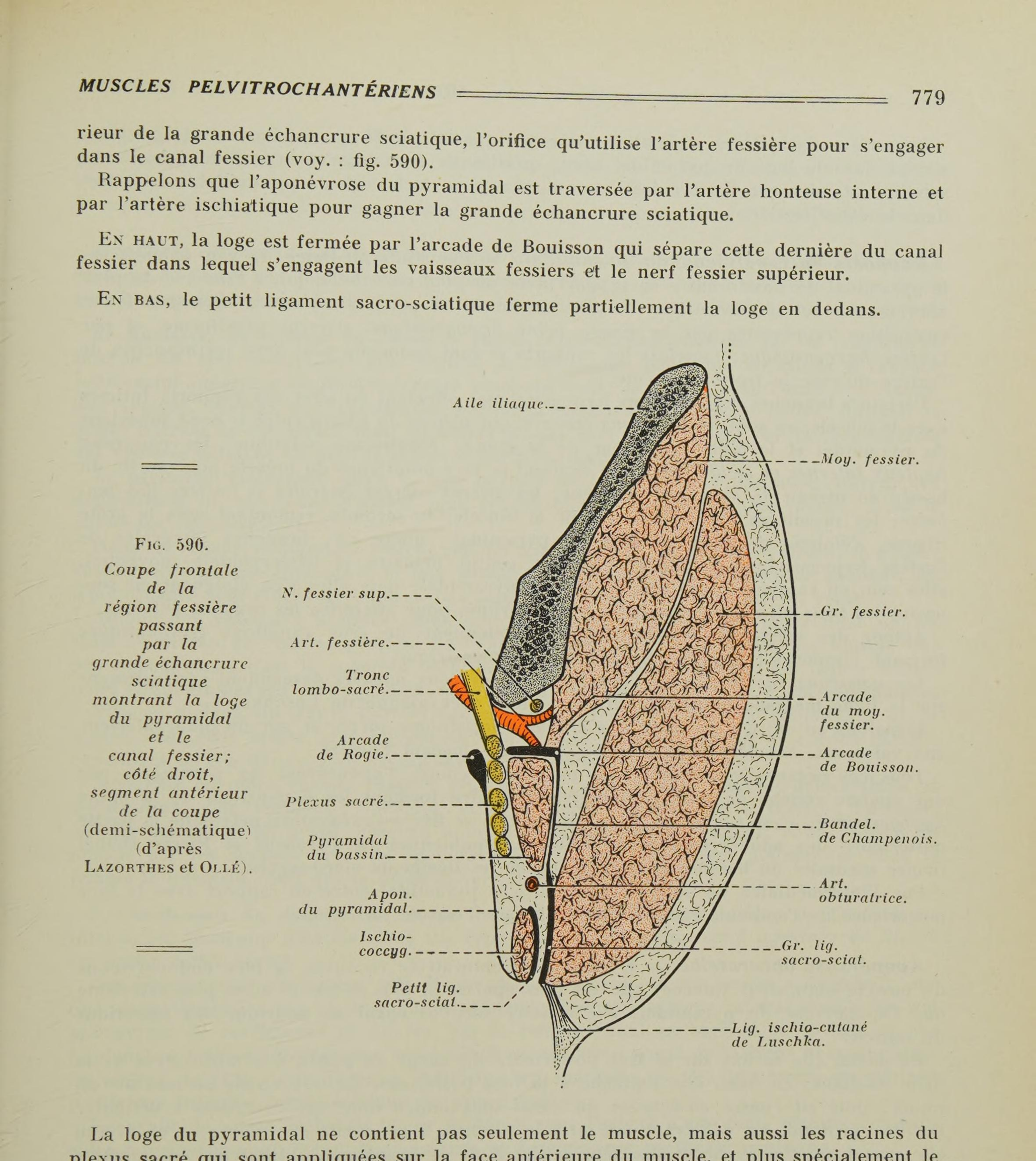

Fig. 590. *Coupe frontale de la région fessière passant par la grande échancrure sciatique montrant la loge du pyramidal et le canal fessier; côté droit, segment antérieur de la coupe* (demi-schématique) (d'après Lazorthes et Ollé).

La loge du pyramidal ne contient pas seulement le muscle, mais aussi les racines du plexus sacré qui sont appliquées sur la face antérieure du muscle, et plus spécialement le tronc lombo-sacré et les racines antérieures des quatre nerfs sacrés.

Le tronc lombo-sacré et le premier nerf sacré croisent l'orifice profond du canal fessier, mais il pénètre aussitôt la gaine du pyramidal, tandis que le pédicule fessier supérieur continue son trajet dans le canal (Lazorthes).

Les cordons nerveux du plexus sacré convergent vers la grande échancrure sciatique pour constituer le nerf grand sciatique, qui à sa sortie du bassin est encore compris dans la loge du pyramidal.

Dans la loge du pyramidal se trouvent la partie initiale du nerf fessier supérieur et ses branches d'origine, le nerf de l'obturateur interne et le nerf honteux interne.

Les artères ischiatique et honteuse interne (branches de l'hypogastrique) sont également situées dans la loge du pyramidal avant qu'elles ne franchissent la grande échancrure sciatique, tandis que l'artère fessière est en dehors de la loge du pyramidal, c'est-à-dire dans le canal fessier.

Rapports intrapelviens du pyramidal. — Par l'intermédiaire de son aponévrose, le pyramidal du bassin entre en rapport avec un *plan vasculaire* qui, à l'inverse du plan nerveux, est sus-aponévrotique; ce plan est constitué par les *vaisseaux hypogastriques,* eux-mêmes représentés par la grosse *veine hypogastrique,* souvent plexiforme, et par l'*artère hypogastrique*; toutefois les rapports se font beaucoup plus avec les branches de l'artère qu'avec le tronc lui-même.

Certaines branches des vaisseaux hypogastriques affectent en effet des rapports intimes avec le muscle; ce sont les *vaisseaux fessiers,* qui sortent du bassin entre le bord supérieur du pyramidal et le cintre supérieur de la grande échancrure sciatique; les *vaisseaux honteux internes* et *ischiatiques,* qui croisent la face antérieure du muscle pour sortir du bassin au niveau de son bord inférieur; les *artères sacrées latérales* et l'*artère ilio-lombaire*; les premières descendent devant le muscle; la seconde, remontant vers la crête iliaque, s'éloigne de plus en plus du pyramidal ; quant aux branches viscérales de l'artère hypogastrique (ombilicale, utérine, génito - urinaire et hémorroïdale moyenne), elles sont en rapport à leur origine avec le pyramidal; puis elles s'en éloignent en soulevant les trois ailerons de la gaine hypogastrique pour atteindre les organes pelviens.

Autour des vaisseaux hypogastriques s'échelonnent de gros ganglions lymphatiques formant l'important groupe ganglionnaire hypogastrique.

Les *vaisseaux sacrés moyens* compris entre les deux muscles descendent verticalement sur la ligne médiane pour atteindre la glande coccygienne de Luschka.

Signalons en outre à ce niveau la *chaîne sympathique sacrée* et, sur un plan antérieur aux vaisseaux, l'uretère et la fossette ovarienne logeant l'ovaire.

Tous ces organes vasculaires sont maintenus contre l'aponévrose du pyramidal par une épaisse couche de tissu conjonctivo-vasculaire formant les expansions de la *gaine hypogastrique*; c'est également à ce niveau que se fixe à l'excavation pelvienne la partie postérieure des aponévroses sacro-recto-génito-pubiennes de Farabeuf et Pierre Delbet (lames sagittales du bassin), et chez la femme les ligaments utéro-sacrés.

Par l'intermédiaire de ce plan vasculaire le pyramidal entre en rapport avec la face postérieure de l'ampoule rectale dont la sépare l'espace rétro-rectal.

Aponévrose obturatrice. — L'aponévrose obturatrice recouvre la face endopelvienne du muscle obturateur interne; elle est plus épaisse et plus dense, et aussi plus résistante que l'aponévrose du pyramidal; elle s'insère sur l'os coxal au pourtour des insertions du muscle.

En avant, elle se fixe sur la face postérieure du corps du pubis, à 8 millimètres de la ligne médiane; *en haut,* elle s'attache à la face postérieure de la branche horizontale du pubis ; puis elle passe au-dessous du canal sous-pubien dont elle contribue à délimiter l'orifice profond, en décrivant une arcade fibreuse à concavité supérieure; à ce niveau elle prend attache au bord supérieur renforcé de la membrane obturatrice ou *ligament de Ganzi* (voy. : *Membrane obturatrice,* tome V, et fig. 592); puis elle atteint la ligne innominée au niveau de laquelle elle se fixe jusqu'à la grande échancrure sciatique ; *en bas,* elle s'attache à la face interne de la branche ischio-pubienne, au-dessus du repli falciforme du grand ligament sacro-sciatique; et à ce niveau ses insertions sont entremêlées avec celles de ce repli ainsi qu'avec celles du feuillet supérieur de l'aponévrose périnéale profonde; *en arrière,* l'aponévrose obturatrice s'épaissit au niveau de la réflexion du muscle en une bandelette oblique tendue entre le faîte de la grande échancrure sciatique et l'épine sciatique : c'est la *bandelette ischiatique de Bourgery.*

Le muscle releveur anal s'insère sur l'aponévrose obturatrice à l'union de son quart

supérieur et de ses trois quarts inférieurs, en suivant une ligne courbe concave en haut qui s'étend de l'orifice profond du canal sous-pubien à la base de l'épine sciatique : c'est l'*arc tendineux du releveur* ou *arcus tendineus musculi levatoris ani* et au niveau de cette insertion l'aponévrose obturatrice présente toujours un petit épaississement.

Rapports intrapelviens de l'obturateur interne. — Par suite de l'insertion du muscle releveur de l'anus sur l'aponévrose de l'obturateur interne, les rapports intrapelviens de ce muscle sont différents suivant qu'on les envisage *au-dessus* ou *au-dessous du releveur anal.*

a) **Au-dessus du releveur de l'anus,** la *partie supra-diaphragmatique* (1) de l'obturateur interne est très restreinte; elle répond à l'excavation pelvienne ou mieux à l'*espace pelvi-rectal supérieur de Richet (espace pelvi-viscéral)*; le releveur de l'anus et l'obturateur interne, revêtus de l'aponévrose pelvienne supérieure ou *fascia pelvis,* forment la limite latérale de cet espace dont les autres limites sont représentées par la face latérale des viscères pelviens en dedans et par le péritoine en haut.

Le péritoine s'interpose entre la face latérale de la vessie et l'obturateur interne, en déterminant un cul-de-sac d'autant plus accusé que la vessie est plus pleine : c'est le cul-de-sac latéro-vésical.

Dans cet espace, l'obturateur interne répond aux *vaisseaux* et *nerf obturateurs*; le paquet vasculo-nerveux est appliqué à la face profonde du muscle par le péritoine pariétal; les trois organes sont étagés de haut en bas dans l'ordre suivant : nerf, artère, veine.

Autour des vaisseaux précités s'échelonnent des *ganglions lymphatiques* dont un est situé au niveau de l'orifice profond du canal sous-pubien, il est séparé du muscle par son aponévrose : c'est le *ganglion obturateur,* auquel viennent aboutir les troncs collecteurs lymphatiques qui accompagnent les vaisseaux obturateurs dans le canal sous-pubien.

Plus en dedans, on trouve l'*artère ombilicale* qui longe le flanc correspondant de la vessie, mais cette artère perd bientôt sa lumière pour se continuer par un cordon fibreux, cependant qu'elle donne à ce niveau les *artères vésicales supérieures.*

Signalons en outre comme rapport plus éloigné : les artères vésiculo-déférentielle et prostatique chez l'homme ; l'utérine et la vaginale longue chez la femme ; l'uretère, oblique en bas et en avant, descend pour aborder le bas-fond vésical; enfin, séparé du muscle par les organes précités, on trouve chez l'homme le canal déférent et chez la femme le ligament rond qui se dirigent vers le canal inguinal.

b) **Au-dessous du releveur de l'anus,** la *partie infra-diaphragmatique* de l'obturateur interne est beaucoup plus étendue; elle répond à l'*espace pelvi-rectal inférieur de Richet* ou *creux ischio-rectal.*

Cet espace, large en arrière, très étroit en avant, présente un aspect triangulaire sur une coupe frontale; ses limites sont représentées par l'obturateur interne doublé de son aponévrose de revêtement en dehors, par le releveur anal en haut et en dedans et par le plancher pelvien (diaphragme uro-génital) en bas et en avant de la ligne bi-ischiatique; en arrière de cette ligne, la paroi inférieure est marquée par les téguments du périnée postérieur jusqu'au bord inférieur du grand fessier.

En avant, le creux ischio-rectal se prolonge sous l'aspect d'une fente étroite comprise entre le releveur anal, l'obturateur interne et l'aponévrose périnéale profonde.

Les vaisseaux et nerf honteux internes, dans leur trajet curviligne, intrapelvien, sont accolés sur une longueur de 5 à 6 centimètres à l'obturateur interne, ils sont compris dans un pseudo-dédoublement de l'aponévrose obturatrice formant le *canal d'Alcock*; dans ce canal, qui représente une gaine conjonctivo-vasculaire, les organes du paquet vasculo-nerveux sont étagés de haut en bas dans l'ordre suivant: nerf, artère, veine; plus en avant, ce paquet abandonne l'obturateur interne pour suivre la branche ischio-pubienne en s'engageant dans l'aponévrose périnéale profonde (voy. : *Périnée,* tome V, et fig. 592).

---

(1) Les muscles releveurs de l'anus forment un véritable *diaphragme pelvien.*

Cet espace est comblé de tissu cellulo-adipeux au sein duquel cheminent des vaisseaux et des nerfs issus de l'artère et du nerf honteux interne (pour plus de détails, voy. : *Etude topographique de la cavité pelvienne* et *Creux ischio-rectal,* tome V), et en particulier les vaisseaux hémorroïdaux inférieurs qui gagnent le canal anal et l'artère périnéale superficielle, ainsi que le nerf anal et le nerf sphinctérien accessoire de Morestin; ces vaisseaux sont accompagnés de tronc collecteurs lymphatiques.

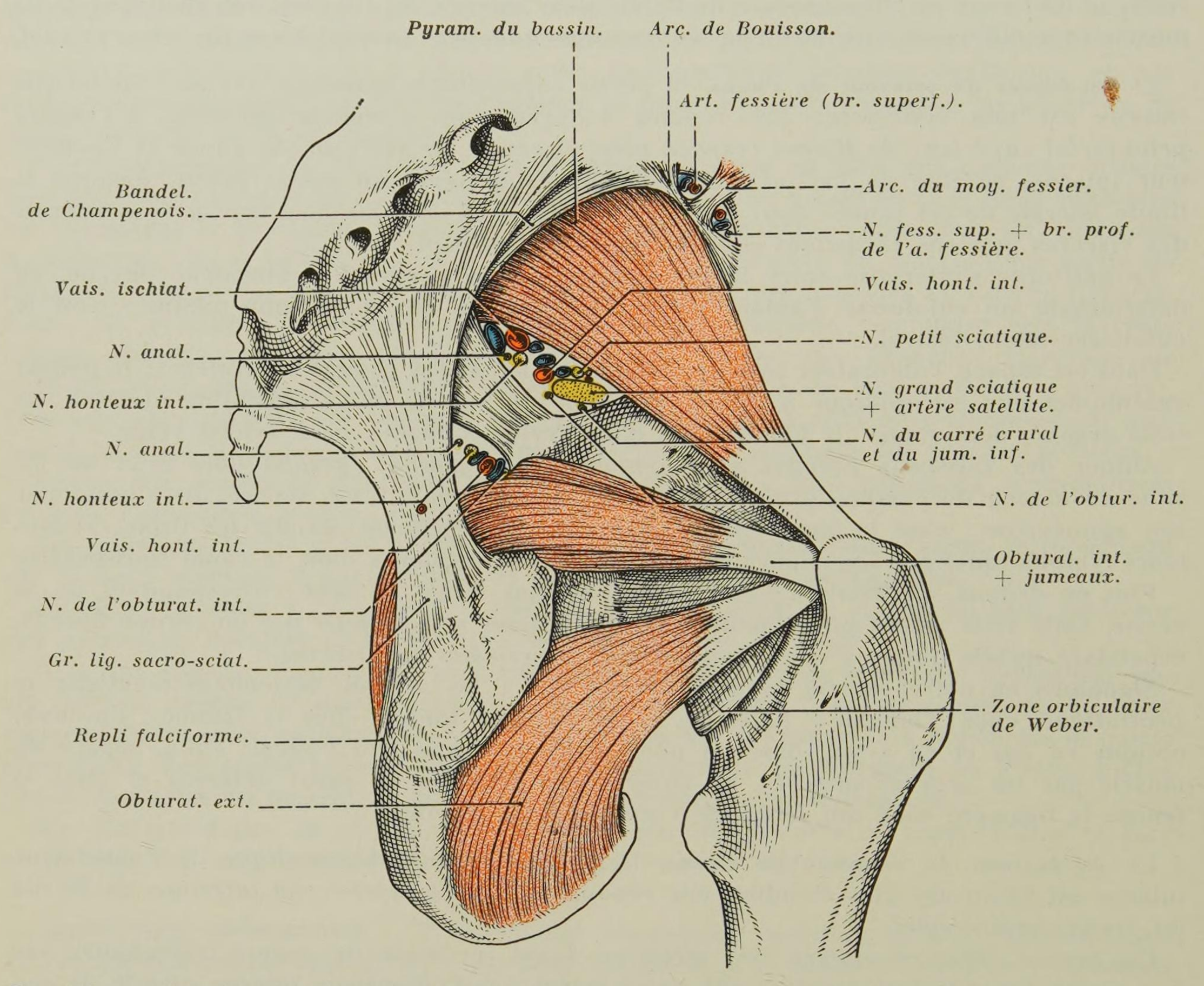

FIG. 591. — *Grande et petite échancrures sciatiques; muscles pyramidal du bassin et obturateurs; vue postéro-latérale droite.* — Les vaisseaux et nerfs des échancrures sciatiques sont représentés dans la situation qu'ils occupent respectivement à ce niveau; à noter le rameau coccygien de l'artère ischiatique traversant le grand ligament sacro-sciatique.

2. — *Rapports au niveau des échancrures sciatiques.*

En traversant la *grande échancrure sciatique,* le pyramidal du bassin délimite avec les bords de celle-ci *deux orifices* : l'un *supérieur* ou *sus-pyramidal,* l'autre *inférieur* ou *sous-pyramidal* (voy. : fig. 591).

A part les veines et les vaisseaux lymphatiques, tous les organes vasculo-nerveux qui traversent ces deux orifices quittent la cavité pelvienne pour aborder la région fessière; *ils sont donc pelvi-efférents.*

a) L'**orifice supérieur** ou **sus-pyramidal,** de forme semi-lunaire, livre passage aux *vaisseaux fessiers* et au *nerf fessier supérieur*; l'artère fessière s'engage dans le canal de Bouisson

limité : en bas, par l'arcade de Bouisson; en haut, par le bord supérieur, en forme de cintre, de la grande échancrure sciatique. Assez souvent, l'artère se divise au niveau de ce canal en ses deux branches terminales, et chacune des branches de division (superficielle et profonde) s'engage de part et d'autre de l'arcade du moyen fessier; la branche profonde est accompagnée du nerf fessier supérieur qui se place en dehors et au-dessous des vaisseaux fessiers.

b) L'**orifice inférieur** ou **sous-pyramidal** livre passage au *grand nerf sciatique*, et derrière ce dernier au *petit nerf sciatique* qui donne peu après sa sortie du bassin le nerf fessier inférieur destiné au muscle grand fessier ; aux *vaisseaux* et *nerf honteux internes*; aux *vaisseaux ischiatiques*; au *nerf anal* ou *hémorroïdal*; au *nerf de l'obturateur interne* et au *nerf du carré crural et du jumeau inférieur.*

Le pyramidal du bassin sert de repère pour la ligature des artères fessière et ischiatique à la fesse; enfin ajoutons qu'au niveau de ces orifices s'engagent les *hernies ischiatiques* dont il existe deux types, l'un sus-pyramidal, l'autre sous-pyramidal, ce dernier exceptionnel.

c) La **petite échancrure sciatique,** sous-jacente à la précédente, en est séparée par le petit ligament sacro-sciatique et l'épine sciatique; elle livre passage à l'obturateur interne et à des *vaisseaux* et *nerfs pelvi-afférents* qui sont les *vaisseaux* et *nerf honteux internes,* le *nerf anal* et le *nerf de l'obturateur interne* (voy. : fig. 591).

3. — *Rapports extrapelviens.*

1° ***Dans la région obturatrice,*** on trouve le muscle obturateur externe appliqué devant le trou ischio-pubien qu'il obture en partie.

Avant d'atteindre la face externe de ce muscle, on trouve, de la superficie vers la profondeur : la peau, le tissu cellulaire sous-cutané avec des vaisseaux et des nerfs, une aponévrose et trois plans musculaires : le premier plan est constitué par le pectiné et le moyen adducteur entre lesquels s'engage l'artère fémorale profonde; le deuxième plan est formé par le petit adducteur séparé des deux muscles précédents par la branche antérieure du nerf obturateur; c'est au-dessus de ces muscles qu'on aperçoit la face externe de l'obturateur externe, qui constitue le troisième plan de la région obturatrice.

Au niveau de cette région, le bord inférieur du muscle entre en rapport avec les insertions du grand et du petit adducteur; son bord supérieur contribue à former l'orifice externe du canal sous-pubien.

Le **canal sous-pubien** est un conduit ostéo-fibreux qui occupe la partie haute de la région obturatrice; dirigé obliquement en avant en dedans et en bas, il fait communiquer le bassin avec la racine de la cuisse; sa paroi supérieure, exclusivement osseuse, est représentée par la gouttière sous-pubienne; sa paroi inférieure, plus complexe, est représentée d'avant en arrière par le bord supérieur du muscle obturateur externe, par l'arcade fibreuse sur laquelle s'insère ce muscle (dépendance du faisceau capsulo-obturateur), par le bord supérieur épaissi de la membrane obturatrice *(ligament de Ganzi)* et par le bord supérieur du muscle obturateur interne.

Au niveau du trou ischio-pubien les deux muscles obturateurs sont séparés l'un de l'autre par la membrane obturatrice, par la bandelette sous-pubienne et par un espace cellulo-graisseux en forme d'angle dièdre, interposé entre ces deux formations et ouvert en haut (voy. : fig. 592).

De cette disposition il résulte que les deux muscles obturateurs entrent en rapport immédiat par leur bord supérieur avec le contenu du canal sous-pubien.

Dans ce canal, on trouve étagés de haut en bas le *nerf,* l'*artère* et la *veine obturatrice.*

Le *nerf obturateur,* branche du plexus lombaire, se divise dans le canal sous-pubien ou un peu avant de le pénétrer en ses deux branches terminales: antérieure et postérieure; la

branche antérieure sort par l'orifice antérieur ou superficiel du canal en continuant la direction du tronc primitif; elle croise la face antérieure de l'obturateur externe, comprise entre ce muscle et le pectiné; puis elle s'engage entre le moyen et le petit adducteur; la *branche postérieure* traverse le plus souvent l'obturateur externe en passant entre les faisceaux supérieur et moyen du muscle (voy. : *Nerf obturateur*, et fig. 720 et 723).

L'*artère obturatrice* se divise en deux branches : l'une *antérieure* ou *interne* suit le bord antérieur du trou obturateur, comprise entre les faisceaux d'origine de l'obturateur externe et la membrane obturatrice; l'autre *postérieure* ou *externe* longe le bord postéro-externe du trou obturateur, comprise dans le tissu cellulo-graisseux du dièdre intermembraneux; elle fournit une branche articulaire à la hanche : c'est l'artère acétabulaire, qui s'engage

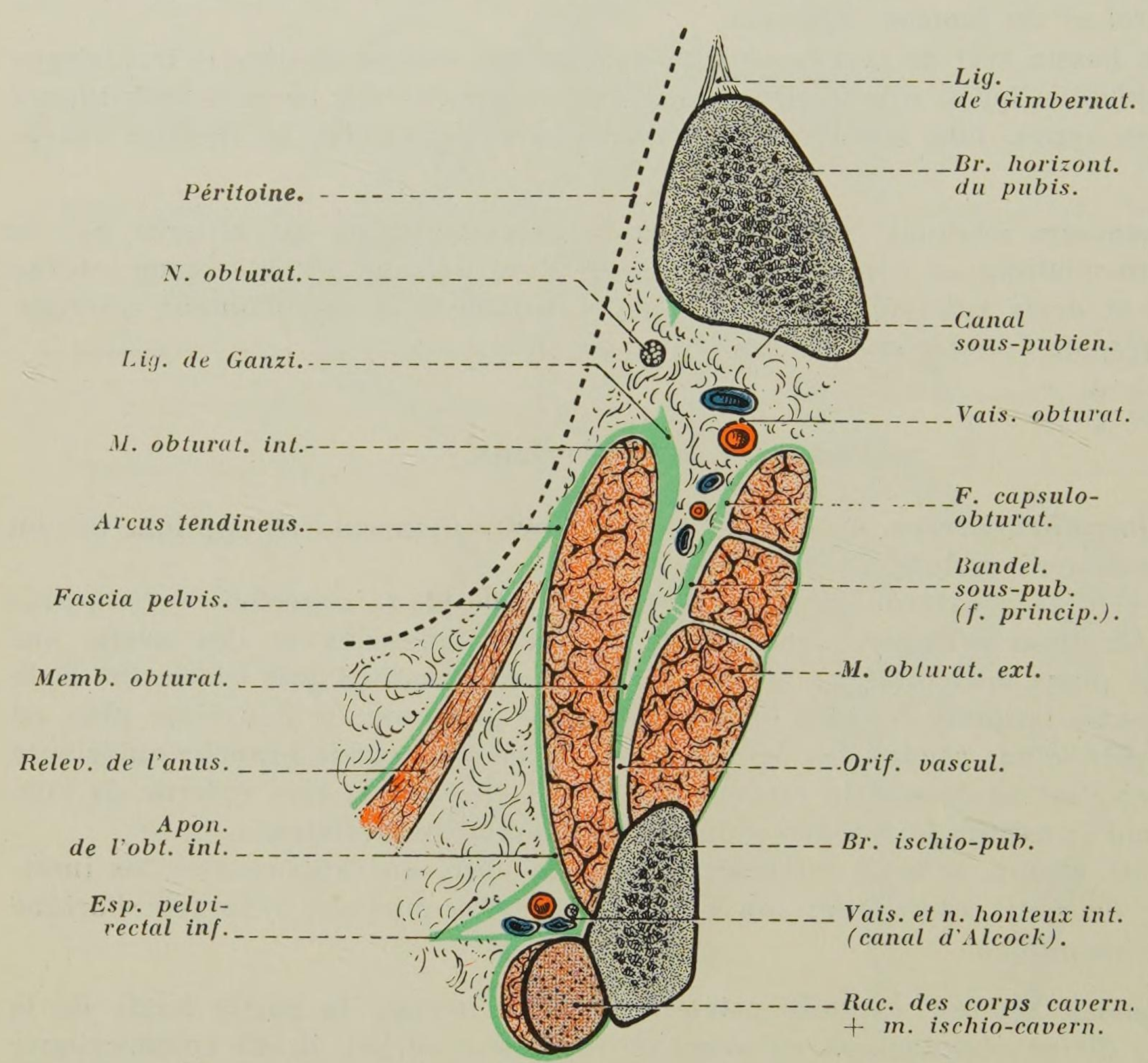

FIG. 592. *Coupe frontale de la région obturatrice montrant la disposition de la membrane obturatrice, les muscles, les vaisseaux et le nerf obturateurs; côté droit, segment antérieur de la coupe* (demi-schématique).

sous le ligament transverse de l'acétabulum pour atteindre l'arrière-fond de la cavité cotyloïde.

Il résulte de cette disposition, qu'au niveau du trou obturateur le plan artériel est placé entre les deux muscles obturateurs et à la périphérie de l'orifice.

Quant à la *veine obturatrice* variable dans sa situation et son volume (parfois double), elle représente un système anastomotique important entre les systèmes veineux fémoral et hypogastrique.

Ces vaisseaux sont accompagnés de troncs collecteurs lymphatiques.

Le canal sous-pubien est un point faible de la région obturatrice; c'est également le lieu de passage des *hernies obturatrices*.

2° ***Dans la région fessière,*** la portion extrapelvienne des six muscles pelvitrochantériens occupe le plan musculaire profond de la fesse au-dessous du moyen et du petit fessier.

a) **Rapports des muscles entre eux.** — Ces muscles en grande partie tendineux représentent un éventail qui irradie du grand trochanter au bassin. Ils sont étagés de haut en bas dans l'ordre suivant : le pyramidal sort par la grande échancrure sciatique; l'obturateur interne, tendineux, flanqué des deux jumeaux pelviens sort par la petite échancrure; enfin, inférieurement, se trouve le carré crural ; l'obturateur externe est sous-jacent, adossé à la face postérieure de la capsule articulaire coxo-fémorale.

Signalons en outre, à la partie la plus inférieure de la région, les muscles ischio-jambiers, insérés sur la tubérosité de l'ischion (voy. : fig. 513 et 585).

b) **Rapports avec les organes voisins.** — Dans le cadre musculaire où sont compris les pelvitrochantériens, ceux-ci entrent en rapport : *en haut* par l'intermédiaire du pyramidal, avec le bord postéro-inférieur des muscles petit et moyen fessiers; *en bas* par l'intermédiaire du carré crural, avec la longue portion du biceps crural et le grand adducteur; *en avant,* ils recouvrent la face postérieure de l'articulation de la hanche; *en arrière,* ils sont recouverts par le muscle grand fessier; mais entre le plan du grand fessier et le plan des pelvitrochantériens il existe une nappe cellulo-graisseuse où sont situés des vaisseaux et des nerfs : ce sont, en particulier, le tronc du nerf grand sciatique, le petit sciatique et les vaisseaux ischiatiques qui croisent la face postérieure des muscles obturateur interne, jumeaux pelviens et carré crural; enfin les vaisseaux et nerf honteux internes croisent en arrière le jumeau supérieur et le pyramidal du bassin avant de pénétrer dans le creux ischio-rectal par la petite échancrure sciatique.

Peu après son émergence de la grande échancrure sciatique, la face postérieure du pyramidal du bassin est recouverte par la *bandelette de Champenois*; le bord libre, concave en dehors, de cette bandelette se continue avec l'aponévrose fessière profonde, qui représente à ce niveau l'aponévrose postérieure du pyramidal (voy. : fig. 590 et 591).

Rappelons enfin que l'obturateur interne et ses deux jumeaux et le carré crural représentent le *plancher de la gouttière ischio-trochantérienne,* lieu de passage entre les régions profondes de la fesse et la loge postérieure de la cuisse.

VASCULARISATION DES MUSCLES PELVITROCHANTÉRIENS

Les *artères* des muscles pelvitrochantériens sont fournies : *a)* par des branches de l'artère hypogastrique, par l'intermédiaire des *artères fessière, obturatrice, ischiatique, honteuse interne* et *sacrée latérale inférieure*; *b)* et par la *circonflexe postérieure,* branche de la fémorale profonde.

Le *pyramidal du bassin* est irrigué : *a)* dans sa portion intrapelvienne, par les artères ischiatique, fessière et sacrée latérale inférieure; *b)* et dans sa portion extrapelvienne, par l'artère fessière qui lui envoie trois ou quatre rameaux grêles qui pénètrent le muscle, les uns par sa face postérieure, les autres par sa face antérieure et par des rameaux issus de l'artère honteuse interne.

Dans sa traversée de la grande échancrure sciatique l'artère fessière et plus spécialement sa branche superficielle abandonne souvent un rameau descendant au pyramidal du bassin qui traverse l'arcade de Bouisson (Lazorthes); c'est la *branche descendante de Morestin* (voy. : fig. 725).

L'*obturateur interne* reçoit : *a)* dans sa partie intrapelvienne, des rameaux artériels issus de l'obturatrice et de la honteuse interne; *b)* et dans sa portion extrapelvienne, des rameaux de la honteuse interne et de l'ischiatique.

Les *jumeaux pelviens* sont irrigués principalement par des branches issues de la honteuse interne. Salmon et Dor décrivent deux *artères jumelles,* l'une supérieure, l'autre inférieure, qui se détachent de la honteuse interne à 15 ou 20 millimètres l'une de l'autre: elles se dirigent en dehors en côtoyant chaque muscle jumeau; ces artères sont grêles et

de plus inconstantes ; toutefois la jumelle supérieure est toujours plus importante que l'inférieure ; enfin, accessoirement, l'ischiatique fournit quelques rameaux aux deux jumeaux, et la circonflexe postérieure fournit également des branches au jumeau inférieur.

L'*obturateur externe* est irrigué par les deux branches de division de l'obturatrice et par la circonflexe postérieure.

Le *carré crural* reçoit ses branches artérielles de l'ischiatique par sa face postérieure et de la circonflexe postérieure par sa face antérieure et son bord inférieur.

Les *veines* sont satellites des artères.

INNERVATION DES MUSCLES PELVITROCHANTÉRIENS

Les *nerfs* des muscles pelvitrochantériens proviennent de deux sources, du plexus lombaire pour l'obturateur externe, et du plexus sacré pour les autres muscles.

Le *nerf du pyramidal du bassin* est une branche du plexus sacré qui naît de la face postérieure de la deuxième branche sacrée antérieure; très court et divisé en deux ou trois rameaux, il aborde le muscle par sa face antérieure.

Le *nerf de l'obturateur interne* se détache au niveau de la grande échancrure sciatique, soit de l'origine du grand nerf sciatique, soit par deux ou trois racines distinctes du tronc lombo-sacré et des deux premiers nerfs sacrés antérieurs; ce nerf contourne la face postérieure de l'épine sciatique pour pénétrer dans le bassin par la petite échancrure; puis il s'étale sur la face endopelvienne du muscle auquel il se distribue par plusieurs rameaux. Il abandonne fréquemment un rameau grêle au jumeau supérieur.

Le *nerf du carré crural* naît par deux racines du tronc lombo-sacré et de la première branche sacrée antérieure; il suit le grand nerf sciatique, sort avec lui par la grande échancrure sciatique, puis passe en avant des muscles jumeaux et obturateur interne, finalement il se distribue au carré crural par sa face antérieure.

Il abandonne un filet très court et grêle pour le jumeau inférieur (voy. : fig. 519).

Le *nerf de l'obturateur externe,* généralement volumineux, se détache du nerf obturateur, soit dans le canal sous-pubien un peu avant sa division, soit dans le petit bassin avant qu'il ne pénètre ce canal; d'abord accolé au nerf obturateur ou à ses branches terminales, il se divise très rapidement en deux branches : l'une courte et grêle aborde le muscle par son bord supérieur; l'autre plus longue et plus volumineuse aborde le muscle par sa face antérieure (voy. : fig. 720 et 723).

Fréquemment la branche profonde du nerf obturateur abandonne deux nerfs courts et grêles à l'obturateur externe *(nerfs inférieurs)* pendant la traversée de ce muscle (Pellanda).

ACTION DES MUSCLES PELVITROCHANTÉRIENS

Tous les muscles pelvitrochantériens sont *rotateurs externes de la cuisse* et ce mouvement s'accomplit aussi bien dans l'extension que dans la flexion; lorsque le membre inférieur est en position verticale, le mouvement de rotation s'effectue suivant l'axe longitudinal du membre; lorsqu'au contraire la cuisse est en flexion (position assise par exemple), le mouvement se transforme en une abduction de la cuisse par suite de la contraction simultanée du moyen et du petit fessier (peut-être aussi du grand fessier).

Les faisceaux postérieurs du moyen et du petit fessier sont les auxiliaires des pelvitrochantériens; par leur action, ils complètent le mouvement de rotation externe de la cuisse; par contre leurs faisceaux antérieurs sont des antagonistes; mais comme leur action est moins puissante que celle des muscles précédents, la pointe du pied reste toujours tournée en dehors quand la jambe est pendante.

Le *pyramidal du bassin* est en outre légèrement *abducteur de la cuisse.*

TENSEUR DU FASCIA LATA

Le tenseur du fascia lata est un muscle allongé, aplati et mince, situé à la partie supérieure et externe de la cuisse (région de la hanche).

Charnu à son tiers supérieur, il est tendineux dans ses deux tiers inférieurs; il s'étend depuis l'os iliaque jusqu'au tibia; sa portion charnue répond à l'union de la face externe de la fesse avec la face antérieure de la cuisse.

Dans son ensemble le muscle est légèrement tordu sur son axe de dedans en dehors.

INSERTIONS. — Il s'insère : *a)* par une lame tendineuse semée de fibres charnues sur la lèvre externe de la crête iliaque, dans la partie située immédiatement en arrière de l'épine iliaque antérieure et supérieure sur une étendue de deux à trois centimètres; *b)* sur la face externe de l'os coxal, suivant une petite surface allongée comprise entre les insertions du couturier sur l'épine iliaque antérieure et supérieure, et les insertions les plus antérieures du petit fessier; *c)* par des fibres aponévrotiques sur l'aponévrose fessière.

Au niveau de ses insertions iliaques, le tenseur du fascia lata échange des fibres avec le moyen fessier, le petit fessier et le couturier.

CONSTITUTION ET TRAJET. — Les fibres charnues du muscle se groupent en fascicules parallèles, obliques en bas et un peu en arrière; à l'union du tiers supérieur et des deux tiers inférieurs de la cuisse, ils se jettent sur l'aponévrose fémorale notablement épaissie à ce niveau, et leurs fibres tendineuses s'enchevêtrent avec celles de l'aponévrose fémorale *(fascia lata)*; néanmoins un examen attentif et une dissection fine permettent de les suivre jusqu'au tibia.

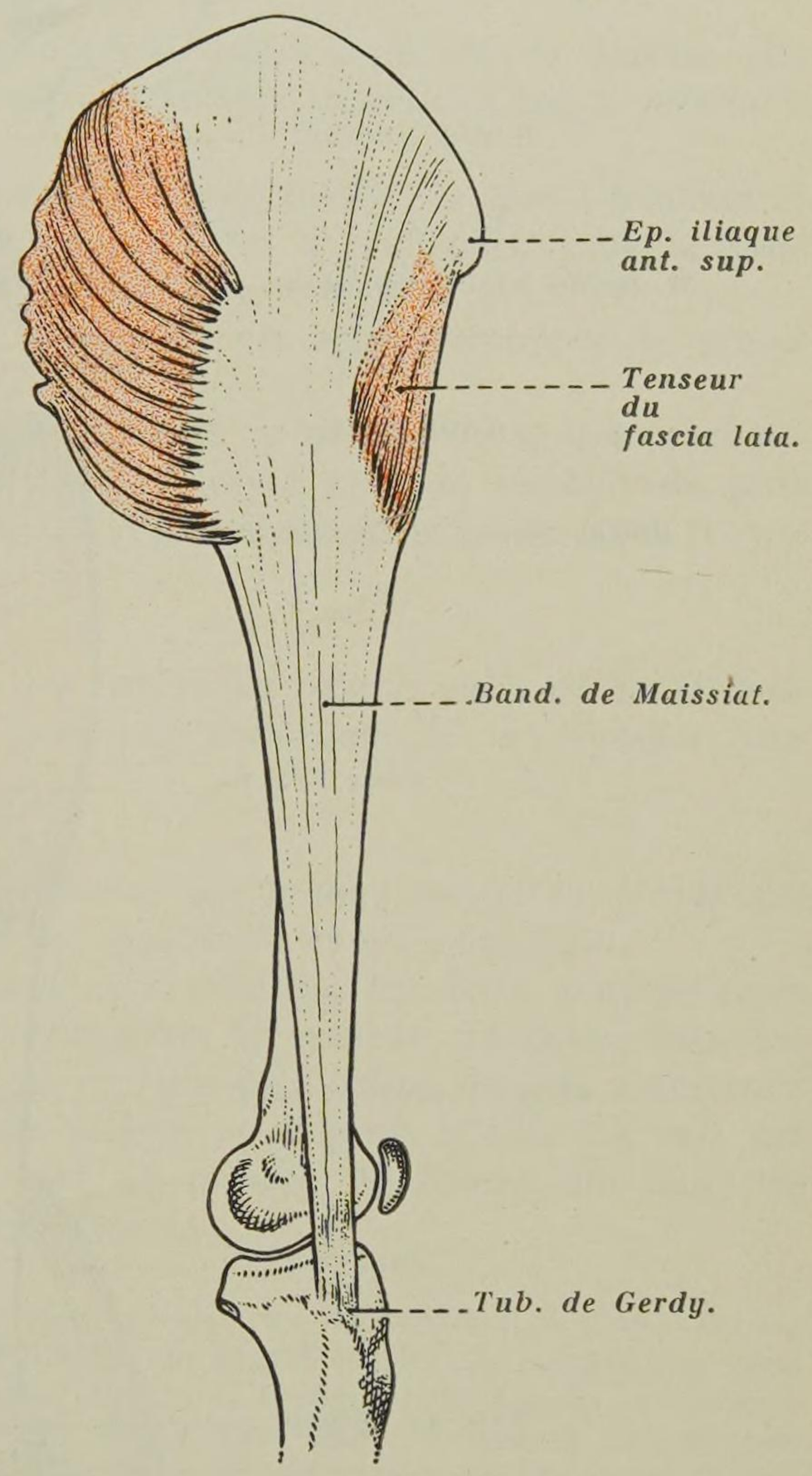

FIG. 593. — *Muscles grand fessier et tenseur du fascia lata (deltoïde fessier de Farabeuf); côté droit, vue externe.*

TERMINAISON. — Ce muscle se continue par une longue bandelette nacrée aplatie : c'est la *bandelette ilio-tibiale* ou *bandelette de Maissiat*; elle se termine en se fixant sur le *tubercule de Gerdy* au-dessus des insertions du jambier antérieur (voy. : *Tibia*) (voy. : fig. 400 et 593).

Au niveau du genou, quelques fibres se détachent du bord antérieur de la bandelette pour s'insérer sur le bord externe de la rotule, immédiatement en avant des insertions de l'aileron rotulien externe, constituant ainsi l'*expansion rotulienne du tenseur du fascia lata* (voy. : fig. 392 et 526); quelques fibres à trajet arciforme passent en avant de la rotule et du tendon rotulien pour s'entremêler avec l'expansion analogue venue du cou-

turier; d'autres à trajet vertical se terminent avec l'aponévrose jambière superficielle sur la crête du tibia, immédiatement au-dessous de la tubérosité antérieure : c'est l'*expansion aponévrotique jambière du tenseur du fascia lata* (voy. : fig. 525).

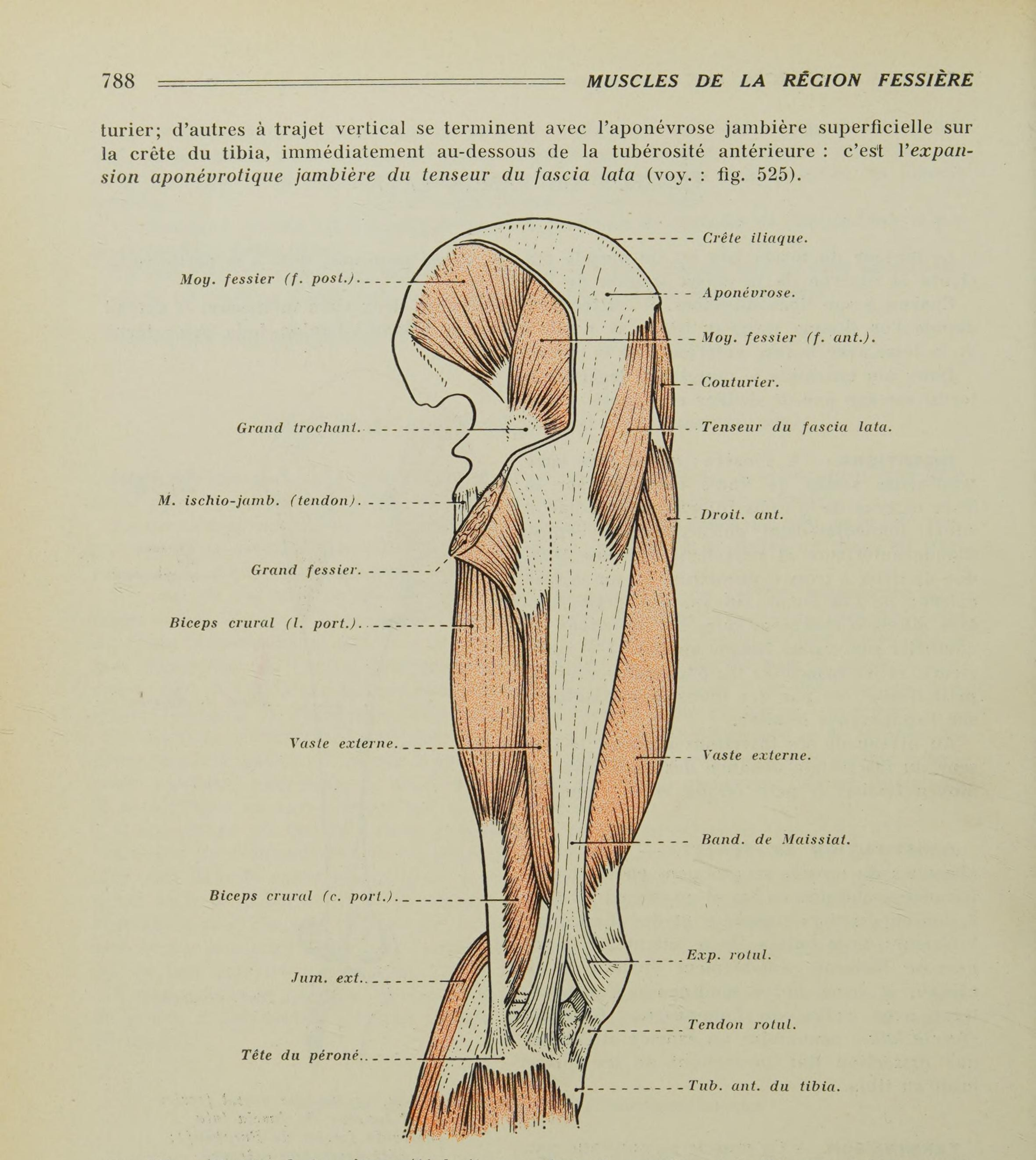

Fig. 594. — *Muscles de la cuisse; côté droit, vue externe* (le grand fessier a été sectionné et enlevé).

RAPPORTS. — Le muscle est compris dans un dédoublement de l'aponévrose fessière superficielle; au niveau de son bord antérieur, cette aponévrose se continue par l'aponévrose fémorale, qui se dédouble à nouveau pour engainer le couturier; au niveau de son bord postérieur, cette aponévrose, très épaisse (bandelette de Maissiat), se dédouble pour engainer le grand fessier, et l'ensemble tenseur du fascia lata, bandelette de Maissiat et grand fessier, constitue le *deltoïde fessier de Farabeuf*.

Sa *face profonde* répond au droit antérieur et au vaste externe; sa *face superficielle* répond aux téguments; son *bord postérieur* répond aux muscles moyen et petit fessiers qu'il recouvre légèrement, à la saillie du grand trochanter et au vaste externe; son *bord antérieur* répond au couturier dont il s'éloigne de plus en plus (voy. : fig. 513).

Fascia lata. — Que faut-il entendre par *fascia lata* ? Le *fascia lata* est un épaississement de la partie externe de l'aponévrose fémorale; de coloration blanc nacré, cet épaississement est dû d'une part à la disposition de l'aponévrose fessière superficielle dans sa partie comprise entre le grand fessier et le tenseur du fascia lata, et d'autre part aux faisceaux aponévrotiques de ces deux muscles à l'endroit où ils se fixent sur l'aponévrose fémorale.

La *bandelette de Maissiat* n'est que la partie renforcée, ilio-tibiale, de ce fascia; elle s'étend depuis la crête iliaque en haut où elle prend de solides insertions sur l'*eminentia glutealis,* jusqu'au tubercule de Gerdy.

Elle recouvre, de haut en bas, la partie antérieure du moyen fessier, le grand trochanter qu'elle masque en totalité et sur la face externe duquel elle se réfléchit, puis la face externe des muscles de la cuisse et plus spécialement le vaste externe.

Par son bord postérieur, elle reçoit les faisceaux superficiels aponévrotiques du grand fessier.

Large au niveau de son origine pelvienne, elle se rétrécit au niveau du grand trochanter; puis elle s'élargit à nouveau à la partie haute de la cuisse pour se rétrécir de plus en plus au fur et à mesure qu'elle se rapproche de la tubérosité externe du tibia (voy. : fig. 594).

VASCULARISATION. — Le corps charnu reçoit des artérioles, d'une part, de la circonflexe antérieure ou externe, et d'autre part, de la partie terminale de la branche profonde de l'artère fessière.

INNERVATION. — Le tenseur du fascia lata est innervé par le *nerf fessier supérieur* qui se termine dans le muscle en l'abordant par sa face profonde (voy. : fig. 725).

Le nerf est presque toujours divisé, lorsqu'il pénètre le muscle, en deux, parfois trois rameaux. Le point de pénétration des filets nerveux dans le tenseur du fascia lata est situé sur la verticale qui passe à 2 centimètres en arrière de l'épine iliaque antérieure et supérieure, et généralement à deux travers de doigts au-dessous d'elle. Ce fait est important à connaître si l'on veut épargner le nerf du tenseur du fascia lata dans les interventions chirurgicales sur la hanche (buttées osseuses).

ACTION. — Le tenseur du fascia lata est comme son nom l'indique : *a) tenseur de l'aponévrose fémorale,* rôle qu'il partage avec les faisceaux aponévrotiques du grand fessier; *b) rotateur externe* du membre inférieur; *c)* prenant son point d'appui sur le tibia, il fléchit le bassin en avant; *d)* enfin, il intervient pour maintenir l'équilibre du corps, d'une part dans la station debout par la tension qu'il détermine à l'aponévrose fémorale, et d'autre part au cours de la marche; dès que le poids du corps porte plus sur un pied que sur l'autre, le muscle du côté chargé se contracte; cette contracture, synergique avec celle du moyen et du petit fessier, amène le centre de gravité au-dessus du point d'appui et l'y maintient (Manouvrier).

MUSCLES DE LA CUISSE

Les muscles de la cuisse sont au nombre de *dix,* ils sont répartis en *trois groupes* qui se distinguent, d'après leur situation, en antérieur, interne et postérieur :

a) Le GROUPE ANTÉRIEUR comprend sur un plan superficiel le *couturier,* et sur un plan profond le *quadriceps crural* ;

b) Le GROUPE INTERNE est représenté par cinq muscles qui sont le *pectiné,* les *trois muscles adducteurs de la cuisse* et le *droit interne*; le droit interne est le plus long et le plus interne des muscles du groupe; les autres se superposent d'avant en arrière suivant trois plans, à savoir : le *pectiné* et le *moyen adducteur* sur un plan antérieur, le *petit adducteur* sur un plan moyen et le *grand adducteur* sur un plan postérieur;

c) Le GROUPE POSTÉRIEUR comprend trois muscles, à savoir : le *demi-tendineux,* le *demi-membraneux* et le *biceps crural*; ces muscles sont formés de fibres longues qui s'étendent de l'ischion aux deux os de la jambe, d'où leur dénomination de *muscles ischio-jambiers.*

Le groupe antérieur est séparé des deux autres groupes par deux cloisons aponévrotiques tendues entre les lèvres de la ligne âpre et l'aponévrose fémorale : ce sont les cloisons intermusculaires externe et interne; ces cloisons délimitent avec l'aponévrose fémorale et le fémur des loges ostéo-fibreuses dans lesquelles se placent les groupes musculaires de la cuisse (voy. : *Aponévrose de la cuisse*).

COUTURIER

Le couturier est un muscle allongé et rubané qui croise en écharpe la face antéro-interne de la cuisse; superficiel, il s'étend de l'épine iliaque antérieure et supérieure à l'extrémité supérieure du tibia; il représente le chef antérieur des *muscles de la patte d'oie.*

INSERTIONS. — Le couturier s'insère par de courtes fibres tendineuses sur l'épine iliaque antérieure et supérieure, et sur la partie la plus élevée de l'échancrure interépineuse.

TRAJET ET DIRECTION. — De cette origine, les fibres tendineuses font suite à des faisceaux parallèles de longues fibres musculaires qui se dirigent en bas, en dedans et en arrière; à la face antérieure de la cuisse, les fibres charnues sont orientées dans un plan frontal, elles croisent obliquement la face antérieure du quadriceps crural ; à la face interne elles sont orientées dans un plan sagittal, elles croisent la face interne du vaste interne et de l'articulation du genou.

Au niveau de la face interne du genou, les fibres charnues du muscle se jettent sur la face superficielle d'une lame tendineuse à laquelle fait suite un tendon terminal aplati.

TERMINAISON. — Le tendon terminal s'insère sur la face interne du tibia, sur une petite empreinte rugueuse verticale, haute de 2 cm. 1/2 environ, comprise entre les insertions du ligament latéral interne et la crête antérieure du tibia, en avant des insertions tendineuses des deux autres muscles de la patte d'oie (droit interne et demi-tendineux) (voy. : fig. 596).

Du bord antérieur du tendon du couturier s'échappent des fibres tendineuses obliques en bas et en avant qui forment une mince lame aponévrotique *(expansion aponévrotique)*; fusionnées à l'aponévrose jambière, elles vont se fixer sur la crête du tibia (bord antérieur), immédiatement au-dessous de la tubérosité antérieure; les plus supérieures s'entrecroisent en avant du tendon rotulien avec les fibres arciformes de l'expansion rotulienne du tenseur du fascia lata.

Du bord postérieur du tendon se détachent quelques fibres qui descendent sur l'aponévrose jambière superficielle (voy. : fig. 597).

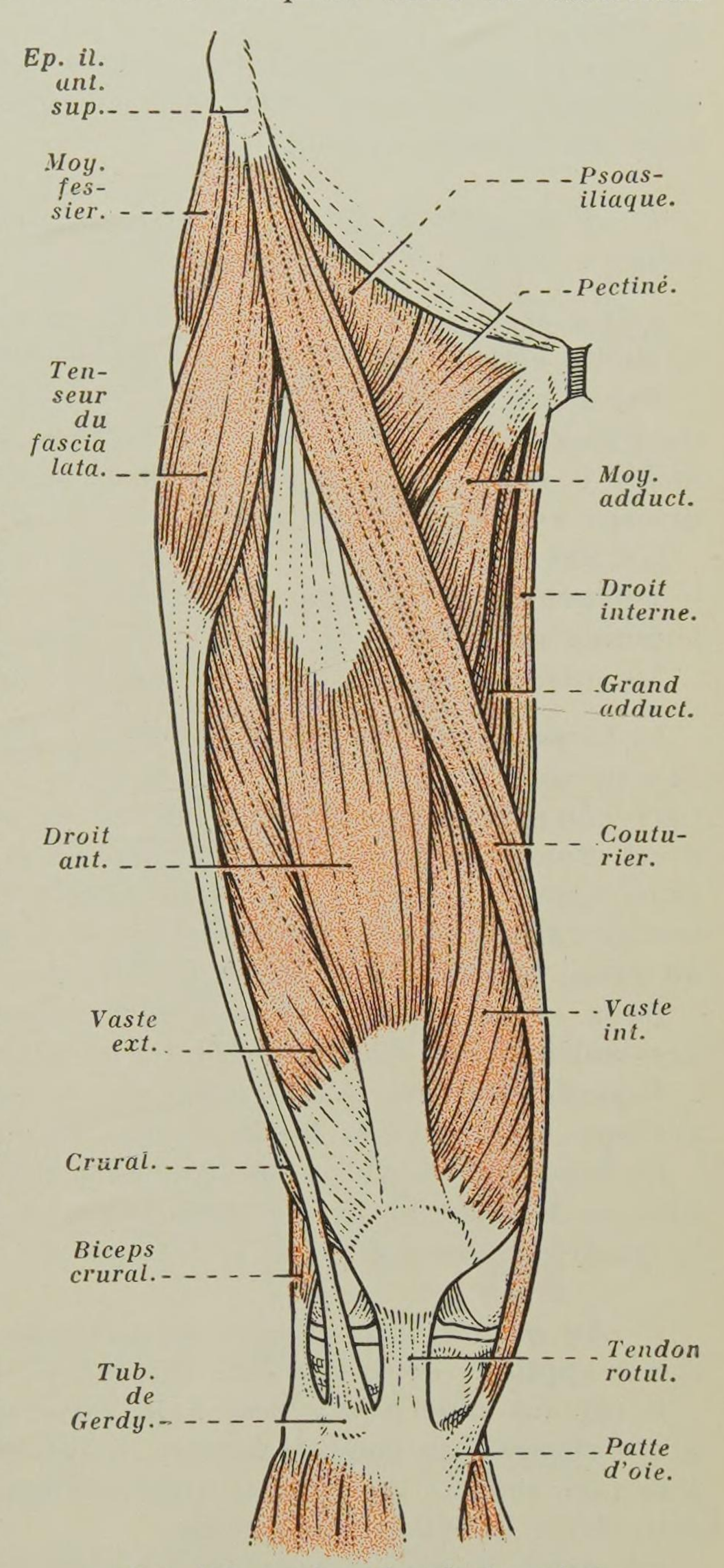

Fig. 595. — *Muscles de la cuisse, triangle du quadriceps; côté droit, vue antérieure.*

Patte d'oie. — On désigne sous le nom de *patte d'oie* l'épanouissement des tendons terminaux des trois muscles *couturier, droit interne* et *demi-tendineux,* insérés sur la face interne du tibia (voy. : fig. 406).

Ces trois muscles forment dans l'ensemble un faisceau divergent dont les insertions supérieures sont séparées en haut; les trois muscles devenus tendineux au niveau de la face interne du genou se groupent en dedans du condyle interne en un faisceau tendineux arqué à concavité antérieure.

Au niveau de son insertion tibiale, chaque tendon s'épanouit en un éventail aponévrotique, et du bord postérieur de chaque tendon se détache une expansion fibreuse lamellaire qui vient se fixer à l'aponévrose jambière.

De haut en bas et d'avant en arrière, les trois tendons et leurs expansions aponévrotiques sont disposés suivant *trois plans* imbriqués entre eux comme les tuiles d'un toit ; le plan superficiel ou antérieur est représenté par le tendon du couturier, le plan moyen par celui du droit interne, et le plan profond ou postérieur par celui du demi-tendineux (voy. : fig. 597).

La patte d'oie est séparée de la face interne du tibia et du ligament latéral interne de l'articulation du genou par une bourse séreuse étalée et aplatie appelée *bourse séreuse de la patte d'oie* ou *bursa anserina*; une deuxième bourse séreuse, moins volumineuse que

la précédente, mais communiquant parfois avec elle, sépare les tendons du couturier et du droit interne (voy. : fig. 597).

RAPPORTS. — Le couturier est contenu dans un dédoublement de l'aponévrose fémorale qui forme sa gaine musculaire (voy. : *Gaines musculaires*; article : *Aponévrose de la cuisse*).

Dans la gaine du couturier cheminent, avant de traverser le muscle, les trois nerfs perforants, dont le perforant inférieur est représenté par le rameau superficiel de l'accessoire du saphène interne.

1° A ***la cuisse,*** le couturier comprend *deux parties* : l'une supérieure, l'autre inférieure :

a) La **partie supérieure** correspond au tiers supérieur du muscle; il forme à ce niveau la limite externe du *triangle de Scarpa* (voy. : fig. 595).

Superficiellement, il est recouvert par la peau, le tissu cellulaire sous-cutané, les branches du fémoro-cutané et de la veine saphène interne et par le fascia superficialis; *profondément,* il recouvre le droit antérieur, le psoas-iliaque et les vaisseaux et nerfs du quadriceps avant qu'ils s'engagent sous le droit antérieur et le nerf du vaste externe.

L'artère fémorale et sa veine suivent à peu près verticalement la médiane du triangle; le couturier se rapproche de plus en plus d'eux et au sommet du triangle il croise l'artère fémorale en passant en avant d'elle; puis il rencontre le moyen adducteur.

Au voisinage de ses origines iliaques, son bord externe répond au tenseur du fascia lata.

b) La **partie inférieure** correspond aux deux tiers inférieurs du muscle; il forme la paroi interne du *canal de Hunter.* Dans toute l'étendue de ce canal, le muscle répond à la gouttière comprise entre le vaste interne en avant, le moyen et le grand adducteur en arrière; il est séparé du canal d'une part par sa gaine et d'autre part par une *deuxième aponévrose* appelée *aponévrose du canal de Hunter*; sous-jacente au muscle, cette aponévrose est tendue entre le vaste interne et le tendon du grand adducteur, et dans la moitié inférieure du canal elle adhère intimement à la gaine du couturier (voy. : fig. 610).

Dans ce canal, s'engagent les vaisseaux fémoraux, le nerf saphène interne et son accessoire (voy. : *Canal de Hunter* et *Artère fémorale*).

Superficiellement, il est croisé par la veine saphène interne accompagnée de son filet nerveux satellite, issu du nerf musculo-cutané externe.

Le bord antéro-externe du couturier délimite avec le tenseur du fascia lata et la bandelette de Maissiat un espace triangulaire à base rotulienne au niveau duquel on aperçoit le quadriceps crural : c'est le *triangle du quadriceps* (voy. : fig. 595 et 598).

2° ***Au genou,*** le couturier, semi-charnu, semi-tendineux, fait partie de la patte d'oie. Il est appliqué contre la face interne de l'articulation du genou.

Il répond *superficiellement* à la veine saphène interne et à ses branches d'origine, et, *profondément,* au condyle interne, à l'aileron rotulien interne, au ligament latéral interne, à la face interne du plateau tibial, au tendon réfléchi du demi-membraneux et à l'artère articulaire inférieure et interne.

En avant, il est à distance de la rotule et du tendon rotulien, tandis que le vaste interne, puissamment charnu à ce niveau, reste encore à son contact; *en arrière,* il se met en rapport immédiat avec le tendon du droit interne qui le sépare du tendon du demi-tendineux; le nerf saphène interne s'engage entre le couturier et le droit interne pour devenir superficiel au genou (voy. : fig. 597 et 722).

Par rapport aux vaisseaux fémoraux, le muscle est successivement en dehors, en avant et en dedans d'eux; il croise ces vaisseaux en X à branches très allongées : c'est le *muscle satellite de l'artère fémorale*; il constitue un précieux point de repère dans sa ligature au sommet du triangle de Scarpa ou dans le canal de Hunter.

VASCULARISATION. — Le couturier est très richement vascularisé; il reçoit de multiples artères qui proviennent : *a)* dans sa partie supérieure, des branches de la fémorale (circonflexe antérieure, artère du quadriceps) et parfois directement de la fémorale profonde, et accessoirement de la circonflexe iliaque superficielle; *b)* et dans sa partie inférieure, de la fémorale superficielle et de la grande anastomotique par sa branche profonde articulaire.

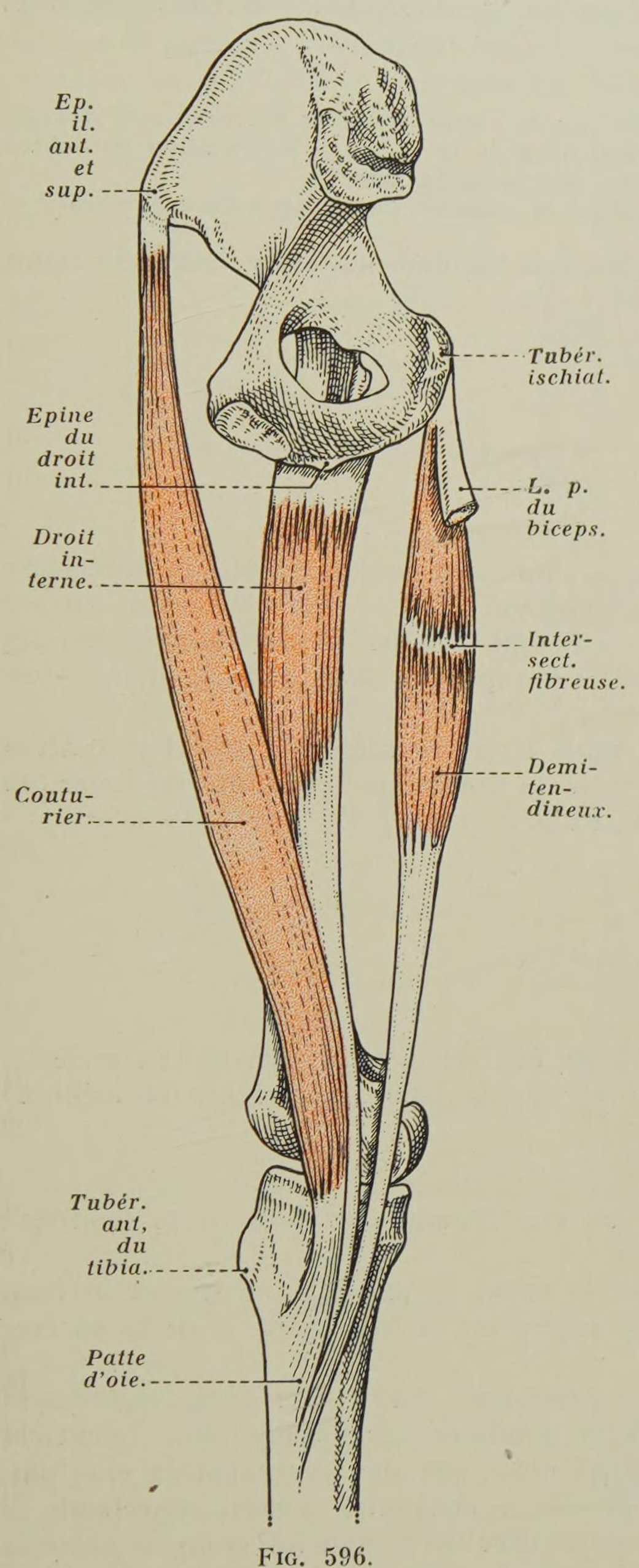

Fig. 596.

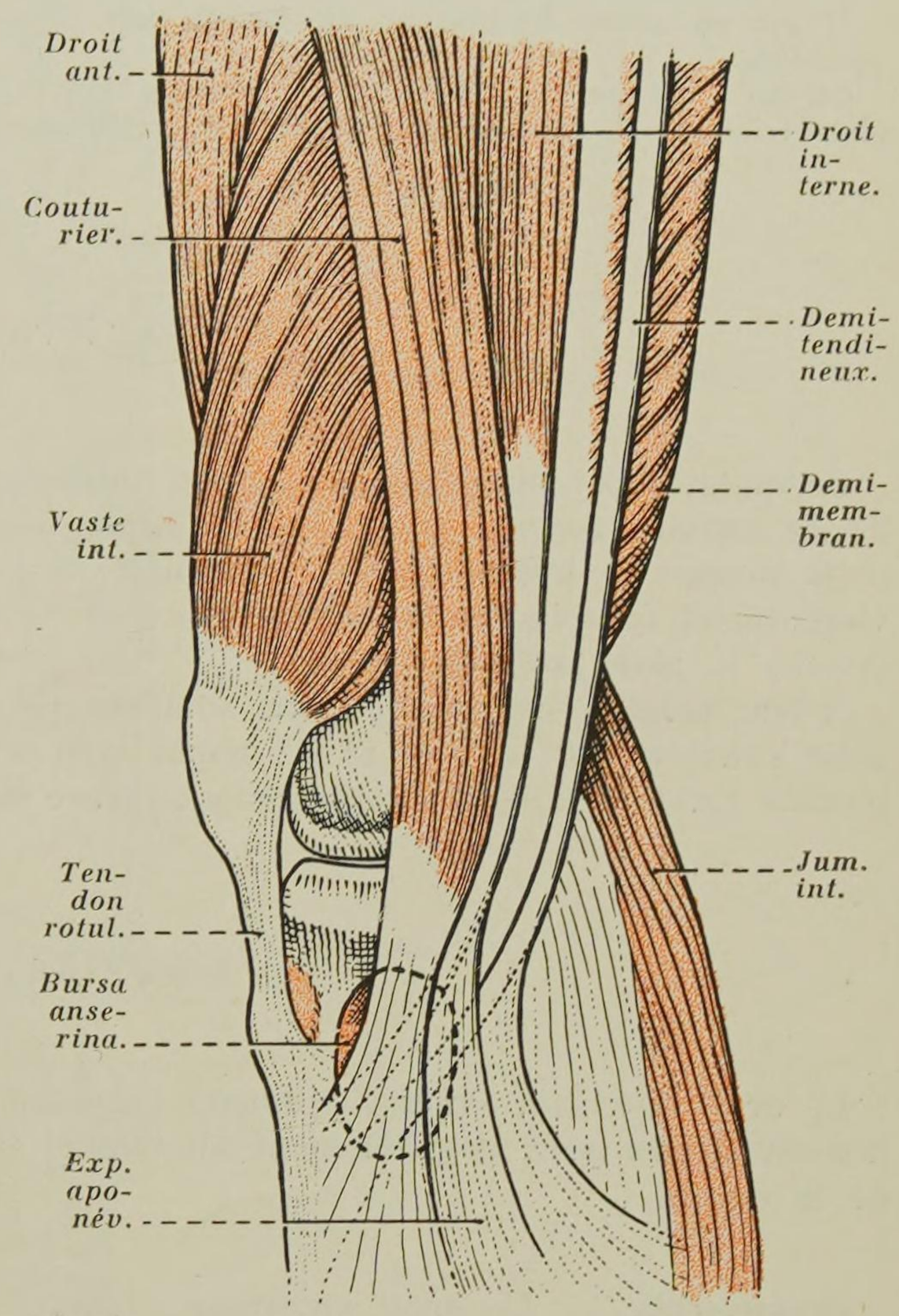

Fig. 597.

Fig. 597. — *Muscles de la patte d'oie; côté droit.*

Fig. 596. — *Muscles de la patte d'oie; côté droit, vue interne.*

INNERVATION. — Le couturier est innervé par le musculo-cutané externe, branche du crural; il reçoit généralement *deux nerfs* : l'un court, c'est le *nerf supérieur du couturier;* l'autre long, c'est le *nerf inférieur du couturier*; ces nerfs se détachent de la branche de bifurcation externe du musculo-cutané externe en même temps que les deux perforants supérieur et moyen; ils pénètrent le muscle par sa face profonde, très haut pour le pre-

mier, en dehors du triangle de Scarpa pour le second, et ils sont toujours divisés en deux ou trois rameaux avant de pénétrer le muscle.

Les *trois perforants* (nerfs cutanés) traversent d'arrière en avant et de haut en bas le couturier ou sa gaine sans lui fournir le plus souvent de branches nerveuses motrices (voy. : *Nerf musculo-cutané externe*).

ACTION. — Le couturier est *fléchisseur de la jambe sur la cuisse et de la cuisse sur le bassin*; en même temps il imprime un léger mouvement d'abduction de la cuisse et de rotation en dehors du membre inférieur; il agit surtout dans le deuxième temps de la marche.

Il est en outre fléchisseur du bassin sur la cuisse et tenseur des aponévroses fémorale et jambière.

On lui a attribué injustement une grande importance dans l'attitude du tailleur assis, son action abductrice de la cuisse étant totalement insuffisante.

QUADRICEPS CRURAL

Le quadriceps crural est une grosse masse musculaire qui occupe la région antérieure de la cuisse; comme son nom l'indique, il comprend *quatre chefs* disposés suivant *trois plans* : le *droit antérieur* qui naît de l'os iliaque occupe le *plan superficiel*; les volumineux *muscles vaste interne* et *vaste externe* occupent le *plan moyen*; et le *crural* occupe le *plan profond.*

A leur origine, ces quatre chefs sont séparés, mais ils se réunissent à leur terminaison pour s'insérer sur la base et les bords latéraux de la rotule, et par l'intermédiaire du tendon rotulien sur la tubérosité antérieure du tibia.

DROIT ANTÉRIEUR

Le droit antérieur *(rectus femoris)* est un muscle fusiforme, aplati d'avant en arrière ; disposé à peu près parallèlement au fémur, il occupe la partie antérieure et médiane de la cuisse.

INSERTIONS. — Le droit antérieur s'insère sur l'os iliaque par deux forts tendons : un *tendon direct* et un *tendon réfléchi.*

a) Le *tendon direct* est le plus volumineux; très court, il présente un aspect arrondi et cylindrique; il se détache de l'épine iliaque antérieure et inférieure, et de la surface rugueuse qui lui est sous-jacente.

b) Le *tendon réfléchi* est plus grêle que le précédent, mais plus long, légèrement aplati. Il se fixe sur les rugosités que présente la gouttière sus-cotyloïdienne (gouttière supra-tegminale) dans sa partie postéro-supérieure, ainsi que sur le versant le plus postérieur de la crête supra-tegminale; de forme arquée à convexité postéro-supérieure, il chemine dans un dédoublement de la capsule articulaire de la hanche, compris entre la gouttière sus-cotyloïdienne et le plan superficiel de la capsule; il rejoint le tendon direct à 2 centimètres au-dessous de l'épine iliaque antérieure et inférieure (voy. : fig. 599).

Tendon récurrent. — On donne le nom de *tendon récurrent* du droit antérieur à une expansion lamellaire, véritable tendon aplati, qui se détache du bord externe du tendon précédent; il est constitué par *deux plans* de fibres : *a)* les unes, *profondes,* se fixent

sur le faisceau ilio-prétrochantérien du ligament de Bertin qu'elles renforcent et avec lequel elles partagent leurs insertions sur le tubercule prétrochantérien; *b)* les autres, *superficielles,* vont se fusionner avec le tendon du petit fessier dont elles partagent les insertions sur le bord antérieur du grand trochanter; ces fibres représentent, les premières le *faisceau ilio-tendino-trochantérien* (Rouvière), les secondes l'*expansion aponévrotique du petit fessier* avec laquelle elles se confondent (voy. : *Articulation de la hanche*) (voy. : fig. 599).

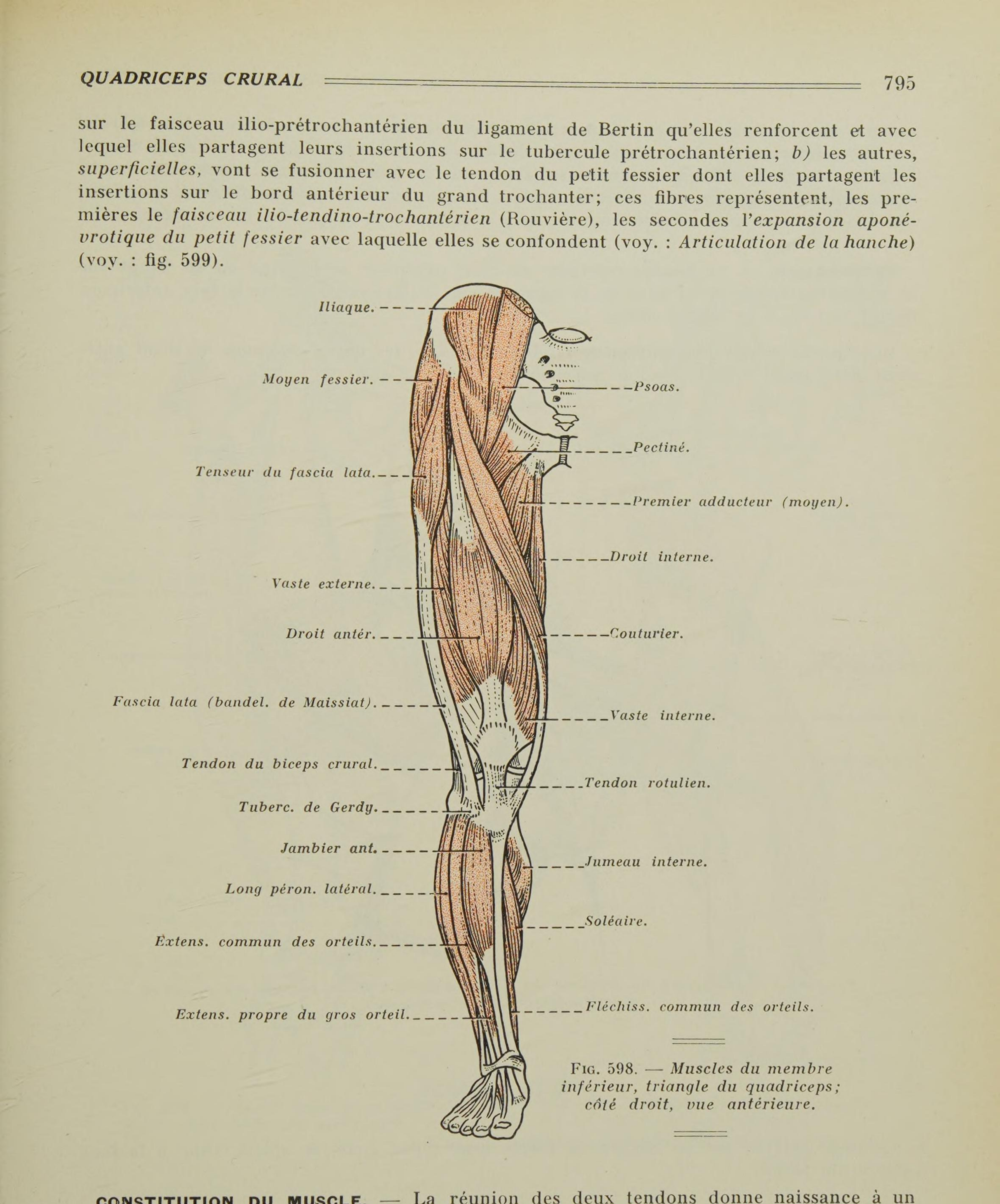

FIG. 598. — *Muscles du membre inférieur, triangle du quadriceps; côté droit, vue antérieure.*

CONSTITUTION DU MUSCLE. — La réunion des deux tendons donne naissance à un *tendon résultant* que nous appellerons *tendon supérieur du droit antérieur*; ce tendon s'étale sur la moitié supérieure du muscle en une lame aponévrotique épaisse; cette lame se continue en bas par un raphé médian sur la partie moyenne de la portion charnue.

Les fibres charnues qui constituent le corps musculaire naissent de la face postérieure et des bords de cette lame ainsi que du raphé médian; elles se portent en bas et en

arrière, mais ne sont pas rectilignes; elles décrivent dans leur trajet une demi-spirale, les fibres internes de dehors en dedans, les fibres externes de dedans en dehors (voy. : fig. 600); toutes les fibres charnues se jettent sur la face antérieure d'une lame tendineuse aplatie à laquelle fait suite un tendon: c'est le *tendon inférieur du droit antérieur,* qui est de plus en plus rétréci à mesure qu'il descend et se rapproche de la rotule.

TERMINAISON. — Le *tendon inférieur du droit antérieur* se termine en se fixant sur le versant antérieur de la base de la rotule et sur le tiers supérieur de la face antérieure de cet os (voy. : fig. 392 et 600).

Divergentes lorsqu'elles quittent le tendon supérieur, les fibres charnues du droit antérieur convergent vers le tendon inférieur.

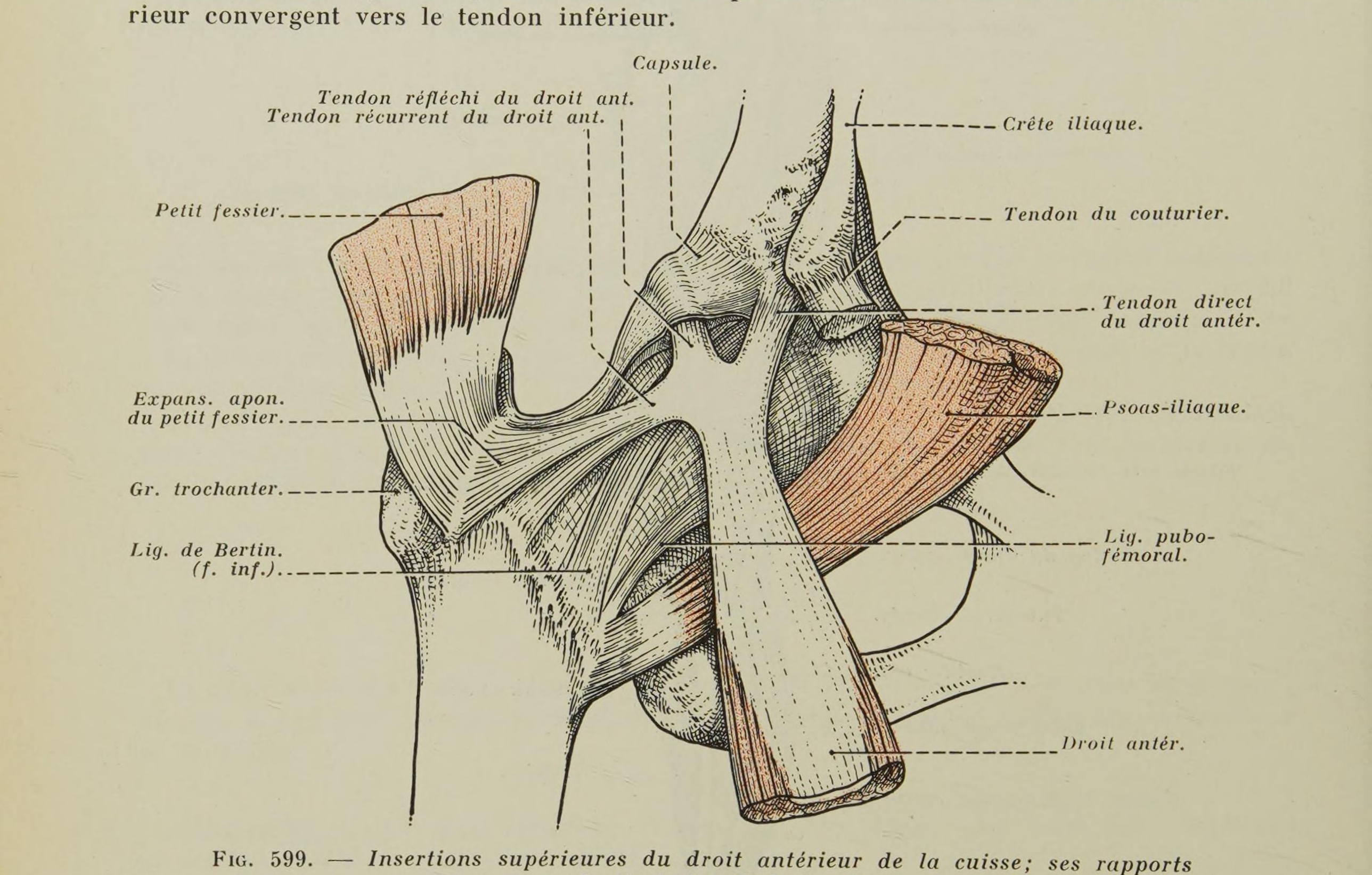

FIG. 599. — *Insertions supérieures du droit antérieur de la cuisse; ses rapports avec l'articulation de la hanche.*

VASTE EXTERNE

Le vaste externe est un muscle de forme losangique, épais et aplati, situé à la face externe du fémur.

INSERTIONS. — Ses insertions sont très étendues; elles se font :

1° Par une *lame aponévrotique* (voy. : fig. 605) : *a)* sur la crête rugueuse verticale qui est située sur le bord antérieur du grand trochanter, en dedans de la surface d'insertion du petit fessier; *b)* sur la crête rugueuse qui limite en bas la face externe du grand trochanter, au-dessous des insertions du petit fessier; *c)* sur la branche externe de tri-

furcation de la ligne âpre, en dehors des insertions du tendon du grand fessier; *d)* et sur les deux tiers supérieurs de la lèvre externe de la ligne âpre entre les insertions du crural en dehors (avec lesquelles elles sont en partie confondues dans la moitié supérieure de la ligne âpre) et celles du grand adducteur et de la courte portion du biceps en dedans.

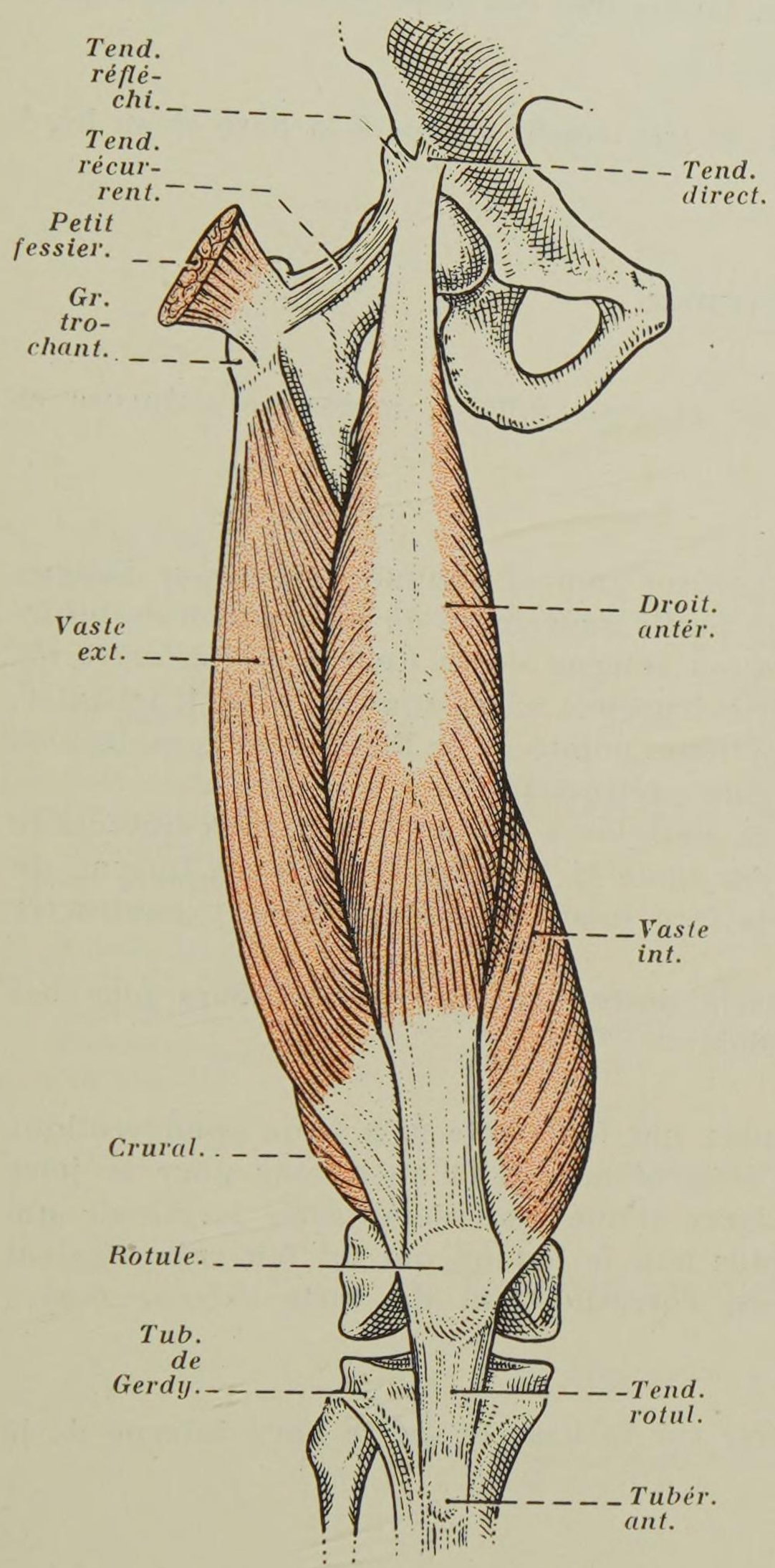

Fig. 600. — *Muscle quadriceps crural; côté droit, vue antérieure.*

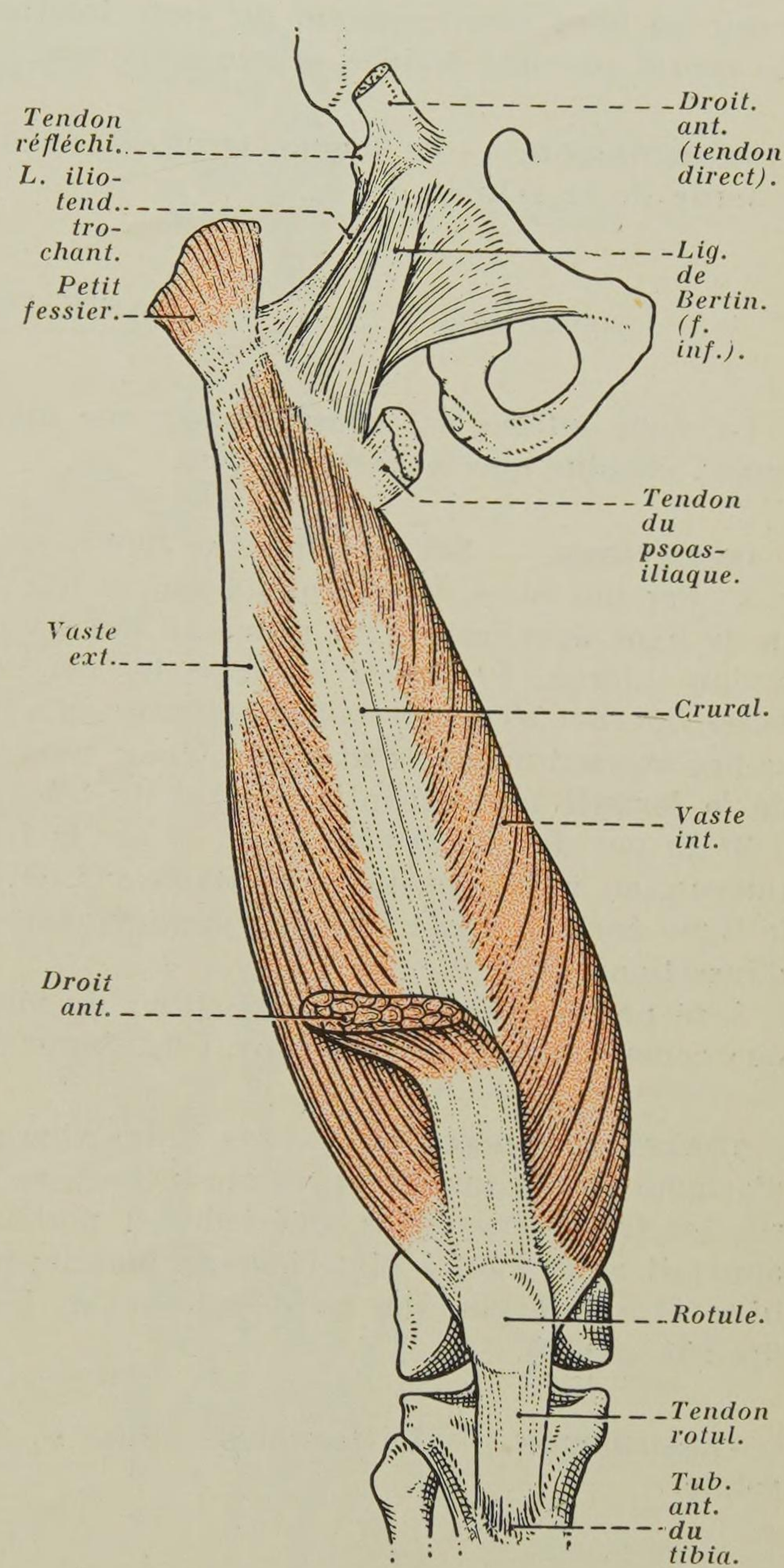

Fig. 601. — *Muscle quadriceps crural; côté droit, vue antérieure* (le droit antérieur a été sectionné et enlevé).

2° Et par des *fibres charnues* : *a)* sur la face antérieure de la cloison intermusculaire externe; *b)* et sur la partie la plus élevée de la face antéro-externe du corps du fémur, à sa jonction avec la face antérieure du grand trochanter, mais cette insertion est peu étendue, l'origine du vaste externe restant toujours séparée de celle du crural par une bande osseuse vierge d'insertion (voy. : fig. 366 et 373).

TRAJET ET DIRECTION. — De ces origines, les fibres charnues qui constituent le corps musculaire du vaste externe descendent : les *supérieures* presque verticalement, les *inférieures* obliquement en bas et en avant en contournant le corps du fémur; elles se jettent sur la face antérieure d'une lame aponévrotique visible à la face profonde du muscle; plus bas cette lame forme le tendon aplati du muscle, qui par son bord interne va s'unir au bord correspondant du vaste interne, tandis que son bord externe reste séparé du crural par une traînée cellulo-graisseuse.

TERMINAISON. — Le tendon terminal, aplati et très court, se fixe à la base et au bord externe de la rotule.

VASTE INTERNE

Le vaste interne est constitué par une masse charnue aplatie, moins volumineuse et moins étendue que le vaste externe.

INSERTIONS. — Ses insertions se font :

1° Par une *lame aponévrotique* qui se fixe : *a)* sur toute l'étendue de la lèvre interne de la ligne âpre, empiétant même en bas sur la partie supérieure de sa branche de bifurcation interne; *b)* sur la branche de trifurcation interne de la ligne âpre ou *crête du vaste interne*; *c)* et sur la face interne du col chirurgical au-dessous du petit trochanter, se prolongeant même en avant du fémur sur l'extrême pointe de la ligne spirale au-dessous de la fossette prétrochantinienne et du tubercule prétrochantinien.

2° Et par des *fibres charnues* : *a)* sur la face antérieure de la cloison intermusculaire interne, au voisinage du corps du fémur, et sur toute la hauteur de la lèvre interne de la ligne âpre; le vaste interne s'applique sur la face interne du fémur sans y contracter d'insertions.

A sa partie inférieure, les insertions du muscle descendent presque toujours plus bas que celles du vaste externe (voy. : fig. 366 et 605).

TRAJET ET DIRECTION. — Les fibres charnues, qui font suite à la lame aponévrotique d'origine et aux insertions membraneuses, se dirigent en bas et en dehors pour se jeter sur les faces respectives antérieure et postérieure d'une lame tendineuse terminale qui apparaît assez haut à l'intérieur du muscle; plus bas, le tendon qui lui fait suite devient libre et s'unit par son bord externe au bord correspondant du vaste externe (voy. : fig. 601 et 605).

TERMINAISON. — Le tendon terminal se fixe sur la base et sur le bord interne de la rotule.

CRURAL

Sous-jacent aux deux vastes, le muscle crural est constitué par une masse charnue, aplatie, semi-cylindrique, qui recouvre les faces antérieure et externe du fémur.

INSERTIONS. — Le crural s'attache au fémur par des *fibres charnues* sur les deux tiers supérieurs des faces antérieure et externe, et des bords interne et externe du fémur; toutefois les insertions remontent plus haut en dehors qu'en dedans, où elles affleurent celles du vaste externe un peu au-dessous de la face antérieure du grand trochanter.

En dehors, ces insertions sont contiguës et confondues avec celles du vaste externe sur la ligne âpre ; au-dessous des insertions du vaste externe, elles atteignent la ligne âpre et se mettent au contact de celles de la courte portion du biceps; en dedans, elles sont séparées de celles du vaste interne par toute la largeur de la face interne du fémur, qui reste dépourvue d'insertion musculaire (voy. : fig. 366 et 368 à 371).

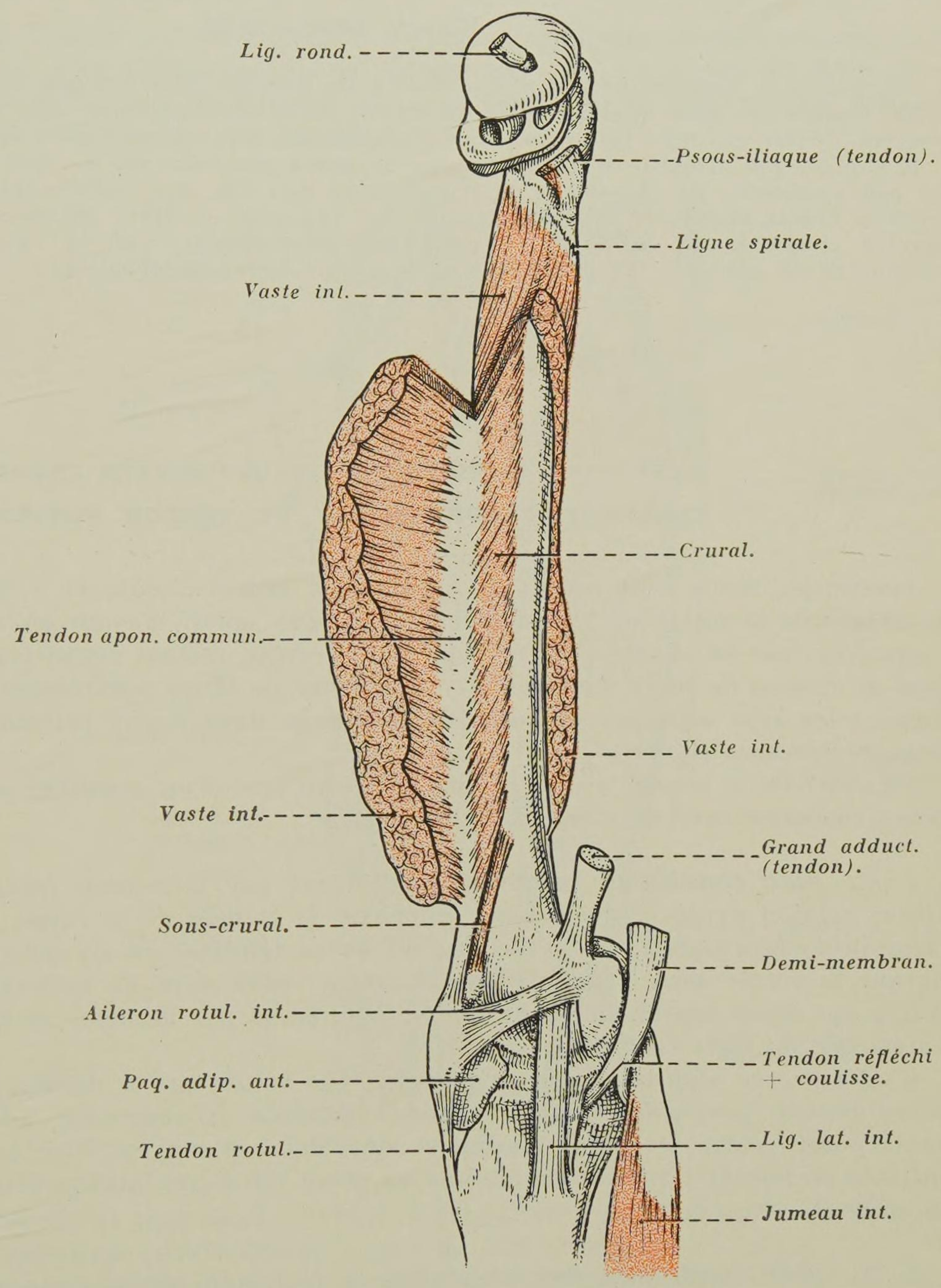

FIG. 602.
Muscles crural et vaste interne et vue interne de l'articulation du genou; côté droit (le vaste interne est représenté sectionné pour montrer le crural et la face interne du corps du fémur dépourvue d'insertions musculaires).

TRAJET ET DIRECTION. — De ces origines, les fibres charnues descendent : les antérieures verticalement; les externes obliquement en dedans; et les internes obliquement en dehors; elles se jettent sur la face profonde d'une lame aponévrotique brillante, fasciculée longitudinalement, qui apparaît très haut sur la partie médiane de la face antérieure du muscle : c'est l'*aponévrose du crural*; on aperçoit aisément cette dernière en écartant l'un de l'autre les deux vastes (voy. : fig. 603); latéralement les fibres charnues descendent très bas jusqu'au voisinage de la rotule, et en dehors elles débordent même le vaste externe (voy. : fig. 600).

TERMINAISON. — A l'aponévrose du crural fait suite un tendon terminal qui s'unit intimement en dehors au tendon terminal du vaste externe, moins intimement en dedans au tendon terminal du vaste interne (voy. : fig. 605), et finalement il se fixe au bord postérieur de la base de la rotule en arrière des tendons des muscles précédents.

Muscle sous-crural.

On réserve le nom du *muscle sous-crural* à un faisceau aberrant peu épais du muscle crural; situé, comme son nom l'indique, sous le crural, il est réprésenté par une lame musculaire assez souvent divisée en *deux faisceaux*, dont l'un, interne, est toujours plus développé que l'externe.

Il s'insère par trois ou quatre pinceaux de fibres charnues sur la face antérieure du fémur, un peu au-dessous des insertions du crural; noyé dans du tissu cellulo-graisseux, il est compris entre le crural et l'os, et il se termine par des pinceaux de fibres charnues qui se fixent sur le versant supérieur du cul-de-sac synovial sous-quadricipital, d'où la dénomination de *muscle tenseur de la synoviale du genou* qu'on lui donne encore parfois (voy. : fig. 364 et 602).

***

INSERTIONS INFÉRIEURES DU QUADRICEPS CRURAL. EXPANSION QUADRICIPITALE ET TENDON ROTULIEN

Les quatre lames tendineuses du quadriceps crural s'unissent à quelques centimètres au-dessus de la rotule où elles forment un tendon aplati d'avant en arrière et unique en apparence, car en réalité elles ne font que s'accoler, restant distinctes les unes des autres, sauf au niveau de leurs bords où il y a échange de fibres tendineuses; au niveau de leurs faces, elles sont séparées par du tissu celluleux dans lequel peuvent se développer des bourses séreuses (Poirier).

En abordant la rotule, le tendon du quadriceps crural est constitué par trois plans superposés correspondant aux *trois plans* du muscle :

1° Le ***plan tendineux superficiel*** est formé par le *tendon inférieur du droit antérieur*; celui-ci s'insère sur le bord antérieur de la base de la rotule et sur le tiers supérieur de la face antérieure de cet os; les fibres tendineuses les plus antérieures passent devant la rotule sans y présenter d'insertion; elles vont se mélanger au-dessous de la rotule aux fibres superficielles du tendon rotulien, et par là même se fixer sur la tubérosité antérieure du tibia (voy. : fig. 603).

C'est entre ce plan tendineux superficiel et la rotule que se développe la *bourse séreuse prérotulienne profonde*; toutefois celle-ci déborde fréquemment en haut la rotule en s'interposant entre les plans tendineux superficiel et moyen, d'où la dénomination bien justifiée de *bourse séreuse intratendineuse* qu'on lui donne quelquefois (voy. : *Articulation du genou*).

2° Le ***plan tendineux moyen*** résulte de la fusion sur la ligne médiane des tendons des *deux vastes* (voy. : fig. 603); à quelques centimètres au-dessus de la rotule, ces deux tendons unissent leurs bords internes en formant un large plan tendineux qui se fixe sur la base de la rotule en arrière du droit antérieur et sur les bords latéraux de cet os; le vaste interne descend très bas sur le bord interne de la rotule, tandis que le vaste externe ne descend que fort peu sur son bord externe.

Expansions des vastes. — Chaque tendon des vastes émet une *double expansion*, l'une *directe*, l'autre *croisée*.

a) Les *expansions directes* ou *latéro-rotuliennes* sont très inégales; celle du vaste

externe est très minime, toujours peu importante. tandis que celle du vaste interne est puissante et large; elles descendent de chaque côté de la rotule et du tendon rotulien pour se fixer à la face antérieure de l'extrémité supérieure du tibia, sur le rebord inférieur des plateaux tibiaux, ou plus exactement sur les crêtes mousses curvilignes qui divergent en haut de chaque côté de la tubérosité antérieure du tibia (voy. : *Extrémité supérieure du tibia*).

b) Les *expansions croisées* ou *prérotuliennes* se portent obliquement vers la face antérieure de la rotule où elles s'entrecroisent en passant en avant du tendon du droit antérieur; chacune d'elles se termine du côté opposé en se fixant sur la crête mousse précitée qui marque le rebord inférieur du plateau tibial.

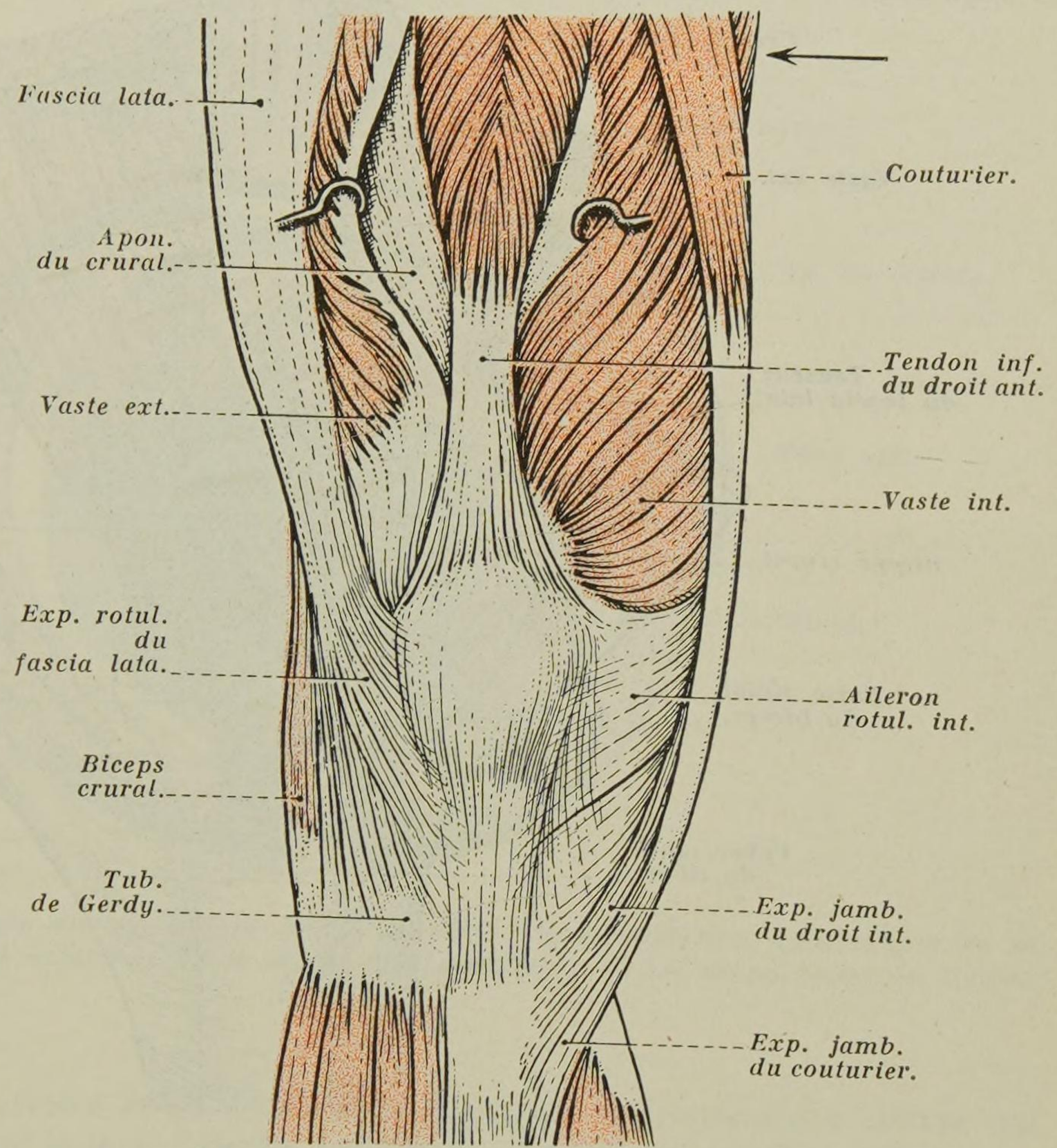

FIG. 603. *Constitution du muscle quadriceps crural à sa partie inférieure et vue antérieure du genou; côté droit. (La flèche* correspond à la coupe transversale du quadriceps crural qui montre sur la figure 605 la constitution schématique de ce muscle).

Les expansions directes et croisées des vastes et l'expansion du droit antérieur fixée au tibia constituent l'*expansion quadricipitale* (voy. : fig. 526 et 604).

Entre les expansions des vastes et la rotule d'une part, et l'aponévrose fémorale d'autre part, on observe la présence d'un espace cellulaire lâche très mince, presque virtuel, dit *espace sous-aponévrotique prérotulien,* dans lequel se place, au-devant de la rotule, la *bourse séreuse prérotulienne moyenne* ou *sous-aponévrotique.*

3° Le ***plan tendineux profond*** est représenté par le mince mais large *tendon du crural* fixé en arrière des vastes sur la base de la rotule (voy. : fig. 603 et 605).

Tendon rotulien. — Le *tendon rotulien* est le véritable tendon d'insertion du quadriceps crural, la rotule étant considérée comme un os *du type sésamoïdien* (et non comme un

sésamoïde vrai) interposé sur le trajet du tendon inférieur du quadriceps ; ce tendon est large et épais, rubané et très résistant; il se dirige obliquement en bas et en dehors, et s'étend du bec de la rotule à la tubérosité antérieure du tibia au niveau de laquelle il s'attache sur sa moitié inférieure, séparé du reste de la tubérosité par la *bourse séreuse prétibiale* ou *intertendino-tibiale* (Dujarier) (voy. : fig. 537 et 600).

Le tendon rotulien forme également le ligament antérieur de l'articulation du genou; on lui distingue deux plans, un plan superficiel représenté par l'expansion quadricipitale, et un plan profond, plus épais, formé de fibres patello-tibiales qui constituent le ligament rotulien proprement dit ou *ligament patellaire* (voy. : *Articulation du genou*).

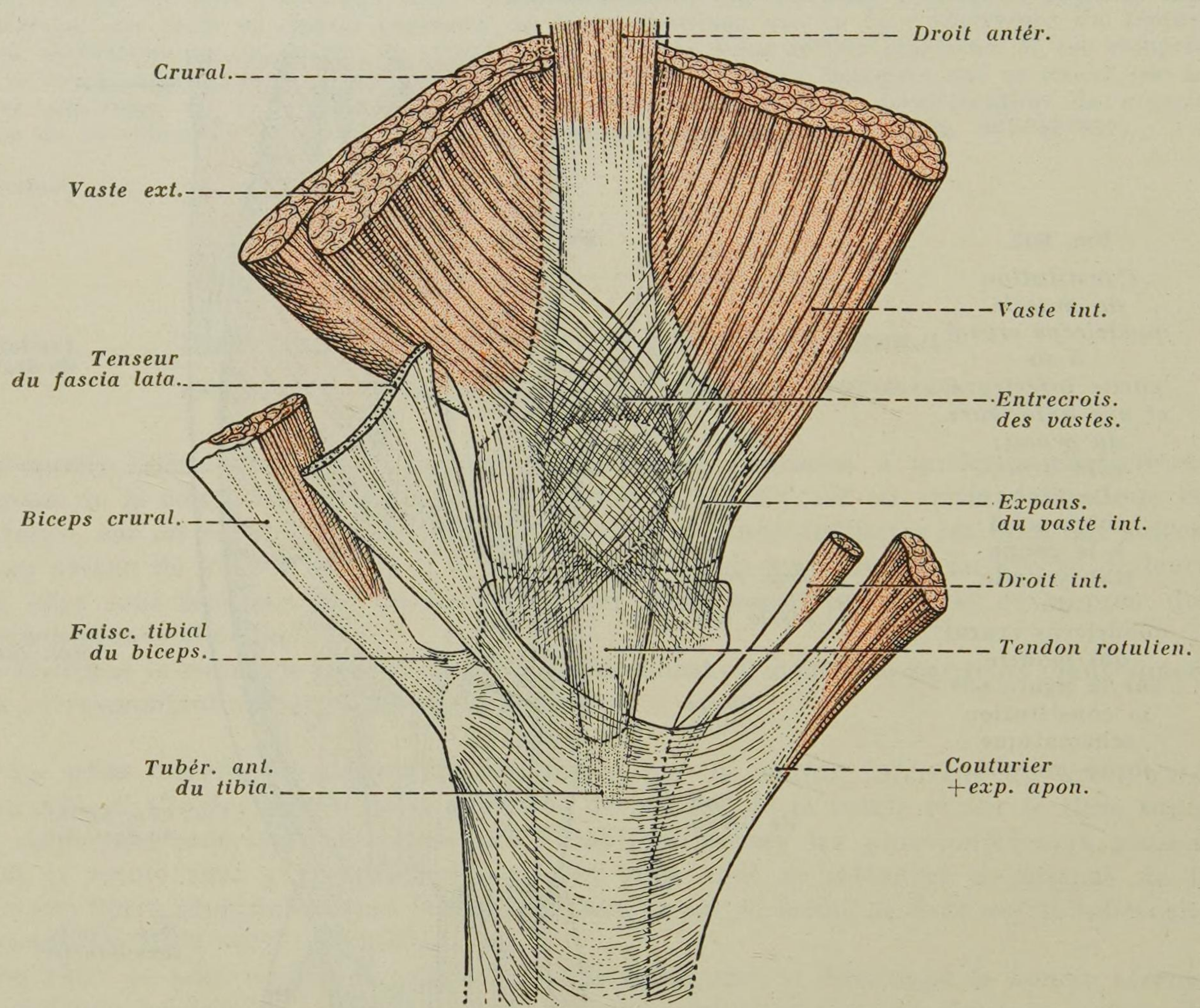

FIG. 604. — *Insertions inférieures du quadriceps crural; expansions des vastes et tendon rotulien; expansions aponévrotiques jambières des muscles de la patte d'oie et du tenseur du fascia lata; côté droit, vue antérieure* (la bourse séreuse prétibiale et le squelette sont représentés *en pointillé*).

RAPPORTS DU QUADRICEPS CRURAL

1° ***Rapport des quatre chefs entre eux.*** — Nous avons déjà vu que les quatre chefs musculaires du quadriceps crural étaient disposés suivant *trois plans* : *a)* le *plan superficiel,* constitué par le droit antérieur, dépasse notablement à la partie supérieure de la cuisse les autres plans musculaires, mais il est exclusivement tendineux à ce niveau; dans la moitié inférieure de la cuisse, le muscle repose sur une gouttière que lui forment les deux vastes et le crural; — *b)* le *plan moyen,* constitué par les deux vastes, s'enroule

autour du crural et de la diaphyse fémorale, le vaste externe en dehors et le vaste interne en dedans; — *c)* le *plan profond,* formé par le crural, émerge en avant et en haut dans l'interstice musculaire des deux vastes, alors qu'il déborde le vaste externe en bas et en dehors (voy. : fig. 600 et 605).

2° ***Rapports avec les organes voisins.*** — Le quadriceps crural est situé dans la *loge antérieure de la cuisse*; il en constitue le plan profond, alors que le couturier qui traverse la région en diagonale en occupe le plan superficiel compris dans un dédoublement de l'aponévrose fémorale. Cette loge est limitée ainsi : en avant, par l'aponévrose fémorale; en arrière, par la face antérieure du fémur; en arrière et en dehors, par la cloison intermusculaire externe qui s'attache au fémur de haut en bas sur la lèvre externe de la ligne âpre et

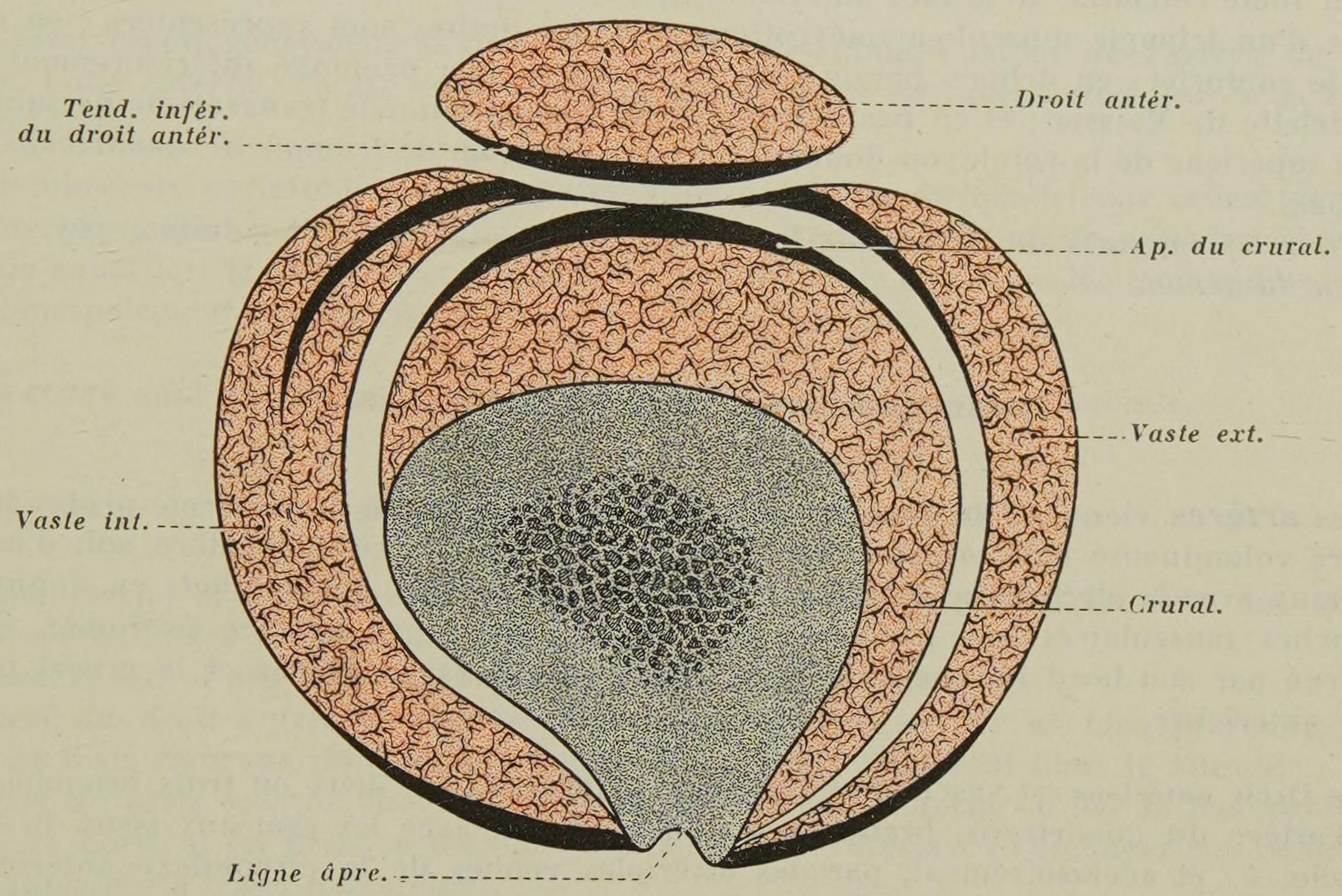

FIG. 605. — *Coupe transversale du quadriceps crural montrant la constitution anatomique de ce muscle; côté droit, segment inférieur de la coupe* (schématique). — La coupe passe au niveau de la flèche de la figure 603.

ses branches externes; en arrière et en dedans, par la cloison intermusculaire interne qui se fixe de la même façon sur la lèvre interne de la ligne âpre et ses branches internes.

a) **A la partie supérieure de la cuisse,** le quadriceps crural est principalement représenté par le *droit antérieur* (voy. : fig. 595 et 600); relativement superficiel, ce muscle est partiellement recouvert en avant par le tenseur du fascia lata et par le couturier; le droit antérieur apparaît dans l'angle d'écartement de ces deux muscles; le muscle psoas-iliaque par son bord antéro-externe recouvre le droit antérieur; puis il lui devient interne et postérieur à mesure qu'il s'engage plus profondément pour atteindre le petit trochanter.

Ses tendons d'insertions sont recouverts par le petit fessier; en arrière, il répond à la face antérieure de l'articulation de la hanche qui le sépare de l'obturateur externe. L'artère du quadriceps, la circonflexe antérieure et le nerf du quadriceps s'insinuent entre le psoas-iliaque et le droit antérieur.

b) **A la partie inférieure de la cuisse,** le quadriceps crural est recouvert par la peau, le tissu cellulaire sous-cutané renfermant des vaisseaux et des nerfs superficiels qui sont

des branches afférentes de la veine saphène interne, des rameaux issus du fémoro-cutané et des perforants, et par l'aponévrose. Il est croisé en diagonale par le couturier (voy. : fig. 595).

Il recouvre à son tour profondément le fémur et répond, par l'intermédiaire des cloisons intermusculaires, aux muscles de la loge postérieure de la cuisse (biceps crural) en dehors, et aux adducteurs en dedans.

Il forme avec les muscles adducteurs une gouttière en forme d'angle dièdre à sinus interne qui correspond au *canal de Hunter* et dont la paroi antérieure est représentée par le vaste interne; dans ce canal cheminent verticalement les vaisseaux fémoraux, le nerf saphène interne et son accessoire, tandis que le nerf du vaste interne, très long, reste accolé à la face interne du muscle (voy. : fig. 610) (voy. : *Canal de Hunter*).

Sur toute l'étendue de la face antérieure de la cuisse, le quadriceps crural apparaît dans l'aire d'un triangle musculo-aponévrotique dont les limites sont représentées : en dedans, par le couturier; en dehors, par le tenseur du fascia lata prolongé inférieurement par la bandelette de Maissiat; et en bas, par une ligne conventionnelle transversale passant par le bord supérieur de la rotule; on donne à cet espace le nom de *triangle du quadriceps* (voy. : fig. 598).

(Pour les rapports de l'expansion quadricipitale et du ligament rotulien, voy. : *Articulation du genou.*)

VASCULARISATION DU QUADRICEPS CRURAL

Les **artères** viennent de l'*artère du quadriceps,* branche de la fémorale profonde; cette artère volumineuse naît soit isolément, près de l'origine de cette dernière, soit d'un tronc commun avec la circonflexe antérieure; elle se distribue aux quatre chefs en donnant des branches musculaires qui pénètrent le droit antérieur par sa face profonde, le vaste externe par son bord interne et sa face antérieure, le vaste interne et le crural par leur face antérieure.

Le **Droit antérieur** est vascularisé : *a)* principalement, par deux ou trois branches issues de l'artère du quadriceps, branches qui le pénètrent avec les rameaux issus du nerf du muscle; *b)* et accessoirement, par des artérioles venues de la circonflexe antérieure, de la circonflexe iliaque superficielle et aussi par des rameaux directs de la fémorale superficielle; la circonflexe antérieure abandonne presque constamment une courte branche au muscle lorsqu'elle croise sa face profonde.

Le **Vaste externe** est principalement irrigué par une longue et volumineuse artère qui représente en quelque sorte la terminaison de l'artère du quadriceps *(longue artère du vaste externe)* (voy. : fig. 718); elle chemine obliquement de haut en bas et de dedans en dehors, tout d'abord au niveau de l'interstice droit antérieur-crural, puis sur la face superficielle du vaste externe, très près de son bord interne, auquel elle se distribue; accompagnée de deux veines, elle pénètre le muscle très bas avec son nerf homonyme, qui est légèrement antérieur et externe par rapport à l'artère; le *pédicule vasculo-nerveux* compris dans l'épaisseur du quadriceps crural est situé un peu au-dessous de la partie moyenne de la cuisse, sur la verticale abaissée de l'arcade crurale à l'union de son tiers externe et de ses deux tiers internes (Salmon et Dor).

Accessoirement, le vaste externe reçoit, soit par sa face antérieure, soit par son bord interne, une ou deux artérioles de la circonflexe antérieure et des rameaux de la fémorale profonde, par l'intermédiaire des branches moyennes ou transversales des perforantes; ces dernières atteignent le vaste externe après avoir traversé la cloison intermusculaire externe sans passer dans la loge postérieure de la cuisse *(artères perforantes externes)* (voy. : *Artère fémorale* et fig. 727).

Le **Vaste interne** reçoit deux à trois branches qui lui sont fournies, soit directement par la fémorale superficielle au niveau du canal de Hunter, soit par l'intermédiaire de la grande anastomotique; l'artère du quadriceps ne lui abandonne le plus souvent que des branches grêles.

Fréquemment, la vascularisation artérielle du vaste interne est la suivante : ce muscle reçoit généralement *deux artères principales* : *a)* l'une supérieure, à trajet descendant, qui provient de l'artère du quadriceps et qui pénètre le muscle à sa face antéro-interne par plusieurs rameaux échelonnés : c'est l'*artère supérieure du vaste interne*; *b)* l'autre, inférieure, naît au niveau du canal de Hunter en se détachant de la fémorale superficielle et après un trajet oblique en bas et en avant, et déjà divisée en deux ou trois rameaux, elle pénètre le muscle par sa face interne à la partie moyenne du canal de Hunter : c'est l'*artère inférieure du vaste interne* (voy. : fig. 683).

Le **Crural** reçoit généralement deux branches descendantes issues de l'artère du quadriceps, l'une interne, l'autre externe; et accessoirement quelques artérioles de la fémorale profonde.

De nombreuses variations dans la distribution artérielle du quadriceps crural peuvent être observées; quoi qu'il en soit, le vaste interne est en grande partie vascularisé par la fémorale superficielle *(artères accessoires du quadriceps)*, alors que les trois autres chefs sont principalement vascularisés par la fémorale profonde.

Les ***veines*** sont satellites des artères et tributaires de la veine fémorale.

INNERVATION DU QUADRICEPS CRURAL

Le quadriceps crural est innervé par le *nerf du quadriceps* qui est une des quatre branches terminales du nerf crural.

Le muscle crural mis à part, chaque chef reçoit un nerf distinct.

Le *nerf du droit antérieur* aborde le muscle très haut et par sa face profonde, déjà divisé en trois rameaux dont le supérieur suit un trajet récurrent dans le muscle.

Le *nerf du vaste externe* aborde le muscle par son bord interne ou par sa face profonde près de ce bord; il est presque toujours divisé en deux rameaux : l'un supérieur récurrent, l'autre inférieur à trajet descendant.

Le *nerf du vaste interne* naît parfois du saphène interne; très long, il semble continuer la direction du nerf d'origine et aborde le muscle par plusieurs branches étagées qui le pénètrent par sa face interne.

Le *muscle crural* reçoit *trois nerfs* : l'un direct, le *nerf du crural,* très long et très grêle, pénètre le muscle relativement haut par sa face antérieure; les deux autres rameaux sont issus des nerfs des vastes (voy. : *Nerf du quadriceps;* article : *Nerf crural)* (voy. : fig. 717 et 718).

Le *muscle sous-crural* reçoit un filet long et grêle du nerf du crural.

ACTION DU QUADRICEPS CRURAL

Le quadriceps crural est avant tout le *muscle extenseur de la jambe sur la cuisse*; accessoirement, par action du droit antérieur et suivant le lieu qui sert de point fixe (bassin), il devient *fléchisseur de la cuisse sur le bassin.*

Dans la station debout, lorsque la jambe est légèrement fléchie sous la cuisse, il se contracte puissamment et intervient pour maintenir l'équilibre; de même, dans la marche, il se contracte au cours du point d'appui unilatéral sur la pointe du pied.

La contraction isolée des vastes imprime un mouvement de latéralité à la rotule; d'autre part, la contraction en masse du quadriceps crural tend à déplacer la rotule en dehors et ce fait s'explique par l'angle obtus ouvert en dehors que forment entre eux l'axe du muscle oblique en bas et en dedans avec l'axe du tendon rotulien oblique en bas et en dehors, la contraction du muscle

tendant à faire disparaître cet angle; toutefois ce déplacement en dehors de la rotule est annihilé : d'une part, par l'action de l'aileron rotulien interne, plus fort et plus résistant que l'aileron externe qui joue dans ce cas le rôle de frein; et d'autre part, par la conformation des surfaces articulaires de la trochléenne fémoro-rotulienne.

Le *sous-crural* tend la synoviale du genou et plus spécialement le cul-de-sac sous-quadricipital dans l'extension et aussi dans la flexion de la jambe sur la cuisse.

PECTINÉ

Le pectiné est situé à la partie supérieure de la loge interne de la cuisse; étendu du pubis à la diaphyse fémorale, et fonctionnellement adducteur de la cuisse, il est situé au-dessus du moyen et en avant du petit adducteur, il occupe le plan superficiel des adducteurs de la cuisse.

INSERTIONS PUBIENNES. — Le muscle est constitué à son origine par *deux plans,* l'un superficiel, l'autre profond.

1° Le **plan superficiel** se fixe : *a)* sur la *crête pectinéale* depuis l'épine du pubis jusqu'à l'éminence ilio-pectinée, débordant légèrement en avant sur la surface pectinéale qui ne présente aucune insertion dans la majeure partie de son étendue (moitié externe); *b)* sur le *ligament de Cooper* qui surmonte cette crête; *c)* et sur la face profonde de l'aponévrose de recouvrement du muscle, près de son insertion sur le ligament de Cooper.

2° Le **plan profond** s'attache sur la lèvre antérieure de la gouttière sous-pubienne et par quelques rares fibres charnues sur la face antérieure du ligament pubo-fémoral dans sa partie la plus interne.

Les insertions de ces deux plans se fusionnent en avant et en dedans au niveau de l'épine du pubis, elles dessinent un J couché (⊸) (voy. : *Os coxal,* tome I).

Ces insertions se font par implantation directe de fibres charnues, sauf au niveau de l'épine du pubis où le muscle s'insère par de courtes et rares fibres tendineuses.

CORPS MUSCULAIRE. — Le corps musculaire est quadrilatère, plus épais au niveau de son bord interne qu'au niveau de son bord externe, il est aplati d'avant en arrière; les faisceaux de fibres charnues qui le constituent se dirigent obliquement en bas, en dehors et en arrière pour atteindre la face postérieure du fémur.

INSERTIONS FÉMORALES. — Les insertions terminales sur le fémur se font sur la *branche moyenne de trifurcation* de la ligne âpre ou *crête du pectiné*; cette crête est rugueuse et relativement courte; elle s'étend de la ligne âpre à la base du petit trochanter; les insertions du muscle se font sur une longueur de 4 à 5 centimètres par une *lame tendineuse aplatie* qui résulte de la fusion de deux lames aponévrotiques : l'une, assez forte, occupe la face externe du muscle; l'autre, à peine marquée, occupe sa face interne; dans l'écartement de ces deux lames se terminent les fibres charnues (Poirier) (voy. : fig. 366).

RAPPORTS. — 1° **Au niveau de ses attaches pubiennes,** le muscle forme la paroi postéro-inférieure du *canal crural*; il répond successivement de dedans en dehors au ligament de Gimbernat, au ganglion de Cloquet, à la veine et à l'artère fémorale.

2° **Au niveau du triangle de Scarpa,** il forme la partie interne du *plancher* du triangle (voy. : fig. 595 et 607).

Sa *face antérieure* est recouverte d'une aponévrose, l'*aponévrose du pectiné*; elle répond

aux vaisseaux fémoraux et à leurs branches et au moyen adducteur qui le recouvre partiellement; au sommet du triangle de Scarpa, la veine fémorale tend à s'insinuer entre l'artère et le muscle.

Sa *face postérieure* recouvre l'obturateur externe, l'orifice superficiel du canal sous-pubien avec l'émergence des vaisseaux et nerf obturateurs, la partie supérieure du petit adducteur et le versant antérieur et interne de l'articulation de la hanche.

Son *bord interne* répond au moyen adducteur. Son *bord externe* longe le psoas-iliaque et forme avec lui une gouttière à sinus antérieur dans laquelle descend l'artère fémorale.

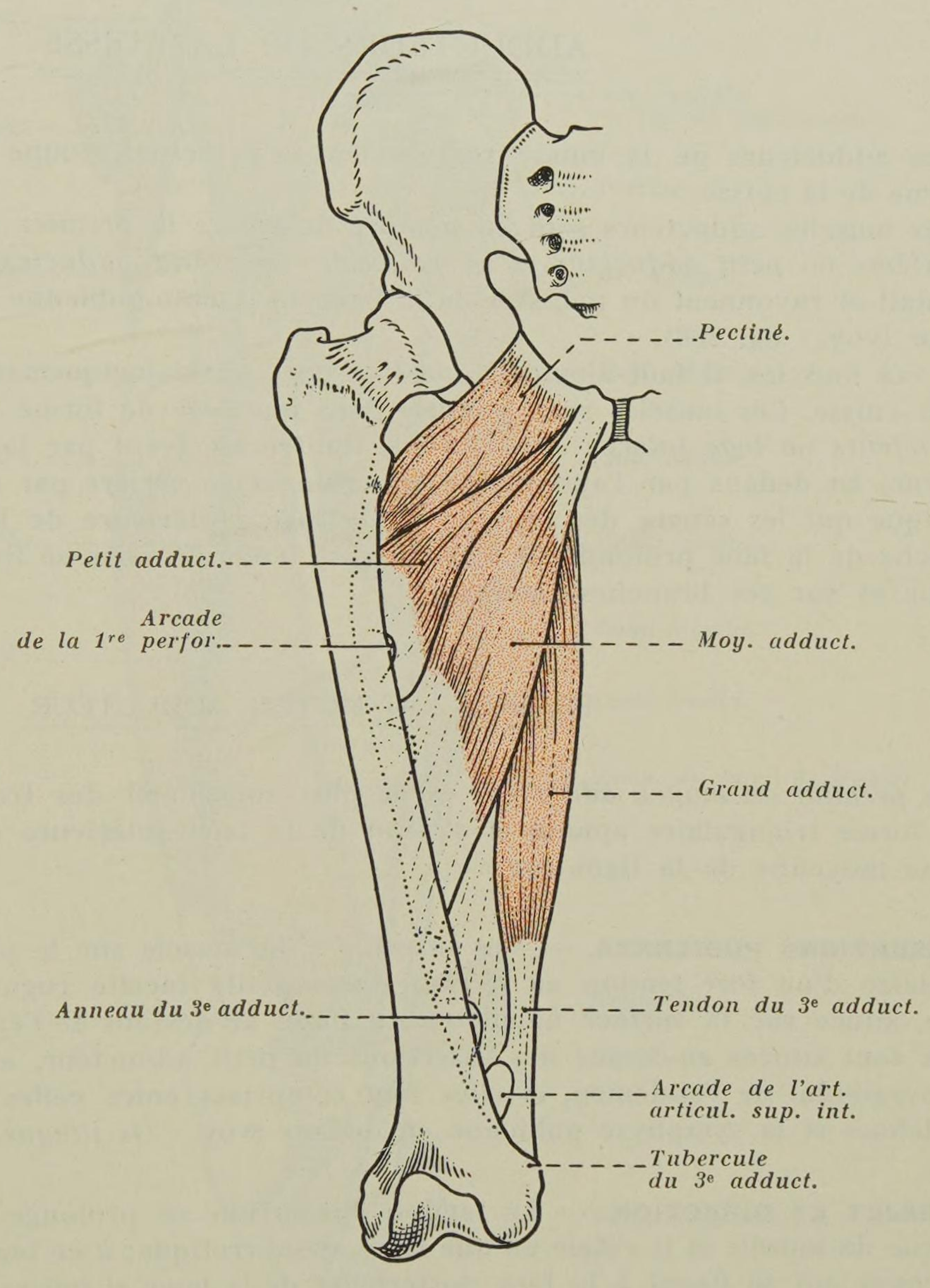

FIG. 606.
Muscles pectiné et adducteurs de la cuisse; côté droit, vue antérieure.

VASCULARISATION. — Le pectiné reçoit la majeure partie de sa vascularisation artérielle par sa face antérieure; l'artère circonflexe postérieure lui fournit une ou deux branches dont l'une, relativement volumineuse, l'*artère du pectiné,* est satellite du nerf du pectiné issu du musculo-cutané interne.

INNERVATION. — Le pectiné est innervé : *a)* par le *nerf du pectiné,* branche grêle, qui naît du crural un peu au-dessus et en arrière de son passage sous l'arcade de Fallope; il sort du bassin par le canal crural derrière l'artère fémorale; puis il se divise en deux

ou trois branches qui abordent le muscle par sa face antérieure (voy. : fig. 673 et 724); — *b)* et par un filet issu du nerf musculo-cutané interne (voy. : fig. 717); — *c)* enfin, accessoirement, le pectiné reçoit parfois un filet de la branche superficielle du nerf obturateur.

ACTION. — Le pectiné est *adducteur, fléchisseur* et *rotateur externe de la cuisse*; il est aussi fléchisseur du bassin sur la cuisse.

ADDUCTEURS DE LA CUISSE

Les adducteurs de la cuisse représentent le principal groupe musculaire de la région interne de la cuisse.

Les muscles adducteurs sont au nombre de *trois* : le *premier* ou *moyen adducteur,* le *deuxième* ou *petit adducteur* et le *troisième* ou *grand adducteur*; ils sont disposés en éventail et rayonnent du pubis et de la branche ischio-pubienne au bord postérieur du fémur (voy. : fig. 606).

A ces muscles, il faut ajouter le *pectiné* qui, physiologiquement, est aussi adducteur de la cuisse. Ces muscles sont compris dans une *loge* de forme prismatique, la *loge des adducteurs* ou *loge interne de la cuisse,* limitée en avant par la cloison intermusculaire interne, en dedans par l'aponévrose fémorale, et en arrière par un mince feuillet aponévrotique qui les sépare des muscles de la loge postérieure de la cuisse, feuillet qui se détache de la face profonde de l'aponévrose fémorale pour se fixer sur la ligne âpre du fémur et sur ses branches internes.

PREMIER OU MOYEN ADDUCTEUR

Le *premier* ou *moyen adducteur* est le plus superficiel des trois muscles; il présente une forme triangulaire aplatie et s'étend de la face antérieure du corps du pubis à la partie moyenne de la ligne âpre.

INSERTIONS PUBIENNES. — Les insertions du muscle sur le pubis se font par l'intermédiaire d'un fort tendon au niveau d'une petite facette rugueuse, de forme triangulaire, située sur la surface angulaire du pubis au-dessous de l'épine pubienne; ces insertions sont situées au-dessus des insertions du petit adducteur, au-dessous des insertions du pyramidal de l'abdomen, et elles sont comprises entre celles de l'obturateur externe en dehors et la symphyse pubienne en dedans (voy. : *Os iliaque,* tome I).

TRAJET ET DIRECTION. — Le tendon d'insertion se prolonge assez loin sur le bord interne du muscle et il s'étale en une lame aponévrotique; à ce tendon font suite des fibres charnues qui se fixent à la face postérieure de la lame et qui se dirigent obliquement en bas, en dehors et en arrière, les faisceaux de fibres étant d'autant plus obliques qu'ils sont plus inférieurs.

INSERTIONS FÉMORALES. — Les insertions fémorales se font sur les deux tiers inférieurs de la gouttière de la ligne âpre, c'est-à-dire entre ses deux lèvres, sur une hauteur d'environ 8 à 10 centimètres, entre les insertions du vaste interne en dedans et celles du grand adducteur en dehors; en bas, les insertions de ce muscle atteignent la bifurcation de la ligne âpre, mais ne descendent jamais plus bas (voy. : fig. 366).

Ces insertions se font par l'intermédiaire de deux lamelles aponévrotiques fusionnées

au niveau de leur bord adhérent, et disposées en forme de dièdre très aigu; les fibres charnues du muscle se jettent dans l'angle d'écartement de ces deux lames.

Du bord inférieur du muscle et près de ses insertions fémorales se détache une *expansion aponévrotique* qui va se perdre sur la face antérieure du grand adducteur.

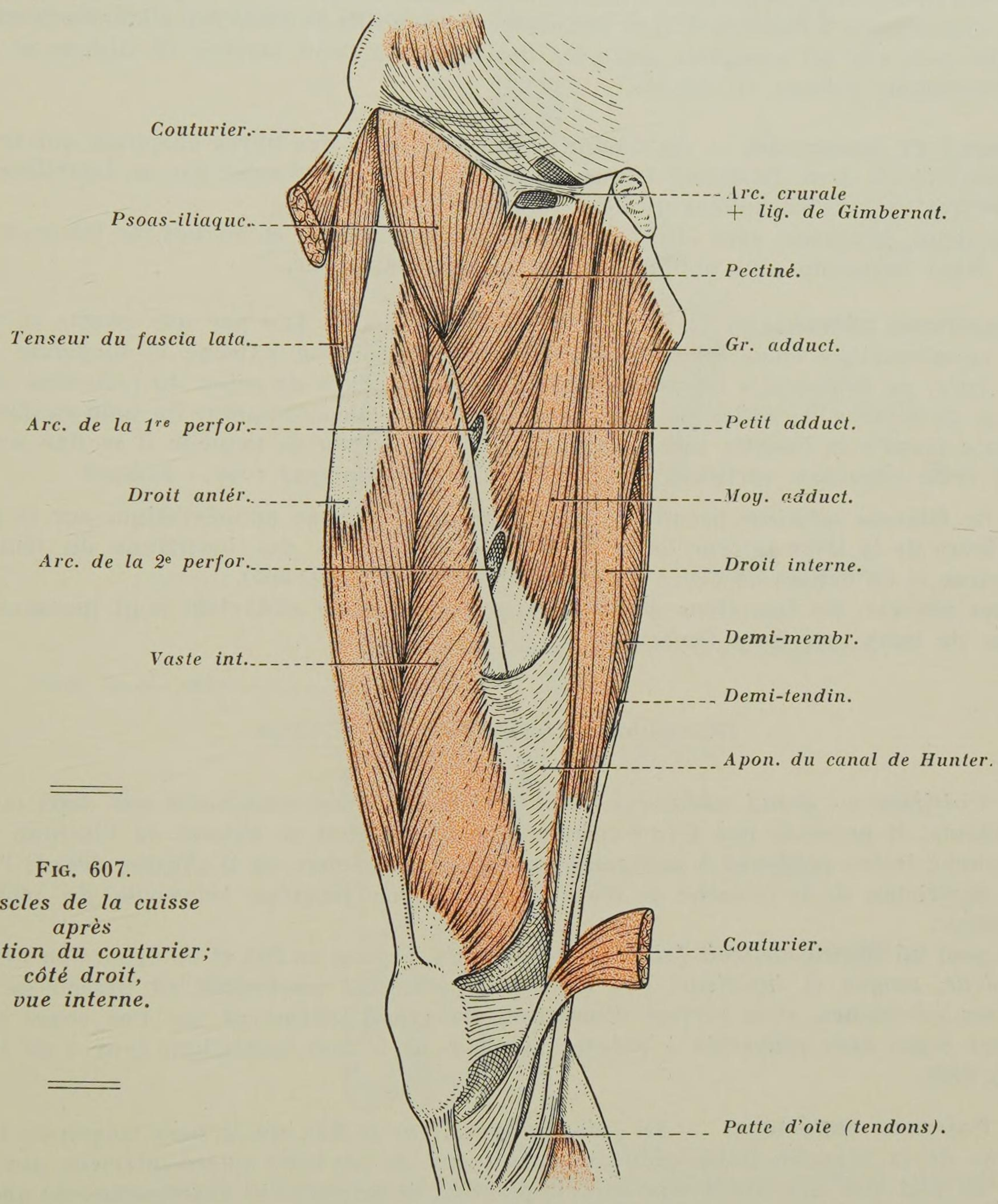

FIG. 607.
Muscles de la cuisse après ablation du couturier; côté droit, vue interne.

DEUXIÈME OU PETIT ADDUCTEUR

Le *deuxième* ou *petit adducteur* est comme le précédent un muscle triangulaire aplati, à sommet pubien et à base fémorale; simple au niveau de son insertion pubienne, il est divisé en *deux faisceaux,* l'un *supérieur,* l'autre *inférieur,* au niveau de ses attaches sur la diaphyse fémorale.

INSERTIONS PUBIENNES. — Ses insertions pubiennes se font par un tendon aplati sur la face antérieure de la surface angulaire du pubis et de la partie haute de la branche ischio-pubienne, sur une petite surface triangulaire à base supérieure et à sommet inférieur qui correspond le plus souvent à des rugosités dont l'ensemble constitue la *crête des adducteurs;* cette zone d'insertion est située au-dessus de celle du grand adducteur; sous-jacente à celle du moyen adducteur sur laquelle la crête des adducteurs empiète quelque peu, elle est comprise entre les insertions du droit interne en dedans et celles de l'obturateur externe en dehors.

TRAJET ET DIRECTION. — Au tendon aplati font suite des fibres charnues qui se divisent bientôt en deux faisceaux triangulaires séparés l'un de l'autre par un interstice musculaire qui va en s'élargissant du côté du fémur.

Les deux faisceaux sont dirigés obliquement en dehors et en bas, le faisceau inférieur étant beaucoup plus oblique que le faisceau supérieur.

INSERTIONS FÉMORALES. — 1° Le **faisceau supérieur** se fixe par une courte et mince lame aponévrotique entre les deux branches de trifurcation externe et moyenne de la ligne âpre, en dehors des insertions du pectiné, en dedans de celles du troisième adducteur et au-dessous de celles du carré crural qu'il semble continuer. En haut ce faisceau remonte jusqu'à la fossette sous-trochantinienne au niveau de laquelle il se fixe sur une petite crête rugueuse, verticale, dite *crête du petit adducteur* (voy. : *Fémur*).

2° Le **faisceau inférieur** prend ses insertions par une lame aponévrotique sur la partie supérieure de la lèvre interne de la ligne âpre, en dedans des insertions du troisième adducteur et en dehors de celles du vaste interne (voy. : fig. 366).

Assez souvent, les insertions du premier et du deuxième adducteur sont fusionnées au niveau de leurs insertions fémorales.

TROISIÈME OU GRAND ADDUCTEUR

Le *troisième* ou *grand adducteur (adductor magnus)* est sous-jacent aux deux muscles précédents; il présente une forme triangulaire en éventail et s'étend de l'ischion et de la branche ischio-pubienne à la ligne âpre et à ses branches, où il s'insère depuis l'extrémité supérieure de la branche de trifurcation externe jusqu'au tubercule du troisième adducteur.

On peut lui distinguer *trois faisceaux* superposés de haut en bas et de dehors en dedans : *supérieur, moyen* et *inférieur*; ces faisceaux paraissent confondus au niveau de leurs origines pelviennes, et la surface d'insertion du grand adducteur sur l'os coxal affecte l'aspect d'une faux renversée à pointe antérieure et à base ischiatique (voy. : *Os iliaque* et fig. 608).

1° Faisceau supérieur. — Le *faisceau supérieur* se fixe sur le tiers moyen de la face externe de la branche ischio-pubienne, assez près de son bord antéro-inférieur; ses insertions se font par des fibres charnues implantées directement et entremêlées de quelques fibres aponévrotiques; elles sont situées en arrière de celles du petit adducteur, en avant de celles des deux autres faisceaux du grand adducteur; d'autre part elles s'insinuent entre celles du droit interne en dedans et celles de l'obturateur externe en dehors.

A ces insertions fait suite un corps charnu triangulaire dont les fibres sont dirigées en dehors, les supérieures horizontales, les inférieures obliques en bas et en dehors.

Ces fibres charnues font suite à de courtes fibres tendineuses qui se fixent sur le quart supérieur de la lèvre externe de la ligne âpre et sur la branche de trifurcation externe de la ligne âpre, en dedans des insertions du grand fessier et du vaste externe, et en dehors des insertions du petit adducteur (voy. 366 et 368).

A sa partie supérieure, les insertions du muscle sont séparées de celles du vaste externe par les insertions du muscle grand fessier sur la crête du grand fessier, tandis qu'à sa partie inférieure les insertions du grand adducteur et du vaste externe sont contiguës.

Dans l'ensemble, ce faisceau est tordu sur lui-même, de telle sorte que les fibres qui sont les plus internes au niveau de leur origine sur l'os iliaque deviennent les plus hautes au niveau de leur terminaison fémorale et inversement (voy. : fig. 609).

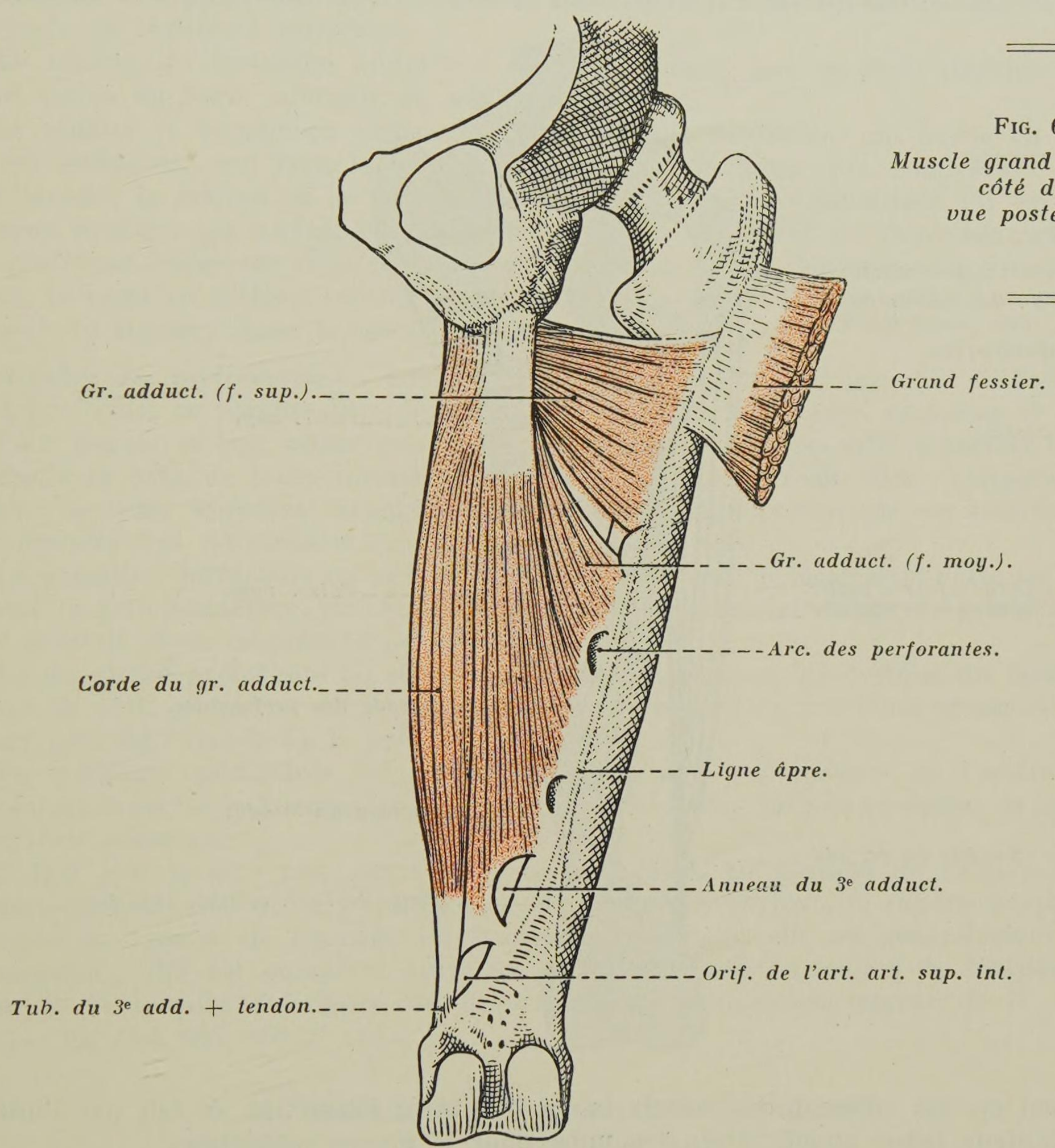

FIG. 608.
Muscle grand adducteur; côté droit, vue postérieure.

Dans certains cas, le faisceau supérieur est séparé du faisceau moyen; il apparaît ainsi comme un muscle plus ou moins individualisé, à tel point que certains auteurs (Toldt) le considèrent comme le *quatrième adducteur* ou *adductor quartus* ; si toutefois il est fréquent d'observer une séparation très nette entre les faisceaux supérieur et moyen au niveau de leurs insertions fémorales, on ne l'observe que très rarement au niveau de leurs insertions iliaques où elles sont presque toujours fusionnées (voy. : fig. 608 et 609).

2° ***Faisceau moyen.*** — Le *faisceau moyen* tire son origine de fibres tendineuses au niveau d'une étroite bande d'insertion située en arrière et au-dessous des insertions précédentes; cette zone d'insertion s'étend sur la face externe de la branche ischio-pubienne,

pubienne, depuis la partie moyenne de cette dernière jusqu'à la tubérosité ischiatique.

Le corps charnu qui lui fait suite est de forme triangulaire; il se fixe sur les trois quarts inférieurs de la lèvre externe de la ligne âpre, en dedans des insertions de la courte portion du biceps qui le sépare de celles du vaste externe et en dehors des insertions du moyen adducteur (voy. : fig. 370); à sa partie inférieure, l'insertion du muscle empiète quelque peu sur le versant externe de la branche de bifurcation interne de la ligne âpre, en dehors des insertions du vaste interne, mais jamais les insertions du grand adducteur

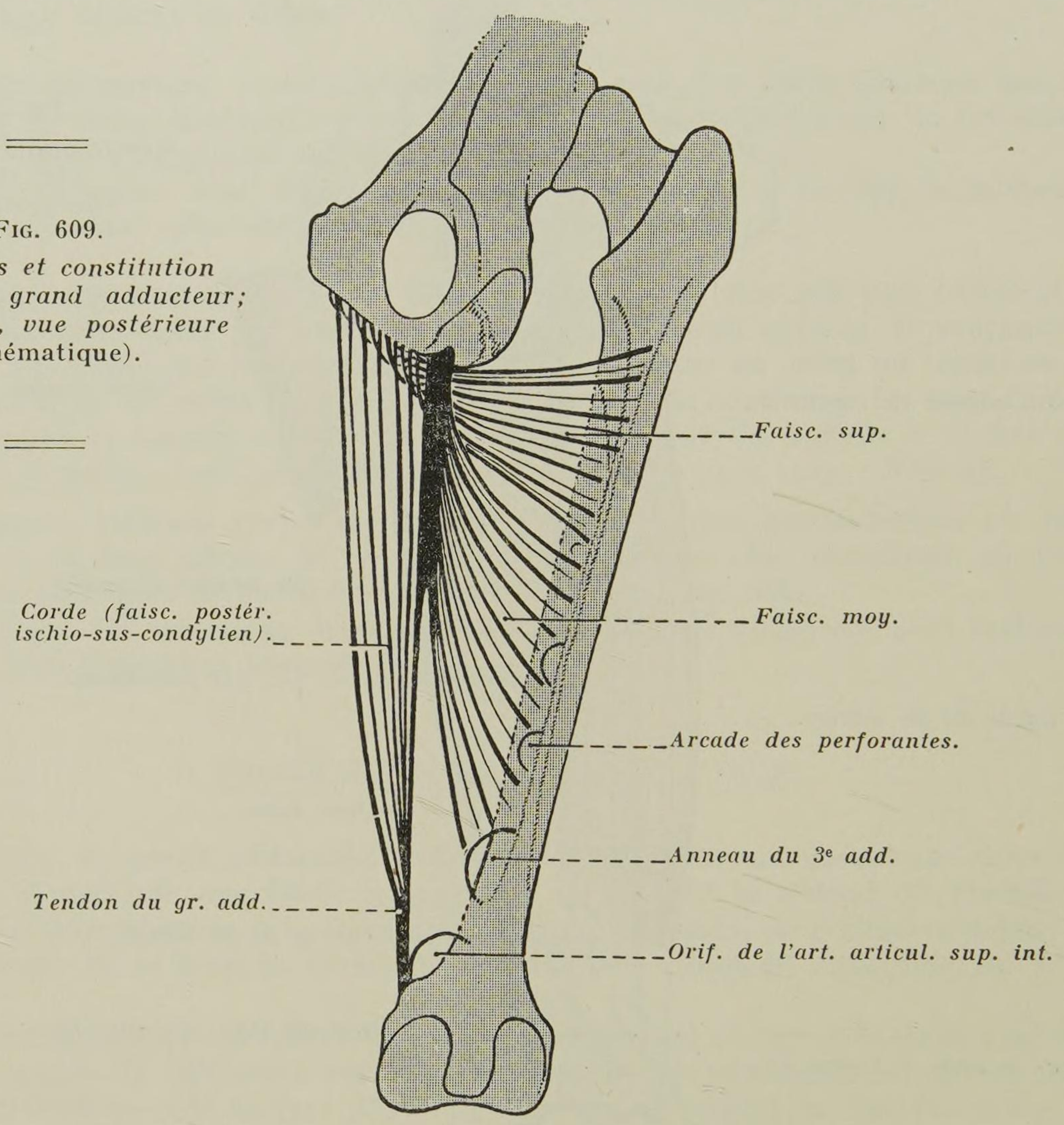

FIG. 609.
Insertions et constitution du muscle grand adducteur; côté droit, vue postérieure (schématique).

ne débordent en bas celles de ce muscle (voy. : fig. 366); l'insertion se fait par l'intermédiaire de deux lames aponévrotiques comme pour le moyen adducteur.

Ce faisceau est tordu sur lui-même comme le précédent; les fibres les plus internes au niveau de leurs insertions sur l'os iliaque sont les plus hautes au niveau de leurs insertions fémorales et inversement.

*3° **Faisceau inférieur.*** — Le *faisceau inférieur* est situé sur un plan postérieur par rapport aux deux précédents (*faisceau postérieur* de certains auteurs) (voy. : fig. 609); en avant, il est séparé du faisceau moyen par un petit espace celluleux.

Il naît par un tendon concave en avant qui se fixe sur le tiers inférieur de la moitié externe de la face postérieure de la tubérosité de l'ischion, au-dessous des insertions des muscles ischio-jambiers (voy. : fig. 613).

Situé à son origine en arrière du chef moyen, il descend verticalement en dedans de ce dernier, croisant obliquement son versant postéro-interne; puis finalement les fibres

charnues se jettent : *a)* les plus *internes*, sur un tendon cylindrique qui s'insère au-dessus du condyle interne sur un tubercule appelé *tubercule du troisième adducteur*; on donne à ce tendon le nom de *tendon du grand* ou *du troisième adducteur* et au faisceau celui de *faisceau ischio-sus-condylien* (voy. : fig. 609) ; — *b)* et les plus *externes*, moins nombreuses que les précédentes, sur la convexité d'une arcade fibreuse qui apparaît au tiers inférieur de la cuisse, et qui se fixe d'une part sur le versant externe du tendon du grand adducteur, et d'autre part sur la branche de bifurcation interne de la ligne âpre : c'est l'*arcade du troisième adducteur*.

Le tendon du troisième adducteur reçoit également par sa face antérieure l'expansion venue du bord inférieur du moyen adducteur.

Le tendon et la portion charnue, renflée, parfois fusiforme, qui borde en dedans le grand adducteur, ont reçu le nom de *corde des adducteurs* (voy. : fig. 609).

L'arcade, le tendon et la face postéro-interne du fémur délimitent un orifice ostéo-fibreux ovalaire qui correspond à l'orifice inférieur du canal de Hunter : c'est l'*anneau du troisième adducteur* (voy. : fig. 606 et 608), dans lequel s'engagent les vaisseaux fémoraux, la veine en arrière, l'artère en avant, pour passer de la loge antérieure de la cuisse (canal de Hunter) dans le creux poplité.

Arcades des perforantes. — Les artères perforantes sont des branches de l'artère fémorale profonde; au nombre de trois, on les distingue en supérieure, moyenne et inférieure.

Pour gagner la loge postérieure de la cuisse, chacune de ces artères perfore le plan des adducteurs près de leurs insertions fémorales, et à ce niveau elles s'engagent sous de petites arcades fibreuses ménagées dans les insertions fémorales de ces muscles : ce sont les *arcades des perforantes* (voy. : fig. 606, 608 et 609).

La première perforante ou *perforante supérieure* passe généralement entre les deux faisceaux du petit adducteur, puis entre les faisceaux supérieur et moyen du grand adducteur; elle possède donc une *double arcade* (voy. : fig. 606).

La deuxième perforante ou *perforante moyenne* s'engage au-dessous du faisceau inférieur du petit adducteur et à travers le faisceau moyen du troisième adducteur, toujours assez près de l'arcade de la première perforante.

La troisième perforante ou *perforante inférieure*, terminaison de l'artère fémorale profonde, traverse le faisceau moyen du grand adducteur, un peu au-dessus de l'anneau du troisième adducteur.

Il faut leur joindre une *quatrième arcade* destinée au passage de l'artère articulaire supéro-interne issue de la poplitée *(arcade de l'artère articulaire supéro-interne)*. Située un peu au-dessous de l'anneau du troisième adducteur, elle est généralement de petite dimension ; elle est comprise entre la partie terminale du tendon du troisième adducteur et l'extrémité inférieure de la branche de bifurcation interne de la ligne âpre (voy. : fig. 606, 608, 609 et 685).

RAPPORTS DES MUSCLES ADDUCTEURS

1° Rapports des muscles adducteurs entre eux. — Les trois muscles adducteurs sont situés dans une loge aponévrotique, la *loge des adducteurs*; ils forment à ce niveau *trois plans musculaires* étagés d'avant en arrière :

a) Le *plan superficiel* est formé par le *moyen adducteur* prolongé en haut par le *pectiné* (voy. : fig. 607).

b) Le *plan moyen* est représenté par le *petit adducteur* qui déborde légèrement le moyen en haut.

c) Et le *plan profond* est constitué par le *grand adducteur*, large éventail charnu qui déborde en haut et en bas les deux précédents.

Entre ces trois plans musculaires se trouvent *deux espaces intermusculaires*, véritables défilés, l'un antérieur, l'autre postérieur.

a) L'*espace intermusculaire antérieur*, compris entre les plans superficiel et moyen, livre passage à l'*artère fémorale profonde*, à l'origine des perforantes, à l'artère des adducteurs et à la *branche superficielle du nerf obturateur*. L'artère fémorale profonde, branche de l'artère fémorale, s'insinue tout d'abord entre le pectiné et le moyen adducteur, puis elle chemine entre le moyen et le petit adducteur, et finalement entre le moyen et le grand adducteur; en dedans d'elle se place sa veine satellite et en dehors d'elle

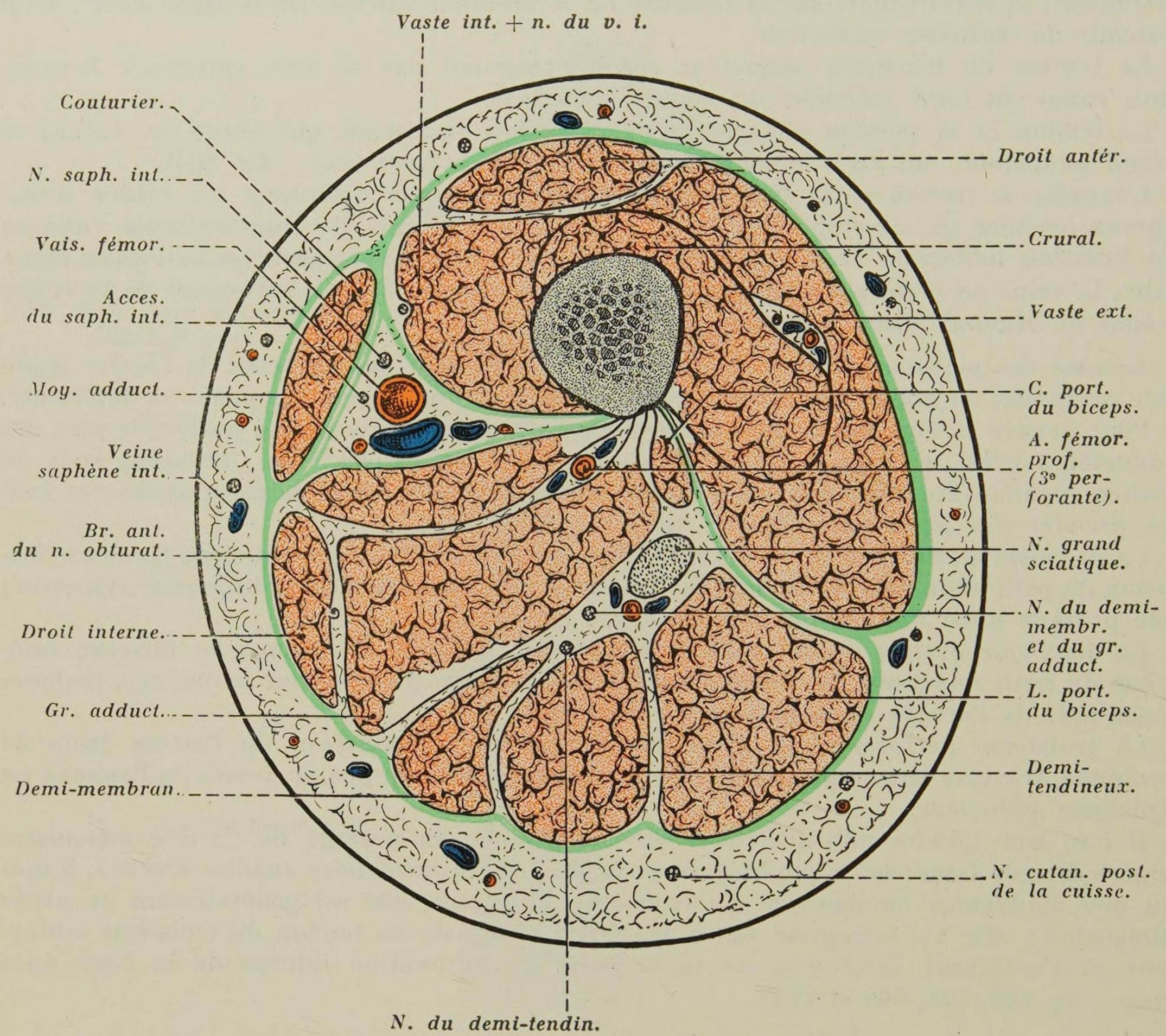

FIG. 610. — *Coupe transversale de la cuisse à la partie moyenne; côté droit, segment inférieur de la coupe.*
L'aponévrose du canal de Hunter est figurée sous la gaine du couturier.

le fémur; elle se termine par la troisième perforante ou perforante inférieure, à 3 centimètres au-dessus de l'anneau du troisième adducteur (voy. : fig. 723).

La branche superficielle du nerf obturateur abandonne, au cours de son passage dans le défilé, les nerfs des moyen et petit adducteurs (voy. : fig. 723).

b) L'*espace intermusculaire postérieur* est compris entre le petit et le grand adducteur, puis entre le moyen et le grand adducteur; il livre passage à la branche profonde du nerf obturateur, laquelle abandonne les deux nerfs du grand adducteur (voy. : fig. 610 et 723).

2° ***Rapports avec les organes voisins.*** — La masse charnue des adducteurs, avec sa forme triangulaire, présente deux faces, antérieure et postérieure, et trois bords, supérieur, interne et externe.

En avant, la partie supérieure du grand adducteur est recouverte par le pectiné ; le moyen adducteur forme la limite interne du triangle de Scarpa ; il est croisé en avant par les branches du musculo-cutané interne, par les vaisseaux honteux externes et par la veine saphène interne. Les adducteurs répondent au quadriceps crural et plus spécialement au vaste interne dont ils sont séparés par le *canal de Hunter*; dans ce canal, le moyen, puis le grand adducteur, forment le *lit de l'artère fémorale;* cette artère est accompagnée de sa veine satellite, du nerf saphène interne et de son accessoire (voy. : fig. 678).

En arrière, les adducteurs (grand adducteur) sont recouverts par les muscles de la cuisse : demi-membraneux, demi-tendineux et longue portion du biceps; le grand adducteur répond également au réseau anastomotique des perforantes et au grand nerf sciatique (voy. : fig. 610, 723 et 727).

Le bord supérieur du moyen adducteur répond au pectiné, le bord supérieur du grand adducteur, situé plus haut que le précédent, et à peu près horizontal, répond au carré crural dont il est séparé par la terminaison de l'artère circonflexe postérieure (voy. : fig. 685 et 686).

Le bord interne représenté par la corde des adducteurs répond au droit interne, au couturier, à l'aponévrose fémorale et à la peau.

Le bord externe répond au fémur.

VASCULARISATION DES MUSCLES ADDUCTEURS

Les ***artères*** des muscles adducteurs proviennent de l'*artère fémorale profonde,* véritable artère de distribution à la cuisse, de ses branches perforantes, de la circonflexe postérieure, de l'obturatrice (petit adducteur) et de la branche descendante de l'ischiatique (grand adducteur).

Salmon et Dor décrivent une *artère des adducteurs* qui se distribue aux trois muscles du groupe, ainsi qu'au droit interne. Nous considérons cette artère, que peu d'auteurs mentionnent, comme très fréquente; elle naît de la fémorale profonde, et parfois d'un tronc commun avec la première perforante; dirigée obliquement en bas et en dedans, elle se ramifie dans l'espace intermusculaire antérieur où elle se distribue au moyen adducteur par sa face postérieure, et aux deux autres adducteurs par leur face antérieure. Cette artère est parfois remplacée par deux ou trois rameaux musculaires étagés qui naissent de la circonflexe postérieure, de la fémorale profonde et des deux premières perforantes.

Dans le canal de Hunter, la fémorale superficielle fournit quelques artérioles au moyen et au grand adducteur.

La partie la plus supérieure du grand adducteur reçoit des artérioles grêles de la terminaison de la circonflexe postérieure et de la branche descendante de l'ischiatique.

Les ***veines*** sont satellites des artères.

INNERVATION DES MUSCLES ADDUCTEURS

Les *trois muscles adducteurs* de la cuisse sont innervés par le *nerf obturateur,* branche du plexus lombaire.

La branche superficielle ou antérieure du nerf innerve le moyen et le petit adducteur; le nerf du moyen adducteur aborde le muscle par sa face postérieure ; le nerf du petit adducteur l'aborde par sa face antérieure.

La branche profonde innerve les faisceaux supérieur et moyen du grand adducteur et le ou les nerfs abordent le muscle par sa face antérieure; lorsque ce nerf est unique, il est le plus souvent divisé en deux branches : l'une ascendante, l'autre descendante, qui pénètrent respectivement chaque chef.

Le *moyen adducteur,* qui est le muscle le plus antérieur, reçoit en outre un filet du *musculo-cutané interne,* branche du crural; quant au *grand adducteur,* qui est le muscle le plus postérieur, il reçoit pour la corde des adducteurs (faisceau ischio-sus-condylien) un filet du *nerf grand sciatique,* soit directement, soit par l'intermédiaire du *nerf du demi-membraneux* (voy. : fig. 723).

ACTION. — Comme leur nom l'indique, les adducteurs produisent l'*adduction de la cuisse*; leur contraction bilatérale simultanée applique les deux cuisses l'une contre l'autre, ce sont les *custodes virginitatis de Hildenbrand* (1); pour la même raison, ils ont une action primordiale dans l'équitation : ce sont les *muscles du cavalier.*

Les adducteurs sont en outre des rotateurs externes de la cuisse, sauf le faisceau inférieur du grand adducteur qui est rotateur interne; ces muscles se contractent lorsque le cavalier combine l'adduction et la rotation en dedans pour serrer les flancs de sa monture dans le toucher de l'éperon (Duchenne).

Le moyen et le petit adducteur sont également fléchisseurs de la cuisse sur le bassin; enfin prenant point d'appui sur le fémur, la contraction simultanée des adducteurs (à l'exception du grand adducteur) provoque la flexion du bassin sur la cuisse.

DROIT INTERNE

Le droit interne ou *muscle gracilis* est un muscle allongé et rubané, relativement peu épais, situé à la partie interne de la cuisse et du genou; il s'étend de la branche ischio-pubienne à la partie supérieure de la face interne du tibia.

Le droit interne appartient au groupe des muscles de la patte d'oie.

INSERTIONS PUBIENNES. — Le droit interne s'insère par un tendon aplati disposé sagittalement sur le pubis et sur sa branche descendante; ce tendon est plus épais en avant qu'en arrière et ses insertions se font sur la moitié inférieure de la surface angulaire du pubis, en dedans des insertions du petit adducteur, et sur la face antérieure de la branche descendante du pubis près de son bord antéro-inférieur, en dedans des insertions du grand adducteur.

Parfois les insertions coxales du droit interne sont marquées par une petite *crête osseuse,* ou plus souvent encore par une sorte d'éperon *(éperon du droit interne)* qui apparaît en relief sur le versant exopelvien de la branche ischio-pubienne près de son bord antéro-inférieur (voy. : *Os coxal,* tome I).

Cet éperon s'observe principalement chez les sujets qui présentent une cyphose dorsale bien marquée; d'origine mécanique, il résulte d'un effet statique dû au déplacement du centre de gravité du corps en avant, et à la traction qu'exerce le droit interne sur la branche ischio-pubienne.

TRAJET ET DIRECTION. — A ce tendon font suite des fibres charnues qui se groupent pour constituer un corps musculaire grêle *(muscle gracilis),* aplati sagittalement, et qui descend verticalement à la face interne de la cuisse; vers la partie moyenne de la cuisse,

(1) Anatomiste et médecin autrichien (1763-1818).

le corps charnu s'arrondit pour se jeter sur la concavité antérieure d'un demi-cône tendineux qui contribue à la formation de la *patte d'oie* (voy. : fig. 611).

Dans son ensemble le droit interne est charnu dans sa moitié supérieure et tendineux dans sa moitié inférieure.

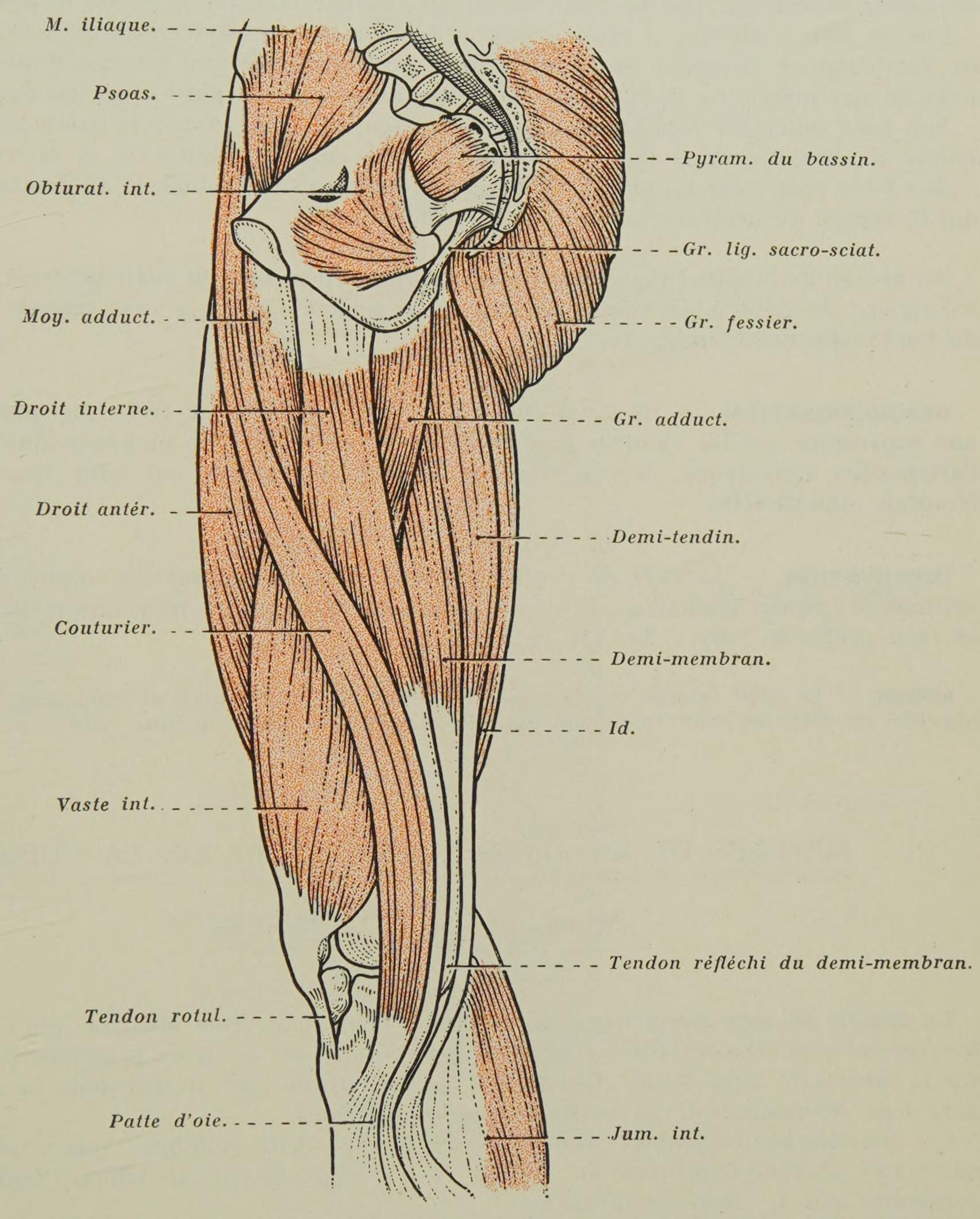

FIG. 611. — *Muscles de la cuisse et de la paroi pelvienne; côté droit, vue interne.*

INSERTIONS TIBIALES. — Le muscle s'insère sur le tibia par un tendon aplati de forme triangulaire, suivant une ligne verticale au niveau de la face interne de l'extrémité supérieure de l'os, en arrière des insertions du couturier et au-dessus de celles du demi-tendineux (voy. : fig. 406, 596 et 611).

Par son bord postérieur, le tendon du muscle envoie quelques fibres à l'aponévrose jambière.

RAPPORTS. — Aplati dans le sens transversal, le muscle droit interne présente *deux faces,* l'une superficielle, l'autre profonde, et *deux bords,* antérieur et postérieur.

Par sa *face superficielle,* il répond à l'aponévrose fémorale, au tissu cellulaire sous-cutané, au fascia superficialis et à la peau; dans sa partie inférieure, cette face est partiellement recouverte par le couturier et croisée par la veine saphène interne.

Par sa *face profonde,* il répond aux adducteurs, au condyle interne, à la face interne de l'articulation du genou et en particulier au ligament latéral interne, dont il est séparé près de ses insertions tibiales par la *bourse séreuse de la patte d'oie* ou *bursa anserina.*

Son *bord antérieur* répond au moyen adducteur en haut; mais à la partie moyenne de la cuisse il s'insinue dans l'angle dièdre compris entre le couturier et le vaste interne.

Son *bord postérieur* répond successivement au grand adducteur et au demi-membraneux qui le sépare du demi-tendineux (voy. : fig. 607 et 611).

Au niveau de la patte d'oie, il occupe la partie supérieure du plan profond; il est situé en arrière du tendon du couturier dont il est séparé par une bourse séreuse, et au-dessus du tendon du demi-tendineux.

VASCULARISATION. — Le droit interne reçoit généralement trois ou quatre artères : une supérieure qui lui vient de la circonflexe postérieure; une moyenne qui est issue de l'artère des adducteurs; et une ou deux artères inférieures qui sont fournies par la fémorale superficielle.

INNERVATION. — Le *nerf du droit interne* est issu de la *branche superficielle* du *nerf obturateur* (plexus lombaire); il aborde le muscle à sa partie moyenne et le pénètre par sa face profonde (voy. : fig. 718 et 722).

ACTION. — Le droit interne est *fléchisseur* de la jambe sur la cuisse et légèrement adducteur; il imprime en outre un mouvement de rotation interne à la jambe lorsque celle-ci est fléchie.

MUSCLES DE LA RÉGION POSTÉRIEURE DE LA CUISSE

MUSCLES ISCHIO-JAMBIERS

La région ou loge postérieure de la cuisse comprend *trois muscles* qui sont le *demi-tendineux,* le *demi-membraneux* et le *biceps crural;* tous les trois prennent des insertions sur la tubérosité ischiatique, et chacun d'eux se termine sur un des deux os de la jambe, d'où leur dénomination de *muscles ischio-jambiers.*

Les muscles ischio-jambiers sont disposés suivant *deux couches,* l'une *superficielle* qui comprend le demi-tendineux en dedans et le biceps crural en dehors, l'autre *profonde* constituée par le demi-membraneux.

DEMI-TENDINEUX

Le demi-tendineux est un muscle allongé situé à la partie postéro-interne de la cuisse; charnu dans sa moitié supérieure, il est tendineux dans sa moitié inférieure (d'où son nom); il s'étend de l'ischion à la face interne du tibia. C'est un des trois muscles de la patte d'oie (voy. : fig. 596).

INSERTIONS ISCHIATIQUES. — Il s'insère sur la face postérieure de la tubérosité ischiatique : *a)* par l'intermédiaire d'un tendon qui lui est commun avec celui de la longue portion du biceps sur une longueur de 5 à 6 centimètres; ses insertions sont comprises entre celles du grand ligament sacro-sciatique en dedans et celles de la longue portion du biceps et du demi-membraneux en dehors; elles sont en outre situées au-dessus des

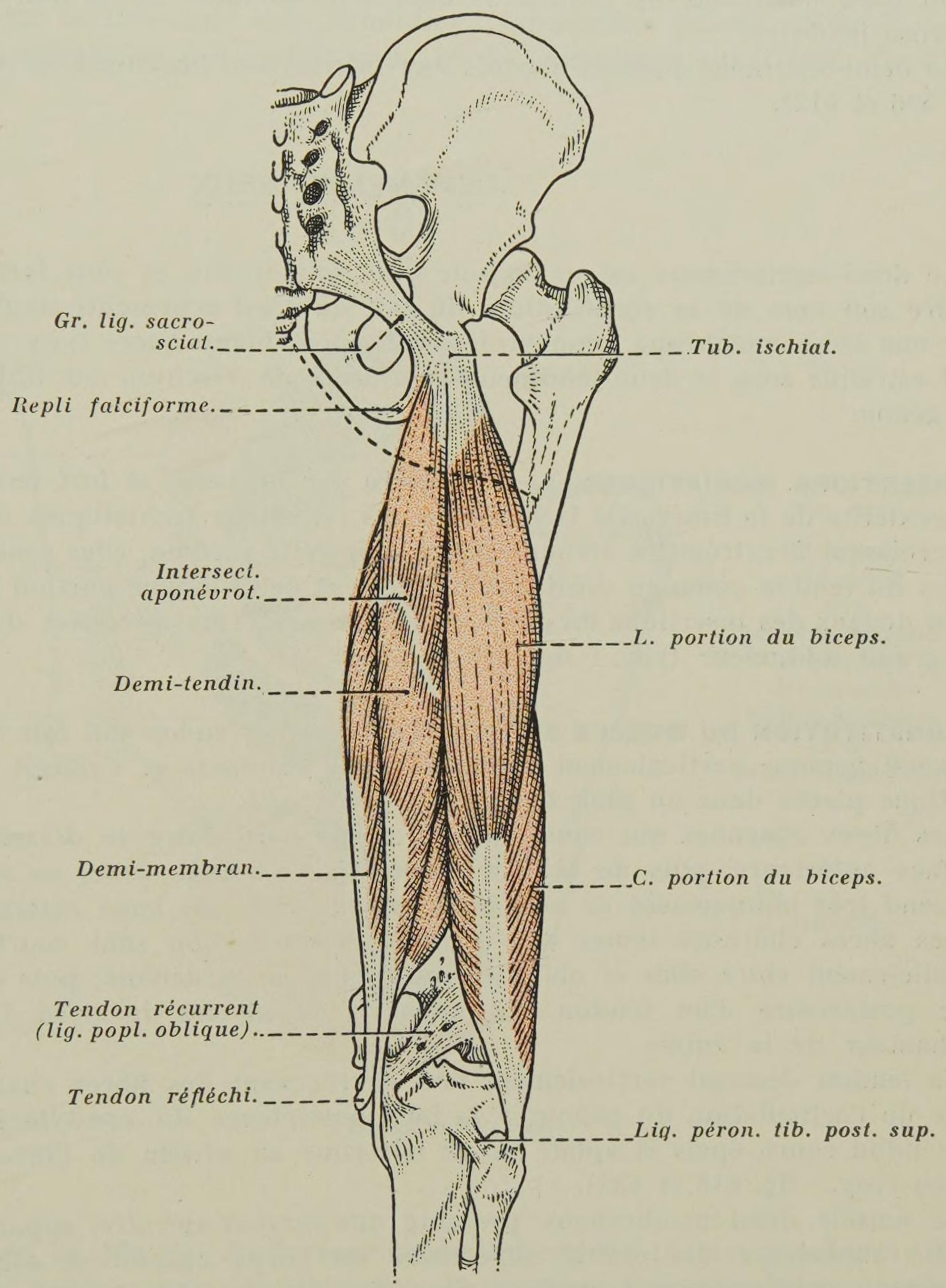

FIG. 612.
Muscles ischio-jambiers; côté droit, vue postérieure (en pointillé, le bord inférieur du muscle grand fessier).

insertions du faisceau postérieur du grand adducteur; — *b)* et par une lame musculaire étroite qui s'attache directement à la tubérosité de l'ischion en dedans du tendon commun (voy. : fig. 613 et 614).

TRAJET, DIRECTION ET TERMINAISON. — Le corps charnu est aplati d'avant en arrière au niveau de ses insertions supérieures; il devient arrondi plus bas et se dirige obliquement en bas et en dedans; ses fibres se jettent sur la face antérieure d'une lame aponévrotique qui apparaît à la face postérieure du muscle et qui remonte plus haut sur son bord interne que sur son bord externe (voy. : fig. 612).

Le *tendon terminal,* arrondi, descend en arrière du condyle interne; il croise le jumeau interne, le demi-membraneux et la face interne de l'articulation du genou; puis il s'épanouit en un éventail aponévrotique qui s'insère à la partie antérieure de la face interne de l'extrémité supérieure du tibia, en arrière des insertions du couturier : il forme ainsi la moitié inférieure du plan postérieur des muscles de la patte d'oie (voy. : fig. 597).

Du bord postérieur du tendon se détachent quelques fibres qui se perdent sur l'aponévrose jambière.

Le demi-tendineux possède parfois une intersection fibreuse à sa partie moyenne (voy. : fig. 596 et 612).

DEMI-MEMBRANEUX

Le demi-membraneux est un muscle plus volumineux et plus large que le précédent; il tire son nom de sa constitution, du fait qu'il est représenté dans son tiers supérieur par une large membrane aponévrotique d'aspect blanc nacré (voy. : fig. 616).

Il est situé sous le demi-tendineux et s'étend de l'ischion au tibia et à l'articulation du genou.

INSERTIONS ISCHIATIQUES. — Il s'insère par un large et fort tendon sur la face postéro-externe de la tubérosité ischiatique; ses insertions ischiatiques dessinent une surface en croissant à extrémités arrondies et à concavité externe; elles sont situées en dehors de celles du tendon commun du demi-tendineux et de la longue portion du biceps, en arrière et en dedans des insertions du carré crural, et au-dessus de celles du faisceau postérieur du grand adducteur (voy. : fig. 613).

CONSTITUTION DU MUSCLE ET DIRECTION. — Le tendon qui fait suite à ces insertions descend persque verticalement à mesure qu'il s'amincit et s'élargit en une lame aponévrotique placée dans un plan frontal.

Les fibres charnues qui constituent le corps musculaire se détachent tout d'abord de la face antérieure, puis de la face postérieure de cette lame, en suivant une ligne qui descend très obliquement de son bord interne vers son bord externe (voy. : fig. 616).

Les fibres charnues issues des deux faces du tendon sont courtes; elles descendent parallèlement entre elles et obliquement en bas et en dedans; puis elles se jettent sur la face postérieure d'un tendon qui apparaît au niveau du bord interne du muscle à mi-hauteur de la cuisse.

Ce tendon descend verticalement tout en recevant des fibres charnues jusqu'au voisinage de l'articulation du genou; à la face postérieure du condyle interne, il s'isole en un tendon court, épais et aplati qui se trifurque au niveau de l'interligne articulaire du genou (voy. : fig. 616 et 633).

Le muscle demi-membraneux présente une *torsion spiralée,* apparente surtout dans sa moitié supérieure. La moitié supérieure du corps charnu et son tendon ischiatique décrivent un demi-tour de spire autour des muscles demi-tendineux et longue portion du biceps; ils s'enroulent ainsi successivement autour des faces interne, antérieure et externe de ces muscles. L'enroulement du demi-membraneux donne à celui-ci le même avantage qu'il retirerait d'une disposition spiralée de ses fibres charnues et tendineuses. Il lui confère une certaine élasticité qui prévient ainsi les inconvénients que pourrait produire la contraction forte et brusque du corps charnu (Rouvière).

TERMINAISON. — Après avoir fourni par son bord externe une expansion lamelliforme qui se confond avec l'aponévrose profonde de la région du creux poplité, le demi-membraneux se termine par *trois tendons* qui sont : un *tendon direct,* un *tendon réfléchi* et un *tendon récurrent.*

1° Le **tendon direct,** le plus important des trois, continue la direction verticale et descendante du tendon initial pour se fixer à la partie postérieure de la tubérosité interne du tibia, au-dessous de la cavité glénoïde et sur un plan interne par rapport à l'empreinte d'insertion du ligament croisé postéro-interne; les fibres plus postérieures de ce tendon se continuent verticalement en bas où elles irradient en éventail pour se perdre, les unes sur la partie la plus interne de l'aponévrose de revêtement du muscle poplité *(fascia poplitea),* les autres sur le *tubercule sous-glénoïdien (tuberculum infraglenoïdale),* ainsi que sur la *crête* qui prolonge en bas ce tubercule (voy. : *Extrémité supérieure du tibia,* et fig. 397 et 398).

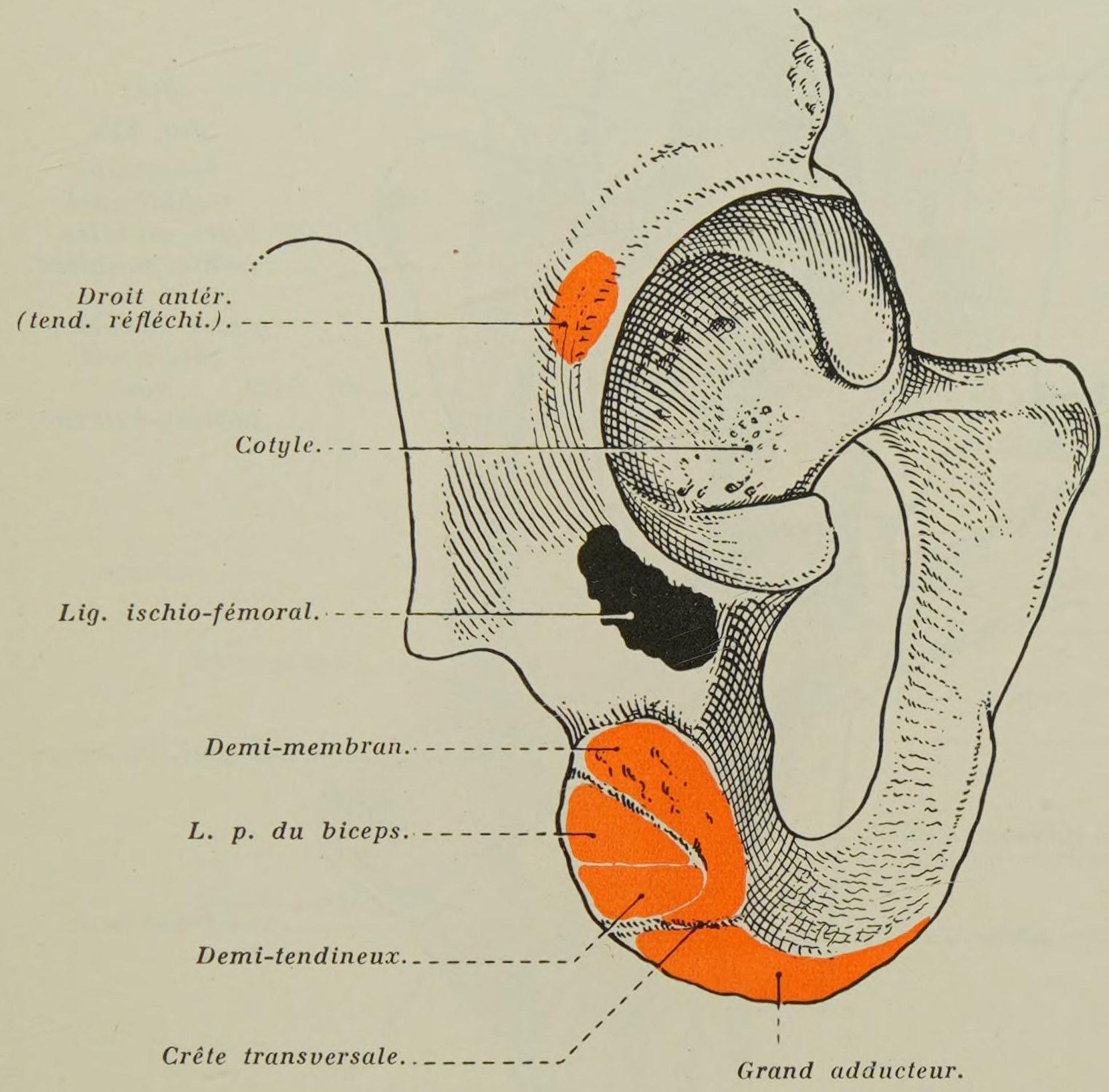

FIG. 613.
Os coxal; côté droit, vue postéro-externe. Insertions des muscles ischio-jambiers et du grand adducteur.

2° Le **tendon réfléchi** se détache du versant antéro-interne du tendon précédent; il se porte en avant et en dedans; puis il glisse dans la gouttière sous-glénoïdienne *(margo infraglenoïdalis)* en contournant la tubérosité interne du tibia, pour s'insérer sur la partie antérieure de cette gouttière au niveau de la face interne du plateau tibial.

Le tendon est séparé de l'os et du ligament latéral interne par une bourse séreuse de glissement *(bourse séreuse du demi-membraneux).*

Les fibres profondes tibio-tibiales du ligament latéral interne de l'articulation du genou passent en pont par-dessus ce tendon pour se fixer sur la lèvre supérieure de la *margo infraglenoïdalis,* constituant ainsi la *coulisse du demi-membraneux* (voy. : fig. 633).

3° Le **tendon récurrent** constitue le *ligament poplité oblique* de l'articulation du genou. Il se détache du bord externe du tendon direct; étalé sous la forme d'un faisceau trian-

gulaire aplati, il se dirige obliquement en haut, en arrière et en dehors, croisant l'échancrure intercondylienne; puis il se fixe par ses fibres inférieures sur la coque condylienne externe et sur la fabella, et par ses fibres supérieures au-dessus du condyle externe sur la surface poplitée du fémur; quelques fibres profondes, très courtes, se perdent dans le tissu cellulo-graisseux de l'espace intercondylien; ce tendon est traversé par les branches des artères articulaires moyennes (voy. : fig. 632 et 633).

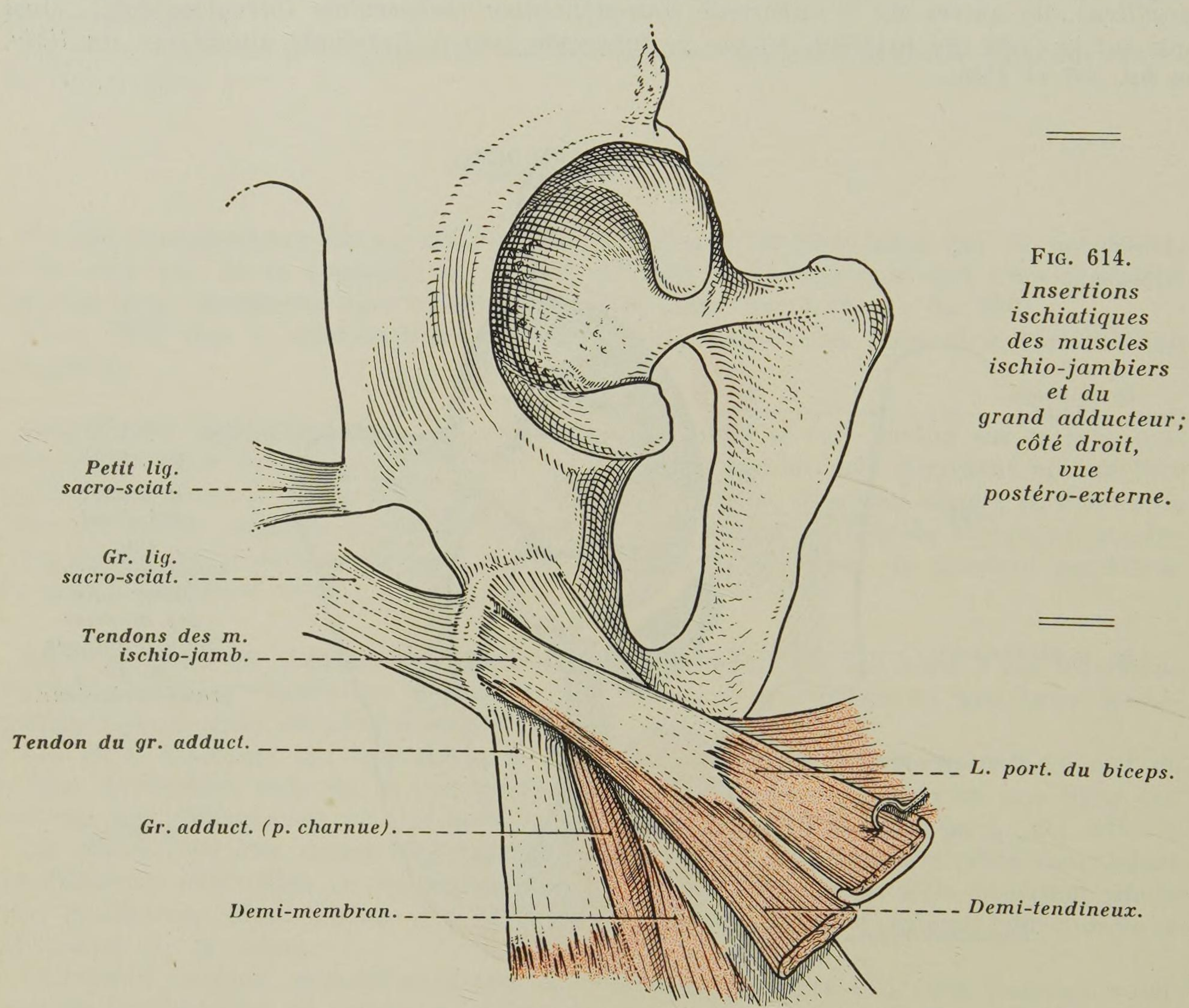

FIG. 614. *Insertions ischiatiques des muscles ischio-jambiers et du grand adducteur; côté droit, vue postéro-externe.*

BICEPS CRURAL

Le biceps crural est un muscle volumineux, allongé, qui occupe la partie postéro-externe de la cuisse. Il est constitué par *deux chefs* : la *longue portion,* d'origine ischiatique, et la *courte portion,* d'origine fémorale; en bas le tendon commun issu de ces deux chefs s'insère sur le péroné et le tibia.

Longue portion. — La *longue portion* du biceps crural se détache par un fort et épais tendon de la face postérieure de la tubérosité ischiatique, en dehors des insertions du grand ligament sacro-sciatique et du demi-tendineux, en dedans et un peu au-dessus de celles du demi-membraneux qui le séparent des insertions du carré crural et du troisième adducteur (voy. : fig. 613 et 615).

Le tendon d'origine est commun avec celui du demi-tendineux (voy. : fig. 614); ses

fibres les plus superficielles s'enchevêtrent avec celles du grand ligament sacro-sciatique, et une grande partie de celles-ci se continuent dans le ligament (Morestin).

Ce tendon est très court; il s'épanouit rapidement en une lame incurvée disposée en

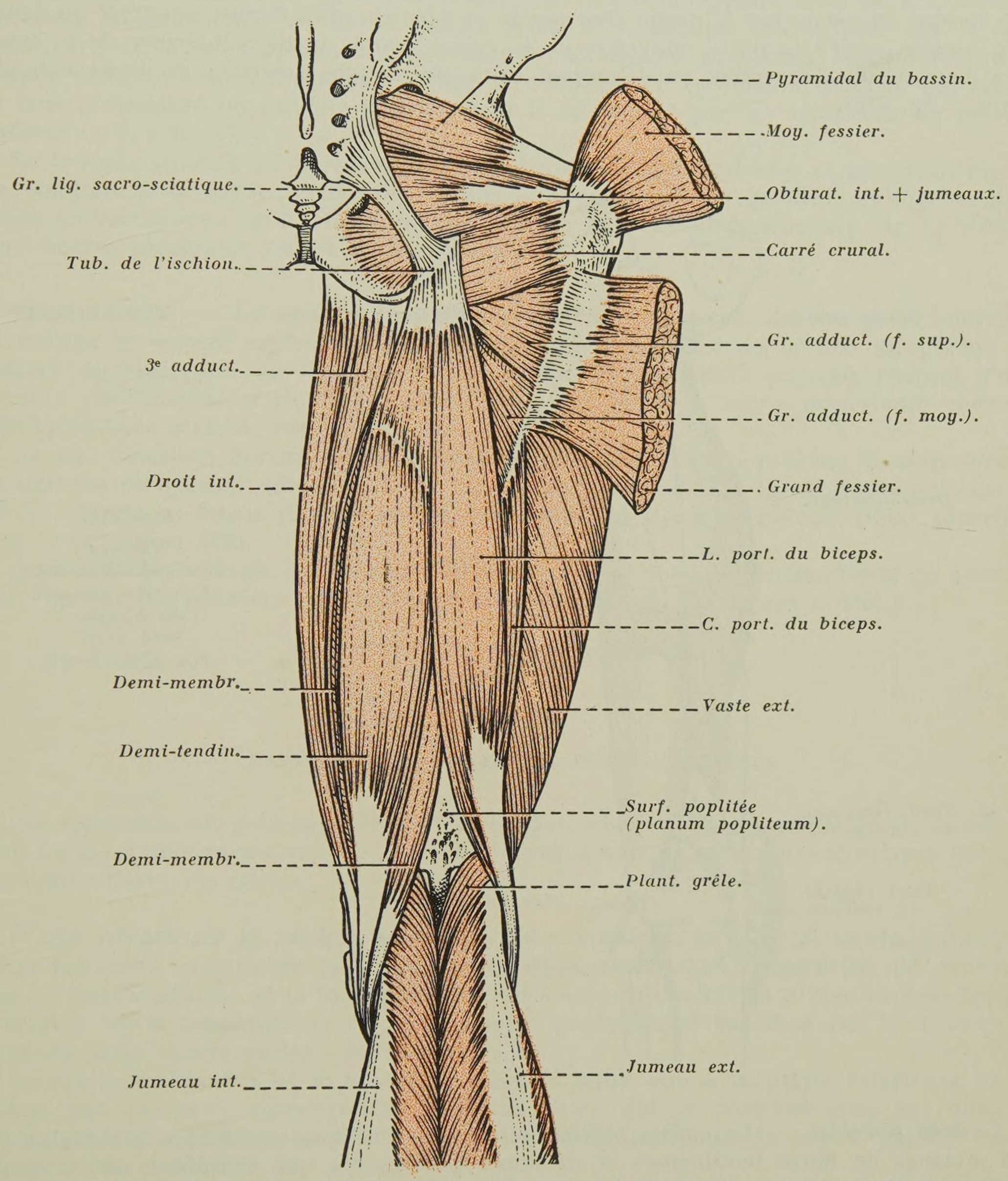

FIG. 615. — *Muscles postérieurs de la cuisse et pelvi-trochantériens après ablation des mucles fessiers; côté droit.*

forme de gouttière, dont la concavité regarde en dedans, et de laquelle s'échappent les fibres charnues du biceps, tandis qu'à sa partie supérieure se fixent les fibres charnues du demi-tendineux (voy. : fig. 614).

Les fibres charnues se rassemblent pour constituer un corps musculaire épais et fusi-

forme, légèrement aplati d'arrière en avant, dirigé obliquement en bas et en dehors; les fibres constitutives de ce dernier se jettent sur la face antérieure d'une lame aponévrotique qui naît à la partie moyenne de la cuisse.

Le tendon de la longue portion du biceps est tout d'abord contigu au demi-tendineux et masqué en partie par la partie charnue de ce dernier; mais il reste apparent en dedans du biceps jusqu'à la partie moyenne de la cuisse; enfin, au tiers inférieur de la cuisse, les deux muscles divergent en délimitant entre eux l'angle supérieur du losange poplité (voy. : fig. 615).

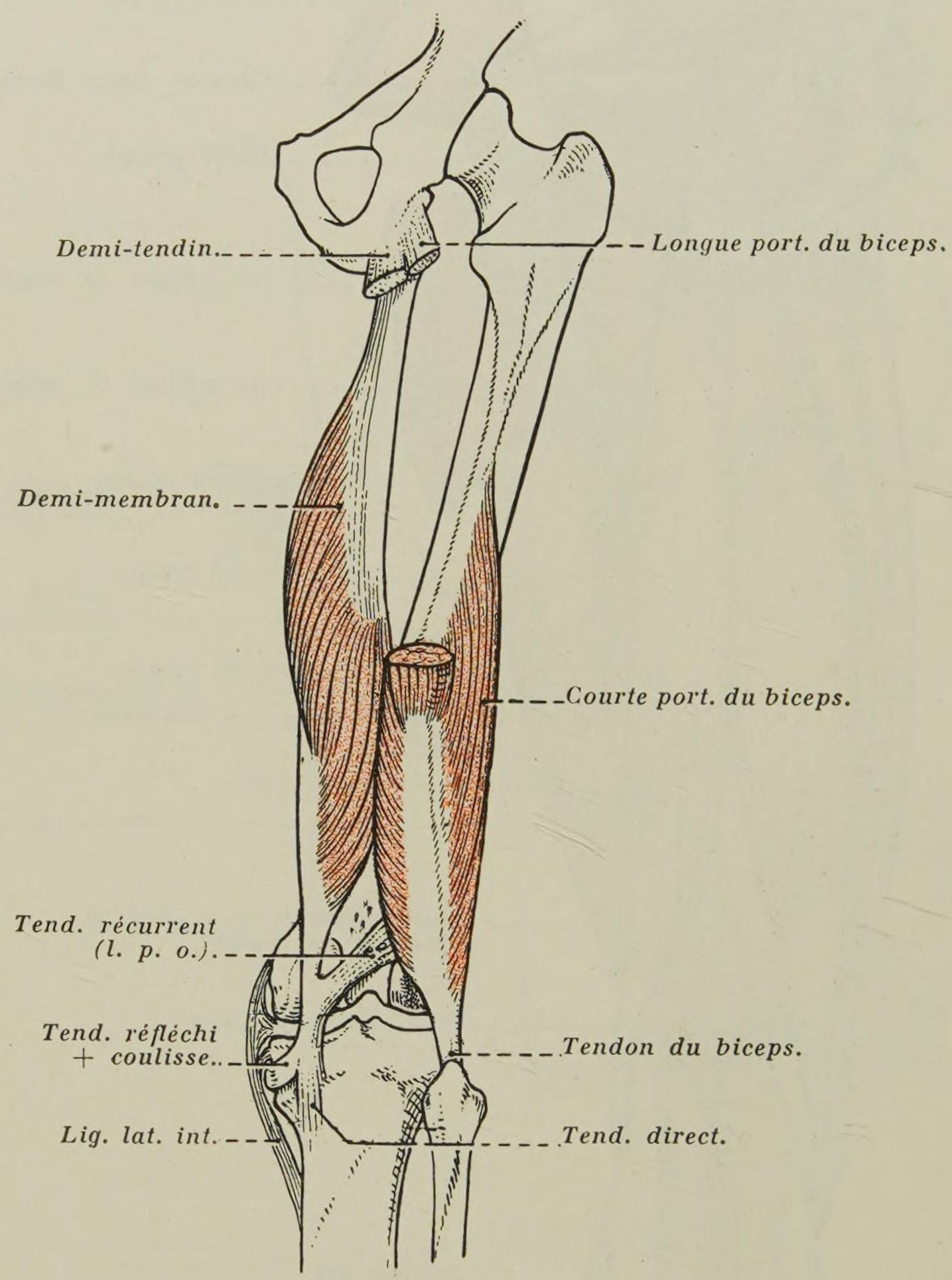

Fig. 616.
Muscles demi-membraneux et courte portion du biceps; côté droit, vue postérieure.

Courte portion. — La *courte portion* du biceps crural est constituée à l'origine par un mélange de fibres tendineuses et de fibres musculaires qui s'insèrent sur la moitié inférieure de la lèvre externe de la ligne âpre, entre les insertions du grand adducteur en dedans et celles du vaste externe en dehors, et sur la partie la plus élevée (quart supérieur) de la branche de bifurcation externe de cette dernière, en dedans des insertions du crural (voy. : fig. 366); en haut, les insertions remontent à peu de distance des insertions inférieures du grand fessier; en bas, elles s'arrêtent à peu de chose près au niveau de celles du crural. Quelques rares fibres s'attachent sur la face postérieure de la cloison intermusculaire externe, près de son insertion fémorale.

Au niveau de ses insertions fémorales, la courte portion du biceps présente deux ou

trois petites *arcades* comparables à celles des adducteurs, sous lesquelles s'engagent transversalement de dedans en dehors les rameaux nourriciers du vaste externe, venus des artères perforantes, et plus spécialement les *artères perforantes latérales* (voy. : fig. 727).

Les fibres charnues sont parallèles et obliques en bas, en arrière et en dehors; elles se groupent en constituant un corps charnu aplati et losangique qui se jette sur la face antérieure de la lame aponévrotique terminale, au-dessous des fibres musculaires de la longue portion; cette lame aponévrotique se condense en un tendon terminal qui croise la face postérieure du condyle externe, dont il est séparé par les insertions du jumeau externe (voy. : fig. 615).

Ce tendon, aplati à sa partie supérieure, devient semi-cylindrique et prend un aspect en gouttière à sa partie inférieure, et dans la concavité de la gouttière se loge le ligament latéral externe de l'articulation du genou ; près de la terminaison de ce tendon une bourse séreuse le sépare du ligament.

TERMINAISON. — Le tendon du biceps crural se fixe sur la facette préstyloïdienne qu'occupe le versant antéro-externe de l'extrémité supérieure de la tête du péroné en dehors de l'insertion du ligament latéral externe; cette facette présente l'aspect d'une *surface en croissant,* à concavité antéro-supérieure, dont la corne postérieure remonte sur l'apophyse styloïde (voy. : fig. 411).

Un fort trousseau fibreux, aplati, quadrangulaire, constituant le *faisceau tibial du biceps,* se détache du versant antérieur de ce tendon pour se fixer sur la tubérosité externe du tibia, un peu au-dessus et en avant de l'insertion du ligament péronéo-tibial supérieur (voy. : fig. 400 et 529).

Quelques fibres issues du versant postéro-externe du tendon s'épanouissent en éventail sur l'aponévrose jambière : c'est l'*expansion aponévrotique du biceps crural.*

*
**

RAPPORTS DES MUSCLES ISCHIO-JAMBIERS

Les muscles ischio-jambiers occupent successivement la région postérieure de la cuisse, puis les faces interne, postérieure (demi-membraneux et demi-tendineux) et externe (biceps) de l'articulation du genou.

1° Au niveau de la région postérieure de la cuisse, les muscles ischio-jambiers et leurs faisceaux constitutifs sont disposés en deux plans : l'un, superficiel, est constitué par le demi-tendineux et la longue portion du biceps, fusionnés au niveau de leur tendon d'origine sur la tubérosité de l'ischion; l'autre, profond, est constitué par le demi-membraneux et la courte portion du biceps.

Le demi-membraneux et le biceps sont réunis entre eux à la partie inférieure de la cuisse par une lame aponévrotique intermusculaire qui se continue plus bas dans la partie profonde du creux poplité : c'est l'aponévrose profonde du creux poplité (voy : fig. 540, 541 et 689).

En arrière, ces muscles sont recouverts à la partie tout à fait supérieure de la cuisse (partie déclive de la région fessière) par le bord inférieur, oblique en bas et en dehors, du muscle grand fessier; au-dessous de ce muscle, ils répondent à l'aponévrose fémorale, aux vaisseaux et nerfs superficiels, tels que la branche fémorale du petit sciatique, les rameaux terminaux du fémoro-cutané et la veine saphène postérieure de la cuisse.

En avant et sur le versant interne, le demi-membraneux et la longue portion du biceps répondent de haut en bas à la partie inférieure et interne du carré crural, au grand

adducteur et au droit interne; sur le versant externe, la courte portion du biceps répond au vaste externe dont le sépare la cloison intermusculaire externe.

Les muscles ischio-jambiers entrent en rapport à ce niveau avec le gros tronc nerveux du grand nerf sciatique, qui descend verticalement à la face postérieure de la cuisse, et avec le plan artériel anastomotique, qui est appliqué à la face postérieure du troisième adducteur (voy. : fig. 685 et 727).

Le *grand nerf sciatique,* accompagné de son artère satellite issue de la branche descendante de l'ischiatique, glisse entre le carré crural en avant et le grand fessier en arrière; puis il s'engage dans un interstice cellulo-graisseux de forme prismatique compris entre le demi-membraneux et la longue portion du biceps en arrière et le grand adducteur en avant (voy. : fig. 610).

Au tiers moyen de la cuisse, le nerf apparaît au niveau de l'interstice qui sépare le demi-membraneux du biceps crural, et il est recouvert par la lame aponévrotique qui réunit ces deux muscles.

Le biceps crural, se dirigeant en bas et en dehors, le croise obliquement, de telle façon que, par rapport à lui, le nerf grand sciatique est successivement en dehors, en avant, puis en dedans du muscle; mais au niveau de l'angle supérieur du creux poplité, quelquefois plus haut, entre la longue portion du biceps et le troisième adducteur, le grand nerf sciatique se bifurque en ses deux branches terminales : le sciatique poplité interne qui continue la direction du tronc primitif, et le sciatique poplité externe. Dans son trajet à la face postérieure de la cuisse, le nerf abandonne les nerfs des trois muscles ischio-jambiers (voy. : fig. 726).

Le *plan artériel* est constitué par la série des anastomoses successives formées par les trois artères perforantes issues de la fémorale profonde qui traversent les orifices ostéo-fibreux du plan des adducteurs (arcades des perforantes), par les branches terminales de la circonflexe postérieure et par la branche descendante de l'ischiatique.

Par son bord interne, le demi-membraneux entre en rapport de haut en bas avec le grand adducteur et le droit interne.

2° ***Au niveau du creux poplité,*** ces muscles s'écartent les uns des autres; le biceps forme la limite externe et supérieure du creux ; le demi-membraneux et le demi-tendineux en constitue la limite interne et supérieure (voy. : fig. 615).

Le biceps est longé sur son bord interne par le nerf sciatique poplité externe, qui abandonne à ce niveau le nerf accessoire du saphène externe ; en avant, il répond au condyle interne dont le séparent le jumeau externe, le plantaire grêle et l'artère articulaire supéro-externe (voy. : fig. 687).

Le demi-membraneux s'éloigne de plus en plus du sciatique poplité interne qui suit l'axe du losange poplité; superficiellement, ce muscle est croisé par le tronc veineux anastomotique des veines saphènes interne et externe ; en avant, il répond au tendon du troisième adducteur, à l'origine des vaisseaux poplités, au condyle interne dont le séparent le jumeau interne et l'artère articulaire supéro-interne; en outre le muscle est séparé du jumeau interne par une bourse séreuse, la *bourse commune du demi-membraneux et du jumeau interne (bourse séreuse DMJI)* qui est fréquemment le point de départ des kystes synoviaux poplités (voy. : fig. 687).

3° ***Au niveau de la face interne du genou,*** le *tendon du demi-tendineux* participe à la constitution de la *patte d'oie.*

Il répond : *en avant,* aux tendons du couturier et du droit interne; *en arrière,* au jumeau interne; et *en dehors,* à la face interne du tibia dont il est séparé par la bourse séreuse de la patte d'oie *(bursa anserina)* et au ligament latéral interne ; quant au tendon réfléchi du demi-membraneux, il est situé dans la *margo infraglenoïdalis* et compris entre le ligament latéral interne en dedans et la tubérosité interne du tibia en dehors (voy. : fig. 527 et 597).

4° ***Au niveau de la face externe du genou,*** le *tendon du biceps crural* est très superficiel et palpable sous la peau.

Il répond : *en dehors,* aux téguments et à l'aponévrose jambière ; *en dedans,* au ligament latéral externe dont il est séparé par une bourse séreuse, à l'artère articulaire inférieure et externe et à l'articulation du genou; *en arrière,* au jumeau externe; enfin, *en avant,* il reste à distance de la bandelette ilio-tibiale (voy. : fig. 529).

VASCULARISATION DES MUSCLES ISCHIO-JAMBIERS

Les muscles ischio-jambiers reçoivent leurs artères de l'*ischiatique,* branche de l'iliaque interne, de la *circonflexe postérieure* et des *perforantes,* branches de la fémorale profonde, et des *artères articulaires supérieures,* branches de la poplitée.

1° Le **demi-tendineux** reçoit le plus souvent deux ou trois artères qui lui sont fournies : *a)* à sa partie supérieure par la circonflexe postérieure (ou parfois par la première perforante); une de ces artères est satellite du nerf supérieur du demi-tendineux ; — *b)* à sa partie inférieure par la première perforante; une de ces artères, généralement la plus volumineuse des artères du muscle, accompagne le nerf inférieur du demi-tendineux.

Ces artères pénètrent le muscle par son versant antéro-externe.

2° Le **demi-membraneux** est presque exclusivement vascularisé par des branches des artères perforantes; cependant il reçoit parfois une branche directe de la poplitée, voire une branche de la partie terminale de la fémorale superficielle *(quatrième perforante).*

Il est fréquent de rencontrer des artères communes aux muscles demi-tendineux et demi-membraneux.

3° La **longue portion du biceps crural** reçoit quatre à cinq artères étagées qui lui sont fournies par la branche descendante de l'ischiatique, par la partie terminale de la circonflexe postérieure et par la première et la deuxième perforante.

4° La **courte portion du biceps crural** reçoit deux (parfois trois) branches artérielles que l'on distingue en supérieure et inférieure : *a)* la *branche supérieure* est fournie par la troisième perforante; *b)* la *branche inférieure* est fournie par l'artère articulaire supérieure et externe issue de la poplitée.

Ces artères pénètrent le muscle par sa face antérieure et s'anastomosent à l'intérieur de ce dernier.

Signalons, en outre : *a)* qu'au voisinage de leurs insertions ischiatiques, les trois muscles ischio-jambiers reçoivent de fines artérioles de l'artère ischiatique (branche descendante) et de la circonflexe postérieure; *b)* et qu'au voisinage de leurs insertions jambières, ils reçoivent des artérioles de l'artère articulaire supéro-externe pour le biceps crural, et de l'artère articulaire supéro-interne pour le demi-tendineux et le demi-membraneux.

INNERVATION DES MUSCLES ISCHIO-JAMBIERS

Les muscles ischio-jambiers ont une innervation commune qui leur est fournie par le *nerf grand sciatique,* par l'intermédiaire de deux (parfois de trois) branches nerveuses : *a)* l'une supérieure, assez grosse, mais très courte, forme le *tronc commun des muscles ischio-jambiers*; elle se divise bientôt en quatre rameaux qui sont : les nerfs supérieur et inférieur du demi-tendineux, le nerf de la longue portion du biceps et le nerf du demi-membraneux; *b)* l'autre, inférieure, très grêle, est représentée par le nerf de la courte portion du biceps ; la première de ces branches naît très haut entre le carré crural et le

grand fessier; la seconde se détache du grand nerf sciatique à la partie moyenne de la cuisse.

Chaque muscle ischio-jambier reçoit *deux nerfs.*

1° Pour le **biceps** : *a)* le *nerf de la longue portion* se détache très haut du tronc commun ou parfois directement du grand nerf sciatique, un peu au-dessous de la tubérosité ischiatique; il descend très bas sur la face antérieure du muscle qu'il aborde après s'être divisé en deux ou trois rameaux : les uns, ascendants, vont vers la tubérosité de l'ischion; les autres, descendants, sont très fins; — *b)* le *nerf de la courte portion* naît à la partie moyenne de la cuisse; il pénètre le muscle par sa face postérieure près de son bord interne (voy. : fig. 726).

2° Pour le **demi-tendineux** : *a)* le *nerf supérieur du demi-tendineux* naît du tronc commun un peu au-dessus du nerf de la longue portion du biceps ; très court, il s'insinue entre le biceps et le demi-membraneux et aborde le muscle par sa face externe; *b)* le *nerf inférieur du demi-tendineux* se détache soit isolément du tronc commun, soit le plus souvent d'un tronc commun avec le nerf du demi-membraneux; long et grêle, il longe le muscle en dehors et le pénètre par plusieurs filets étagés à sa face externe.

3° Le **nerf du demi-membraneux** s'insinue entre le biceps et le demi-membraneux; il aborde, déjà divisé, ce muscle par sa face postérieure; ce nerf abandonne un filet au troisième adducteur; parfois (30 % des cas) le demi-membraneux reçoit un deuxième nerf très grêle (*nerf inférieur du demi-membraneux*) qui vient du tronc du nerf sciatique et qui est destiné au tiers inférieur du muscle (voy. : fig. 726).

ACTION. — Les trois muscles ischio-jambiers sont des *fléchisseurs de la jambe sur la cuisse* et des *extenseurs de la cuisse sur le bassin*; de plus le demi-tendineux imprime au membre inférieur un léger mouvement de rotation interne, tandis que le biceps lui imprime un mouvement de rotation externe, et lorsque la jambe est fléchie sur la cuisse ce mouvement de rotation est beaucoup plus étendu en dehors qu'en dedans; ce fait tient à ce que dans cette position les ligaments croisés se décroisent et se détendent et le ligament latéral externe, situé en arrière de l'axe de flexion, se trouve relâché (Duchenne).

Ils interviennent au cours de la marche : *a)* tout d'abord, en se contractant simultanément avec les muscles fléchisseurs dorsaux du pied, ils vitent le contact de la pointe du pied au sol; *b)* ensuite, au cours du deuxième temps de la marche, leur tension maintient l'équilibre du bassin et empêche la bascule du tronc en avant, partant, le déplacement antérieur du centre de gravité.

Lorsque les membres inférieurs sont en rectitude, leur contraction et leur tension limite la flexion du bassin sur les cuisses, et par ce fait l'inclinaison du tronc en avant.

MUSCLES DE LA JAMBE

Les muscles de la jambe sont au nombre de *douze*; ils sont groupés autour des deux os de la jambe et de la membrane interosseuse et se divisent en *trois groupes* qui occupent respectivement chacune des trois loges musculaires de la jambe : la *loge antérieure,* la *loge externe* ou *loge des péroniers* et la *loge postérieure.*

Ces trois groupes musculaires sont séparés les uns des autres par les os de la jambe (tibia et péroné), par le ligament interosseux et par les cloisons intermusculaires antéro-externe et postéro-externe.

Ces muscles offrent un caractère anatomique important du fait qu'ils sont tous innervés par les branches des deux nerfs sciatiques poplités externe et interne.

Rappelant d'assez près du point de vue topographique la musculature de l'avant-bras, ils s'en distinguent toutefois fonctionnellement par l'*absence de tout système pro-supinateur* (1); les muscles de la jambe sont avant tout adaptés à la marche et à la station debout; leur action sur le pied et les orteils est primordiale et les muscles fléchisseurs et extenseurs du pied tels que le triceps sural, le jambier postérieur, et le jambier antérieur ont acquis chez l'homme un développement considérable.

MUSCLES DE LA LOGE ANTÉRIEURE

Les muscles de la loge antérieure de la jambe sont au nombre de *quatre* : le *jambier antérieur* ou *tibial antérieur,* l'*extenseur propre du gros orteil,* l'*extenseur commun des orteils* et le *péronier antérieur* ou *troisième péronier.*

Ces muscles s'insèrent sur les deux os de la jambe et sur le ligament interosseux; à la jambe, ils sont compris entre le tibia en dedans, le péroné et le ligament interosseux en arrière, la cloison intermusculaire antéro-externe en dehors, et l'aponévrose jambière en avant; à la face antérieure du cou-de-pied, ils affectent des rapports importants avec le ligament annulaire antérieur du tarse, et les tendons de ces muscles sont pourvus d'une gaine synoviale; au pied, leurs tendons glissent à la face dorsale du pied et des orteils où ils se terminent.

JAMBIER ANTÉRIEUR OU TIBIAL ANTÉRIEUR

Le muscle jambier antérieur ou *tibial antérieur* est un muscle volumineux, prismatique, triangulaire dans sa moitié supérieure, aplati et tendineux dans sa moitié inférieure : c'est le plus interne des muscles de la loge antérieure de la jambe; il s'étend de l'extrémité supérieure du tibia à la partie moyenne du bord interne du pied.

(1) Le muscle poplité est cependant l'équivalent du rond pronateur.

INSERTIONS SUPÉRIEURES. — En haut, le muscle présente des insertions osseuses et des insertions aponévrotiques.

1° Ses **insertions osseuses** se font : *a)* sur le versant externe de la tubérosité antérieure du tibia; *b)* sur la face antérieure de la tubérosité externe du tibia, au niveau d'une

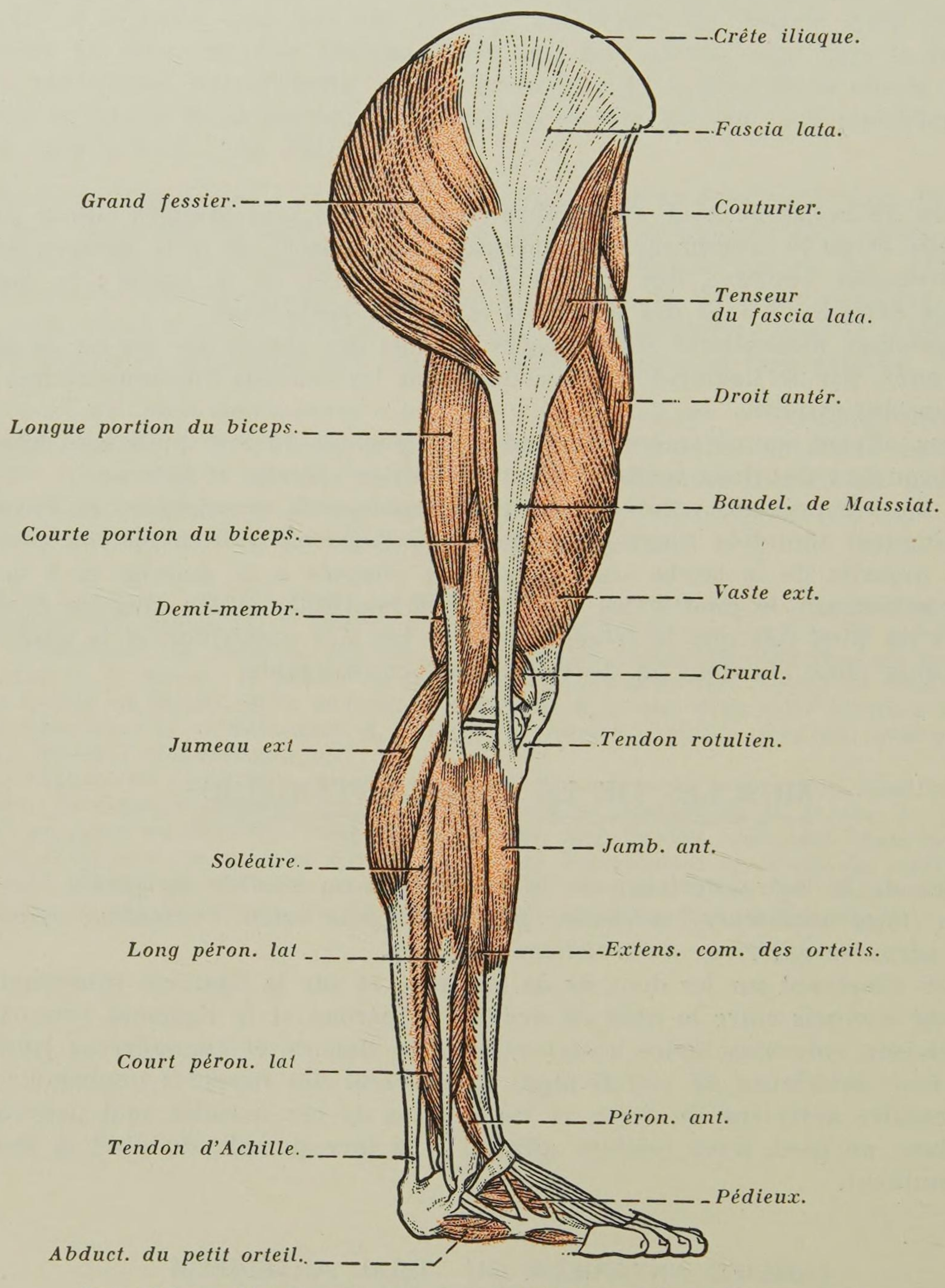

Fig. 617. — *Muscles du membre inférieur; côté droit, vue externe.*

crête rugueuse qui prolonge en dehors et en haut la tubérosité antérieure; *c)* sur le versant inférieur du *tubercule de Gerdy,* appelé parfois *tubercule du jambier antérieur,* au-dessous des insertions de la bandelette ilio-tibiale (bandelette de Maissiat) et de l'expansion des vastes; *d)* et sur la moitié supérieure de la face externe du tibia, légèrement excavée à ce niveau (voy. : fig. 400 et 404).

2° Ses **insertions aponévrotiques** se font : *a)* sur la face profonde de l'épaisse et solide aponévrose jambière, sur toute l'étendue du tiers supérieur de la jambe; *b)* sur la moitié interne correspondante (tiers supérieur) du ligament interosseux; *c)* et sur la cloison fibreuse qui le sépare de l'extenseur commun des orteils.

Sur cette vaste surface d'insertion, le muscle prend ses attaches par des fibres charnues et par quelques rares fibres tendineuses clairsemées.

TRAJET ET DIRECTION. — Les fibres charnues du jambier antérieur descendent verticalement et se jettent à la partie moyenne de la jambe, sur les faces antérieure et postérieure d'une lame aponévrotique disposée dans un plan frontal; à cette lame fait suite un tendon aplati qui longe parallèlement la crête antérieure du tibia; au cou-de-pied ce tendon s'entoure d'une gaine synoviale et s'engage dans un dédoublement du ligament annulaire antérieur du tarse puis, changeant de direction, il se porte en avant et en dedans contre le bord interne du pied, en même temps qu'il subit un mouvement de torsion sur lui-même qui le place dans un plan sagittal.

INSERTIONS INFÉRIEURES. — Au pied, le tendon du jambier antérieur présente la forme d'une lame aplatie transversalement qui s'attache : *a)* sur le versant inféro-interne de la base du premier métatarsien, sur le tubercule de ce dernier et à l'opposé du tendon du long péronier latéral (voy. : *Métatarsiens*); *b)* et sur une petite surface martelée triangulaire située à la face interne ou cutanée du premier cunéiforme (voy. : fig. 499).

Près de sa terminaison, le tendon du jambier antérieur est séparé de la face interne du premier cunéiforme par une petite bourse séreuse *(bourse séreuse du jambier antérieur)* (voy. : fig. 655).

Le tendon du jambier antérieur peut envoyer au gros orteil un *faisceau accessoire,* extenseur, qui s'attache à la face dorsale de la première phalange de cet orteil; enfin il peut être divisé en *deux tendons* secondaires, l'un pour le premier cunéiforme, l'autre pour le premier métatarsien, réalisant ainsi le *type simien* du muscle (chez les singes, le jambier antérieur est composé de *deux chefs* : le *tibial antérieur,* qui s'insère sur le premier cunéiforme, et le *long adducteur du gros orteil,* qui s'insère sur le premier métatarsien).

EXTENSEUR PROPRE DU GROS ORTEIL

L'extenseur propre du gros orteil est un muscle allongé, beaucoup plus mince et plus court que le précédent et aplati transversalement. Il est charnu dans sa partie supérieure et caché sous le jambier antérieur et l'extenseur commun des orteils ; il est tendineux dans sa partie inférieure; son tendon se dégage et devient superficiel au tiers inférieur de la jambe, où il apparaît situé entre le tendon du jambier antérieur en dedans et celui de l'extenseur commun des orteils en dehors. Il s'étend de la partie moyenne du péroné et de la membrane interosseuse à la phalange terminale du gros orteil.

INSERTIONS SUPÉRIEURES. — En haut, le muscle s'attache par l'implantation directe de fibres charnues : *a)* sur le tiers moyen de la face interne du péroné, en avant de la crête interosseuse (voy. : fig. 414); *b)* sur la moitié externe de la face antérieure du ligament interosseux, dans la partie adjacente à cette zone d'insertion péronière; *c)* et accessoirement, par un petit *faisceau tibial* inconstant qui se détache de la face externe du tibia au-dessous et en arrière des insertions du jambier antérieur, dans la partie qui touche la bifurcation du bord externe de cet os.

TRAJET ET DIRECTION. — Les fibres charnues du muscle se dirigent en bas et en avant, puis se jettent sur la face postérieure et le bord externe du tendon terminal; en dehors, les fibres charnues descendent très bas et arrivent au contact du bord supérieur du ligament frondiforme; le tendon, dégagé de ses fibres charnues et entouré de sa gaine synoviale, glisse sous ce ligament dans la *fronde de l'extenseur propre* (voy. : fig. 638 et 663); à la face dorsale du pied, il se dirige en avant et un peu en dedans, pour atteindre le

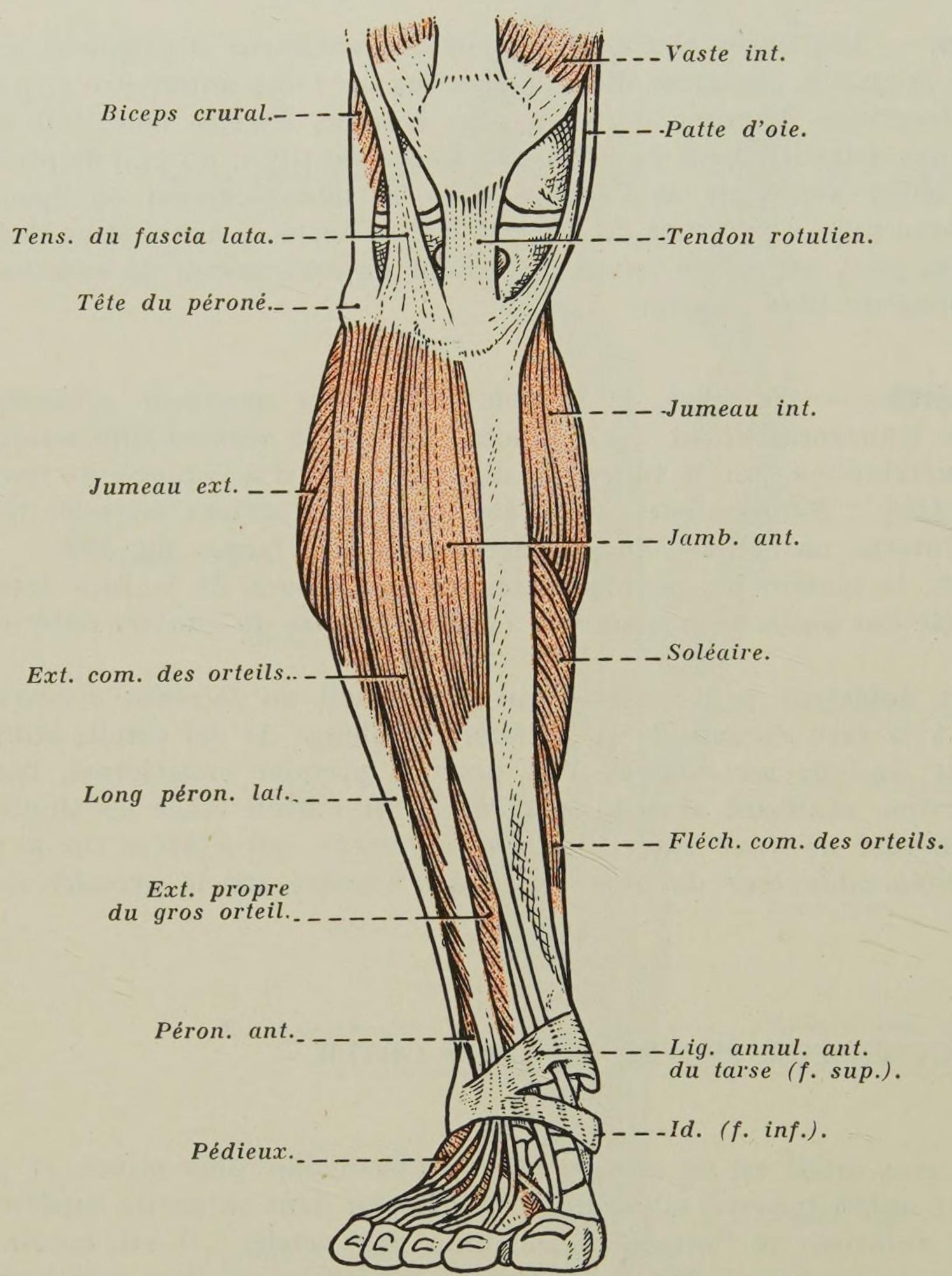

FIG. 618. *Muscles de la jambe; côté droit, vue antérieure.*

gros orteil; dans ce trajet il suit la face dorsale du premier métatarsien, de la base duquel le sépare une bourse séreuse *(bourse séreuse de Morestin)*.

INSERTIONS INFÉRIEURES. — Le tendon s'élargit à sa partie terminale pour se fixer sur la face dorsale de la base de la deuxième phalange du gros orteil; bien souvent (dans près de la moitié des cas), un petit tendon filiforme se détache de son bord interne pour se fixer sur la face supérieure de la base de la première phalange ; un peu avant sa terminaison, il reçoit : par son bord externe l'expansion dorsale de l'abducteur transverse du gros orteil *(transversus pedis)*, et par son bord interne l'expansion (inconstante) de l'adducteur du gros orteil (voyez ces muscles).

EXTENSEUR COMMUN DES ORTEILS

L'extenseur commun des orteils est un muscle volumineux, aplati de dehors en dedans et d'avant en arrière; charnu dans la presque totalité de sa partie jambière; il se divise au niveau du cou-de-pied en *quatre tendons* destinés à chacun des quatre derniers orteils.

C'est le plus externe des muscles de la loge antérieur de la jambe (voy. : fig. 619).

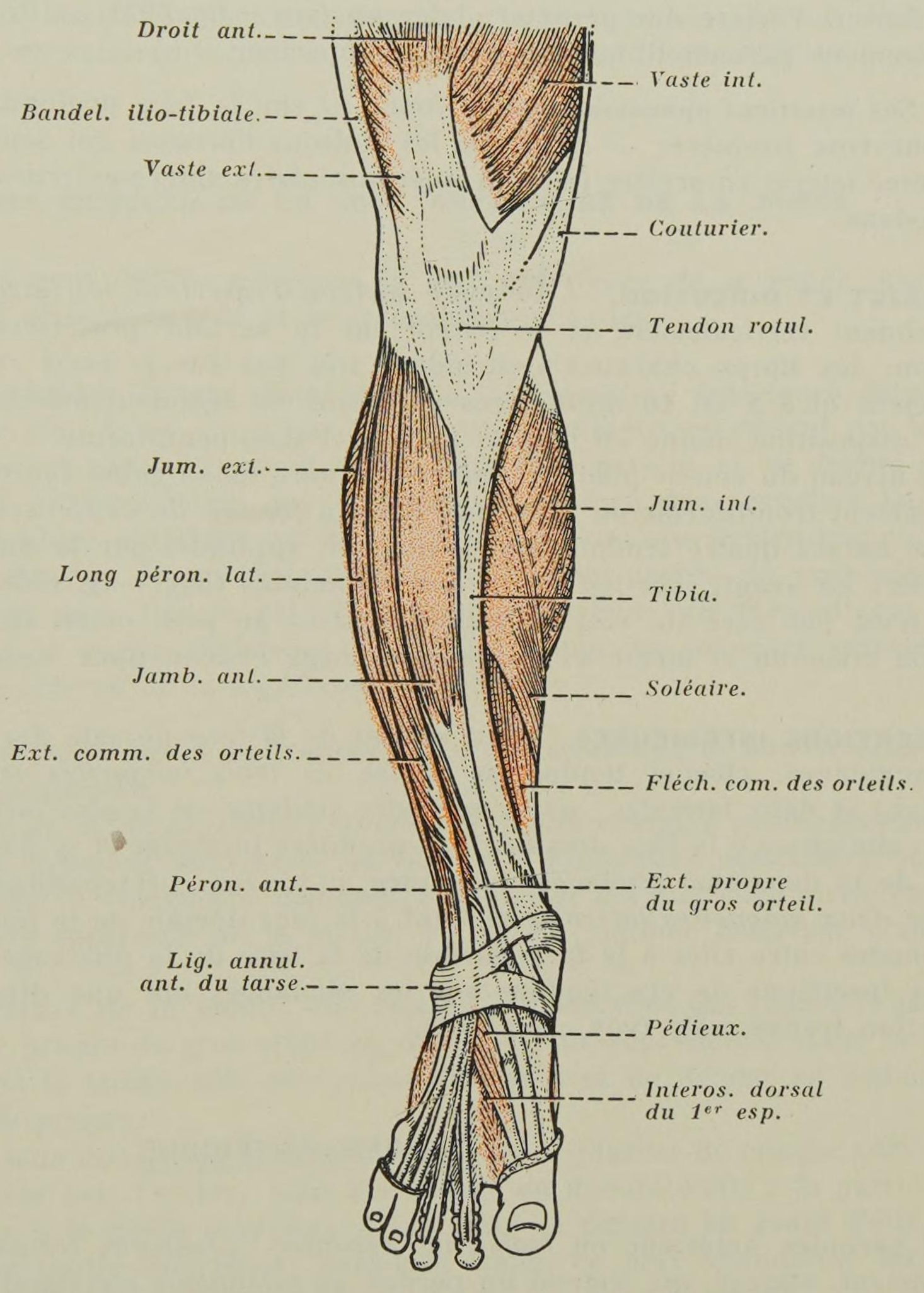

FIG. 619. *Muscles de la jambe et du pied; côté droit, vue antérieure.*

INSERTIONS SUPÉRIEURES. — En haut, ce muscle présente des insertions osseuses, ligamentaires et aponévrotiques qui se font toutes par implantation directe de fibres charnues.

1° Ses **insertions osseuses** se font : *a)* sur la face externe de la tubérosité externe du tibia au niveau de la crête mousse qui prolonge en arrière le tubercule de Gerdy, entre les insertions les plus supérieures du jambier antérieur en avant et celles du faisceau tibial du long péronier latéral en arrière (voy. : fig. 400); *b)* sur les deux tiers supérieurs

du champ préligamentaire de la face interne du péroné, suivant une insertion presque linéaire située près de son bord antérieur en avant des insertions de l'extenseur propre et de la crête interosseuse (voy. : fig. 413 et 414).

2° Ses **insertions ligamentaires**, de beaucoup les plus importantes et les plus étendues, se situent : *a)* sur le tiers externe de la face antérieure du ligament interosseux dans sa partie supérieure, et à ce niveau les insertions du muscle se détachent également de la convexité de deux petites arcades fibreuses : l'une, supérieure, sous laquelle s'engagent l'artère récurrente péronière antérieure et les deux nerfs du jambier antérieur venus du tronc du sciatique poplité externe; l'autre, inférieure, sous laquelle glissent le nerf tibial antérieur et l'artère des péroniers latéraux (voy. : fig. 692); — *b)* et sur la face antérieure du ligament péronéo-tibial antérieur et supérieur.

3° Ses **insertions aponévrotiques** se font : *a)* sur la face profonde du tiers supérieur de l'aponévrose jambière; — *b)* et sur les cloisons fibreuses qui séparent le muscle du long péronier latéral en arrière (cloison intermusculaire antéro-externe) et du jambier antérieur en dedans.

TRAJET ET DIRECTION. — De cette surface d'insertion, les faisceaux de fibres charnues descendent verticalement et se jettent sur le versant postérieur et externe d'un fort tendon; les fibres charnues descendent très bas sur le bord externe du tendon et ne s'arrêtent qu'à 8 ou 10 millimètres au-dessus du ligament annulaire antérieur du tarse; cette disposition donne au muscle un aspect semi-penniforme.

Au niveau du cou-de-pied, le tendon s'entoure de sa gaine synoviale; puis il glisse sous le ligament frondiforme où il est logé dans la *fronde de l'extenseur commun*; enfin il se divise en ses quatre tendons terminaux qui, appliqués sur le muscle pédieux, divergent d'arrière en avant, vers les orteils correspondants (voy. : fig. 663).

Il n'est pas rare de voir le tendon destiné au petit orteil se détacher assez haut du tendon commun et même s'isoler sur le corps charnu pour constituer un chef distinct.

INSERTIONS INFÉRIEURES. — Au niveau de la face dorsale des articulations métatarso-phalangiennes, chaque tendon se divise en *trois languettes tendineuses* aplaties, une médiane et deux latérales : *a)* la *languette médiane* est la plus large et la plus épaisse des trois; elle glisse à la face dorsale de la première phalange et se fixe à la face dorsale de la base de la deuxième phalange, fusionnée au tendon correspondant du muscle pédieux; — *b)* les *deux languettes latérales* glissent à la face dorsale de la phalangine et se terminent fusionnées entre elles à la face dorsale de la base de la phalange unguéale.

Les insertions de ces tendons sur les phalanges ont une disposition linéaire et une direction transversale (voy. : fig. 468).

PÉRONIER ANTÉRIEUR

Le péronier antérieur ou *troisième péronier (peronæus tertius)* est un muscle grêle, inconstant, allongé, qui s'étend du péroné au cinquième métatarsien; il peut être fusionné au muscle précédent (voy. : fig. 619).

INSERTIONS SUPÉRIEURES. — Il s'insère en haut : *a)* sur le tiers inférieur de la face interne du péroné, en avant de la crête interosseuse; *b)* et sur la face antérieure de la partie adjacente du ligament interosseux (voy. : fig. 414).

Ses insertions se font par implantation directe de fibres charnues, et à la partie supérieure du muscle elles sont souvent fusionnées avec les insertions de l'extenseur commun des orteils.

TRAJET ET DIRECTION. — Les fibres charnues constitutives du muscle se dirigent obliquement en bas et en avant pour se jeter sur le versant postérieur et externe d'un tendon aplati. Ses fibres charnues descendent très bas en dehors sur le tendon, où elles arrivent au contact du ligament annulaire antérieur du tarse (voy. : fig. 639).

Le tendon se place en dehors du tendon de l'extenseur commun, puis s'engage sous le ligament dans la même fronde que ce tendon (voy. : fig. 663); enfin il se dirige obliquement en avant et en dehors à la face dorsale du pied.

INSERTIONS INFÉRIEURES. — Le tendon se termine par une extrémité élargie en éventail et aplatie de haut en bas sur la face supérieure de la base du cinquième métatarsien (voy. : fig. 468 et 497); accessoirement, il envoie une expansion tendineuse au quatrième interosseux dorsal.

RAPPORTS DES MUSCLES DE LA LOGE ANTÉRIEURE DE LA JAMBE

Les muscles précédemment décrits occupent la *loge antérieure de la jambe,* puis par leurs tendons la région du cou-de-pied et la face dorsale du pied.

*1° **Au niveau de la jambe,*** ils sont situés dans la loge jambière antérieure, loge prismatique quadrangulaire, limitée en avant par l'aponévrose jambière, en dedans par la face externe du tibia, en arrière par le ligament interosseux et le péroné, et en dehors par la cloison intermusculaire antéro-externe qui le sépare de la loge des péroniers latéraux.

Dans cette loge, le jambier antérieur est le plus interne, alors que l'extenseur commun des orteils est le plus externe des quatre muscles; l'extenseur propre du gros orteil est profondément situé, logé dans l'angle dièdre à sinus postérieur que forment ces deux muscles en s'adossant à la partie antérieure de la loge; quant au péronier antérieur, il occupe la partie inféro-externe de la loge (voy. : fig. 631).

Dans la loge, les muscles entrent en rapport avec les *vaisseaux* et *nerf tibiaux antérieurs* verticalement descendants.

A la *partie supérieure de la jambe,* l'*artère tibiale antérieure* chemine profondément; elle est appliquée contre le ligament interosseux et répond à l'interstice musculaire compris entre le jambier antérieur et l'extenseur commun, et c'est par cet interstice qu'on l'aborde dans la ligature au tiers supérieur de la jambe, le muscle *jambier antérieur* étant son muscle satellite.

Dans la *moitié inférieure de la jambe,* elle répond à l'interstice qui sépare le jambier antérieur de l'extenseur propre du gros orteil et, devenue plus superficielle dans la partie tout à fait inférieure de la jambe, elle est croisée en avant et de dehors en dedans par le tendon de l'extenseur propre.

Les *veines,* au nombre de deux, sont satellites de l'artère et placées de chaque côté d'elle.

Le *nerf tibial antérieur* suit l'artère; mais il est situé en dehors d'elle à la partie supérieure de la jambe, puis, à la partie moyenne, il la croise en passant en avant d'elle, pour lui devenir interne à la partie inférieure; dans son trajet, ce nerf abandonne les nerfs des quatre muscles de la loge antérieure de la jambe (voy. : fig. 620 et 733).

Les vaisseaux et nerf tibiaux antérieurs sont accompagnés de deux (parfois trois) troncs collecteurs lymphatiques, sur le trajet desquels on rencontre le ganglion tibial antérieur, qui est situé sur la face antérieure de la membrane interosseuse, entre le jambier antérieur et l'extenseur commun des orteils.

En avant, les muscles sont recouverts par l'aponévrose jambière, épaisse, résistante et solidement fixée sur la crête tibiale antérieure; par son intermédiaire les muscles de la loge répondent au tissu cellulaire sous-cutané renfermant des vaisseaux et des nerfs super-

ficiels, en particulier des branches afférentes des veines saphènes, les branches cutanées du musculo-cutané et du nerf cutané péronier, au fascia superficialis et à la peau.

En arrière, ils répondent par l'intermédiaire du ligament interosseux au jambier postérieur, et par l'intermédiaire de la cloison intermusculaire antéro-externe aux muscles péroniers latéraux, et plus spécialement au long péronier latéral (voy. : fig. 620).

2° ***Au niveau du cou-de-pied,*** les tendons sont superficiels; ils glissent dans des *coulisses fibreuses* que leur offre le ligament annulaire antérieur du tarse ou ligament frondiforme.

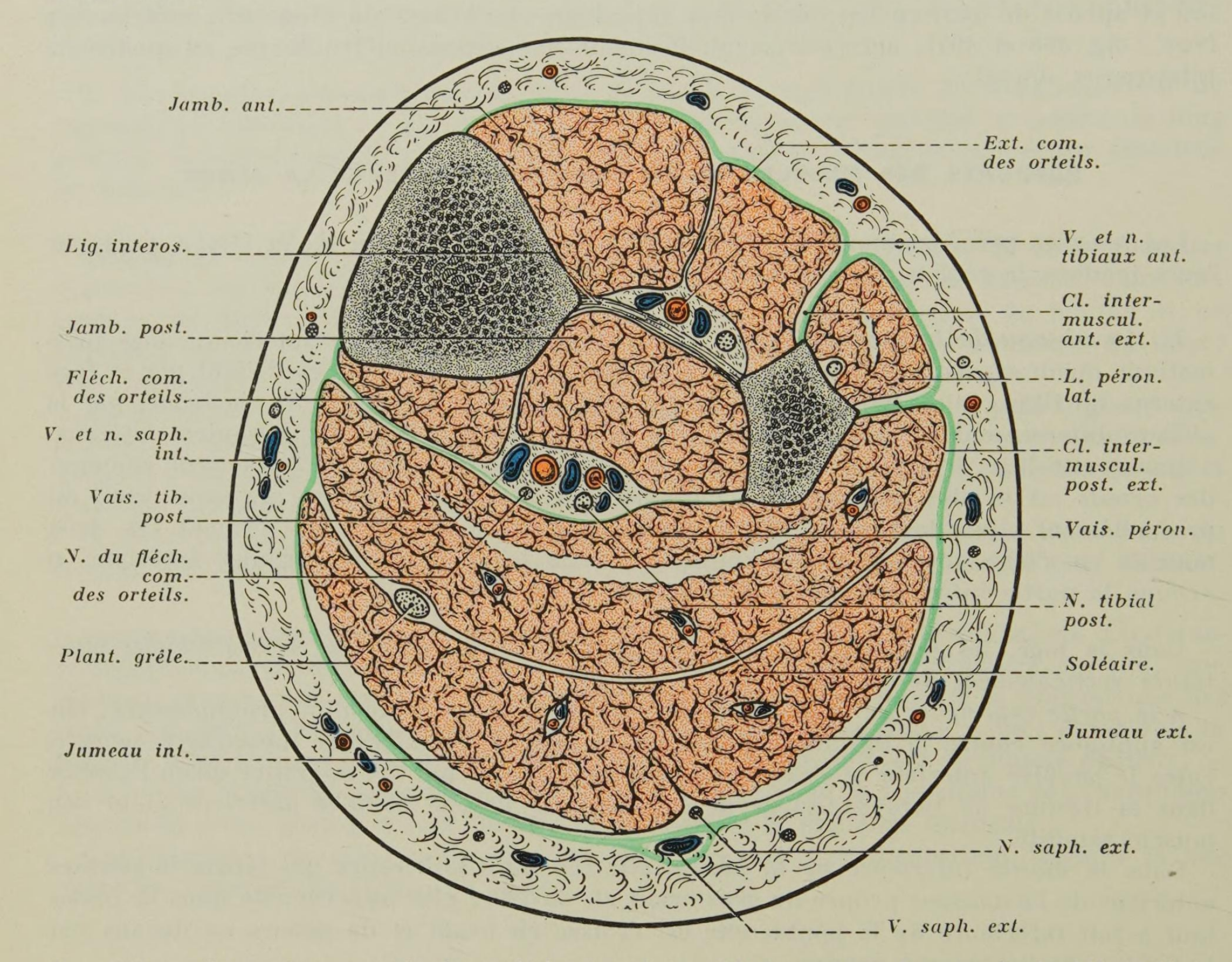

Fig. 620. — *Coupe transversale du mollet passant immédiatement au-dessous de la bifurcation du tronc tibio-péronier; côté droit, segment inférieur de la coupe.*

Ce ligament possède la forme d'un Y, couché transversalement, dont la queue est tournée en dehors; il prend naissance sur la face externe de la grande apophyse du calcanéum; sa branche de bifurcation supérieure est divisée en deux feuillets, l'un superficiel, prétendineux; l'autre profond, rétrotendineux, entre lesquels passe le tendon du jambier antérieur : c'est la *coulisse du jambier antérieur*; étalée en éventail, elle se fixe sur la partie inférieure de la crête antérieure du tibia et sur la malléole tibiale; sa branche de bifurcation inférieure se dirige obliquement en bas et en dedans; elle croise la face antérieure des tendons de l'extenseur propre du gros orteil et du jambier antérieur; puis elle se fixe au niveau du bord interne du scaphoïde, du premier cunéiforme et sur l'aponévrose plantaire.

De la face profonde du ligament se détachent deux lames fibreuses en forme de *fronde* qui se fusionnent pour constituer le pilier profond du ligament, qui s'attache sur le versant externe de la face supérieure de la grande apophyse du calcanéum et sur le versant externe du *sulcus calcanei*; ces deux dispositifs en fronde forment : l'interne, la *coulisse de l'extenseur propre,* et l'externe, la *coulisse de l'extenseur commun,* dans laquelle s'engage également le péronier antérieur.

En résumé, chaque tendon est compris dans sa coulisse et l'on trouve de dedans en dehors le jambier antérieur, l'extenseur propre du gros orteil, l'extenseur commun des orteils et le péronier antérieur.

A ces tendons sont annexés des *gaines synoviales* (une par coulisse) qui débordent largement en haut et en bas le ligament annulaire; ces gaines facilitent le glissement des tendons, et ne communiquent qu'exceptionnellement avec la synoviale articulaire tibio-tarsienne (voy. : fig. 655).

En arrière, ils répondent à la face antérieure de l'extrémité inférieure du tibia, à l'articulation tibio-tarsienne, aux os du tarse postérieur et aux vaisseaux tibiaux antérieurs, devenus plus loin vaisseaux pédieux; ces vaisseaux sont situés dans l'intervalle compris entre le tendon de l'extenseur propre en dedans et celui de l'extenseur commun en dehors; l'artère et ses deux veines sont en dehors et le nerf tibial antérieur en dedans (voy. : fig. 638).

En avant, ils répondent par l'intermédiaire du ligament annulaire antérieur du tarse à l'aponévrose, au tissu cellulaire sous-cutané avec des vaisseaux et des nerfs superficiels tels que les branches du musculo-cutané, les branches du nerf saphène interne et les veines tributaires des veines saphènes, et à la peau.

*3° **Au niveau de la face dorsale du pied,*** les tendons sont très superficiels, recouverts par l'aponévrose, le tissu cellulaire sous-cutané dans lesquels on rencontre le réseau veineux dorsal du pied, les branches terminales du nerf musculo-cutané et ses anastomoses avec les nerfs saphènes interne et externe, et la peau; dans l'extension forcée des orteils, ces tendons, et plus spécialement le tendon extenseur du gros orteil, font saillie sous la peau : c'est la *corde de l'extenseur propre du gros orteil.*

Ils reposent sur les os du tarse et leurs ligaments, et pour les tendons de l'extenseur commun et du péronier antérieur sur la face dorsale du muscle pédieux; le chef interne de ce muscle forme avec le tendon de l'extenseur propre du gros orteil un angle aigu ouvert en arrière.

Entre les tendons extenseurs d'une part et la face dorsale du pédieux et l'aponévrose de ce muscle d'autre part, une nappe de tissu celluleux lâche facilite le glissement des tendons.

Les vaisseaux pédieux cheminent parallèlement au tendon de l'extenseur propre du gros orteil, et à un centimètre environ en dehors de lui; la branche interne du nerf tibial antérieur qui lui est satellite est située entre ces vaisseaux et le tendon (voy. : fig. 642).

*4° **Au niveau du bord interne du pied,*** le tendon du jambier antérieur croise obliquement la face interne du premier cunéiforme, dont il est séparé par une bourse séreuse, puis la face interne de l'articulation de Lisfranc (voy. : fig. 646).

VASCULARISATION DES MUSCLES DE LA LOGE ANTÉRIEURE DE LA JAMBE

Les ***artères*** des muscles de la loge antérieure de la jambe proviennent : *a)* principalement de l'*artère tibiale antérieure,* soit directement, soit indirectement par ses collatérales, chaque muscle recevant des rameaux multiples; *b)* et accessoirement de la *péronière antérieure.*

Les rameaux musculaires qui naissent de la tibiale antérieure se détachent transversalement de cette artère à la manière des barreaux d'une échelle unitige; leur nombre est très variable, et il n'est pas rare de rencontrer des branches qui se distribuent simultanément à deux muscles; ce dispositif s'observe principalement pour les rameaux situés dans l'interstice jambier antérieur-extenseur commun des orteils.

En outre le jambier antérieur reçoit à sa partie supérieure, des branches de la récurrente tibiale antérieure; l'extenseur commun des orteils reçoit quelques artérioles des artères récurrentes tibiale et péronière antérieures, et parfois aussi de l'artère articulaire inféro-externe.

Le péronier antérieur, et accessoirement l'extenseur propre du gros orteil, reçoivent des rameaux de la péronière antérieure.

Les ***veines*** satellites des artères vont se jeter dans les veines tibiales antérieures.

INNERVATION DES MUSCLES DE LA LOGE ANTÉRIEURE DE LA JAMBE

Les quatre muscles de la loge antérieure de la jambe sont innervés par le *nerf sciatique poplité externe* et par sa branche terminale, le *nerf tibial antérieur.*

Le *jambier antérieur* reçoit *quatre nerfs,* tous très grêles et très courts : *a)* deux naissent de la partie terminale du *sciatique poplité externe* dans le tunnel transversal du long péronier latéral au niveau du col du péroné; ils sont destinés à la partie supérieure du muscle et le pénètrent par sa face postérieure, à deux travers de doigt au-dessous du tubercule de Gerdy; — *b)* les deux autres naissent du *nerf tibial antérieur* : ce sont les *nerfs supérieur et inférieur* du jambier antérieur; le premier se détache du nerf tibial antérieur lorsque celui-ci pénètre dans la loge jambière antérieure, il est accompagné d'une branche artérielle issue soit de l'artère tibiale antérieure, soit de l'artère récurrente tibiale antérieure : c'est l'*artère satellite du nerf supérieur du jambier antérieur de Dujarier* (voy. : fig. 692); le second naît un peu plus bas; tous les deux abordent, déjà divisés, le muscle par sa face externe.

Le *nerf de l'extenseur propre du gros orteil* est un filet très grêle qui se détache du nerf tibial antérieur, un peu au-dessous du nerf supérieur du jambier antérieur; il aborde le muscle par sa face antérieure à la partie moyenne de la jambe.

Le *nerf de l'extenseur commun des orteils,* long et grêle, naît du tibial antérieur, peu après son origine dans le tunnel du long péronier latéral; il glisse dans l'interstice compris entre l'extenseur commun et l'extenseur propre, et se distribue par deux ou trois rameaux qui abordent et pénètrent le muscle par sa face interne.

Le *nerf du péronier antérieur* naît parfois du nerf tibial antérieur, soit directement vers la partie moyenne de la jambe, soit du nerf de l'extenseur commun des orteils dont il représente la terminaison, mais le plus souvent du nerf musculo-cutané (voyez ce nerf) (voy. : fig. 733).

ACTION DES MUSCLES DE LA LOGE ANTÉRIEURE DE LA JAMBE

Tous les muscles de la loge antérieure de la jambe contribuent à la *flexion dorsale du pied* (flexion du pied sur la jambe).

Le *jambier antérieur* fléchit énergiquement le pied sur la jambe et le mouvement se passe dans l'articulation tibio-tarsienne; il est en même temps adducteur et rotateur interne du pied, et le mouvement se passe dans les articulations sous-astragaliennes et médio-tarsienne.

L'*extenseur propre du gros orteil* étend dans un premier temps les deux phalanges du gros orteil sur le premier métatarsien, fortement la première et faiblement la seconde, et dans un deuxième temps (le mouvement continuant) il fléchit le pied sur la jambe.

Il est en outre rotateur interne du pied; c'est l'auxiliaire du jambier antérieur.

L'*extenseur commun des orteils* agit de la même façon; dans un premier temps, son action porte sur la première phalange des quatre derniers orteils dont il amène l'extension sur le dos du pied;

mais il reste sans action sur les deux dernières phalanges de ces orteils, par suite de l'action antagoniste des fléchisseurs; et dans un deuxième temps il provoque la flexion dorsale du pied sur la jambe ainsi qu'une légère rotation externe du pied, et par son action latérale il est antagoniste du jambier antérieur alors qu'il est son auxiliaire dans la flexion.

Le *péronier antérieur* est fléchisseur dorsal, abducteur et rotateur externe du pied.

La paralysie de ces muscles et plus spécialement du jambier antérieur entraîne l'*équinisme*.

MUSCLES DE LA LOGE EXTERNE

PÉRONIERS LATÉRAUX

Les muscles péroniers latéraux sont au nombre de *deux* : le *long* et le *court péronier latéral*; ils occupent la *loge externe de la jambe*.

Charnus à leur partie supérieure, ils sont tendineux à leur partie inférieure; ils s'étendent du péroné et des cloisons intermusculaires externes au métatarse où ils prennent leurs insertions mobiles, le long péronier sur le premier métatarsien, et le court péronier sur le cinquième métatarsien.

Tous les deux sont des muscles du type penniforme.

LONG PÉRONIER LATÉRAL

Le long péronier latéral (*peronæus longus* ou *fibularis longus*) est le plus superficiel des deux muscles de la loge externe : c'est un muscle allongé et prismatique, aplati au niveau de sa partie tendineuse.

INSERTIONS SUPÉRIEURES. — Il s'insère sur le péroné, le tibia, l'aponévrose jambière et sur les deux cloisons intermusculaires externes.

Ses insertions se font par *trois faisceaux* qui sont séparés les uns des autres par la division du nerf sciatique poplité externe en tibial antérieur et musculo-cutané; on lui distingue *un faisceau supérieur* et *deux faisceaux inférieurs*.

a) Le **faisceau supérieur** est situé au-dessus des nerfs sciatique poplité externe et tibial antérieur; il se détache de la face antéro-externe de la tête du péroné, de la face antérieure du ligament péronéo-tibial antérieur et supérieur, et de la tubérosité externe du tibia en avant de la facette articulaire péronière, en arrière des insertions de l'extenseur commun des orteils, et au-dessous du faisceau tibial du biceps crural (voy. : fig. 411).

b) Les **faisceaux inférieurs,** l'un *antérieur,* l'autre *postérieur,* sont situés de part et d'autre de l'intervalle où passe le nerf musculo-cutané (tunnel vertical du long péronier latéral).

α) Le *faisceau antéro-inférieur* se fixe sur le tiers supérieur du bord antérieur du péroné et sur la partie adjacente de sa face externe, ainsi que sur la face postérieure de la cloison intermusculaire antéro-externe qui sépare la loge des péroniers de la loge antérieure de la jambe.

β) Le *faisceau postéro-inférieur* est beaucoup plus étendu que le précédent et descend toujours plus bas que lui; il s'insère sur les deux tiers supérieurs de la face externe du corps du péroné, et sur la face antérieure de la cloison intermusculaire postéro-externe qui sépare la loge des péroniers de la loge postérieure de la jambe (voy. : fig. 411 et 624).

Le long péronier latéral s'insère également sur la face profonde de l'aponévrose jambière dans toute l'étendue de son quart supérieur.

Toutes les attaches du muscle se font par implantation directe de fibres charnues.

TRAJET ET DIRECTION. — De ces insertions partent des fibres musculaires qui se dirigent presque verticalement en bas; elles se fixent sur les faces et les bords d'une lame tendineuse placée dans un plan sagittal qui apparaît à la partie moyenne de la jambe; sur le tendon, les fibres charnues descendent plus bas en arrière qu'en avant.

Le *tendon* qui fait suite à cette lame est tout d'abord aplati et verticalement descendant ; il suit la face externe du péroné, appliqué sur la face externe du court péro-

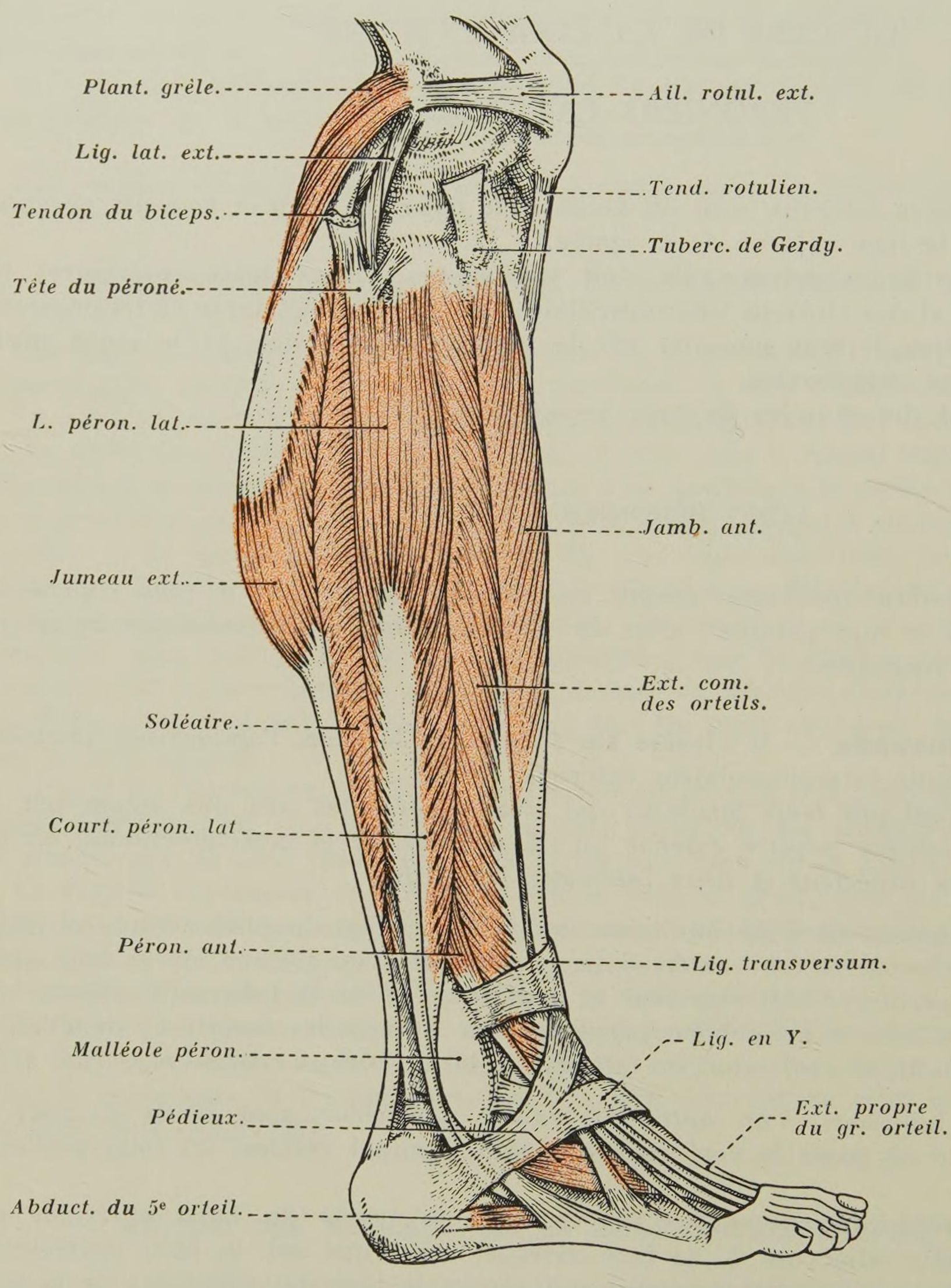

FIG. 621. *Muscles de la jambe; côté droit, vue externe.*

nier latéral; puis il glisse dans une gouttière située derrière la malléole externe (gouttière spiralée ou rétro-malléolaire externe) ; au niveau du sommet de la malléole externe, il se coude à angle obtus et change de direction; en même temps qu'il croise le tendon du court péronier latéral, il se dirige obliquement en bas et en avant, croise la face externe du calcanéum ; puis, au niveau du bord externe du pied, il s'engage dans l'échancrure stylo-cuboïdienne et devient plantaire; il se réfléchit sur le versant antérieur du tubercule du cuboïde où il glisse de dehors en dedans et d'arrière en avant dans la

gouttière du cuboïde; à la sortie de cette gouttière, il croise successivement à la face inférieure de l'articulation de Lisfranc les troisième et deuxième interlignes articulaires cunéo-métatarsiens.

A son passage dans la gouttière du cuboïde, le tendon présente bien souvent un nodule ovoïde, fibro-cartilagineux ou osseux : c'est le *sésamoïde du long péronier latéral (sesamum peronæorum)* (voy. : fig. 647).

Dans son ensemble, le tendon du long péronier latéral décrit une courbe concave en avant et en dedans qui embrasse la malléole externe, le versant externe du tarse et la face inférieure de la voûte plantaire; ce tendon est coudé deux fois : un *premier coude,* à concavité antérieure, répond à la gouttière rétro-malléolaire externe, et un *deuxième coude,* à concavité supéro-interne, répond au bord externe du tarse.

INSERTIONS INFÉRIEURES. — Le tendon du long péronier latéral se termine légèrement étalé en éventail sur le tubercule externe de la base du premier métatarsien ou tubérosité du premier métatarsien, et accessoirement, par une expansion fibreuse, sur la face inférieure de la base du deuxième métatarsien et sur la face plantaire du premier cunéiforme; parfois aussi il envoie une expansion au premier interosseux dorsal (voy. : fig. 459 et 499).

GAINE OSTÉO-FIBREUSE PLANTAIRE DU LONG PÉRONIER LATÉRAL

A la plante du pied, le tendon du long péronier latéral chemine profondément sous la voûte plantaire dans une *gaine ostéo-fibreuse* de constitution fort complexe. Cette gaine s'étend depuis l'encoche stylo-cuboïdienne jusqu'à l'arête plantaire du deuxième métatarsien. Elle est dirigée obliquement de dehors en dedans et d'arrière en avant, et comme la voûte plantaire dont elle épouse la forme elle est incurvée à concavité inférieure. Sa longueur est environ de 4 centimètres à 4 cm 1/2.

DIVISION ET CONSTITUTION. — La gaine ou coulisse ostéo-fibreuse plantaire du long péronier latéral peut être schématiquement divisée en *deux segments* qui s'opposent nettement dans leur constitution : l'un *externe,* l'autre *interne.*

1° Segment externe ou infra-cuboïdien. — Dans ce segment, la gaine ostéo-fibreuse du long péronier latéral est bien constituée; elle présente l'aspect d'un conduit semi-cylindrique.

Ses *parois* sont représentées : *a) en haut,* par la face inférieure du cuboïde et plus spécialement par la gouttière de cet os; *b) en arrière,* par le versant antérieur de la crête du cuboïde convexe transversalement et convexe de haut en bas; *c)* et *en bas,* par les expansions métatarsiennes venues du ligament calcanéo-cuboïdien inférieur (voy. : fig. 622).

De ce ligament solidement fixé sur la crête du cuboïde et de son plan superficiel se détachent en éventail quatre languettes fibreuses aplaties qui vont s'insérer d'autre part sur les arêtes plantaires des deuxième, troisième et quatrième métatarsiens, et sur la face inférieure de la base du cinquième.

L'expansion destinée au cinquième métatarsien est la plus large, la plus épaisse et la plus importante; de forme rectangulaire, elle s'insère au passage sur la crête du cuboïde et elle représente ce que nous désignons du nom de *long ligament cuboïdo-cinquième métatarsien plantaire* ou *long ligament plantaire externe de l'articulation de Lisfranc*; ce ligament se fixe sur la moitié externe de la crête du cuboïde d'une part, et sur la face inférieure de la base du cinquième métatarsien d'autre part, immédiatement en arrière de la limite inférieure de la facette cuboïdienne de cet os; à ce niveau,

ses insertions sont communes avec celles du court ligament cuboïdo - cinquième métatarsien plantaire (voy. : fig. 622 et 623).

De la face profonde de ce ligament se détachent des *fibres arciformes* qui, après un trajet incurvé de bas en haut, viennent se fixer sur la partie la plus antérieure de la face inférieure du cuboïde (voy. : fig. 450, 622 et 623), ainsi que sur la partie la plus externe de l'articulation de Lisfranc et plus spécialement sur les ligaments tarso-métatarsiens plantaires.

Indépendamment du ligament cuboïdo - cinquième métatarsien plantaire, seules les

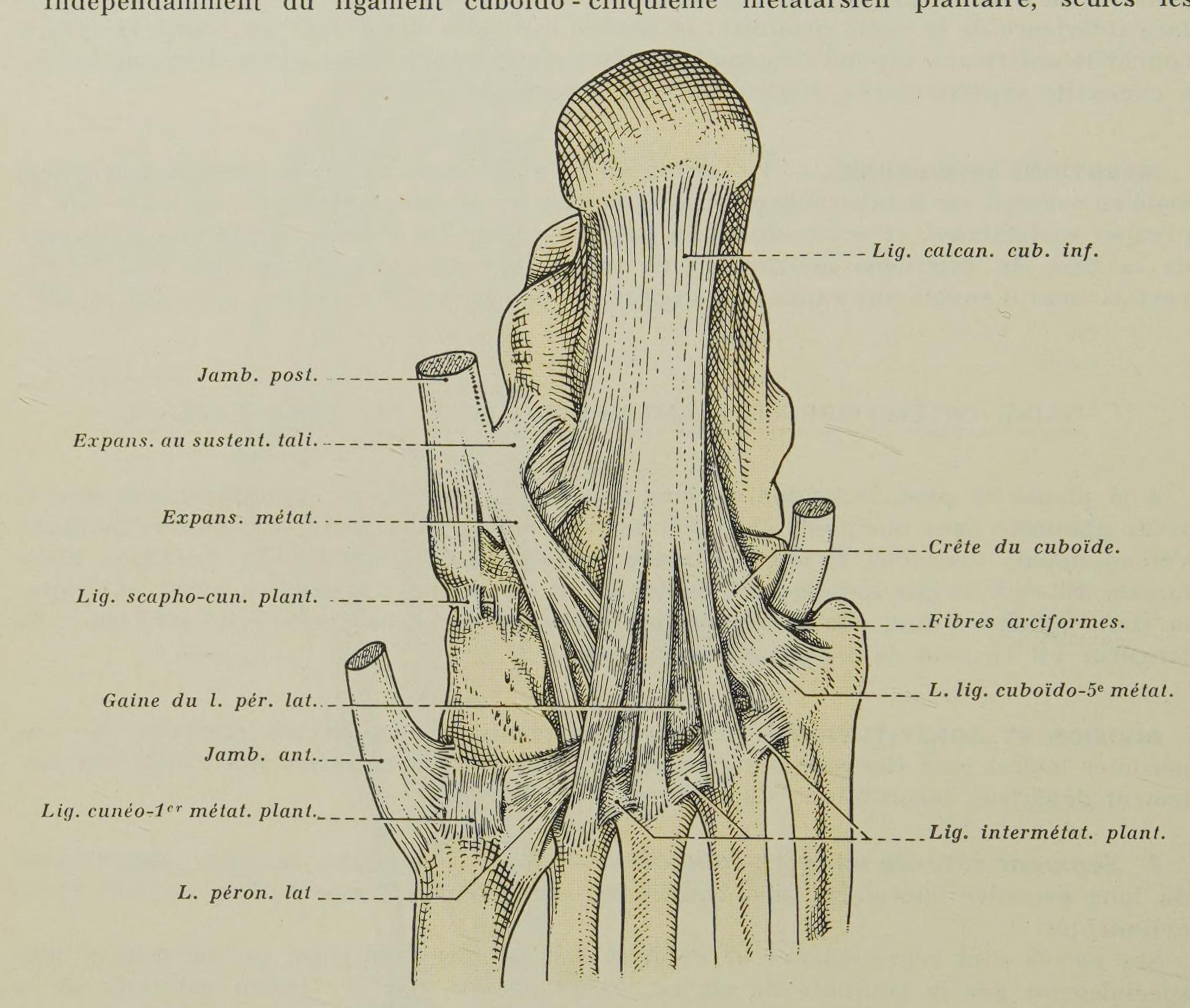

FIG. 622. — *La gaine ostéo-fibreuse plantaire du long péronier latéral; ses rapports tendineux et ligamentaires; côté droit.*

expansions destinées aux troisième et quatrième métatarsiens entrent dans la constitution de la paroi inférieure de la gaine dans ce segment.

La face inférieure de la gaine du long péronier latéral, plus spécialement au niveau du long ligament cuboïdo - cinquième métatarsien plantaire, donne insertion à des fibres charnues des muscles court fléchisseur et opposant du petit orteil et du chef oblique de l'abducteur du gros orteil.

2° ***Segment interne ou infra-cunéen.*** — Dans ce segment, très court, la gaine ostéo-fibreuse du long péronier latéral est mal individualisée ; elle revêt l'aspect d'un tunnel aplati de bas en haut.

Sa *paroi supérieure* est représentée par la face inférieure de la voûte plantaire et plus spécialement par les arêtes inférieures des troisième et deuxième cunéiformes, par les ligaments intercunéens plantaires et intermétatarsiens plantaires, par les expansions cunéennes et métatarsiennes du jambier postérieur (voy. : fig. 622). A sa partie la plus interne, la paroi supérieure de la gaine est représentée par l'arête plantaire du deuxième métatarsien et par l'épanouissement en éventail des fibres du ligament cuboïdo-métatarsien transverse (voy. : fig. 570).

Sa *paroi inférieure* est une membrane fibreuse, mince, flaccide et d'autant plus mince qu'on se rapproche davantage de la terminaison du tendon; elle est représentée par l'expansion que le grand ligament de la plante envoie aux deuxième et troisième métatarsiens.

CONTENU. — Cette gaine ostéo-fibreuse contient le tendon du long péronier latéral, son os sésamoïde *(sesamum peronæorum)* et sa gaine synoviale.

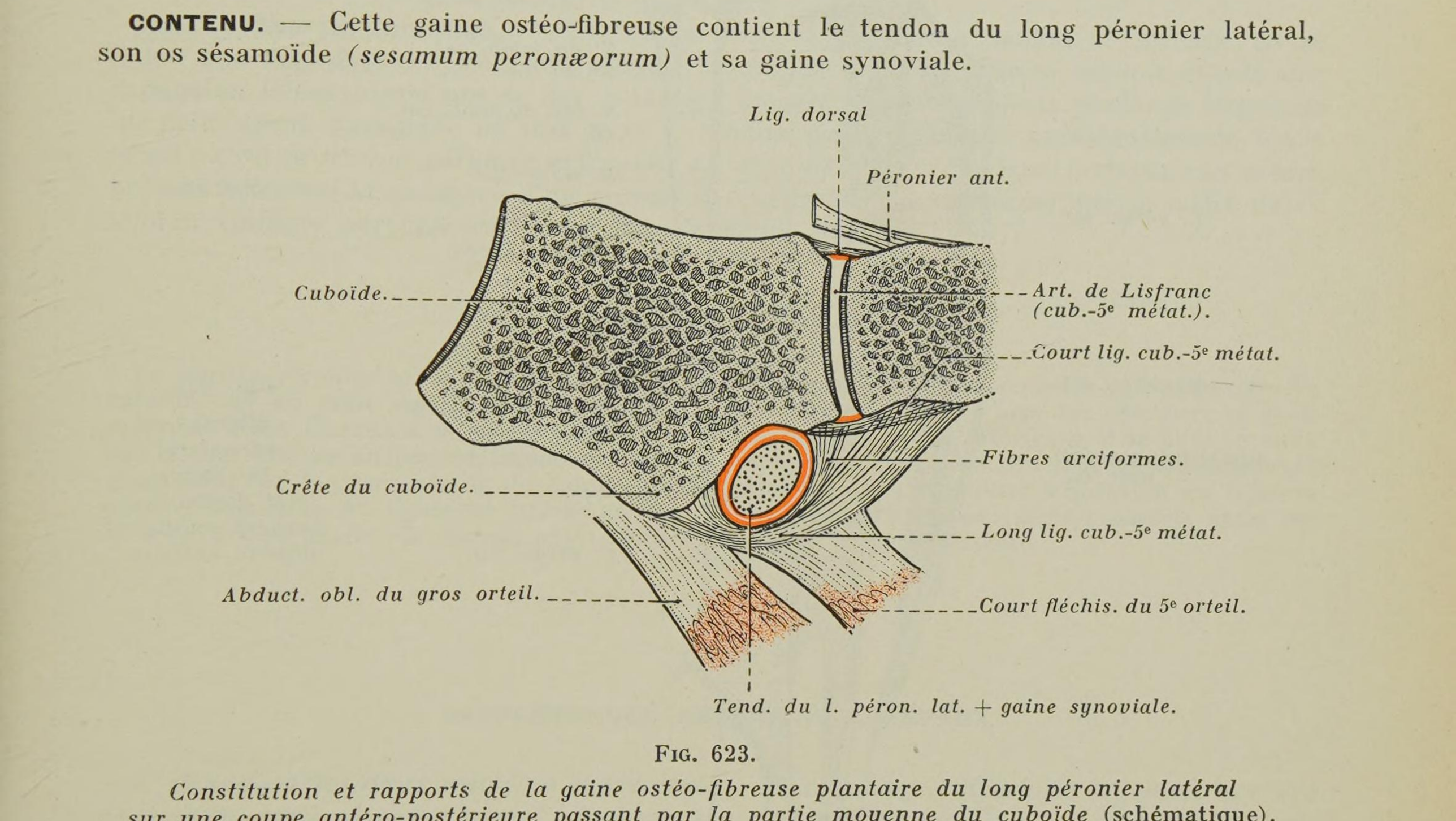

FIG. 623.

Constitution et rapports de la gaine ostéo-fibreuse plantaire du long péronier latéral sur une coupe antéro-postérieure passant par la partie moyenne du cuboïde (schématique).

COURT PÉRONIER LATÉRAL

Le court péronier latéral *(peronæus brevis* ou *fibularis brevis)* est un muscle aplati, sous-jacent au précédent; mais, comme son nom l'indique, il est beaucoup plus court que lui et n'occupe à la jambe que les deux tiers inférieurs de la loge externe; il s'étend de la partie moyenne du péroné et des aponévroses intermusculaires externes au bord externe du pied.

INSERTIONS SUPÉRIEURES. — Le court péronier latéral naît par insertion de fibres charnues : 1° sur la face externe du péroné suivant une *surface losangique* qui occupe la moitié inférieure de cette face; cette surface s'étend en hauteur depuis la partie inférieure du tunnel vertical du long péronier latéral jusqu'à la naissance de la gouttière spiralée; transversalement elle est comprise entre les insertions de la cloison intermusculaire postéro-externe et les insertions les plus inférieures du faisceau postéro-inférieur

du long péronier latéral en arrière, et les attaches de la cloison intermusculaire antéro-externe sur le bord antérieur de l'os en avant (voy. : fig. 411); 2° et sur les faces correspondantes des deux cloisons intermusculaires externes au voisinage de leurs insertions osseuses.

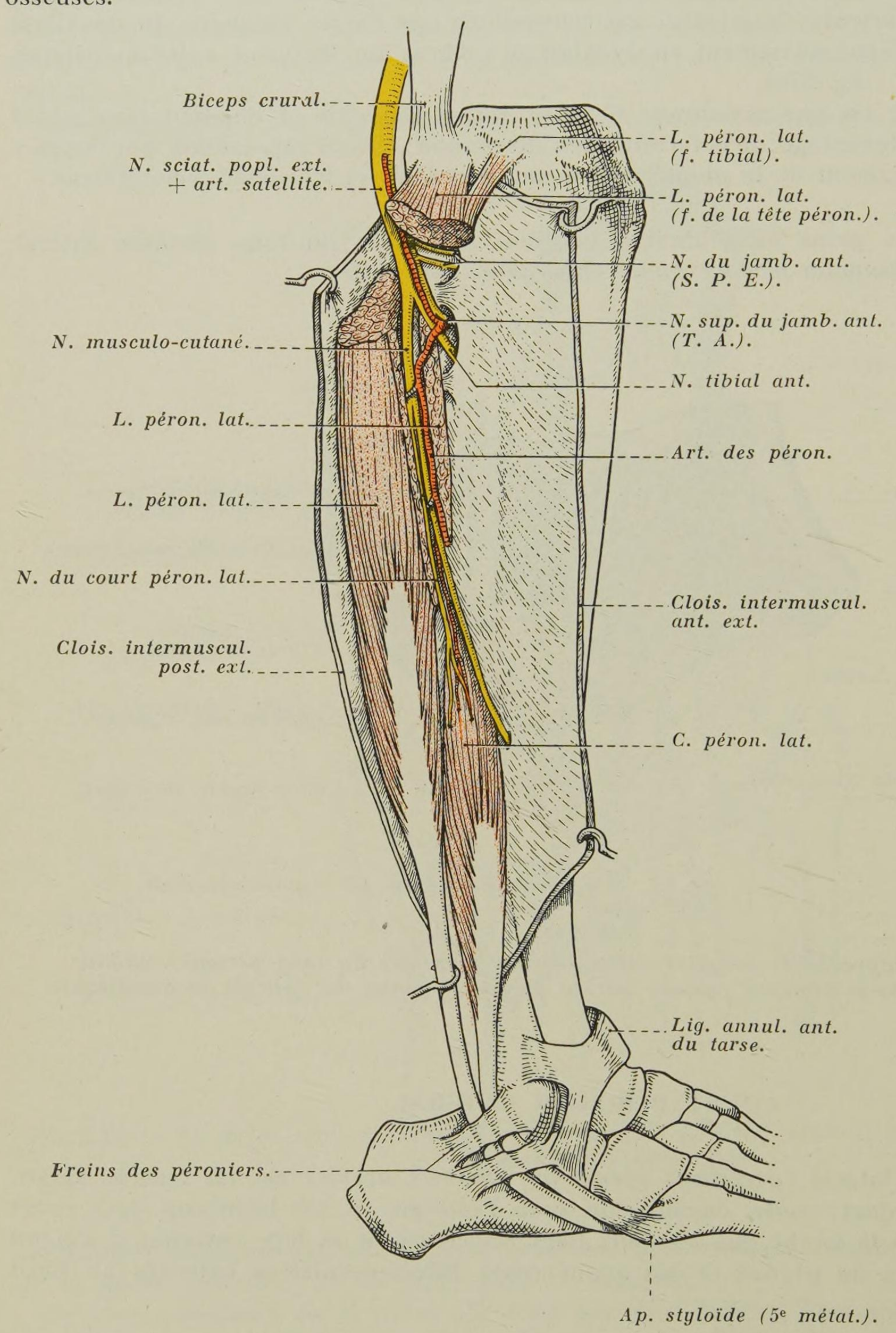

FIG. 624.
Muscles péroniers latéraux et division du nerf sciatique poplité externe.

TRAJET ET DIRECTION. — Les fibres charnues qui partent de cette zone d'insertion se dirigent en bas et légèrement en avant pour se fixer sur les deux faces et sur le bord postérieur d'une lame tendineuse sagittale, qui apparaît assez haut dans l'épaisseur du muscle et à laquelle fait suite le tendon de ce dernier.

En arrière du tendon, les fibres musculaires descendent très bas au niveau de la gout-

tière rétro-malléolaire externe, en tout cas toujours beaucoup plus bas que celles du long péronier latéral, à tel point que le corps charnu du court péronier latéral déborde toujours notablement en avant, mais surtout en arrière, le tendon du long péronier latéral.

Le tendon du court péronier latéral glisse verticalement dans la gouttière rétro-malléolaire externe; un peu au-dessous du sommet de la malléole péronière, il se coude contre le faisceau péronéo-calcanéen du ligament latéral externe de l'articulation tibio-tarsienne qui le sépare du calcanéum, puis il devient oblique en avant et en bas; il longe alors la face externe du calcanéum dans une gouttière sus-jacente à celle du long péronier latéral dont il est séparé par un petit tubercule osseux, le *tubercule externe du calcanéum* ou *crête des péroniers* (voy. : fig. 437 et 624).

INSERTIONS INFÉRIEURES. — Le tendon du court péronier latéral se termine en se fixant sur l'apophyse styloïde du cinquième métatarsien; parfois ce tendon envoie une expansion lamelliforme qui se fixe à la face dorsale de la base de la phalange terminale du petit orteil, fusionnée ou non avec le tendon que l'extenseur commun envoie à cet orteil : c'est le *tendon péronier extenseur du cinquième orteil*; dans certains cas même, on peut observer la présence d'un minuscule corps charnu fusiforme sur le trajet de ce tendon *(muscle péronier extenseur du cinquième orteil)*.

Muscle péronier latéral du tarse.

Le *muscle péronier latéral du tarse* (1) ou *peronæus quartus d'Otto (muscle péronéo-calcanéen externe)* est un petit muscle inconstant, rare même, contenu dans la loge des péroniers et généralement grêle. Charnu à sa partie supérieure, tendineux à sa partie inférieure, il se fixe: en haut, sur la face externe du péroné, immédiatement au-dessous des insertions du long péronier latéral ; et en bas, sur la face externe du calcanéum au voisinage de l'empreinte d'insertion du faisceau péronéo-calcanéen du ligament latéral externe de l'articulation tibio-tarsienne, parfois aussi sur la crête des péroniers. Ce muscle peut remplacer le court péronier latéral.

***

RAPPORTS DES PÉRONIERS LATÉRAUX

1° ***Rapport des deux muscles entre eux.*** — Dans la *loge externe de la jambe,* le corps charnu du long péronier latéral recouvre et cache entièrement le court péronier latéral; par contre, dans la partie inférieure de la loge, le corps charnu du court péronier latéral déborde en avant et en arrière le tendon du long péronier latéral qui s'applique sur sa face externe (voy. : fig. 621 et 637).

Dans la *gouttière rétro-malléolaire externe,* le tendon du court péronier latéral est placé en avant, puis plus bas les deux tendons se croisent, et au *niveau de la face externe du calcanéum* celui du court péronier latéral devient supérieur par rapport à celui du long péronier latéral, alors qu'ils sont situés sur un même plan vertical (voy. : fig. 624).

2° ***Rapports avec les organes de la loge. Tunnels du long péronier latéral.*** — Les muscles péroniers latéraux entrent en rapport dans la loge avec la terminaison du nerf sciatique poplité externe et avec ses deux branches de division : le tibial antérieur et le musculo-cutané.

Le *nerf sciatique poplité externe* contourne obliquement, de haut en bas et d'arrière en avant, le *col du péroné*; à ce niveau, il est logé, ainsi que l'origine du nerf tibial

(1) Article à consulter : P. Hecker : Etude sur le péronier du tarse (variations des péroniers latéraux). *Archives d'Anatomie, d'Histologie et d'Embryologie,* 1924, p. 327.

antérieur qui lui fait suite, dans un tunnel ostéo-musculaire : c'est le *tunnel transversal du long péronier latéral,* dans lequel s'engage également une petite artère satellite du nerf issue soit directement de la tibiale antérieure, soit de la récurrente péronière antérieure; ce tunnel, presque horizontal, est toutefois légèrement oblique en bas et en avant; long de 3 à 4 centimètres environ, il est compris entre le faisceau supérieur et les deux faisceaux inférieurs d'insertion péronière du muscle; son orifice postérieur (orifice d'entrée) est limité par une petite arcade aponévrotique constituée par un renforcement de la cloison intermusculaire postéro-externe, qui sépare à cet endroit le long péronier latéral du soléaire; son orifice antérieur (orifice de sortie) est également limité par une arcade analogue, mais beaucoup plus résistante que la précédente, constituée par un épaississement de la cloison intermusculaire antéro-externe, qui sépare à ce niveau le long péronier latéral de l'extenseur commun des orteils.

Dans l'orifice d'entrée s'engage le nerf sciatique poplité externe; à l'orifice de sortie émergent le nerf tibial antérieur et les nerfs supérieurs du jambier antérieur accolés au tronc nerveux d'origine.

Sur le tunnel transversal se branche un second tunnel ostéo-musculaire, dirigé verticalement, et compris entre les deux faisceaux inférieurs d'insertion diaphysaire du long péronier latéral : c'est le *tunnel vertical du long péronier latéral* (voy. : fig. 624).

Beaucoup plus long que le précédent, il est oblique en bas et en avant, et son orifice inférieur, situé au tiers moyen de la jambe, répond à la cloison intermusculaire antéro-externe au niveau des insertions les plus supérieures du court péronier latéral; dans ce tunnel s'engage le nerf musculo-cutané appliqué contre la face externe de la diaphyse péronière.

La constitution et l'aspect des deux tunnels du long péronier latéral, en forme de T, mi-osseux, mi-musculaires, sont dus à la *division* du nerf sciatique poplité externe en ses deux branches terminales, qui s'effectue sous le long péronier latéral et contre le col du péroné.

*3° **Rapports avec les organes voisins.*** — *a)* A la **jambe,** les muscles péroniers latéraux occupent la totalité de la loge externe, et par l'intermédiaire des parois de cette loge ils répondent : *en avant,* à l'extenseur commun des orteils, à l'extenseur propre du gros orteil et au péronier antérieur dont ils sont séparés par la cloison intermusculaire antéro-externe; *en arrière,* au soléaire et au fléchisseur propre du gros orteil dont ils sont séparés par la cloison intermusculaire postéro-externe; *en dedans,* au péroné; et *en dehors,* à l'aponévrose jambière qui les recouvre, ainsi qu'au tissu cellulaire sous-cutané et à la peau (voy. : fig. 631).

b) Au **cou-de-pied,** les tendons des péroniers latéraux sont entourés par une gaine synoviale commune dans la gouttière rétro-malléolaire externe, bifurquée à la face externe du tarse postérieur (calcanéum) pour accompagner séparément chaque tendon (voy. : fig. 656).

Les deux tendons et leur gaine synoviale sont maintenus dans la gouttière rétro-malléolaire externe, et contre la face externe du calcanéum, par le faisceau supérieur du *ligament annulaire externe du tarse*; ce ligament, qui forme à ce niveau la *coulisse ostéo-fibreuse des péroniers,* s'étend du bord externe de la gouttière rétro-malléolaire et du sommet de la malléole externe à la face externe du calcanéum; la coulisse est divisée comme les gaines synoviales en deux coulisses secondaires, séparées l'une de l'autre par le tubercule externe du calcanéum (voy. : fig. 437 et 438).

Dans la *gouttière rétro-malléolaire externe,* les tendons répondent : *en avant,* à la malléole péronière; *en arrière,* au tendon d'Achille qui va se fixer à la face postérieure du calcanéum et dont ils sont quelque peu éloignés ; *en dedans,* au tendon du fléchisseur commun des orteils dans la coulisse duquel on rencontre les vaisseaux et nerf tibiaux postérieurs et les vaisseaux péroniers postérieurs; et *en dehors,* à l'aponévrose jambière, au tissu cellulaire sous-cutané, à l'origine de la veine saphène externe et à la peau (voy. : fig. 638).

c) A la **face externe du tarse** (calcanéum), les tendons répondent: *en dehors,* au faisceau inférieur du ligament annulaire externe du tarse, divisé lui-même en deux faisceaux secondaires par sa fixation sur le tubercule externe du calcanéum (crête des péroniers), qui constituent les *freins des péroniers* (*retinaculum peronæorum superius* et *inferius de Henle*) (voy. : fig. 624), au tissu cellulaire sous-cutané, aux branches du nerf saphène externe, à la veine saphène externe et à la peau; et *en dedans,* au faisceau péronéo-calcanéen du ligament latéral externe et au calcanéum qui le sépare de cet os.

d) A la **plante du pied,** le tendon du long péronier latéral est compris dans une gaine ou coulisse ostéo-fibreuse qui lui est constituée par les expansions métatarsiennes issues de la couche superficielle du ligament calcanéo-cuboïdien inférieur (grand ligament de la plante) (voy. : *Articulation médio-tarsienne*), et par la face inférieure du cuboïde et plus spécialement par la crête et la gouttière de cet os.

Dans ce tunnel ostéo-fibreux, le tendon est entouré d'une gaine synoviale (gaine synoviale plantaire du long péronier latéral) qui s'arrête à 1 cm. 1/2 environ de son attache métatarsienne.

Par l'intermédiaire de sa gaine, le tendon répond : α) *en haut,* à la gouttière du cuboïde, à l'articulation de Lisfranc qu'il croise au niveau de l'interligne cunéo-métatarsien, aux expansions cunéennes et métatarsiennes du jambier postérieur (voy. : fig. 622 et 646); et près de sa terminaison, à la partie la plus antérieure du ligament de Lisfranc tendu entre le premier cunéiforme et la base du deuxième métatarsien (ligament C^1-M^2); β) *en bas,* au ligament calcanéo-cuboïdien inférieur ou grand ligament de la plante et plus spécialement à ses expansions métatarsiennes, à l'abducteur du cinquième orteil, à l'abducteur oblique et au court fléchisseur du gros orteil, aux vaisseaux et nerf plantaires externes et au court fléchisseur plantaire; plus superficiellement, le tendon répond à la chair carrée de Sylvius, au tendon fléchisseur commun des orteils et fléchisseur propre du gros orteil.

VASCULARISATION DES PÉRONIERS LATÉRAUX

Les péroniers latéraux reçoivent de multiples artères qui sont des branches directes ou indirectes de la *poplitée,* de la *tibiale antérieure* et de la *péronière,* et parmi ces branches il faut citer :

a) Le *rameau satellite du nerf sciatique poplité externe,* issu le plus souvent de l'artère articulaire supéro-externe, parfois aussi de l'artère petite saphène, plus rarement directement de l'artère poplitée; cette artériole suit le sciatique poplité externe; elle pénètre dans la loge des péroniers en contournant avec ce nerf le col du péroné ; puis elle se distribue à la partie tout à fait supérieure du long péronier latéral.

b) L'*artère des péroniers latéraux,* qui naît tantôt de la récurrente tibiale antérieure, tantôt directement de la tibiale antérieure, un peu au-dessous de la précédente, parfois, mais plus rarement, de la récurrente péronière antérieure ; plus volumineuse que le rameau précédent, elle suit un trajet oblique en haut et en dehors; satellite du nerf tibial antérieur (parfois du nerf supérieur du jambier antérieur : Dujarier), puis du sciatique poplité externe, elle se divise dans la loge des péroniers en trois ou quatre rameaux dont un rameau ascendant qui suit le sciatique poplité externe et un rameau descendant qui suit le musculo-cutané dans le tunnel vertical; les autres se placent entre les deux muscles péroniers auxquels ils se distribuent; l'un d'eux est fréquemment accolé au nerf du court péronier latéral dont il épouse le trajet et la destination (voy. : fig. 624).

Les *récurrentes péronières antérieure* et *postérieure* fournissent quelques grêles artérioles à la partie supérieure du long péronier latéral.

Dans la partie moyenne de la jambe : *a)* la *tibiale antérieure* fournit plusieurs rameaux aux péroniers latéraux et plus spécialement au corps charnu du court péronier latéral dont un, parfois deux, de calibre important *(artère inférieure des péroniers latéraux)*; *b)* et la *péronière,* deux à trois branches grêles.

INNERVATION DES PÉRONIERS LATÉRAUX

Les deux muscles péroniers latéraux sont innervés par le *nerf musculo-cutané,* branche du sciatique poplité externe.

Le *long péronier latéral* reçoit *deux nerfs* : *a)* l'un, *supérieur,* le plus volumineux, se détache près de l'origine du musculo-cutané dans la partie supérieure du tunnel vertical; très court, il aborde le muscle par sa face profonde; — *b)* l'autre, *inférieur,* très grêle, naît à un niveau variable dans le tunnel vertical et parfois du nerf du court péronier latéral.

Le *court péronier latéral* reçoit un filet du musculo-cutané qui aborde le muscle par sa face externe (voy. : fig. 624).

ACTION DES PÉRONIERS LATÉRAUX

Prenant leur point fixe sur le péroné : *a)* le *long péronier latéral* est *extenseur, abducteur* et *rotateur externe du pied sur la jambe*; dans l'extension du pied, il est l'auxiliaire du jambier postérieur; mais dans l'accomplissement des deux autres mouvements il lui est antagoniste : sous l'action du long péronier latéral, il se produit une torsion du pied en dehors; son bord interne s'abaisse alors que son bord externe s'élève et que la pointe du pied se porte en dehors; sa contraction et sa tonicité exagèrent et maintiennent la concavité de la voûte plantaire : c'est *le principal moyen de soutien de la voûte plantaire*; et c'est là son rôle essentiel; sa paralysie amène l'effondrement de la voûte plantaire (pied plat paralytique), et la déviation du pied en varus; — *b)* le *court péronier latéral* produit une *torsion du pied en dehors* en élevant son bord externe; accessoirement, il est extenseur si le pied a été préalablement placé en flexion plantaire et en adduction forcée.

MUSCLES DE LA LOGE POSTÉRIEURE

La loge postérieure de la jambe comprend *six muscles* qui sont disposés suivant deux couches, l'une superficielle, l'autre profonde.

La *couche superficielle* comprend le *triceps sural* et le *plantaire grêle* ; la *couche profonde* comprend en haut le *poplité* qui s'étend du fémur au tibia, et au-dessous de ce muscle le *jambier postérieur,* le *fléchisseur commun des orteils* et le *fléchisseur propre du gros orteil.*

I. — *COUCHE SUPERFICIELLE*

TRICEPS SURAL

Généralement très développé, le triceps sural constitue la masse musculaire du *mollet*; il s'étend des condyles fémoraux et des extrémités supérieures du tibia et du péroné à la face postérieure du calcanéum.

Le triceps sural est formé de *trois chefs* musculaires qui s'insèrent en haut séparément,

tandis qu'en bas ils présentent un tendon commun, le tendon d'Achille; ces trois chefs sont disposés suivant *deux plans* ; le *plan superficiel* est représenté par les *deux muscles jumeaux* et le *plan profond* par le *soléaire*.

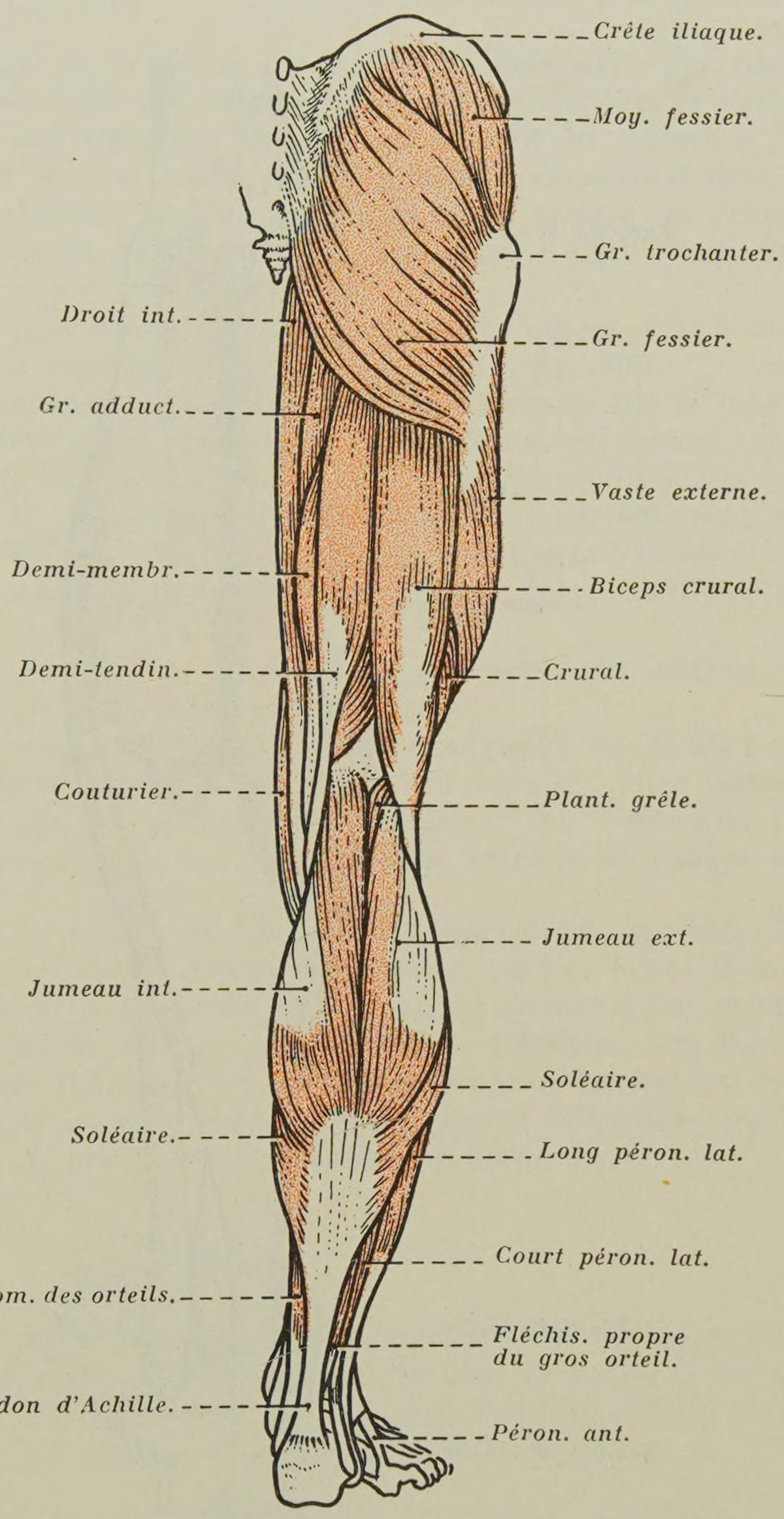

FIG. 625.
Muscles du membre inférieur; côté droit, vue postérieure.

1. — *Muscles jumeaux.*

Les *muscles jumeaux* ou *muscles gastrocnémiens* forment deux masses charnues volumineuses, allongées et aplaties, plus épaisses à leur partie moyenne qu'à leurs extrémités; c'est à ces deux muscles, le jumeau interne et le jumeau externe, qu'est due la saillie du mollet.

Les deux jumeaux offrent beaucoup de caractères communs dans leurs insertions et

dans leur constitution, si bien qu'au niveau du mollet ils sont à peu près symétriquement disposés par rapport à la ligne médiane (d'où leur nom).

Chaque muscle jumeau s'insère sur le condyle fémoral correspondant, puis ils s'accolent et se fusionnent pour constituer au mollet un tendon commun qui s'unit au tendon du soléaire.

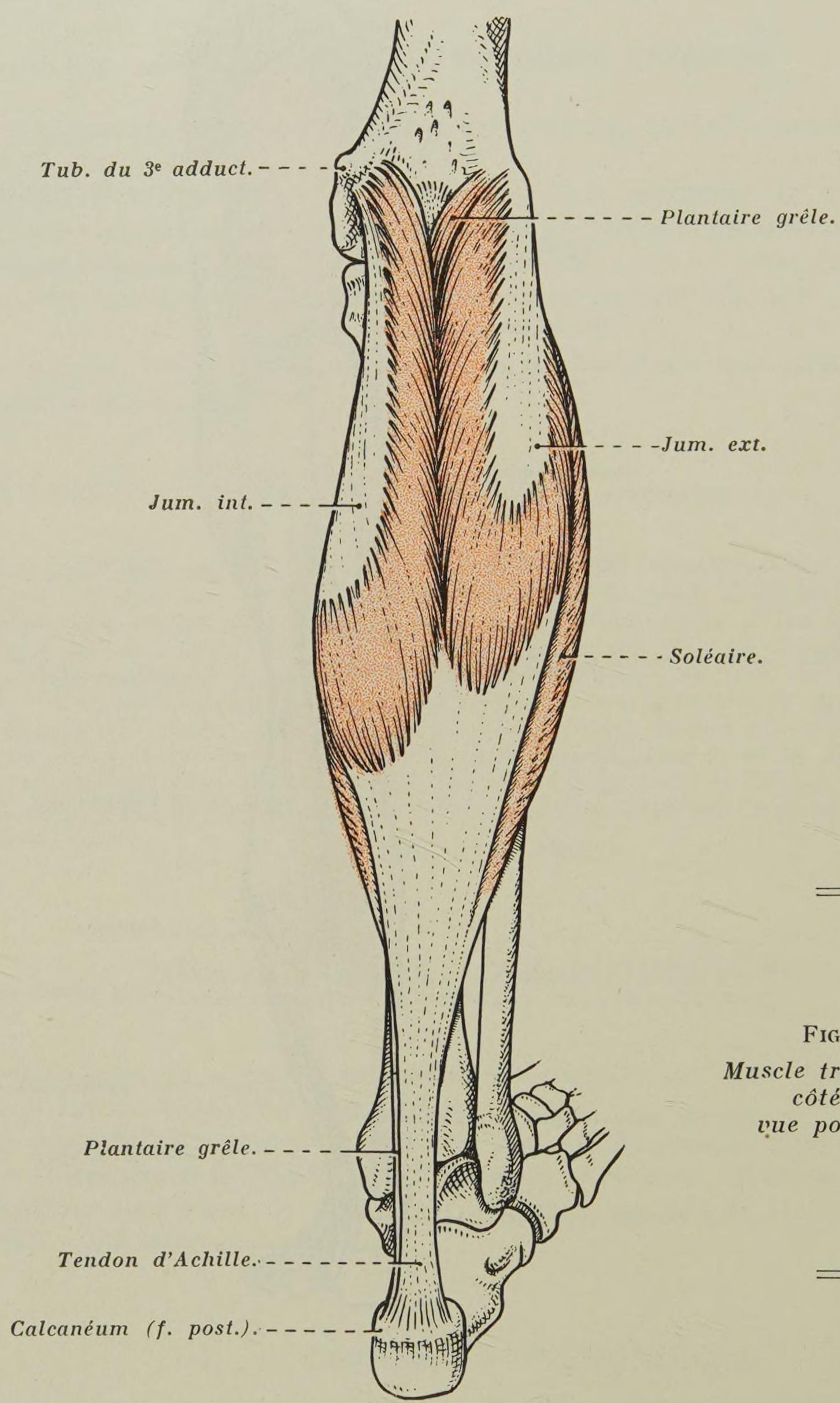

FIG. 626.
Muscle triceps sural; côté droit, vue postérieure.

INSERTIONS DES JUMEAUX. — *1° Le jumeau interne* s'insère par une lame fibreuse : *a)* d'une part, sur la face postérieure de l'extrémité inférieure du fémur, où le muscle s'attache solidement sur le *tubercule sus-condylien interne de Grüber,* et de part et d'autre de ce tubercule suivant deux lignes obliques en bas; l'une, située en dedans du tubercule, atteint le bord supérieur de la facette articulaire du condyle interne; l'autre,

située en dehors, s'étend un peu au-dessus de l'échancrure intercondylienne; — *b)* et d'autre part, sur la face cutanée du condyle interne, au niveau d'une petite facette lisse et ovalaire située un peu au-dessous et en arrière du tubercule du grand adducteur: c'est l'*empreinte du jumeau interne.*

2° ***Le jumeau externe*** s'insère de la même façon que le précédent par une lame fibreuse qui se fixe : *a)* sur le *tubercule sus-condylien externe de Grüber,* et de part et d'autre de ce tubercule, suivant une insertion linéaire qui aboutit en dehors à la face externe du condyle externe; *b)* et sur une petite facette arrondie, excavée et lisse, située sur la face cutanée du condyle externe, un peu au-dessus et en arrière de l'empreinte d'insertion du ligament latéral externe de l'articulation du genou : c'est l'*empreinte du jumeau externe.*

Les insertions fémorales de chaque muscle jumeau présentent l'aspect d'un V renversé (Λ) dont l'ouverture surplombe le condyle correspondant (voy. : fig. 366).

Les deux jumeaux prennent également quelques insertions charnues sur la face postérieure des *coques condyliennes interne* et *externe* de l'articulation du genou, et il est fréquent de rencontrer au niveau du jumeau externe, sur la coque condylienne externe, un nodule fibro-cartilagineux de la grosseur d'un grain de blé ou d'un petit pois, parfois même partiellement ossifié (donc visible à la radiographie), constituant l'*os sésamoïde du jumeau externe,* ou *de la coque condylienne externe,* ou *fabella* (voy. : *Articulation du genou,* et fig. 633).

Les insertions du jumeau externe sont moins étendues que celles du jumeau interne et n'atteignent jamais en dedans l'échancrure intercondylienne.

Les fibres tendineuses qui naissent des tubercules sus-condyliens de Grüber et des empreintes des jumeaux constituent l'origine principale du muscle ; elles forment de chaque côté du creux poplité un tendon aplati et très résistant qui contourne la face postérieure des condyles pour apparaître au niveau des bords latéraux de chaque muscle.

3° ***Freins des jumeaux.*** — Au niveau de l'insertion fémorale des jumeaux, il n'est pas rare d'observer l'existence de quelques trousseaux fibreux, parfois même d'une véritable languette fibreuse qui provient de la partie terminale des branches de bifurcation de la ligne âpre, c'est-à-dire des bords latéraux de la surface poplitée ; ces formations constituent les *freins des jumeaux*; celui qui est annexé au jumeau interne est toujours plus développé que celui du jumeau externe; parfois même l'artère articulaire supérieure et interne, ou tout au moins une de ses branches, s'engage sous ce frein.

2. — *Soléaire.*

Le *soléaire* est sous-jacent aux deux muscles jumeaux qu'il déborde latéralement; c'est un muscle épais, étalé et aplati, dont l'aspect rappelle assez bien la forme d'une semelle de soulier, d'où sa dénomination (de *solea,* semelle); son corps charnu s'étend de la face postérieure du péroné et du tibia au tendon d'Achille.

INSERTIONS DU SOLÉAIRE. — Le soléaire s'insère obliquement de haut en bas et de dehors en dedans à la face postérieure des deux os de la jambe et sur une arcade fibreuse, tendue entre le tibia et le péroné, dite *arcade du soléaire.*

1° Les **insertions péronières** *(faisceau* ou *chef péronier)* se font suivant une surface triangulaire à sommet inférieur et à base supérieure, correspondant à la tête du péroné : *a)* sur la moitié inférieure de la face postérieure de la tête du péroné; *b)* sur le quart supérieur de la face postérieure de cet os; *c)* sur le tiers supérieur du bord externe correspondant ; *d)* sur la face postérieure de la cloison intermusculaire postéro-externe, au niveau de son insertion sur le bord externe de l'os ; *e)* et sur la petite *arcade fibreuse*

qui délimite l'orifice postérieur du tunnel transversal du long péronier latéral, et sous laquelle s'engage le nerf sciatique poplité externe.

Ces insertions se font par une lame fibreuse épaisse et très résistante d'où se détachent des fibres charnues.

2° Les **insertions tibiales** *(faisceau* ou *chef tibial)* se détachent par une lame aponévrotique : *a)* du versant inférieur de la ligne oblique du tibia, appelée pour cette raison *crête du soléaire,* au-dessous du champ triangulaire d'insertion du muscle poplité; *b)* et sur le tiers moyen du bord interne du tibia (voy. : fig. 398).

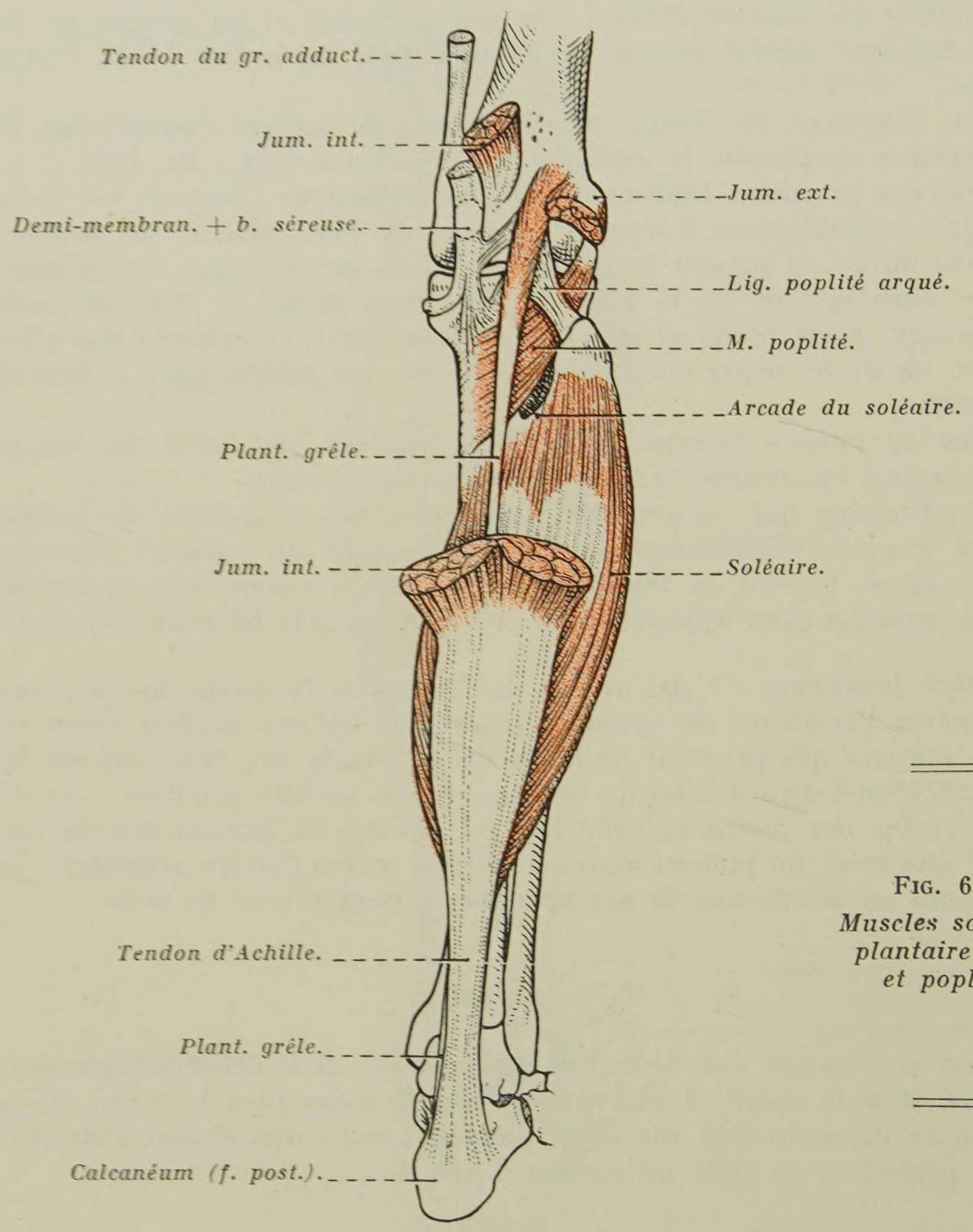

FIG. 627.
Muscles soléaire, plantaire grêle et poplité.

3° Entre les insertions péronière et tibiale, le muscle se fixe par des fibres aponévrotiques sur le bord postérieur convexe de l'**arcade du soléaire** (voy. : fig. 627 et 633). Cette dernière est constituée par une arcade fibreuse à concavité supérieure, oblique de haut en bas et de dehors en dedans; elle se fixe : en dehors, sur la tête du péroné, et en dedans, sur la partie supéro-externe de la crête du soléaire et sur l'aponévrose de revêtement de ce muscle; par son bord antérieur, concave, elle délimite avec la face postérieure du tibia l'*anneau du soléaire,* au niveau duquel se terminent les vaisseaux poplités et où le nerf sciatique poplité interne se continue par le nerf tibial postérieur.

*
**

CONSTITUTION DU TRICEPS SURAL

Le triceps sural est un muscle mi-tendineux, mi-charnu, toutefois uniquement tendineux au niveau de ses insertions osseuses et aponévrotiques.

Les *lames tendineuses des jumeaux* qui se détachent du fémur constituent les *aponévroses des deux jumeaux*; elles coiffent respectivement chaque condyle, puis s'étalent à la face postérieure des deux muscles, tout en s'écartant quelque peu de la ligne médiane.

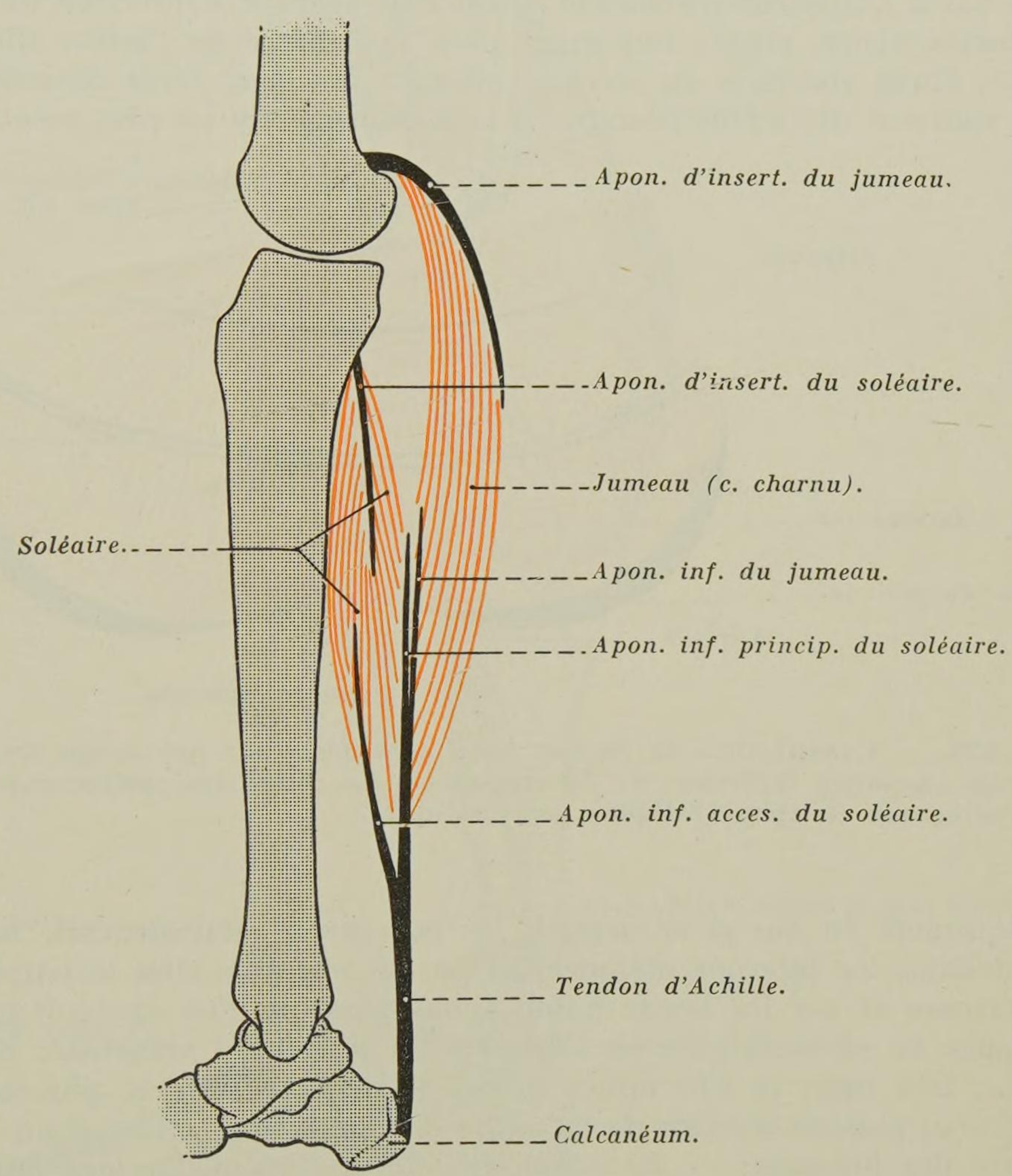

FIG. 628. *Constitution du triceps sural considérée sur une coupe sagittale du muscle. En rouge,* les parties charnues; *en noir,* les parties tendineuses et aponévrotiques (schématique).

Les fibres charnues des jumeaux partent de la face antérieure et du bord axial de chaque aponévrose; elles se dirigent obliquement en bas et de chaque côté de la ligne médiane, au niveau de laquelle elles s'adossent sans échanger de fibres, pour constituer la *ligne interjumelle*; elles constituent deux corps musculaires de forme ovalaire, dont l'épaisseur va en augmentant à mesure que l'on s'éloigne de la ligne interjumelle; toutes ces fibres charnues convergent en avant au niveau de la saillie du mollet qu'elles constituent pour se fixer sur la face postérieure d'une large aponévrose qui va en se rétrécissant de haut en bas; cette lame constitue l'*aponévrose inférieure des jumeaux*; les insertions charnues du jumeau interne descendent toujours plus bas que celles du jumeau externe (voy. : fig. 628 et 629).

Les masses charnues des jumeaux comprises entre les aponévroses précitées forment au niveau du mollet une saillie arrondie, le *ventre des jumeaux.*

Chez les sujets très musclés où à la suite d'hypertrophie fonctionnelle (coureurs cyclistes, danseuses), la ligne de séparation située entre la saillie des deux jumeaux et le tendon d'Achille est marquée par une encoche très apparente, et le bord inférieur de l'implantation de chaque corps charnu sur l'aponévrose inférieure des jumeaux se traduit par une ligne courbe à concavité inférieure, plus marquée et plus bas située en dedans qu'en dehors.

Les *deux lames aponévrotiques du soléaire,* l'une d'origine péronière, l'autre d'origine tibiale, se fusionnent au-dessous de l'arcade du soléaire à la constitution de laquelle elles contribuent pour former une large lame fibreuse, disposée dans un plan frontal, qui descend très bas à l'intérieur du muscle : c'est l'*aponévrose d'insertion du soléaire* ou *aponévrose intramusculaire,* repère important pour la ligature de l'artère tibiale postérieure.

Les fibres charnues du soléaire naissent des *deux faces* de cette aponévrose : *a)* celles qui viennent de la *face postérieure* sont de beaucoup les plus nombreuses; elles se dirigent

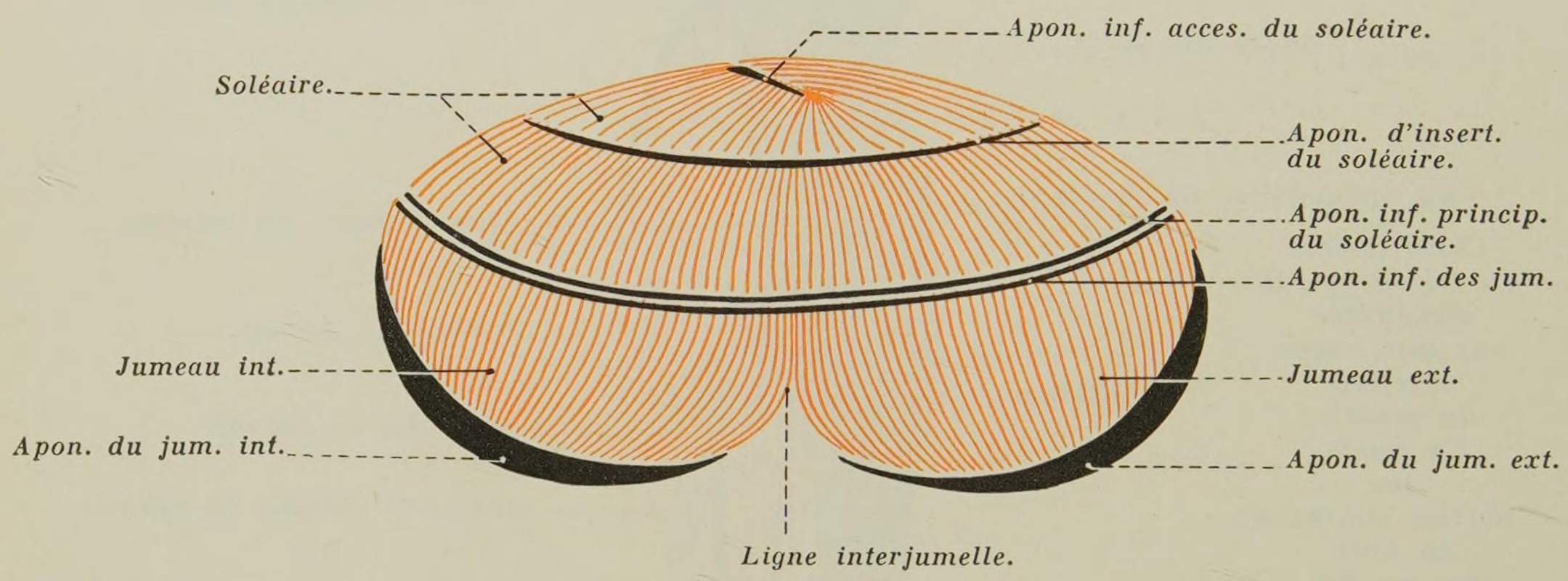

Fig. 629. — *Constitution du triceps sural considérée sur une coupe transversale du muscle; côté droit, segment inférieur de la coupe. — En rouge,* les parties charnues; *en noir,* les parties tendineuses et aponévrotiques (schématique).

obliquement en bas et en arrière, les moyennes verticalement, les externes obliquement en dedans, les internes obliquement en dehors; puis elles se jettent finalement sur la face antérieure et sur les bords d'une aponévrose que l'on aperçoit très haut sur la face postérieure de ce muscle : c'est l'*aponévrose inférieure principale du soléaire*; cette aponévrose, très large et très mince à son origine, se rétrécit plus bas à mesure qu'elle se renforce; puis au-dessous de la saillie du mollet elle se confond avec l'aponévrose inférieure des jumeaux; — *b)* quant aux fibres nées de la *face antérieure* de l'aponévrose intramusculaire du soléaire, elles constituent un muscle bifurqué dont les fibres convergent sur les faces respectives d'une lame tendineuse courte et mince orientée dans un plan oblique, de telle façon que celle-ci présente une face antéro-externe et une face postéro-interne; cette lame se fixe en bas sur la face antérieure du tendon d'Achille et elle représente l'*aponévrose inférieure accessoire du soléaire* (voy. : fig. 628 et 629).

En résumé, le corps charnu du triceps sural, *muscle bipenné composé,* est constitué par trois nappes musculaires séparées entre elles par des lames tendineuses ou aponévrotiques; ce sont, d'arrière en avant : 1° les *aponévroses d'insertion des deux jumeaux*; 2° le *corps charnu des jumeaux interne* et *externe* ; 3° les *deux aponévroses inférieure des jumeaux* et *principale du soléaire* adossées l'une à l'autre et séparées par un espace virtuel facilement clivable; 4° les *fibres charnues postérieures du soléaire*; 5° l'*aponé-*

vrose intramusculaire du soléaire; 6° et les *fibres charnues antérieures du soléaire* avec son *aponévrose inférieure accessoire,* ce qui donne à la masse charnue superficielle du mollet *six plans* musculo-aponévrotiques (voy. : fig. 629).

Tendon d'Achille. — Le tendon d'Achille (1) est le *tendon commun* des muscles jumeaux et soléaire ; il résulte de la *fusion* des trois aponévroses inférieures de ces

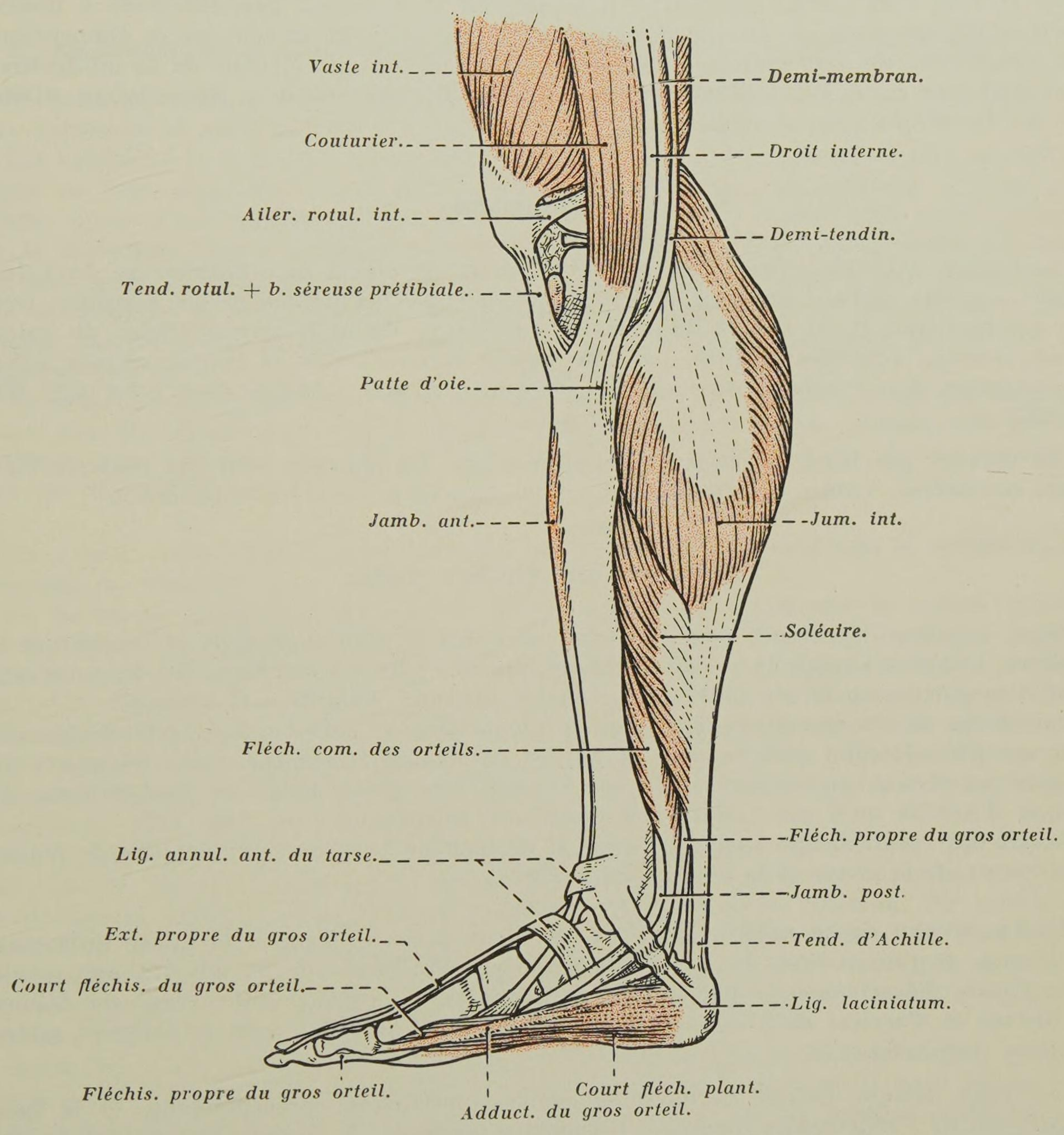

FIG. 630. — *Muscles de la jambe et du pied; côté droit, vue interne.*

muscles ; les lames aponévrotiques, très minces et larges à leur origine supérieure, se condensent et se rétrécissent de haut en bas pour former de véritables lames tendineuses; l'union entre les aponévroses inférieure des jumeaux et inférieure principale du soléaire s'effectue un peu au-desous de la saillie des deux jumeaux (3 à 4 centimètres) et suivant

(1) Correspond à la *corde du jarret* des quadrupèdes.

une ligne oblique de haut en bas et de dehors en dedans; quant à la jonction de l'aponévrose inférieure accessoire du soléaire, elle se fait toujours plus bas sur la face antérieure du tendon d'Achille.

Le tendon d'Achille est un des plus beaux et des plus solides tendons de l'économie; d'une splendide couleur blanche nacrée, luisante sur le vivant, terne sur le cadavre, il occupe le tiers inférieur de la jambe et la région talonnière; aplati et disposé dans un plan frontal à sa partie supérieure, il se rétrécit et s'épaissit graduellement à mesure qu'il se dégage du corps charnu des jumeaux et du soléaire, et tout en se rapprochant du calcanéum; un peu au-dessus de cet os, sa largeur est en moyenne de 15 millimètres, son épaisseur de 6 à 8 millimètres; puis il s'élargit légèrement à nouveau au niveau de ses insertions calcanéennes.

TERMINAISON

Le tendon d'Achille s'insère sur la moitié inférieure de la face postérieure du calcanéum, sur une surface rugueuse et irrégulière, hérissée de petites crêtes osseuses; près de son insertion, il est séparé de la moitié supérieure de la face postérieure du calcanéum, surface régulière et lisse, par une bourse séreuse : c'est la *bourse séreuse rétro-calcanéenne,* dont l'inflammation est la cause de certaines talalgies (voy. : fig. 626, 627 et 630).

En résumé, par leurs insertions, nous voyons que les *jumeaux* sont des *muscles bifémoro-calcanéens,* tandis que le *soléaire* est un *muscle péronéo-tibio-calcanéen.*

RAPPORTS DU TRICEPS SURAL

Dans le triceps sural, les deux jumeaux occupent le plan superficiel et recouvrent le soléaire; toutefois le plan du soléaire descend toujours plus bas que la saillie des jumeaux; sauf à la partie supérieure de la jambe où les jumeaux débordent le soléaire.

Au niveau de ses insertions fémorales, le *plantaire grêle* coiffe le bord axial du jumeau externe, puis descend obliquement en bas et en dedans, interposé entre les plans du jumeau interne et du soléaire; puis son tendon, très grêle, longe le bord interne du tendon d'Achille qu'il suit jusqu'à son insertion calcanéenne (voy. : fig. 442).

Le triceps sural occupe successivement et de haut en bas la *région poplitée,* la *région postérieure de la jambe* et la *région talonnière.*

*1° **Au niveau de la région poplitée,*** les deux jumeaux forment la limite inférieure du losange poplité et leurs bords axiaux s'écartent en forme de V, laissant apercevoir dans l'angle d'écartement le paquet vasculo-nerveux du creux poplité, étagé de dehors en dedans et d'arrière en avant : nerf sciatique poplité interne, veine poplitée et artère poplitée (voy. : fig. 625).

En avant, chaque jumeau recouvre la coque condylienne correspondante et la face postérieure de l'articulation du genou (ligaments poplités); le jumeau interne est séparé de la coque condylienne interne par une bourse séreuse qui communique souvent avec la synoviale articulaire du genou : c'est la *bourse séreuse sus-condylienne interne de Poirier (bourse séreuse du jumeau interne)*; les jumeaux répondent en outre à la partie supérieure du muscle poplité et aux artères articulaires inférieures externe et interne.

En arrière : *a)* le *jumeau interne* est recouvert par le demi-membraneux qui le sépare du demi-tendineux et dont le tendon direct longe son bord interne, puis lui devient antérieur avant de se fixer sur la tubérosité interne du tibia ; ces deux muscles sont séparés par une bourse séreuse généralement volumineuse : c'est la *bourse séreuse du*

demi-membraneux et du jumeau interne (bourse séreuse DMJI), point de départ des kystes synoviaux poplités (voy. : fig. 540); *b)* le *jumeau externe* est croisé par le tendon du biceps crural : ce muscle longe son bord externe avant d'atteindre la tête du péroné; par le nerf sciatique poplité externe qui descend obliquement en bas et en dehors en côtoyant le bord interne du biceps, et par sa branche, l'accessoire du saphène externe ou nerf saphène péronier (voy. : fig. 541).

2° ***Au niveau de la région postérieure de la jambe,*** le triceps sural répond :

En arrière, à l'aponévrose jambière qui le recouvre, au tissu cellulaire sous-cutané et aux vaisseaux et nerfs superficiels de la région et à la peau.

Les vaisseaux et nerfs sont représentés : par la *veine saphène externe* : sous-aponévrotique au tiers supérieur de la jambe, elle répond à la ligne interjumelle; elle est par contre intra- et sus-aponévrotique à la partie inférieure de la jambe; cette veine traverse de la superficie vers la profondeur l'espace compris dans l'angle d'écartement des deux jumeaux pour atteindre la veine poplitée; par le *nerf saphène externe* ou *saphène tibial* qui accompagne la veine précitée; par son *accessoire* ou *saphène péronier*; par le *nerf cutané péronier* issu du sciatique poplité externe; et par des rameaux postérieurs du saphène interne

De plus, à la partie inférieure de la région, la face superficielle du tendon d'Achille est assez souvent séparée des plans superficiels par une petite bourse séreuse sous-aponévrotique, bien distincte de la bourse rétro-calcanéenne : c'est la *bourse séreuse sus-calcanéenne de Poirier.*

En avant, nous distinguerons au triceps sural des rapports au-dessus et au-dessous de l'anneau du soléaire.

a) Au-dessus de l'anneau du soléaire, les deux jumeaux recouvrent le muscle poplité et répondent sur la ligne médiane aux vaisseaux poplités et au nerf sciatique poplité interne; tous ces organes s'engagent dans l'anneau du soléaire; l'artère est le plus profond des trois organes; elle s'y divise en ses deux branches terminales, le tronc tibio-péronier et la tibiale antérieure; le nerf sciatique poplité interne, le plus superficiel, est franchement postérieur par rapport à la veine poplitée; plus bas, il se place en dedans des vaisseaux tibiaux postérieurs et se continue sans ligne de démarcation par le nerf tibial postérieur.

b) Au-dessous de l'anneau du soléaire, le triceps sural (par l'intermédiaire du soléaire) recouvre les muscles de la couche profonde de la loge postérieure de la jambe, à savoir : le fléchisseur propre du gros orteil en dehors, le fléchisseur commun des orteils en dedans, et le jambier postérieur entre les deux; ils séparent le soléaire du plan ostéo-ligamentaire représenté par le tibia, le péroné et le ligament interosseux; ils sont eux-mêmes séparés du soléaire par une mince aponévrose, l'*aponévrose jambière profonde,* qui se continue en bas jusqu'au tendon d'Achille (voy. : fig. 631).

Enfin, par suite de la direction oblique en bas et en dedans de ces muscles, ceux-ci, après avoir croisé la face antérieure du soléaire, croisent à distance le bord interne du tendon d'Achille; et au niveau de la malléole interne le tendon du jambier postérieur (le plus profond et le plus antérieur) passe entre l'os et le tendon du fléchisseur commun des orteils, s'écartant ainsi de plus en plus du tendon d'Achille.

Entre ces deux couches musculaires s'étale dans la loge postérieure de la jambe un plan vasculo-nerveux formé par le nerf tibial postérieur, le tronc tibio-péronier et ses branches.

Le *nerf tibial postérieur* descend verticalement et occupe approximativement la ligne médiane, il se place en dehors du tronc tibio-péronier et de l'artère tibiale postérieure.

Le *tronc tibio-péronier,* après un trajet vertical de longueur variable, est compris entre le soléaire et le jambier postérieur; il se bifurque en donnant l'artère tibiale postérieure

qui continue la direction du tronc primitif, et l'artère péronière; ces artères sont accompagnées par des veines satellites et des troncs collecteurs lymphatiques.

Le plan vasculo-nerveux sous-jacent au soléaire est constitué à la partie moyenne de la jambe et de dehors en dedans par les vaisseaux péroniers qui descendent entre le soléaire et le fléchisseur propre du gros orteil, par le nerf tibial postérieur compris entre le soléaire et le groupe jambier postérieur fléchisseur commun des orteils, et par les vaisseaux tibiaux postérieurs qui descendent entre le soléaire et le fléchisseur commun des orteils.

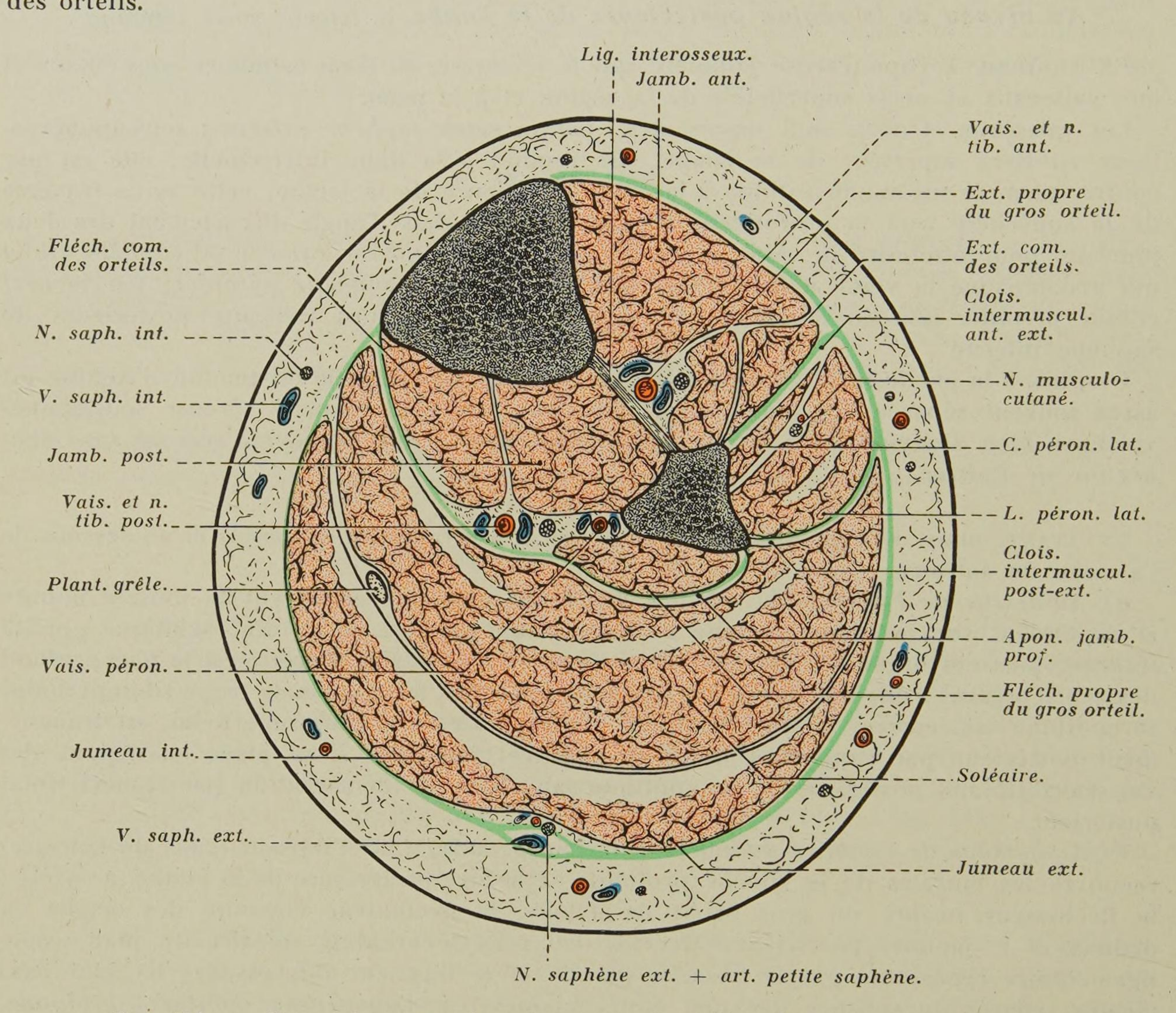

FIG. 631. — *Coupe transversale passant par le milieu de la jambe; côté droit, segment inférieur de la coupe.*

Dans la *gouttière rétro-malléolaire interne,* les tendons des muscles de la couche profonde et les vaisseaux et nerf tibiaux postérieurs s'éloignent de plus en plus du bord interne du tendon d'Achille en se dirigeant obliquement en bas et en avant, pour gagner la gouttière calcanéenne; ces organes sont disposés dans l'ordre suivant, de la malléole interne au tendon d'Achille : tendon du jambier postérieur, tendon du fléchisseur commun des orteils, vaisseaux tibiaux postérieurs, nerf tibial postérieur et fléchisseur propre du gros orteil (voy. : fig. 638) et à ce niveau l'artère tibiale postérieure est placée à un travers de doigt en avant du bord interne du tendon d'Achille, ligne de repère importante pour la ligature de ce vaisseau.

3° ***Au niveau de la région talonnière,*** le tendon d'Achille répond : *a) en avant,* au calcanéum dont il est séparé par la bourse séreuse rétro-calcanéenne (voy. : fig. 657), et à une épaisse nappe de tissu cellulo-adipeux qui le sépare de la face postérieure de l'articulation tibio-tarsienne et qui facilite ses déplacements dans les mouvements de flexion et d'extension du pied; *b) en arrière,* à l'aponévrose, au tissu cellulaire sous-cutané dans lequel on rencontre deux ou trois petites bourses séreuses étagées *(bourses séreuses de de Bovis)* et à la peau; *c)* et *en dedans,* au tendon du plantaire grêle.

Le tendon d'Achille et le tendon du plantaire grêle qui lui est satellite sont compris dans une *gaine aponévrotique* commune constituée par un dédoublement de l'aponévrose jambière superficielle (voy. : fig. 638).

VASCULARISATION DU TRICEPS SURAL

Les ***artères*** du triceps sural sont fournies : *a)* par l'*artère poplitée* qui donne deux *artères jumelles* pour les muscles jumeaux; *b)* et par le *tronc tibio-péronier,* la *tibiale postérieure* et la *péronière* pour le soléaire.

Chaque *muscle jumeau* reçoit une *artère principale* dite *artère jumelle.* Elles naissent dans le creux poplité de la face postérieure de l'artère poplitée, au niveau ou un peu au-dessus de l'interligne articulaire du genou, la jumelle externe naissant généralement un peu plus bas que l'interne; dès leur origine, elles divergent en bas vers le jumeau correspondant et chacune pénètre le muscle par plusieurs branches par sa face antérieure et assez près du bord axial (voy. : fig. 688). A l'intérieur du muscle, l'artère jumelle se divise le plus souvent en deux branches descendantes presque parallèles, l'une interne, l'autre externe.

Dans leur trajet extra-musculaire, les artères jumelles sont accompagnées par le nerf du jumeau corespondant et par deux veines satellites, constituant ainsi le *pédicule vasculo-nerveux* de chaque muscle jumeau (voy. : fig. 704).

Accessoirement, la partie supérieure des jumeaux reçoit quelques artérioles grêles qui leur sont fournies, soit par les artères articulaires supéro-interne et externe, soit directement par la poplitée *(artères jumelles accessoires)*; ces artères pénètrent les muscles jumeaux par leur face postérieure.

Le *soléaire* reçoit généralement *deux artères principales* : *a)* l'une, *supérieure,* qui lui vient de la *terminaison de la poplitée* ou parfois du *tronc tibio-péronier*; elle accompagne le nerf antérieur du soléaire et pénètre le muscle par sa face profonde (voy. : fig. 688 et 690); *b)* l'autre, *inférieure,* plus grêle, se détache de l'*artère péronière* ou de la *tibiale postérieure.*

Accessoirement, il reçoit quelques rameaux artériels grêles de l'artère jumelle externe, de la tibiale postérieure et de la péronière.

La vascularisation des jumeaux est indépendante de celle du soléaire; d'autre part les anastomoses entre les systèmes artériels de chaque muscle jumeau sont rares et le plus souvent grêles, si bien que pratiquement on peut considérer les artères jumelles comme étant des artères du *type terminal.*

Les ***veines*** sont satellites des artères.

INNERVATION DU TRICEPS SURAL

Les ***nerfs*** du triceps sural proviennent du *sciatique poplité interne,* et du *nerf tibial postérieur.*

Les jumeaux reçoivent chacun un nerf issu du sciatique poplité interne pendant sa traversée du creux poplité; chaque nerf aborde la face antérieure du muscle près de

son bord axial, accompagné de l'artère jumelle correspondante, et déjà divisé en deux ou trois rameaux.

Le soléaire reçoit deux nerfs : *a)* le *nerf supérieur* ou *postérieur du soléaire* se détache le plus souvent de la terminaison du sciatique poplité interne, un peu avant qu'il ne s'engage sous l'anneau du soléaire, parfois aussi d'un tronc commun avec le nerf du jumeau externe; il aborde le muscle par sa face postérieure; *b)* le *nerf inférieur* ou *antérieur du soléaire* se détache soit directement du nerf tibial postérieur, un peu au-dessous de l'anneau du soléaire, soit d'un tronc commun avec le nerf du jambier postérieur; très court et très grêle, il aborde le muscle par sa face antérieure (voy. : fig. 730).

ACTION DU TRICEPS SURAL

Le triceps sural est un muscle puissant : *extenseur,* il produit l'extension du pied sur la jambe (flexion plantaire); il est en outre légèrement *adducteur* et *rotateur interne* du pied, il place le pied en varus équin; le mouvement du pied qu'entraîne sa contraction s'exécute en deux temps; dans un premier temps s'accomplit l'extension par le jeu de l'articulation tibio-tarsienne, et dans un deuxième temps l'adduction avec rotation interne par l'intermédiaire d'un mouvement de torsion en dedans du pied qui se passe dans les articulations sous-astragaliennes et médio-tarsienne.

Lorsque le pied repose sur le sol, sa contraction élève le talon; accessoirement et le pied étant placé en extension, les jumeaux deviennent *fléchisseurs de la jambe sur la cuisse*; le triceps sural est un des principaux muscles de la marche, du saut et du pédalage.

PLANTAIRE GRÊLE

Le plantaire grêle est un petit muscle triangulaire aplati, situé entre les jumeaux et le soléaire; il se fixe en haut sur le fémur et se continue en bas par un long et grêle tendon qui va s'insérer sur le calcanéum.

INSERTIONS. — Ses **insertions supérieures** se font par de courtes fibres aponévrotiques : *a)* sur une petite surface triangulaire située à la face postérieure de l'extrémité inférieure du fémur, au-dessus et en dedans du tubercule sus-condylien externe; *b)* sur l'extrémité inférieure de la ligne de bifurcation externe de la ligne âpre; *c)* sur la face dorsale de l'aponévrose d'insertion du jumeau externe; *d)* et sur la face postérieure de la capsule articulaire du genou, ainsi que sur la coque condylienne externe (voy. : fig. 366).

Ses **insertions inférieures** se font par un très mince tendon qui se fixe sur la face postérieure du calcanéum, en dedans des insertions du tendon d'Achille, et parfois même fusionné avec ce dernier (voy. : fig. 627).

TRAJET ET DIRECTION. — Le corps charnu, généralement très court, ne dépasse guère en bas l'arcade du soléaire; il contourne le condyle externe, croise obliquement le bord axial du jumeau externe, puis se dirige obliquement de haut en bas et de dehors en dedans pour se placer entre les jumeaux et le poplité, puis entre les jumeaux et le soléaire; finalement il se dégage de l'interstice musculaire pour longer le bord interne du tendon d'Achille avec lequel il est compris dans la même gaine aponévrotique (voy. : fig. 637 et 638).

RAPPORTS. — 1° Au **niveau de la région postérieure du genou** *(région poplitée),* il répond : *en arrière,* au jumeau externe qui le sépare du nerf sciatique poplité externe; *en avant,* à la face postérieure de l'articulation du genou et au muscle poplité; et *en dedans,* au paquet vasculo-nerveux poplité dont il se rapproche de plus en plus.

2° Au **niveau de la région postérieure de la jambe,** il répond : *a)* dans sa *moitié supérieure* : *en arrière,* aux jumeaux et plus spécialement au jumeau interne; *en avant,* au

soléaire dont il croise obliquement l'anneau, au nerf sciatique poplité interne et à la terminaison de l'artère poplitée se continuant par le tronc tibio-péronier; — *b)* et dans sa *moitié inférieure* : au bord interne du tendon d'Achille, qu'il côtoie et dont il partage les rapports, et à l'aponévrose jambière superficielle.

VASCULARISATION. — Le plantaire grêle reçoit plusieurs artérioles; les unes le pénètrent par sa face postérieure et proviennent de l'*artère jumelle externe*; les autres le pénètrent par sa face antérieure et proviennent, soit de l'*artère articulaire supéro-externe*, soit directement de la *poplitée*.

INNERVATION. — Le plantaire grêle est innervé par le *sciatique poplité interne* qui lui fournit un filet très grêle qui le pénètre par son bord interne (voy. : fig. 729 et 730).

ACTION. — Chez l'homme, le plantaire grêle est un muscle rudimentaire, considérablement atrophié, dont le rôle d'auxiliaire du triceps sural est bien minime; il fléchit la jambe sur la cuisse.

Chez les singes, où il est très développé, il est tenseur de l'aponévrose plantaire, partant il devient l'équivalent du petit palmaire au membre supérieur.

II. — *COUCHE PROFONDE*

La couche profonde des muscles de la loge postérieure de la jambe comprend *quatre muscles* qui peuvent être divisés en *deux groupes*, suivant la direction et la longueur de leurs fibres : *a)* l'un comprend le *muscle poplité* avec ses fibres courtes, obliques en bas et en dedans; il est situé au-dessus des attaches péronéo-tibiales du soléaire; — *b)* l'autre comprend les *muscles fléchisseur commun des orteils, jambier postérieur* et *fléchisseur propre du gros orteil*, muscles longs avec leurs fibres verticales : il est situé au-dessous des insertions péronéo-tibiales du soléaire. En atteignant la gouttière rétro-malléolaire interne, puis la gouttière calcanéenne, les tendons de ces trois muscles s'entourent chacun d'une gaine synoviale qui facilite leur glissement sur l'os (voy. : fig. 657 et 658).

MUSCLE POPLITÉ

Le *poplité* est un muscle triangulaire, court, qui occupe, comme son nom l'indique la région poplitée, c'est-à-dire la partie postérieure du genou; il s'étend du condyle fémoral externe à l'extrémité supérieure de la face postérieure du tibia.

INSERTIONS FÉMORALES. — Sur le fémur, le poplité s'insère : *a)* par un tendon sur la face cutanée du condyle externe, au niveau d'une petite dépression ovalaire généralement très accusée qui est située au-dessous de l'empreinte d'insertion du ligament latéral externe, et appelée *fossette ovoïde du poplité* (voy. : fig. 385 et 386); *b)* par quelques fibres aponévrotiques très courtes qui se détachent de la face postérieure de la capsule articulaire du genou et de la coque condylienne externe, et dont l'ensemble constitue le *faisceau capsulaire du poplité* (voy. : fig. 632); ce faisceau, généralement large, est cependant moins épais que le tendon sur le bord supérieur duquel il se fixe; les fibres qui le constituent divergent de bas en haut de telle sorte que les plus externes, concaves en dehors, se fixent sur la coque condylienne externe, remontant même jusqu'à l'insertion du jumeau externe, tandis que les fibres les plus internes, concaves en dedans, se perdent au

niveau de l'échancrure intercondylienne où elles sont entremêlées avec les faisceaux du ligament poplité oblique (Weinberg) (1); *c)* et parfois par une petite expansion fibreuse issue de la face postéro-externe du ménisque interne (Poirier).

TRAJET ET DIRECTION. — De cette origine se dégage un tendon aplati d'avant en arrière, auquel font suite des fibres charnues, obliques en bas et en dedans, qui s'étalent en éventail à la face postérieure du genou et du tibia; les fibres charnues du muscle poplité sont d'autant plus obliques qu'elles sont plus inférieures.

Dans son trajet, le tendon est tout d'abord intra-articulaire à son origine : il glisse à

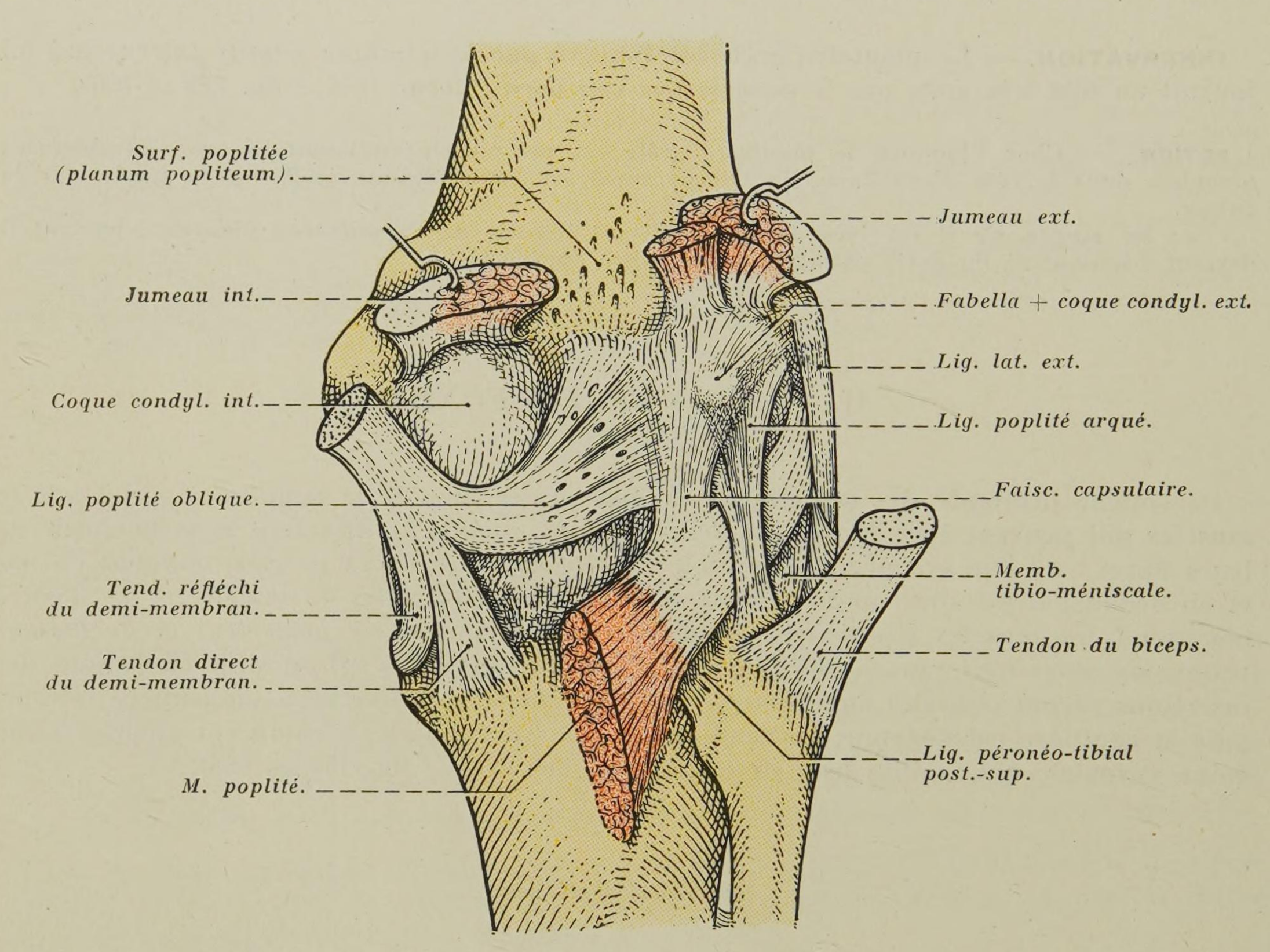

FIG. 632. — *Insertions supérieures du muscle poplité et plan fibreux postérieur du genou; côté droit.*

la face externe du condyle externe, croise l'interligne articulaire du genou, le ménisque externe, sa face antérieure étant tapissée par la synoviale ; finalement il se dégage de l'articulation du genou en passant entre les deux faisceaux du ligament poplité arqué qui forment l'*arcade du poplité* (voy. : fig. 633) ; puis il croise la face postérieure du plateau tibial externe contre une facette lisse située en dedans de l'articulation péronéo-tibiale supérieure et de la tête du péroné *(facette du poplité)* (voy. : *Extrémité supérieure du tibia* et fig. 397).

---

(1) Article à consulter : E. WEINBERG : Recherches d'Anatomie comparée sur l'appareil fibreux de la face postérieure du genou. *Archives d'Anatomie, d'Histologie et d'Embryologie,* 1928, p. 253.

INSERTIONS TIBIALES. — Le poplité se fixe en bas par un mélange de fibres charnues et de fibres aponévrotiques : *a)* sur le versant supérieur de la ligne oblique du tibia; *b)* et sur toute l'étendue de la surface triangulaire *(surface triangulaire du poplité)* comprise entre cette ligne et les plateaux du tibia à la face postérieure de cet os; en dedans, cette surface est bordée par la crête mousse sous-jacente au tubercule sous-glénoïdien (voy. : *Tibia* et fig. 398).

RAPPORTS. — *A son origine,* le tendon du poplité est *intracapsulaire* : il est dirigé de haut en bas et d'avant en arrière; sur la plus grande partie de son trajet, il est recouvert

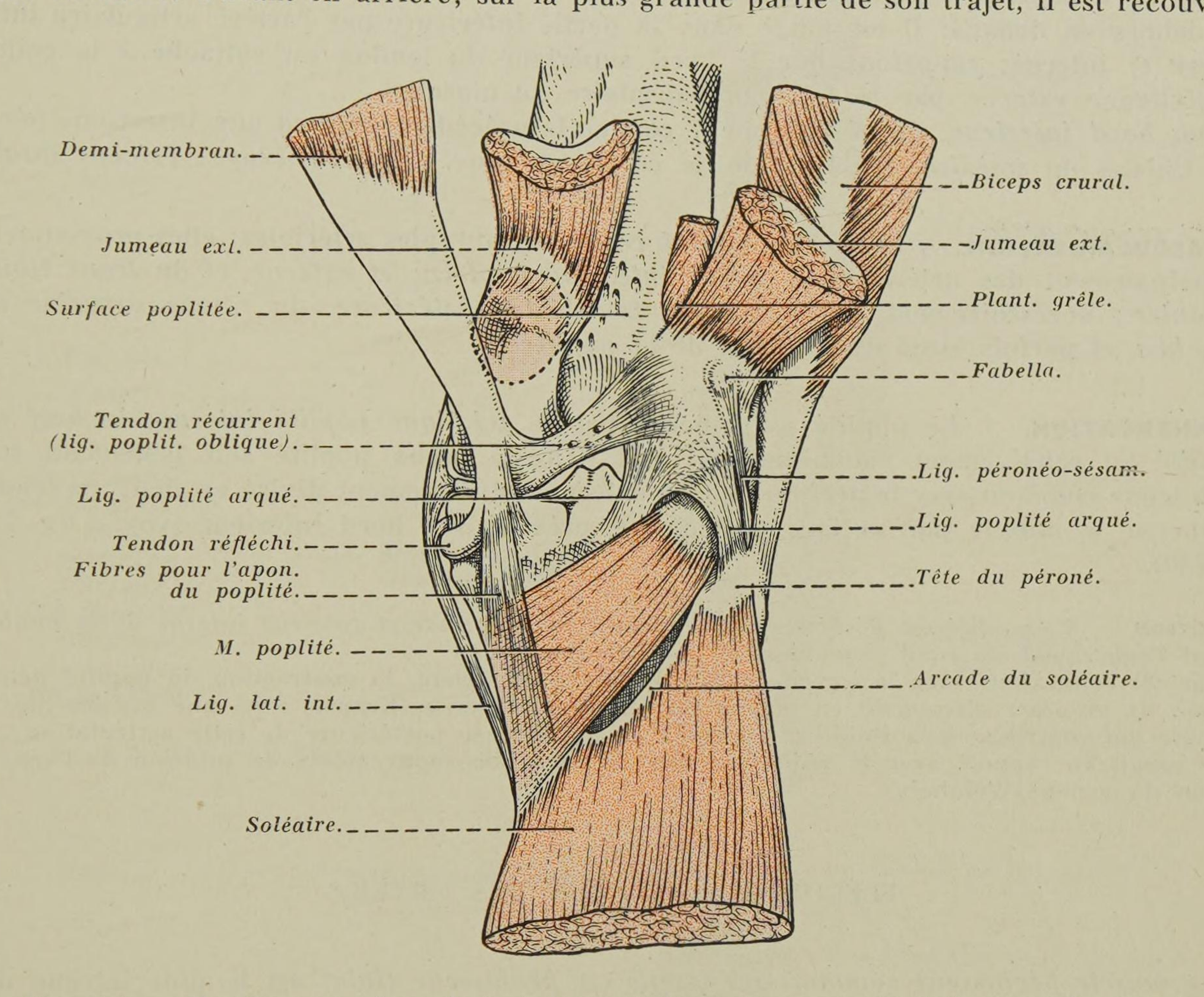

FIG. 633. — *Muscles et tendons de la face postérieure du genou droit* (demi-schématique) (*en pointillé,* la bourse séreuse D. M. J. I.)

en dehors par la capsule de l'articulation du genou et croisé obliquement par le ligament latéral externe dont il est séparé par une bourse séreuse, par l'artère articulaire inférieure et externe, et par le tendon du biceps crural; en dedans, le tendon est appliqué contre la face cutanée du condyle externe.

Du bord inférieur du tendon, la capsule articulaire du genou descend verticalement pour se fixer sur le plateau tibial correspondant; cette partie de la capsule se fusionne en bas au niveau de son insertion tibiale avec la membrane tibio-méniscale (voy. : *Articulation du genou*) et elle forme avec cette dernière un angle dièdre ouvert en haut et en dedans, dû à l'interposition du tendon entre ces deux membranes fibreuses (Weinberg).

Le muscle poplité recouvre, par sa *face antérieure* : le condyle externe du fémur; la face postérieure des articulations du genou et péronéo-tibiale supérieure; cette face est souvent

tapissée sur une assez grande étendue par un prolongement de la synoviale constituant la *bourse séreuse du poplité.*

Sa *face postérieure* est recouverte d'une *aponévrose* dite *aponévrose du poplité* ou *fascia poplitea*; mince en dehors, épaisse en dedans, elle est renforcée à ce niveau par des fibres venues du tendon direct du demi-membraneux; elle est également recouverte par les deux jumeaux et par le plantaire grêle qui le sépare du jumeau externe, par les vaisseaux poplités, par le nerf sciatique poplité interne, par le nerf du poplité, et par le faisceau externe ou péronier du ligament poplité arqué (voy. : fig. 627, 632 et 633).

Son *bord supérieur* n'est pas franchement transversal mais oblique de haut en bas et de dehors en dedans; il est longé dans sa partie inférieure par l'artère articulaire inférieure et interne; rappelons que le bord supérieur du tendon est rattaché à la coque condylienne externe par le faisceau capsulaire du muscle.

Son *bord inférieur,* dirigé également comme le précédent, répond aux insertions péronéo-tibiales du soléaire et à l'arcade de ce muscle (voy. : fig. 633) (voy. : *Triceps sural*).

VASCULARISATION. — Le muscle poplité reçoit de multiples artérioles; elles proviennent principalement des *artères articulaires inférieures interne* et *externe,* et du *tronc tibio-péronier* ; accessoirement de la *récurrente tibiale postérieure,* du *ramus superior de Luschka,* et parfois aussi directement de la *poplitée.*

INNERVATION. — Le poplité est innervé par le *sciatique poplité interne*; le *nerf du poplité* est relativement volumineux; il naît dans le creux poplité soit isolément, soit d'un tronc commun avec le nerf du jumeau externe; généralement divisé en deux rameaux, il aborde le muscle par sa face postérieure, près de son bord inférieur (voy. : fig. 729 et 730).

ACTION. — Le poplité est *fléchisseur de la jambe sur la cuisse* et *rotateur interne de la jambe*; il est l'équivalent du rond pronateur au membre supérieur.

Par ses connexions avec la capsule de l'articulation du genou, la contraction du poplité détermine : *a)* un léger glissement en arrière du ménisque externe (Krause) ; *b)* une tension de la capsule qui contribue à la stabilisation de la partie fibreuse postérieure de cette articulation; ce rôle paraît en rapport avec la réduction chez l'homme des mouvements de rotation de l'articulation du genou (Weinberg).

FLÉCHISSEUR COMMUN DES ORTEILS

Le *muscle fléchisseur commun des orteils* ou *fléchisseur tibial* est le plus interne des muscles de la couche profonde; musculaire au niveau de la jambe, son corps charnu est prismatique triangulaire, et le tendon qui lui fait suite se divise sous la plante du pied en quatre tendons secondaires pour les quatre derniers orteils; il s'étend du tibia à chacun de ces orteils.

INSERTIONS. — Le fléchisseur commun des orteils s'insère par des fibres charnues : *a)* sur le tiers moyen de la face postérieure du tibia, entre le champ d'insertion du jambier postérieur dont il est séparé par une crête verticale et la ligne brisée d'insertion du soléaire, atteignant en haut la ligne oblique du tibia sur le versant inférieur de laquelle il s'attache également; *b)* et sur une cloison fibreuse qui le sépare du jambier postérieur.

Chez les sujets musclés, ses fibres s'insèrent sur toute l'étendue de la ligne oblique du tibia (versant inférieur); et parfois même sur une *arcade fibreuse,* dite *arcade du fléchisseur commun des orteils* (voy. : fig. 634).

Cette arcade est variable dans son développement; elle est tendue entre la face postérieure du péroné (dans sa partie supérieure), et la partie inférieure de la crête verticale

qui sépare à la face postérieure du tibia les champs d'insertion des muscles fléchisseur commun des orteils et jambier postérieur; en bas, elle reste distante de 7 à 8 centimètres de la malléole interne. De la convexité de cette arcade, qui regarde en dedans, partent des fibres charnues du fléchisseur commun, et dans cette partie de la jambe ce muscle recouvre et cache le jambier postérieur qui s'engage au-dessous de l'arcade (voy.: fig. 634).

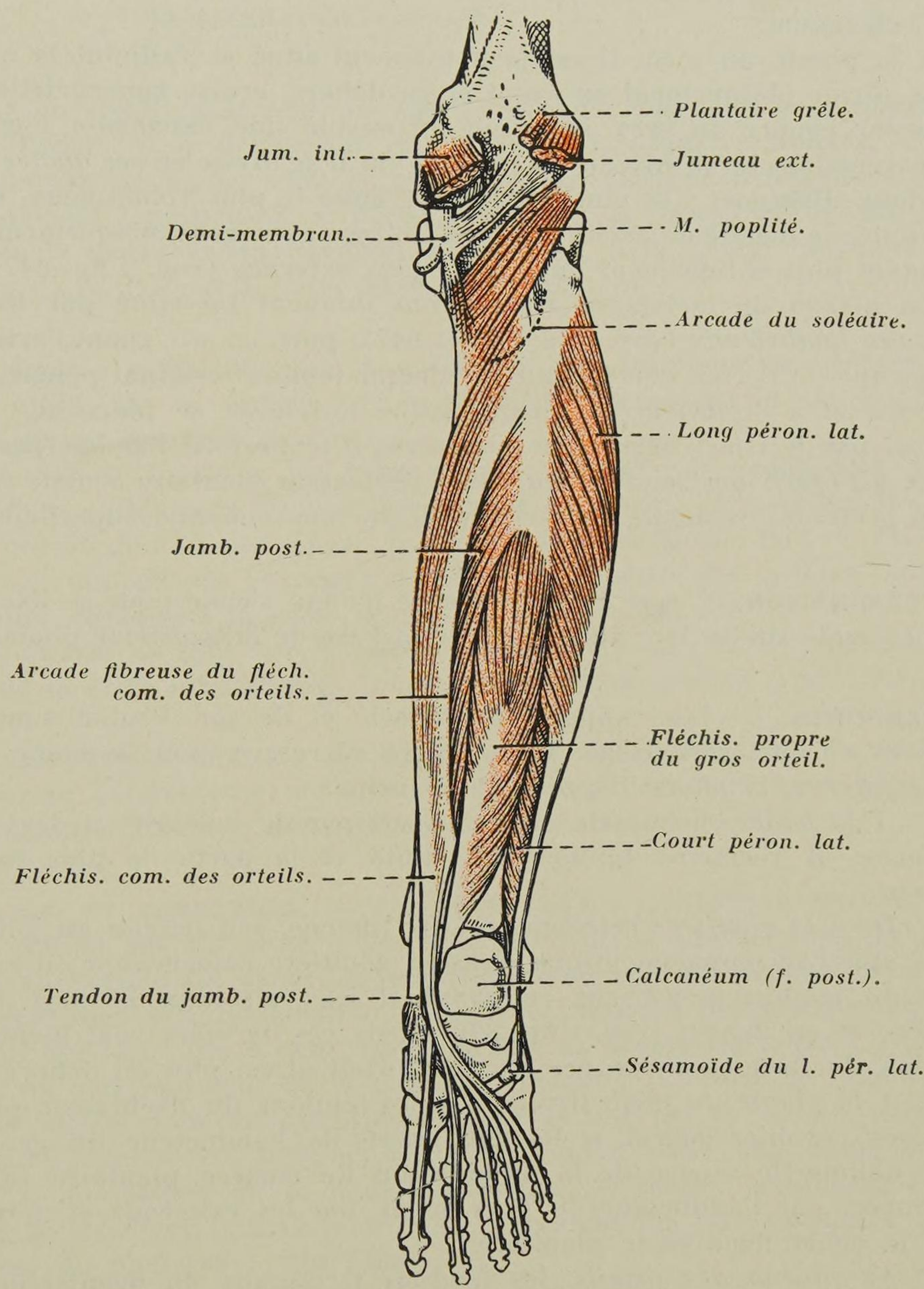

FIG. 634. *Muscles de la loge postérieure de la jambe; couche profonde et muscles péroniers latéraux (en pointillé, situation de l'arcade du soléaire).*

A cette arcade on peut distinguer *deux parties* : l'une, supérieure, qui représente un simple épaississement de la cloison intermusculaire qui sépare le jambier postérieur du fléchisseur commun; l'autre, *inférieure,* qui correspond à l'arcade proprement dite.

CONSTITUTION, TRAJET ET DIRECTION. — De cette large surface d'insertion les fibres charnues descendent verticalement; elles se jettent comme les barbes d'une plume sur les faces antérieure et postérieure d'une lame tendineuse qui apparaît très haut dans l'épaisseur du corps musculaire; à cette lame fait suite un tendon aplati qui descend derrière le tibia, puis croise en arrière le tendon du jambier postérieur; ses fibres charnues des-

cendent très bas sur le bord externe et sur la face antérieure du tendon, à tel point que ce dernier ne se dégage du muscle qu'au voisinage de la malléole tibiale (voy. : fig. 625).

Le tendon glisse derrière la malléole interne dans une gaine ostéo-fibreuse qui lui est commune avec le jambier postérieur; puis, changeant de direction, il se porte en bas et en avant, croise la partie inférieure du ligament latéral interne de l'articulation tibio-tarsienne, et s'engage enfin dans la gouttière calcanéenne en passant sous la petite apophyse du calcanéum.

A la plante du pied, il est profondément situé et s'adjoint la chair carrée de Sylvius; il se dirige obliquement en avant et en dehors, croise superficiellement le tendon du fléchisseur propre du gros orteil qui lui envoie une expansion tendineuse; puis il s'étale transversalement au niveau du cuboïde où il se divise en ses *quatre tendons terminaux*; ces tendons divergent : le plus interne, et aussi le plus volumineux, se dirige en avant pour atteindre le deuxième orteil; les trois autres se dirigent obliquement en avant et en dehors, d'autant plus obliquement qu'ils sont plus externes (voy. : fig. 647).

Au niveau du métatarse, les tendons donnent insertion par leurs faces latérales aux *muscles lombricaux* (voy. : fig. 641 et 647); puis, en atteignant l'articulation métatarso-phalangienne de l'orteil correspondant, chaque tendon terminal pénètre dans une gaine ostéo-fibreuse et à l'intérieur de chaque gaine le tendon se place au-dessus de celui qui est fourni par le court fléchisseur plantaire; il le perfore (tendon perforant) et se comporte ainsi à l'égard des tendons du court fléchisseur plantaire comme ceux du fléchisseur commun profond des doigts vis-à-vis du fléchisseur commun superficiel.

TERMINAISON. — A sa terminaison, le tendon s'étale pour se fixer suivant une insertion transversale sur la face inférieure de la base de la troisième phalange des orteils.

RAPPORTS. — Les rapports du muscle et de son tendon sont différents suivant les régions où on les envisage; ils occupent successivement la *jambe,* la *région rétro-malléolaire interne,* la *plante du pied* et les *orteils* :

1° *A la jambe,* le muscle est recouvert par le soléaire et les vaisseaux tibiaux postérieurs; il recouvre lui-même le tibia et la partie la plus interne du jambier postérieur.

2° *Dans la gouttière rétro-malléolaire interne,* son tendon est entouré d'une gaine synoviale qui l'accompagne jusque dans la gouttière calcanéenne; il est compris entre le tendon du jambier postérieur en avant et les vaisseaux et nerf tibiaux postérieurs en arrière et en dehors (voy. : fig. 638), mais ces derniers vont bientôt se diviser; quant au tendon du fléchisseur propre du gros orteil, il est plus en dehors et plus postérieur.

3° *A la plante du pied,* il recouvre les tendons du fléchisseur propre du gros orteil et du long péronier latéral, et les deux chefs de l'abducteur du gros orteil, dont l'abducteur oblique le sépare de la terminaison de l'artère plantaire externe. Il est lui-même recouvert par l'adducteur du gros orteil, par les vaisseaux et nerf plantaires internes et par le court fléchisseur plantaire.

4° *Au niveau des orteils,* les tendons terminaux du fléchisseur commun et du court fléchisseur plantaire sont logés dans une gaine ostéo-fibreuse commune analogue à celle des doigts et entourés d'une gaine synoviale; ils répondent latéralement aux vaisseaux et nerfs collatéraux des orteils situés dans le tissu cellulaire sous-cutané.

VASCULARISATION. — Les artères du muscle sont nombreuses et grêles (de six à dix); elles sont fournies par l'*artère tibiale postérieure* ; et accessoirement par le *ramus superior de Luschka,* branche de la tibiale antérieure.

INNERVATION. — Il est innervé par le *nerf tibial postérieur* qui lui fournit tantôt un, tantôt deux nerfs; ceux-ci abordent le muscle par sa face postérieure (voy. : fig. 730).

ACTION. — Le fléchisseur commun des orteils possède une double action; dans un premier temps, *il fléchit* énergiquement les quatre derniers orteils sur le pied; et dans un deuxième temps, *il étend* le pied sur la jambe (flexion plantaire).

Il imprime en outre un léger mouvement de rotation interne au quatrième et au cinquième orteil.

JAMBIER POSTÉRIEUR

Le *jambier postérieur* ou *tibial postérieur* est situé profondément entre le fléchisseur commun des orteils en dedans et le fléchisseur propre du gros orteil en dehors.

A l'égal du précédent c'est un muscle allongé, charnu et prismatique triangulaire à sa partie supérieure, qui devient tendineux à sa partie inférieure. Il s'étend de la face postérieure des deux os de la jambe et du ligament interosseux à la partie moyenne du bord interne du pied où il se fixe sur le tarse et le métatarse.

INSERTIONS. — Le jambier postérieur prend naissance par implantation directe de fibres charnues sur le tibia, sur le péroné, sur le ligament interosseux et sur les cloisons fibreuses qui le séparent des muscles voisins.

1° Ses *insertions tibiales* se font sur un vaste champ allongé qui occupe les deux tiers supérieurs de la face postérieure de l'os, en dehors du champ d'insertion du fléchisseur commun des orteils dont il est séparé par une *crête verticale* (voy. : *Tibia*) ; en haut, ces insertions se rapprochent beaucoup de celles du soléaire sur la ligne oblique du tibia; en dehors, elles atteignent la crête interosseuse (voy. : fig. 398).

2° Ses *insertions péronières* se font sur les deux tiers supérieurs de la face interne du péroné, en arrière de la crête interosseuse *(champ rétro-ligamentaire)* (voy. : *Péroné*, et fig. 413 et 414).

3° Ses *insertions membraneuses* se font : *a)* sur les deux tiers supérieurs de la face postérieure de la membrane interosseuse; *b)* et sur les cloisons fibreuses qui le séparent des deux muscles fléchisseurs, commun des orteils et propre du gros orteil.

CONSTITUTION. TRAJET ET DIRECTION. — De cette surface d'insertion partent des fibres charnues qui se jettent sur les faces d'une lame tendineuse placée dans un plan sagittal, donnant ainsi au muscle un aspect bipenné; le corps charnu compris entre les deux muscles fléchisseurs des orteils (commun et propre) descend obliquement en bas et en dedans; le tendon qui fait suite à cette lame fibreuse se dégage du muscle très bas au niveau de la jambe, un peu au-dessus de la malléole interne ; il croise le tendon du fléchisseur commun des orteils pour lui devenir antérieur et interne; il chemine dans la gouttière rétro-malléolaire interne en compagnie de ce tendon dans une gaine ostéo-fibreuse commune; puis, au-dessous de la malléole interne, le tendon s'infléchit et se porte en avant, croise le ligament latéral interne de l'articulation tibio-tarsienne pour atteindre le bord interne du pied (voy. : fig. 630).

TERMINAISON. — Le tendon du jambier postérieur s'aplatit et s'étale en croisant inférieurement l'interligne astragalo-scaphoïdien ; puis il s'épanouit en de multiples tendons que nous distinguerons en *tendon principal, expansions tendineuses accessoires* et *expansion récurrente.*

a) Le **tendon principal** ou **direct** se fixe sur le tubercule du scaphoïde (voy. : fig. 499) et sur la face inférieure de la capsule articulaire de la première articulation scapho-cunéenne; enfin quelques fibres se perdent dans le ligament scapho-cunéen interne.

b) Les **expansions tendineuses accessoires,** généralement grêles, sont au nombre de *six*; elles se fixent : α) les unes, *courtes*, à raison d'une bandelette tendineuse par os, sur la

face inférieure du premier cunéiforme, au niveau du tubercule plantaire de cet os, et sur le bord inférieur ou arête plantaire des deuxième et troisième cunéiformes; β) les autres, *longues*, sur la face inférieure de la base des deuxième, troisième et quatrième métatarsiens après avoir croisé inférieurement l'interligne de Lisfranc, et supérieurement le tendon du long péronier latéral (voy. : *Gaine ostéo-fibreuse plantaire du long péronier latéral*) (voy. : fig. 499 et 636).

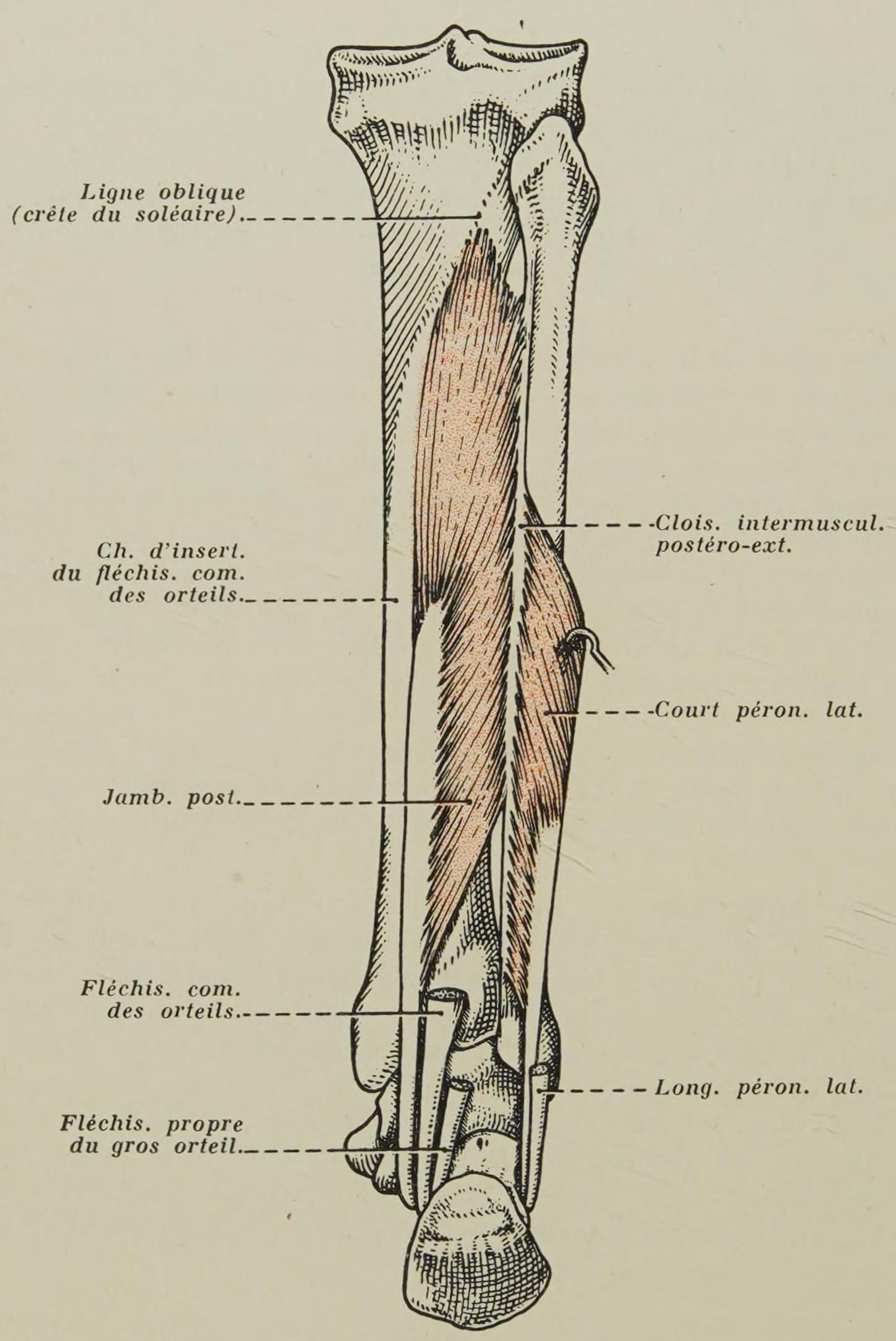

FIG. 635. *Muscles jambier postérieur et court péronier latéral.*

c) L'**expansion récurrente** se détache du bord externe du tendon pour se fixer par l'intermédiaire d'une lame tendineuse aplatie sur la face inférieure de la petite apophyse du calcanéum, en bordure de la gouttière du tendon du fléchisseur commun des orteils, et sur la couche profonde du ligament calcanéo-cuboïdien inférieur (voy. : fig. 636).

d) Accessoirement, la face inférieure du bec du scaphoïde et le versant interne de la face inférieure du cuboïde, à sa partie la plus postérieure, peuvent recevoir quelques fibres tendineuses du jambier postérieur.

Un peu en arrière du point où le tendon s'épanouit, celui-ci présente, assez souvent, un os sésamoïde ou un petit nodule fibro-cartilagineux.

En résumé, le tendon du jambier postérieur s'insère au squelette de la plante du pied sur tous les os qui se présentent devant, en dehors ou en arrière de lui.

RAPPORTS. — Le jambier postérieur occupe successivement la *jambe*, la *région rétro-malléolaire interne* et le *pied*..

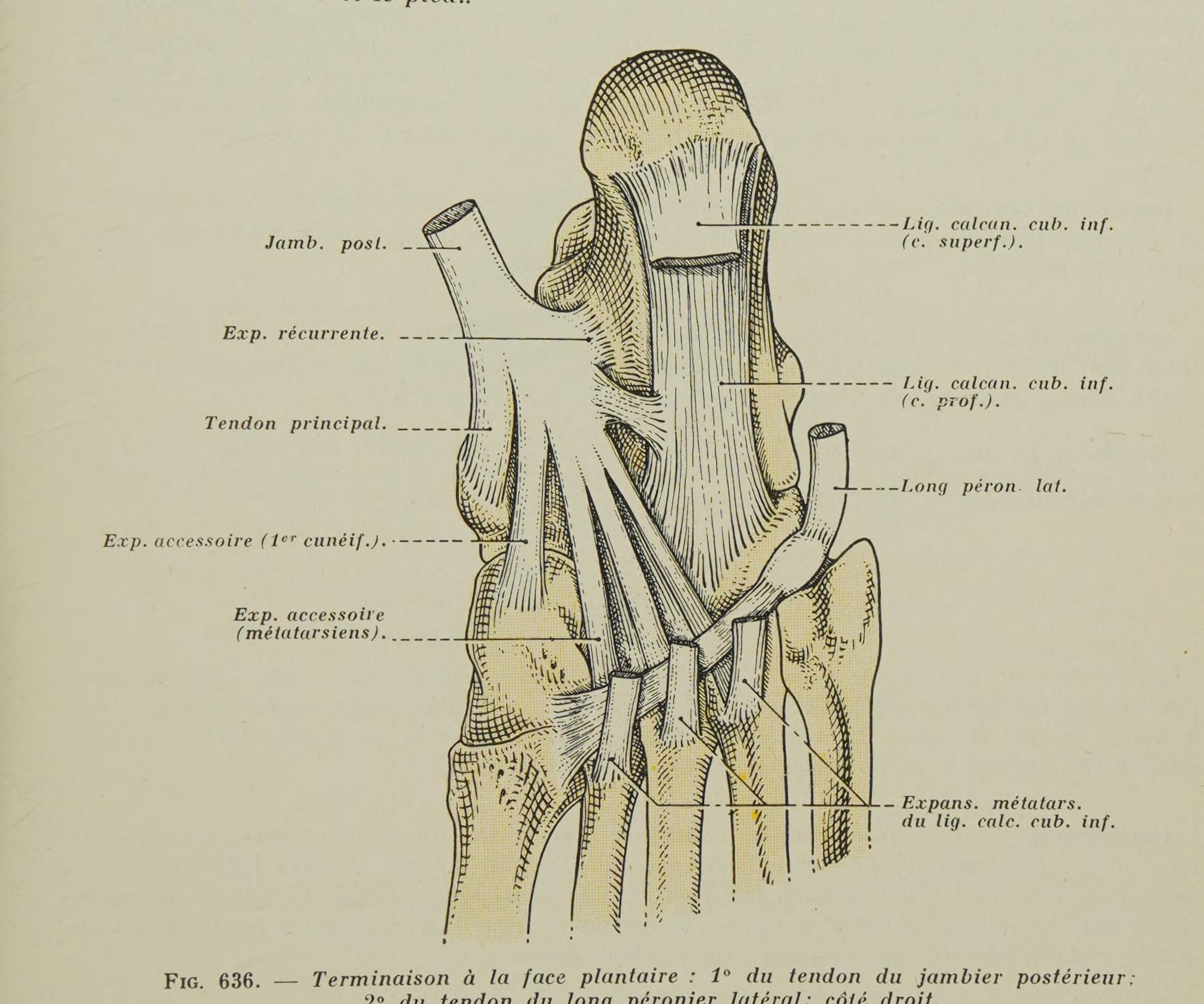

Fig. 636. — *Terminaison à la face plantaire : 1° du tendon du jambier postérieur; 2° du tendon du long péronier latéral; côté droit.*

1° **A la jambe,** le muscle est recouvert par le soléaire et en partie, sur ses bords, par le fléchisseur commun des orteils en dedans et le fléchisseur propre du gros orteil en dehors; les vaisseaux et nerf tibiaux postérieurs descendent verticalement appliqués contre lui; il recouvre le ligament interosseux et la partie des deux os de la jambe qui correspond à ses insertions; il est bordé latéralement par le fléchisseur commun des orteils en dedans, et par le fléchisseur propre du gros orteil en dehors (voy. : fig. 631 et 637).

2° **Dans la gouttière rétro-malléolaire interne,** son tendon est entouré d'une gaine synoviale qui déborde en haut et en bas les limites de cette gouttière; il est logé, comme le tendon du fléchisseur commun des orteils, dans une coulisse ostéo-fibreuse formée par

une expansion du ligament annulaire interne du cou-de-pied; à ce niveau, il est situé en avant et en dedans du tendon du fléchisseur commun des orteils : c'est le plus interne des tendons de la région (voy. : fig. 553 et 638).

3° **Au pied,** il longe le bord interne et répond : *a) en dehors,* au ligament deltoïdien et à l'interligne de Chopart; à ce niveau le tendon du jambier postérieur passe obliquement au contact du ligament calcanéo-scaphoïdien inférieur contre lequel il s'appuie, et parfois la face superficielle de ce ligament est revêtue au passage du tendon d'un revêtement fibro-cartilagineux qui favorise le glissement de ce dernier *(trochlée cartilagineuse de Weitbrecht)* (voy. : fig. 562); *b) en bas,* au tendon du fléchisseur commun des orteils, dont il s'éloigne de plus en plus, et à l'adducteur du gros orteil (voy. : fig. 557 et 645); *c)* et *en dedans,* à l'aponévrose, au tissu cellulaire sous-cutané, au nerf saphène interne, au réseau veineux d'origine de la veine saphène interne et à la peau.

VASCULARISATION. — Ses artères, nombreuses, viennent de l'*artère tibiale postérieure,* et accessoirement du *ramus superior de Luschka,* branche de la tibiale antérieure, ainsi que de la *péronière.*

INNERVATION. — Il est innervé par le *nerf tibial postérieur,* qui lui fournit tantôt un long filet, le *nerf du jambier postérieur* qui l'aborde par étage à sa face postérieure, tantôt deux filets, l'un supérieur, l'autre inférieur (voy. : fig. 730).

ACTION. — Le muscle jambier postérieur possède sur la jambe une *triple action*; c'est tout d'abord un puissant *extenseur* du pied sur la jambe, et dans ce cas il est antagoniste du jambier antérieur; mais il est en outre *adducteur* et *rotateur interne* du pied.

FLÉCHISSEUR PROPRE DU GROS ORTEIL

Le *fléchisseur propre du gros orteil* ou *fléchisseur péronier* est le plus externe des muscles de la couche profonde : c'est un muscle allongé, légèrement aplati d'avant en arrière, charnu et épais à sa partie supérieure, tendineux à sa partie inférieure; il s'étend du péroné à la phalange unguéale du gros orteil.

INSERTIONS. — Il s'insère par implantation directe de fibres charnues : *a)* sur les deux tiers inférieurs de la face postérieure du péroné ; *b)* sur le tiers inférieur (versant péronier) de la face postérieure du ligament interosseux; *c)* sur la face postérieure de la cloison intermusculaire postéro-externe qui le sépare des péroniers latéraux; *d)* et sur la cloison fibreuse qui le sépare du jambier postérieur.

CONSTITUTION. TRAJET ET DIRECTION. — Les fibres charnues qui sont issues de cette surface d'insertion se groupent en deux faisceaux, l'un externe, l'autre interne ; puis elles se jettent obliquement sur les faces latérales d'une lame tendineuse apparue très haut dans l'épaisseur du muscle, donnant ainsi à ce dernier un aspect bipenné ; les fibres charnues descendent très bas sur le tendon et ne s'arrêtent qu'au niveau de la face postérieure du pilon tibial (voy. : fig. 634).

Dans son ensemble, le muscle est dirigé obliquement en bas et en dedans; il s'éloigne de plus en plus du péroné au fur et à mesure qu'il descend.

Le tendon qui se dégage du muscle apparaît à la face postérieure de l'articulation tibio-tarsienne où il glisse successivement dans une gouttière de la face postérieure de l'extrémité inférieure du tibia, puis sur l'astragale dans une gouttière spéciale, oblique en bas et en dedans, qui continue la direction de la précédente (voy. : fig. 419 et 429);

enfin, changeant de direction, il se dirige en avant, gagne la gouttière calcanéenne en passant au-dessous du *sustentaculum tali,* puis la plante du pied où il croise la face profonde du tendon du fléchisseur commun des orteils; il atteint l'articulation de Lisfranc au niveau de l'interstice cunéo-premier métatarsien, il glisse à la face inférieure de cet os, puis du gros orteil.

A la plante du pied, il envoie une *expansion* au tendon du fléchisseur commun des orteils; cette expansion se rend aux tendons terminaux des deuxième et troisième orteils et elle agit sur ces derniers au cours de la contraction du muscle, si bien que la dénomination de *fléchisseur propre du gros orteil* que l'on donne au fléchisseur péronier est mal choisie puisqu'il ne tient pas uniquement et exclusivement le gros orteil sous sa dépendance (voy. : fig. 641 et 647).

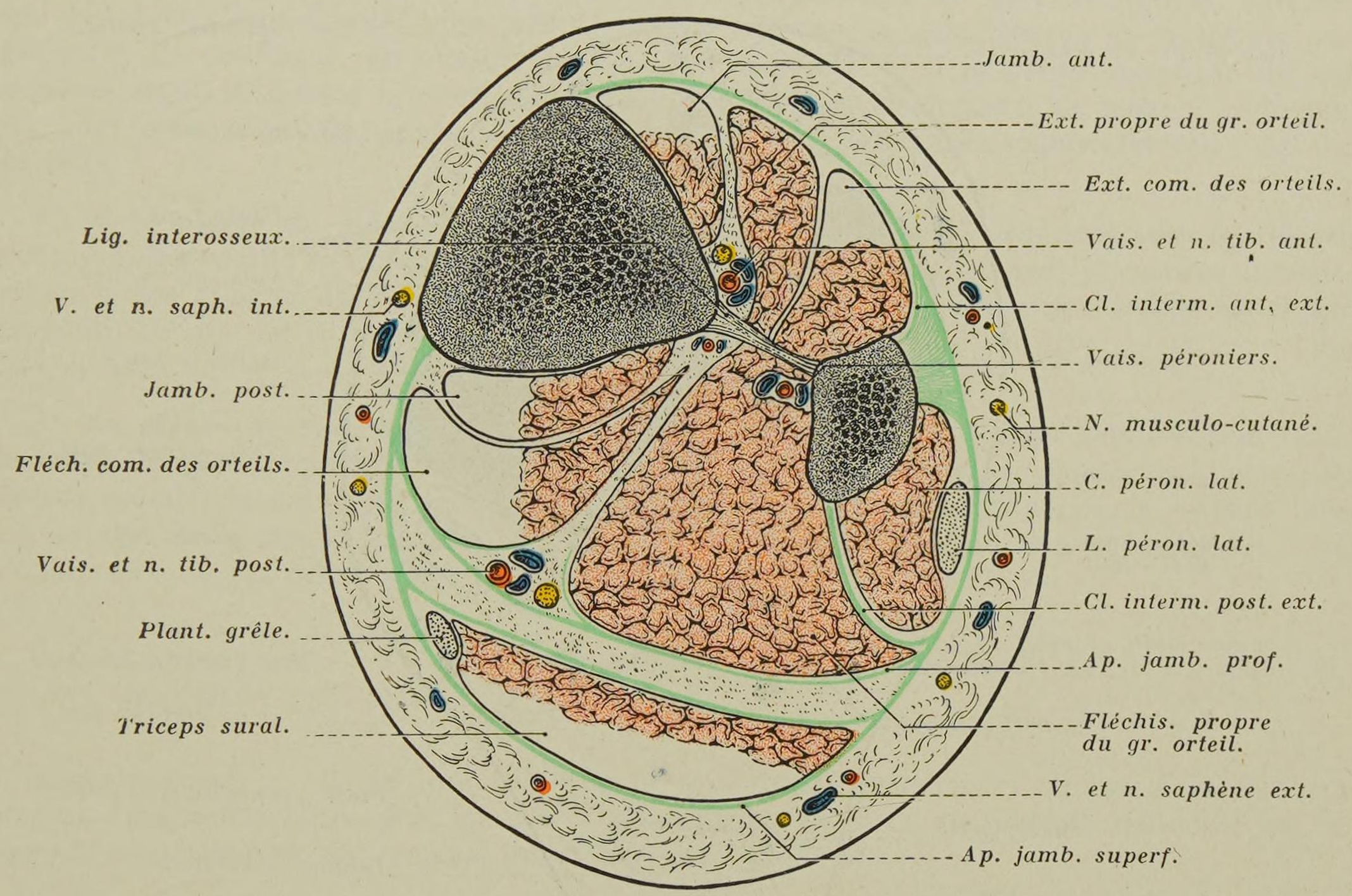

FIG. 637. — *Coupe transversale de la jambe passant à l'union du tiers inférieur et des deux tiers supérieurs; côté droit, segment inférieur de la coupe.*

TERMINAISON. — Légèrement aplati et élargi, il se termine par une insertion transversale de forme triangulaire sur la face inférieure de la base de la phalange terminale du gros orteil.

RAPPORTS. — Comme le fléchisseur commun des orteils, il occupe successivement la *jambe,* la *région postérieure du cou-de-pied,* la *gouttière calcanéenne,* la *plante du pied* et le *gros orteil.*

1° **A la jambe,** le muscle est recouvert par l'aponévrose jambière profonde, par le soléaire et le tendon d'Achille, et par le tendon du plantaire grêle; il croise obliquement de haut en bas et de dehors en dedans la face antérieure du tendon d'Achille.

Dans la partie supérieure de la jambe, la partie du muscle qui naît de la cloison fibreuse qui le sépare du jambier postérieur recouvre l'artère péronière ; mais, dans la

moitié inférieure de la jambe, les vaisseaux péroniers cheminent verticalement à sa face postérieure et près de son bord interne, puis ils pénètrent le muscle qu'ils traversent pour apparaître sur sa face antérieure dans le tiers inférieur de la jambe.

Il recouvre le péroné, la partie inférieure de la membrane interosseuse, le bord correspondant du jambier postérieur, puis la terminaison de l'artère péronière.

Il répond : *en dehors,* aux muscles péroniers latéraux dont il est séparé par la cloison intermusculaire postéro-externe; et *en dedans,* au fléchisseur commun des orteils et aux vaisseaux et nerf tibiaux postérieurs (voy. : fig. 637 et 638).

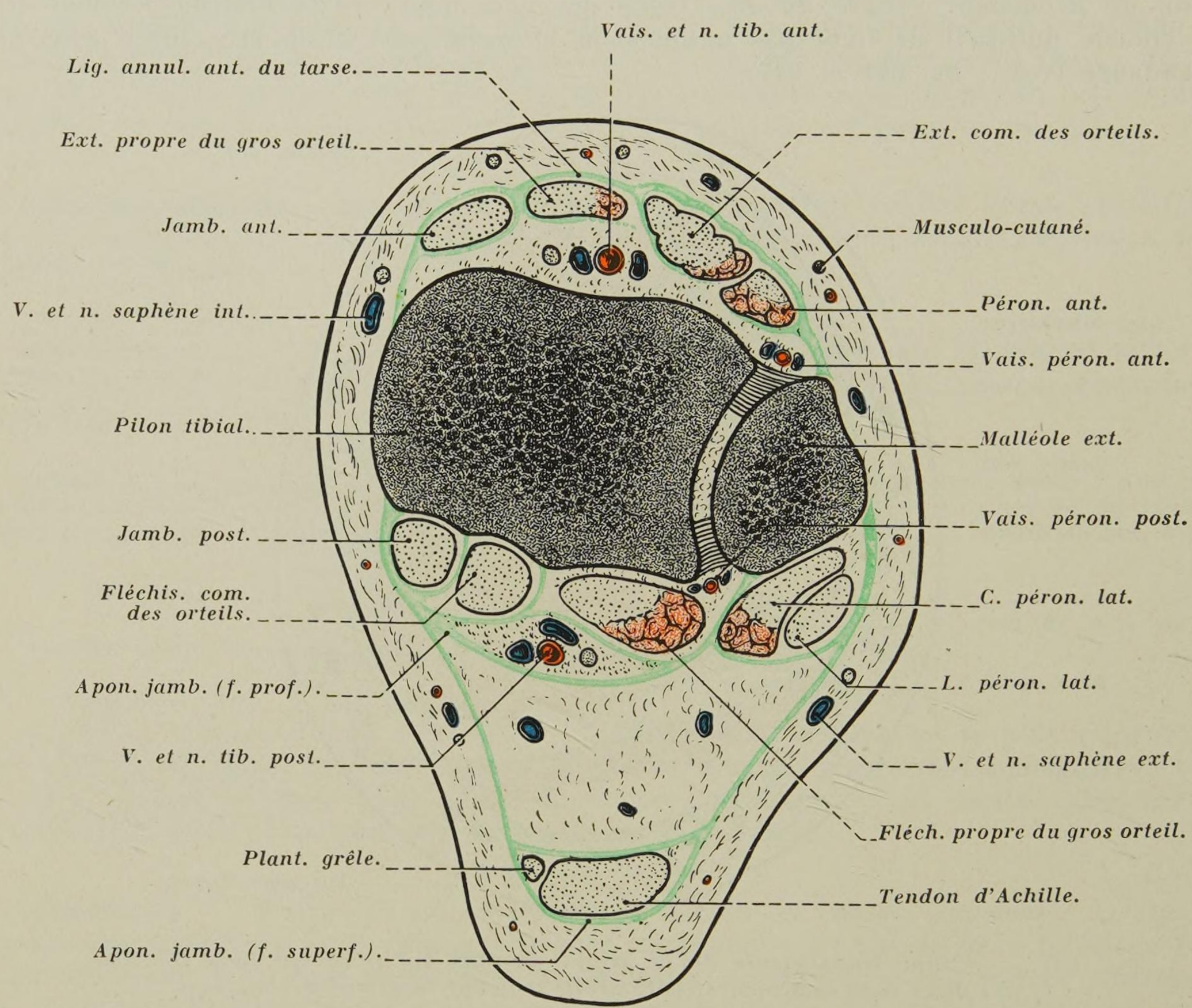

FIG. 638. — *Coupe transversale du cou-de-pied passant par le pilon tibial un peu au-dessus de l'interligne tibio-tarsien; côté droit, segment inférieur de la coupe.*

2° **Dans la région postérieure du cou-de-pied,** il s'entoure d'une gaine synoviale qui l'accompagne plus bas jusque dans la gouttière calcanéenne ; il glisse en avant et en dehors des vaisseaux et nerf tibiaux postérieurs dans une gaine ostéo-fibreuse qui lui est propre, et qui est comprise entre la gaine des péroniers en dehors et la gaine du fléchisseur commun en dedans; dans cette gaine, le tendon est situé contre le plan ostéo-articulaire tibio-tarsien (voy. : fig. 553 et 638).

Il répond : *a) en avant,* à la face postérieure du pilon tibial, à la capsule articulaire tibio-tarsienne et à sa gouttière sur le tibia et l'astragale; sur les bords de cette gouttière encadrant le tendon se fixe le faisceau péronéo-astragalien postérieur de l'articulation tibio-tarsienne en dehors, et le ligament latéral interne en dedans ; — *b) en arrière,* à la

coulisse fibreuse qui le sépare du tendon d'Achille et de l'épaisse nappe de tissu cellulo-graisseux intermédiaire ; — *c) en dehors,* aux vaisseaux péroniers et aux muscles péroniers latéraux qui glissent dans la gouttière rétro-malléolaire externe, compris dans leur gaine; — *d)* et *en dedans* et sur un plan plus antérieur, au fléchisseur commun des orteils et au jambier postérieur situés dans leurs gaines respectives.

Les vaisseaux et nerf tibiaux postérieurs sont situés en dedans et sur un plan postérieur au tendon du fléchisseur propre du gros orteil, mais ils vont peu après se diviser en leurs branches terminales (voy. : fig. 638).

3° **Dans la gouttière calcanéenne,** le tendon répond : *a) en dehors,* à la face interne du calcanéum sur laquelle s'insère la chair carrée de Sylvius, sous-jacente au tendon ; *b) en dedans,* il est croisé obliquement par les vaisseaux et nerf plantaires externes qui lui deviennent bientôt sous-jacents, et par la branche calcanéenne de la tibiale postérieure; *c) au-dessus,* au tendon du jambier postérieur et à la petite apophyse du calcanéum dont le sépare le nerf plantaire interne; *d)* et *au-dessous,* au muscle adducteur du gros orteil dont le séparent les vaisseaux et nerf plantaires externes (voy. : fig. 665 et 696).

4° **A la plante du pied,** il est croisé *superficiellement* par le tendon du fléchisseur commun des orteils avant sa division; il répond aux vaisseaux et nerf plantaires internes et au corps charnu de l'adducteur du gros orteil (voy. : fig. 645) ; *profondément,* il suit la gouttière que lui forment les deux chefs du court fléchisseur du gros orteil (voy. : fig. 641 et 642).

5° **Au niveau du gros orteil,** il glisse entre les deux sésamoïdes de l'articulation métatarso-phalangienne; puis il se loge dans une gouttière ostéo-fibreuse analogue à celle des autres orteils; la gaine fibreuse qui la constitue applique le tendon contre la face inférieure des deux phalanges du gros orteil; latéralement, il répond aux vaisseaux et nerfs collatéraux de cet orteil.

VASCULARISATION. — Le fléchisseur propre du gros orteil reçoit plusieurs artérioles venues de l'*artère péronière.*

INNERVATION. — Il est innervé par le *nerf tibial postérieur,* et son nerf l'aborde par sa face postérieure près de son bord interne. Ce nerf est parfois dédoublé en un rameau supérieur et un rameau inférieur (voy. : fig. 730).

ACTION. — Le fléchisseur propre du gros orteil *fléchit* énergiquement dans un premier temps la deuxième phalange du gros orteil sur la première, et dans un deuxième temps, la première phalange sur le premier métatarsien; secondairement, il agit sur le deuxième et le troisième orteil par l'intermédiaire de l'expansion fibreuse qu'il envoie au fléchisseur commun des orteils.

Accessoirement, il devient extenseur du pied sur la jambe lorsque le pied est en position intermédiaire entre la flexion et l'extension forcée.

MUSCLES DU PIED

Les muscles du pied se divisent, suivant leur situation par rapport au squelette, en *muscles de la région dorsale* et *muscles de la région plantaire.*

Ils sont au nombre de *vingt* et tous ont leur équivalent à la main sauf le pédieux (1), le court fléchisseur plantaire et la chair carrée de Sylvius.

MUSCLES DE LA RÉGION DORSALE

La région dorsale du pied ne comprend qu'un seul muscle, le *pédieux* ou *court extenseur des orteils.*

PÉDIEUX OU COURT EXTENSEUR DES ORTEILS

Le *pédieux* ou *court extenseur des orteils* est un muscle court, aplati, épais et charnu à sa partie postérieure, mince et divisé en quatre faisceaux en avant; il se continue par quatre tendons destinés aux quatre premiers orteils. Il recouvre la plus grande partie de la face dorsale du tarse antérieur; légèrement incurvé de dedans en dehors, il s'applique sur la convexité du squelette du pied et son bord externe descend plus bas que son bord interne.

INSERTIONS. — Le pédieux s'insère dans le creux astragalo - calcanéen : 1° par de courtes fibres tendineuses au niveau d'une empreinte ovalaire, dite *empreinte du pédieux,* située sur le tiers externe de la face supérieure de la grande apophyse du calcanéum, en dehors des insertions du ligament en Y de l'articulation de Chopart; les insertions du muscle se prolongent en arrière dans une petite fossette creusée au niveau de la rainure calcanéenne où elles sont comprises entre les insertions des deux piliers du ligament annulaire antérieur du tarse (pilier externe en dehors, pilier réfléchi en dedans) (voy. : fig. 434 et 664); 2° et par des fibres charnues sur les faces en regard des deux piliers du ligament annulaire antérieur du tarse.

CONSTITUTION DU MUSCLE. — Le corps charnu du muscle, condensé et peu large à son origine dans le creux astragalo-calcanéen, s'étale bientôt transversalement à la face dorsale du tarse antérieur où il prend une forme triangulaire aplatie; puis il se divise en quatre faisceaux charnus ou *chefs,* qui sont d'autant plus épais qu'ils sont plus internes; à chacun de ces chefs fait suite un tendon aplati qui commence dans l'épais-

(1) On peut cependant observer anormalement un *muscle manieux* à la face dorsale de la main.

seur du faisceau charnu sous l'aspect d'une lame tendineuse aplatie et sur les faces de laquelle se jettent les fibres musculaires, donnant ainsi à chaque faisceau un aspect bipenné.

Les tendons se dirigent en avant pour celui du quatrième orteil, en avant et en dedans pour ceux des trois premiers orteils.

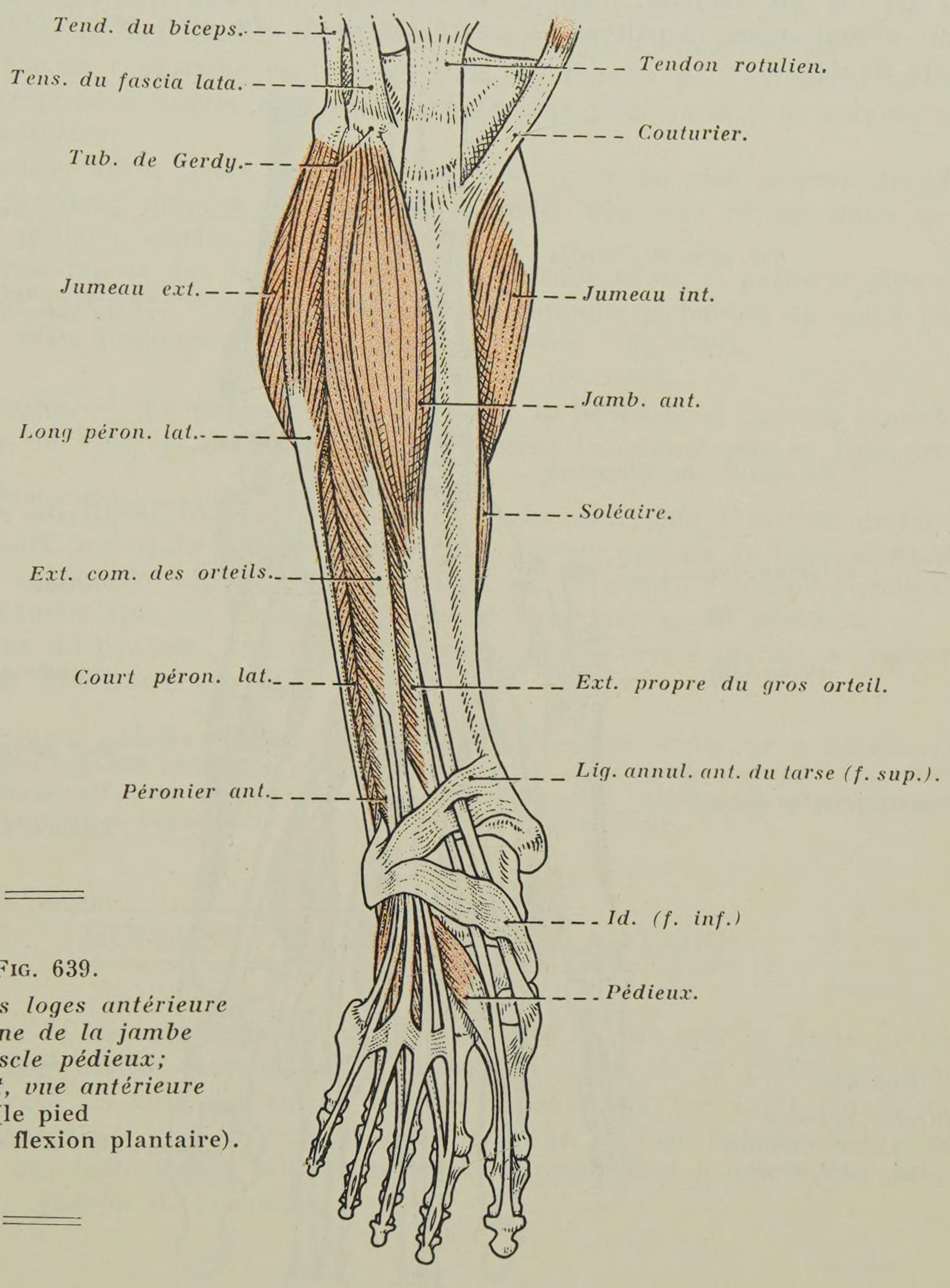

FIG. 639.
Muscles des loges antérieure et externe de la jambe et muscle pédieux; côté droit, vue antérieure (le pied est placé en flexion plantaire).

TERMINAISON. — Les tendons du pédieux se terminent différemment suivant que l'on envisage celui du gros orteil ou les trois autres.

1° Le *tendon destiné au gros orteil,* légèrement aplati de haut en bas, s'engage entre la face dorsale de l'articulation métatarso-phalangienne du gros orteil et le tendon de l'extenseur propre du gros orteil; il s'étale à ce niveau en une lame triangulaire qui se fixe sur la face dorsale de la base de la première phalange du gros orteil.

2° Chacun des *trois autres tendons,* destinés aux deuxième, troisième et quatrième orteils, atteint le bord externe du tendon correspondant de l'extenseur commun des orteils

au niveau de l'articulation métatarso-phalangienne, puis il se fusionne avec lui et partage ainsi sa terminaison (voy. : fig. 639 et 640).

Le pédieux est constitué par *quatre chefs* dont l'importance va en décroissant de dedans en dehors; on peut même observer parfois l'absence de l'un d'eux; par contre le *chef interne du pédieux,* toujours plus volumineux que les autres, peut s'isoler du reste du muscle pour constituer *le court extenseur du gros orteil (extensor hallucis brevis de Henle).*

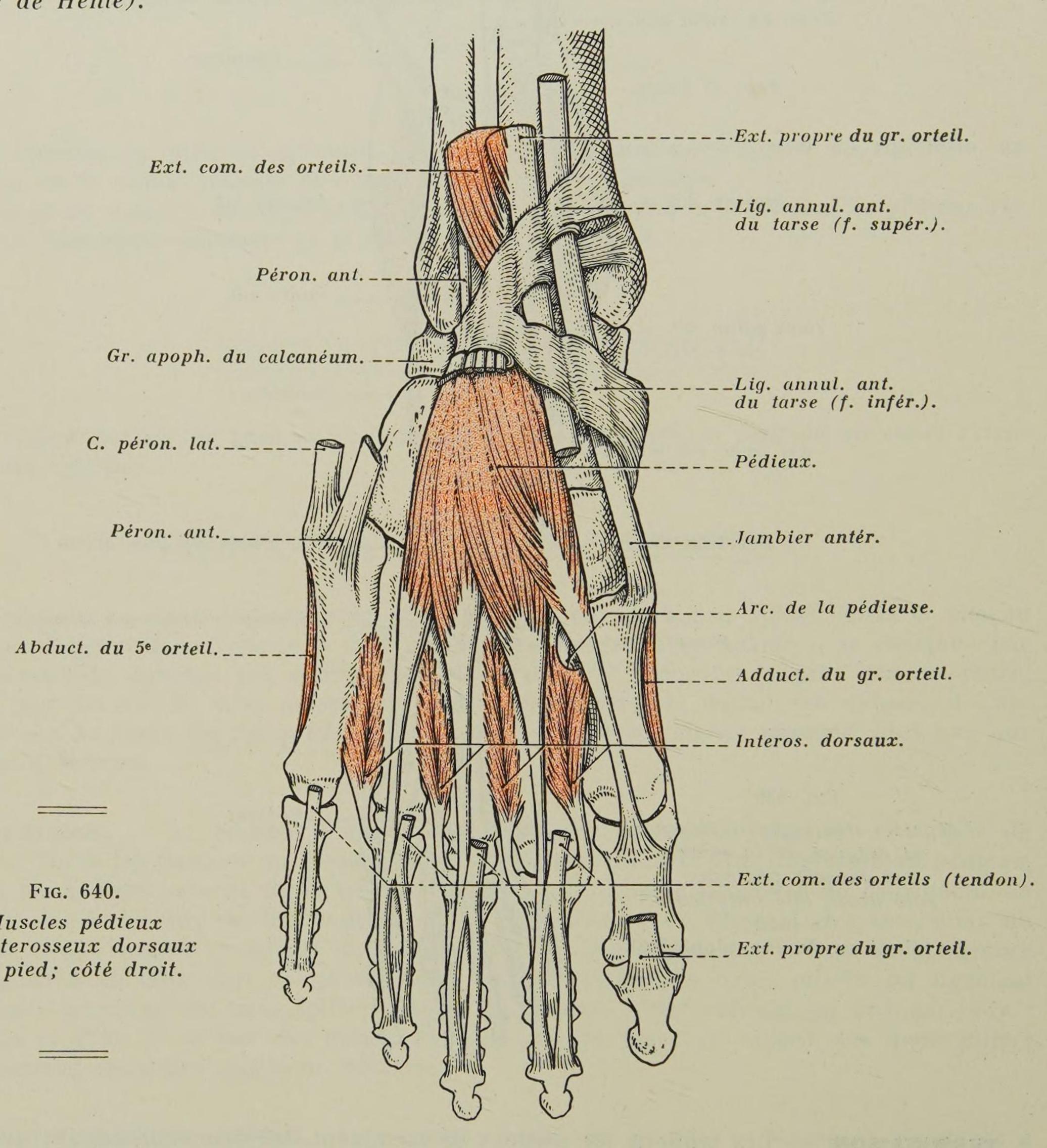

FIG. 640.
Muscles pédieux et interosseux dorsaux du pied; côté droit.

RAPPORTS. — Par suite de sa forme, le pédieux présente *deux faces* : superficielle et profonde; *deux bords* : interne et externe.

La *face superficielle* du pédieux est recouverte par une mince *aponévrose (aponévrose du pédieux),* et par son intermédiaire le muscle répond aux tendons de l'extenseur commun des orteils et du péronier antérieur, à l'aponévrose superficielle du pied, ainsi qu'aux ramifications du nerf musculo-cutané (nerfs cutanés dorsaux interne et moyen), à son

anastomose avec le saphène externe et aux veines dorsales du pied situés dans le tissu celluleux sous-cutané.

La *face profonde* recouvre le tarse antérieur et les articulations correspondantes, les métatarsiens, les espaces interosseux et les muscles interosseux dorsaux (voy. : fig. 733).

Le *chef interne du pédieux* recouvre la terminaison de l'artère pédieuse, la dorsale du tarse et les branches externe et interne du nerf tibial antérieur; une bourse séreuse le sépare parfois de la face dorsale de la base des deux premiers métatarsiens.

Le *bord interne* se rapproche de plus en plus du tendon de l'extenseur propre du gros orteil : il répond à courte distance aux vaisseaux pédieux et à la branche interne du nerf tibial antérieur.

L'artère pédieuse, après avoir croisé la face inférieure du chef interne du pédieux, apparaît entre les deux premiers chefs de ce muscle; puis elle plonge dans la partie postérieure du premier espace interosseux.

Le *bord externe* repose sur la face dorsale du cuboïde et sur la partie la plus externe de l'interligne de Lisfranc; il répond à la partie terminale du tendon du court péronier latéral, dont il reste toujours quelque peu éloigné (voy. : fig. 640).

VASCULARISATION. — Le pédieux est irrigué par la *pédieuse* et par ses branches, les artères dorsales du tarse et du métatarse; ses artères l'abordent par sa face profonde.

INNERVATION. — Il est innervé par le *nerf tibial antérieur (branche externe)* qui lui fournit son nerf, le *nerf du pédieux*; ce nerf suit l'artère dorsale du tarse, s'engage sous le muscle où il se ramifie pour le pénétrer par trois ou quatre rameaux ; constamment il existe une branche spéciale de ce nerf pour le chef interne du pédieux.

Le chef externe du pédieux, destiné au quatrième orteil, reçoit parfois un rameau issu du nerf péronier accessoire profond.

ACTION. — Le muscle pédieux est *extenseur* des quatre premiers orteils sur le métatarse; il est donc l'auxiliaire des muscles extenseur propre du gros orteil et extenseur commun des orteils; son obliquité et son incurvation de dedans en dehors contrebalancent l'action des extenseurs propre et commun, rétablissant ainsi l'extension dans un plan antéro-postérieur.

MUSCLES DE LA RÉGION PLANTAIRE

Les muscles de la région plantaire sont au nombre de *dix-neuf* et ils se divisent en *quatre groupes* musculaires correspondant aux quatre loges de la plante du pied, ces loges étant séparées les unes des autres par des aponévroses. Les *loges plantaires* sont, suivant leur situation : la *loge interne,* la *loge moyenne,* la *loge externe* et la *loge profonde* dite *loge des interosseux*; toutes ces loges correspondent à des régions analogues à la main (voy. : *Muscles de la main*).

MUSCLES DE LA LOGE PLANTAIRE INTERNE

Les muscles de la loge plantaire interne sont au nombre de *trois* et tous destinés au *gros orteil*; ils sont disposés suivant *deux plans* : *a)* le *plan superficiel* comprend l'*adducteur du gros orteil*; *b)* le *plan profond* est représenté par le *court fléchisseur du gros orteil* et l'*abducteur du gros orteil*; ces muscles correspondent aux muscles thénariens de la main, avec cette différence que normalement l'opposant n'existe pas au pied chez l'homme, et lorsqu'il existe il est rudimentaire et réduit à un faisceau aberrant du court fléchisseur du gros orteil.

ADDUCTEUR DU GROS ORTEIL (1)

L'adducteur du gros orteil *(adductor hallucis)* est un muscle allongé, épais et aplati; c'est le plus volumineux et le plus superficiel des trois muscles de la loge plantaire interne; situé au niveau du bord interne du pied, c'est le *muscle du bord interne du pied* beaucoup plus qu'un muscle de la plante (J. Baumann); il s'étend du calcanéum à la première phalange et au sésamoïde interne du gros orteil.

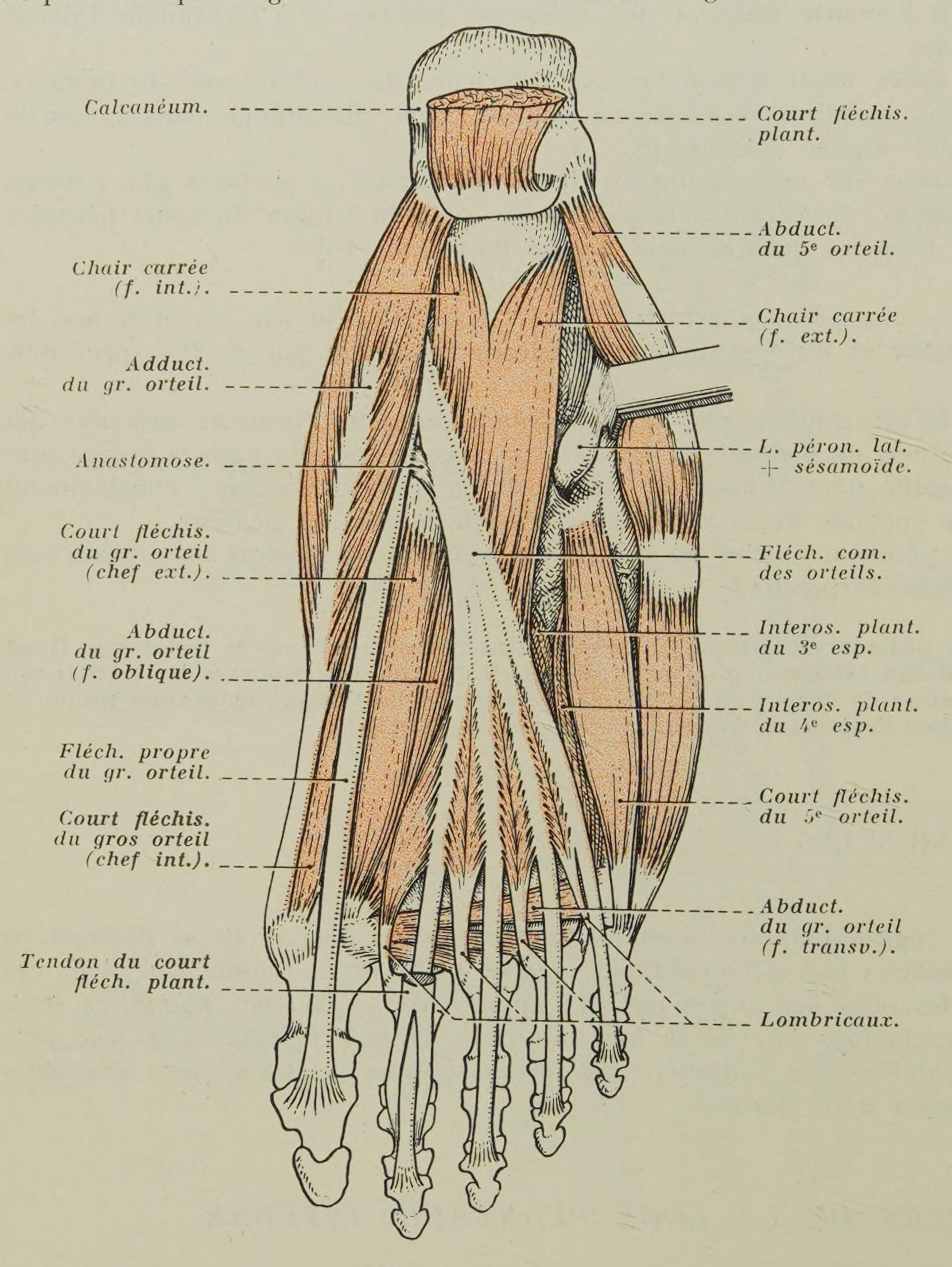

FIG. 641.
Muscles de la plante du pied après ablation du court fléchisseur plantaire; côté droit. L'abducteur du cinquième orteil a été récliné pour montrer le sésamoïde du long péronier latéral (sesamum peronæi).

INSERTIONS. — Les insertions de l'adducteur du gros orteil ont été envisagées de façon différente par la plupart des anatomistes et certains en ont décrites qui n'en sont

(1) Envisageant son action par rapport à l'axe du pied et par analogie avec les muscles de l'éminence thénar, certains auteurs décrivent ce muscle sous le nom d'*abducteur* du gros orteil; considérant son action par rapport à l'axe du corps, nous préférons la dénomination d'*adducteur* qui est plus logique et plus explicite; le pied, à l'inverse de la main, ayant toujours la même situation par rapport au plan médio-sagittal.

pas, en particulier celles du ligament annulaire interne du tarse, ainsi que les expansions fibreuses qui, au nombre de deux, se détachent de la face profonde du muscle et qui cloisonnent le canal calcanéen en se fixant d'autre part au calcanéum.

Parmi ces expansions : *a)* l'une est *postéro-inférieure*; elle s'attache sur la face interne du calcanéum et dans sa partie moyenne, immédiatement au-dessous de la gouttière du fléchisseur propre du gros orteil, et elle sépare à ce niveau les deux paquets vasculo-nerveux plantaires interne et externe *(lame interfasciculaire)*; — *b)* l'autre est *antéro-inférieure* et elle se fixe à la petite apophyse du calcanéum, ainsi qu'à la gaine du fléchisseur commun des orteils. Nous verrons à l'étude du ligament annulaire interne du

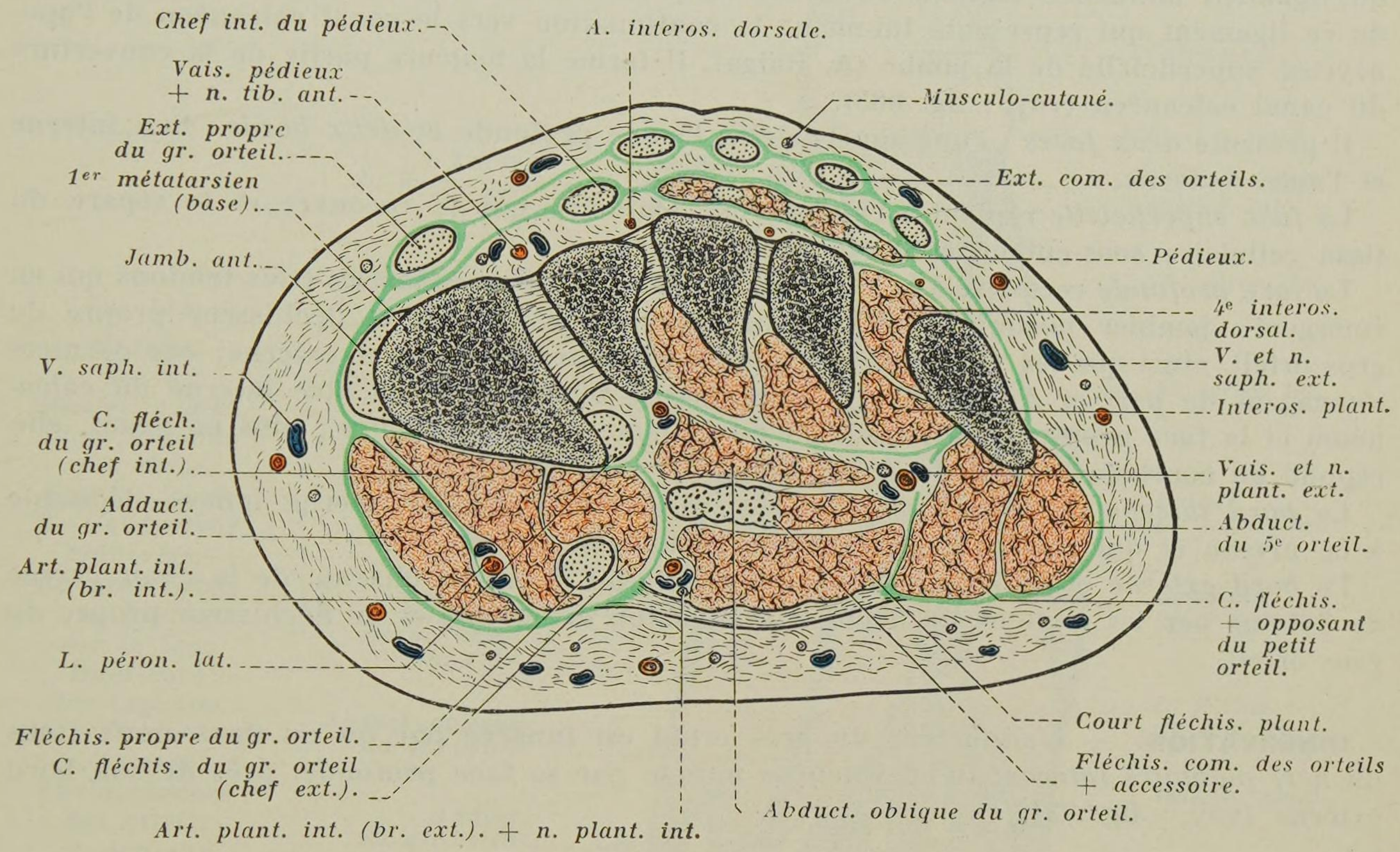

FIG. 642. — *Coupe frontale (légèrement oblique de dedans en dehors) du pied droit passant par la base du premier métatarsien; segment distal de la coupe.*

tarse que ces expansions fibreuses n'appartiennent nullement au muscle et que ce sont là de *pseudo-insertions*; car cette disposition est le résultat du dédoublement du ligament annulaire interne pour engainer l'adducteur du gros orteil au niveau du canal calcanéen (voyez plus loin : *Canal calcanéen* et fig. 665).

L'adducteur du gros orteil s'insère par des fibres tendineuses et quelques rares fibres charnues : 1° sur la tubérosité postéro-interne du calcanéum (grosse tubérosité) à la fois sur les versants inférieur et interne de cette saillie, immédiatement en avant des insertions du court fléchisseur plantaire et de l'aponévrose plantaire moyenne; 2° et sur la face profonde de l'aponévrose plantaire ainsi que sur la cloison fibreuse qui le sépare du court fléchisseur plantaire au voisinage de son insertion calcanéenne.

Accessoirement, il reçoit un faisceau qui se détache du versant inférieur du tubercule du scaphoïde (*faisceau accessoire* ou *scaphoïdien*).

TRAJET ET DIRECTION. — De ces origines, les fibres musculaires se jettent sur un tendon qui apparaît tôt dans l'épaisseur du muscle, donnant à ce dernier un aspect bipenné; le tendon qui lui fait suite se dégage du bord interne du muscle et subit un léger mouvement de torsion qui le porte sur la face plantaire.

TERMINAISON. — Ce tendon se termine : 1° sur le tubercule plantaire interne de la base de la première phalange du gros orteil (faisceau phalangien); 2° sur le sésamoïde interne de l'articulation métatarso-phalangienne du premier orteil (faisceau sésamoïdien); 3° et par une expansion tendineuse lamelliforme (inconstante) sur le tendon de l'extenseur propre du gros orteil; par cette expansion, le muscle est analogue aux muscles interosseux dorsaux du pied dont il n'est qu'un dérivé spécialisé.

RAPPORTS. — Le muscle adducteur du gros orteil est compris dans un dédoublement du ligament annulaire interne du tarse, ou plus exactement dans le feuillet superficiel de ce ligament qui représente lui-même la continuation vers le canal calcanéen de l'aponévrose superficielle de la jambe (A. Raiga). Il forme la majeure partie de la couverture du canal calcanéen (voy. : fig. 665).

Il présente *deux faces* : l'une superficielle, l'autre profonde et *deux bords* : l'un interne et l'autre externe.

La *face superficielle* répond à l'aponévrose plantaire qui le recouvre et le sépare du tissu cellulaire sous-cutané et de la peau.

La *face profonde* recouvre à la sortie de la gouttière calcanéenne les trois tendons qui en émergent : jambier postérieur, fléchisseur commun des orteils et fléchisseur propre du gros orteil, ainsi que les vaisseaux et les nerfs plantaires interne et externe; ces derniers s'engagent de part et d'autre d'une lame fibreuse tendue entre la face interne du calcanéum et la face profonde du muscle : c'est la *lame interfasciculaire* ; plus en avant, elle répond au court fléchisseur du gros orteil (voy. : fig. 696).

Le *bord interne* ou *supérieur* répond au ligament annulaire interne qui se dédouble à ce niveau et qui se fixe d'autre part à la malléole interne.

Le *bord externe* ou *inférieur* est séparé au niveau du corps charnu, de la chair carrée de Sylvius par les tendons du fléchisseur commun des orteils et du fléchisseur propre du gros orteil.

INNERVATION. — L'adducteur du gros orteil est innervé par un ou deux nerfs issus du *nerf plantaire interne*; ils abordent le muscle par sa face profonde, près de son bord externe (voy. : fig. 731).

ACTION. — Le muscle est à la fois *adducteur* et *fléchisseur* du gros orteil; sa contraction écarte le gros orteil du deuxième.

COURT FLÉCHISSEUR DU GROS ORTEIL

Le court fléchisseur du gros orteil est un muscle épais, mais court, sous-jacent au précédent qu'il déborde notablement en dehors.

INSERTIONS. — Ce muscle s'insère par des lamelles tendineuses : 1° sur le bord inférieur (arête plantaire) des deuxième et troisième cunéiformes; les insertions se font en avant de l'expansion cunéenne du jambier postérieur sur le deuxième cunéiforme, et en arrière et en dehors des insertions de l'expansion tendineuse de ce même muscle sur le troisième (voy. : fig. 459); 2° sur la face inférieure du cuboïde, en arrière des insertions de l'abducteur oblique du gros orteil; 3° sur le ligament calcanéo-cuboïdien inférieur; 4° et sur les expansions accessoires du tendon du jambier postérieur.

CONSTITUTION, TRAJET ET DIRECTION. — Il est oblique d'arrière en avant et de dehors en dedans; il repose sous le premier métatarsien et le premier espace interosseux qu'il croise obliquement; simple et aplati en arrière, il se bifurque un peu avant d'aborder

l'articulation métatarso-phalangienne du gros orteil en deux faisceaux, l'un interne, l'autre externe, entre lesquels glisse le tendon du fléchisseur propre du gros orteil; dans l'ensemble, il présente l'aspect d'un *muscle bifide* (voy. : fig. 643).

TERMINAISON. — Il se termine par *deux tendons* aplatis qui font suite à chacun des deux faisceaux charnus : *a)* le *tendon interne* ou *chef sésamoïdien interne* se fusionne

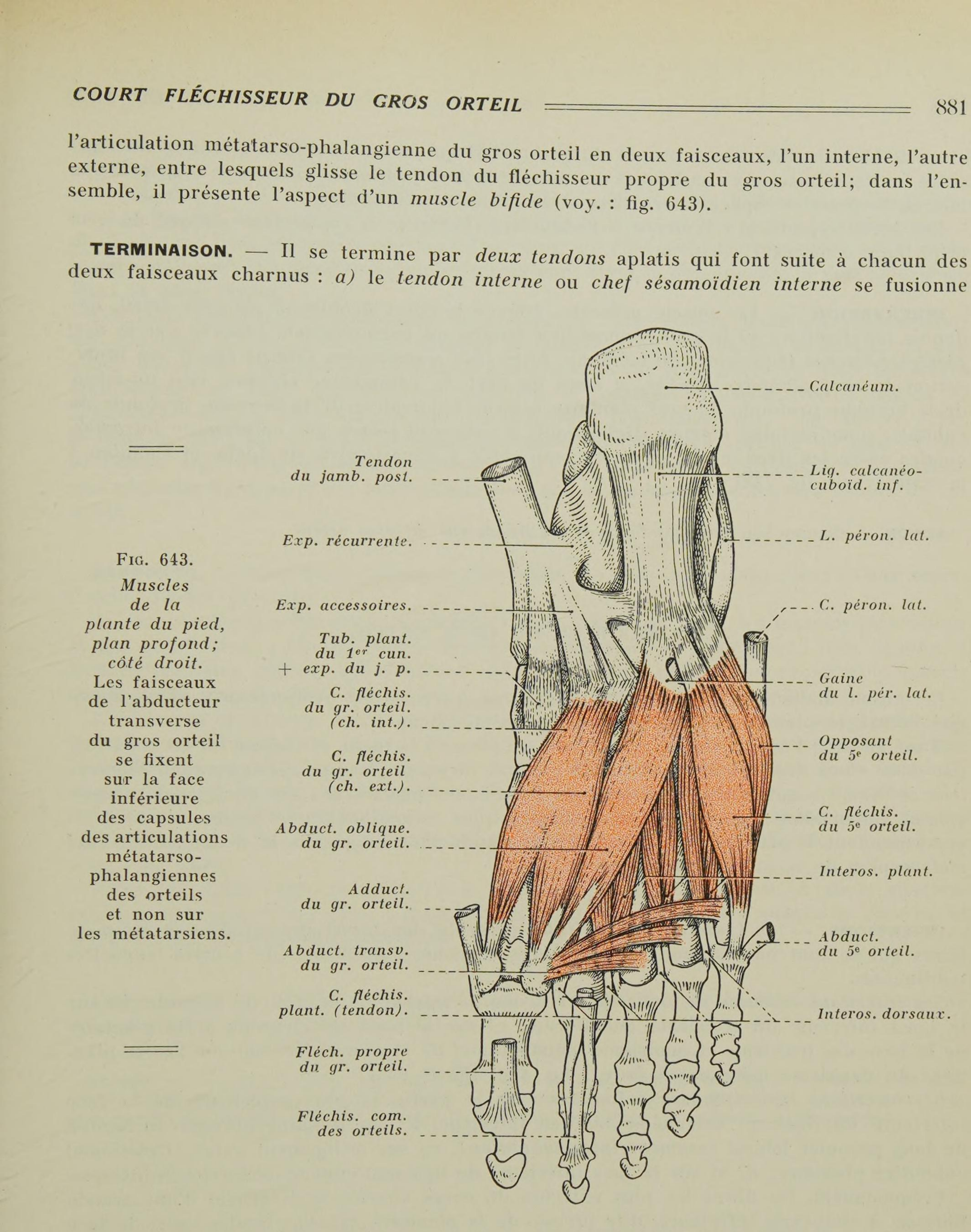

FIG. 643. *Muscles de la plante du pied, plan profond; côté droit.* Les faisceaux de l'abducteur transverse du gros orteil se fixent sur la face inférieure des capsules des articulations métatarso-phalangiennes des orteils et non sur les métatarsiens.

avec celui de l'adducteur du gros orteil, les deux tendons ayant leurs insertions terminales communes; *b)* le *tendon externe* ou *chef sésamoïdien externe* se fusionne avec celui de l'abducteur du gros orteil et il se termine comme ce dernier (voy. : fig. 499 et 643).

RAPPORTS. — Le court fléchisseur du gros orteil présente comme le muscle précédent *deux faces* : superficielle et profonde, et *deux bords* : interne et externe.

La *face superficielle* répond à l'adducteur du gros orteil qui le recouvre partiellement

et au tendon du fléchisseur propre du gros orteil qui glisse dans une gouttière ménagée entre les deux faisceaux constitutifs du muscle; la *face profonde* recouvre le long péronier latéral, le premier espace interosseux et le premier métatarsien.

Les *bords* répondent : l'*interne* à l'adducteur, l'*externe* à l'abducteur oblique du gros orteil (voy. : fig. 642).

INNERVATION. — Le muscle présente, comme le court fléchisseur du gros orteil, une *double innervation : a)* le *chef sésamoïdien interne* est exclusivement innervé par le *nerf plantaire interne* (équivalent du médian); *b)* le *chef sésamoïdien externe* reçoit son innervation du *nerf plantaire interne,* et aussi du nerf de l'abducteur oblique, issu lui-même de la branche profonde du nerf plantaire externe (équivalent de la branche profonde du cubital); pour certains auteurs (Hallopeau), il existerait même une *anastomose intramusculaire* entre les deux nerfs, en tout comparable à l'anastomose de Riche et Cannieu à la main (voy. : fig. 732).

ACTION. — Comme son nom l'indique, il est *fléchisseur du gros orteil.*

ABDUCTEUR DU GROS ORTEIL

Le muscle abducteur du gros orteil *(abductor hallucis)* est profondément situé, appliqué contre le plan des interosseux et des métatarsiens.

Il est au pied l'équivalent de l'adducteur du pouce à la main, et comme lui est constitué par *deux chefs* dont les fibres charnues ont une direction, les unes obliques pour l'*abducteur oblique,* les autres transversales pour l'*abducteur transverse* ; ces chefs sont inégaux comme importance : le premier est beaucoup plus volumineux que le deuxième et ils correspondent, le premier au chef carpien de l'adducteur du pouce, le deuxième au chef métacarpien de ce muscle (Leboucq).

INSERTIONS. — 1° L'***abducteur oblique*** présente des insertions osseuses et ligamentaires qui se font par implantation de fibres charnues entremêlées de courtes languettes tendineuses.

Ses *insertions osseuses* se font : *a)* sur la moitié interne de la crête du cuboïde; *b)* sur le bord inférieur du troisième cunéiforme; *c)* sur le bord inférieur ou arête plantaire de la base des troisième et quatrième métatarsiens; *d)* et accessoirement sur l'arête plantaire du deuxième métatarsien (voy. : fig. 450, 499 et 643).

Ses *insertions ligamentaires* se font : *a)* sur la partie la plus antérieure de la face inférieure du ligament calcanéo-cuboïdien inférieur; *b)* sur la gaine fibreuse du tendon du long péronier latéral *(segment infra-cuboïdien)*; *c)* sur le ligament cunéo- (troisième) cuboïdien plantaire; *d)* et sur la face inférieure du ligament cunéo-métatarsien transverse.

Fréquemment, les fibres les plus externes du corps charnu se détachent d'une arcade fibreuse à convexité inférieure, dite *arcade de la plantaire externe,* tendue entre la face plantaire de la base du quatrième métatarsien et le bord inférieur de cet os; sous cette arcade s'engagent de dehors en dedans les vaisseaux plantaires externes et la branche profonde du nerf homonyme (d'où son nom).

Au corps charnu fait suite un tendon aplati qui se réunit au chef sésamoïdien externe du court fléchisseur du gros orteil; les deux tendons fusionnés s'attachent au sésamoïde externe de l'articulation métatarso-phalangienne du gros orteil, qu'ils engainent, et au versant externe de la face inférieure de la base de la première phalange du gros orteil sur le tubercule plantaire externe *(faisceau phalangien)* (voy. : fig. 499 et 643).

2° L'***abducteur transverse*** est le seul muscle du pied dont les fibres charnues aient une direction transversale *(transversus pedis)*.

Il naît de la face inférieure des trois dernières articulations métatarso-phalangiennes où il se fixe sur le fibro-cartilage glénoïdien et sur le ligament transverse intermétatarsien plantaire, par *trois languettes charnues* distinctes, qui chevauchent d'arrière en avant et de la superficie vers la profondeur, la plus postérieure étant la plus longue, la plus antérieure étant la plus courte.

Ces trois languettes se fusionnent en arrière de l'articulation métatarso-phalangienne du deuxième orteil; puis elles donnent naissance à un tendon qui se divise, un peu avant d'aborder l'articulation métatarso-phalangienne du gros orteil, en *deux languettes tendineuses* : *a)* l'une, *inférieure* ou *plantaire,* se fusionne en partie avec le tendon de l'abducteur oblique dont elle partage les insertions terminales (voy. : fig. 499 et 643) ; le reste se perd sur la gaine fibreuse du tendon du fléchisseur propre du gros orteil ; *b)* l'autre, *supérieure* ou *dorsale,* contourne la face externe de l'articulation métatarso-phalangienne du gros orteil, pour se terminer sur le tendon de l'extenseur propre de cet orteil.

RAPPORTS. — Nous distinguerons à l'abducteur du gros orteil *deux faces* : l'une superficielle, l'autre profonde.

Sa *face profonde* recouvre la deuxième rangée des os du tarse, les muscles interosseux et les métatarsiens correspondants (deuxième, troisième et quatrième) ; elle répond à l'artère plantaire externe qui s'insinue sous l'abducteur oblique en croisant le muscle transversalement; le nerf homonyme accompagne l'artère et lui est postérieur.

L'abducteur transverse recouvre toujours les interosseuses plantaires du premier, du deuxième et du troisième espace; seule l'interosseuse du quatrième espace croise parfois superficiellement le faisceau le plus postérieur de ce muscle au niveau de la face inférieure de l'articulation métatarso-phalangienne du quatrième orteil (voy. : fig. 702).

Sa *face superficielle* est recouverte par les tendons du fléchisseur commun des orteils, les lombricaux, et la chair carrée de Sylvius qui la sépare du court fléchisseur plantaire (voy. : fig. 644).

Entre les deux chefs musculaires se trouve un espace angulaire à sinus postéro-externe, dans lequel on aperçoit la portion transversale de l'artère plantaire externe et ses branches interosseuses plantaires.

INNERVATION. — L'abducteur du gros orteil est innervé par la *branche profonde du nerf plantaire externe* (voy. : fig. 732).

ACTION. — Le muscle abducteur du gros orteil est à la fois *fléchisseur* et *abducteur du gros orteil*; l'abducteur oblique, dont le tendon est fusionné avec le court fléchisseur du gros orteil, est plus fléchisseur qu'abducteur; par contre l'abducteur transverse est uniquement abducteur.

MUSCLES DE LA LOGE PLANTAIRE MOYENNE

Les muscles de la loge plantaire moyenne comprennent *six muscles* qui sont disposés de la superficie vers la profondeur en *deux plans* : *a)* le *plan superficiel* est représenté par le *court fléchisseur plantaire*; *b)* le *plan profond* est constitué par la *chair carrée de Sylvius* et par les *quatre lombricaux,* ces muscles étant annexés au fléchisseur commun des orteils.

COURT FLÉCHISSEUR PLANTAIRE

Le court fléchisseur plantaire est le plus superficiel des muscles du pied; il s'étend du calcanéum aux quatre derniers orteils; relativement court, il est allongé et aplati; épais et simple en arrière, il présente une forme quadrilatère dans sa partie charnue ; par contre il s'amincit en avant et se divise en quatre tendons terminaux qui vont respectivement se distribuer aux quatre derniers orteils.

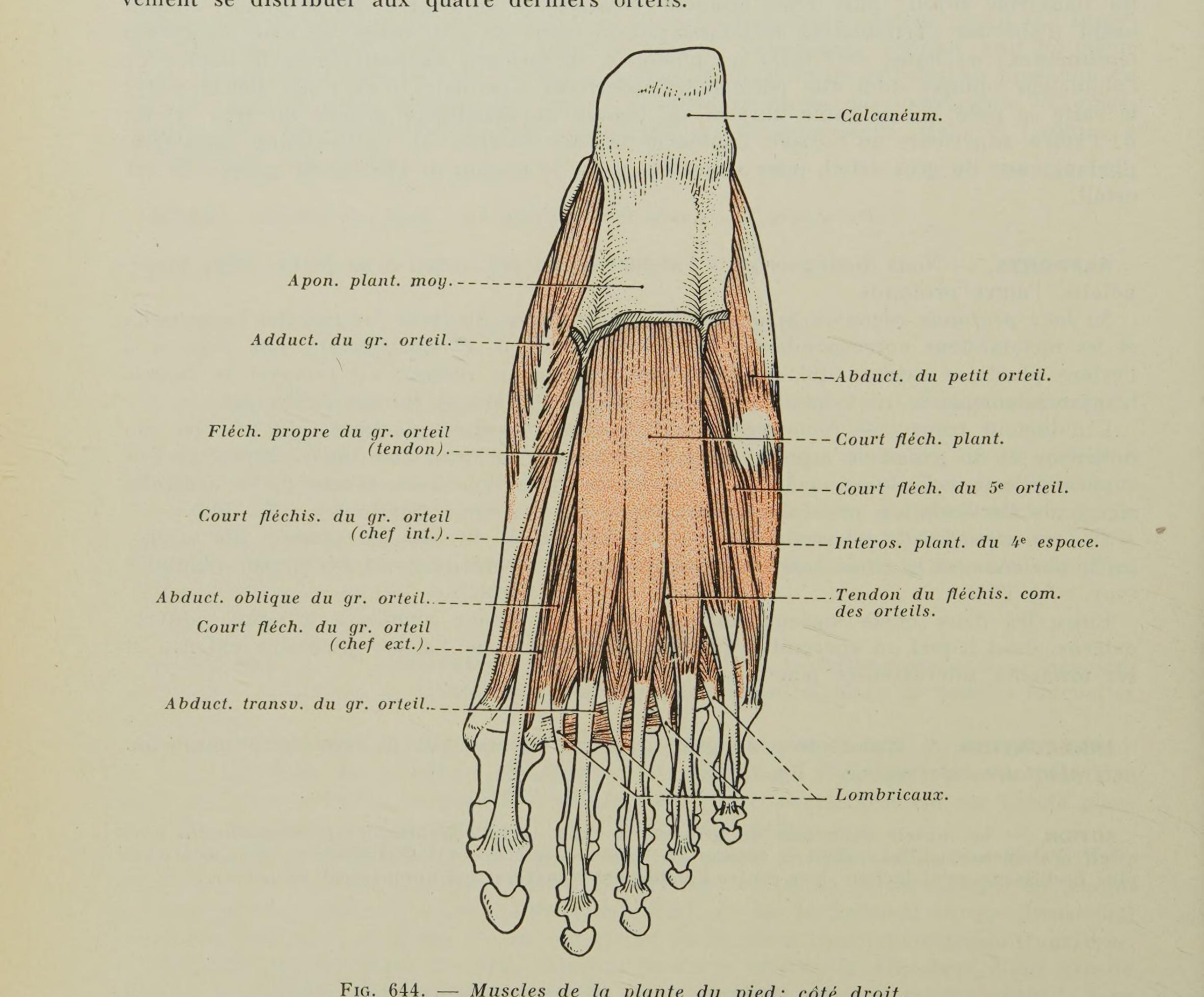

FIG. 644. — *Muscles de la plante du pied; côté droit.*

INSERTIONS. — Il se fixe en arrière par des fibres charnues et tendineuses : 1° sur la tubérosité postéro-interne (grosse tubérosité) de la face inférieure du calcanéum et sur les surfaces osseuses qui bordent cette tubérosité en avant et en dehors, se prolongeant même jusqu'à la petite tubérosité; ses insertions calcanéennes forment une bande transversale, plus large en dedans qu'en dehors, comprise entre celles de l'aponévrose plantaire en arrière et celles de l'adducteur du gros orteil et de l'abducteur du cinquième

orteil en avant; — 2° sur le quart postérieur de la face profonde de l'aponévrose plantaire par des fibres charnues; — 3° et sur les faces correspondantes des cloisons intermusculaires interne et externe (voy. : fig. 436 et 645).

CONSTITUTION. TRAJET ET DIRECTION. — Le corps charnu qui fait suite à ces insertions est étroit et épais en arrière; il s'étale transversalement et progressivement d'arrière en avant pour se diviser à la partie moyenne du pied en quatre faisceaux musculaires auxquels font suite *quatre tendons terminaux* aplatis, d'autant plus grêles qu'on les considère plus en dehors, celui qui se distribue au cinquième orteil pouvant quelquefois manquer; chaque tendon se place sous le tendon correspondant issu du fléchisseur com-

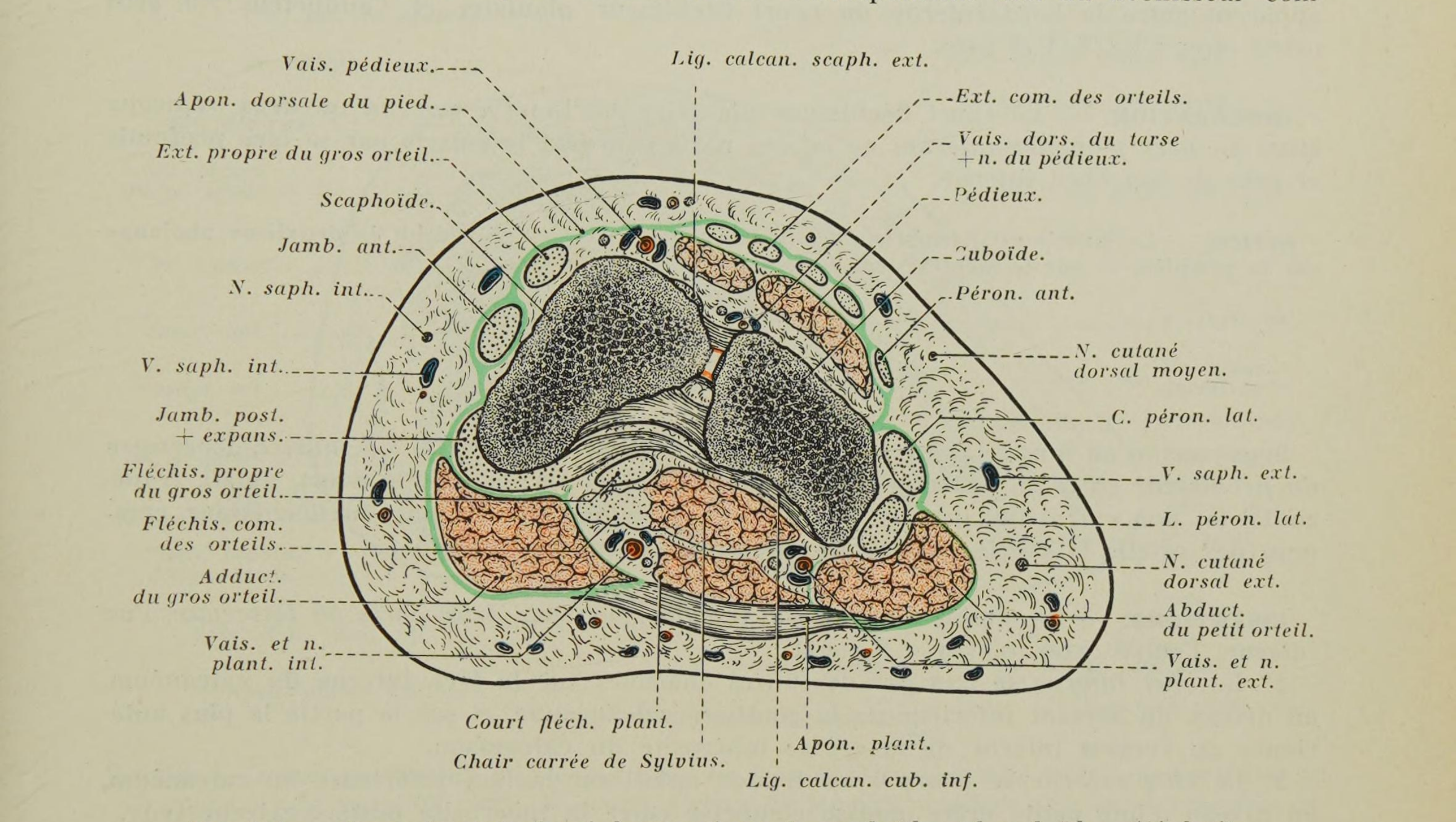

FIG. 645. — *Coupe frontale du pied passant par le scaphoïde et le cuboïde; côté droit, segment distal de la coupe.*

mun des orteils, dont il emprunte la direction, c'est-à-dire qu'ils sont d'autant plus obliques en avant et en dehors qu'ils sont plus externes.

Au niveau de la face inférieure de l'articulation métatarso-phalangienne, les deux tendons s'entourent d'une gaine synoviale commune, puis pénètrent dans une gaine ostéofibreuse; le tendon terminal *(tendon perforé)*, très aplati, se bifurque en deux languettes entre lesquelles s'engage le tendon du fléchisseur commun *(tendon perforant)* : ainsi, par la disposition de leurs tendons, les muscles court fléchisseur plantaire et fléchisseur commun des orteils se comportent comme le fléchisseur commun superficiel des doigts vis-à-vis du fléchisseur commun profond.

TERMINAISON. — Les languettes de chaque tendon se terminent en s'insérant suivant une surface presque linéaire sur la face inférieure de la deuxième phalange de l'orteil correspondant, près des bords latéraux de cet os (voy. : fig. 499 et 644).

RAPPORTS. — Par suite de sa forme aplatie, le court fléchisseur plantaire présente *deux faces* : superficielle et profonde, et *deux bords* : interne et externe.

Sa *face superficielle* est recouverte dans toute son étendue par l'aponévrose plantaire qui la sépare de la nappe cellulo-adipeuse sous-cutanée et de la peau.

Sa *face profonde* recouvre les tendons du fléchisseur commun des orteils et les lombricaux qui lui sont annexés, la chair carrée de Sylvius et les vaisseaux et nerf plantaires externes, qui cheminent dans l'interstice court fléchisseur plantaire-chair carrée de Sylvius (voy. : fig. 645).

Par *ses bords* il répond : l'*interne* à l'adducteur du gros orteil, et l'*externe* à l'abducteur du cinquième orteil; le tendon du fléchisseur propre du gros orteil émerge et devient apparent entre le bord interne du court fléchisseur plantaire et l'adducteur du gros orteil (voy. : fig. 644 et 646).

INNERVATION. — Le court fléchisseur plantaire est innervé par *un* ou *deux rameaux* issus du *nerf plantaire interne*; ce ou ces nerfs abordent le muscle par sa face profonde et près de son bord interne.

ACTION. — Le muscle est *fléchisseur* des quatre derniers orteils; il fléchit la deuxième phalange sur la première et sur le métatarsien correspondant.

CHAIR CARRÉE DE SYLVIUS

Sous-jacente au muscle précédent, la *chair carrée de Sylvius* (1) ou *muscle accessoire du fléchisseur commun des orteils (quadratus plantæ)* est un muscle court, aplati, trapézoïdal (et non carré) qui occupe sur le même plan que les tendons du fléchisseur commun des orteils la partie postérieure de la loge plantaire moyenne.

INSERTIONS. — Le muscle s'insère sur le calcanéum par *deux chefs* ou *faisceaux*, l'un interne, l'autre externe (voy. : fig. 641).

1° Le *chef interne* se fixe par des fibres charnues sur la face interne du calcanéum, au niveau du versant inférieur de la gouttière calcanéenne, et sur la partie la plus antérieure du versant interne de la grosse tubérosité du calcanéum.

2° Le *chef externe* se fixe par un tendon aplati sur la face inférieure du calcanéum, au niveau d'une petite crête mousse comprise entre la tubérosité postéro-externe (voy. : fig. 436) et la tubérosité antérieure, et sur le versant externe du ligament calcanéo-cuboïdien inférieur, depuis la tubérosité antérieure du calcanéum jusqu'à la crête du cuboïde.

CONSTITUTION DU MUSCLE. — Les deux chefs d'insertion sont tout d'abord séparés l'un de l'autre par un espace angulaire à sommet antérieur ; puis ils convergent l'un vers l'autre et se fusionnent en une lame musculaire unique qui repose sur le ligament calcanéo-cuboïdien inférieur, et dont les fibres ont une direction antéro-postérieure.

TERMINAISON. — Les fibres charnues de la chair carrée de Sylvius se terminent en se fixant sur la face profonde et sur le bord externe du tendon du fléchisseur commun des orteils, en avant du point où il reçoit l'expansion tendineuse du fléchisseur propre du gros orteil et sur le tendon destiné au cinquième orteil ; accessoirement, il envoie quelques fibres au tendon du quatrième orteil et à l'expansion tendineuse du fléchisseur propre du gros orteil (voy. : fig. 641).

---

(1) Le Boë dit Sylvius : Anatomiste d'origine française (1614-1672), fut professeur à l'Université de Leyde.

RAPPORTS. — Par suite de sa forme, on peut distinguer à la chair carrée de Sylvius *deux faces* : superficielle et profonde, et *deux bords* : interne et externe.

Sa *face superficielle* est recouverte par le court fléchisseur plantaire et par la partie postérieure de l'adducteur du gros orteil; mais ces muscles sont séparés par les vaisseaux et nerf plantaires externes qui cheminent dans une nappe de tissu celluleux lâche (voy.: fig. 646).

Sa *face profonde* recouvre en partie le calcanéum et le cuboïde dont elle est séparée par le ligament calcanéo-cuboïdien inférieur; elle recouvre également les insertions tarsiennes de l'abducteur oblique, qui le sépare du tendon du long péronier latéral.

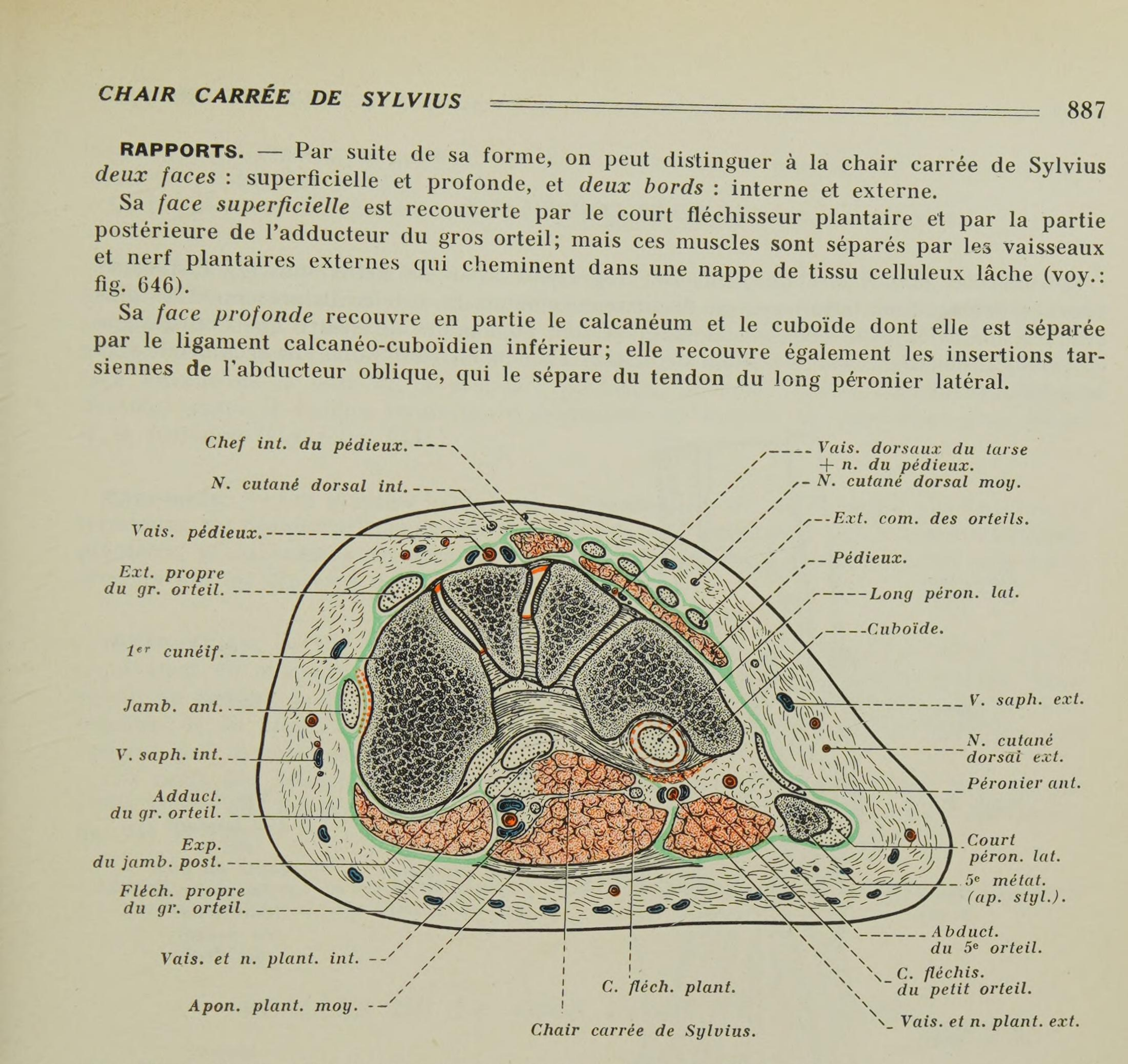

FIG. 646. — *Coupe frontale du pied passant par les trois cunéiformes; côté droit, segment distal de la coupe. — En pointillé rouge,* la bourse séreuse du jambier antérieur et la gaine synoviale du long péronier latéral.

Son *bord interne* répond à l'adducteur du gros orteil ; quant à son *bord externe,* disposé dans un plan sagittal, il est d'arrière en avant de plus en plus éloigné de l'abducteur du petit orteil.

INNERVATION. — La chair carrée de Sylvius est innervée par le *nerf plantaire externe* qui lui fournit *deux filets* : ce sont les *nerfs postérieur* et *antérieur de la chair carrée de Sylvius*; ils abordent chaque chef par sa face superficielle près de son bord interne ; souvent ils glissent entre les deux chefs et se distribuent l'un et l'autre à chacun d'eux (fig. 731).

ACTION. — Il est *fléchisseur* des quatre derniers orteils, d'où son nom d'*accessoire* du fléchisseur commun des orteils; en outre, au cours de la flexion de ces orteils, il corrige l'action du fléchisseur commun due à son obliquité, et ramène le mouvement de flexion dans un plan antéro-postérieur.

MUSCLES LOMBRICAUX

Les *muscles lombricaux du pied* sont représentés par de petits muscles fusiformes annexés aux tendons terminaux du fléchisseur commun des orteils; ils présentent les plus grandes analogies avec ceux de la main et sont au nombre de quatre que l'on désigne en premier, deuxième, etc., en allant de dedans en dehors, c'est-à-dire du gros orteil vers le petit orteil.

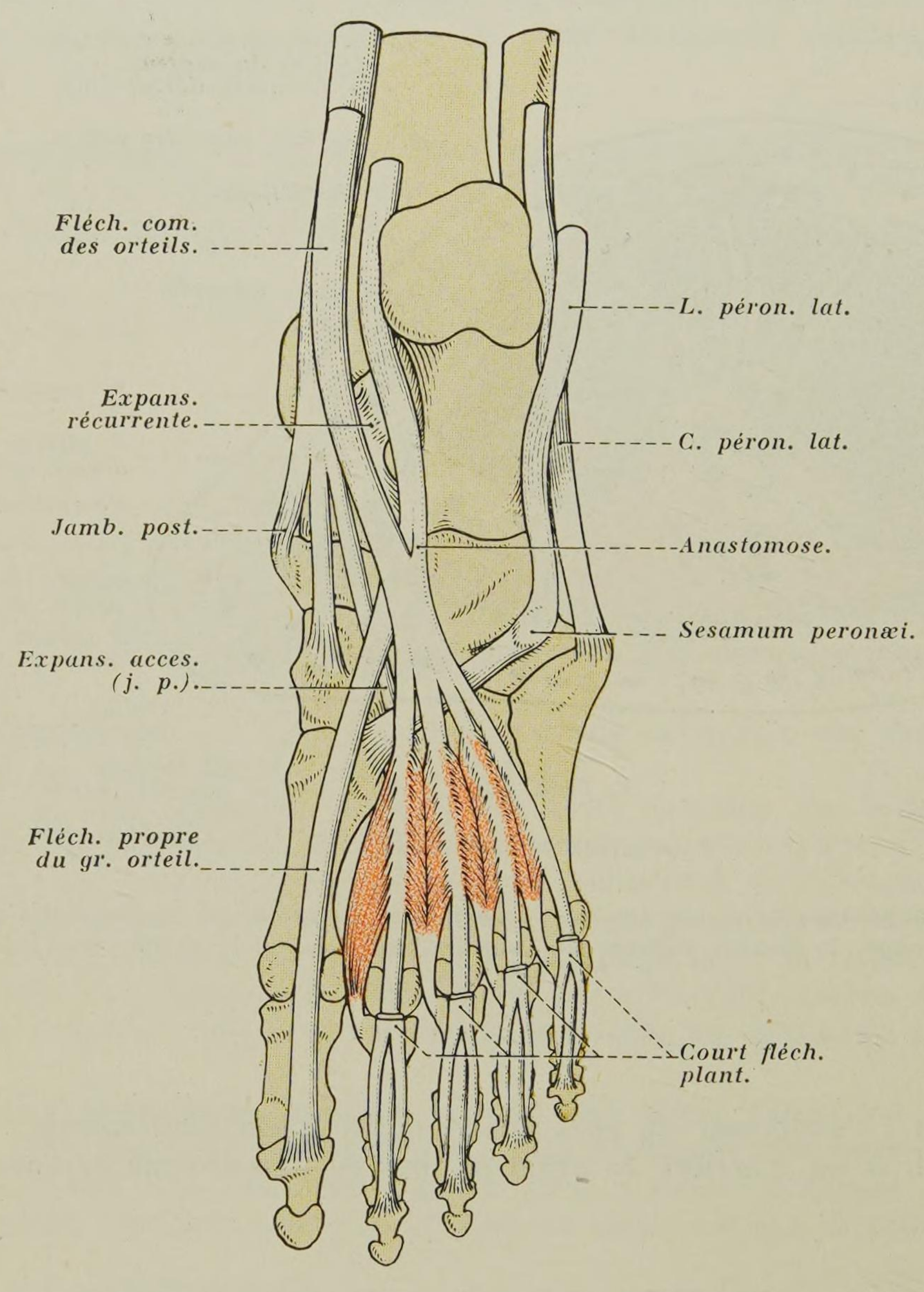

FIG. 647.
Les tendons de la plante du pied et les muscles lombricaux (en rouge); *côté droit.*

Le premier lombrical est situé en dedans du tendon terminal du deuxième orteil; les trois autres sont placés entre les quatre tendons terminaux du fléchisseur commun, et situés sur le même plan qu'eux ; dans l'ensemble, les quatre muscles sont divergents d'arrière en avant.

INSERTIONS ET CONSTITUTION. — Les lombricaux s'insèrent par implantation directe de fibres charnues sur les bords en regard de deux tendons voisins, sauf le premier

lombrical qui s'insère uniquement sur le bord interne du tendon destiné au deuxième orteil (voy. : fig. 641 et 647).

Le premier est semi-penniforme; les trois autres sont du type penniforme.

TERMINAISON. — A l'extrémité antérieure de chaque muscle fait suite un tendon membraniforme qui contourne le versant interne de l'articulation métatarso-phalangienne correspondante dont il est séparé par une minuscule bourse séreuse (voy. : fig. 658) ; ce tendon se fixe par l'intermédiaire de deux languettes fibreuses, dont l'une s'attache à la face interne de la base de la première phalange, et dont l'autre, dorsale *(expansion dorsale)* gagne le tendon terminal de l'extenseur de l'orteil correspondant avec lequel il se fusionne (voy. : fig. 647).

RAPPORTS. — Les muscles lombricaux présentent les mêmes rapports que les tendons terminaux du fléchisseur commun des orteils; ils sont recouverts par le court fléchisseur plantaire, et eux-mêmes reposent sur les abducteurs oblique et transverse du gros orteil, muscles qui les séparent des interosseux plantaires.

INNERVATION. — Les muscles lombricaux sont innervés par le *nerf plantaire interne* (équivalent du médian) pour les deux premiers, et par le *nerf plantaire externe* (équivalent du cubital) pour les deux derniers; ainsi leur innervation rappelle celle des lombricaux de la main; cependant il n'est pas rare que seul le premier lombrical soit innervé par le nerf plantaire interne.

Les nerfs des deux premiers lombricaux abordent les muscles par leur face superficielle tandis que les nerfs des deux derniers les abordent par leur face profonde (voy. : fig. 731 et 732).

ACTION. — Comme à la main, les muscles lombricaux sont *fléchisseurs de la première phalange* des orteils et *extenseurs des deux dernières.*

MUSCLES DE LA LOGE PLANTAIRE EXTERNE

Les muscles de la loge plantaire externe sont au nombre de *trois*; ils sont tous destinés au *cinquième orteil* et sont disposés suivant *deux plans* : *a)* le *plan superficiel* comprend l'*abducteur du petit orteil*; *b)* le *plan profond* est représenté par le *court fléchisseur* et par l'*opposant du petit orteil*; ces muscles correspondent à ceux de l'éminence hypothénar à la main et ils reçoivent la même dénomination (il n'y a pas au pied d'équivalent du muscle palmaire cutané).

ABDUCTEUR DU PETIT ORTEIL

L'abducteur du petit orteil est un muscle allongé, fusiforme, qui rappelle par sa forme et sa situation au niveau du bord externe du pied celles de l'adducteur du gros orteil au niveau du bord interne; il est plus épais en arrière qu'en avant et il s'étend du calcanéum au petit orteil.

INSERTIONS. — Il s'insère uniquement par des fibres charnues : 1° sur le versant antérieur et externe de la tubérosité postéro-externe de la face inférieure du calcanéum (petite tubérosité) (voy. : fig. 436); — 2° sur le quart postérieur de la face profonde

de l'aponévrose plantaire; les fibres musculaires issues de cette aponévrose vont en grande partie sur les bords du muscle; aussi, sous le cuboïde, l'aponévrose plantaire semble engainer, par une fourche tendino-musculaire à deux expansions, le corps charnu de l'abducteur du petit orteil (voy. : fig. 645 et 646); — 3° sur la cloison intermusculaire externe qui le sépare du court fléchisseur plantaire; — 4° et accessoirement par un petit faisceau qui se détache de la face inférieure de l'apophyse styloïde du cinquième métatarsien (faisceau inconstant).

CONSTITUTION DU MUSCLE. — Toutes les fibres charnues se portent d'arrière en avant sur une lame tendineuse, d'abord étalée et aplatie, qui apparaît à l'intérieur du muscle; puis le tendon se condense et s'isole du muscle au niveau de l'articulation métatarso-phalangienne du cinquième orteil.

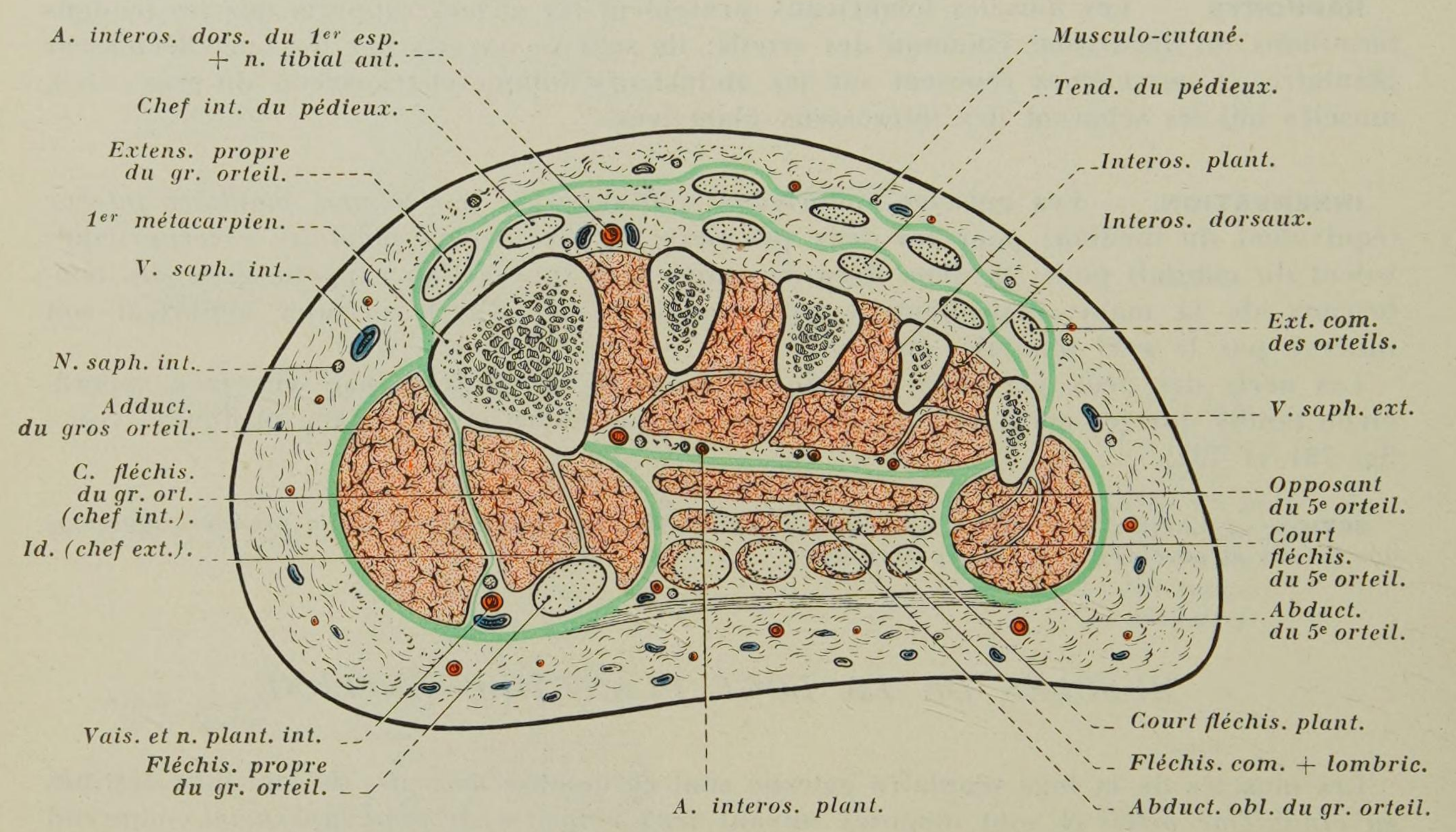

FIG. 648. — *Coupe frontale du pied passant par la partie moyenne des métacarpiens; côté droit, segment antérieur de la coupe* (demi-schématique). — *En vert,* les aponévroses.

TERMINAISON. — Ce tendon se termine : *a)* sur la face externe de la base de la première phalange du petit orteil; *b)* et sur la face inférieure de la capsule de l'articulation métatarso-phalangienne de cet orteil.

RAPPORTS. — On peut considérer au muscle abducteur du petit orteil *deux faces* : superficielle et profonde, et *deux bords* : interne et externe.

Sa *face profonde* recouvre la chair carrée de Sylvius, le ligament calcanéo-cuboïdien inférieur, le tendon du long péronier latéral logé dans sa gaine ostéo-fibreuse plantaire, le court fléchisseur et l'opposant du petit orteil. Sa *face superficielle* est recouverte par l'aponévrose plantaire, le tissu cellulaire sous-cutané et la peau.

Il répond par son *bord interne* au court fléchisseur plantaire et par son *bord externe* à l'aponévrose et à la peau (voy. : fig. 645 et 648).

INNERVATION. — Il est innervé par le *nerf plantaire externe*; son nerf l'aborde par sa face profonde, près de son bord interne.

ACTION. — Il est *fléchisseur* et légèrement *abducteur du petit orteil.*

COURT FLÉCHISSEUR DU PETIT ORTEIL

Le court fléchisseur du petit orteil est un muscle court et grêle, à direction antéro-postérieure, qui s'étend de la deuxième rangée des os du tarse au petit orteil; il longe le versant externe du cinquième métatarsien, il est sous-jacent à l'abducteur du petit orteil qui superficiellement le recouvre presque en totalité.

INSERTIONS. — Il s'insère par une lame tendineuse aplatie : 1° sur la face inférieure du cuboïde au niveau de la partie moyenne de la *crête* de cet os (voy. : *Cuboïde*); 2° sur la gaine fibreuse plantaire du tendon du long péronier latéral, confondu en ce lieu avec les insertions de l'opposant du petit orteil; 3° sur la face inférieure de la base du cinquième métatarsien, en avant et en dedans de l'insertion accessoire du muscle précédent (voy. : fig. 499 et 623); 4° et accessoirement sur la face profonde de l'aponévrose plantaire (Poirier).

Le muscle se porte en avant et se continue par un tendon.

TERMINAISON. — Ce tendon, légèrement aplati, se fixe sur la face inférieure : *a)* de la base de la première phalange du petit orteil; *b)* et de la capsule de l'articulation métatarso-phalangienne de cet orteil.

Lorsque l'articulation métatarso-phalangienne du cinquième orteil possède un os sésamoïde, celui-ci reçoit une expansion tendineuse du court fléchisseur du petit orteil.

RAPPORTS. — Par sa *face profonde,* il recouvre en grande partie le cinquième métatarsien et partiellement le troisième interosseux plantaire qui occupe le quatrième espace interosseux; par sa *face superficielle,* il est recouvert par l'abducteur du petit orteil et par l'aponévrose plantaire (voy. : fig. 646 et 648).

INNERVATION. — Il est innervé par le *nerf plantaire externe*; son nerf l'aborde par son bord interne; parfois aussi il reçoit un filet accessoire du nerf collatéral externe du petit orteil (voy. : fig. 732).

ACTION. — Il est *fléchisseur du petit orteil.*

VARIATIONS. — Le court fléchisseur du petit orteil présente de nombreuses variations; il peut être confondu partiellement avec l'abducteur du petit orteil, ou fusionné avec l'opposant du petit orteil (Forster).

OPPOSANT DU PETIT ORTEIL

L'opposant du petit orteil est un muscle inconstant; mais lorsqu'il existe il est toujours très grêle et doit être considéré comme un faisceau aberrant du court fléchisseur du petit orteil; très court et aplati, il est situé en dehors du court fléchisseur du petit orteil et sous-jacent à l'abducteur de cet orteil.

INSERTIONS. — Il se fixe : 1° *en arrière,* par une lame tendineuse commune avec celle du court fléchisseur, sur la crête du cuboïde, sur la gaine fibreuse plantaire du long péronier latéral et parfois aussi sur le ligament calcanéo-cuboïdien inférieur; 2° et *en avant,*

par des fibres charnues sur la moitié antérieure du bord externe du cinquième métatarsien, après avoir contourné la base de l'apophyse styloïde de cet os (voy. : fig. 495, 499 et 643).

RAPPORTS. — Par sa *face profonde,* il répond au tendon du long péronier latéral et au cinquième métatarsien (voy. : fig. 648); sa *face superficielle* est recouverte par l'abducteur du petit orteil; *en dehors,* il répond au court fléchisseur du cinquième orteil avec lequel il est parfois confondu.

INNERVATION. — Il est innervé par le *nerf plantaire externe*; et lorsqu'il est bien différencié, il reçoit un filet spécial qui se détache, soit du nerf du court fléchisseur du petit orteil, soit de la branche superficielle du nerf plantaire externe.

ACTION. — Il attire le cinquième métatarsien en dedans.

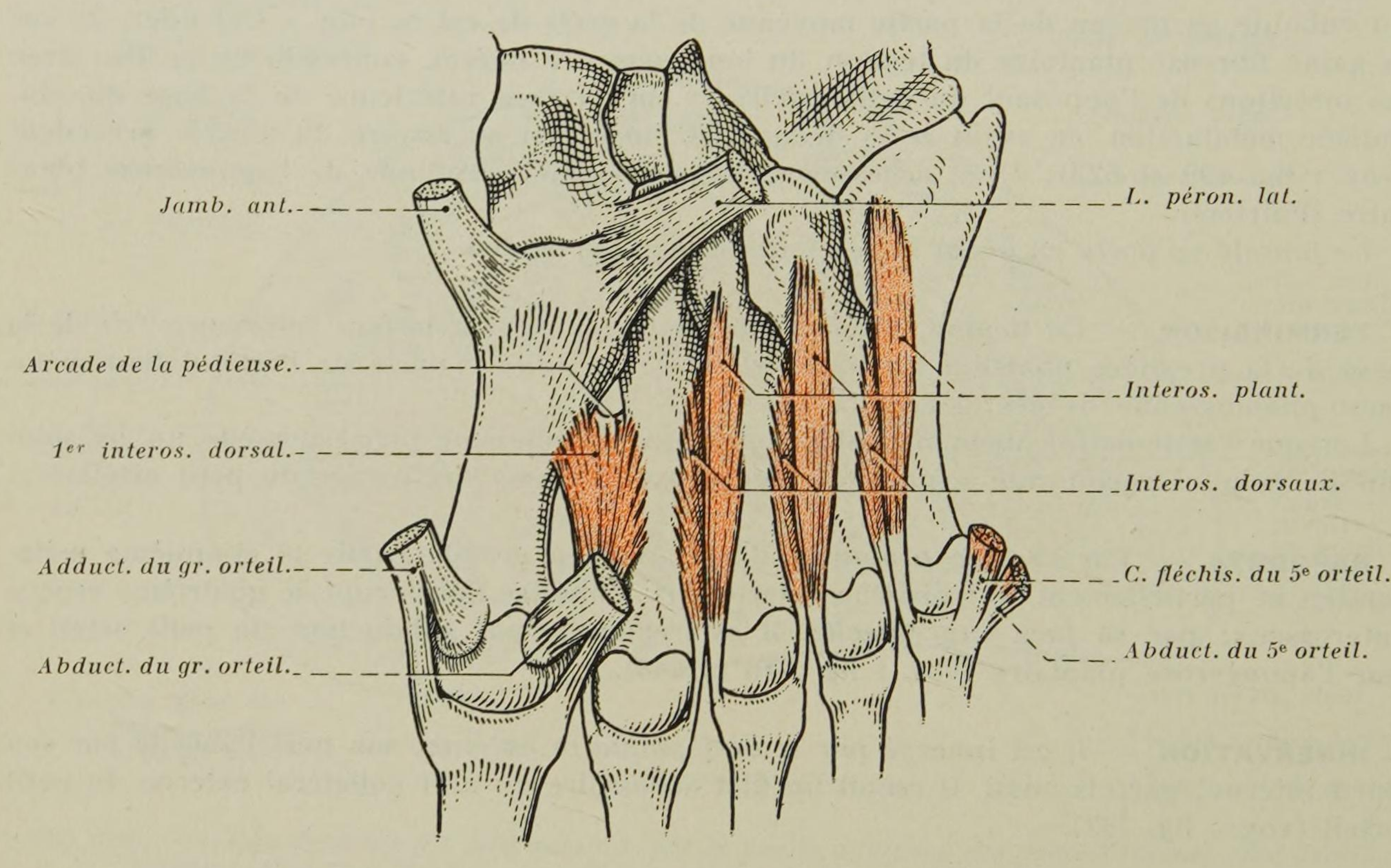

Fig. 649. — *Muscles interosseux du pied; côté droit, vue plantaire.*

MUSCLES INTEROSSEUX

Les *muscles interosseux du pied* sont des muscles courts qui occupent la *loge profonde,* dite *loge des interosseux,* où ils comblent les espaces intermétatarsiens; analogues à ceux de la main, ils en possèdent les caractères; on les distingue en *interosseux dorsaux* et *interosseux plantaires.*

Ils sont au nombre de *sept,* dont *quatre dorsaux* et *trois plantaires* (voy. : fig. 649); le premier espace intermétatarsien ne possède pas d'interosseux plantaire. En allant du gros au petit orteil, on les dénomme premier, deuxième, etc., interosseux plantaire ou dorsal.

En ce qui concerne les *dorsaux,* on les désigne encore couramment sous les noms d'*interosseux dorsaux* du premier, du deuxième, du troisième et du quatrième espace; par

contre, pour les *plantaires*, le premier interosseux plantaire correspond au deuxième espace, le deuxième au troisième espace et le troisième au quatrième espace intermétatarsien.

Les interosseux dorsaux occupent la plus grande partie de l'espace intermétatarsien correspondant; quant aux interosseux plantaires, trop à l'étroit pour se loger dans l'espace, ils font saillie sous la voûte plantaire et débordent notablement les métatarsiens (voy. : fig. 653).

I. — INTEROSSEUX DORSAUX

Les interosseux dorsaux présentent une forme prismatique triangulaire et un aspect penniforme.

INSERTIONS. — Ils naissent par l'intermédiaire de fibres aponévrotiques sur les faces latérales des métatarsiens qui délimitent l'espace interosseux occupé par le muscle (voy. : fig. 650).

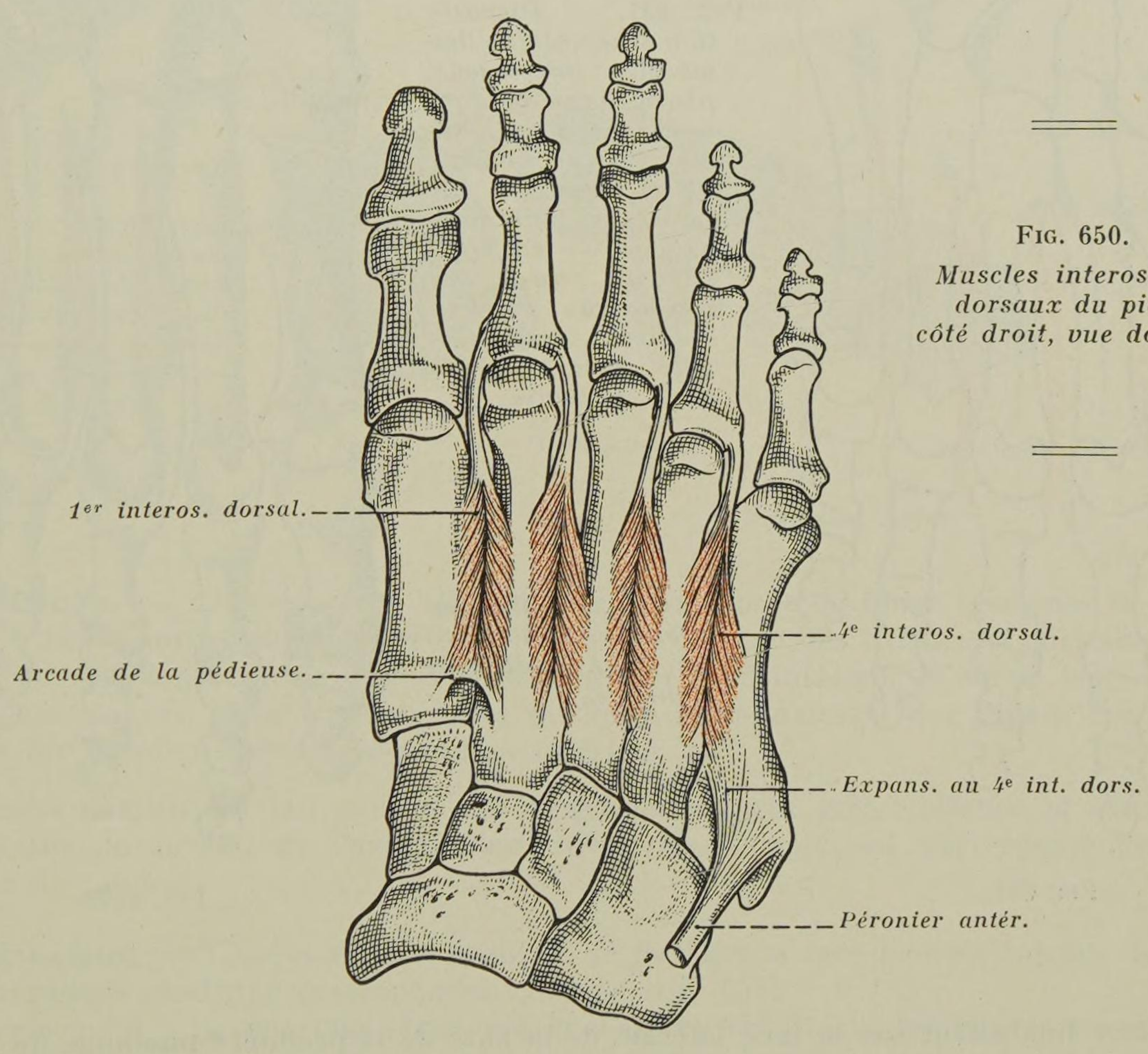

Fig. 650.
Muscles interosseux dorsaux du pied; côté droit, vue dorsale.

a) Le *premier interosseux dorsal* s'insère sur toute l'étendue de la face interne du deuxième métatarsien, sur le tiers postérieur de la face externe du premier métatarsien, ainsi que sur sa base; il prend également insertion sur la convexité antérieure d'une petite arcade fibreuse tendue entre la face dorsale de la base des deux premiers métatarsiens; cette arcade, dite *arcade de la pédieuse,* forme avec les parois osseuses un orifice ostéo-fibreux dans lequel s'engage l'artère pédieuse (voy. : fig. 649 et 650); le tendon du long péronier latéral envoie parfois une expansion fibreuse à la face inférieure de ce muscle.

b) Les *trois autres interosseux dorsaux* s'insèrent sur la totalité de la face externe du métatarsien le plus rapproché de l'axe du pied (cet axe passe par le deuxième métatarsien et son orteil) et sur la moitié supérieure de la face interne de l'autre métatarsien. La face supérieure du quatrième interosseux dorsal reçoit une expansion fibreuse lamelliforme du tendon du péronier antérieur (voy. : fig. 650).

TERMINAISON. — Au niveau de l'extrémité antérieure de l'espace intermétatarsien, le muscle se continue par un petit tendon terminal arrondi, puis légèrement aplati; ce tendon croise la face latérale de l'articulation métatarso-phalangienne correspondante

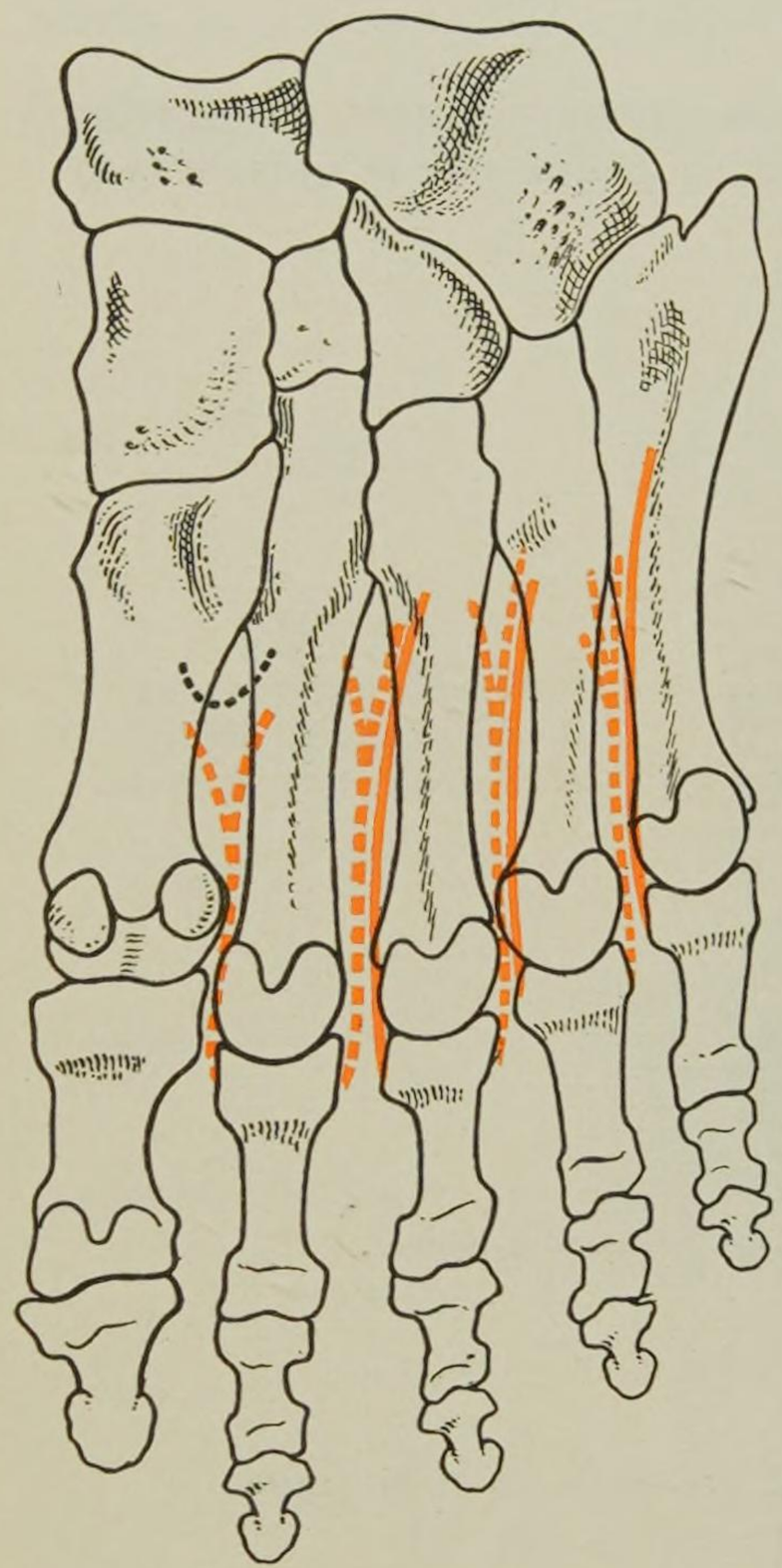

Fig. 651.

Fig. 651. — *Disposition schématique des muscles interosseux plantaires et dorsaux; côté droit, vue plantaire.* — *En trait plein rouge,* les interosseux plantaires (trois); — *en trait pointillé rouge,* les interosseux dorsaux (quatre); — *en pointillé noir,* l'arcade de la pédieuse.

Fig. 652. — *Muscles interosseux plantaires; côté droit, vue plantaire.*

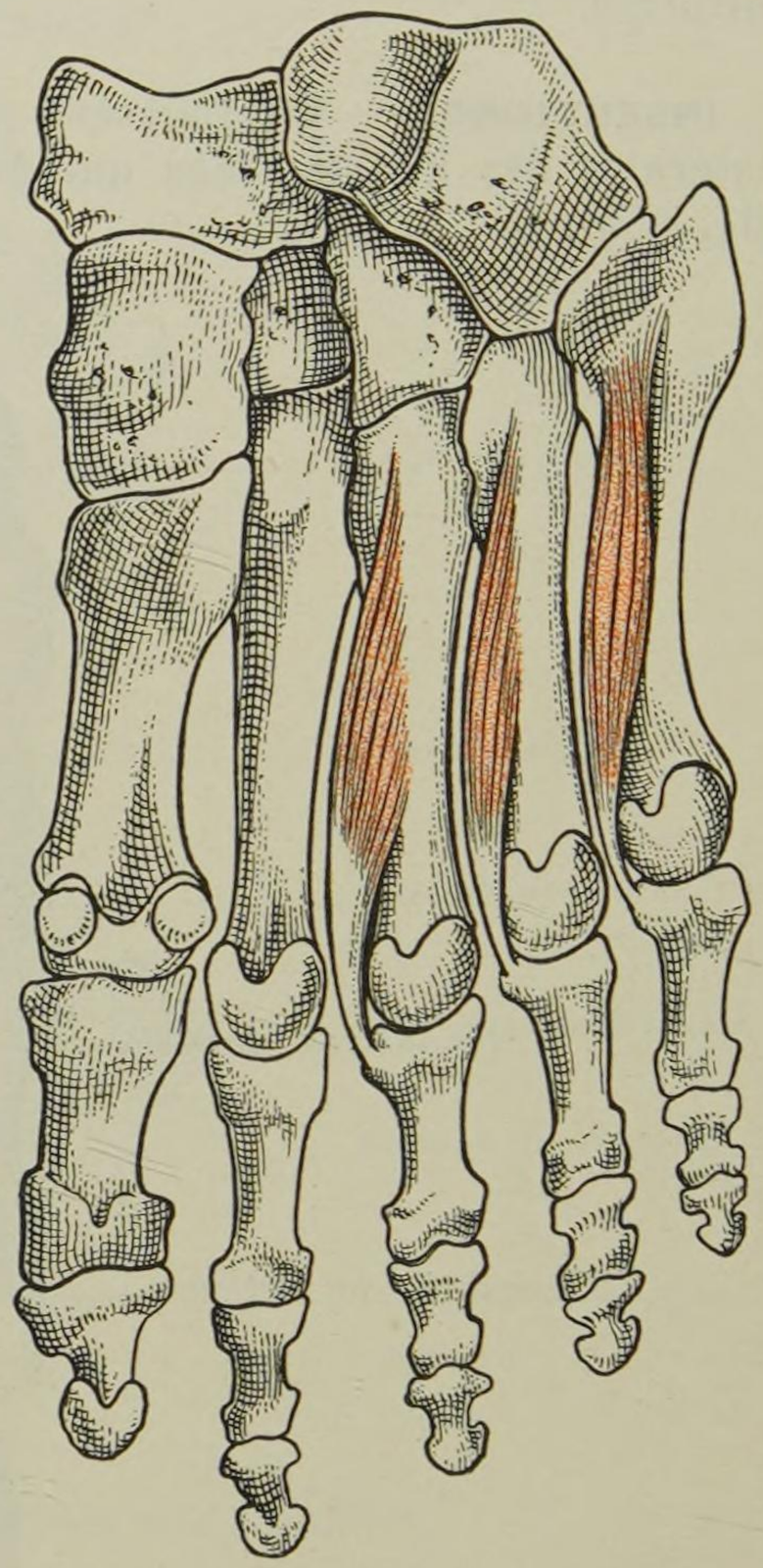

Fig. 652.

pour se fixer finalement sur la face latérale de la base de la première phalange de l'orteil le plus rapproché de l'axe du pied.

Le *premier* et le *deuxième interosseux dorsal* se terminent sur la première phalange du deuxième orteil; les *deux autres interosseux dorsaux* se terminent respectivement sur les faces latérales et externes de la première phalange du troisième orteil pour le troisième interosseux dorsal, et du quatrième orteil pour le quatrième interosseux dorsal; ainsi les métatarsiens qui correspondent au gros et au petit orteil donnent insertion à un interosseux dorsal, mais leurs premières phalanges ne reçoivent aucun de leurs tendons; par contre le deuxième orteil (orteil axial) reçoit deux tendons interosseux dorsaux (analogie avec le médius, doigt axial) (voy. : fig. 650 et 652); enfin, lorsqu'il existe un os sésamoïde

à l'articulation métatarso-phalangienne du deuxième orteil, celui-ci reçoit une expansion tendineuse de l'interosseux dorsal correspondant.

Contrairement à ce qui se passe à la main, les interosseux dorsaux n'envoient aucune expansion aponévrotique au tendon extenseur correspondant, ou, lorsqu'elle existe (ce qui est rare), elle est très réduite.

II. — INTEROSSEUX PLANTAIRES

Les interosseux plantaires occupent le deuxième, le troisième et le quatrième espace intermétatarsien; ils sont sous-jacents aux interosseux dorsaux de ces espaces.

De même forme que les précédents, ils sont cependant beaucoup moins développés qu'eux tout en étant plus allongés (voy. : fig. 649); néanmoins ils font saillie à la face inférieure de la voûte plantaire (voy. : fig. 653).

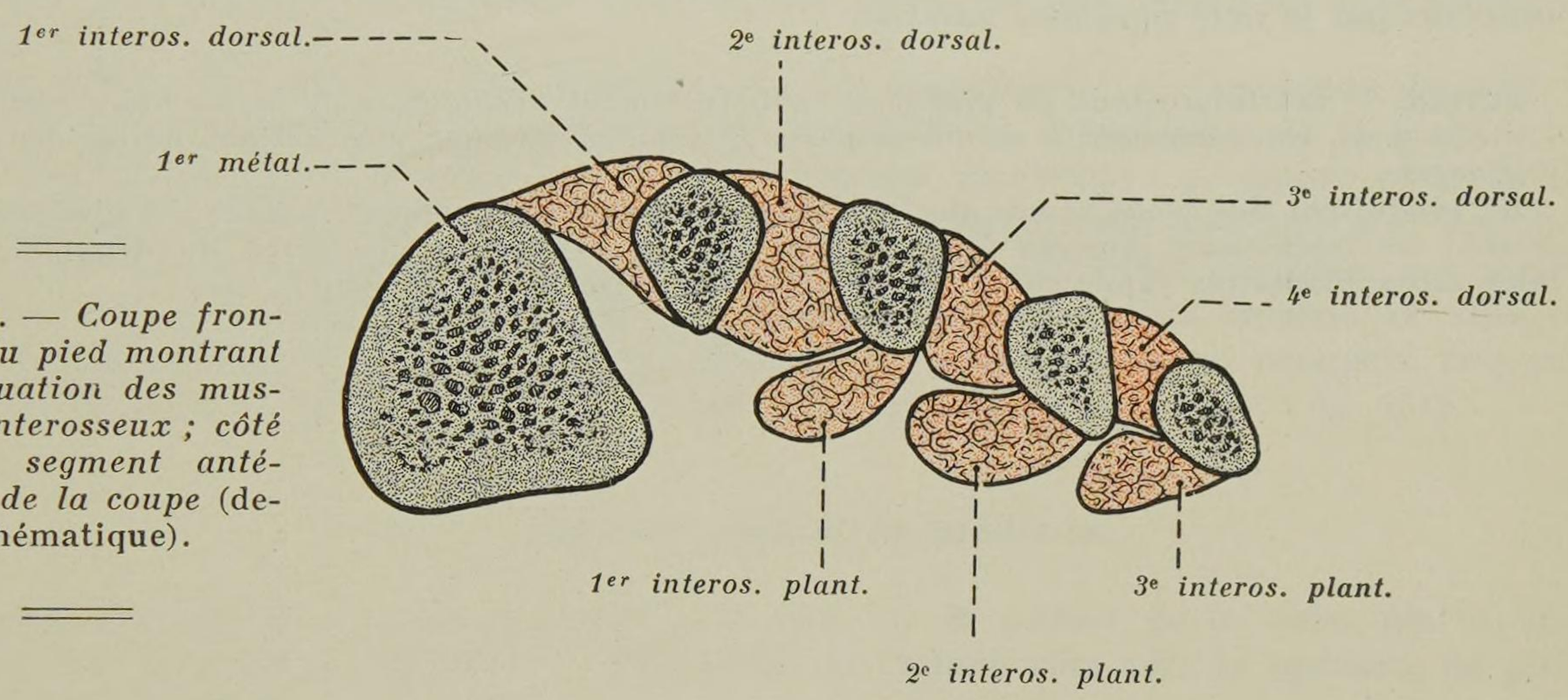

FIG. 653. — *Coupe frontale du pied montrant la situation des muscles interosseux ; côté droit, segment antérieur de la coupe* (demi-schématique).

INSERTIONS. — Chacun d'eux s'insère par un mélange de fibres charnues et de fibres aponévrotiques sur la partie inférieure de la face interne des troisième, quatrième et cinquième métatarsiens; sur la moitié postérieure du bord inférieur et sur la face inférieure de la base de ces métatarsiens; enfin quelques fibres naissent des expansions métacarpiennes du ligament calcanéo-cuboïdien inférieur.

Le corps charnu qui fait suite à ces insertions est très grêle; allongé et fusiforme, il se continue au niveau de l'articulation métatarso-phalangienne correspondante par un court et fin tendon.

TERMINAISON. — Chaque tendon terminal se fixe sur la face latérale interne de la base de la première phalange correspondante (voy. : fig. 652).

Contrairement à ce que l'on observe à la main et aux doigts, les interosseux plantaires ne fournissent aucune expansion aponévrotique dorsale au tendon extenseur de l'orteil correspondant; ou, lorsqu'elle existe, elle est, comme pour les interosseux dorsaux, à peine développée.

***

RAPPORTS DES MUSCLES INTEROSSEUX. — Les muscles interosseux du pied comblent l'*espace intermétatarsien* où ils sont contenus.

Leur *face dorsale (interosseux dorsaux seulement)* répond aux tendons terminaux du muscle pédieux et aux artères interosseuses dorsales.

Leur *face plantaire* répond de dedans en dehors au court fléchisseur du gros orteil qui répond au premier espace; aux abducteurs oblique et transverse du gros orteil; aux tendons du fléchisseur commun des orteils et aux muscles lombricaux qui leur sont annexés; au court fléchisseur et à l'opposant du cinquième orteil qui répond au quatrième espace; enfin ils sont croisés par l'artère plantaire externe et par la branche profonde du nerf plantaire externe et longés inférieurement par les artères interosseuses plantaires.

Au niveau des articulations métatarso-phalangiennes, les tendons des interosseux dorsaux et plantaires sont appliqués contre les faces latérales correspondantes de ces articulations par des trousseaux fibreux venus de l'aponévrose plantaire moyenne (expansions dorsales de l'aponévrose plantaire moyenne ou fibres perforantes) (voy. : fig. 668); les tendons sont séparés de l'articulation par une petite bourse séreuse.

INNERVATION. — Les *sept* muscles interosseux du pied (plantaires et dorsaux) sont innervés par le *nerf plantaire externe.*

ACTION. — Les interosseux du pied sont indistinctement *fléchisseurs de la première phalange* de l'orteil; mais, contrairement à ce qui se passe à la main, ils sont sans action sur les deux autres phalanges.

Ils produisent des mouvements de latéralité des orteils par rapport à l'axe du pied (deuxième orteil); les interosseux dorsaux écartent le troisième et le quatrième orteil du deuxième, et les interosseux plantaires rapprochent les trois derniers orteils du deuxième.

ESPACES CELLULEUX DU PIED

Après les remarquables travaux de Kanavel en 1904 sur les espaces celluleux de la main, Grodinsky a fourni en 1929 une étude très complète des espaces celluleux du pied (1) en se basant : *a)* d'une part, sur des dissections minutieuses des espaces celluleux, afin d'en déterminer l'étendue et les limites; *b)* et d'autre part, sur des injections à la paraffine colorée de ces espaces.

Cette étude nous apporte une connaissance plus approfondie de l'anatomie du pied et aussi du point de vue pathologique pour les localisations infectieuses de la plante.

On peut distinguer à la plante du pied *six* espaces plantaires : *a)* quatre occupent la loge plantaire moyenne où ils se superposent depuis l'aponévrose plantaire moyenne jusqu'au plan des muscles interosseux, ce sont les *espaces plantaires médians*; ces quatre espaces sont limités latéralement par les cloisons intermusculaires interne et externe; *b)* un *espace plantaire interne; c)* et un *espace plantaire externe* qui occupent respectivement les loges de même nom; *d)* et enfin *deux espaces dorsaux* (voy. : fig. 654).

1. — ***Espaces plantaires médians.***

D'après leur situation et par analogie avec ceux de la paume de la main, ces espaces peuvent être désignés de bas en haut, c'est-à-dire de l'aponévrose vers le squelette du pied, de la façon suivante :

1° Espace plantaire médian sous-aponévrotique ou superficiel (1er E. P. M.).
2° Espace plantaire médian intermusculaire inférieur (2e E. P. M.).
3° Espace plantaire médian intermusculaire supérieur (3e E. P. M.).
4° Espace plantaire médian profond (4e E. P. M.).

a) ***Espace plantaire médian superficiel.*** — L'espace plantaire médian superficiel (1er E. P. M.) est situé entre la partie centrale de l'aponévrose plantaire (aponévrose plantaire moyenne) et le muscle court fléchisseur plantaire. Sa forme est irrégulièrement triangulaire, à sommet postérieur et à base antérieure.

Les limites latérales de cet espace correspondent à des travées fibreuses qui partent de la partie profonde de l'aponévrose plantaire et qui se continuent dans les cloisons intermusculaires interne et externe de la plante du pied.

Cet espace est incomplètement subdivisé en *quatre compartiments* à direction antéro-postérieure, par des cloisons septales, conjonctives, parties de la face profonde de l'aponévrose plantaire moyenne, et qui s'étendent jusqu'aux faisceaux du court fléchisseur plantaire.

En arrière, cet espace se termine en pointe à la face inférieure du court fléchisseur plantaire, à 2 centimètres environ en avant de la tubérosité antérieure du calcanéum.

(1) Article à consulter : M. Grodinsky : A study of the fascial spaces of the foot and their bearing on infections. *Surgery, Gynecology and Obstetrics*, décembre 1929, n° 6, p. 737.

En avant, les cloisons septales précédemment signalées entraînent sur cet espace la formation de quatre prolongements antérieurs qui correspondent sensiblement aux quatre chefs tendineux du muscle court fléchisseur plantaire. Le plus étendu de ces prolongements est généralement le second, le plus court est fréquemment le troisième.

b) ***Espace plantaire médian intermusculaire inférieur.*** — L'espace plantaire médian intermusculaire inférieur (2e E. P. M.) est situé entre : α) d'une part, le court fléchisseur plantaire; β) et d'autre part, la chair carrée de Sylvius, les tendons fléchisseurs communs et les lombricaux.

Son aspect est triangulaire à base antérieure et à sommet postérieur. Son extrémité

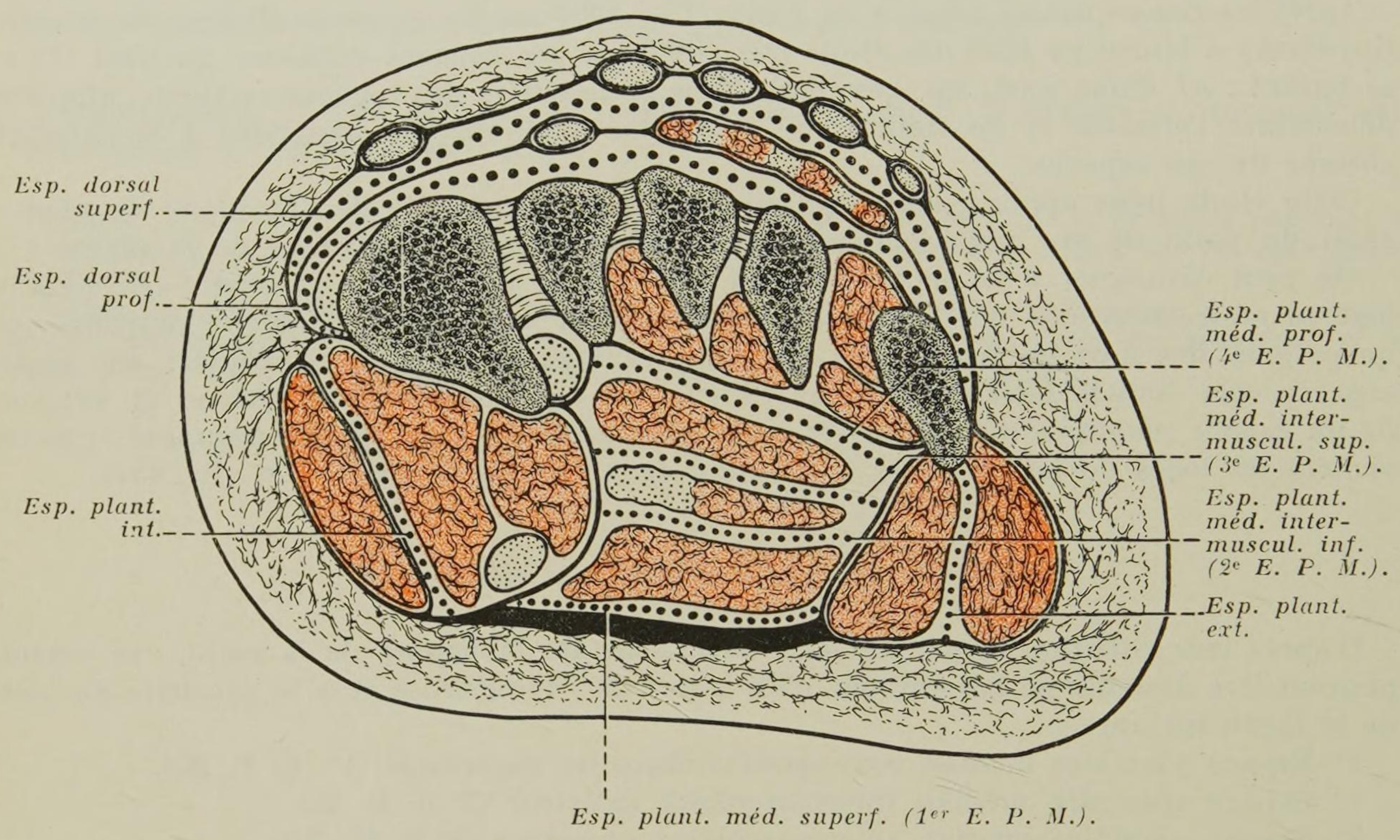

Fig. 654. — *Espaces celluleux du pied vus sur une coupe frontale passant par la base des métatarsiens; côté droit, segment distal de la coupe* (demi-schématique).

postérieure, de forme arrondie, légèrement déviée en dedans de la ligne médiane, est généralement située à un centimètre en avant de la tubérosité antérieure du calcanéum. Cet espace repose plus sur le versant interne du court fléchisseur plantaire que sur son versant externe.

En dehors, il est bordé par les vaisseaux et nerf plantaires externes.

En dedans, il ne dépasse pas l'interstice chair carrée de Sylvius - adducteur du gros orteil, c'est-à-dire qu'il est limité par la cloison intermusculaire interne.

Cet espace s'élargit d'arrière en avant et il offre à sa partie antérieure quatre prolongements : ce sont les *prolongements lombricaux* qui suivent la direction des lombricaux, c'est-à-dire des espaces intertendineux qu'offrent les tendons des fléchisseurs communs des orteils jusqu'à la racine des orteils; toutefois sa limite antérieure ne dépasse pas une ligne transversale passant par les articulations métatarso-phalangiennes du gros et du petit orteil.

c) ***Espace plantaire médian intermusculaire supérieur.*** — L'espace plantaire médian intermusculaire supérieur (3e E. P. M.) est compris entre : α) d'une part, la chair carrée de Sylvius, le plan des tendons fléchisseurs et des lombricaux; β) et d'autre part, la couche profonde des muscles du pied et plus spécialement le court fléchisseur et l'abducteur oblique du gros orteil, ainsi que la gaine du long péronier latéral et l'appareil ligamentaire plantaire des articulations du tarse antérieur.

L'aspect de cet espace est également triangulaire à sommet postérieur; son sommet est généralement situé à 2 centimètres en avant de celui du précédent.

Ses limites latérales sont également représentées par les cloisons intermusculaires interne et externe.

Cet espace s'élargit d'arrière en avant, et en raison de la concavité de la voûte plantaire il est plus profond et s'étend plus loin sur son versant interne que le précédent espace. En avant, il s'étend sous l'aspect de quatre prolongements plus ou moins bien individualisés au niveau des gouttières formées par l'emplacement des lombricaux : ce sont les *prolongements lombricaux,* qui s'étendent comme ceux de l'espace précédent jusqu'à la base des orteils.

Comme au niveau de la main, ces prolongements lombricaux peuvent être le siège de fusées purulentes (fusées lombricales) au cours de certains phlegmons de la plante du pied.

d) ***Espace plantaire médian profond.*** — L'espace plantaire médian profond (4e E. P. M.) est le plus supérieur des espaces celluleux de la plante du pied; il est compris entre : α) d'une part, le faisceau oblique de l'abducteur du gros orteil et le court fléchisseur de ce dernier; β) et d'autre part, le plan des muscles interosseux recouverts de leur aponévrose. Par suite de la concavité du pied, il est disposé dans un plan oblique de haut en bas et de dedans en dehors.

Il s'étend depuis la gaine plantaire du long péronier latéral, qu'il peut toutefois déborder en dehors pour s'étendre jusqu'au niveau du bord externe du pied sous l'abducteur du petit orteil, jusqu'à l'articulation métatarso-phalangienne du gros orteil où il se termine en pointe. Sa limite externe, située à un niveau très inférieur par rapport à sa limite interne, arrive presque au contact de l'espace précédent.

2. — *Espace plantaire interne.*

L'espace plantaire interne occupe la loge plantaire homonyme; il est compris entre l'adducteur du gros orteil et le court fléchisseur de cet orteil (voy. : fig. 654).

Dans cet espace cheminent les vaisseaux plantaires internes (voy. : fig. 642).

3. — *Espace plantaire externe.*

Cet espace occupe la loge plantaire externe; il est compris entre l'abducteur du petit orteil d'une part et le court fléchisseur et l'opposant de cet orteil d'autre part (voy. : fig. 654).

4. — *Espaces celluleux dorsaux.*

A la face dorsale du pied, on peut distinguer *deux* espaces celluleux : l'un superficiel, l'autre profond. Chacun de ces espaces est limité latéralement par l'insertion des aponévroses dorsales du pied sur le squelette chef de file et plus spécialement : premier et cinquième métatarsiens.

a) L'***espace celluleux dorsal superficiel*** est compris entre : α) d'une part, l'aponévrose dorsale superficielle *(fascia pedis)* et les tendons extenseurs des orteils; β) et d'autre part, le muscle pédieux et son aponévrose.

En haut et en arrière, cet espace s'étend jusqu'au niveau du cou-de-pied (ligament frondiforme); en avant, il atteint la base des orteils.

b) L'***espace celluleux dorsal profond,*** sous-jacent au précédent, est compris entre : α) d'une part, le muscle pédieux et son aponévrose; β) et d'autre part, le squelette tarsien et métatarsien et les muscles interosseux dorsaux recouverts de l'aponévrose dorsale profonde.

Cet espace s'étend en arrière sur la face dorsale et externe du pied jusqu'au niveau de l'interligne de Chopart : c'est dans cet espace que glissent les vaisseaux pédieux et leurs branches, ainsi que les branches interne et externe du nerf tibial antérieur (voy. : fig. 669).

A l'égal des espaces celluleux de la main, ceux du pied représentent de *véritables espaces de glissement* qui rendent plus faciles les déplacements des muscles et des tendons les uns par rapport aux autres.

GAINES SYNOVIALES TENDINEUSES DU COU-DE-PIED ET DU PIED

Les tendons des muscles de la jambe s'engagent au niveau du cou-de-pied et de la région plantaire dans des gaines fibreuses (jambier antérieur) ou ostéo-fibreuses; ces gaines jouent le rôle de *coulisses* et constituent de véritables *poulies de réflexion* au

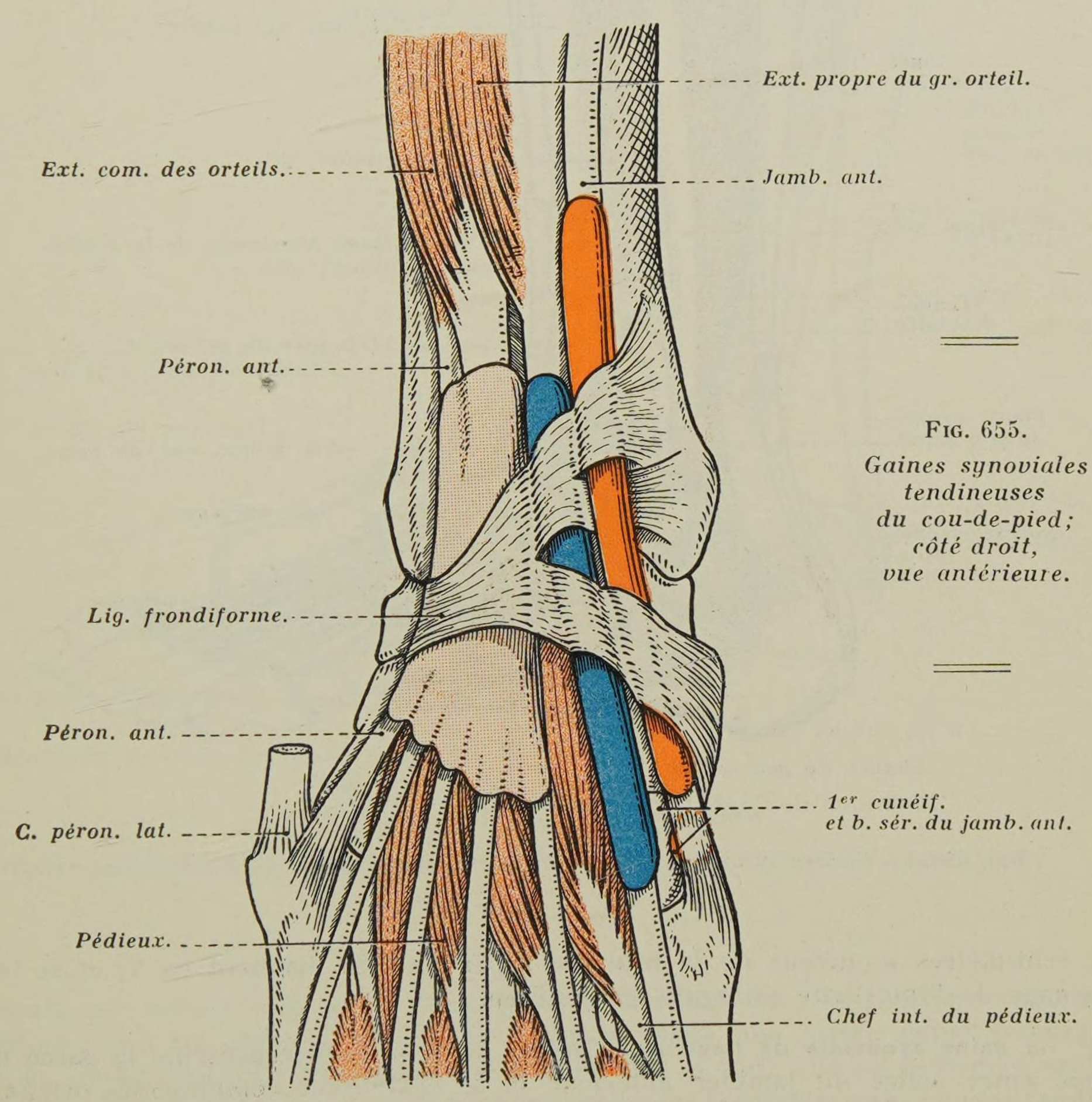

FIG. 655.
Gaines synoviales tendineuses du cou-de-pied; côté droit, vue antérieure.

point où le tendon s'infléchit et change de direction; dans ces coulisses, et même au delà d'elles, les tendons sont entourés de *gaines synoviales* qui facilitent le glissement du tendon; ces gaines séreuses sont analogues à celles du poignet et de la main.

Par suite de leur situation, nous distinguerons des *gaines synoviales antérieures, externes, postéro-internes* et *plantaires*.

Gaines synoviales antérieures. — Les gaines synoviales antérieures sont situées dans la région antérieure du cou-de-pied; elles sont au nombre de *trois* et généralement indépendantes. Elles comprennent la gaine du jambier antérieur, la gaine de l'extenseur propre du gros orteil et la gaine de l'extenseur commun des orteils; toutes les trois sont en rapport avec le ligament annulaire antérieur du tarse qu'elles dépassent au-dessus et au-dessous; et pour les deux dernières, avec les frondes que la branche supérieure du ligament en Y fournit à ces tendons (voy. : fig. 655).

1° La **gaine synoviale du jambier antérieur** est la plus interne et la plus longue des trois; sa longueur est en moyenne de 6 à 7 centimètres; elle commence généralement

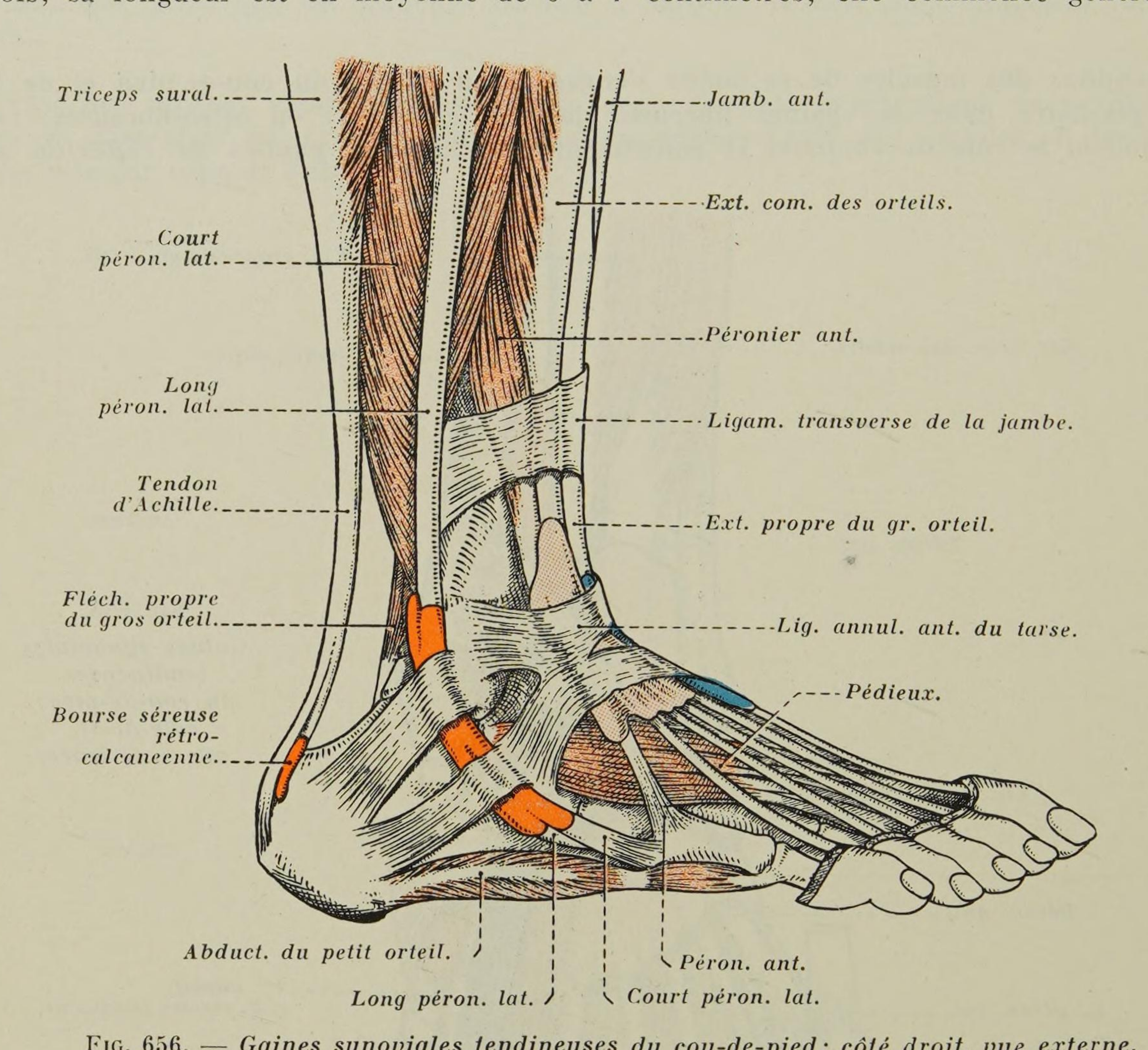

FIG. 656. — *Gaines synoviales tendineuses du cou-de-pied; côté droit, vue externe.*

à 3 centimètres au-dessus de la branche supérieure du ligament en Y, et se termine au voisinage de l'interligne astragalo-scaphoïdien.

2° La **gaine synoviale de l'extenseur propre du gros orteil** représente la gaine moyenne : située entre celles du jambier antérieur et de l'extenseur commun des orteils, elle descend beaucoup plus bas que les deux autres, mais remonte moins haut qu'elles; elle commence au niveau du bord supérieur du ligament en Y, qu'elle dépasse rarement, et se termine au niveau de l'interligne de Lisfranc, plus rarement à la face dorsale de la base du premier métatarsien.

3° La **gaine synoviale de l'extenseur commun des orteils** est la plus externe des trois gaines synoviales; large, mais courte, elle s'élargit de haut en bas et comprend en même

temps le tendon du péronier antérieur; elle commence en haut un peu au-dessus de la branche supérieure du ligament en Y, qu'elle déborde légèrement, et se termine en bas au niveau de l'interligne scapho-cunéen, où elle ébauche une tendance à la subdivision en deux ou trois gaines secondaires (voy. : fig. 655 et 656).

Gaines synoviales externes. — Les gaines synoviales externes sont annexées aux tendons des *péroniers latéraux* (voy. : fig. 656). Elles s'étendent de la gouttière rétro-malléolaire externe, où elles prennent naissance, à la face externe du calcanéum, où

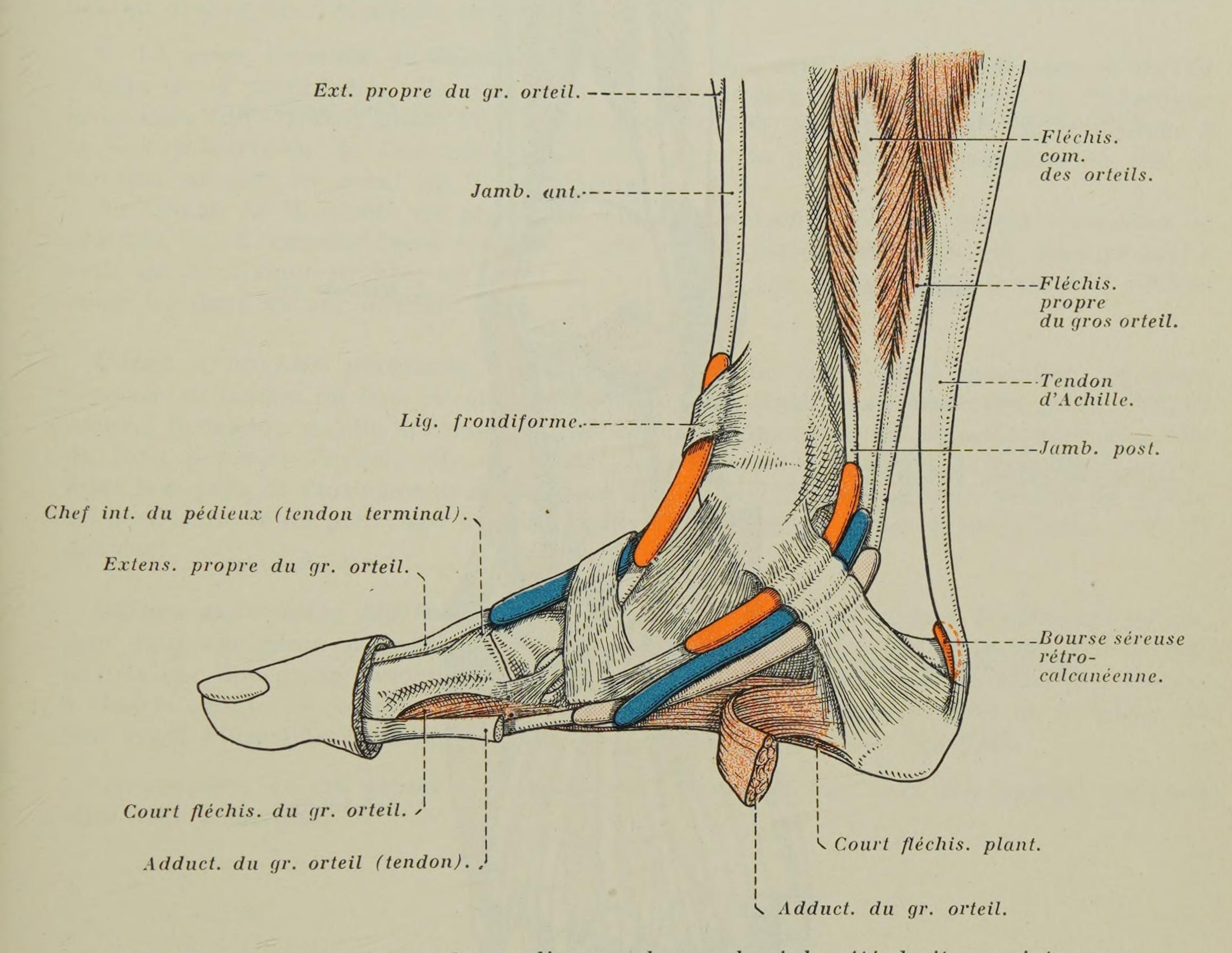

FIG. 657. — *Gaines synoviales tendineuses du cou-de-pied; côté droit, vue interne.*

elles se terminent; unique à la partie supérieure, c'est-à-dire dans la gouttière rétro-malléolaire externe, où les deux tendons sont compris dans une même gaine séreuse et logés dans la même coulisse ostéo-fibreuse (voy. : fig. 638 et 656), elle est bifurquée en bas et divisée en deux gaines séreuses secondaires qui entourent respectivement chaque tendon; la *bifurcation* s'effectue le plus souvent au-dessous de la malléole péronière, un peu en arrière du tubercule externe du calcanéum; de part et d'autre du tubercule, chaque tendon et sa gaine synoviale s'engagent dans une coulisse ostéo-fibreuse indépendante que forment les *freins des péroniers* (le court péronier latéral au-dessus, le long péronier latéral au-dessous); celle du long péronier latéral se termine au voisinage de l'interligne calcanéo-cuboïdien et celle du long péronier latéral au niveau de l'échancrure stylo-cuboïdienne.

Dans certains cas, les gaines synoviales des péroniers latéraux peuvent être indépendantes l'une de l'autre sur toute l'étendue de leur trajet.

Ces deux gaines croisent superficiellement le faisceau péronéo-calcanéen de l'articulation tibio-tarsienne (voy. : fig. 656).

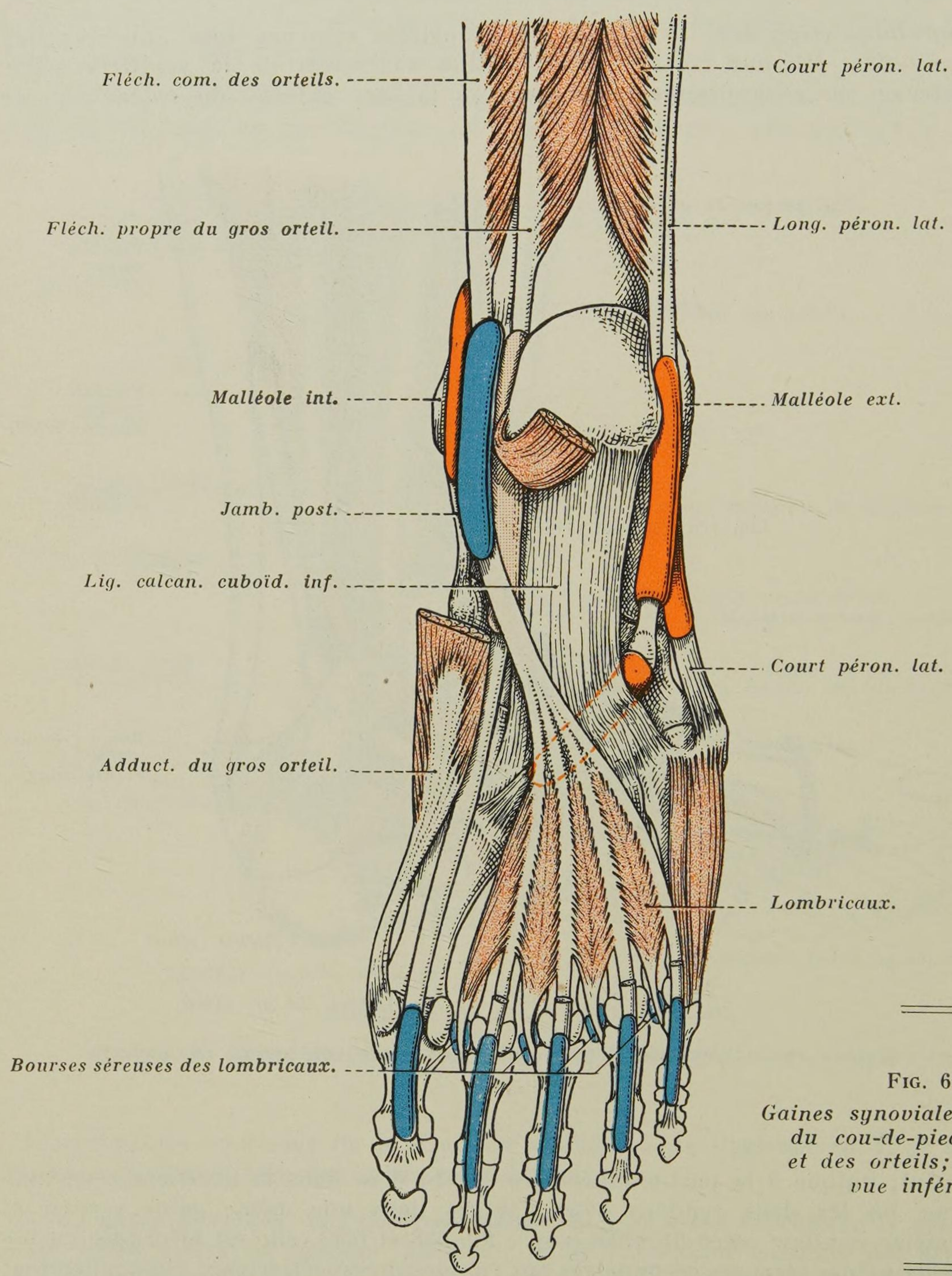

FIG. 658.
Gaines synoviales tendineuses du cou-de-pied, du pied et des orteils; côté droit, vue inférieure.

Gaines synoviales postéro-internes. — Les gaines synoviales postéro-internes s'étendent de la région postérieure du cou-de-pied à la gouttière calcanéenne. Elles sont au nombre de *trois* et comprennent la gaine du jambier postérieur, la gaine du fléchisseur commun des orteils et la gaine du fléchisseur propre du gros orteil; ces gaines débutent à la face postérieure de la jambe, s'infléchissent avec leur tendon à la face postérieure

de l'articulation tibio-tarsienne et dans la gouttière rétro-malléolaire interne, puis se terminent au niveau du bord interne du pied (voy. : fig. 657 et 658).

1° **La gaine synoviale du jambier postérieur** est la plus élevée et la plus longue des trois; elle commence à 4 centimètres environ au-dessus de la pointe de la malléole interne, et se termine au niveau de l'interligne astragalo-scaphoïdien.

2° **La gaine synoviale du fléchisseur commun des orteils** est située en arrière de la précédente; en haut, elle remonte un peu moins haut que cette dernière et elle se termine en bas au niveau de l'interligne scapho-cunéen.

3° **La gaine synoviale du fléchisseur propre du gros orteil** est profondément située en dehors de la précédente; elle commence à un centimètre environ au-dessus de l'interligne articulaire tibio-tarsien, glisse avec son tendon dans la gouttière oblique qui est située à la face postérieure de l'astragale; puis elle gagne la gouttière calcanéenne où elle se termine un peu en avant de la précédente.

Au niveau de la plante du pied et à leur terminaison, ces deux gaines synoviales se croisent en X comme leurs tendons : celle du fléchisseur commun est sous-jacente à celle du fléchisseur propre; au point de croisement une communication s'établit parfois entre les deux gaines séreuses (voy. : fig. 658).

Gaine synoviale plantaire. — Il n'existe qu'une seule gaine synoviale plantaire, annexée au tendon du *long péronier latéral* dans son trajet plantaire; cette gaine, oblique comme le tendon qu'elle accompagne, est comprise dans la *gaine ostéo-fibreuse plantaire* du long péronier latéral; elle commence à l'entrée de la gouttière du cuboïde et se termine très près de l'insertion métatarsienne du tendon; elle communique parfois au niveau du bord externe du pied avec la gaine synoviale externe du long péronier latéral (30 % des cas).

Gaines synoviales digitales. — *Au niveau des orteils,* les tendons fléchisseurs s'engagent dans une gaine ostéo-fibreuse, et dans toute l'étendue de leur trajet ils sont accompagnés par une gaine synoviale : c'est la *gaine digitale,* équivalente de celle des doigts ; à chaque orteil elle commence au niveau de la tête du métatarsien pour se terminer un peu avant l'insertion phalangienne du tendon fléchisseur (voy. : fig. 658).

Les *rapports* de ces gaines synoviales sont les mêmes que ceux des tendons auxquels elles sont annexées.

APONÉVROSES DU MEMBRE INFÉRIEUR

Nous les envisagerons successivement au niveau de la *fesse,* de la *cuisse,* du *creux poplité,* de la *jambe* et du *pied.*

APONÉVROSES DE LA FESSE

A la *région fessière,* on distingue *deux aponévroses*: l'une *superficielle,* l'autre *profonde.*

Aponévrose fessière superficielle. — Les muscles fessiers sont recouverts par une aponévrose, mais celle-ci présente une importance et une épaisseur différentes suivant les points envisagés.

La portion du moyen fessier non recouverte par le grand fessier est revêtue d'une épaisse aponévrose blanche, nacrée, qui s'insère en haut sur la lèvre externe de la crête iliaque et sur le tubercule glutéal de cette crête *(eminentia glutealis)* ; elle constitue l'*aponévrose du moyen fessier* et représente le *centre des aponévroses fessières*; en avant, elle se dédouble pour engainer le tenseur du fascia lata; en arrière, elle se dédouble également sur le bord supérieur du grand fessier en deux feuillets, l'un superficiel et l'autre profond (voy. : fig. 583).

a) Le *feuillet superficiel,* mince, lamelleux, tapisse la face superficielle du grand fessier et se continue en bas et en arrière, par l'aponévrose fémorale; il se fixe : α) en bas et en dehors, en grande partie sur le tubercule fessier ou trochanter glutéal, situé sur la branche de trifurcation externe de la ligne âpre, où cette portion de l'aponévrose fessière superficielle représente la *bandelette ilio-trochantérienne* ou *tractus cristo-femoralis*; β) en dedans et en haut, sur la lèvre externe de la crête iliaque, sur l'épine iliaque postérieure et supérieure, sur la crête sacrée et sur la face postérieure du coccyx.

L'*aponévrose fessière superficielle* est constituée par ce feuillet superficiel et par l'aponévrose de revêtement du moyen fessier.

D'avant en arrière, l'aponévrose fessière superficielle comprend la gaine du muscle tenseur du fascia lata; l'aponévrose dite du moyen fessier, très épaisse, qui correspond à la partie supérieure ou fessière du fascia lata (bandelette de Maissiat) et la gaine du muscle grand fessier.

b) Le *feuillet profond,* beaucoup plus épais, tapisse la face profonde du grand fessier; il s'unit au précédent au niveau du bord inférieur de ce muscle, auquel les deux feuillets constituent une véritable gaine, la *gaine aponévrotique du grand fessier.*

Aponévrose fessière profonde. — Une deuxième aponévrose, l'*aponévrose fessière profonde,* mince et celluleuse, d'autant moins dense qu'on la considère plus bas, tapisse

la face postérieure du moyen fessier, et se continue plus bas, très atténuée, sur la face postérieure du pyramidal du bassin, de l'obturateur interne et des deux jumeaux et du carré crural où elle se perd.

Plus épaisse en dedans qu'en dehors, cette aponévrose se fixe en dedans : d'une part, sur le bord de la grande échancrure sciatique où un renforcement constitue l'*arcade de Bouisson,* au-dessus de laquelle s'engage l'artère fessière et sa veine, ainsi que le nerf fessier supérieur; et d'autre part, sur le bord externe de la *bandelette de Champenois.*

Au niveau des bords supérieur et inférieur du pyramidal du bassin, cette aponévrose est déhiscente et laisse passer : *a)* les vaisseaux fessiers et le nerf fessier supérieur au-dessus du pyramidal; *b)* les nerfs grand et petit sciatiques, les vaisseaux ischiatiques et les vaisseaux et nerf honteux internes au-dessous du pyramidal.

Les ramifications des vaisseaux et nerf fessiers destinés au muscle moyen fessier cheminent entre le muscle et l'aponévrose fessière profonde; sous-jacentes au plan du grand fessier, les deux aponévroses fessières interceptent entre elles un espace celluleux lâche, l'*espace sous-fessier,* au niveau duquel cheminent les vaisseaux et les nerfs de la région fessière dès leur sortie du bassin par le triangle sous-pyramidal (pour plus de détails, voy. : *Muscles fessiers* et fig. 513 et 583).

RENFORCEMENTS DE L'APONÉVROSE FESSIÈRE PROFONDE

L'aponévrose fessière profonde présente *deux épaississements* qui sont situés au niveau de la grande échancrure sciatique et à son pourtour, ce sont : d'une part, l'*arcade de Bouisson,* et d'autre part, la *bandelette de Champenois.*

*1° **Arcade de Bouisson.*** — On désigne sous le nom d'*arcade de Bouisson* (1) (1845) une arcade fibreuse qui occupe la partie supérieure de la grande échancrure sciatique au niveau du triangle ou espace sus-pyramidal. Cette arcade est constante; elle est dirigée presque horizontalement ou présente parfois un aspect légèrement arqué à convexité inférieure; sa longueur est de 3 centimètres en moyenne.

En arrière, et de dehors en dedans, elle s'insère sur le tubercule de Morestin ou tubercule du pyramidal et sur la face antérieure de l'articulation sacro-iliaque, un peu au-dessus du niveau du deuxième trou sacré; en avant, elle se fixe sur le bord antérieur de la grande échancrure sciatique (voy. : fig. 578, 582 et 590).

Rétrécie à sa partie moyenne, elle s'élargit à ses deux extrémités, c'est-à-dire au niveau de ses insertions. Sur son bord externe se fixent : en arrière, la bandelette de Champenois; en avant, les fibres les plus inférieures et les plus postérieures du petit fessier; de sa partie moyenne se détache l'arcade du moyen fessier. En bas, elle répond au bord supérieur du pyramidal du bassin et adhère à sa gaine; en haut, elle répond aux vaisseaux fessiers et au nerf fessier supérieur, branche du plexus sacré, qui s'engage dans le *canal de Bouisson* ou *canal fessier*; rappelons que ce canal est délimité par l'arcade de Bouisson en bas et par le cintre de la grande échancrure sciatique en haut (voy. : fig. 578) (voy. : *Muscles fessiers* dans ce tome et *Artère fessière,* tome III).

Il faut considérer l'arcade de Bouisson comme un épaississement de l'aponévrose fessière profonde qui, après avoir tapissé la face postérieure du moyen fessier, glisse en arrière du pyramidal du bassin pour se fixer sur le bord postérieur de la grande échancrure sciatique et sur le bord externe du grand ligament sacro-sciatique.

---

(1) Chirurgien français (1813-1884), fut professeur de clinique chirurgicale à la Faculté de Médecine de Montpellier.

2° **Bandelette de Champenois.** — La *bandelette de Champenois* (1) a été décrite par cet auteur en 1871. Située en arrière du pyramidal du bassin, au point où celui-ci quitte la grande échancrure sciatique, pour apparaître à la région fessière, elle se présente sous l'aspect d'une bandelette fibreuse, triangulaire, falciforme, dont le sommet inférieur se perd insensiblement sur le grand ligament sacro-sciatique, et dont la base se fixe sur le tiers ou la moitié postérieure de l'arcade de Bouisson.

Large de 20 à 25 millimètres en moyenne, cette bandelette semble prolonger en avant et en dehors le grand ligament sacro-sciatique; son bord interne se fixe en effet sur ce ligament, tandis que son bord externe, franchement concave, se perd sur la gaine aponévrotique du pyramidal du bassin. Sa face postérieure donne insertion à quelques fibres charnues du grand fessier (voyez ce muscle).

Cette bandelette représente un épaississement de l'aponévrose postérieure du pyramidal dans sa partie la plus interne, ou plus exactement de l'aponévrose fessière profonde au point où celle-ci se fixe en arrière de ce muscle sur le bord externe du grand ligament sacro-sciatique (voy. : fig. 582, 590 et 591).

APONÉVROSE DE LA CUISSE

A la cuisse, l'*aponévrose fémorale* présente l'aspect d'une gaine tronconique complète qui entoure les muscles de la cuisse.

Elle se fixe : *en haut,* sur l'arcade crurale ou arcade de Fallope (2), et sur les épines iliaque antéro-supérieure et pubienne; en avant, sur le corps du pubis; en dedans, sur le bord inféro-interne de la branche ischio-pubienne; enfin, en dehors et en arrière, elle se continue avec l'aponévrose fessière superficielle.

En bas, elle s'attache, à l'extrémité supérieure du tibia (voy. : *Muscle quadriceps crural*) et à la tête du péroné; sur le tibia, elle se fixe sur les deux crêtes qui partent en divergeant de la tubérosité antérieure de cet os et sur le rebord inférieur des tubérosités interne et externe.

Fascia lata. — Très épaisse en dehors, elle est mince partout ailleurs; elle constitue à la partie externe de la cuisse une lame fibreuse condensée, blanche nacrée, appelée *fascia lata* (certains auteurs désignent sous ce nom toute l'aponévrose fémorale : à notre avis, il faut réserver cette dénomination seulement à la partie externe, épaissie, de l'aponévrose fémorale) (voy. : fig. 593 et 594); plus large en haut qu'en bas, cette lame, encore désignée sous le nom de *bandelette ilio-tibiale* ou de *bandelette de Maissiat,* s'étend de la crête iliaque et plus spécialement de l'*eminentia glutealis,* à la tubérosité externe du tibia où elle se fixe sur le tubercule de Gerdy.

Dans son quart supérieur, elle est comprise entre le tenseur du fascia lata en avant et le grand fessier en arrière; ce muscle, par les fibres de sa couche superficielle, se fixe sur cette bandelette; dans ses trois quarts inférieurs, elle recouvre le vaste externe et lui constitue une sangle longitudinale et verticale très résistante; elle est facilement palpable sous les téguments où elle traduit sa présence par une double sensation de résistance et d'élasticité.

Au niveau du genou, l'aponévrose fémorale ne contracte aucune insertion sur la rotule (hormis l'expansion rotulienne du tenseur du fascia lata). Elle est mince en dedans de la rotule, très épaisse au contraire en dehors de cet os (bandelette de Maissiat et fascia lata);

(1) Article à consulter : Lazorthes et Ollé : La loge du pyramidal et le canal fessier. Arcade de Bouisson. Bandelette de Champenois. Arcade du moyen fessier. *Annales d'Anatomie pathologique et d'Anatomie normale médico-chirurgicale,* juillet 1939, n° 7, p. 919.

(2) Fallopio : Anatomiste italien (1523-1562), enseigna l'Anatomie à Padoue.

au-dessous de la rotule, elle tapisse la face antérieure du tendon rotulien jusqu'à la tubérosité antérieure du tibia où elle se fixe; mais en avant de la rotule et de l'expansion quadricipitale elle reste séparée de ces formations par un espace celluleux lâche, très étroit, presque virtuel, dit *espace sous-aponévrotique prérotulien,* dans lequel se place la *bourse séreuse prérotulienne moyenne* ou *sous-aponévrotique* (voy. : fig. 526, 540 et 541).

Cet espace est dû à l'adhérence que l'aponévrose fémorale contracte de chaque côté de la rotule avec les expansions des vastes, mais elle s'étend plus en dedans qu'en dehors, les deux formations se confondant à 25 ou 30 millimètres du bord interne, et à 12 ou 15 millimètres du bord externe de la rotule.

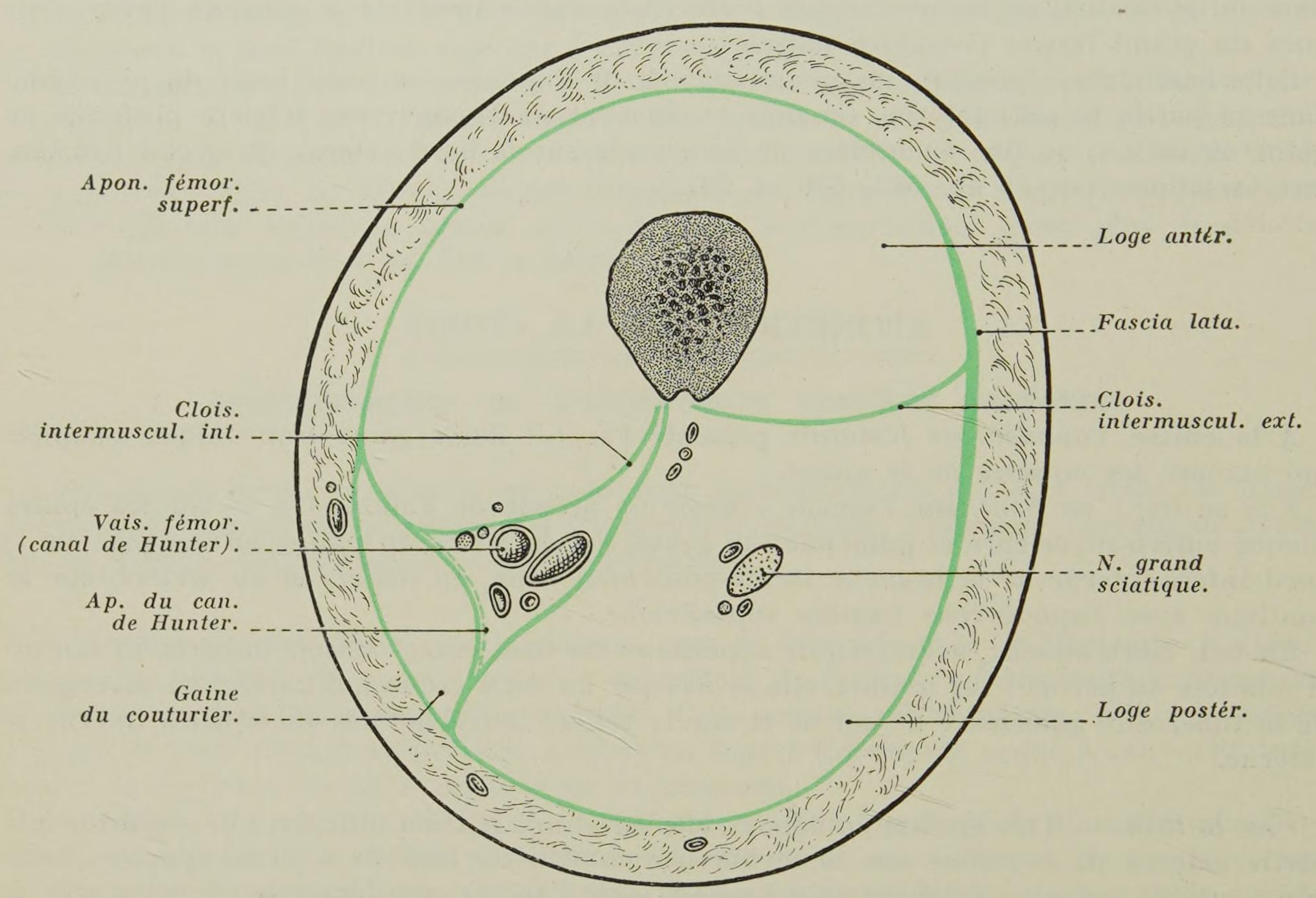

Fig. 659. — *Aponévroses et loges musculaires de la cuisse vues sur une coupe passant par la partie moyenne du canal de Hunter; côté droit, segment inférieur de la coupe* (demi-schématique).

CLOISONS INTERMUSCULAIRES. — Par sa face profonde, l'aponévrose fémorale envoie *deux* cloisons fibreuses qui se fixent au fémur : ce sont les cloisons intermusculaires interne et externe; ces cloisons sont plus épaisses et plus résistantes à la partie inférieure de la cuisse que dans le reste de leur étendue.

1° La ***cloison intermusculaire externe*** est située en dehors du fémur, entre le vaste externe en avant (sur laquelle ce muscle prend des insertions) et le biceps crural en arrière; elle se fixe en dehors sur la face profonde de l'aponévrose fémorale, en suivant une ligne qui correspond à la limite des loges antérieure et postérieure de la cuisse; en dedans et de haut en bas, elle s'insère sur la branche de trifurcation externe de la ligne âpre où elle adhère au tendon du grand fessier, sur la lèvre externe de la ligne âpre et sur sa branche de bifurcation inféro-externe jusqu'au condyle externe.

2° La ***cloison intermusculaire interne,*** plus mince que la précédente, est située en dedans du fémur, entre le vaste interne en avant et le plan des adducteurs en arrière; au

niveau de ses attaches fémorales, elle se confond avec l'aponévrose d'insertion du vaste interne; elle se fixe en dedans sur la face profonde de l'aponévrose fémorale, en avant de la corde du grand adducteur; en dehors et de haut en bas, elle s'insère sur la crête rugueuse du vaste interne, sur la lèvre interne de la ligne âpre et sur sa branche de bifurcation inféro-interne jusqu'au tubercule du troisième adducteur.

Une cloison très mince, en partie celluleuse, tapisse la face postérieure du vaste interne, et c'est parfois cette dernière que certains auteurs désignent sous le nom de cloison intermusculaire interne (voy. : fig. 659).

LOGES MUSCULAIRES. — Les deux cloisons intermusculaires externe et interne divisent la cuisse en *deux loges,* l'une postérieure, l'autre antérieure (voy. : fig. 659).

a) La **loge postérieure** est située en arrière de la ligne âpre et des deux cloisons intermusculaires; elle comprend les muscles postérieurs de la cuisse ou muscles ischio-jambiers *(muscles fléchisseurs),* le grand nerf sciatique, ainsi que sa bifurcation et le plan artériel et veineux postérieur de la cuisse (voy. : *Artère fémorale* et *Veines du membre inférieur*).

b) La **loge antérieure** comprend le corps du fémur, les muscles du groupe antérieur, à l'exclusion du couturier *(muscles extenseurs),* les muscles du groupe interne à l'exclusion du droit interne *(muscles adducteurs),* les vaisseaux fémoraux, la division du nerf crural et ses quatre branches terminales, ainsi que les branches terminales du nerf obturateur.

Entre les loges musculaires antérieure et postérieure, et dans la moitié inférieure de la cuisse, s'interpose un canal vasculo-nerveux, prismatique triangulaire, dit *canal de Hunter* (1), dans lequel cheminent verticalement les vaisseaux fémoraux superficiels, le nerf saphène interne et son accessoire (voy. : fig. 610 et 659) (voyez plus loin).

c) On réserve parfois le nom de **loge des adducteurs (loge interne de la cuisse)** à un espace de forme prismatique triangulaire, interposé entre le canal de Hunter en avant et en dedans et les muscles de la loge postérieure de la cuisse en arrière et en dehors dont elle est séparée par une mince cloison aponévrotique. Cette loge comprend le pectiné, les trois muscles adducteurs de la cuisse et les deux branches de division du nerf obturateur (voyez précédemment : *Muscles adducteurs de la cuisse*).

GAINES MUSCULAIRES. — L'aponévrose fémorale superficielle se dédouble en certains endroits pour engainer des muscles; ces gaines musculaires sont celles du *couturier* et du *droit interne,* et en haut et en dehors celle du *muscle tenseur du fascia lata* comprise dans un dédoublement de l'aponévrose fessière superficielle (voy. : fig. 513 et 610).

ENTONNOIR FÉMORALI-VASCULAIRE

L'aponévrose fémorale forme un étui complet aux vaisseaux fémoraux; évasé en haut à la racine de la cuisse, rétréci en bas dans sa moitié inférieure, cet étui s'étend de l'anneau crural à l'anneau du troisième adducteur : c'est l'*entonnoir fémorali-vasculaire* (Thompson); celui-ci présente *deux segments* : l'un, *supérieur,* qui correspond au *triangle de Scarpa*; l'autre, *inférieur,* qui correspond au *canal de Hunter.*

1. — *Segment supérieur. Canal crural.*

Le *segment supérieur* (*canal crural* de certains auteurs : Testut) présente l'aspect d'un tronc de pyramide triangulaire renversé dont la grande base répond à l'anneau crural, la petite base à l'orifice supérieur ou orifice d'entrée du canal de Hunter, et l'arête

(1) Article à consulter : Cordier et Isbecque : Etendue et limites du canal de Hunter. *Comptes rendus de la Société de Biologie,* 1921.

postérieure au lit des vaisseaux fémoraux représenté par la gouttière que forment en s'adossant le psoas-iliaque et le pectiné.

La constitution du canal crural résulte du dédoublement en deux feuillets de l'aponévrose fémorale au niveau du bord interne du couturier; le *feuillet superficiel* (que nous décrirons tout spécialement plus loin) est épais et perforé de multiples orifices; il s'étale en avant des vaisseaux fémoraux et des lymphatiques profonds de la région du triangle de Scarpa; le *feuillet profond,* plus mince, passe en arrière des vaisseaux fémoraux pour tapisser successivement de dehors en dedans la face antérieure du psoas-iliaque, puis celle du pectiné; les deux feuillets se réunissent à nouveau au voisinage du bord externe du moyen adducteur.

Au niveau des muscles psoas-iliaque et pectiné, le feuillet aponévrotique adhère intimement au fascia iliaca et à l'aponévrose de revêtement du pectiné.

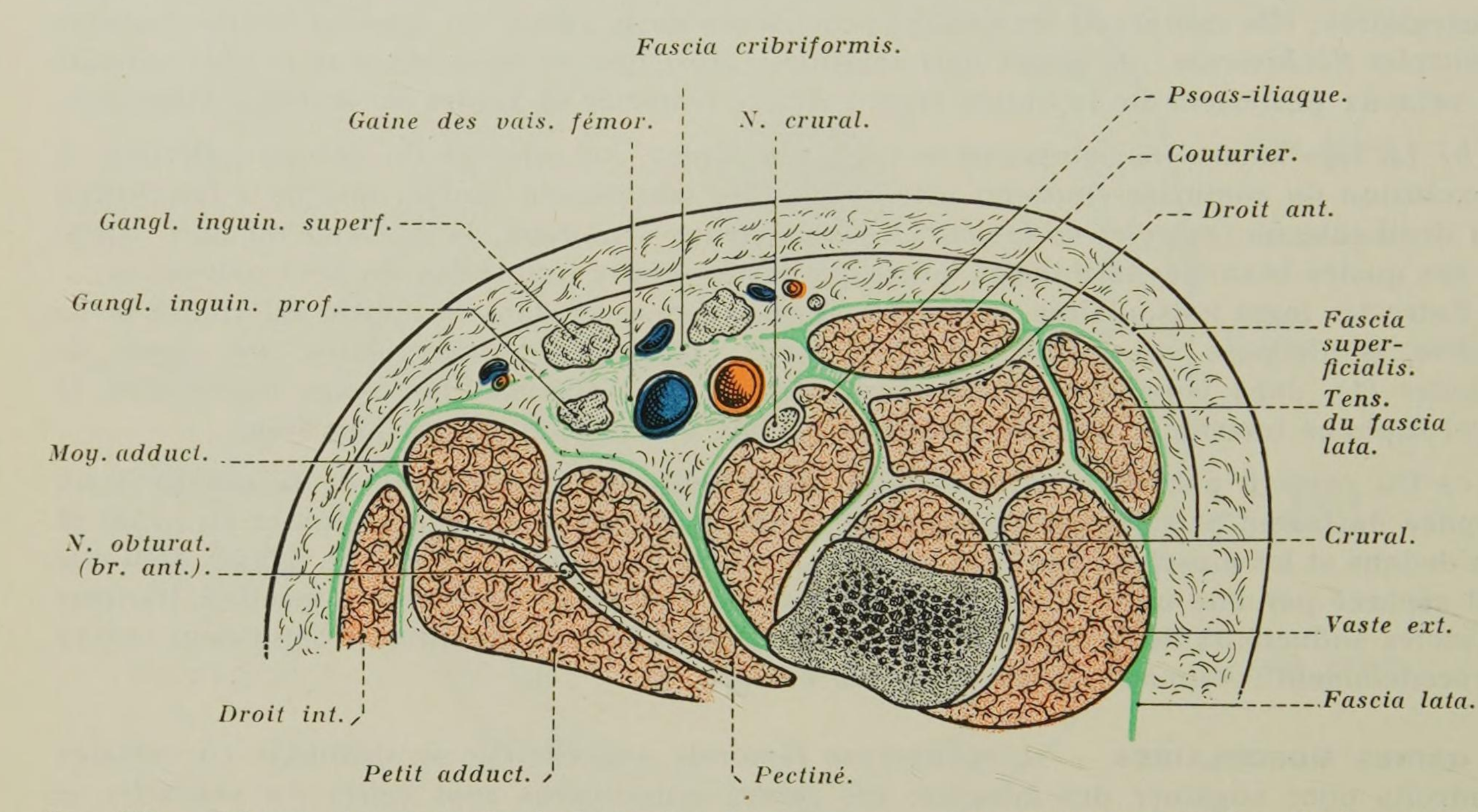

FIG. 660. — *Coupe transversale de la racine de la cuisse montrant la constitution de l'entonnoir fémorali-vasculaire et la situation des vaisseaux fémoraux et de leurs gaines; côté droit, segment inférieur de la coupe* (demi-schématique).

La *paroi antérieure* ou *fascia cribriformis* est donc constituée par l'aponévrose fémorale (feuillet superficiel) tendue entre le couturier et le moyen adducteur, tandis que la *paroi postérieure,* disposée en forme de gouttière à sinus antérieur, tapisse de dehors en dedans la face antérieure du psoas-iliaque et du pectiné (feuillet profond); ainsi que l'on peut s'en rendre compte sur une coupe horizontale de la région du triangle de Scarpa, cette disposition permet aux vaisseaux fémoraux et à leur gaine vasculaire de s'engager entre les deux feuillets de dédoublement de l'aponévrose fémorale (voy. : fig. 660).

PAROIS. — Par suite de sa forme prismatique triangulaire, nous pouvons considérer au canal crural *trois parois* que nous distinguerons, d'après leur situation, en antérieure, postéro-externe et postéro-interne, et *deux extrémités* : l'une supérieure ou base, l'autre inférieure ou sommet.

a) La *paroi antérieure,* de forme triangulaire à base supérieure et à sommet inférieur, est comprise entre le couturier, le moyen adducteur et l'arcade crurale; elle est formée par le *fascia cribriformis.*

Fascia cribriformis. — Le *feuillet superficiel* de l'aponévrose fémorale (paroi antérieure de l'entonnoir fémorali-vasculaire) mérite une mention toute spéciale en raison de sa constitution et de ses rapports vasculo-nerveux; on le désigne plus communément, en raison de son aspect, sous le nom de *fascia cribriformis.*

De forme triangulaire à base supérieure, le fascia cribriformis est compris entre l'arcade crurale sur laquelle il se fixe, le couturier et le moyen adducteur; il forme le couvercle du triangle de Scarpa et ses attaches correspondent en quelque sorte aux limites de ce triangle.

Relativement épais, il est formé de faisceaux fibreux entrecroisés et il présente de multiples orifices vasculo-nerveux, plus nombreux cependant dans ses deux tiers internes que dans le reste de son étendue; parmi ces orifices, l'un est plus important que les autres : il répond au passage de la veine saphène interne; cet orifice, légèrement déprimé en forme de fossette, est désigné sous le nom de *fosse ovale (fossa ovalis)*; véritable dépression infundibuliforme déterminée par le passage de la veine (Gilis), cette fosse est bordée par un épaississement de l'aponévrose constituant le *repli* ou *ligament falciforme de Hey et Allan Burns* (1); le bord libre de ce ligament, concave en haut et en dedans, embrasse dans sa concavité celle de la saphène interne (crosse), et le fascia cribriformis adhère aux parois de la veine pendant sa traversée par l'intermédiaire de tractus conjonctifs denses. Des deux extrémités du ligament, la supérieure se perd au voisinage de l'arcade crurale, tandis que l'inférieure, située sur un plan plus profond, se perd sur l'aponévrose de revêtement du pectiné; ainsi, par une dissection attentive, la fosse ovale apparaît également comme une véritable zone de déficience de l'aponévrose fémorale; le plancher de la fosse est occupé par le pectiné et son aponévrose, ainsi que par le bord interne de la veine fémorale que l'on aperçoit sous le bord libre, presque tranchant, du repli falciforme.

Le fascia cribriformis est également traversé par les artères superficielles issues de la fémorale : sous-cutanée abdominale, circonflexe iliaque superficielle, artères honteuses externes supérieure et inférieure (cette dernière émerge de la fosse ovale pour devenir superficielle); par les nerfs superficiels issus du crural, du génito-crural et plus en dehors du fémoro-cutané, enfin par les troncs lymphatiques qui font communiquer les ganglions inguinaux superficiels avec les ganglions inguinaux profonds (voy. : *Lymphatiques du membre inférieur*).

Ajoutons que le fascia cribriformis est recouvert dans toute son étendue par une nappe de tissu cellulo-graisseux sous-cutané et par la peau ; sur le fascia cribriformis reposent les ganglions inguinaux superficiels *(ganglions inguino-cruraux)* qui sont disposés en quatre groupes par rapport à la crosse de la veine saphène interne (voyez plus loin : *Ganglions inguinaux superficiels* et fig. 712).

b) La *paroi postéro-externe,* oblique de dehors en dedans et d'avant en arrière, est constituée par le feuillet profond de l'aponévrose fémorale qui, du bord interne du couturier, tapisse la face antérieure du psoas-iliaque fusionné au fascia iliaca.

c) La *paroi postéro-interne,* oblique de dedans en dehors et d'avant en arrière, est encore constituée par le feuillet profond de l'aponévrose fémorale qui, parti du bord externe du moyen adducteur, tapisse la face antérieure du pectiné en se fusionnant à l'aponévrose de revêtement de ce muscle (voy. : fig. 660).

Au niveau de la gouttière qui sépare le psoas-iliaque du pectiné et qui correspond à l'arête du dièdre, les deux feuillets aponévrotiques se continuent l'un avec l'autre sans ligne de démarcation.

EXTRÉMITÉ SUPÉRIEURE. ANNEAU CRURAL. — L'extrémité supérieure ou *base* de l'entonnoir se confond avec l'*anneau crural* qui correspond à l'*orifice interne de l'espace*

(1) Anatomiste écossais (1781-1813).

interilio-pariétal (voy. : *Espace interilio-pariétal,* tome V) ; cet orifice fait communiquer la cavité abdomino-pelvienne avec la région du triangle de Scarpa au niveau de la racine de la cuisse.

De forme quadrilatère et disposé dans un plan oblique de haut en bas et d'avant en arrière, l'*anneau crural* est limité : *a) en avant,* par l'arcade crurale qui représente le bord inférieur de la paroi abdominale antérieure; *b) en arrière,* par la branche horizontale du pubis, la crête pectinéale et le ligament de Cooper (1); *c) en dehors,* par la bandelette ilio-pectinée tendue entre l'arcade crurale et l'éminence de même nom, et qui s'adosse au psoas-iliaque; *d)* et *en dedans,* par le bord libre, tranchant, du ligament de Gimbernat (2), portion réfléchie de l'aponévrose d'insertion du grand oblique.

L'anneau crural livre passage aux vaisseaux iliaques externes qui deviennent à ce niveau les vaisseaux fémoraux; l'artère occupe la partie la plus externe de l'anneau, immédiatement appliquée contre la bandelette ilio-pectinée qui la sépare du nerf crural et du psoas-iliaque; la veine est en dedans de l'artère (voy. : fig. 673, 674 et 675).

Les troncs lymphatiques inguinaux profonds suivent cette veine et vont se jeter dans les ganglions rétro-cruraux; parmi ces ganglions, citons le ganglion de Cloquet qui est situé à cheval sur le bord externe du ligament de Gimbernat, donc mi-pelvien, mi-crural; ajoutons que la branche crurale du génito-crural et le nerf du pectiné issu du nerf crural passent également dans l'anneau crural.

Entre la veine fémorale et le ligament de Gimbernat, l'anneau crural est comblé par le *septum crurale,* dépendance du fascia transversalis (voy. : fig. 673).

En résumé, l'anneau crural représente le lieu de passage des vaisseaux principaux du membre inférieur; c'est le *hile vasculaire* de ce membre, tout comme la grande échancrure sciatique représente le hile vasculaire de la région fessière.

EXTRÉMITÉ INFÉRIEURE (SOMMET). — L'extrémité inférieure du canal crural est située au niveau de l'angle inférieur du triangle de Scarpa, elle répond à l'*orifice d'entrée du canal de Hunter* et correspond à un véritable défilé intermusculaire où s'engagent les vaisseaux fémoraux et le nerf saphène interne. Rappelons que, pour la plupart des auteurs, la limite inférieure du canal crural répond à la crosse de la veine saphène interne.

CONTENU. — Le *canal crural* contient des vaisseaux et des nerfs qui de l'anneau crural passent dans le canal de Hunter; ce sont : l'artère fémorale, la veine fémorale et les troncs lymphatiques inguinaux profonds avec leurs ganglions.

Les vaisseaux fémoraux sont entourés de leur gaine conjonctivo-vasculaire; l'adossement des gaines artérielle et veineuse correspond à la formation d'un véritable *septum intervasculaire.* Signalons également qu'une deuxième cloison sagittale sépare la veine fémorale de l'espace dans lequel sont contenus les ganglions inguinaux profonds et leurs vaisseaux efférents et afférents; rappelons enfin que la gaine des vaisseaux fémoraux contient dans son épaisseur le rameau satellite de l'artère fémorale de Schwalbe *(nerf de Bichat),* branche du nerf crural, et le rameau satellite de l'artère fémorale de Cruveilhier, branche du musculo-cutané externe.

Par suite de la disposition des gaines vasculaires du canal crural, *trois compartiments* ou *loges* se trouvent constitués; ce sont, en allant de dehors en dedans : *a)* une *loge externe* ou *loge artérielle* qui contient l'artère fémorale située dans l'angle dièdre formé par la juxtaposition des muscles psoas-iliaque et pectiné; *b)* une *loge moyenne* ou *loge veineuse* qui comprend la veine fémorale située en dedans de son artère homonyme; *c)* et une *loge interne* ou *loge lymphatique* qui ne contient que quelques ganglions (ganglions

(1) Anatomiste et chirurgien anglais (1768-1841).
(2) Chirurgien espagnol de la fin du XVIIIe siècle.

inguinaux profonds) et les troncs lymphatiques satellites de la veine fémorale ou troncs collecteurs fémoraux; après avoir franchi le canal crural, ceux-ci se jettent dans les ganglions rétro-cruraux (voy. : fig. 660).

INFUNDIBULUM CRURAL. — On désigne sous le nom d'*infundibulum crural* ou d'*entonnoir crural* un espace pyramidal triangulaire à base supérieure et à sommet inférieur, qui s'étend depuis l'anneau crural en haut jusqu'à la crosse de la veine saphène interne en bas (voy. : fig. 661).

Cet espace, qui correspond au *compartiment lymphatique* de l'*entonnoir fémorali-vasculaire,* est limité : *a) en avant,* par le fascia cribriformis; *en arrière,* par le feuillet profond de l'aponévrose fémorale tapissant le pectiné et son aponévrose de revêtement; — *b) en dehors,* par la gaine des vaisseaux fémoraux; — *c) en dedans,* l'espace se termine en forme

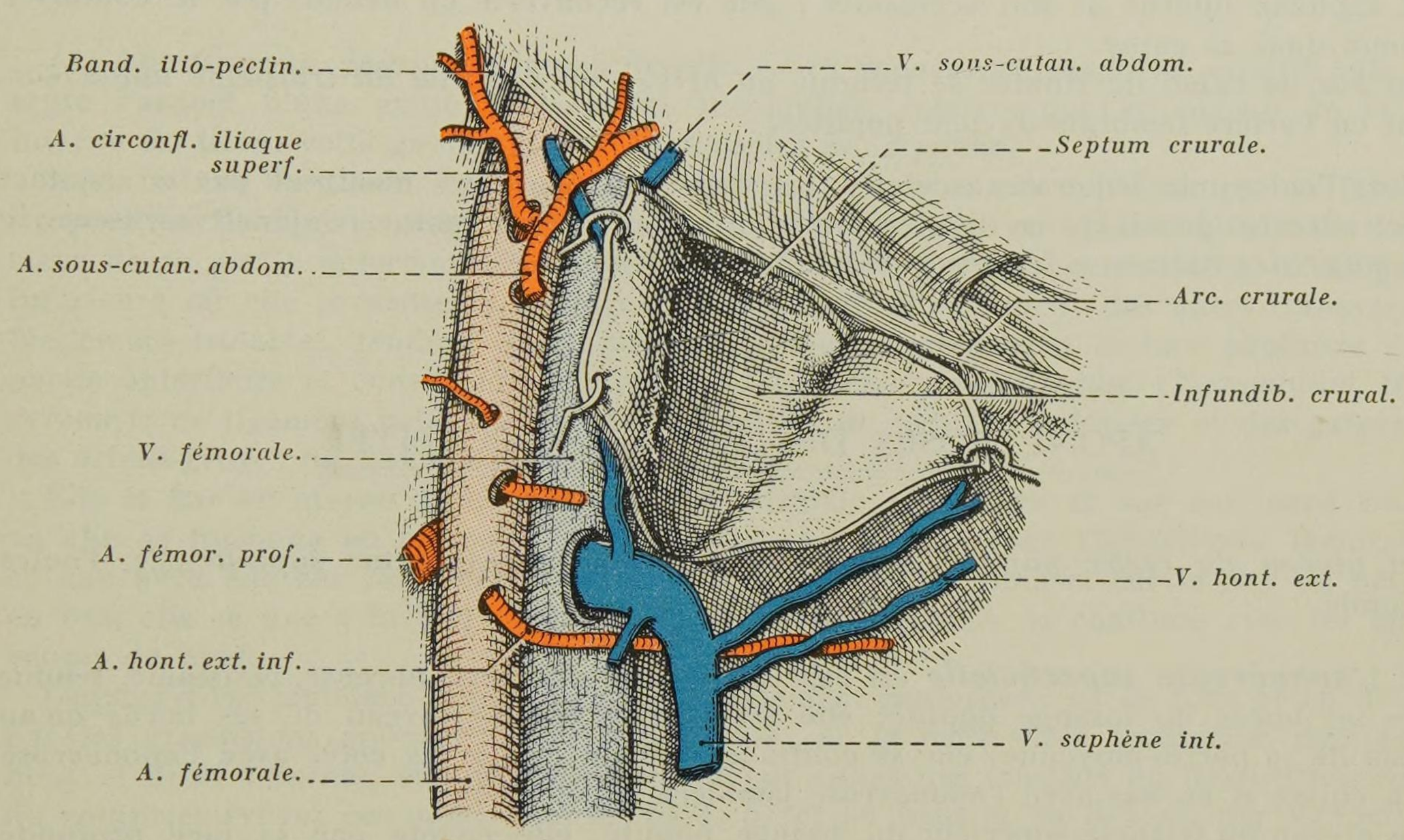

FIG. 661. — *Infundibulum crural; côté droit* (imité de TESTUT).

de dièdre aigu à sinus externe, par suite de la fusion des feuillets superficiel et profond de l'aponévrose fémorale; — *d)* et *en haut,* il répond à la partie interne de l'anneau crural, c'est-à-dire au bord tranchant du ligament de Gimbernat, et au septum crural, tendu entre l'arcade crurale en avant et le ligament de Cooper en arrière.

C'est au niveau de ce *point faible,* c'est-à-dire entre le ligament de Gimbernat et la veine fémorale, que s'engagent la plupart des hernies crurales après avoir effondré le septum crural.

L'extrémité inférieure (sommet) de l'infundibulum crural se termine en cul-de-sac, immédiatement au-dessus de la crosse de la veine saphène interne ; cette extrémité est traversée par les troncs collecteurs lymphatiques satellites de la veine fémorale (troncs collecteurs fémoraux) et par quelques vaisseaux efférents des ganglions inguinaux superficiels (groupes inférieurs).

C'est au niveau de l'infundibulum crural que sont logés les ganglions inguinaux profonds.

2. — *Segment inférieur. Canal de Hunter.*

Le *segment inférieur* ou *canal de Hunter* (1), ou *canal des adducteurs de Tillaux* (2), présente l'aspect d'un canal intermusculaire, prismatique triangulaire, compris entre le plan des extenseurs et le plan des adducteurs; il est situé dans la moitié inférieure de la cuisse et traversé par les vaisseaux fémoraux.

Ses *parois* sont représentées : *a) en arrière,* par le moyen et le grand adducteur; *b) en avant,* par le vaste interne doublé de sa gaine aponévrotique; *c)* et *en dedans,* par une lame fibreuse, l'*aponévrose du canal de Hunter,* plus épaisse en bas qu'en haut, et dont les fibres constitutives, obliques de haut en bas et d'arrière en avant, sont tendues entre l'aponévrose du vaste interne et le tendon du grand adducteur (voy. : fig. 610, 659 et 679); cette aponévrose est traversée par une branche de l'artère grande anastomotique, par le nerf saphène interne et son accessoire ; elle est recouverte en dedans par le couturier contenu dans sa gaine.

En bas, le canal de Hunter se termine au niveau de l'*anneau du troisième adducteur,* point où l'artère fémorale devient poplitée.

Dans l'entonnoir fémorali-vasculaire, les vaisseaux fémoraux n'entrent pas en contact direct avec les parois de ce dernier : ils sont entourés d'une gaine conjonctivo-vasculaire dite *gaine des vaisseaux fémoraux* (voy. : *Artère fémorale*).

APONÉVROSES DE LA RÉGION POPLITÉE

Au niveau du creux poplité, il existe *deux* aponévroses : l'une superficielle, l'autre profonde.

1° L'***aponévrose superficielle*** est représentée par une lame fibreuse, résistante, tendue entre les bords du losange poplité; elle est plus mince au niveau de ses bords qu'au niveau de sa partie moyenne; elle se continue en haut et sur les côtés avec l'aponévrose de la cuisse et en bas avec l'aponévrose jambière superficielle.

Au niveau du triangle supérieur du losange poplité, elle envoie par sa face profonde deux cloisons obliques à disposition antéro-postérieure, l'une interne, l'autre externe, qui, après avoir tapissé, l'externe le biceps, et l'interne le demi-membraneux, se fixent respectivement sur les branches de bifurcation externe et interne de la ligne âpre.

2° L'***aponévrose profonde,*** très mince, est tendue transversalement à la face postérieure des deux muscles jumeaux et du paquet vasculo-nerveux poplité, entre le tendon du demi-membraneux en dedans et le biceps crural en dehors; cette aponévrose se perd en haut au niveau de la cuisse en arrière de la terminaison du nerf grand sciatique, tandis qu'en bas elle se perd à la face postérieure des deux jumeaux, au niveau du revêtement aponévrotique de ces muscles (voy. : fig. 540 et 541).

Cette disposition des aponévroses de la région poplitée permet de distinguer au creux poplité *deux loges* : *a)* l'une, *postérieure,* est comprise entre les deux feuillets aponévrotiques, superficiel et profond; dans cette loge s'engagent la partie terminale de la veine saphène externe avant de décrire sa crosse, le nerf saphène externe qui l'accompagne, et quelquefois la partie terminale du nerf cutané postérieur de la cuisse (petit sciatique),

(1) Chirurgien et anatomiste anglais (1728-1793).

(2) Anatomiste et chirurgien français (1834-1904), fut professeur de clinique chirurgicale à la Faculté de Médecine de Paris et membre de l'Académie de Médecine.

ainsi que son filet satellite de la veine saphène externe ; plus haut, le feuillet profond s'étale à la cuisse en arrière du grand nerf sciatique; — *b)* l'autre *antérieure,* plus spacieuse, contient les vaisseaux et les nerfs du creux poplité (artère poplitée, veine poplitée et terminaison de la veine saphène externe, nerfs sciatiques poplités interne et externe, et ganglions lymphatiques poplités) (voy. fig. 689).

APONÉVROSES DE LA JAMBE

Les aponévroses de la jambe sont également au nombre de *deux* : l'une *superficielle,* l'autre *profonde.*

1° ***Aponévrose jambière superficielle.*** — L'*aponévrose jambière superficielle* présente l'aspect d'une gaine tronconique incomplète, interrompue au niveau de la face interne du tibia; cette gaine entoure les muscles de la jambe.

Assez mince dans son ensemble, elle peut dans certains cas entraîner par sa faiblesse l'apparition de hernies musculaires (jambier antérieur); elle est épaisse dans le tiers supérieur de sa partie antéro-externe; elle est notablement épaissie et renforcée à sa partie inférieure où elle présente le ligament annulaire du cou-de-pied; des fibres transversales facilement isolables, tendues d'une malléole à l'autre, renforcent la face profonde de sa partie antérieure et constituent le *ligament transverse de la jambe (ligamentum transversum)*; ce ligament bride en avant les tendons du jambier antérieur et des extenseurs des orteils (voy. : fig. 621 et 656).

Elle se fixe au niveau du tibia, sur la crête tibiale antérieure et sur son bord interne où elle se fusionne au périoste; en haut, elle se continue avec l'aponévrose fémorale et se fixe avec elle sur les tubérosités interne et externe du tibia et sur la tête du péroné; en bas, elle se fixe à la face cutanée des malléoles, puis elle se continue avec les aponévroses du pied.

L'aponévrose jambière superficielle est également renforcée : *a)* en haut et en dedans, par les expansions aponévrotiques des tendons de la patte d'oie (couturier, demi-tendineux et droit interne), et plus spécialement par celles des tendons du demi-tendineux et du couturier (voyez ces muscles et fig. 597); *b)* et en haut et en dehors, par l'expansion aponévrotique jambière du tenseur du fascia lata (voyez ce muscle).

2° ***Aponévrose jambière profonde.*** — L'*aponévrose jambière profonde* est une mince lame celluleuse interposée entre les couches musculaires superficielle et profonde de la loge postérieure de la jambe (voy. : *Loge postérieure de la jambe*).

En dedans, elle se fixe sur la face postérieure et sur le bord interne du tibia entre les insertions du soléaire et celles du fléchisseur commun des orteils (voy. : fig. 697).

En dehors, elle se fixe d'une part sur la face postérieure du corps du péroné entre les insertions du soléaire et celles du jambier postérieur, et d'autre part sur le bord externe de cet os, immédiatement en arrière des insertions du fléchisseur propre du gros orteil (voy. : fig. 697).

Au niveau du mollet, l'aponévrose jambière profonde recouvre les muscles fléchisseurs des orteils et le jambier postérieur, ainsi que les vaisseaux tibio-péroniers, tibiaux postérieurs et le nerf sciatique poplité interne; elle est recouverte par le triceps sural et le plantaire grêle (voy. : fig. 620 et 662).

A la partie inférieure de la jambe, cette aponévrose applique les tendons des muscles de la couche profonde contre le squelette et la face postérieure de l'articulation tibio-tar-

sienne; en dedans et en dehors, elle se fixe à la face postérieure des malléoles, tout en s'unissant à la face profonde de l'aponévrose jambière superficielle à laquelle elle adhère intimement (voy. : fig. 638).

Au niveau de la région postérieure du cou-de-pied, elle donne naissance par sa face profonde à trois expansions fibreuses : *a)* l'une, à insertion tibiale, se fixe sur une petite crête verticale située à la face postérieure du pilon tibial; cette expansion sépare le jambier postérieur du fléchisseur commun des orteils; — *b)* l'autre s'incurve en dehors du tendon du fléchisseur commun des orteils pour se fixer à la face postérieure du pilon tibial sur la lèvre externe de la gouttière du tendon de ce muscle; elle sépare le fléchisseur propre du gros orteil du fléchisseur commun des orteils; — *c)* enfin la troisième, à

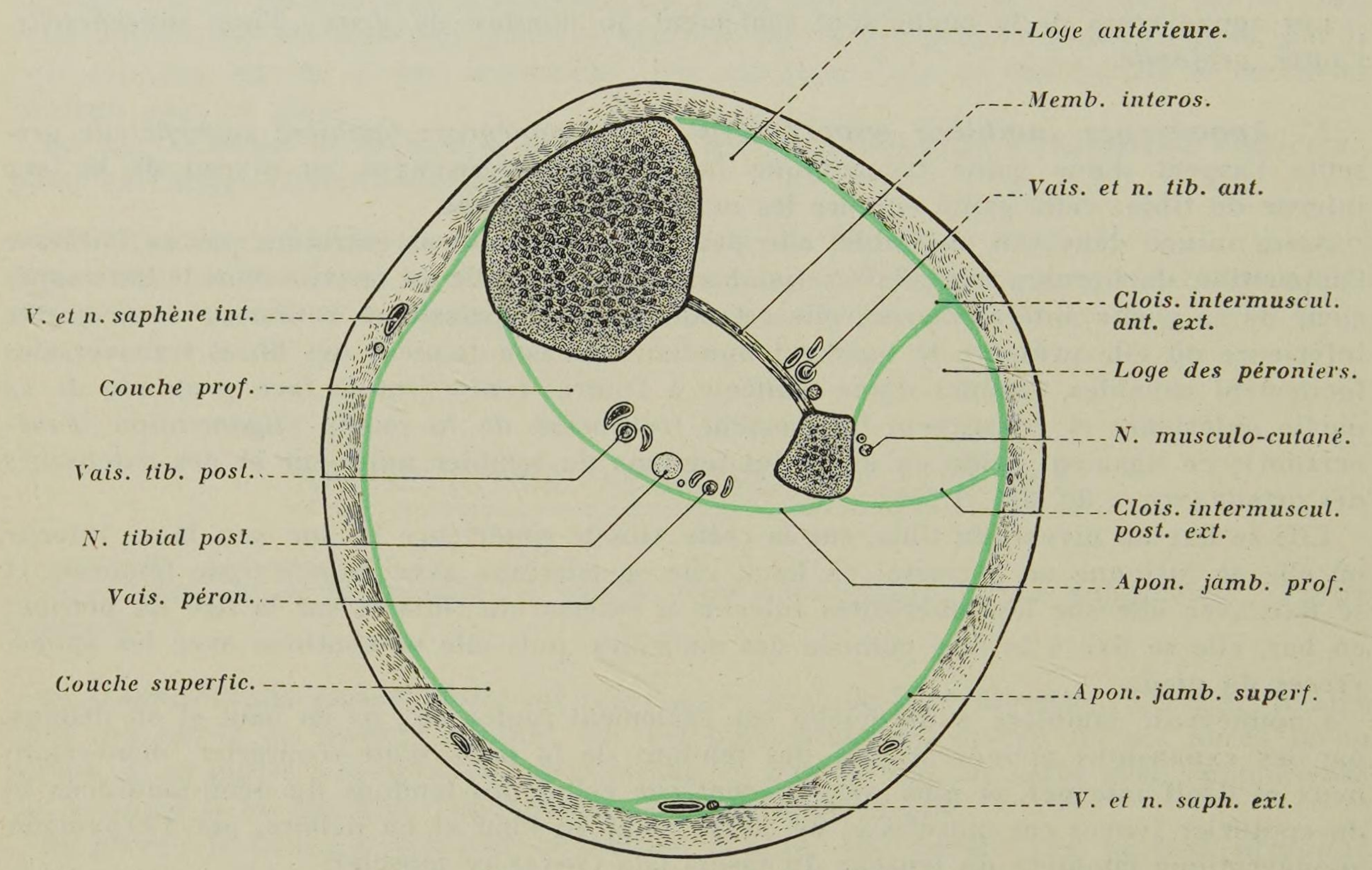

Fig. 662. — *Aponévroses et loges musculaires de la jambe, vues sur une coupe transversale passant par la partie moyenne du mollet; côté droit, segment inférieur de la coupe* (demi-schématique).

insertion péronière, analogue à la cloison intermusculaire postéro-externe, sépare le fléchisseur propre du gros orteil des péroniers latéraux; le feuillet fibreux, interposé entre les péroniers latéraux et l'aponévrose superficielle, représente la partie inférieure de la cloison intermusculaire antéro-externe (voy. : fig. 638).

Les vaisseaux et nerf tibiaux postérieurs sont compris dans un dédoublement de l'aponévrose jambière, profondement situés, mais sur un plan postérieur aux tendons des fléchisseurs commun des orteils et propre du gros orteil (voy. : fig. 638).

Ainsi se trouvent constituées, en arrière du pilon tibial, de la malléole péronière et de l'articulation tibio-tarsienne, *quatre gaines* tendineuses qui sont, en allant de dedans en dehors : *a)* la *gaine du jambier postérieur*; *b)* la *gaine du fléchisseur commun des orteils*; *c)* la *gaine du fléchisseur propre du gros orteil*; *d)* et la *gaine des péroniers latéraux*, cette dernière étant rétro-malléolaire externe. Dans ces gaines ostéo-fibreuses glissent les tendons des muscles précités entourés de leur gaine synoviale (voy. : fig. 638 et 658).

A l'aponévrose jambière profonde se rattache le *ligament péronéo-astragalo-calcanéen* décrit par Rouvière et Canela (1932). Celui-ci représente en effet la partie inférieure, sus-calcanéenne, fortement épaissie de cette aponévrose, transformée en ligament sous l'action mécanique des tractions qui s'exercent sur elle au cours des mouvements de flexion du pied sur la jambe (voy. : *Articulation tibio-tarsienne*).

CLOISONS INTERMUSCULAIRES. — De la face profonde de l'aponévrose jambière se détachent deux cloisons intermusculaires qui se fixent sur le péroné : l'une, *antéro-externe,* va s'attacher au bord antérieur du péroné; l'autre, *postéro-externe,* se fixe au bord externe de cet os; ces deux cloisons sont plus épaisses en haut qu'en bas, et dans leur tiers supérieur elles donnent, ainsi que la partie antérieure de l'aponévrose jambière, insertion à certains muscles des loges qu'elles délimitent.

LOGES MUSCULAIRES. — Les deux cloisons intermusculaires de la jambe délimitent avec le tibia, le péroné et le ligament interosseux, *trois* loges musculaires que l'on distingue en antérieure, externe et postérieure.

La **loge antérieure** *(loge des extenseurs)* comprend le jambier antérieur, les extenseurs des orteils, le péronier antérieur et les vaisseaux et nerf tibiaux antérieurs.

La **loge externe** *(loge des péroniers)* est comprise entre les deux cloisons intermusculaires : large en haut, rétrécie en bas, elle contient les deux muscles péroniers latéraux; la division du sciatique poplité externe se fait dans cette loge (voy. : fig. 624).

La **loge postérieure** *(loge des fléchisseurs)* est la plus volumineuse des trois; elle est même subdivisée en deux loges secondaires par une cloison intermusculaire frontale située sous le triceps sural, et tendue entre les faces postérieures du péroné et du tibia : c'est l'*aponévrose jambière profonde* (voy. : *Aponévrose jambière profonde*); en avant de l'aponévrose jambière profonde s'appliquent les muscles postérieurs de la jambe *(couche profonde)* et les vaisseaux et nerfs postérieurs de la jambe; en arrière de cette aponévrose se place la *couche superficielle* comprenant le triceps sural et le plantaire grêle (voy. : 638 et 662).

LIGAMENT ANNULAIRE DU COU-DE-PIED

Au cou-de-pied et plus spécialement dans sa région antérieure, l'aponévrose, qui est comprise entre l'aponévrose jambière superficielle et l'aponévrose dorsale du pied, présente un épaississement notable dû à l'existence de faisceaux de fibres transversales et obliques qui renforcent l'aponévrose jambière en cet endroit : on donne à l'ensemble de ces formations aponévrotiques bien isolables le nom de *ligament annulaire du cou-de-pied.*

Ce ligament peut être divisé en *trois parties* : *a)* l'*une antérieure* ou *ligament annulaire antérieur du tarse*; *b)* et *deux latérales,* ou *ligaments annulaires interne et externe du tarse.*

1. — *Ligament annulaire antérieur du tarse.*

Le *ligament annulaire antérieur du tarse, ligament en Y* ou *ligament frondiforme de Retzius* (1), est une bande fibreuse transversale, bifurquée, située à la face antérieure du cou-de-pied, large de 2 centimètres en moyenne, en forme d'Y couché (⋏) dont la queue est tournée en dehors.

(1) Anatomiste et physiologiste suédois (1842-1919).

Ce ligament s'insère en dehors à l'union des faces externe et supérieure de la grande apophyse du calcanéum, dans la partie la plus externe du creux astragalo-calcanéen; de là il se dirige obliquement en haut, en dedans et en avant; il croise la face antérieure du péronier antérieur et de l'extenseur commun des orteils, puis il se divise en *deux branches* lamelliformes : *a)* l'une, *supérieure,* qui continue la direction du ligament, oblique de dehors en dedans et de bas en haut, et qui contourne la face antérieure du cou-de-pied pour se fixer en dedans sur la partie inférieure de la crête tibiale antérieure et sur la face interne du tibia et de la malléole interne; *b)* l'autre, *inférieure,* semble se détacher du bord inférieur du ligament; elle se dirige tout d'abord transversalement en

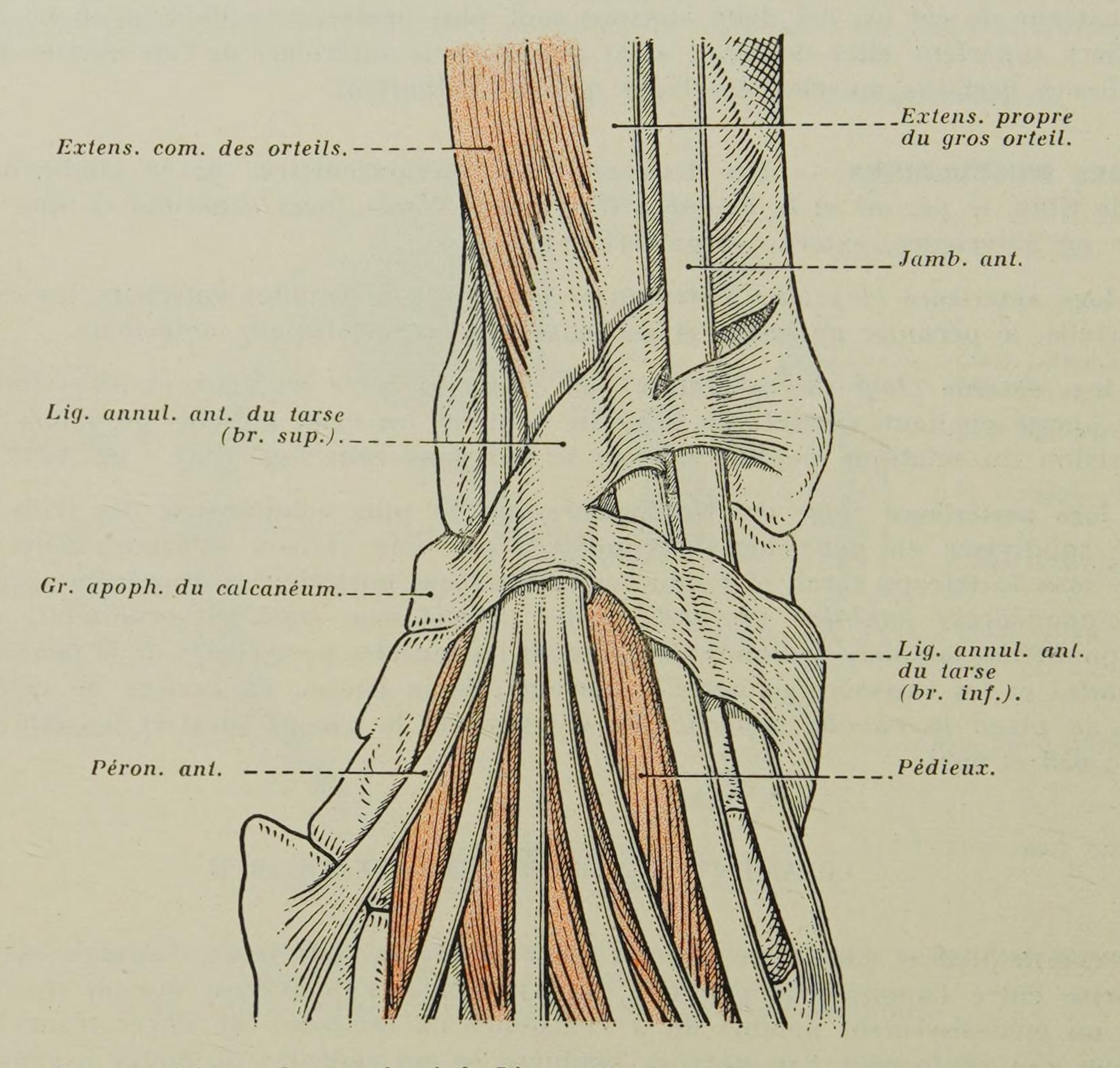

FIG. 663. — *Face antérieure du cou-de-pied. Ligament annulaire antérieur du tarse; côté droit.*

dedans; puis, s'incurvant en bas et en dedans, elle croise en avant les tendons de l'extenseur propre du gros orteil et du jambier antérieur, et elle se fixe finalement sur le versant interne du scaphoïde et du premier cunéiforme et sur l'aponévrose plantaire.

La branche supérieure est dédoublée transversalement, et dans son dédoublement s'engage le *tendon du jambier antérieur* (voy. : fig. 663); la majeure partie des fibres du ligament passe en arrière du tendon; aussi ce tendon, mal maintenu dans sa coulisse fibreuse, fait-il toujours saillie en avant au niveau du cou-de-pied lorsque le muscle est contracté.

De la face profonde de la branche supérieure se détachent, en avant de chacun des deux tendons extenseurs (extenseur commun des orteils et extenseur propre du gros orteil), deux lames fibreuses en forme de *frondes* qui contournent respectivement de

dedans en dehors chacun de ces tendons; ces lames fibreuses, qui constituent les *frondes des extenseurs*, glissent à la face postérieure des tendons, puis elles se fusionnent l'une à l'autre pour suivre le même trajet que la partie externe du ligament et se fixer finalement sur la face supérieure de la grande apophyse du calcanéum dans la moitié externe de la rainure calcanéenne, en dedans et en arrière des insertions du muscle pédieux (voy. : fig. 434); ainsi donc, dans sa moitié externe, le ligament en Y est composé de *deux feuillets* appelés *piliers* : l'un *superficiel* ou *pilier externe*, comprend toute la queue de l'Y; l'autre, *profond* ou *pilier réfléchi*, correspond à la partie terminale des frondes (voy. : fig. 664 et 666). Ces deux piliers interceptent entre eux *deux coulisses tendineuses* : l'une

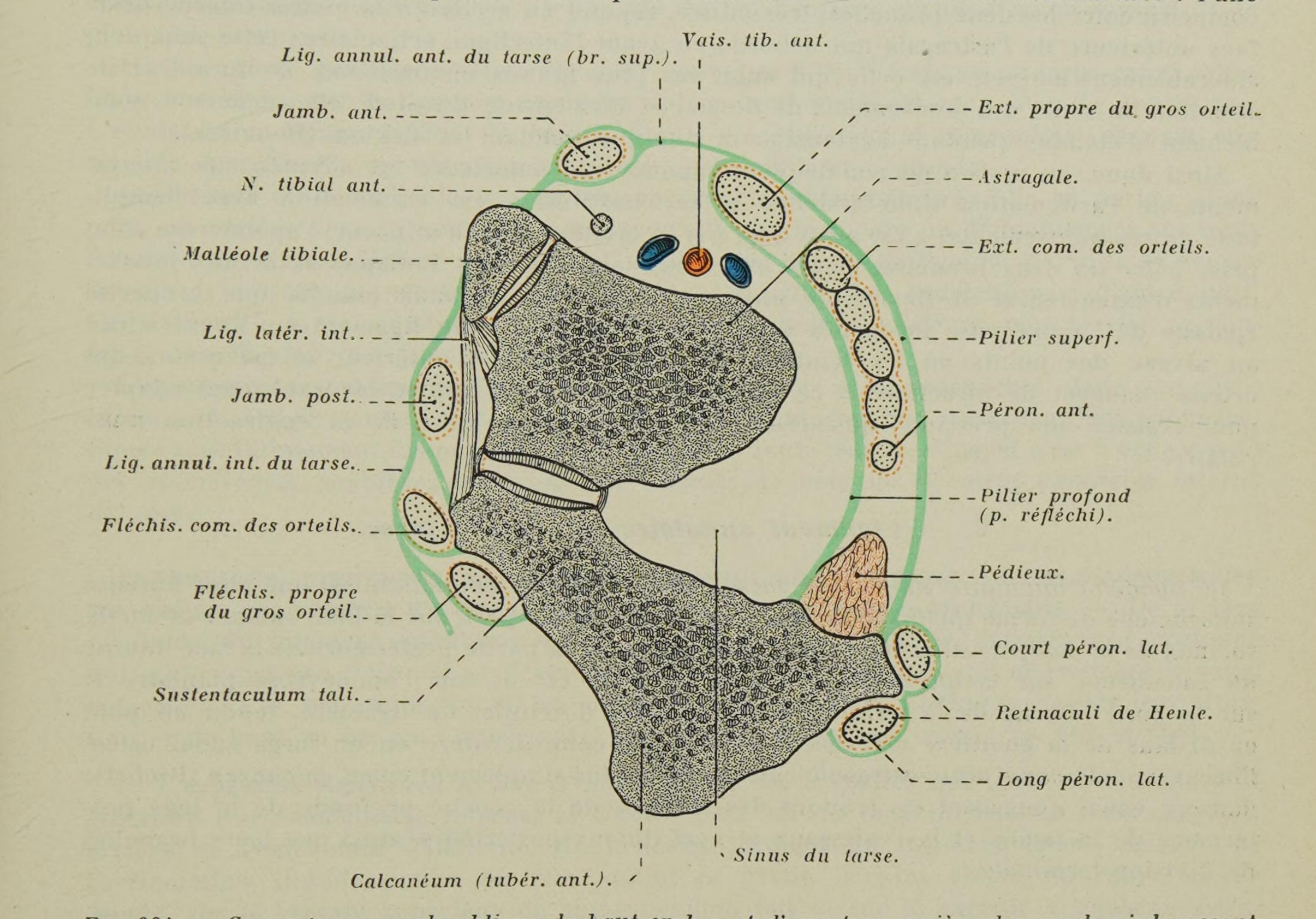

FIG. 664. — *Coupe transversale oblique de haut en bas et d'avant en arrière du cou-de-pied passant par le sinus du tarse intéressant les ligaments annulaires antérieur et interne du tarse, et montrant la disposition des piliers; côté droit, segment antérieur de la coupe* (demi-schématique).

externe, puissante et solide, dans laquelle s'engagent les tendons de l'extenseur commun des orteils et du péronier antérieur; l'autre *interne*, plus grêle, moins résistante, pour le tendon de l'extenseur propre du gros orteil.

Les coulisses tendineuses ainsi formées servent de brides de maintien et de *poulies de réflexion* aux tendons qui s'y engagent; ceux-ci sont entourés à ce niveau d'une gaine synoviale (voy. : fig. 655).

A la partie la plus externe de la coulisse de l'extenseur commun des orteils, le muscle pédieux s'engage entre les deux piliers, superficiel et profond, sur lesquels il contracte des insertions charnues, près de leurs attaches calcanéennes (voy. : *Muscle pédieux* et fig. 664).

Les vaisseaux pédieux et le nerf tibial antérieur sont appliqués par le ligament annulaire contre la face antérieure de l'articulation tibio-tarsienne.

Le pilier superficiel (ou sa branche supérieure) reçoit parfois au niveau de son bord postérieur une petite lame fibreuse secondaire qui se détache du versant antéro-externe de la malléole péronière; le dispositif du ligament annulaire antérieur du tarse prend alors l'aspect d'un X couché (><) et constitue le *ligamentum cruciatum de Weitbrecht* (1) (voy. : fig. 666).

Le ligament annulaire antérieur du tarse doit être considéré comme un épaississement de l'aponévrose antérieure du cou-de-pied. Par ses deux branches supérieure et inférieure, il sert de *poulie de réflexion* aux tendons extenseurs des orteils; la partie de l'aponévrose comprise entre les deux branches, très mince, répond en arrière à la moitié interne de la face antérieure de l'astragale qui déborde en avant l'interligne articulaire; cette zone considérablement amincie est celle qui subit les plus grands changements de forme et de situation au cours des mouvements de flexion et d'extension du pied; elle augmente notablement d'étendue pendant l'extension et diminue pendant la flexion (Rouvière).

Ainsi donc, au niveau du cou-de-pied, l'aponévrose antérieure est adaptée aux mouvements de l'articulation tibio-tarsienne et sa constitution est en relation avec l'amplitude de ces mouvements; c'est ainsi que, par sa laxité et par sa minceur, l'aponévrose comprise entre les deux branches de l'X offre tous les caractères indispensables aux mouvements d'extension et de flexion du pied par rapport à la jambe, tandis que la partie épaissie de l'aponévrose (branches supérieure et inférieure du ligament en Y) est située au niveau des points où les tendons des muscles jambier antérieur et extenseurs des orteils changent de direction; à ce niveau l'aponévrose se trouve favorablement adaptée pour résister aux pressions qu'exercent ces tendons par suite de la contraction musculaire.

2. — *Ligament annulaire interne du tarse.*

Le *ligament annulaire interne du tarse*, ou *ligamentum laciniatum*, est une lame fibreuse superficielle de forme quadrilatère qui s'insère : *a)* d'une part, sur la face cutanée et sur le sommet de la malléole interne; *b)* et d'autre part, sur la partie postérieure de la face interne du calcanéum, sur la tubérosité postéro-interne de cet os, sur l'aponévrose plantaire et sur le bord interne de la terminaison du tendon d'Achille. Ce ligament, tendu en pont en dedans de la gouttière calcanéenne, convertit cette dernière en un large canal ostéo-fibreux appelé *canal tibio-astragalo-calcanéen* ou plus simplement *canal calcanéen* (Richet); dans ce canal s'engagent les tendons des muscles de la couche profonde de la loge postérieure de la jambe et les vaisseaux et nerf tibiaux postérieurs, ainsi que leurs branches de division terminale.

Canal calcanéen.

Depuis Richet, on réserve le nom de *canal calcanéen* à un canal ostéo-fibro-musculaire qui occupe à la fois la région rétro-malléolaire interne et la partie postéro-interne de la région plantaire; il est donc commun au cou-de-pied et à la plante du pied.

Le grand axe de ce canal est oblique de haut en bas et d'arrière en avant.

PAROIS. — Les *parois* du canal se distinguent en *externe* et *interne* :

1° La **paroi externe** est constituée de bas en haut : *a)* par la face interne du calcanéum excavée en gouttière *(gouttière calcanéenne)* depuis le sustentaculum tali jusqu'à la tubérosité postéro-interne de cet os; cette gouttière est revêtue par le chef interne de la chair carrée de Sylvius dont les insertions se font à ce niveau jusqu'au versant interne de la

(1) Anatomiste anglais du XVIIIe siècle.

grosse tubérosité du calcanéum; *b)* et au-dessus de cette gouttière, par le bord postérieur de la malléole interne, par la face interne de l'astragale et par la moitié postérieure du ligament latéral interne de l'articulation tibio-tarsienne.

2° La **paroi interne** a fait récemment l'objet d'une étude importante de la part de A. Raiga (1) et de J. Baumann (2). Suivant les éléments qui la constituent, nous pouvons lui distinguer *deux étages* : *a)* l'un *supérieur*, exclusivement ligamentaire, est représenté par le ligament annulaire interne; *b)* l'autre *inférieur*, musculo-ligamentaire, est constitué par ce même ligament et par le muscle adducteur du gros orteil et sa gaine aponévrotique; celui-ci représente beaucoup plus le muscle du bord interne du pied qu'un muscle de la plante (J. Baumann).

Ainsi donc la gouttière calcanéenne est convertie à l'état frais en un large canal ostéo-fibro-musculaire par le ligament annulaire interne qui représente son plan de couverture. L'étude de ce ligament, dont la constitution a été diversement interprétée, ne peut être séparée de celle des aponévroses jambières superficielle et profonde.

Au-dessous de la malléole interne, l'aponévrose jambière superficielle se porte : d'une part, en arrière vers le tendon d'Achille qu'elle contient dans un dédoublement sur toute l'étendue du tiers inférieur de la jambe, c'est-à-dire lorsque le tendon d'Achille se dégage des fibres musculaires du triceps sural et s'éloigne du plan squelettique : d'autre part, en bas vers le muscle adducteur du gros orteil et au-dessous de ce muscle elle se confond avec l'aponévrose plantaire.

L'aponévrose jambière profonde adhère intimement à la précédente dans son tiers externe (A. Raiga); enfin, au-dessous de la malléole interne, les deux feuillets aponévrotiques sont intimement fusionnés l'un à l'autre dans toute leur étendue, et c'est à cette partie des aponévroses jambières que l'on doit réserver le nom de *ligament annulaire interne du tarse.*

EXPANSIONS FIBREUSES DU LIGAMENT ANNULAIRE INTERNE. — CLOISONNEMENT DU CANAL CALCANÉEN ET CONSTITUTION DES GAINES OSTÉO-FIBREUSES. — De la face profonde du ligament annulaire interne (ou plus exactement de l'aponévrose profonde qui seule émet ces cloisons) se détachent des expansions fibreuses qui cloisonnent le canal calcanéen. Ces expansions sont au nombre de *trois*; on les distingue d'après leur situation et de haut en bas en : *supérieure, moyenne* et *inférieure* (voy. : fig. 664 et 665).

1° L'**expansion supérieure** se fixe d'une part sur les rugosités qui bordent en dehors la gouttière rétro-malléolaire interne, et d'autre part sur la face interne de l'astragale, en arrière de l'empreinte d'insertion du faisceau profond du ligament latéral interne de l'articulation tibio-tarsienne où elle atteint la partie la plus élevée du tubercule de Stieda, sur le versant supérieur du sustentaculum tali et sur la capsule articulaire astragalo-calcanéenne. Cette cloison délimite, avec le ligament annulaire interne, les faces internes des articulations tibio-tarsienne et astragalo-calcanéenne et la face interne de la malléole interne, un conduit ostéo-fibreux dans lequel glisse le tendon du jambier postérieur entouré de sa gaine synoviale : c'est la *gaine du jambier postérieur.* Cette gaine appartient beaucoup plus à la région postéro-interne du cou-de-pied qu'au canal calcanéen.

2° L'**expansion moyenne** se détache de la face profonde du ligament annulaire interne au-dessous de la précédente, c'est-à-dire au niveau de l'interligne astragalo-calcanéen ; dirigée obliquement en bas et en dehors, elle se fixe sur la face interne du tubercule postéro-interne de l'astragale, sur le bord inférieur de la petite apophyse du calcanéum et sur la face interne du ligament calcanéo-scaphoïdien inférieur de l'articulation de Chopart.

---

(1) Articles à consulter : Raiga : Le canal calcanéen. *Presse médicale*, septembre 1923, p. 808.

(2) Baumann : La région de passage de la loge postérieure de la jambe à la plante du pied. *Annales d'Anatomie pathologique et d'Anatomie normale médico-chirurgicale*, février 1930.

Les cloisons supérieure et moyenne délimitent avec le ligament annulaire interne et la face interne du sustentaculum tali une coulisse ostéo-fibreuse dans laquelle glisse le tendon du fléchisseur commun des orteils entouré de sa gaine synoviale : c'est la *gaine du fléchisseur commun des orteils*; rappelons que ce tendon imprime fréquemment une gouttière à son passage au niveau du sustentaculum tali (voy.: *Calcanéum* et fig. 439 et 664).

3° L'**expansion inférieure** est plus étendue, plus épaisse, partant plus solide que les deux précédentes. Elle se détache de la face profonde du ligament annulaire interne, un

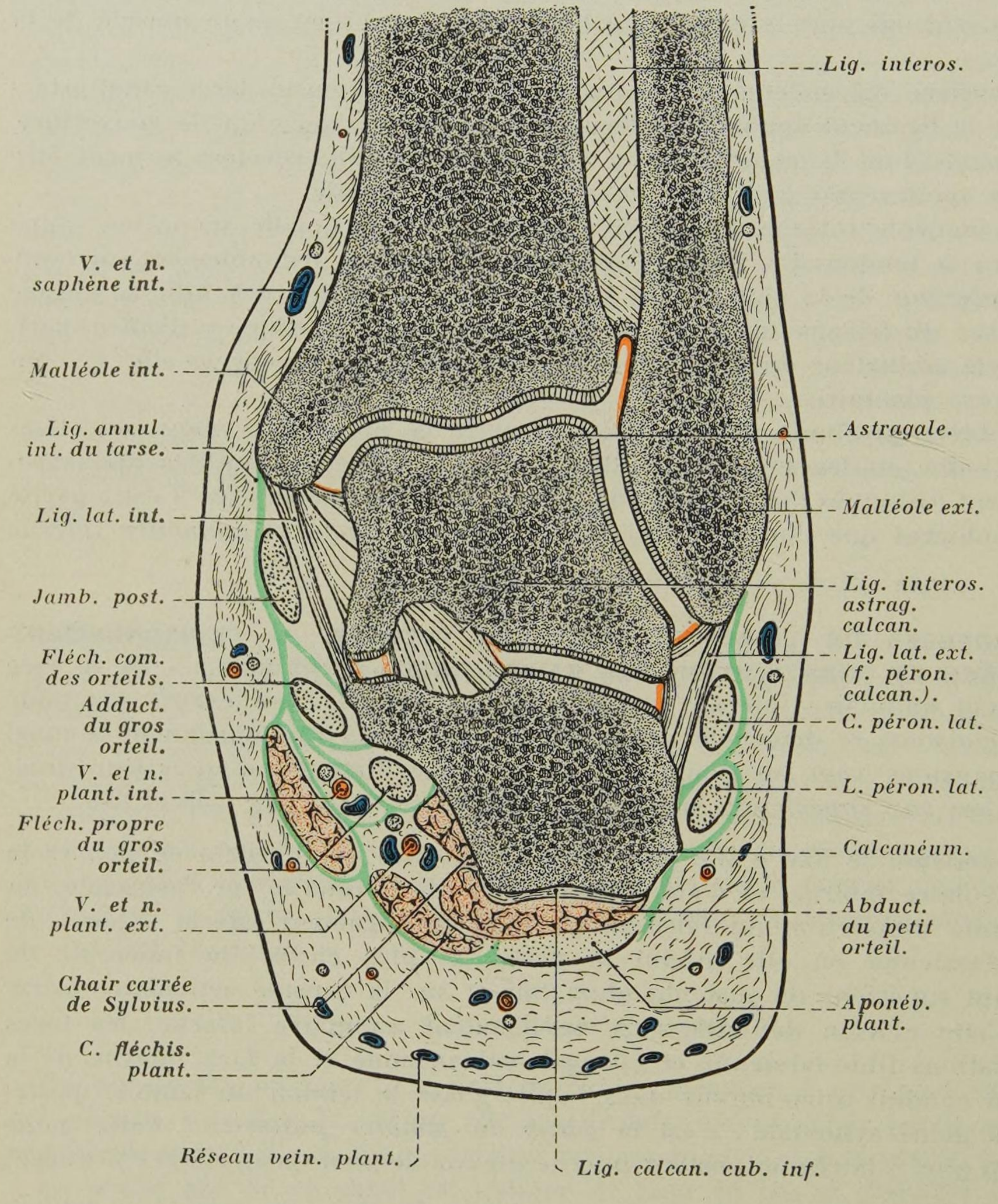

Fig. 665.
Coupe frontale du pied intéressant le tarse postérieur et l'articulation tibio-tarsienne; côté droit, segment antérieur de la coupe. La lame interfasciculaire sépare les paquets vasculo-nerveux plantaires interne et externe.

peu au-dessous de l'expansion moyenne; disposée obliquement de haut en bas et de dedans en dehors, elle s'insinue au-dessous de la petite apophyse du calcanéum, à laquelle elle est parallèle, pour se fixer de haut en bas et d'arrière en avant sur le tubercule postéro-externe de l'astragale, en marge de la gouttière du fléchisseur propre du gros orteil (sur l'os trigone lorsque celui-ci existe) et sur la face interne du calcanéum, au-dessous de la gouttière osseuse que détermine le passage du tendon du fléchisseur propre du gros orteil sous le sustentaculum tali (voy. : fig. 664).

Cette expansion délimite avec la précédente et la face inférieure du sustentaculum tali une coulisse dans laquelle passe le tendon du fléchisseur propre du gros orteil entouré

de sa gaine synoviale : c'est la *gaine du fléchisseur propre du gros orteil*; cette gaine se prolonge en haut, au niveau de la face postérieure de l'articulation du cou-de-pied, par la gouttière rétro-astragalienne creusée à la face postérieure de l'astragale entre les deux tubercules de cet os; elle adhère à l'articulation astragalo-trigonale lorsqu'elle existe.

D'après Baumann, une lame fibreuse presque sagittale se détacherait de la gaine du fléchisseur propre du gros orteil pour tapisser la face interne de la chair carrée de Sylvius dont elle représente l'aponévrose de revêtement.

Au niveau de la gouttière calcanéenne, les vaisseaux et nerf tibiaux postérieurs se divisent en vaisseaux et nerfs plantaires externes et internes, mais la division nerveuse est toujours située un peu au-dessus de la division artérielle.

Peu après son origine, le nerf plantaire interne sous-croise les vaisseaux tibiaux postérieurs pour se placer en avant, au-dessus et en dedans de l'artère plantaire interne, tandis que le nerf plantaire externe longe postérieurement l'artère tibiale postérieure pour s'engager ensuite dans la fourche des artères plantaires et dans la gouttière calcanéenne, il se place entre l'artère plantaire interne qui lui est sus-jacente et l'artère plantaire externe qui lui est sous-jacente (voy. : fig. 696 et 780).

Dans la moitié inférieure du canal calcanéen, les vaisseaux et les nerfs plantaires se disposent en *deux faisceaux* bien distincts : l'un *supérieur* ou *plantaire interne,* l'autre *inférieur* ou *plantaire externe,* et ceux-ci sont séparés par une cloison fibreuse appelée *lame interfasciculaire,* tendue entre les gaines des muscles adducteur et fléchisseur propre du gros orteil (voy. : fig. 665 et 696).

En résumé, le canal calcanéen contient *trois tendons* et *deux faisceaux vasculo-nerveux* : ce sont les tendons des muscles jambier postérieur, fléchisseur commun des orteils et fléchisseur propre du gros orteil; chacun de ces tendons possède une gaine ostéo-fibreuse propre qui lui est constituée par les expansions issues du ligament annulaire interne; mais en ce qui concerne les vaisseaux et les nerfs, le paquet vasculo-nerveux est simple en haut, dédoublé en bas à partir de la bifurcation terminale des vaisseaux et nerf tibiaux postérieurs; chaque faisceau vasculo-nerveux est compris dans une gaine propre, *exclusivement fibreuse,* et ils sont recouverts par le muscle adducteur du gros orteil qui forme à ce niveau la paroi interne ou couvercle du canal calcanéen.

A la partie supérieure du canal calcanéen, on trouve d'avant en arrière et de dedans en dehors les tendons, entourés de leur gaine synoviale, dans l'ordre suivant : jambier postérieur, fléchisseur commun des orteils, fléchisseur propre du gros orteil; le paquet vasculo-nerveux est placé dans l'intervalle qui sépare les deux derniers tendons. Au fur et à mesure que le tendon du fléchisseur propre du gros orteil se rapproche du tendon du fléchisseur commun, on voit disparaître l'espace qui séparait en haut ces deux tendons et qui était alors occupé par le paquet vasculo-nerveux; celui-ci se place à la face interne du tendon du fléchisseur propre du gros orteil et c'est là que artère et nerf tibiaux postérieurs se divisent en leurs branches terminales (A. Raiga).

A la partie antérieure et inférieure du canal calcanéen, le pédicule vasculo-nerveux plantaire interne répond à l'interstice compris entre les deux muscles fléchisseurs et l'artère est sous-jacente au nerf, tandis que le pédicule vasculo-nerveux plantaire externe est placé au-dessous du fléchisseur propre; c'est à ce niveau qu'une cloison fibreuse *(lame interfasciculaire)* sépare les deux pédicules dans la fourche des plantaires (voy. : fig. 696).

Dans son ensemble, le ligament annulaire interne du tarse présente l'aspect d'une lame fibreuse trapézoïde à petite base antérieure et grande base postérieure.

Son *bord antérieur,* très court, est solidement amarré au niveau de la face cutanée de la malléole interne et de son sommet, et par l'intermédiaire de cette insertion il se continue sans limite bien nette avec le ligament annulaire antérieur; son *bord postérieur* est fixé au bord postérieur et au bord interne du calcanéum; son *bord inférieur,* concave, s'arrête au bord supérieur de l'adducteur du gros orteil, tandis que son *bord supérieur* se continue avec les aponévroses superficielle et profonde de la jambe.

3. — *Ligament annulaire externe du tarse.*

Le *ligament annulaire externe du tarse* est constitué par *deux faisceaux,* l'un *supérieur,* l'autre *inférieur.*

a) Le **faisceau supérieur** affecte la forme d'une lame quadrangulaire oblique en bas et en arrière; il est tendu entre, d'une part le bord externe de la gouttière rétro-malléolaire externe et le sommet de la malléole péronière, et d'autre part la face externe du calcanéum; cette lame fibreuse contribue à la constitution de la coulisse ostéo-fibreuse des péroniers; elle applique et maintient ceux-ci contre la gouttière rétro-malléolaire externe.

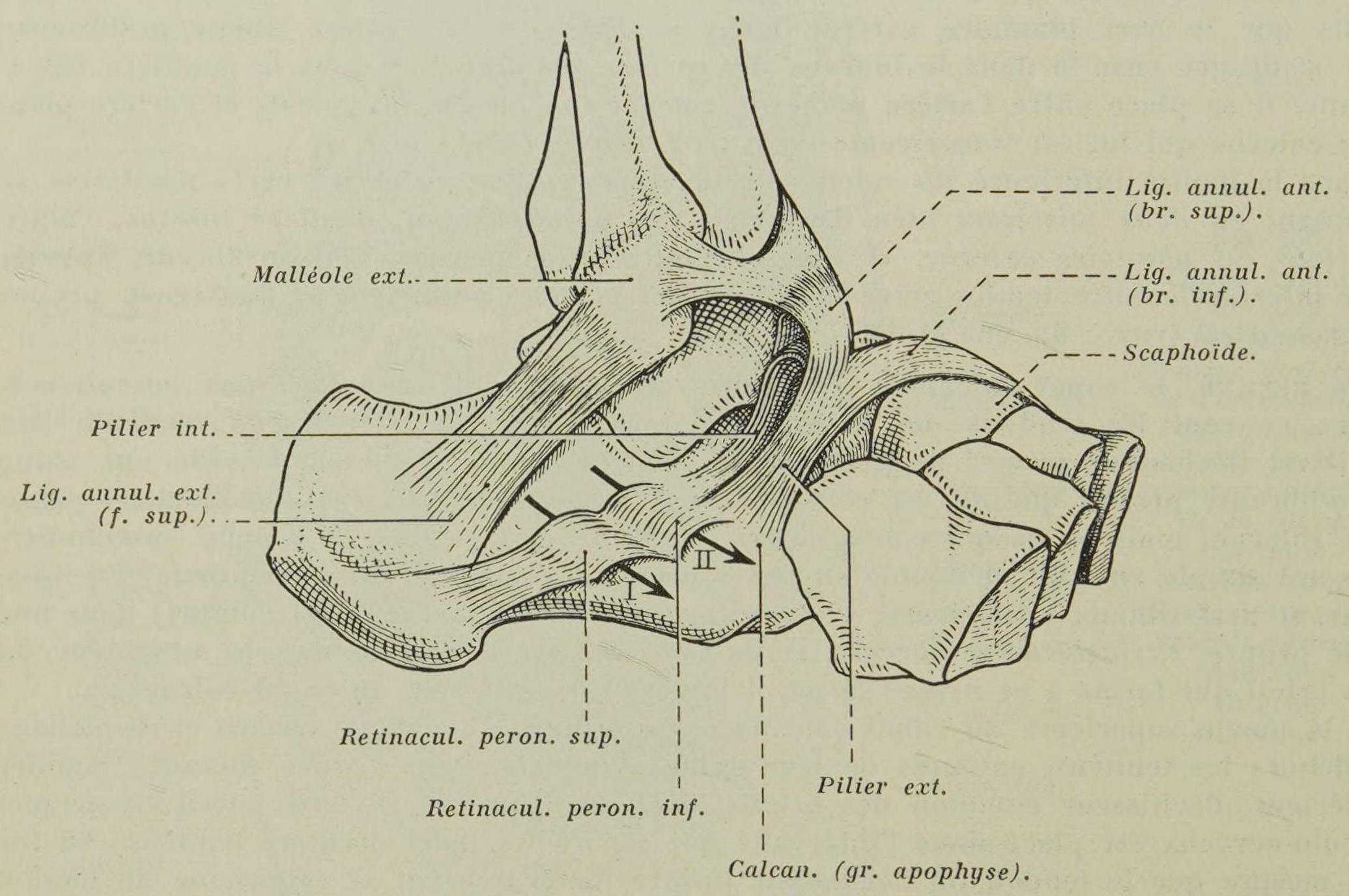

FIG. 666. — *Ligament annulaire antérieur du tarse (ligamentum cruciatum) et ligament annulaire externe; côté droit. — Les flèches* représentent le trajet des péroniers latéraux : I. Long péronier latéral; II. Court péronier latéral.

b) Le **faisceau inférieur,** de forme et de direction identiques au précédent, mais plus court, est interrompu par une insertion sur le tubercule externe du calcanéum; en avant, il se détache de la face externe du calcanéum au niveau du bord externe de la rainure calcanéenne; en arrière, il s'attache à la face externe du calcanéum, un peu au-dessus de la saillie de la tubérosité postéro-externe ou petite tubérosité; ce faisceau est en quelque sorte divisé en deux faisceaux secondaires, et chacun d'eux applique les tendons des péroniers latéraux et leurs gaines synoviales, le court au-dessus, le long au-dessous, contre la face externe du calcanéum; ils constituent les *freins des péroniers (retinaculum* [1] *peronæorum superius et inferius de Henle)* (voy. : fig. 666).

(1) De *retinaculum,* lien, attache.

APONÉVROSES DU PIED

Comme à la main, les aponévroses du pied se distinguent en *deux groupes* : les *aponévroses dorsales* et les *aponévroses plantaires.*

A. — APONÉVROSES DORSALES DU PIED

Les aponévroses dorsales du pied comprennent trois feuillets aponévrotiques superposés qui sont : l'aponévrose dorsale superficielle, l'aponévrose du pédieux et l'aponévrose dorsale profonde.

1° L'***aponévrose dorsale superficielle*** ou *fascia pedis* est située directement sous la peau dont la séparent les vaisseaux et nerfs superficiels du dos du pied; relativement mince, surtout en avant, et semi-transparente, elle recouvre les tendons des extenseurs des orteils, du jambier antérieur et du péronier antérieur. En haut et en arrière, elle se confond avec le bord inférieur du ligament annulaire antérieur du tarse; en avant, elle se perd insensiblement à la racine des orteils sur les tendons extenseurs des orteils; latéralement, elle se continue avec l'aponévrose plantaire et adhère aux bords interne et externe du squelette du pied et plus spécialement : en dedans, à la petite apophyse du calcanéum, au tubercule du scaphoïde et au bord interne du premier métatarsien; et en dehors, à la face externe de la glande apophyse du calcanéum, au cuboïde, à l'apophyse styloïde et au bord externe du cinquième métatarsien.

2° L'***aponévrose du pédieux*** est une aponévrose de revêtement constituée par une mince lame celluleuse, peu dense, sous-jacente à la précédente; elle est interposée entre la face dorsale du muscle pédieux et les tendons extenseurs des orteils, du jambier antérieur et du péronier antérieur. En dedans, elle se perd sur l'aponévrose précédente tout au long du tendon de l'extenseur propre du gros orteil (voy. : fig. 648); en dehors, elle se fixe sur le squelette du pied au niveau des faces dorsales du cuboïde et du cinquième métatarsien; en avant, elle se perd insensiblement dans les intervalles intertendineux du pédieux; elle ne contracte aucune connexion avec le squelette du bord interne du pied.

Elle recouvre le muscle pédieux et ses tendons, les vaisseaux pédieux et le nerf tibial antérieur qu'elle applique contre le tarse et le métatarse.

3° L'***aponévrose dorsale profonde*** ou ***aponévrose interosseuse dorsale*** se présente sous l'aspect d'une lame mince sous-jacente au pédieux et étalée à la face dorsale du métatarse, où elle recouvre le squelette métatarsien et les interosseux dorsaux. Au niveau des articulations métatarso-phalangiennes des orteils, elle adhère intimement à la capsule de ces articulations (voy. : fig. 668 et 669).

B. — APONÉVROSES PLANTAIRES

Les aponévroses plantaires sont au nombre de deux, l'aponévrose plantaire superficielle et l'aponévrose plantaire profonde.

Aponévrose plantaire superficielle.

L'*aponévrose plantaire superficielle* présente de grandes analogies avec l'aponévrose palmaire superficielle; située sous la peau dont la sépare une épaisse et dense couche cellulo-adipeuse constituant le *pannicule adipeux plantaire,* elle recouvre les muscles de

la plante du pied; comme à la main, on lui distingue *trois parties* : une *moyenne* et *deux latérales,* interne et externe, correspondant chacune aux groupes musculaires des loges de la plante du pied.

1° ***L'aponévrose plantaire moyenne*** est située entre les aponévroses plantaires interne et externe dont elle est séparée par un sillon plus ou moins apparent comblé de graisse; elle est épaisse et très résistante; mais elle s'amincit progressivement d'arrière en avant; de couleur blanc-nacré, elle va en s'élargissant transversalement d'arrière en avant.

En arrière, elle se fixe solidement sur la face inférieure du calcanéum, au niveau des deux tubérosités postérieures de cet os et dans l'intervalle qui les sépare immédiatement

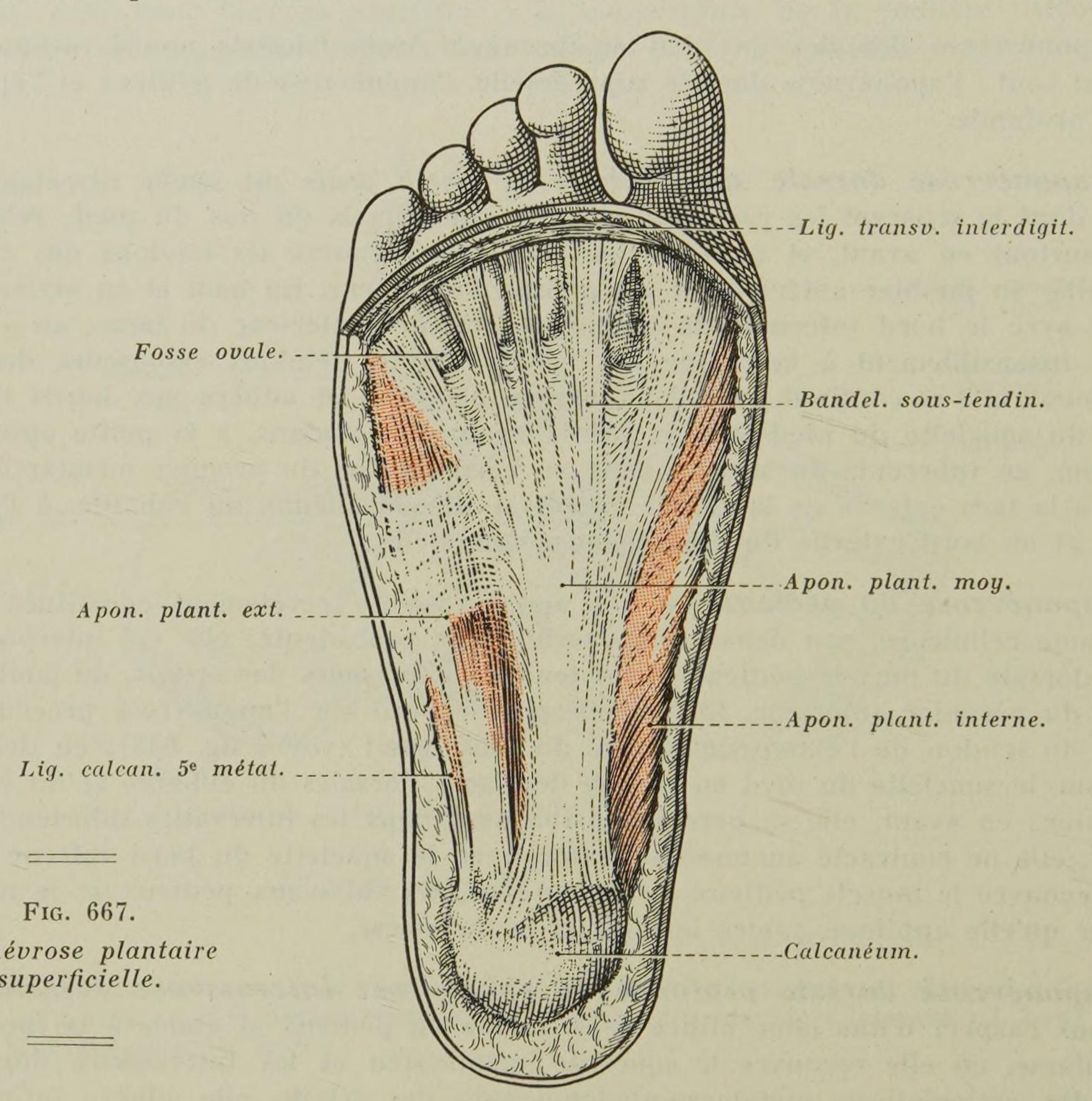

FIG. 667.
Aponévrose plantaire superficielle.

en arrière des insertions du court fléchisseur plantaire; quelques fibres terminales du plantaire grêle se continuent parfois avec elle.

En avant, elle s'épanouit en éventail en donnant cinq bandelettes fibreuses qui se dirigent vers la racine de chaque orteil : ce sont les *bandelettes sous-tendineuses* ainsi désignées en raison de leur situation au-dessous des tendons fléchisseurs des orteils; la bandelette la plus interne, qui correspond au tendon fléchisseur du gros orteil, est généralement la moins développée et la moins apparente; la plus développée est presque toujours celle qui est destinée au troisième orteil (voy. : fig. 667).

Au niveau de l'articulation métatarso-phalangienne, chaque bandelette sous-tendineuse se divise par rapport à l'orteil correspondant en *trois languettes* : une *médiane* et deux *latérales* : *a)* la *languette médiane* se perd sur le ligament transverse interdigital et sur la peau; *b)* les deux *languettes latérales* s'écartent l'une de l'autre, contournent les ten-

dons fléchisseurs et l'articulation métatarso-phalangienne correspondante, puis, après avoir perforé le ligament transverse du métatarse, elles se perdent à la face dorsale de l'articulation dans l'aponévrose interosseuse dorsale (voy. : fig. 668).

Ces languettes dont l'ensemble constitue les *fibres perforantes* ménagent entre elles, d'une part à la face plantaire de la racine des orteils et au niveau des articulations métatarso-phalangiennes une arcade fibreuse dite *arcade digitale* qui se confond avec la gaine fibreuse des orteils et sous laquelle s'engagent les tendons fléchisseurs correspondants (voy. : fig. 668), et d'autre part entre les articulations métatarso-phalangiennes des *arcades interdigitales* dans lesquelles s'engagent les tendons des lombricaux, la partie terminale de l'artère interosseuse plantaire et du nerf digital plantaire de l'espace correspondant, ainsi que l'origine des vaisseaux et nerfs collatéraux plantaires des orteils adjacents (voy. : fig. 668).

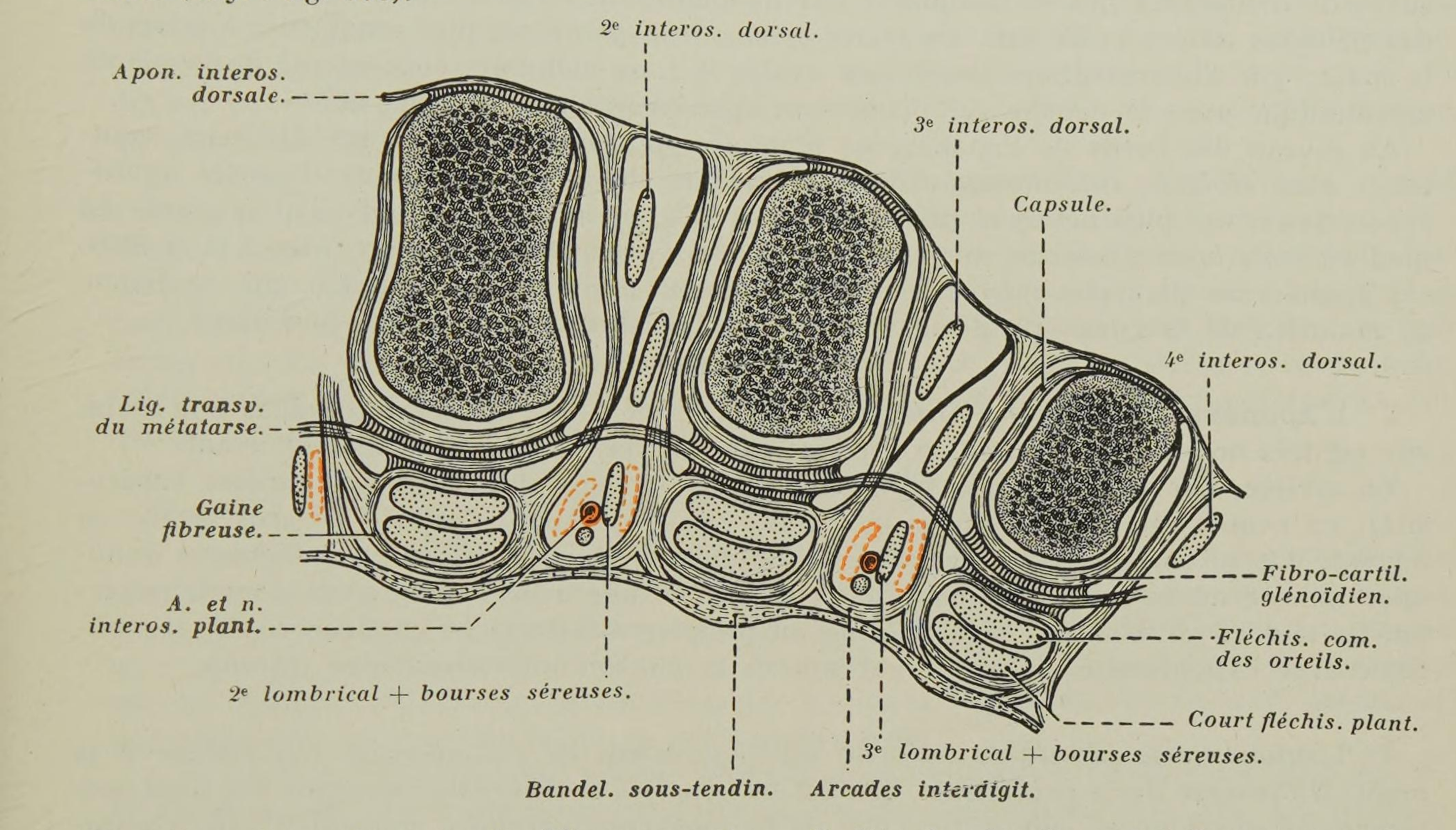

FIG. 668. — *Coupe transversale oblique passant par la tête des deuxième, troisième et quatrième métatarsiens, montrant la disposition des aponévroses du pied, les fibres perforantes, la constitution des arcades digitales et interdigitales, et des gaines fibreuses; côté droit, segment distal de la coupe* (demi-schématique). — *En pointillé rouge,* les bourses séreuses annexées aux tendons des lombricaux.

Entre deux articulations métatarso-phalangiennes, les *fibres perforantes* qui sont comprises entre l'aponévrose interosseuse dorsale et le ligament transverse du métatarse séparent les tendons des muscles interosseux dorsaux et plantaires des faces latérales de ces articulations; ces tendons sont compris dans des logettes fibreuses, triangulaires à la coupe, par suite de la présence d'une très mince lame celluleuse, disposée obliquement et dans un sens antéro-postérieur, qui sépare les tendons entre eux et qui s'étend du ligament transverse du métatarse à l'aponévrose interosseuse dorsale (voy. : fig. 668). En comparant les figures 286 et 668, qui correspondent à des coupes schématiques passant par les têtes des métacarpiens et des métatarsiens, on remarquera que la disposition est sensiblement identique au pied et à la main.

Par sa face profonde, l'aponévrose plantaire moyenne donne insertion dans son tiers postérieur au court fléchisseur plantaire, tandis que, dans le reste de son étendue, elle est séparée de ce muscle par une nappe celluleuse.

L'aponévrose plantaire moyenne est constituée en majeure partie par des *fibres longitudinales* à insertion calcanéenne et par quelques *fibres transversales* plus ou moins clairsemées qui atteignent leur plus grand développement dans la partie antérieure de l'aponévrose; ces fibres transversales sont particulièrement condensées : *a)* d'une part immédiatement en arrière des commissures interdigitales, où elles se groupent en une bandelette transversale qui s'étend de la face interne du gros orteil à la face externe du petit orteil : c'est le *ligament transverse interdigital,* équivalent du ligament palmaire interdigital de la main, mais toutefois moins développé que lui; et d'autre part, au niveau de la face inférieure des articulations métatarso-phalangiennes où elles constituent le *ligament transverse superficiel de la plante.*

Entre ces deux ligaments et les bandelettes sous-tendineuses, l'aponévrose présente des zones de déhiscence qui se traduisent par de petites dépressions ovalaires comblées par des pelotons adipeux : ce sont les *fosses ovales* de la plante du pied, analogues à celles de la main; par l'intermédiaire des fosses ovales le tissu cellulaire sous-cutané de la plante communique avec la couche celluleuse sous-aponévrotique (voy. : fig. 667).

Au niveau des bords de l'aponévrose plantaire moyenne, des cloisons fibreuses sagittales, dites *cloisons intermusculaires,* se détachent de la face profonde de cette aponévrose; beaucoup plus nettes et plus résistantes qu'à la main, elles subdivisent la plante du pied en *trois loges* : *interne, moyenne* et *externe* (voyez plus loin) (voy. : fig. 644 et 669).

L'aponévrose plantaire moyenne est un puissant appareil ligamentaire qui contribue au maintien de la concavité de la voûte plantaire dans le sens antéro-postérieur.

2° L'***aponévrose plantaire interne*** est l'équivalent de l'aponévrose thénar à la main, elle est très mince et celluleuse en arrière; elle s'épaissit et se condense en avant.

En arrière, elle se fixe sur la tubérosité postéro-interne du calcanéum (grosse tubérosité); en avant, elle se perd sur la bandelette sous-tendineuse destinée au gros orteil; en dedans, elle se continue avec la gaine de l'adducteur du gros orteil et le ligament annulaire interne du tarse, et plus en avant elle se continue avec l'aponévrose dorsale superficielle tout en se fixant au bord interne du premier métatarsien; en dehors, elle se continue avec l'aponévrose plantaire moyenne et la cloison intermusculaire interne.

3° L'***aponévrose plantaire externe*** est l'équivalent de l'aponévrose hypothénar à la main; à l'inverse de la précédente, elle est très épaisse et très résistante dans son tiers postérieur; d'aspect nacré, elle diffère peu de l'aponévrose plantaire moyenne; elle s'amincit progressivement d'arrière en avant.

En arrière, elle se fixe sur la tubérosité postéro-externe du calcanéum (petite tubérosité); en avant, elle se divise en *deux bandelettes* divergentes : *a)* l'une, *externe,* épaisse, calcanéo-métatarsienne, se fixe à la face inférieure du tubercule du cinquième métatarsien (apophyse styloïde) (voy. : fig. 667), et dans certains cas elle apparaît bien individualisée à tel point qu'on peut la considérer comme un véritable *ligament calcanéo-cinquième métatarsien*; en dehors, ce ligament se continue avec l'aponévrose dorsale superficielle; — *b)* l'autre, *interne,* plus grêle, va se perdre sur le bord externe de l'aponévrose plantaire moyenne.

Entre le cuboïde et l'apophyse styloïde du cinquième métatarsien, l'aponévrose plantaire externe ménage un orifice ostéo-fibreux pour le passage du tendon du long péronier latéral au niveau de l'échancrure stylo-cuboïdienne.

Dans le tiers postérieur de la plante du pied, les deux aponévroses plantaires, moyenne et externe, sont séparées l'une de l'autre par un interstice allongé où l'aponévrose plantaire est très mince et laisse voir par transparence les muscles sous-jacents.

RAPPORTS DE L'APONÉVROSE PLANTAIRE SUPERFICIELLE. — L'aponévrose plantaire superficielle présente *deux faces* : l'une *inférieure,* l'autre *supérieure.*

La FACE INFÉRIEURE ou *superficielle* entre en rapport avec l'épais pannicule cellulo-adipeux plantaire, ainsi qu'avec la peau de la plante du pied qui est rattachée à cette dernière par de nombreux tractus fibreux qui constituent les *retinacula cutis*. A ce niveau cheminent des vaisseaux (réseau veineux plantaire ou *semelle veineuse*) et des nerfs superficiels, et plus spécialement au niveau de la région calcanéenne, les *filets calcanéens* venus du nerf calcanéen interne, branche du tibial postérieur et les *rameaux calcanéens externes* issus du nerf saphène externe.

Près de ses insertions calcanéennes, l'aponévrose plantaire moyenne répond fréquemment à une bourse séreuse qui repose le plus souvent moitié sur le tubercule postéro-interne du calcanéum, moitié sur l'aponévrose : c'est la *bourse séreuse sous-calcanéenne*, siège des talalgies (bursites sous-calcanéennes).

La FACE SUPÉRIEURE ou *profonde* répond au court fléchisseur plantaire contre lequel elle est directement appliquée; en dedans de ce muscle, à l'adducteur du gros orteil, au court fléchisseur du gros orteil et au tendon du fléchisseur propre du gros orteil; en dehors du court fléchisseur plantaire, elle répond à l'abducteur et au court fléchisseur du petit orteil (voy. : fig. 642).

Au niveau de l'écartement des tendons fléchisseurs des orteils, l'aponévrose répond à distance aux lombricaux, ainsi qu'aux vaisseaux interosseux plantaires des espaces correspondants. Entre le plan musculo-tendineux et l'aponévrose plantaire superficielle cheminent des vaisseaux et des nerfs et plus spécialement la branche externe du nerf plantaire interne et ses branches de division (nerfs digitaux plantaires des deuxième et troisième espace), ainsi que la branche superficielle du nerf plantaire externe et ses branches (nerf digital plantaire du quatrième espace et nerf collatéral plantaire externe du cinquième orteil).

Aponévrose plantaire profonde.

L'*aponévrose plantaire profonde* ou *aponévrose interosseuse plantaire* est l'équivalent de l'aponévrose palmaire profonde; elle recouvre la face inférieure des muscles interosseux et des métatarsiens. Latéralement, elle se fixe sur les faces inférieures des premier et cinquième métatarsiens; elle se perd, en arrière sur les ligaments du tarse, en avant sur le ligament transverse intermétatarsien plantaire *(ligament transverse du métatarse)* qui représente un épaississement de cette aponévrose.

A sa partie antérieure, elle adhère intimement à la face inférieure des capsules des articulations métatarso-phalangiennes. Au niveau de ces articulations, elle est traversée verticalement par les fibres perforantes qui constituent au-dessous d'elle les arcades interdigitales (voy. : fig. 668).

***

LOGES MUSCULAIRES DU PIED

1° La ***région dorsale du pied*** est divisée par les deux aponévroses dorsales en *deux loges*, l'une supérieure, l'autre inférieure, séparées l'une de l'autre par l'aponévrose du pédieux : *a)* la *loge supérieure* contient les tendons extenseurs des orteils, jambier antérieur, et péronier antérieur; *b)* la *loge inférieure* contient le muscle pédieux, les vaisseaux pédieux et le nerf tibial antérieur (voy. : fig. 648).

2° La ***région plantaire*** est divisée en *trois loges* par *deux cloisons intermusculaires*, l'une *interne* et l'autre *externe*; ces cloisons, placées dans un plan sagittal, sont incomplètes, car elles sont traversées par des muscles, des tendons, des vaisseaux et des nerfs, permettant ainsi la communication des loges entre elles.

Les *cloisons intermusculaires* se détachent de la face profonde de l'aponévrose plantaire moyenne au niveau de ses bords; elles se fixent : *a)* l'*interne*, sur la face inférieure

du scaphoïde, du premier cunéiforme et du premier métatarsien; *b)* l'*externe*, sur le ligament calcanéo-cuboïdien inférieur, la crête du cuboïde, la gaine du long péronier latéral et le tiers postérieur du cinquième métatarsien.

Dans l'épaisseur de la cloison intermusculaire externe se place le *coude* de l'artère plantaire externe, point de jonction de ses deux portions oblique et transverse (voy. : fig. 669).

La cloison intermusculaire interne est traversée par les muscles abducteurs oblique et transverse du gros orteil, par le faisceau externe du court fléchisseur du gros orteil et par les vaisseaux et nerf plantaires internes.

La *loge des interosseux* contenant l'arcade plantaire (voy. : *Artère plantaire externe*) mise à part, les trois loges de la plante du pied se distinguent en *moyenne, interne* et *externe* (voy. : fig. 669).

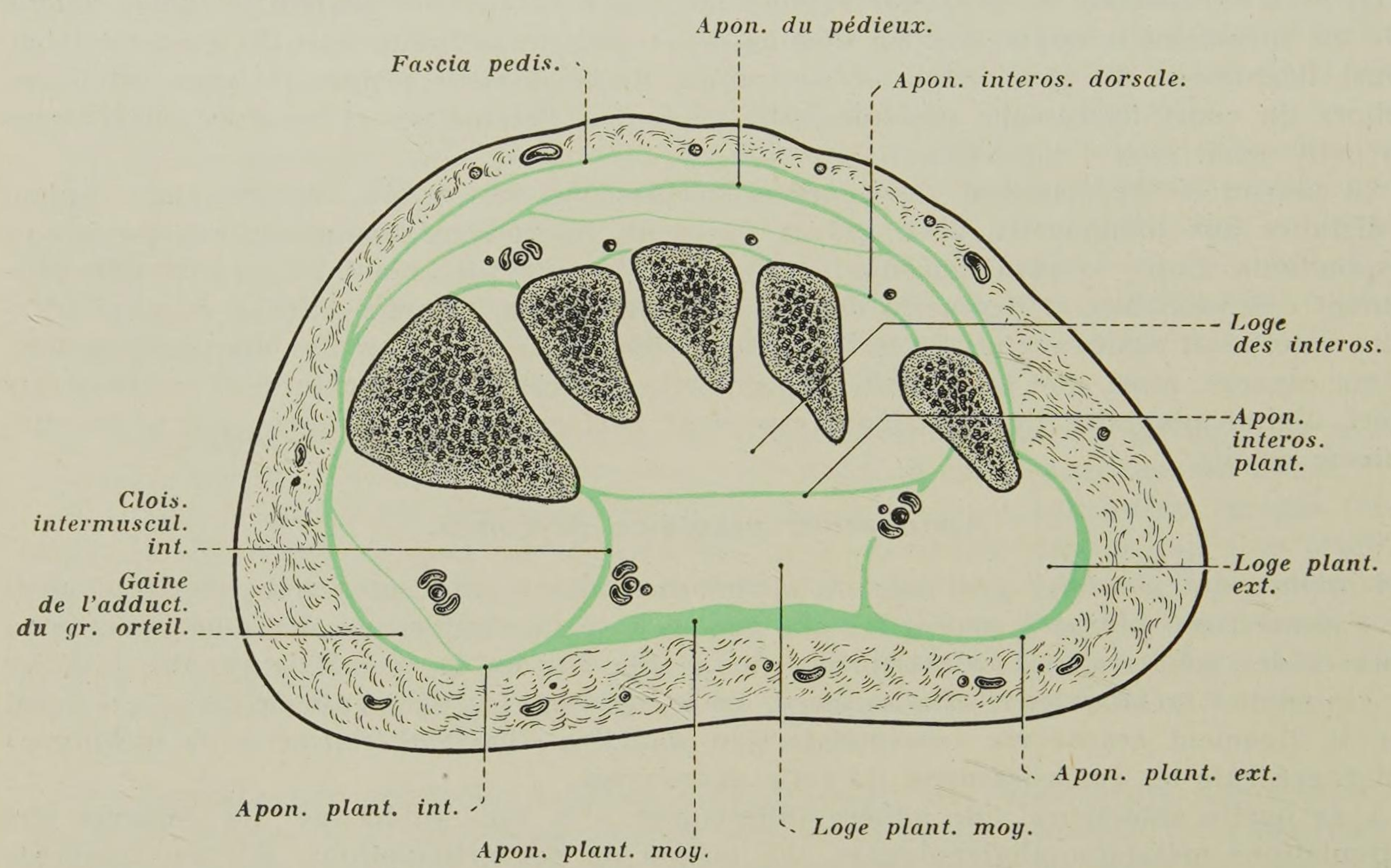

FIG. 669. — *Aponévroses et loges musculaires du pied sur une coupe frontale oblique du pied passant par la base des métatarsiens; côté droit, segment distal de la coupe.*

a) La *loge plantaire moyenne* est la plus importante des trois; elle contient le court fléchisseur plantaire, la chair carrée de Sylvius, les tendons fléchisseurs communs des orteils et les lombricaux, et la portion charnue des deux faisceaux de l'abducteur du gros orteil, le faisceau ou chef sésamoïdien externe du court fléchisseur du gros orteil, les vaisseaux (portion oblique) et nerf plantaires externes et la partie terminale du nerf plantaire interne.

b) La *loge plantaire interne* correspond à la loge thénarienne de la main; elle renferme l'adducteur du gros orteil (ce muscle est compris dans un dédoublement du ligament annulaire interne du tarse qui lui forme sa gaine), le faisceau ou chef sésamoïdien interne du court fléchisseur du gros orteil, le tendon fléchisseur propre du gros orteil et les tendons des muscles abducteurs oblique et transverse du gros orteil, les vaisseaux plantaires internes, une partie du nerf plantaire interne, et l'origine de l'artère plantaire externe.

c) La *loge plantaire externe* contient l'abducteur, le court fléchisseur et l'opposant du petit orteil (voy. : fig. 646 et 648).

ARTÈRES DU MEMBRE INFÉRIEUR

Le sang artériel du membre inférieur lui est fourni : *a)* d'une part, par des *branches extra-pelviennes* de *l'artère hypogastrique,* à savoir: les artères fessière, ischiatique, honteuse interne et obturatrice; ces artères se distribuent plus spécialement à la région fessière et à la hanche, ainsi qu'à la racine du membre inférieur (elles seront décrites avec l'artère hypogastrique) (voy. : *Branches collatérales de l'artère hypogastrique,* tome III); *b)* et d'autre part, par les branches directes et indirectes de l'artère fémorale, qui représente l'artère principale du membre inférieur : c'est-à-dire le *tronc initial de distribution* des vaisseaux artériels du membre inférieur (1).

ARTÈRE FÉMORALE

L'artère fémorale est l'artère de la cuisse; elle continue l'iliaque externe lorsque celle-ci s'engage sous l'arcade de Fallope.

ORIGINE. SITUATION. TERMINAISON. — Elle naît sous l'arcade crurale, un peu en dedans de son milieu et de là se dirige presque verticalement en bas; située tout d'abord à la partie antérieure de la cuisse où elle est relativement superficielle et perceptible à la palpation par ses battements artériels; elle occupe ensuite la partie interne de la cuisse où elle devient profonde jusqu'à sa terminaison; elle est comprise alors entre le plan des adducteurs en arrière et le plan des extenseurs en avant.

Elle se termine à 4 centimètres au-dessus du condyle interne, au niveau de l'anneau du troisième adducteur, point où elle traverse les insertions fémorales de ce muscle pour aborder la loge postérieure de la cuisse en se continuant par la poplitée.

Elle s'étend donc de l'*anneau crural* à l'*anneau du grand adducteur.*

DIRECTION ET TRAJET. — Coudée à son origine, elle forme avec l'iliaque externe un angle obtus qui regarde en arrière et en dehors, mais dans son ensemble elle est à peu près verticale, toutefois légèrement oblique en bas, en arrière et en dedans.

Le trajet de l'artère est assez bien représenté par une ligne (sorte de dépression) qui part un peu en dedans du milieu de l'arcade crurale pour aboutir à la face interne de la

---

(1) Ouvrages à consulter : Dubreuil-Chambardel : *Variations des artères du pelvis et du membre inférieur.* Masson et Cie, éditeurs, Paris, 1925.

Buntaro Adachi : *Das arterien System der Japaner.* Kenkyusha, éditeur, Tokio, 1928.

Salmon et Dor : *Artères des muscles des membres et du tronc.* Masson et Cie, éditeurs, Paris, 1933.

cuisse au-dessus du condyle interne; cette dépression, très visible sur les sujets amaigris entre la saillie des adducteurs et la masse du quadriceps crural, constitue le *lit de l'artère fémorale de Poirier.*

Sur le vivant, cette dépression est encore plus apparente si l'on place la cuisse en flexion légère, abduction et rotation externe; ce trajet correspond à la *ligne de ligature*; celle-ci est représentée par une ligne qui s'étend du milieu de l'arcade crurale à quatre travers de doigts au-dessus du bord postérieur du condyle interne (voy. : fig. 670).

L'artère est légèrement flexueuse dans son tiers supérieur lorsque la cuisse est fléchie, et rectiligne dans le reste de son trajet, le tiers supérieur devenant également rectiligne lorsque le membre inférieur est en extension.

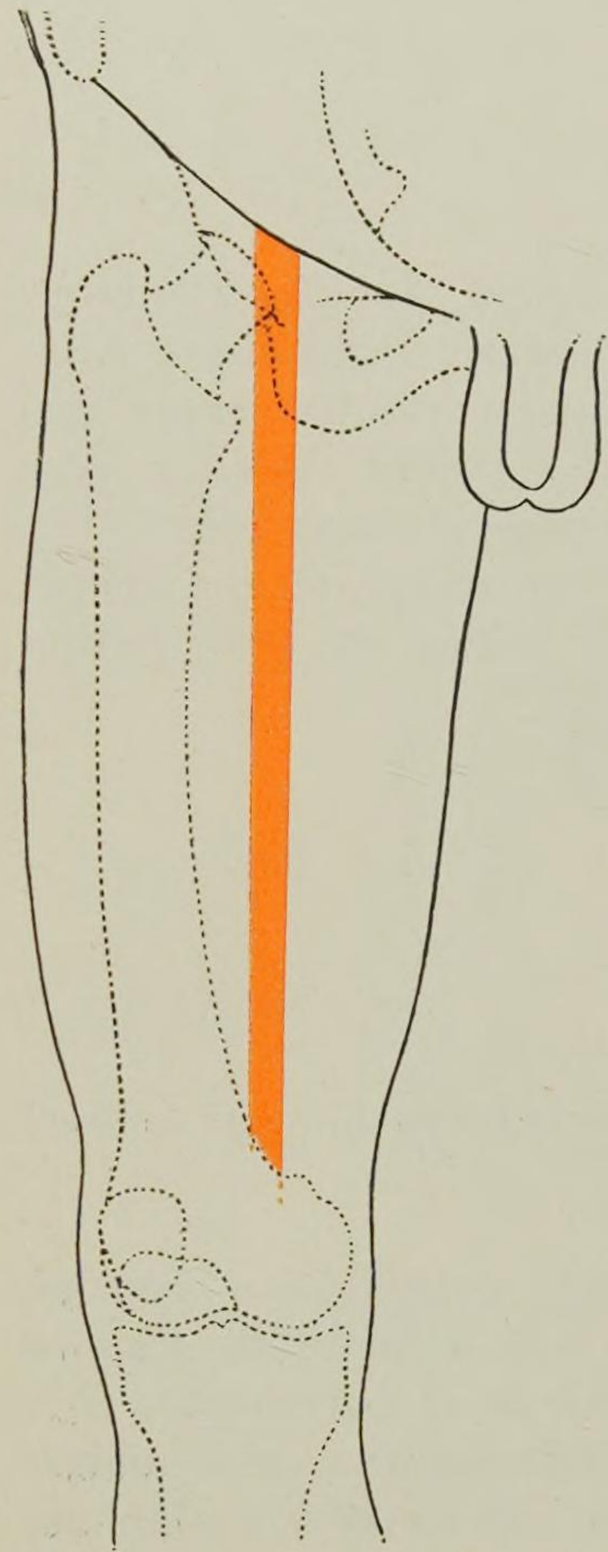

Fig. 670. — *Trajet de l'artère fémorale et ses rapports osseux; côté droit* (le squelette est figuré *en pointillé*) (schématique).

DIMENSIONS. — Sa *longueur,* variable avec les sujets, oscille entre 25 et 35 centimètres; son *calibre* est de 8 à 9 millimètres de diamètre.

RAPPORTS

1° ***Rapports avec le fémur.*** — A sa sortie de l'anneau crural, l'artère repose sur la tête du fémur dont elle est séparée par le bord interne du psoas-iliaque, par le pectiné et par la capsule articulaire coxo-fémorale, ce qui permet de la comprimer aisément contre ce plan osseux au cours des amputations du membre inférieur.

Plus bas, c'est-à-dire à la partie moyenne de la cuisse, elle s'écarte de plus en plus du fémur, séparée de l'os par une distance de 3 centimètres environ; puis elle s'en rapproche de nouveau et vient se mettre à son contact au niveau de l'anneau du troisième adducteur, soit à l'union du tiers inférieur et des deux tiers supérieurs du fémur; dans l'ensemble l'artère détermine avec le fémur un triangle à sommet inférieur très aigu; de plus elle s'enroule autour de cet os : lui étant antérieure à la racine de la cuisse, elle lui devient interne à sa terminaison, puis postérieure par la poplitée (voy. : fig. 670).

2° ***Rapports avec le couturier.*** — Le couturier, compris dans un dédoublement de l'aponévrose fémorale, est le *muscle satellite* de l'artère fémorale (voyez ce muscle).

A la partie supérieure de la cuisse, il est situé en dehors de l'artère et forme à ce niveau la limite externe du triangle de Scarpa; puis, vers le sommet du triangle de Scarpa, il croise très obliquement l'artère en passant en avant d'elle; enfin, plus bas, dans tout le tiers inférieur de la cuisse, le muscle est situé en dedans de l'artère fémorale, contribuant à ce niveau à la constitution du canal de Hunter dans lequel est logée l'artère.

Dans l'ensemble, le couturier et l'artère fémorale forment entre eux un X à branches très serrées, le muscle étant successivement et de haut en bas: externe, antérieur et interne par rapport à l'artère; ce croisement de l'artère par le couturier permet de diviser cette dernière en *trois parties* : *a)* l'une, située en dedans du couturier, correspond au triangle de Scarpa; *b)* l'autre, située en arrière du couturier, correspond au croisement des deux organes; *c)* enfin la troisième, située en dehors du couturier, correspond au canal de Hunter.

3° ***Rapports avec les muscles et les aponévroses. Entonnoir fémorali-vasculaire.*** — L'artère fémorale est logée dans une sorte de pyramide musculo-aponévrotique dont la base supérieure répond à l'anneau crural et dont le sommet inférieur répond à l'anneau du troisième adducteur. Constituée par certains muscles de la cuisse et leurs aponévroses, cette loge peut être divisée en deux parties : *a)* l'une, *supérieure* (1), évasée en entonnoir, répond au *triangle de Scarpa*; *b)* l'autre, *inférieure*, rétrécie en forme de canal intermusculaire prismatique, répond au *canal de Hunter*; l'ensemble constitue l'*entonnoir fémorali-vasculaire* (les parois de l'entonnoir fémorali-vasculaire seront étudiées au chapitre des rapports de l'artère fémorale et successivement dans ces deux segments) (voy. : *Entonnoir femorali-vasculaire*, p. 911).

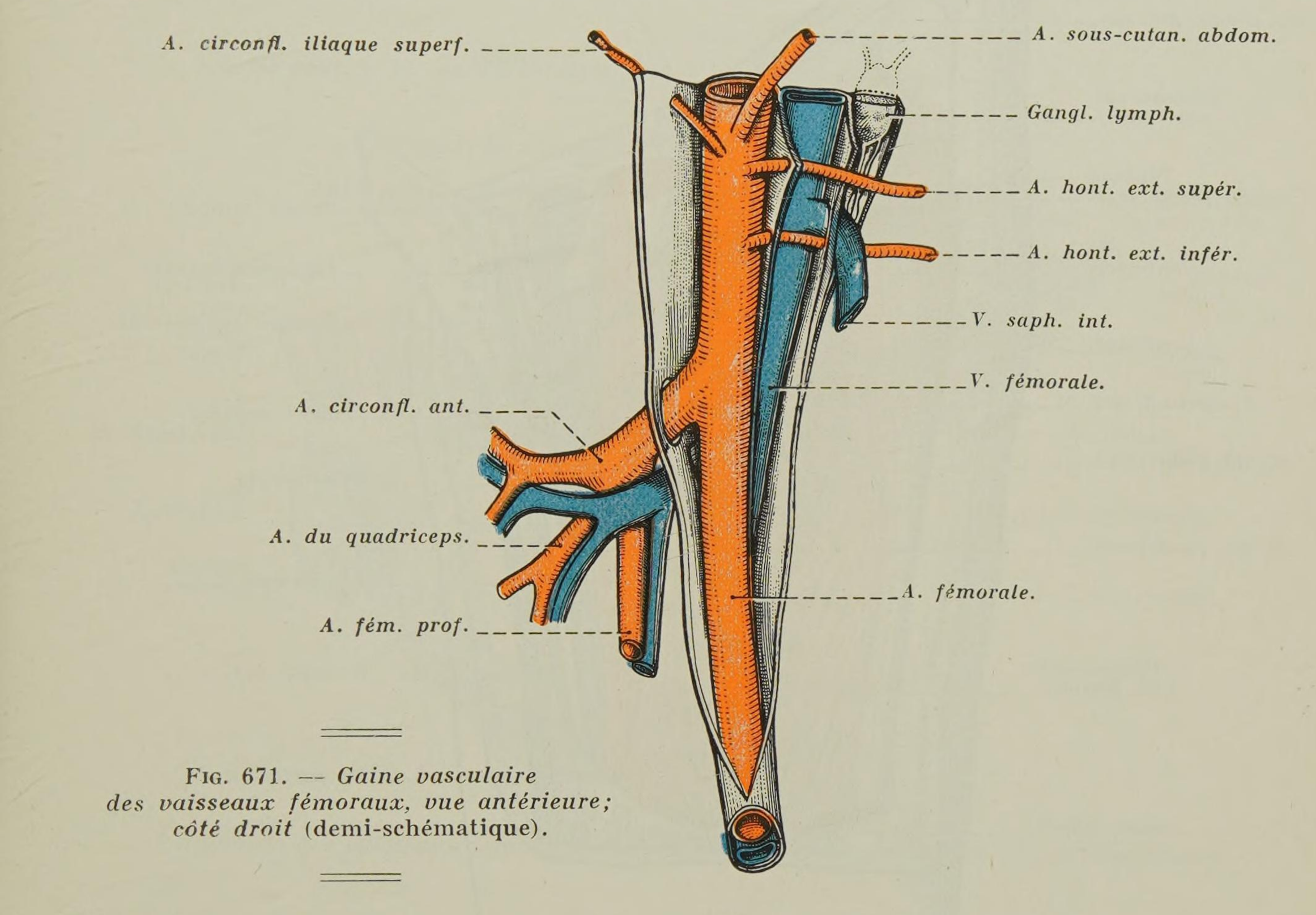

FIG. 671. — *Gaine vasculaire des vaisseaux fémoraux, vue antérieure; côté droit* (demi-schématique).

4° ***Rapports avec la veine fémorale. Gaine des vaisseaux fémoraux.*** — Sur toute l'étendue de cet entonnoir, l'artère fémorale est accompagnée par une grosse veine, la *veine fémorale*, dont le calibre est généralement supérieur à celui de l'artère.

Au niveau de l'anneau crural, la veine est placée en dedans de l'artère, alors qu'elle est postéro-interne dans le canal de Hunter et postérieure au niveau de l'anneau du troisième adducteur, si bien que dans l'ensemble les deux vaisseaux s'enroulent en pas de vis très allongé.

Les parois des vaisseaux fémoraux n'entrent pas en contact direct avec celles de l'entonnoir fémorali-vasculaire; elles en sont séparées par une gaine conjonctivo-vasculaire d'autant plus dense qu'on l'envisage plus près des vaisseaux : c'est la *gaine des vaisseaux fémoraux* (voy. : fig. 671 et 672). Cette gaine permet en outre une adhérence

(1) C'est à cette partie que certains auteurs (TESTUT) réservent la dénomination de *canal crural*.

intime entre les deux vaisseaux sur toute leur longueur, et cette adhérence est principalement marquée au niveau du canal de Hunter, rendant ainsi difficile l'isolement de l'artère au cours de la ligature de ce vaisseau ; cette difficulté est d'autant plus grande qu'il existe parfois un canal collatéral veineux, unissant la grande veine anastomotique à la veine fémorale, et qui passe en avant de l'artère.

La gaine des vaisseaux fémoraux adhère également aux parois du canal crural et aux parois du canal de Hunter par l'intermédiaire d'un manchon de tissu celluleux.

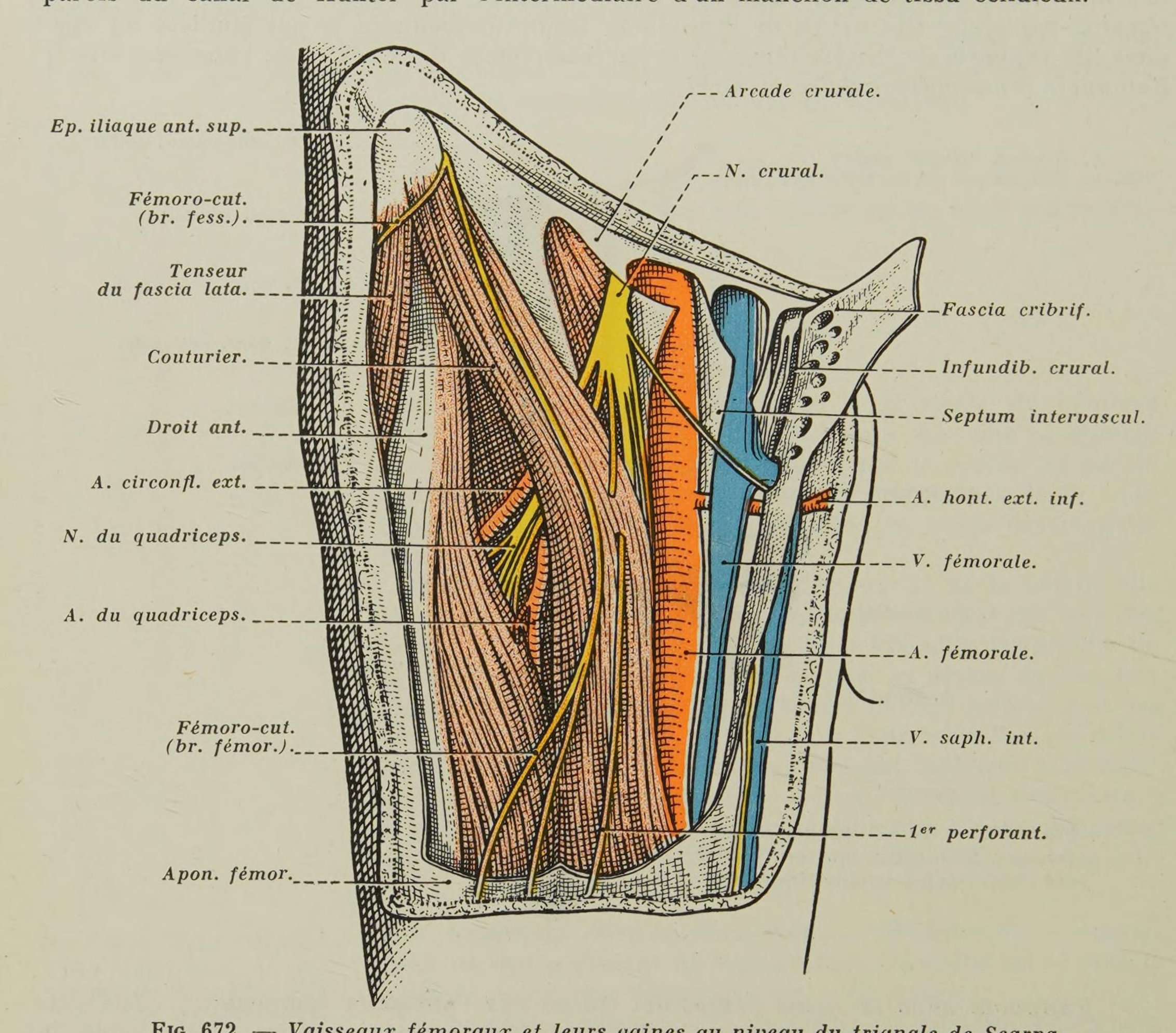

FIG. 672. — *Vaisseaux fémoraux et leurs gaines au niveau du triangle de Scarpa et infundibulum crural* (d'après ROUVIÈRE).

La gaine des vaisseaux fémoraux est légèrement évasée en dedans, dans la partie haute du triangle de Scarpa, où elle constitue la portion lymphatique du canal crural ou *infundibulum crural.*

L'*infundibulum crural* ou *entonnoir crural* s'étend en hauteur depuis le bord tranchant du ligament de Gimbernat et l'arcade crurale jusqu'à la crosse de la veine saphène interne; dans le sens antéro-postérieur, il est compris entre l'aponévrose du pectiné et le fascia cribriformis; au niveau de l'anneau crural, il est séparé de la cavité pelvienne par une mince cloison, dépendance du fascia transversalis, appelée *septum crurale* : c'est à son niveau que s'engagent les hernies crurales.

La gaine des vaisseaux fémoraux est pourvue d'une cloison ou *septum intervasculaire*: celui-ci résulte de l'adossement des gaines artérielle et veineuse; il est sagittal en haut, frontal en bas et sépare l'artère de la veine, chaque vaisseau étant logé dans une gaine propre (voy. : fig. 671 et 672).

La gaine des vaisseaux fémoraux renferme deux nerfs longs et grêles : ce sont le *rameau satellite de l'artère fémorale de Schwalbe (nerf de Bichat),* issu du nerf crural, et le *rameau satellite de l'artère fémorale de Cruveilhier,* issu le plus souvent du musculo-cutané externe; elle contient également un riche plexus nerveux sympathique (sympathique périfémoral) destiné aux artères du membre inférieur : ce sont cette gaine et ces nerfs que l'on isole et que l'on résèque dans la sympathectomie périfémorale.

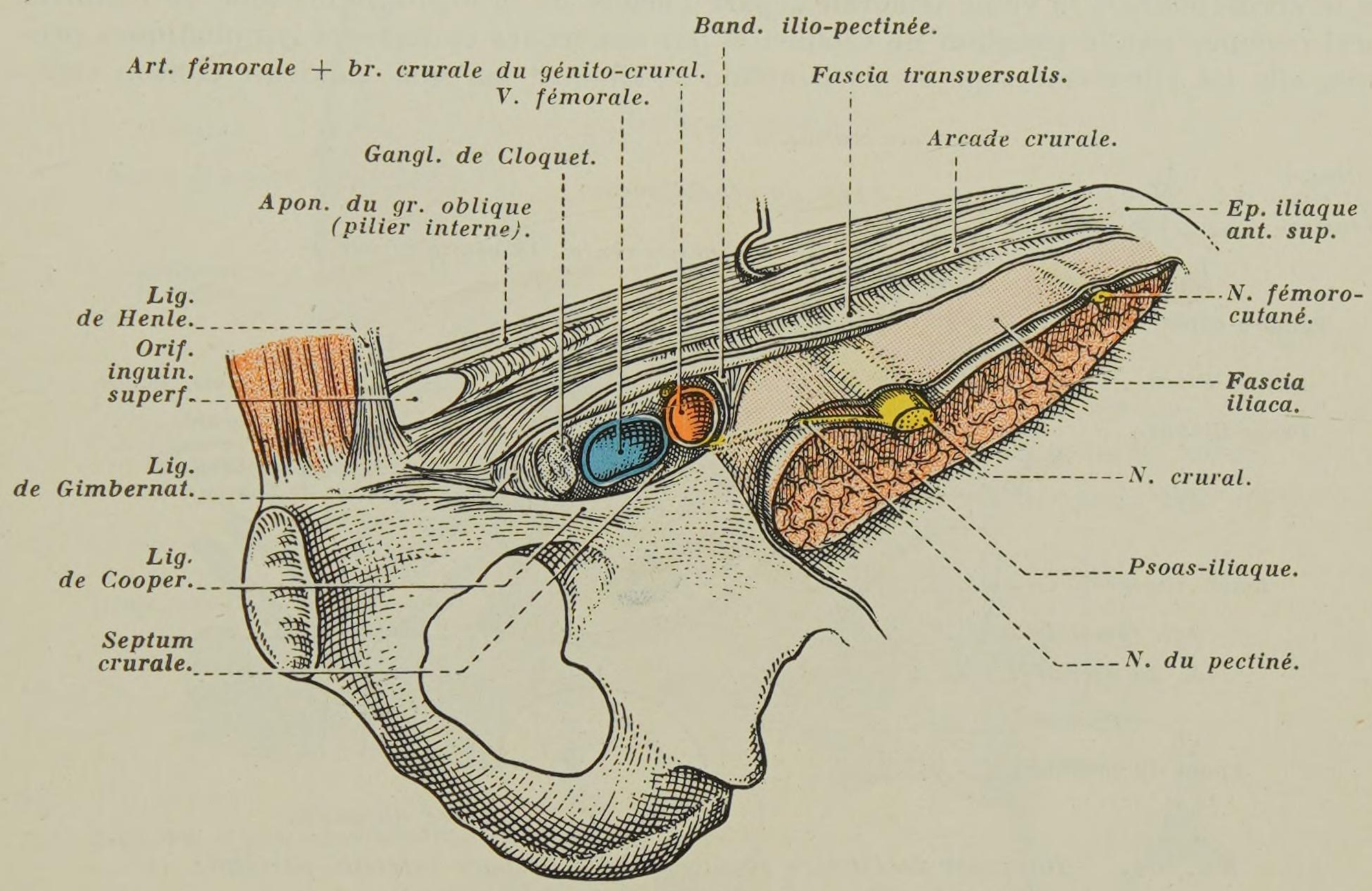

Fig. 673.

Rapports des vaisseaux fémoraux sous l'arcade crurale; côté droit, vue endopelvienne.

Par suite de son trajet et de sa situation, nous envisagerons les rapports de l'artère fémorale successivement : 1° sous l'*arcade crurale*; 2° dans le *triangle de Scarpa*; 3° sous le *couturier*; 4° dans le *canal de Hunter*; 5° et à l'*anneau du troisième adducteur.*

5° ***Rapports sous l'arcade crurale.*** — A son origine, c'est-à-dire sous l'arcade de Fallope, l'artère fémorale occupe la partie la plus externe de l'orifice interne de l'espace interilio-pariétal ou *anneau crural.*

Elle répond : *a)* En avant, à l'arcade crurale tendue entre l'épine iliaque antéro-supérieure et l'épine du pubis; cette arcade sépare l'artère du canal inguinal et de son contenu, le cordon spermatique chez l'homme, le ligament rond chez la femme; la branche crurale du génito-crural passe par l'anneau crural et croise la face antérieure de l'artère pour perforer le fascia cribriformis un peu plus bas.

b) En arrière, au bord antérieur de l'os iliaque représenté par la crête pectinéale, aux insertions du pectiné et au ligament de Cooper; entre l'artère et ce ligament, le nerf du

pectiné issu du tronc du crural traverse obliquement la région pour aborder le muscle par sa face antérieure; enfin, pour atteindre la racine de la cuisse, le nerf obturateur accessoire ou nerf de Schmidt (inconstant) s'engage entre l'artère fémorale et le bord antérieur de l'os coxal.

c) En dehors, avec la bandelette ilio-pectinée tendue entre l'arcade de Fallope et l'éminence ilio-pectinée; cette bandelette sépare l'artère de l'orifice externe de l'espace interilio-pariétal dans lequel s'engagent le nerf crural, le psoas-iliaque et parfois le rameau pubien de l'artère obturatrice (inconstant) destiné à l'articulation coxo-fémorale.

d) En dedans, à la veine fémorale dont elle est séparée par une cloison sagittale *(septum intervasculaire)*; la veine fémorale sépare l'artère de la loge lymphatique de l'anneau crural occupée par le ganglion de Cloquet et par des troncs collecteurs lymphatiques profonds; elle est elle-même séparée du ganglion de Cloquet par une deuxième cloison sagit-

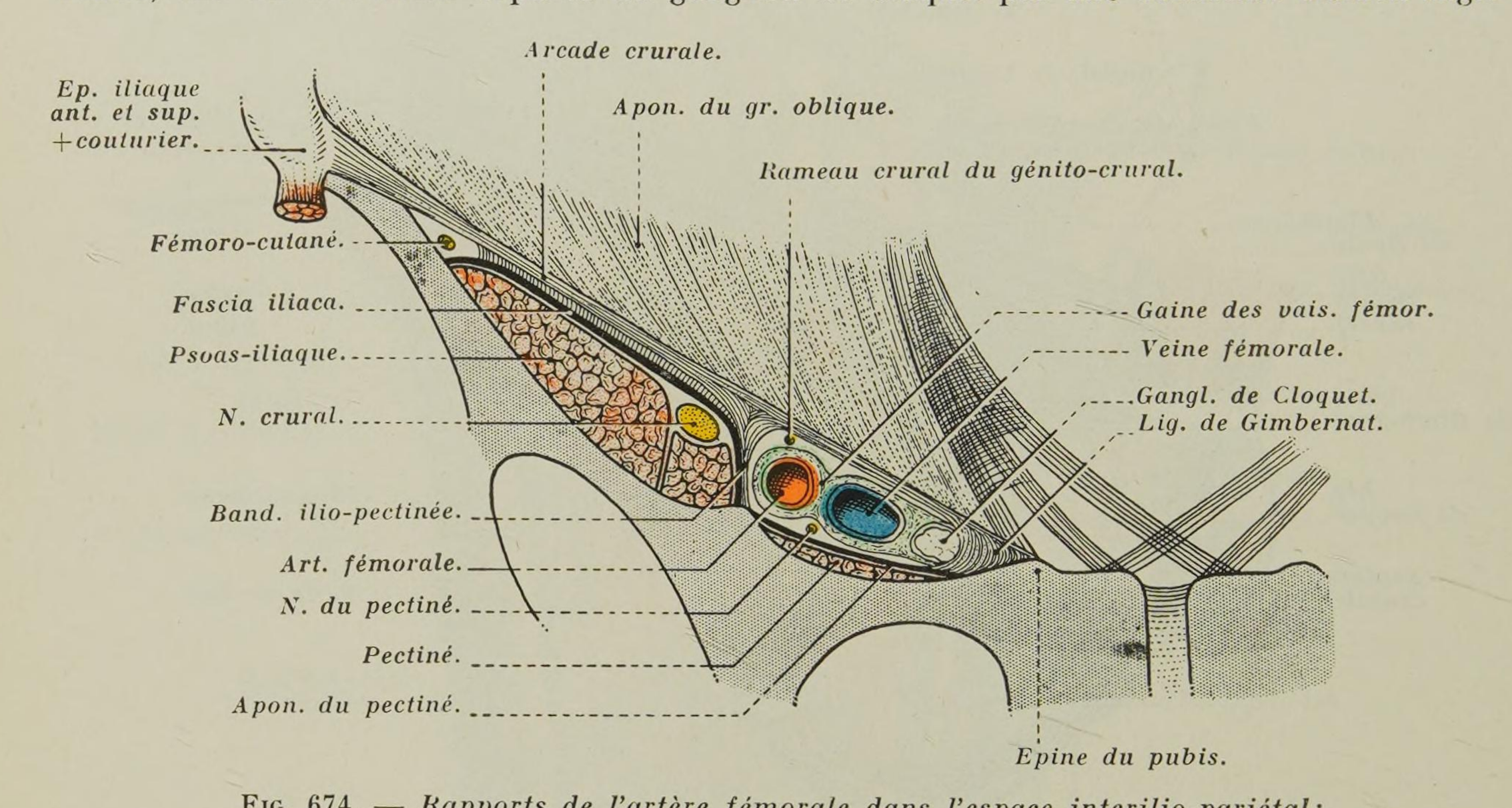

Fig. 674. — *Rapports de l'artère fémorale dans l'espace interilio-pariétal; vue antérieure, côté droit* (demi-schématique).

tale; plus en dedans se trouve le ligament de Gimbernat, portion réfléchie de l'aponévrose du grand oblique insérée à la crête pectinéale; son bord externe, concave, tranchant, limite en dedans l'anneau crural, et c'est contre ce bord que s'étranglent les hernies crurales (voy. : fig. 683 et 684).

L'anneau crural est comblé en partie par une cloison celluleuse condensée percée d'orifices pour le passage des vaisseaux et des nerfs; nous avons vu que cette cloison, dépendance du fascia transversalis, est appelée *septum crurale* ou *septum fémoral de Cloquet* : ce dernier occupe tout l'espace laissé libre entre ces vaisseaux (voy. : fig. 673).

*6° **Rapports dans le triangle de Scarpa.*** — Au niveau du triangle de Scarpa (1), l'artère fémorale est contenue dans une pyramide musculo-aponévrotique représentée par les parois de la partie supérieure, évasée de l'entonnoir fémorali-vasculaire.

Les *limites* du triangle de Scarpa sont : *a) en dehors,* le couturier compris dans un dédoublement de l'aponévrose fémorale; *b)* et *en dedans,* le moyen adducteur; le sommet

(1) Anatomiste et chirurgien italien (1747-1832).

inférieur du triangle répond au croisement de ces deux muscles; l'artère, verticale à ce niveau, représente la médiane du triangle et l'organe directeur de la région autour duquel sont disposées toutes les autres formations vasculo-nerveuses; éloignée de ces deux muscles à son origine, elle s'en rapproche de plus en plus vers le bas et entre en contact avec eux au sommet du triangle.

Le *plancher* du triangle de Scarpa est constitué par le psoas-iliaque en dehors et par le

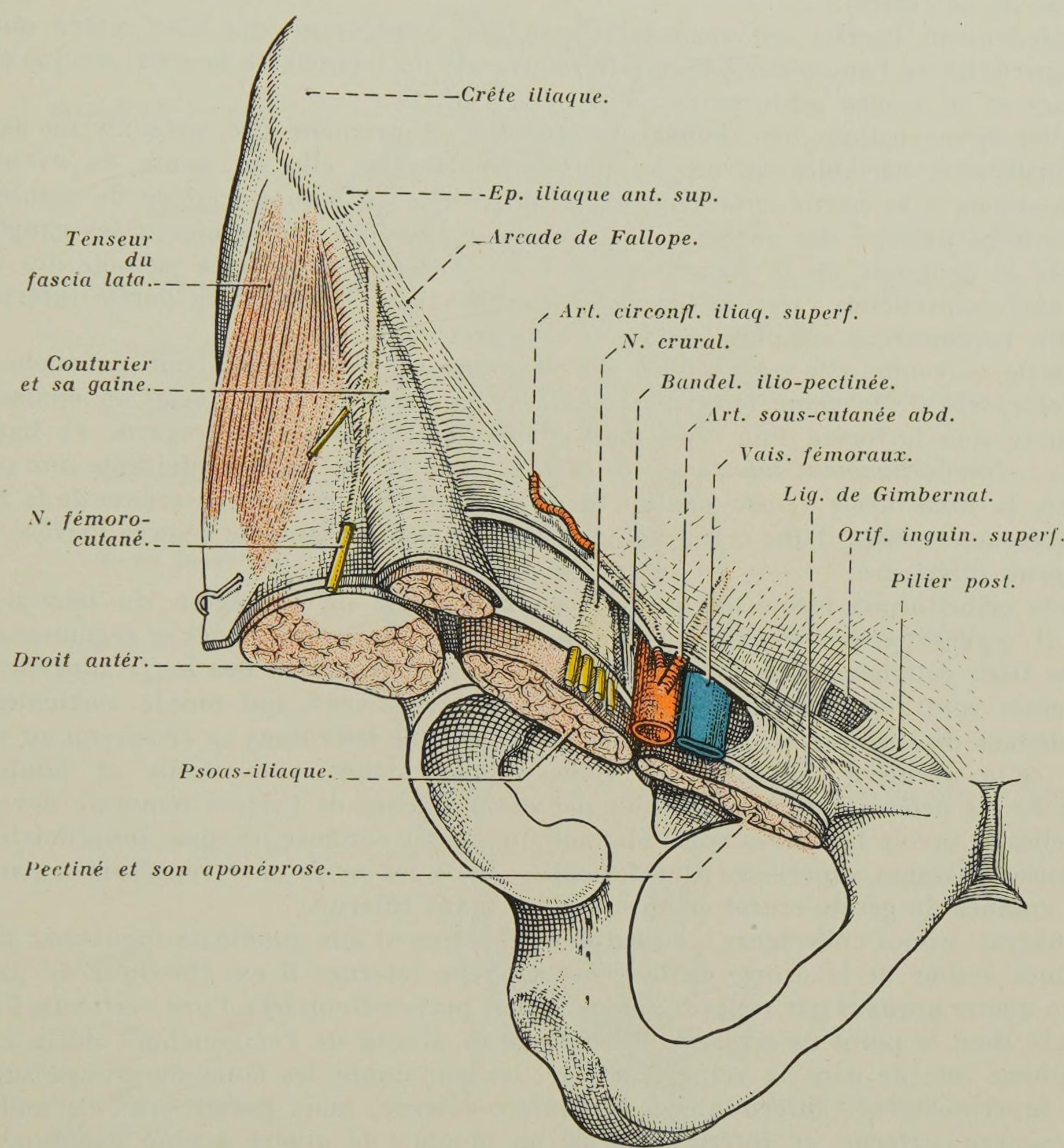

Fig. 675. — *Disposition des aponévroses de la cuisse au niveau de la partie supérieure de l'entonnoir fémorali-vasculaire : le muscle couturier et sa gaine; côté droit, vue antérieure.*

pectiné en dedans; l'artère repose sur ce plan musculaire, comprise dans la gouttière à sinus antérieur formée par ces deux muscles; toutefois elle déborde quelque peu le bord interne du psoas-iliaque qu'elle recouvre partiellement (voy. : fig. 675).

A la partie supérieure du triangle, il existe bien souvent un petit espace triangulaire, intermusculaire, compris entre ces deux muscles, et c'est par l'intermédiaire de cet espace que l'artère fémorale se trouve en rapport avec la tête fémorale dont elle n'est séparée que par la capsule articulaire, renforcée à ce niveau par le ligament ilio-fémoral ou liga-

ment de Bertin et par le ligament pubo-fémoral; à ce niveau on peut aisément comprimer l'artère contre la tête fémorale.

L'artère est séparée de ces muscles par une aponévrose profonde; contre le bord interne du couturier, l'aponévrose fémorale se dédouble et envoie un feuillet profond qui, passant en arrière de l'artère, tapisse successivement le psoas-iliaque, puis le pectiné, pour rejoindre l'aponévrose superficielle contre le bord externe du moyen adducteur (voy. : *Aponévrose de la cuisse*).

Superficiellement, l'artère est recouverte par une aponévrose qui n'est autre que le feuillet superficiel de l'aponévrose fémorale (couvercle du triangle de Scarpa) tendue entre le couturier et le moyen adducteur.

Ce feuillet aponévrotique, ou *aponévrose fémorale* proprement dite, présente un aspect et une constitution variables suivant les parties envisagées; elle est dense en avant de l'artère, toutefois à la partie supérieure du triangle elle est mince, criblée de nombreux orifices pour le passage des vaisseaux lymphatiques qui font communiquer les ganglions superficiels et profonds de la région (ganglions inguinaux) et pour le passage des vaisseaux et nerfs superficiels : c'est le *fascia cribriformis*; par contre, à la partie inférieure du triangle, l'aponévrose est plus épaisse et non perforée.

A sa partie moyenne, elle est perforée par la *veine saphène interne* qui s'abouche sur la face antérieure de la veine fémorale; l'aponévrose présente à ce niveau un épaississement disposé sous la forme d'un repli semi-lunaire dont la concavité regarde en haut et en dedans : c'est le *ligament falciforme de Hey et Allan Burns*; ce repli délimite une petite dépression, la *fosse ovale (fossa ovalis)*, dans laquelle vient se loger la crosse de la veine saphène interne entourée d'une masse cellulo-adipeuse, et sous laquelle émerge l'artère honteuse externe inférieure.

Le fascia cribriformis forme le couvercle aponévrotique de la région du triangle de Scarpa : il sépare l'artère fémorale des plans superficiels, sous-cutanés et tégumentaires.

Dans le tissu cellulaire sous-cutané cheminent des *vaisseaux* et des *nerfs superficiels* : *a)* les *veines* sont représentées par la veine saphène interne, qui monte verticalement mais en dedans de l'artère, et par ses affluents qui vont se jeter dans sa crosse ou au voisinage de cette dernière : ce sont les veines sous-cutanée abdominale et honteuses externes; *b)* les *artères* sont représentées par des branches de l'artère fémorale devenues superficielles, à savoir la sous-cutanée abdominale, la circonflexe iliaque superficielle, et les honteuses externes supérieure et inférieure; — *c)* les *nerfs* sont représentés par des rameaux cutanés du génito-crural et du musculo-cutané interne.

De nombreux troncs collecteurs lymphatiques aboutissent aux *ganglions inguinaux superficiels* situés autour de la crosse de la veine saphène interne; il est classique de diviser ceux-ci en *quatre groupes* par rapport à deux lignes perpendiculaires, l'une verticale, l'autre horizontale, dont le point de croisement est situé au niveau de l'embouchure de la crosse de la saphène interne dans la veine fémorale, on leur donne les noms de groupe supéro-interne, supéro-externe, inféro-interne et inféro-externe, mais parmi ceux-ci, seuls les *groupes supéro-externe* et *inféro-externe*, au nombre de quatre à cinq ganglions par groupe, sont en rapport avec l'artère (voy. : *Lymphatiques du membre inférieur* et fig. 712).

Tous ces organes sont englobés dans une masse de *tissu cellulo-adipeux* dont l'épaisseur varie suivant les sujets.

Dans le triangle de Scarpa, l'*artère fémorale* est comprise entre les deux aponévroses superficielle et profonde qui forment à ce niveau les parois de l'entonnoir fémorali-vasculaire; mais l'artère présente en outre des rapports avec les organes vasculo-nerveux de la région, et plus spécialement avec la veine fémorale, le nerf crural et ses branches et les lymphatiques inguinaux profonds.

La *veine fémorale* est située immédiatement en dedans de l'artère, mais elle tend en descendant à lui devenir légèrement postérieure; elle reçoit à ce niveau sur sa face antérieure

la veine saphène interne et la grosse veine du quadriceps crural, satellite de l'artère de même nom, qui passe le plus souvent dans la bifurcation du tronc de l'artère fémorale primitive (voy. : fig. 705).

Le *nerf crural*, logé dans la gaine du psoas-iliaque (fascia iliaca), est tout d'abord séparé de l'artère par la bandelette ilio-pectinée; mais, à son entrée dans le triangle de Scarpa, il se divise en dehors de l'artère en ses quatre branches terminales et contracte avec

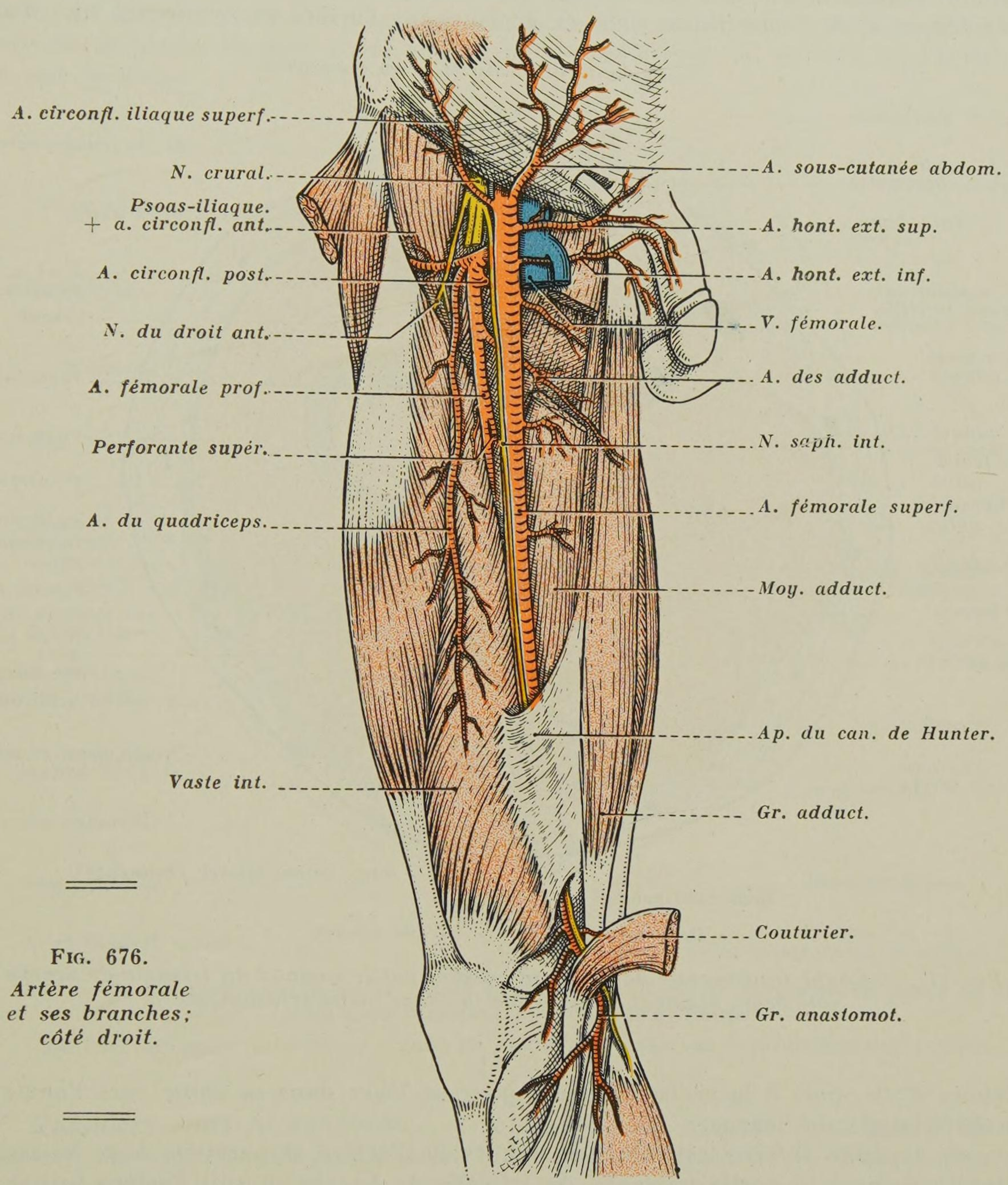

FIG. 676.
Artère fémorale et ses branches; côté droit.

celle-ci des rapports plus immédiats par l'intermédiaire de ces dernières, à savoir avec le musculo-cutané interne, le musculo-cutané externe et le nerf saphène interne et aussi avec le nerf du vaste interne, branche du nerf du quadriceps.

Le *musculo-cutané interne* se divise en plusieurs rameaux qui passent les uns en avant et les autres en arrière de l'artère; les filets rétrovasculaires vont innerver le pectiné et le moyen adducteur; quant aux filets prévasculaires, inconstants d'ailleurs, ils sont plus

grêles et se distribuent aux téguments de la région : parfois même ils déterminent une boucle nerveuse autour des vaisseaux fémoraux.

Le *musculo-cutané externe* donne le nerf du couturier et les branches perforantes qui sont assez éloignées de l'artère; cependant le troisième perforant descend verticalement parallèle à l'artère et en dehors d'elle; il s'engage dans la gaine du couturier et perfore le muscle au point où celui-ci croise l'artère fémorale; le musculo-cutané externe abandonne également l'*accessoire du saphène interne,* qui fournit le *rameau satellite de l'artère fémorale de Cruveilhier*; celui-ci accompagne l'artère en se plaçant tout d'abord

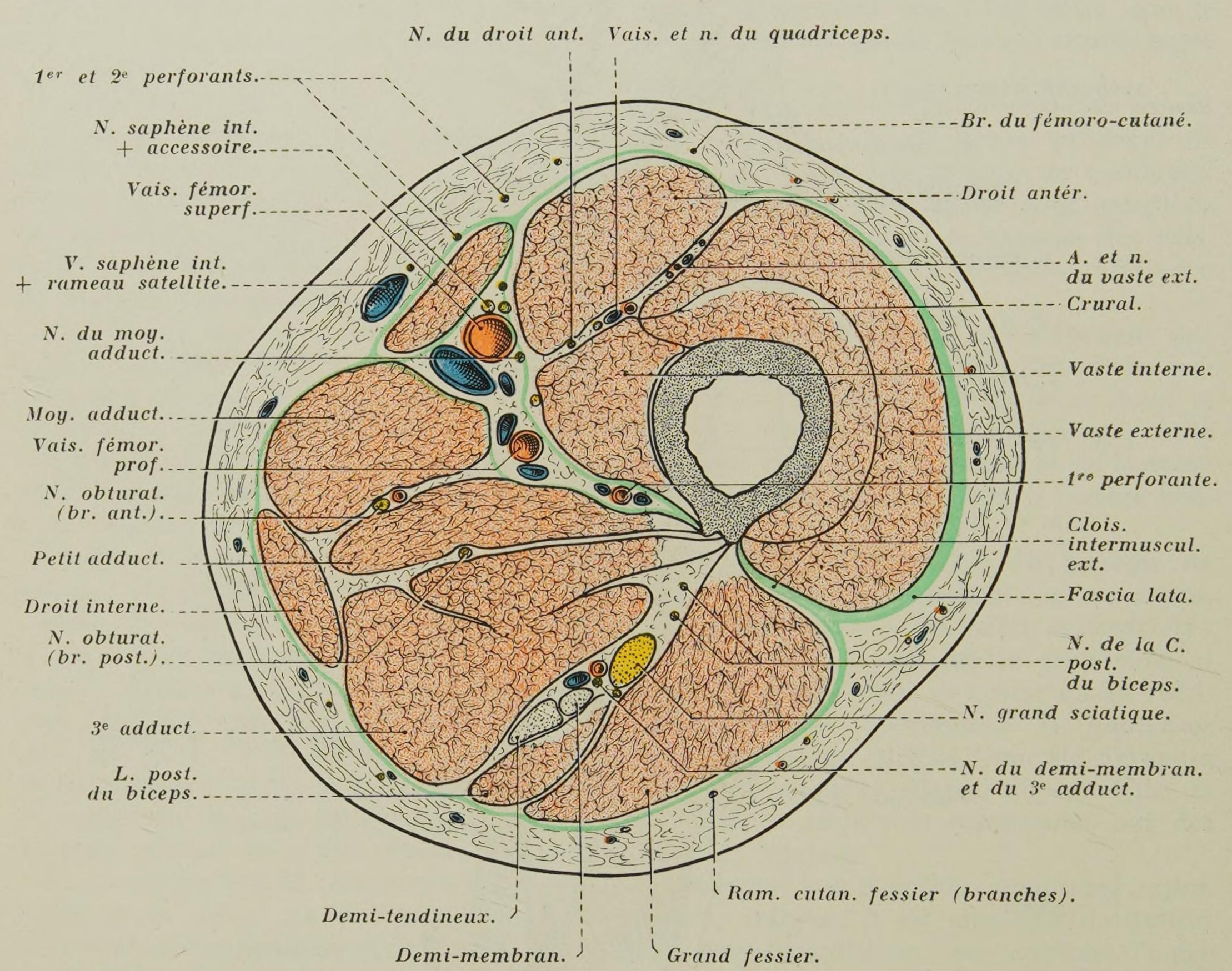

FIG. 677. — *Coupe transversale de la cuisse passant par le sommet du triangle de Scarpa; côté droit, segment inférieur de la coupe* (demi-schématique).

en dehors d'elle, puis il la croise en avant pour se loger dans sa gaine vers l'angle inférieur du triangle de Scarpa.

Le *nerf saphène interne* est situé en dehors de l'artère et parallèle à ce vaisseau; il pénètre sa gaine à la partie moyenne du triangle de Scarpa et suit l'artère jusque dans le canal de Hunter; au sommet du triangle, il la croise en passant en avant d'elle pour lui devenir interne dans le canal de Hunter; si bien que dans l'ensemble il décrit un trajet spiroïde autour de l'artère.

Le *nerf du vaste interne* suit sur une assez grande longueur le même trajet que l'artère fémorale qu'il accompagne comme le nerf précédent; accolé à la face externe de la gaine du vaisseau, il l'abandonne au sommet du triangle de Scarpa pour traverser obliquement la cloison intermusculaire interne, puis il pénètre le muscle au tiers inférieur de la cuisse.

La *branche crurale du génito-crural* aborde la cuisse par l'anneau crural; elle croise la face antérieure de l'artère fémorale, puis se ramifie pour se distribuer aux téguments de la région après avoir traversé le fascia cribriformis.

Quant au *nerf fémoro-cutané* qui occupe l'angle externe du triangle de Scarpa, il est seulement en rapport très éloigné avec l'artère.

Les vaisseaux fémoraux sont accompagnés dans leur trajet par des troncs lymphatiques profonds situés en avant et en dedans de la gaine vasculaire; ils se déversent dans les *ganglions inguinaux profonds*; ceux-ci, en nombre variable (deux à trois en général), sont relativement petits; ils sont situés en dedans des vaisseaux et séparés de l'artère fémorale par la veine.

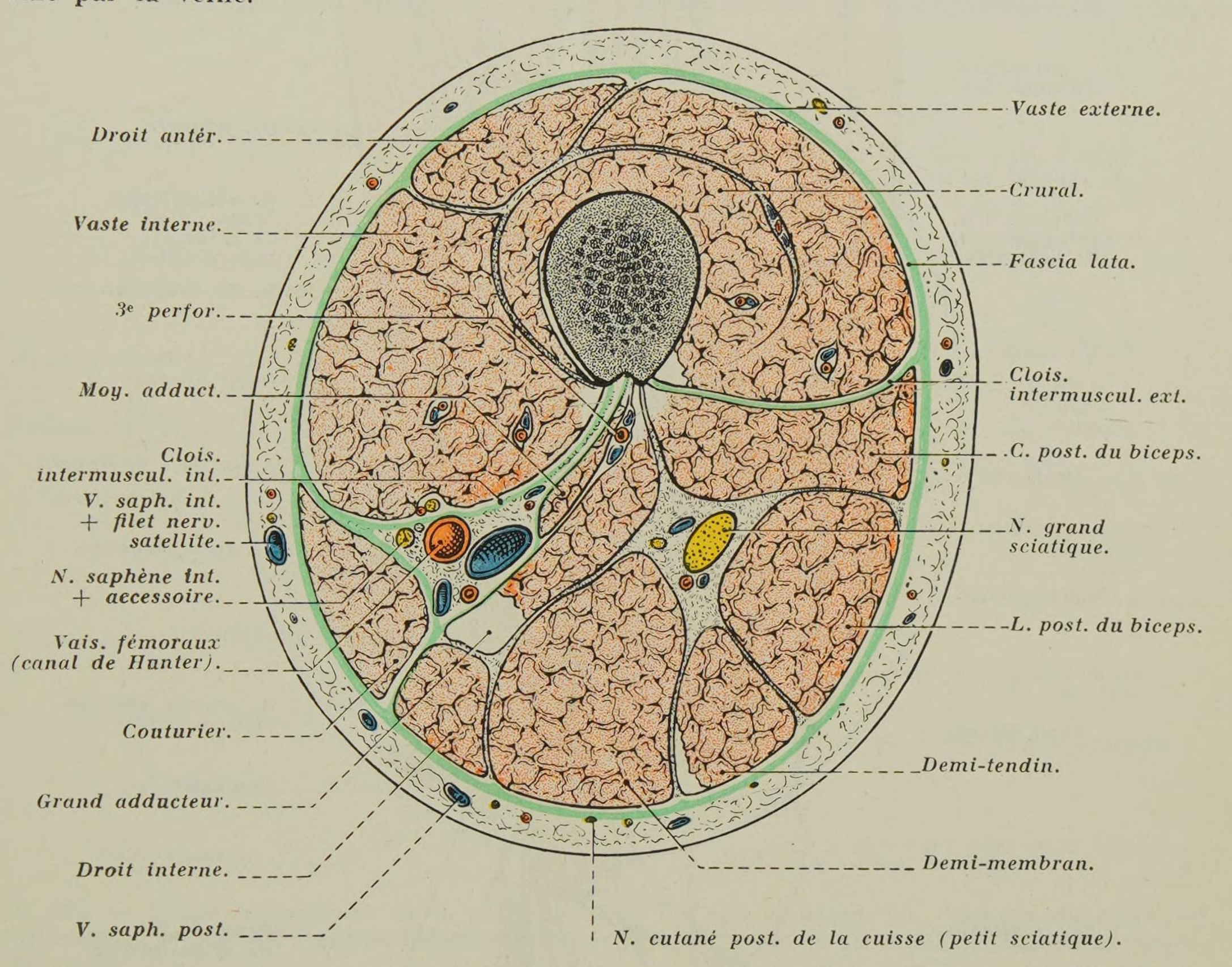

FIG. 678. — *Coupe transversale de la cuisse passant par la partie moyenne du canal de Hunter; côté droit, segment inférieur de la coupe.*

Le nerf du vaste interne est figuré en avant de la cloison intermusculaire interne.

7° ***Rapports sous le couturier.*** — Au-dessous du triangle de Scarpa, l'*artère* est recouverte sur une étendue de 7 à 8 centimètres par le couturier, toujours compris dans un dédoublement de l'aponévrose fémorale; les muscles que nous avons vus former les limites latérales du triangle de Scarpa (couturier et moyen adducteur) se rapprochent l'un de l'autre, puis chevauchent en interposant entre eux les vaisseaux fémoraux; le couturier notamment croise très obliquement la face antérieure de l'artère de haut en bas et de dehors en dedans; son bord interne est cotoyé par le rameau satellite de la veine saphène interne, issu de l'accessoire du nerf saphène interne; en dehors de l'artère, on trouve le vaste interne recouvert par la cloison intermusculaire interne, et en dedans et en arrière, le moyen adducteur.

La *veine* fémorale est située en dedans de l'artère et lui devient peu à peu postérieure; des troncs collecteurs lymphatiques accompagnent la veine.

Le *nerf saphène interne* est situé en avant de l'artère; il est placé à l'intérieur de la gaine artérielle, ainsi que le rameau satellite issu du nerf accessoire du saphène interne;

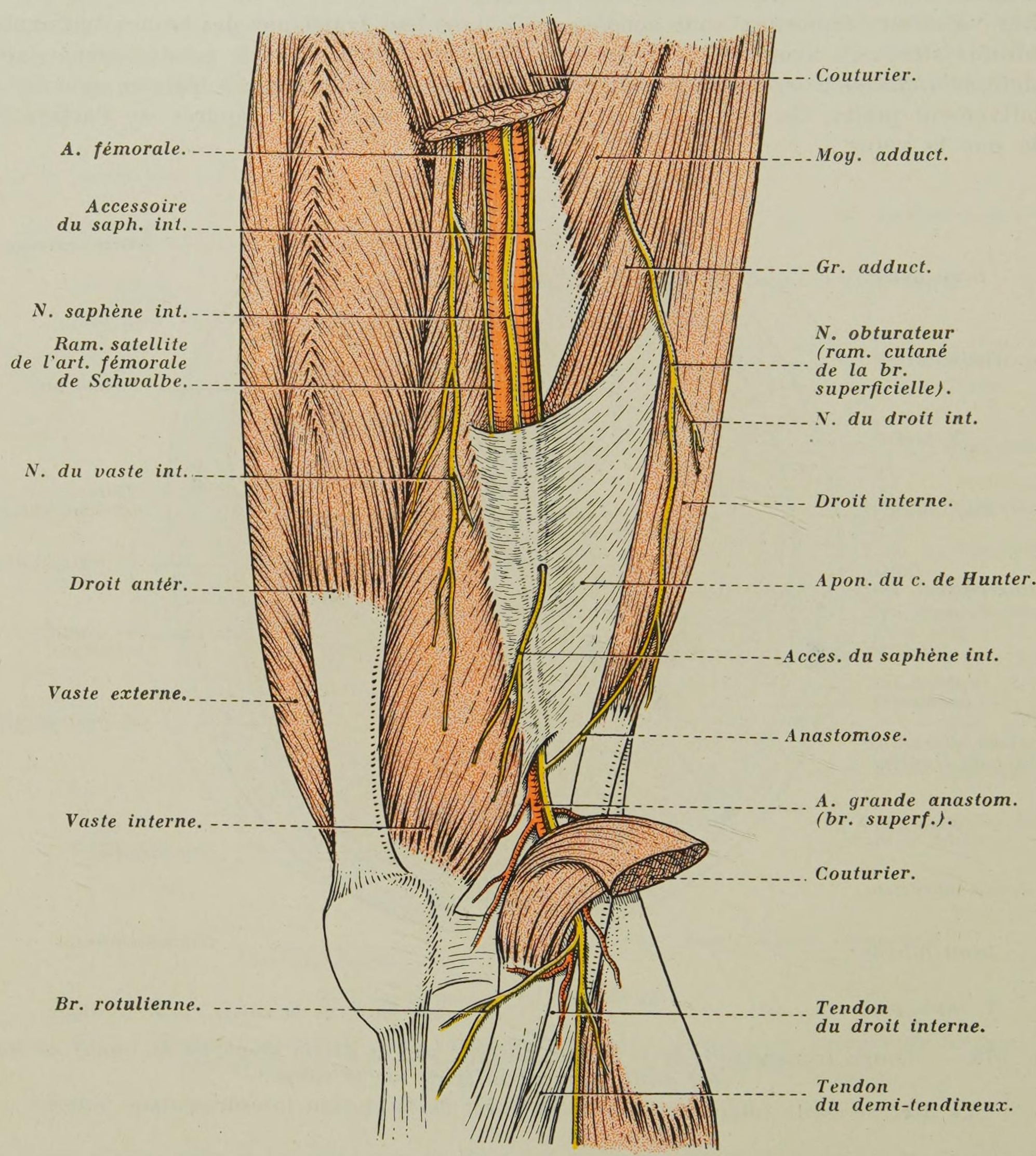

Fig. 679. — *Canal de Hunter et son contenu; côté droit, vue antéro-interne.*

quant au nerf du vaste interne, il descend en s'appliquant sur la face postérieure de ce muscle, toujours placé en dehors de la gaine vasculaire (voy. : fig. 677).

8° ***Rapports dans le canal de Hunter.*** — La loge musculo-aponévrotique que nous avons vue au niveau du triangle de Scarpa, et qui représente la partie évasée de l'entonnoir fémorali-vasculaire, se resserre de plus en plus du haut en bas de la cuisse, pour

constituer inférieurement le *canal de Hunter* ou *canal des adducteurs de Tillaux* (voy. : fig. 678).

Celui-ci, long d'environ 10 à 12 centimètres, présente une forme prismatique triangulaire. Ses *limites* sont : *a) en avant,* le vaste interne recouvert par la cloison intermusculaire interne; *b) en arrière,* le moyen, mais surtout le grand adducteur, et plus spécialement la corde du grand adducteur, repère précieux dans la ligature de l'artère; *c)* et *en dedans,* une cloison fibreuse qui réunit les lèvres de la gouttière intermusculaire et qui la transforme ainsi en canal; cette cloison, véritable lame aponévrotique *(aponévrose du canal de Hunter),* est tendue entre le bord interne du vaste interne où elle s'attache au bord de la cloison intermusculaire interne, et le tendon du grand adducteur (voy. :

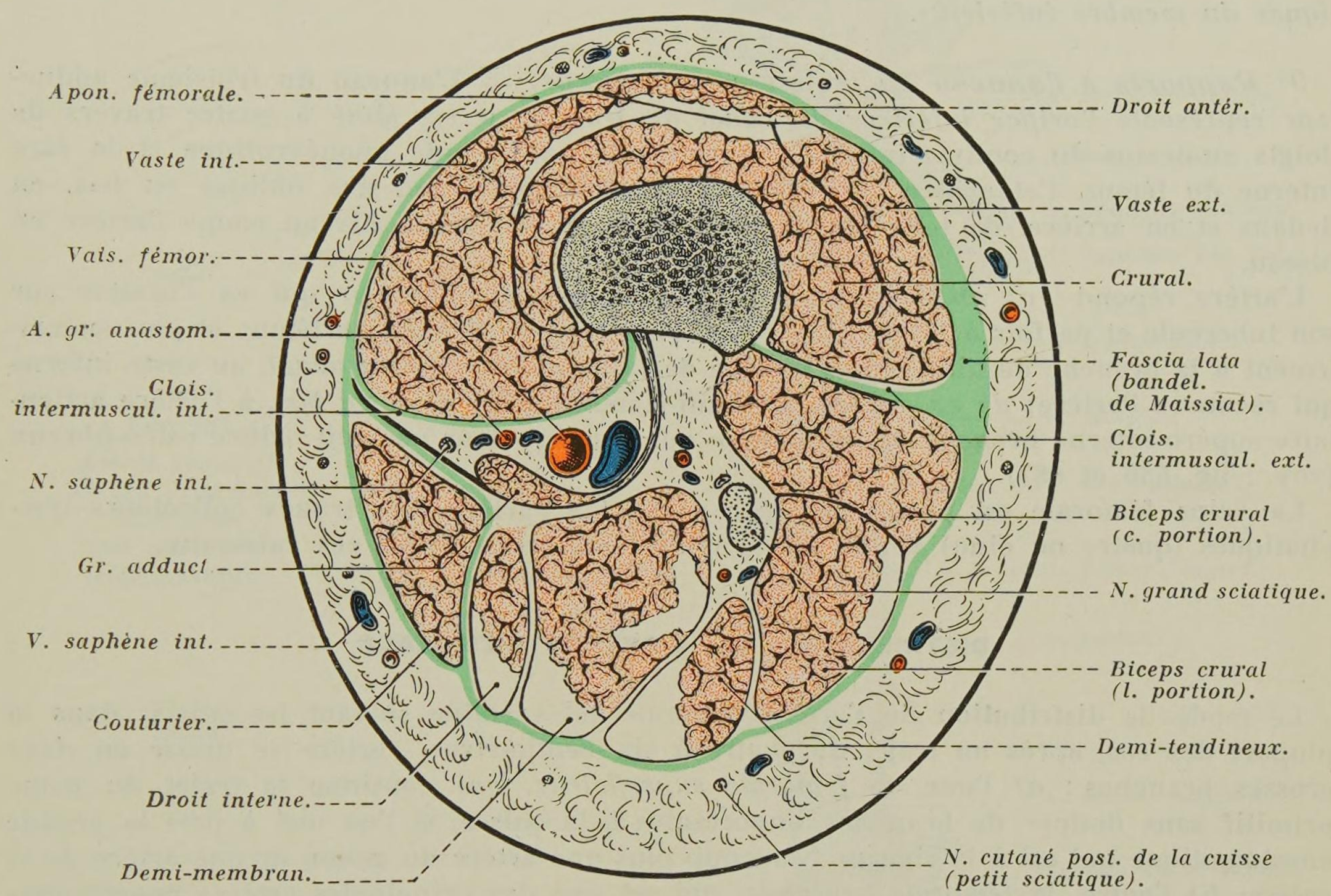

FIG. 680. — *Coupe transversale de la cuisse passant un peu au-dessus de l'anneau du troisième adducteur; côté droit, segment inférieur de la coupe* (l'aponévrose du canal de Hunter est figurée *en noir*).

fig. 610); elle est constituée par un enchevêtrement de fibres longitudinales et de fibres transversales arciformes; et elle est d'autant plus épaisse et plus résistante qu'on la considère plus bas.

Cette cloison fibreuse est doublée superficiellement par le couturier et son aponévrose d'enveloppe.

Dans le canal de Hunter, l'artère fémorale descend presque verticalement, légèrement oblique en arrière; elle donne près de sa terminaison la grande anastomotique dont la branche superficielle accompagnée du nerf saphène interne sort du canal par un orifice de la cloison fibreuse; cette artère et ce nerf sont de précieux points de repère pour la recherche de la paroi interne du canal de Hunter dans la ligature de la fémorale à ce niveau.

La *veine fémorale* accompagne l'artère et lui devient de plus en plus postérieure; mais parfois il existe en avant de l'artère un *canal collatéral veineux.*

Le *nerf saphène interne* est en dedans de l'artère; il quitte le canal de Hunter, soit par un orifice situé au-dessous de celui de la branche superficielle de la grande anastomotique, soit avec elle; son *accessoire* est le plus souvent en avant de l'artère et l'abandonne plus tôt; quant au *nerf du vaste interne,* il n'est pas logé dans le canal de Hunter proprement dit, mais situé entre la cloison intermusculaire interne et le muscle (voy. : fig. 678 et 679).

Le *ganglion fémoral* (inconstant), situé sur le trajet d'un des troncs collecteurs fémoraux, est beaucoup plus en rapport avec la veine qu'avec l'artère : il est généralement placé en avant de la veine à la partie supérieure du canal de Hunter (voy. : *Lymphatiques du membre inférieur*).

*9° **Rapports à l'anneau du troisième adducteur.*** — L'anneau du troisième adducteur représente l'*orifice inférieur du canal de Hunter*; il est situé à quatre travers de doigts au-dessus du condyle interne et formé par une arcade aponévrotique et la face interne du fémur. Cet orifice, de forme ovalaire, a son grand axe oblique en bas, en dedans et en arrière, de telle façon qu'un plan passant à son niveau coupe l'artère en biseau.

L'artère répond : *a) en dedans,* au tendon du grand adducteur qui va s'insérer sur son tubercule et parfois à la quatrième perforante; *b) en dehors,* au fémur et plus spécialement à la branche de bifurcation interne de la ligne âpre; *c) en avant,* au vaste interne qui recouvre l'artère; *d) en arrière,* au demi-membraneux; *e)* et *en bas,* à l'artère articulaire supéro-interne branche de la poplitée qui s'engage dans un petit orifice ostéo-fibreux (voy. : fig. 680 et 687).

La veine fémorale est postérieure par rapport à l'artère. Des troncs collecteurs lymphatiques (quatre ou cinq) venus des ganglions poplités suivent ces vaisseaux.

DISTRIBUTION DE L'ARTÈRE FÉMORALE

Le mode de distribution de l'artère fémorale est variable suivant les sujets; dans la plupart des cas, après un trajet de quatre à six centimètres, l'artère se divise en *deux* grosses branches : *a)* l'une, la *fémorale superficielle,* qui continue le trajet du tronc primitif sans donner de branches importantes à la cuisse, si l'on met à part la grande anastomotique qui est à la rigueur beaucoup plus une artère du genou qu'une artère de la cuisse; *b)* l'autre, la *fémorale profonde,* qui est une des principales artères nourricières de la cuisse.

Le tronc primitif est quelquefois désigné sous le nom de *fémorale primitive* ou de *fémorale commune*; nous préférons pour elle la dénomination d'*artère crurale* en raison de ses connexions dans ce court segment avec l'anneau crural, le nerf crural et l'infundibulum crural.

La division de l'artère crurale est des plus variables : on l'a vue se bifurquer tantôt sous l'arcade crurale *(division haute),* et tantôt à la partie inférieure du triangle de Scarpa *(division basse)*; toutefois, dans la majorité des cas, elle se divise à cinq centimètres au-dessous de l'arcade de Fallope.

BRANCHES COLLATÉRALES

L'*artère crurale* fournit *quatre* branches collatérales qui sont la *sous-cutanée abdominale,* la *circonflexe iliaque superficielle* et les *deux honteuses externes supérieure* et *inférieure.*

La *fémorale profonde* fournit *six* branches collatérales qui sont les *deux circonflexes*

antérieure et *postérieure*, l'*artère du quadriceps*, l'*artère des adducteurs*, et les *deux premières perforantes*, et *une* branche terminale, la *troisième perforante*; quant à la *fémorale superficielle*, elle ne donne qu'*une* seule collatérale importante, la *grande anastomotique*, et accessoirement, outre des *rameaux musculaires innominés*, deux branches plus importantes qui méritent d'être signalées : ce sont l'*artère inférieure du vaste interne* et la *quatrième perforante* (voy. : fig. 681).

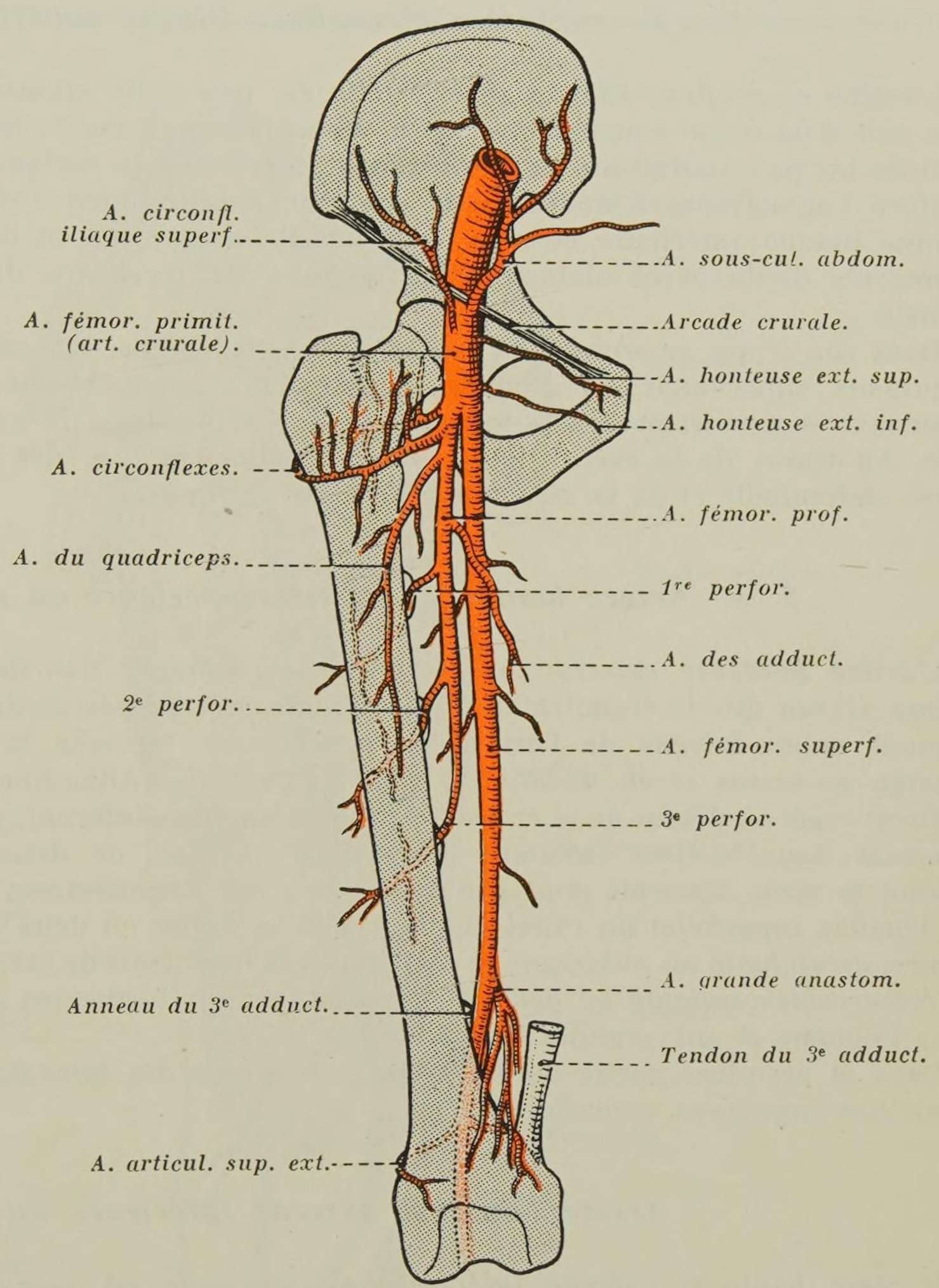

FIG. 681.
Artère fémorale et ses branches; côté droit, vue antérieure (schématique).

1. — *Artère sous-cutanée abdominale.*

L'*artère sous-cutanée abdominale* ou *tégumenteuse abdominale* est généralement grêle; elle naît du versant antérieur de l'artère crurale, à quelques millimètres au-dessous de l'arcade de Fallope; elle se dirige tout d'abord en avant, perfore l'aponévrose fémorale un peu au-dessus et en dehors de la fosse ovale, devient sous-cutanée, puis elle s'écarte du tronc d'origine pour se diriger obliquement en haut et en dedans; elle croise l'arcade de Fallope presque perpendiculairement, puis elle apparaît dans le tissu cellulaire sous-cutané de l'étage sous-ombilical de la paroi abdominale antérieure où elle se termine en

se divisant le plus souvent en trois branches secondaires : interne, moyenne et externe.

Elle donne au cours de son trajet des *rameaux cutanés* pour la paroi abdominale, quelques *rameaux musculaires* pour le grand oblique et des *rameaux ganglionnaires* pour les ganglions inguinaux superficiels; elle s'anastomose avec des branches de la circonflexe iliaque superficielle et de l'épigastrique.

2. — *Artère circonflexe iliaque superficielle.*

L'*artère circonflexe iliaque superficielle* est très grêle comme la précédente; souvent elle naît d'un tronc commun avec elle; quand elle naît isolément, elle émerge de l'artère crurale un peu au-dessous de la précédente; puis elle se dirige en avant et en haut; elle perfore l'aponévrose fémorale, puis elle suit parallèlement l'arcade de Fallope jusqu'à l'épine iliaque antérieure et supérieure où elle se termine en donnant des branches aux téguments de la paroi abdominale en dehors du territoire de la tégumenteuse abdominale.

Dans son trajet au niveau du triangle de Scarpa, elle est entourée par les ganglions inguinaux superficiels du groupe supéro-externe auxquels elle abandonne quelques fins rameaux; accessoirement, elle fournit quelques artérioles à la partie supérieure du couturier. Au-dessus de la crête iliaque, elle s'anastomose avec des branches de la tégumenteuse abdominale et de la circonflexe iliaque profonde.

3. — *Artère honteuse externe supérieure ou superficielle.*

L'*artère honteuse externe supérieure* ou *superficielle* naît de l'artère crurale, soit au même niveau que la tégumenteuse abdominale, soit un peu au-dessous; elle se détache du versant antéro-interne de l'artère et, après avoir traversé le fascia cribriformis, elle émerge au-dessus et en dedans du repli falciforme d'Allan-Burns (parfois elle sort dans la fosse ovale au-dessus de la crosse de la veine saphène interne); puis elle chemine horizontalement dans le tissu cellulaire sous-cutané. Dirigée de dehors en dedans, elle passe devant la veine fémorale dont elle est séparée par l'aponévrose; enfin, un peu au-dessous de l'orifice superficiel du canal inguinal, elle se divise en deux branches : *a)* l'une, *supérieure, ascendante* ou *pubienne,* se distribue aux téguments de la région pubienne; *b)* l'autre, *inférieure, descendante* ou *génitale,* est destinée aux téguments de la verge et du scrotum chez l'homme et aux grandes lèvres chez la femme.

Dans la première partie de son trajet, elle donne des *rameaux ganglionnaires* pour les ganglions inguinaux superficiels.

4. — *Artère honteuse externe inférieure ou profonde.*

L'*artère honteuse externe inférieure* ou *profonde* est sous-jacente et parallèle à la précédente; elle naît parfois d'un tronc commun avec cette dernière; mais le plus souvent elle se détache isolément à 3 centimètres au-dessous de l'arcade crurale; elle se dirige transversalement en dedans, croise la face antérieure de la veine fémorale au-dessous du point d'abouchement de la veine saphène interne qui semble décrire sa crosse au-dessus d'elle; elle glisse en avant du pectiné et ce n'est qu'en avant du moyen adducteur qu'elle perfore l'aponévrose fémorale pour devenir sous-cutanée; comme la précédente elle se termine dans les téguments génitaux (scrotum et grandes lèvres).

Les artères honteuses externes s'anastomosent entre elles, ainsi qu'avec celles du côté opposé; de plus leurs branches s'anastomosent avec les rameaux cutanés de l'obturatrice, les branches de la périnéale superficielle et les rameaux de la dorsale de la verge.

Les artères honteuses externes peuvent être doubles.

5. — *Artère fémorale profonde.*

L'*artère fémorale profonde* est la branche de bifurcation postérieure de la fémorale primitive. Elle se détache de la face postérieure du tronc à 4 ou 5 centimètres au-dessous de l'arcade de Fallope; elle est tout d'abord accolée à la face postéro-externe de l'artère fémorale superficielle, mais parfois aussi elle peut être franchement postérieure par rap-

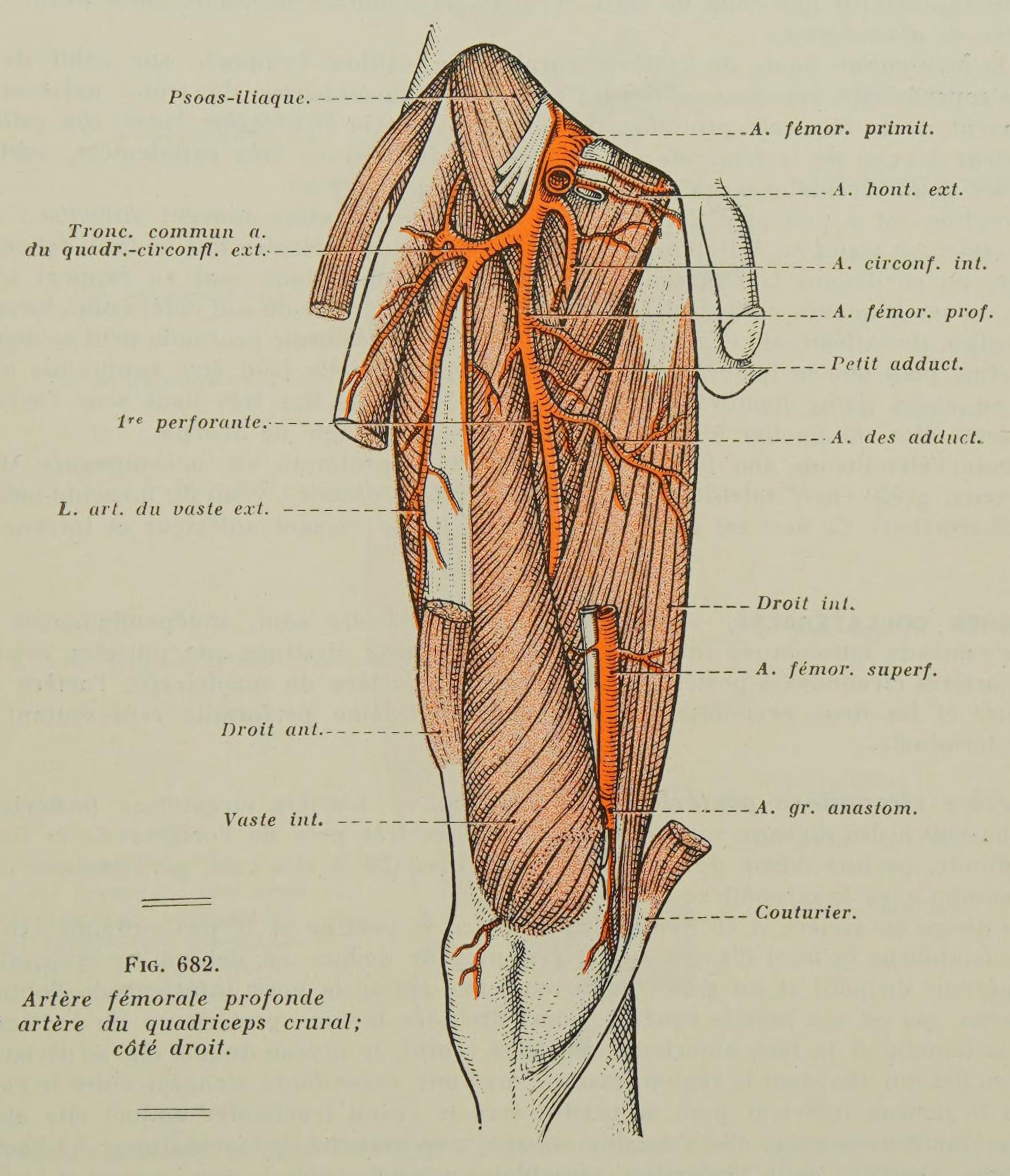

FIG. 682.
Artère fémorale profonde et artère du quadriceps crural; côté droit.

port à cette dernière; plus rarement, elle se place en dedans d'elle à l'origine; ce fait s'observe seulement lorsque l'artère est très sinueuse; dès sa naissance elle se dirige à peu près verticalement, toutefois légèrement oblique en arrière.

A son origine, elle est comprise dans le dièdre pectiné - psoas-iliaque; elle croise la face antérieure du pectiné, puis elle s'insinue dans l'interstice psoas-iliaque - vaste interne; atteignant ensuite le plan des adducteurs, elle descend verticalement, comprise entre d'une part le moyen adducteur qui la recouvre et la sépare de la fémorale superficielle,

et d'autre part le petit et le grand adducteur sur lesquels elle repose; à 3 centimètres au-dessus de l'anneau du troisième adducteur, elle perfore d'avant en arrière les insertions du faisceau moyen du grand adducteur sur la ligne âpre pour constituer la troisième perforante; puis elle apparaît dans la région postérieure de la cuisse où elle se distribue aux muscles de la loge postérieure (voy. : fig. 685 et 686).

Son *calibre* est variable suivant son mode d'origine, mais généralement il est égal à celui de la fémorale superficielle, tout au moins à son origine; toutefois il diminue beaucoup plus rapidement que celui de cette dernière, la fémorale profonde étant avant tout une *artère de distribution.*

Dans la *bifurcation haute* de l'artère crurale, son calibre l'emporte sur celui de la fémorale superficielle, car dans ce cas les branches tégumenteuses du tronc naissent le plus souvent de la fémorale profonde; par contre, dans la *bifurcation basse,* son calibre est inférieur à celui de la fémorale superficielle et il diminue très rapidement, surtout lorsque les deux circonflexes naissent de la fémorale primitive.

Sa *direction* est à peu près vertical; cependant elle est assez souvent sinueuse : elle présente alors un trajet en S italique avec des incurvations latérales qui la font déborder en dehors ou en dedans la fémorale superficielle; ces déviations sont en rapport avec l'origine de ses branches collatérales, dont chacune tire l'artère de son côté; enfin, lorsque la bifurcation de la fémorale commune est prématurée, la fémorale profonde peut se mettre sur le même plan que la fémorale superficielle, si bien qu'elle peut être confondue avec celle-ci au cours d'une ligature basse, d'où le précepte de lier très haut sous l'arcade crurale pour être sûr de lier le tronc fémoral dans le triangle de Scarpa.

Sur toute l'étendue de son trajet, l'artère fémorale profonde est accompagnée d'un filet nerveux, grêle *(nerf satellite de l'artère fémorale profonde),* venu du musculo-cutané interne (Lazorthes). Ce nerf est généralement situé sur le versant antérieur et interne de l'artère.

BRANCHES COLLATÉRALES. — Ses *branches collatérales* sont, indépendamment de quelques rameaux musculaires innominés, grêles et courts, destinés aux muscles voisins, les deux artères circonflexes postérieure et antérieure, l'artère du quadriceps, l'artère des adducteurs et les deux premières perforantes, la troisième perforante représentant sa branche terminale.

a) ***Artère circonflexe postérieure ou interne.*** — L'artère circonflexe postérieure ou interne naît à des niveaux variables, mais toujours très près de l'origine de la fémorale profonde, parfois même de la fémorale primitive (20 % des cas), parfois aussi d'un tronc commun avec la circonflexe antérieure.

Elle se dirige en arrière et en dedans, passe entre le pectiné et le psoas-iliaque (voy. : fig. 682), contourne celui-ci d'avant en arrière, puis de dedans en dehors en croisant le bord supérieur du petit et du grand adducteur; elle côtoie le bord inférieur de l'obturateur externe, qui est son muscle satellite, pour atteindre la face postérieure de l'articulation de la hanche et la face antérieure du carré crural, au niveau duquel elle se divise en *deux branches* qui abordent la région fessière : *a)* l'une, *ascendante,* s'engage entre le carré crural et le jumeau inférieur pour se perdre vers le grand trochanter auquel elle abandonne des rameaux osseux; elle s'anastomose avec une branche de l'ischiatique; *b)* l'autre, *descendante,* s'engage dans l'interstice musculaire compris entre le carré crural et le faisceau supérieur du grand adducteur; elle s'anastomose avec la branche précédente, avec l'ischiatique et avec la première perforante (voy. : fig. 685).

L'artère circonflexe interne se distribue à la face postérieure de l'articulation de la hanche, mais elle fournit parfois un rameau acétabulaire grêle qui pénètre dans la cavité cotyloïde par l'échancrure ischio-pubienne *(artère acétabulaire)* (1); au point où elle

(1) Cette artère naît souvent de la branche postérieure ou externe de l'obturatrice.

croise le col du fémur, tout en quittant le bord inférieur de l'obturateur externe, elle émet fréquemment une branche ascendante qui se distribue au col fémoral et à la partie inférieure de la capsule articulaire : c'est l'*artère inférieure du col de Lexer et Waldenström* ou *branche nourricière inférieure du col et de la tête* (voy. : fig. 515 et 517).

Elle fournit également des rameaux aux muscles pectiné, droit interne (branche supérieure), deuxième et troisième adducteurs, obturateur externe, jumeau inférieur, carré cru-

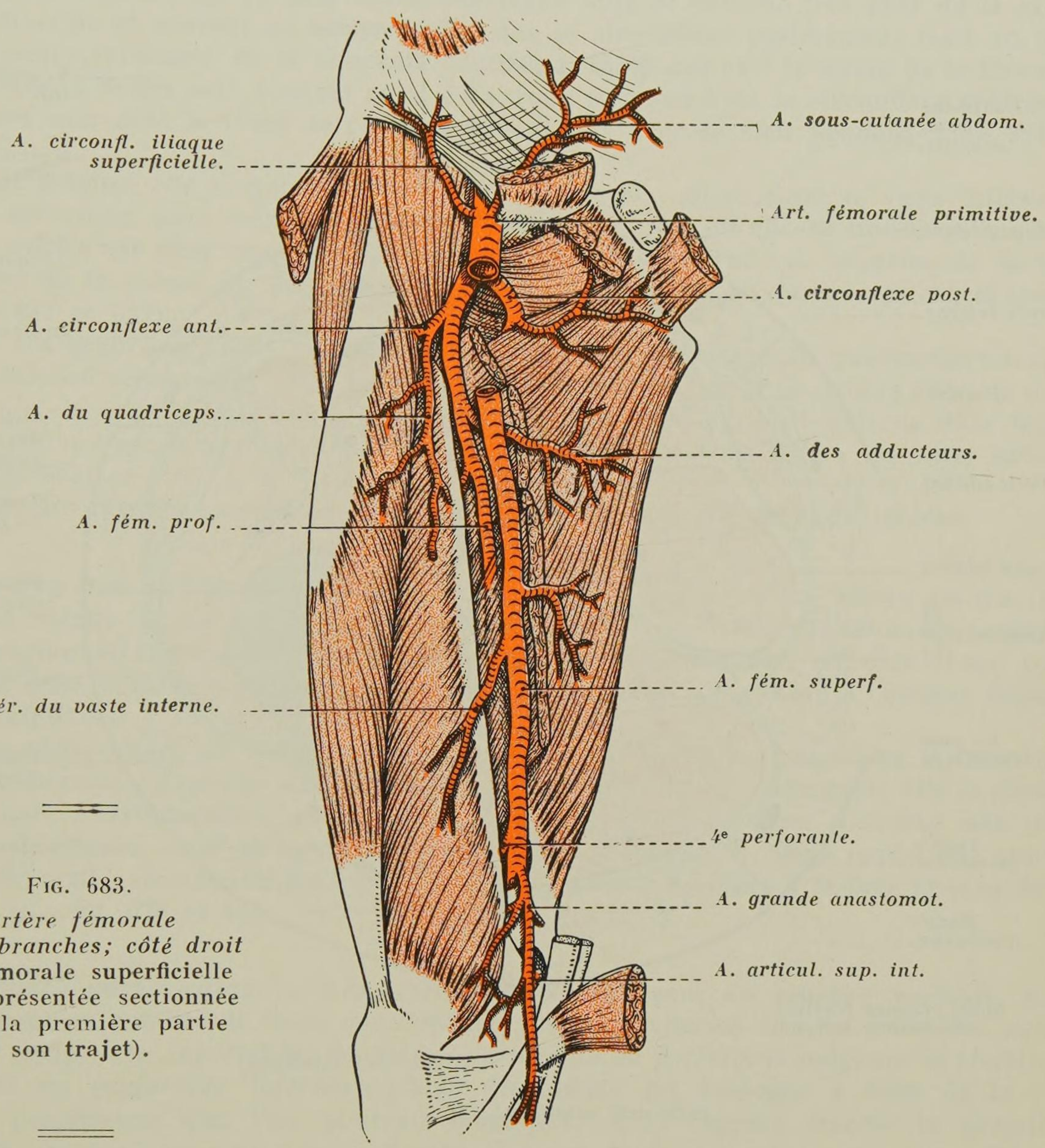

FIG. 683.
Artère fémorale et ses branches; côté droit (la fémorale superficielle est représentée sectionnée dans la première partie de son trajet).

ral, ischio-jambiers et bord inférieur du grand fessier ainsi qu'au grand nerf sciatique.

Elle s'anastomose avec la circonflexe antérieure au niveau du col chirurgical du fémur *(cercle des circonflexes)*; ainsi le cercle des circonflexes comprend dans sa boucle le col chirurgical du fémur, le muscle crural et la partie terminale du psoas-iliaque (tendon).

b) ***Artère circonflexe antérieure ou externe.*** — L'artère circonflexe antérieure ou externe naît souvent d'un tronc commun avec l'artère du quadriceps (40 % des cas) (voy. : fig. 682 et 683), très près de la bifurcation fémorale, parfois aussi, mais rarement, de la fémorale primitive; de là, elle se dirige transversalement en dehors, elle passe entre le droit

antérieur en avant et le psoas-iliaque et le crural en arrière; elle s'applique sur le fémur, un peu au-dessous et en dehors du tubercule prétrochantérien; puis elle contourne cet os au-dessous du grand trochanter après avoir traversé les insertions fémorales du vaste externe; elle se termine à la partie postérieure de la cuisse où elle s'anastomose avec la circonflexe postérieure (*cercle périfémoral supérieur*), la fessière et l'ischiatique.

Dans son trajet, elle irrigue le droit antérieur auquel elle abandonne un ou plusieurs

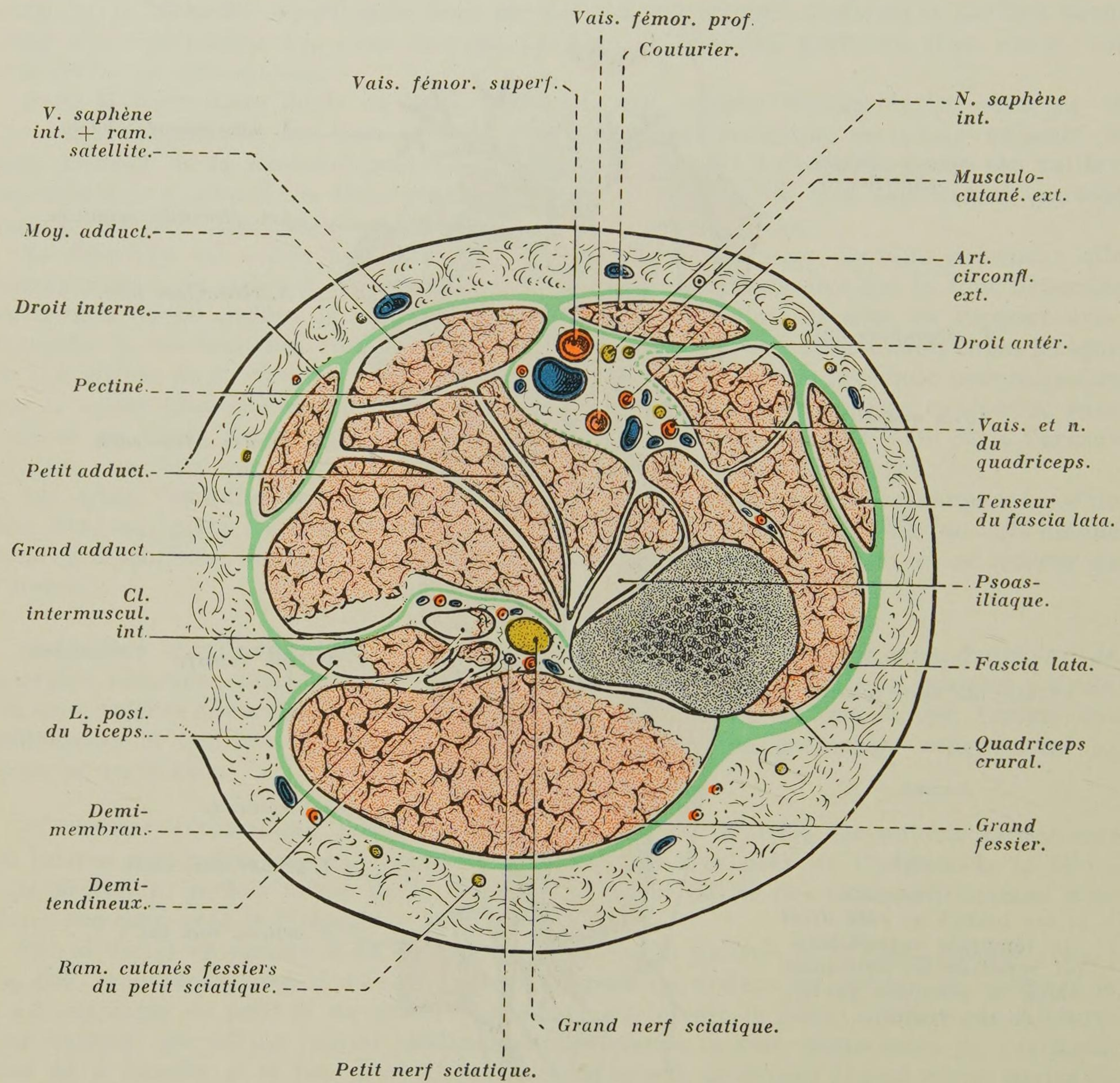

FIG. 684. — *Coupe transversale de la cuisse passant par le petit trochanter; côté droit, segment inférieur de la coupe.*

rameaux lorsqu'elle croise sa face profonde, le couturier, le vaste externe, le tenseur du fascia lata et la face antérieure de l'articulation coxo-fémorale, à laquelle elle abandonne *deux groupes* de *rameaux ascendants*, à savoir : *a)* un *groupe cervical* qui comprend l'*artère antérieure du col du fémur de Barkow (rameau nourricier antérieur du col de Nussbaum)*; *b)* et un *groupe trochantérien* qui pénètre les orifices vasculaires de la région intertrochantérienne antérieure; parmi ces artères l'une, généralement plus volumineuse que les autres, est représentée par l'*artère antérieure du grand trochanter de Barkow;*

cette dernière se termine le plus souvent au niveau du bord supérieur du grand trochanter en s'anastomosant avec la terminaison d'un rameau articulaire récurrent venu de la branche postérieure de l'obturatrice (voy. : fig. 515).

c) ***Artère du quadriceps.*** — L'artère du quadriceps est généralement la plus volumineuse des branches de la fémorale profonde. Son calibre est sensiblement égal à celui de la fémorale profonde au delà de sa naissance. Elle se détache très près de la bifurcation fémorale et souvent au même niveau que la circonflexe postérieure; mais on peut la voir naître isolément de la fémorale commune (15 % des cas) et même de la fémorale superficielle (5 % des cas), souvent aussi d'un tronc commun avec la circonflexe antérieure (40 % des cas) dont le trajet se confond à peu près avec le sien pendant 2 ou 3 centimètres.

Dès son origine, elle se porte en bas et en dehors; elle glisse entre le vaste interne et le droit antérieur, puis entre le vaste externe et le crural où elle se divise en un bouquet de quatre ou cinq branches terminales qui se distribuent aux muscles de la loge antérieure de la cuisse, et plus spécialement aux quatre chefs du quadriceps crural (voy. : fig. 676, 681 et 682).

Parmi ses branches, l'une semble continuer le tronc de l'artère du quadriceps : longue et relativement volumineuse, elle se dirige obliquement en bas et en dehors entre le droit antérieur et le crural; puis elle atteint la face superficielle du vaste externe dans lequel elle se termine avec le nerf destiné à ce muscle : c'est la *longue artère du vaste externe* (voy. : fig. 682).

L'artère du quadriceps fournit également l'*artère supérieure du vaste interne.*

d) ***Artère des adducteurs.*** — Signalée par Salmon et Dor, cette artère est très fréquente et mérite d'être individualisée. Elle naît indifféremment de la fémorale profonde entre l'origine de l'artère du quadriceps et la première perforante, ou d'un tronc commun avec cette dernière; elle est relativement volumineuse, son calibre à l'origine dépasse deux millimètres.

Dirigée obliquement en bas et en dedans, lorsqu'elle naît haut elle croise la face antérieure du pectiné; puis elle s'engage entre le moyen et le petit adducteur; elle se ramifie dans l'espace intermusculaire antérieur du plan des adducteurs et se distribue aux trois muscles adducteurs, ainsi qu'au droit interne (branche moyenne), dans lequel elle semble se terminer; elle abandonne également quelques rameaux cutanés à la face interne de la cuisse (voy. : fig. 676 et 682).

e) ***Artères perforantes.*** — Les artères perforantes sont en nombre variable, mais généralement au nombre de *trois,* que l'on distingue de haut en bas en *première perforante* ou *perforante supérieure, deuxième perforante* ou *perforante moyenne* et *troisième perforante* ou *perforante inférieure* ; leur disposition est analogue à celle de la circonflexe postérieure que l'on pourrait considérer à la rigueur comme la première perforante.

Toutes ces artères ont un trajet spiralé; elles se dirigent en bas, en dehors et en arrière; elles traversent les insertions des adducteurs près de la ligne âpre en passant sous de petites arcades aponévrotiques concaves en bas et en dehors : ce sont les *arcades des perforantes* sur lesquelles le grand adducteur prend des insertions (voy. : *Muscles adducteurs de la cuisse*).

La *perforante supérieure* est la plus volumineuse de toutes; parfois même elle apparaît comme une branche de bifurcation de la fémorale profonde; elle passe entre les deux faisceaux du petit adducteur, puis entre le faisceau supérieur et le faisceau moyen du grand adducteur (voy. : fig. 685); la *deuxième perforante* ou *perforante moyenne* est la plus grêle, et quelquefois même elle est absente; elle traverse le faisceau moyen du troi-

sième adducteur sous une arcade qui est située assez près de celle de la première perforante; quant à la *perforante inférieure,* elle continue la direction du tronc de la fémorale profonde et traverse le faisceau moyen du grand adducteur un peu au-dessus de l'anneau de ce muscle (voy. : fig. 685).

Avant la traversée des adducteurs, elles fournissent des rameaux musculaires au vaste interne et aux adducteurs; après la traversée des arcades aponévrotiques, chaque perfo-

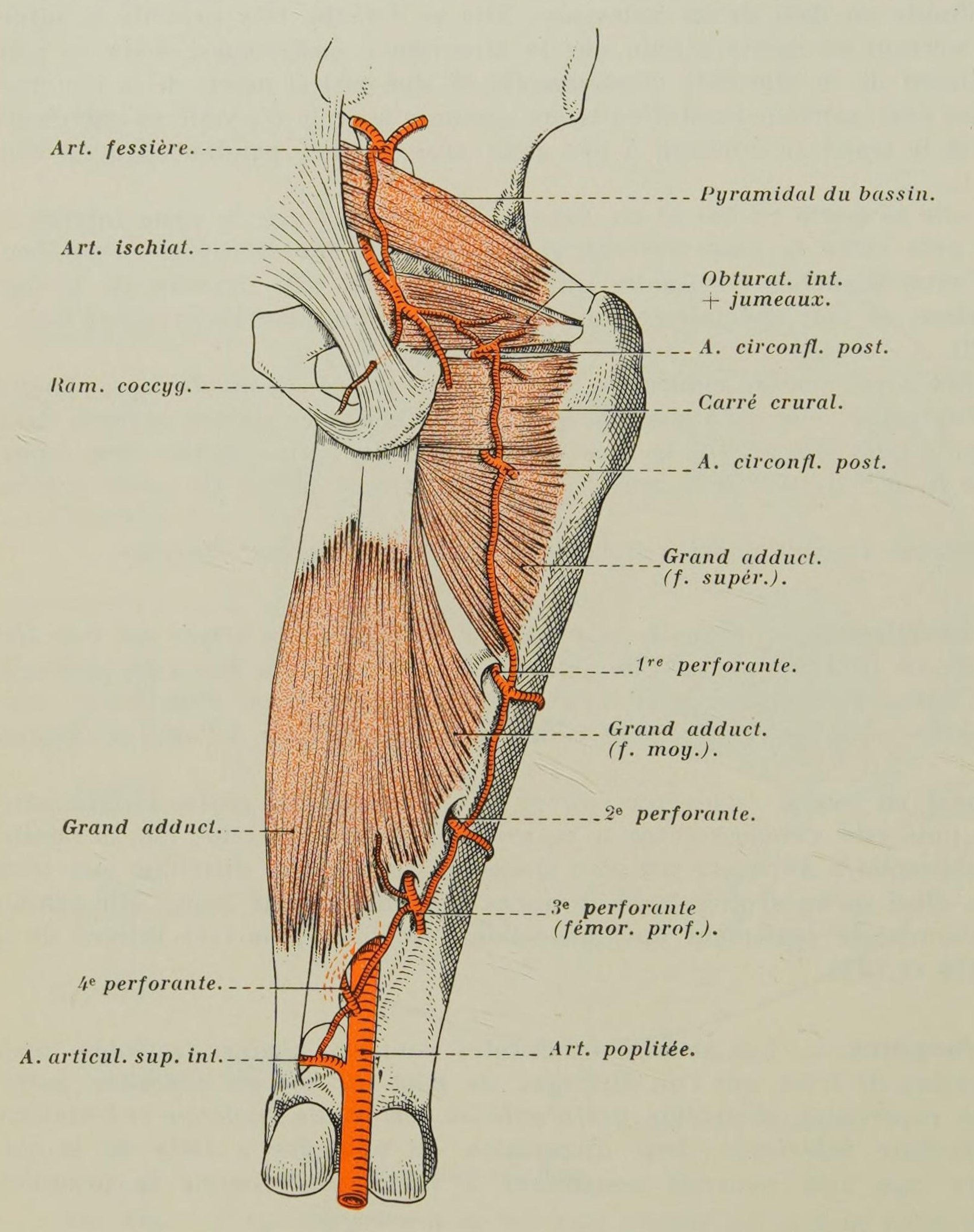

FIG. 685.
Système anastomotique artériel de la région fessière et de la loge postérieure de la cuisse; côté droit (demi-schématique).

rante se divise dans la loge postérieure de la cuisse en *trois branches : ascendante, moyenne* et *descendante.*

La branche *ascendante* s'anastomose avec la branche descendante de la perforante sus-jacente, et pour la première perforante avec la branche descendante de la circonflexe postérieure; la branche *moyenne* ou *transversale* se distribue au vaste externe et aux muscles ischio-jambiers; enfin la branche *descendante* s'anastomose avec la branche ascendante de la perforante sous-jacente, et pour la troisième perforante avec une branche ascendante de la quatrième perforante ou de la grande anastomotique (voy. : fig. 685 et 686).

Les perforantes abandonnent également des rameaux au tronc du grand nerf sciatique *(rameaux nerveux)* et la branche issue de la troisième perforante est généralement plus volumineuse que les autres; elle se distribue aussi au nerf sciatique poplité externe après avoir croisé la face antérieure de la portion initiale du sciatique poplité interne (voy. : fig. 727).

La deuxième perforante fournit l'*artère nourricière du fémur,* qui pénètre le trou nourricier de l'os obliquement de bas en haut au niveau de la partie supérieure de la ligne âpre.

Salmon et Dor décrivent des branches transversales dites *artères perforantes externes* qui ne pénètrent pas dans la loge postérieure de la cuisse; après avoir traversé sous de petites arcades fibreuses les insertions fémorales du grand adducteur et de la courte portion du biceps, elles perforent la cloison intermusculaire externe, puis elles se terminent dans le vaste externe (voy. : fig. 727).

Les artères perforantes sont les artères principales de la loge postérieure de la cuisse.

Le *système des perforantes* s'anastomose : *a)* en *haut,* dans la région fessière avec la circonflexe postérieure et par son intermédiaire avec l'ischiatique; *b)* et *en bas,* vers la région poplitée, avec la grande anastomotique : ainsi se trouve constituée dans la loge postérieure de la cuisse et à la région fessière profonde une série d'anastomoses étagées, disposées en arcades à la face postérieure du plan des adducteurs et des pelvitrochantériens; toutefois cette succession d'arcades artérielles anastomotiques serait bien souvent insuffisante à rétablir à elle seule la circulation sanguine dans le membre inférieur après ligature de l'artère crurale, sans le précieux concours des anastomoses intramusculaires (voy. : fig. 685).

6. — *Grande anastomotique.*

La *grande anastomotique,* relativement volumineuse, mais très courte, naît le plus souvent de la face antéro-externe de la fémorale superficielle, près de sa terminaison. Son origine est située dans le canal de Hunter, soit un peu au-dessus de l'anneau du troisième adducteur, soit en plein dans l'anneau, exceptionnellement au-dessous de l'anneau, et dans ce cas elle naît de la poplitée.

Elle se dirige obliquement en bas et en avant; elle passe en avant de l'artère fémorale et, après un court trajet de un centimètre au plus, elle se divise en ses *trois branches terminales : superficielle, profonde musculaire,* et *profonde articulaire* (voy. : fig. 676).

a) La **branche superficielle** représente la continuation du tronc d'origine; elle sort du canal de Hunter par un orifice qui lui est le plus souvent commun avec le nerf saphène interne, mais un peu en dedans du nerf, plus rarement isolément; elle accompagne le saphène interne à la face interne du genou et à la partie supérieure de la jambe dont elle constitue l'*artère satellite* : à ce niveau, elle se distribue aux téguments (voy. : fig. 679).

b) La **branche profonde musculaire** est obliquement dirigée en bas et en dehors; elle se distribue au vaste interne et au crural.

c) La **branche profonde articulaire** est verticale; elle descend parallèlement au tendon du grand adducteur et en avant de lui; dès sa sortie du canal de Hunter, elle se ramifie sur la face cutanée du condyle interne et se distribue à la face interne de l'articulation du genou, ainsi qu'au couturier et au droit interne.

La grande anastomotique contribue à la formation du réseau artériel périarticulaire du genou auquel elle se distribue ainsi qu'aux muscles de voisinage : c'est une *artère du genou* beaucoup plus qu'une artère de la cuisse; elle s'anastomose également avec la perforante inférieure (voy. : fig. 691).

7. — *Artère inférieure du vaste interne.*

Cette artère, généralement grêle, se détache de la fémorale superficielle dans la partie moyenne du canal de Hunter; dirigée obliquement en bas, en avant et en dedans, elle se divise en deux ou trois rameaux qui pénètrent le muscle par sa face interne (voy. : fig. 683).

8. — *Quatrième perforante.*

La *quatrième perforante* est également une branche grêle, inconstante; elle naît de la fémorale superficielle au niveau de l'anneau du troisième adducteur (parfois même elle se détache de la poplitée).

Peu après son origine, elle traverse l'anneau du troisième adducteur pour atteindre la partie profonde de la région poplitée; elle chemine presque verticalement en dedans de l'artère et se distribue au demi-membraneux.

Cette artère s'anastomose parfois avec les artères articulaires inférieure et interne et troisième perforante, contribuant ainsi à la formation du plan artériel postérieur de la cuisse (voy. : fig. 685).

Pendant son trajet dans le canal de Hunter, la fémorale superficielle abandonne de multiples *rameaux musculaires* destinés aux muscles voisins et plus spécialement : *a)* au vaste interne; ce sont les *artères accessoires du quadriceps,* au nombre de deux ou trois en moyenne et parmi lesquelles l'artère inférieure du vaste interne représente une branche plus développée que les autres; — *b)* au couturier; *c)* et aux moyen et grand adducteurs.

ANASTOMOSES

Par ses branches, l'artère fémorale est anastomosée : *a)* avec l'*iliaque externe,* et cela par l'intermédiaire des artères tégumenteuse abdominale et circonflexe iliaque superficielle d'une part, et des rameaux de l'épigastrique et de la circonflexe iliaque profonde d'autre part; *b)* avec l'*hypogastrique,* par l'intermédiaire des artères honteuses externes et des branches de la périnéale superficielle (honteuse interne) et de l'obturatrice, et aussi par l'intermédiaire des circonflexes antérieure et postérieure avec l'ischiatique et la fessière; *c)* enfin avec *l'artère poplitée,* par l'intermédiaire de la grande anastomotique et de l'artère articulaire supérieure et interne (1).

Signalons également que l'artère fémorale s'anastomose avec celle du côté opposé par les rameaux sus-pubiens des artères sous-cutanées abdominales et par les honteuses externes.

LES TROIS PLANS ARTÉRIELS DE LA CUISSE

Par suite des anastomoses des perforantes entre elles et de leurs anastomoses avec la grande anastomotique et la circonflexe postérieure, il existe à la cuisse *trois plans artériels* (voy. : fig. 686) qui sont :

1° Un **plan antérieur** ou **de passage** représenté par la *fémorale primitive* et la *fémorale superficielle*; ne donnant que peu de branches à la cuisse, ce plan conduit le sang au reste du membre inférieur.

---

(1) Ouvrage à consulter : Rassat : Recherches sur le mode de rétablissement de la circulation après ligature de l'artère fémorale. *Thèse de Lyon,* 1921.

2° Un **plan moyen** ou **nourricier**, constitué par la *fémorale profonde* qui est la *véritable artère de la cuisse.*

3° Et un **plan postérieur**, relativement grêle, qui est constitué par la succession des anastomoses de la loge postérieure de la cuisse formées de haut en bas par les branches de l'ischiatique, de la circonflexe postérieure, des perforantes et du réseau articulaire du

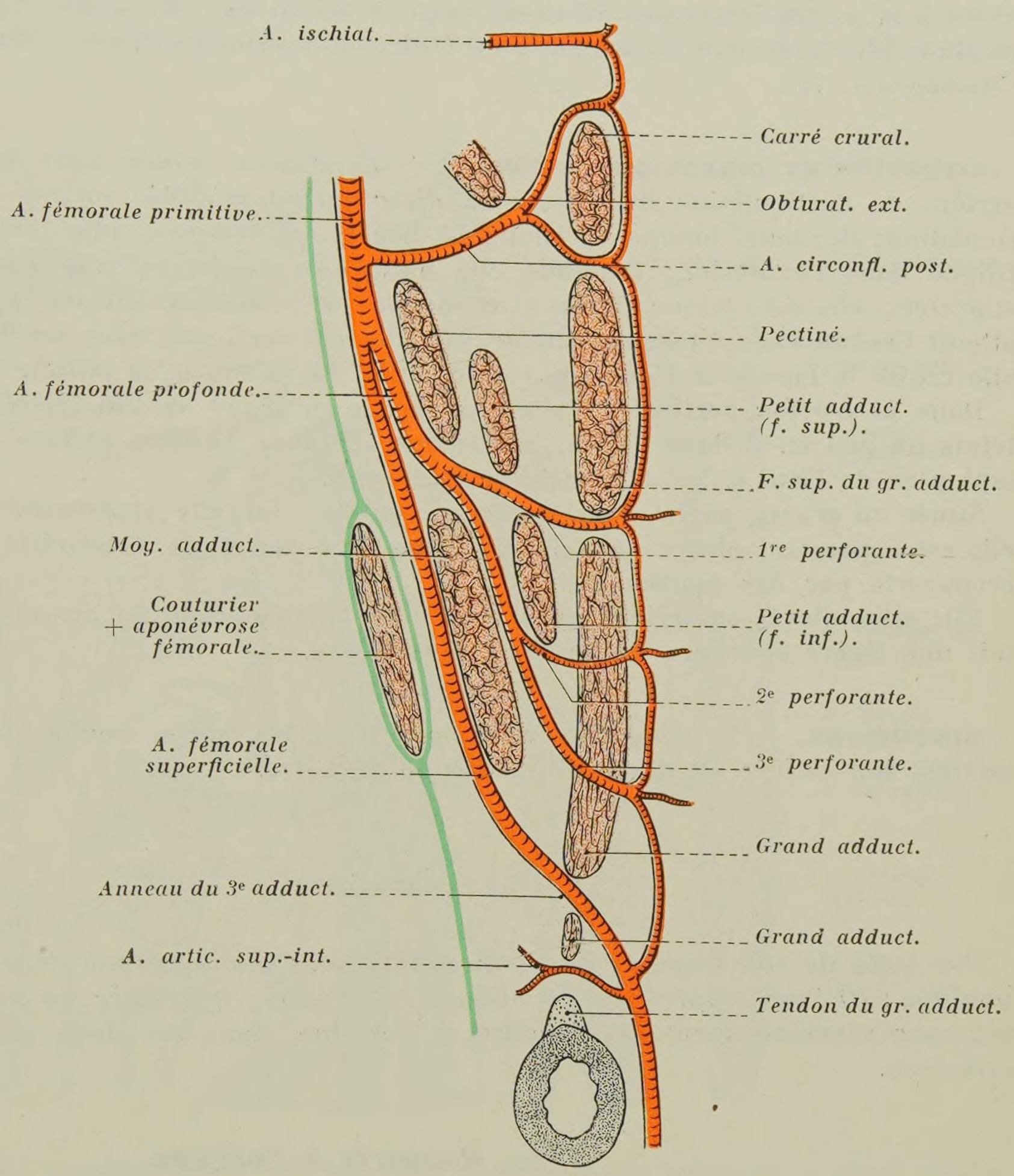

FIG. 686.
Les plans artériels de la cuisse et le système anastomotique de la loge postérieure (schématique).

genou par l'intermédiaire de la grande anastomotique (voy. : fig. 691); ce plan est en quelque sorte une *voie de suppléance* qui, en cas d'anomalies ou de ligature de la fémorale superficielle, peut prendre un volume suffisant pour assurer la circulation dans le membre inférieur.

ARTÈRE POPLITÉE

L'artère poplitée est le tronc artériel qui fait suite à l'artère fémorale; elle tire son nom de sa situation au niveau du creux poplité; c'est à la fois un *tronc de passage* qui transmet le courant sanguin à la jambe, et une *artère nourricière* destinée à l'irrigation de la région du genou, de son articulation et des parois du creux poplité.

ORIGINE, TRAJET ET TERMINAISON. — Elle naît au niveau de l'anneau du troisième adducteur où elle continue l'artère fémorale superficielle; elle traverse verticalement et de haut en bas le losange poplité; puis elle se termine au niveau de l'anneau du soléaire en se bifurquant en ses *deux branches terminales,* le *tronc tibio-péronier* et l'*artère tibiale antérieure.*

La *division* de l'artère poplitée peut se faire également au-dessus de l'anneau du soléaire, voire à la partie inférieure du creux poplité au niveau du bord supérieur du muscle poplité; plus rarement au mollet, c'est-à-dire au-dessous de l'anneau du soléaire (Dubreuil-Chambardel) (1).

SITUATION ET DIRECTION. — Elle est profondément située dans le creux poplité en arrière de l'articulation du genou. Sa *direction* est modifiée suivant la position de l'articulation; flexueuse lorsque la jambe est fléchie sur la cuisse, elle devient à peu près rectiligne dans l'extension; toutefois elle n'est pas absolument rectiligne; dans son tiers supérieur, elle est oblique en bas et en dehors et croise la surface poplitée; dès qu'elle atteint l'échancrure intercondylienne, elle devient verticale; dans ses deux tiers inférieurs, elle croise la face postérieure de l'articulation du genou et le muscle poplité.

Dans sa *portion verticale,* elle est parallèlle au grand axe du creux poplité, située toutefois un peu en dedans de lui, tandis que, dans sa *portion oblique,* elle s'écarte d'autant plus de l'axe qu'on la considère plus haut.

Située en grande partie dans le *creux poplité,* dont elle représente l'*organe directeur,* elle est cependant placée en dehors du creux à ses deux extrémités où elle se trouve recouverte par des masses musculaires.

Elle est soulevée en arrière par la saillie de l'articulation du genou et présente par ce fait une légère courbure à convexité postérieure.

DIMENSIONS. — Sa *longueur,* variable suivant les sujets, oscille entre 16 et 18 centimètres; son *calibre* est de 7 millimètres de diamètre.

RAPPORTS

Par suite de son trajet et de sa direction, nous distinguerons *deux portions* à l'artère poplitée : *a)* l'une, *supérieure* ou *oblique*; *b)* l'autre, *inférieure* ou *verticale*; nous envisagerons successivement ses rapports à l'origine, dans ses deux portions et à sa terminaison.

1. — Rapports à l'origine.

A l'origine, l'artère poplitée est comprise dans un orifice ostéo-fibreux taillé en biseau appelé *anneau du troisième adducteur*; celui-ci est situé au-dessus du condyle interne, contre la face postéro-interne du fémur; il est compris dans les insertions fémorales du grand adducteur; à ce niveau le *tendon* de ce muscle se fixe au tubercule qui surmonte le condyle interne dit *tubercule du troisième adducteur*; par des fibres plus supérieures, appartenant au faisceau moyen, le muscle s'insère sur la ligne de bifurcation interne de la ligne âpre, et tandis que le tendon est vertical le faisceau moyen est oblique en bas et en dehors; entre ces deux faisceaux se place une *arcade aponévrotique* à concavité inféro-

(1) Ouvrage à consulter : Dubreuil-Chambardel : L'artère poplitée et ses branches terminales. Variations anatomiques et morphogénie. *Thèse de Paris,* 1905.

externe qui délimite avec l'os un orifice ovalaire où les vaisseaux fémoraux se continuent par les vaisseaux poplités; l'artère est antérieure, la veine est postérieure; mais parfois on rencontre à la face antérieure de l'artère un canal collatéral veineux de petit calibre (voy. : fig. 687).

Quant au tronc du grand nerf sciatique, divisé le plus souvent au niveau de l'angle supérieur du losange poplité, il est situé légèrement en dehors de la ligne médiane; sa branche de division interne, le nerf sciatique poplité interne, se dirige verticalement suivant l'axe du losange poplité, et plus bas ce nerf rencontre les vaisseaux poplités en se

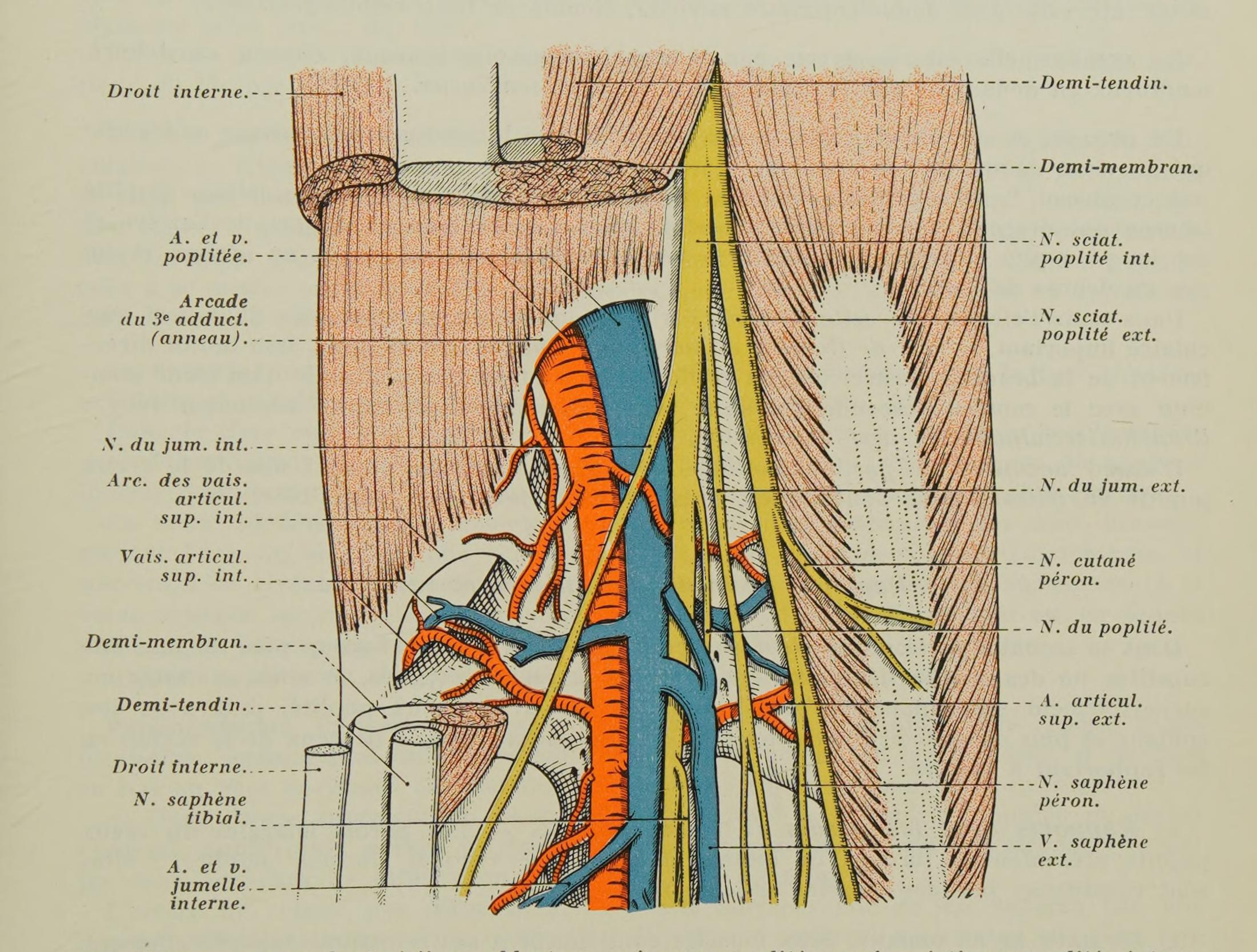

FIG. 687. — *Anneau du troisième adducteur, vaisseaux poplités, nerfs sciatiques poplités interne et externe, et leurs branches; côté droit, vue postérieure.*

plaçant en arrière et en dehors d'eux; mais il est toujours séparé de l'artère par la veine poplitée.

C'est le plus souvent un peu au-dessus de l'anneau du troisième adducteur ou orifice inférieur du canal de Hunter que l'artère fémorale superficielle donne sa dernière branche collatérale importante, la grande anastomotique; plus rarement elle naît dans l'anneau; exceptionnellement elle provient de la poplitée; enfin, la quatrième perforante, branche de la fémorale (artère inconstante), pénètre dans le creux poplité par l'anneau du troisième adducteur en compagnie des vaisseaux poplités (voy. : fig. 687) (voy. : *Rapports de l'artère fémorale à l'anneau du troisième adducteur*).

2. — *Rapports de la portion supérieure oblique.*

Dans sa première *portion, supérieure* ou *oblique,* l'artère poplitée est très courte et profondément située.

En avant, elle répond à la surface poplitée du fémur ou *planum popliteum,* comprise entre les deux branches de bifurcation de la ligne âpre, et dont elle est séparée par un étroit intervalle d'un demi-centimètre environ, comblé de tissu cellulo-graisseux.

En arrière, elle est recouverte par le muscle demi-membraneux, charnu en dehors, tendineux en dedans, et par le grêle tendon du *demi-tendineux.*

En dedans, et sur un plan plus antérieur, se trouve le *tendon du troisième adducteur* qu'elle vient de quitter.

A ce niveau, l'artère poplitée tend à se rapprocher *en dehors* du nerf sciatique poplité interne qui descend verticalement; toutefois celui-ci reste bien en dehors de l'artère et sur un plan plus superficiel; quant à la *veine poplitée,* elle est située en arrière et un peu en dehors de l'artère.

Dans toute l'étendue de cette portion, l'artère poplitée est accompagnée d'un nerf vasculaire important, le *nerf de Goering* ou *nerf propre de l'artère poplitée,* issu tantôt directement de la branche postérieure ou profonde du nerf obturateur, tantôt d'un tronc commun avec le rameau descendant destiné au faisceau moyen du grand adducteur (voy. : *Branches terminales du nerf obturateur*).

D'abord accolé à la partie terminale de l'artère fémorale, ce nerf aborde le creux poplité en passant dans l'anneau du troisième adducteur (voy. : fig. 719 et 736).

3. — *Rapports de la portion inférieure verticale.*

Dans sa seconde *portion, inférieure* ou *verticale,* l'artère est beaucoup plus longue; elle constitue un des organes les plus importants de la région poplitée, et nous envisagerons successivement ses rapports, d'abord avec les parois du creux poplité, puis avec son contenu et plus spécialement avec les éléments du paquet vasculo-nerveux de la région en les rapportant à l'artère.

A) ***Rapports avec les parois du creux poplité.*** — Les parois latérales du creux poplité présentent la forme d'un losange à grand axe vertical *(losange poplité)* : elles sont constituées par des muscles et leurs tendons.

α) En haut et en dedans, deux muscles contribuent à sa formation; superficiellement, c'est le *demi-tendineux*; il est exclusivement tendineux à ce niveau et il ne recouvre pas totalement le muscle sous-jacent, le *demi-membraneux*; celui-ci s'insère par son *tendon direct* sur la partie postérieure de la tubérosité interne du tibia, mais il donne en plus un *tendon réfléchi* qui se porte en dedans et en avant sous le ligament latéral interne du genou, et un *tendon récurrent* qui se porte en haut et en dehors à la face postérieure de l'articulation du genou, et que nous retrouverons dans la constitution du plancher de la région poplitée; le tendon direct de ce muscle est séparé du jumeau interne par une bourse séreuse *(bourse séreuse DMJI).*

L'artère poplitée offre avec ces muscles des rapports qui varient avec le niveau auquel on l'envisage; tout d'abord, à la partie supérieure du creux poplité, elle est recouverte par le demi-membraneux; puis elle s'en écarte de plus en plus à mesure qu'elle descend.

β) En haut et en dehors, c'est le *biceps crural,* oblique en bas et en dehors, qui, rapidement tendineux, vient se fixer à la partie supérieure de la tête du péroné, tout

en recouvrant par une gouttière à concavité interne le ligament latéral externe de l'articulation du genou; ce muscle abandonne également quelques fibres tendineuses à la tubérosité externe du tibia.

γ) En bas et en dedans, c'est le *jumeau interne,* dont les fibres se portent en bas et en dehors sous le demi-membraneux, d'où il émerge contre le bord externe de ce muscle.

δ) En bas et en dehors, c'est le *jumeau externe,* dont les fibres sont obliquement dirigées en sens inverse du précédent; en dedans de lui descend l'étroit corps charnu du plantaire grêle (voy. : fig. 689).

Les deux muscles jumeaux se réunissent sur la ligne médiane et forment l'angle inférieur du losange poplité.

L'*artère poplitée* apparaît dans l'espace losangique formé par ces quatre groupes musculaires, le triangle supérieur du losange poplité étant d'ailleurs beaucoup plus allongé et effilé que le triangle inférieur correspondant à l'écartement des deux jumeaux; plus bas, elle va cheminer sous les jumeaux dont elle reste séparée par la veine poplitée et le nerf sciatique poplité interne; toutefois plus on la considère bas, plus l'artère poplitée tend à se mettre en rapport avec les jumeaux, par suite de l'enroulement en spirale du paquet vasculo-nerveux poplité.

Superficiellement, le *couvercle* du creux poplité est représenté par la peau, le tissu cellulaire sous-cutané et les aponévroses de la région poplitée.

Dans le tissu cellulaire cheminent des vaisseaux sanguins et des troncs lymphatiques superficiels, ainsi que les filets jambiers du petit sciatique, des rameaux du saphène interne et quelques filets de la branche cutanée péronière du sciatique poplité externe.

La *veine saphène externe* chemine verticalement dans l'interstice des deux jumeaux suivant l'axe du membre; elle est comprise dans un dédoublement de l'aponévrose, et souvent à ce niveau elle envoie un peu avant de décrire sa crosse une anastomose à la veine saphène interne; elle est accompagnée du *nerf saphène externe* qui est en dedans d'elle, et de l'*artère saphène externe* son artère satellite, issue de la poplitée.

L'artère poplitée est éloignée des plans superficiels du creux poplité.

Profondément, l'artère repose sur le *plancher* du creux poplité : elle répond à des formations anatomiques différentes suivant le niveau auquel on la considère, et de haut en bas on peut envisager au plancher *trois étages* : supérieur, moyen et inférieur.

a) Dans l'*étage supérieur* ou *osseux,* l'artère répond à la surface poplitée du fémur *(planum popliteum)*; percée de nombreux orifices vasculaires, elle est circonscrite par les deux branches de bifurcation inférieure de la ligne âpre.

L'artère ne repose pas directement sur cette surface; elle en est séparée par une couche cellulo-graisseuse d'un centimètre d'épaisseur environ; néanmoins elle peut être lésée à ce niveau par une fracture supracondylienne du fémur dont le fragment inférieur bascule en arrière.

b) Dans l'*étage moyen* ou *articulaire,* elle repose sur la face postérieure bombée de l'articulation du genou, représentée latéralement par les coques condyliennes interne et externe, véritable renforcement de la capsule sur lesquelles les jumeaux prennent des insertions, et par le ligament poplité oblique ou tendon récurrent du demi-membraneux dans l'espace intercondylien; ce tendon se dirige obliquement en haut et en dehors vers la coque condylienne externe; plus en dehors, c'est le ligament poplité arqué avec ses deux faisceaux péronier et tibial; il circonscrit une arcade, l'*arcade du poplité,* sous laquelle s'engagent le tendon du muscle poplité, dirigé en bas et en dedans, et sa bourse séreuse qui communique parfois avec la synoviale du genou.

c) Dans l'*étage inférieur* ou *musculaire,* l'artère répond au muscle poplité et à son aponévrose *(fascia poplitea)*; ce muscle sépare l'artère de la surface triangulaire d'insertion du poplité, située à la face postérieure du tibia, au-dessus de la ligne oblique.

Parmi tous les organes qui constituent le plancher du creux poplité ce sont le ligament poplité oblique (tendon récurrent du demi-membraneux) et le muscle poplité qui sont les plus en rapport immédiat avec l'artère poplitée; néanmoins ils en sont séparés par un mince intervalle matelassé de tissu celluleux où l'on rencontre parfois de petits prolongements synoviaux entourés de bourrelets adipeux (voy. : fig. 632 et 633).

B) ***Rapports avec le contenu du creux poplité.*** — Le paquet vasculo-nerveux poplité chemine verticalement dans la profondeur de ce creux; il comprend trois organes

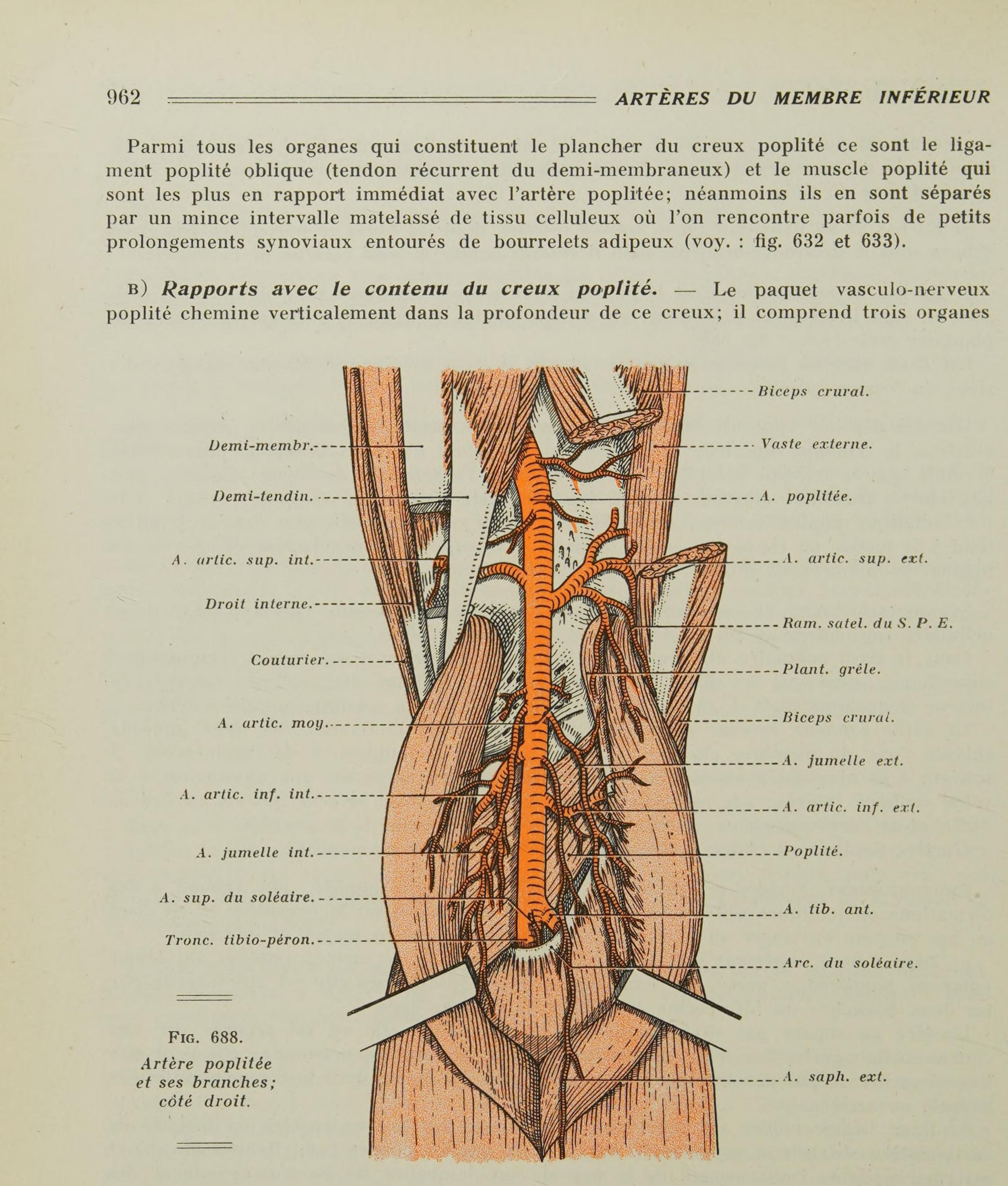

FIG. 688.
Artère poplitée et ses branches; côté droit.

importants qui sont étagés en marches d'escalier, à savoir, de la superficie vers la profondeur et de dehors en dedans : *sciatique poplitée interne, veine poplitée* et *artère poplitée* (voy. : fig. 689).

Ces trois organes offrent d'ailleurs entre eux des rapports variables; tout d'abord artère et veine poplitées sont intimement unies et comprises dans une gaine conjonctivo-vasculaire commune, très dense, rendant difficile la séparation des deux vaisseaux; cette *gaine des vaisseaux poplités* est la continuation vers la jambe de la gaine des vaisseaux fémoraux. Ces rapports intimes des deux vaisseaux poplités expliquent la possibilité et la

fréquence des anévrysmes artério-veineux poplités; mais, quoi qu'il en soit, l'artère reste toujours l'organe le plus profond du creux poplité.

La *veine poplitee* est située en arrière et légèrement en dehors de l'artère; elle reçoit par sa face postérieure la *veine saphène externe* qui se recourbe en crosse en croisant la face interne du sciatique poplité interne.

A la partie inférieure du creux poplité, la veine poplitée est souvent double et constituée par deux troncs inégaux : le gros tronc est postéro-interne, le petit tronc ou *canal collatéral veineux* est externe par rapport à l'artère.

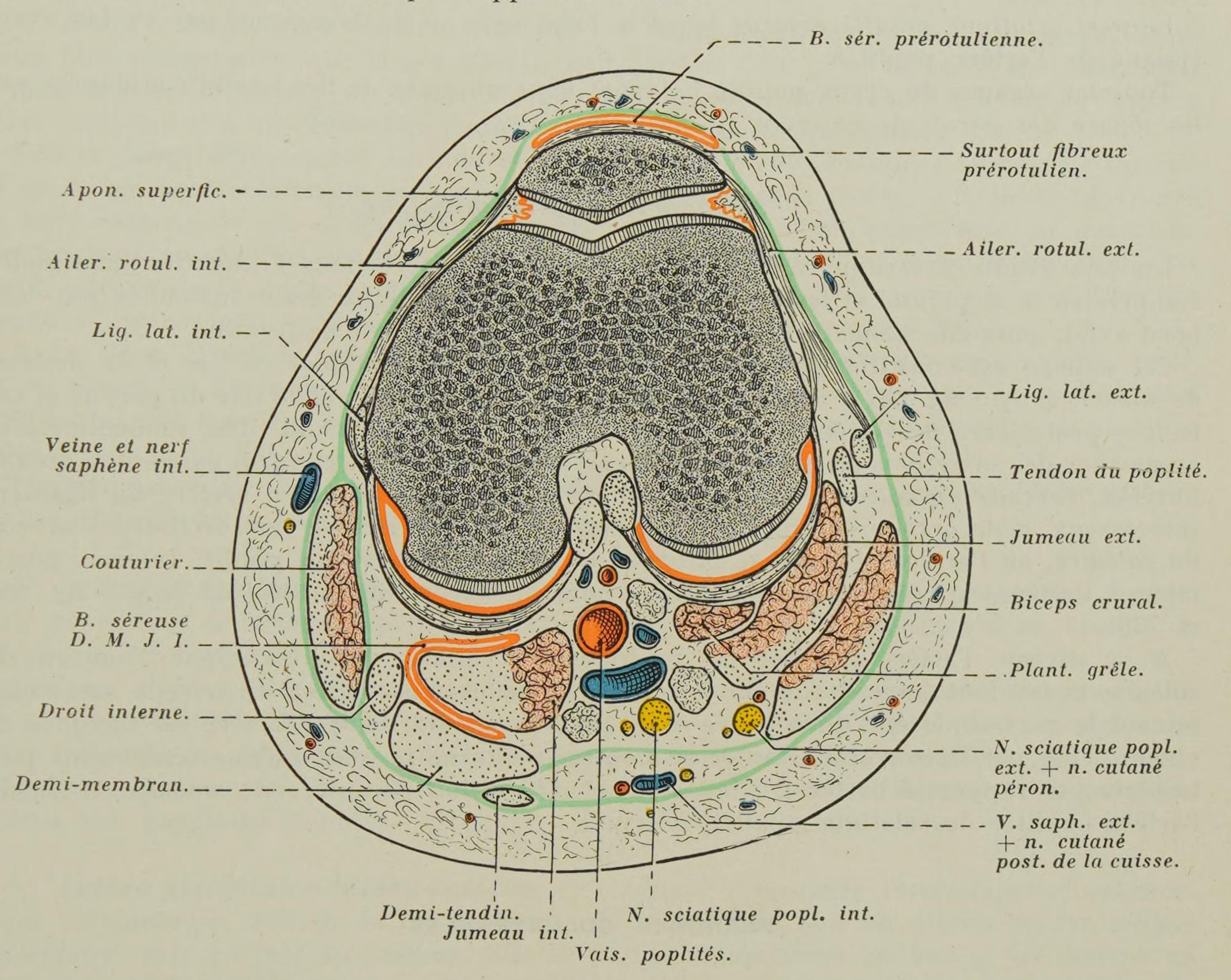

FIG. 689. — *Coupe transversale du genou passant à l'union du tiers inférieur et des deux tiers supérieurs de la rotule; côté droit, segment inférieur de la coupe. — En rouge,* les bourses séreuses et la synoviale; *en vert,* les aponévroses.

De la crosse de la saphène externe se détache parfois une anastomose qui va à la veine saphène interne; cette anastomose croise la face superficielle de l'artère et peut être sectionnée au cours de la ligature. La veine poplitée reçoit également les veines satellites et homonymes des branches de l'artère; celles-ci forment assez souvent un lacis vasculaire complexe qui gêne l'abord de l'artère.

Le *nerf sciatique poplité interne* continue la direction du grand nerf sciatique; il est franchement vertical et occupe la grande diagonale du losange; aussi, à la partie supérieure de la région, est-il quelque peu éloigné des vaisseaux poplités et ne s'en rapproche-t-il que dans la partie inférieure.

Le nerf sciatique poplité interne émet des branches qui offrent des rapports différents avec l'artère; ce sont le nerf saphène externe ou saphène tibial, qui suit parallèlement la

direction du sciatique poplité interne, le nerf du poplité qui croise la face externe puis antérieure de l'artère avant d'atteindre le muscle, et le nerf supérieur du soléaire (voy. : fig. 729).

Autour des vaisseaux poplités on rencontre des tronc lymphatiques et les *ganglions poplités,* au nombre de quatre à six, échelonnés à des hauteurs variables; les uns, superficiels, sont placés en arrière des vaisseaux poplités autour de l'embouchure de la veine saphène externe; les autres, profonds, sont en rapport plus immédiat avec l'artère (voy. : fig. 714).

Le *nerf sciatique poplité externe* longe le bord externe du biceps, et par ce fait reste éloigné de l'artère poplitée.

Tous les organes du creux poplité baignent dans un amas de tissu cellulo-graisseux qui les sépare des parois de ce creux.

4. — *Rapports à la terminaison.*

Un peu avant sa terminaison, l'artère poplitée est placée dans l'interstice musculaire compris entre le poplité et les deux jumeaux, ces deux muscles étant fusionnés par leur bord axial; puis elle s'engage dans l'*anneau du soléaire* où elle se termine.

Cet anneau est constitué par les insertions supérieures, obliques en bas et en dedans, du muscle (voy. : fig. 627); celui-ci s'insère en effet, d'une part sur la tête du péroné et sur la face postérieure de cet os, et d'autre part sur la ligne oblique du tibia, immédiatement au-dessous des insertions du poplité; entre ces deux zones d'insertion, il existe une arcade fibreuse, l'*arcade du soléaire,* qui s'étend d'un os à l'autre; située en arrière du ligament interosseux, cette arcade délimite avec ce dernier un large orifice semi-ovalaire, l'*anneau du soléaire,* où l'artère poplitée se bifurque et où le nerf sciatique poplité interne, postérieur à l'artère, se continue en prenant le nom de nerf tibial postérieur (voy. : fig. 688 et 730).

A ce niveau, l'artère poplitée est profondément située, recouverte par l'anneau du soléaire et les deux jumeaux, et entre les deux couches musculaires du triceps sural cheminent le nerf supérieur du soléaire et le plantaire grêle; tantôt l'artère est flanquée de chaque côté par deux veines, tantôt au contraire elle ne possède qu'une seule veine postérieure par rapport à l'artère; quant au chef d'insertion péronière du soléaire, il sépare l'artère poplitée du sciatique poplité externe.

BRANCHES COLLATÉRALES

1° Dans sa PORTION OBLIQUE, l'artère poplitée abandonne trois à quatre *rameaux musculaires* pour les muscles qui délimitent la partie supérieure du losange poplité et pour le grand adducteur; parfois aussi la *quatrième perforante* se détache de son origine.

2° Dans sa PORTION VERTICALE, l'artère poplitée fournit : *a)* cinq *artères articulaires* pour le genou, dont deux supérieures, externe et interne, une moyenne et deux inférieures, interne et externe; *b)* deux *artères musculaires* importantes, les *artères jumelles* destinées au triceps sural; *c)* et l'*artère petite saphène* (voy. : fig. 688 et 690).

*1° **Artère articulaire supéro-interne.*** — L'*artère articulaire supéro-interne* est la plus élevée des branches collatérales de la poplitée; elle naît de sa face interne au-dessus du bord supérieur du condyle interne; de là elle se dirige en dedans, légèrement oblique en haut; puis elle croise successivement la face profonde des muscles demi-tendineux et demi-membraneux (voy. : fig. 687 et 688); elle atteint la loge antérieure de la cuisse en passant en dehors du tendon du grand adducteur, sous une petite arcade aponévrotique située au-dessous de l'anneau du troisième adducteur (voy. : fig. 687).

Au-dessus du condyle interne, elle se divise contre le bord interne du fémur en *deux branches* : l'une *profonde,* qui se distribue au vaste interne et au fémur; l'autre *superficielle,* qui descend en avant de l'articulation du genou pour prendre part à la constitution du *réseau périrotulien* (voy. : fig. 691).

Avant de se bifurquer, elle abandonne des rameaux au jumeau interne et au demi-membraneux; elle s'anastomose avec l'artère articulaire inféro-interne et avec la grande anastomotique.

2° **Artère articulaire supéro-externe.** — *L'artère articulaire supéro-externe,* beaucoup plus volumineuse que la précédente, naît, parfois d'un tronc commun avec elle, mais le plus souvent isolément, de la face externe de la poplitée dans la partie haute de l'espace intercondylien et à un centimètre environ au-dessous de la précédente.

Elle se dirige obliquement en haut et en dehors; puis elle contourne le condyle externe et se dirige horizontalement en passant entre le biceps et le fémur; elle se divise contre le bord externe de cet os en *deux branches terminales* : l'une, *supérieure* ou *profonde,* se distribue au muscle crural et au fémur; l'autre, *inférieure* ou *superficielle,* longe le bord externe de la rotule et du ligament rotulien en avant de la capsule articulaire du genou et contribue à la formation du réseau périrotulien (voy. : fig. 691).

Avant de se bifurquer, elle fournit des rameaux au jumeau externe, au plantaire grêle, et au biceps, et un *rameau satellite du sciatique poplité externe* qui accompagne ce nerf jusque dans la loge des péroniers; il se distribue à la partie supérieure du long péronier latéral (voy. : fig. 688).

L'artère articulaire supéro-externe s'anastomose avec l'artère articulaire inféro-externe et avec la grande anastomotique.

3° **Artère articulaire moyenne.** — *L'artère articulaire moyenne,* quelquefois double, naît de la face antérieure de la poplitée, parfois aussi de la précédente au niveau de l'espace intercondylien.

Dès son origine, elle se porte en avant et un peu en bas; elle se ramifie et ses branches traversent aussitôt le ligament poplité oblique; elles pénètrent l'articulation du genou où elles irriguent les ligaments croisés, les condyles fémoraux, la synoviale et ses franges; elle donne des rameaux au paquet adipeux postérieur du genou et des rameaux ganglionnaires aux ganglions poplités.

4° **Artère articulaire inféro-interne.** — *L'artère articulaire inféro-interne,* relativement volumineuse, naît de la force interne de la poplitée, soit au *niveau de l'interligne articulaire,* soit un peu au-dessous. Elle se dirige obliquement en bas et en dedans en suivant le *bord supérieur du muscle poplité*; puis, recouverte par le jumeau interne, elle contourne la tubérosité interne du tibia; elle passe entre l'os et le ligament latéral interne, puis elle s'engage entre la face interne du tibia et ce ligament sous le tendon réfléchi du demi-membraneux (voy. : fig. 688 et 690).

Elle se termine contre la face antéro-interne du tibia en s'épanouissant en un bouquet de branches dont trois sont anastomotiques : l'une, *ascendante,* s'anastomose avec une branche descendante de l'articulaire supéro-interne; l'autre, *horizontale,* s'anastomose en avant du tendon rotulien avec l'articulaire supéro-externe; enfin la troisième, *descendante,* s'anastomose avec la récurrente tibiale antérieure; ces trois branches contribuent largement à la formation du *réseau périrotulien* (voy. : fig. 691).

Elle irrigue en outre le muscle poplité, le jumeau interne et les tendons de la patte d'oie, le versant interne de l'articulation du genou et le paquet adipeux antérieur du genou.

5° **Artère articulaire inféro-externe.** — *L'artère articulaire inféro-externe,* plus grêle que la précédente, se détache de la face externe de la poplitée, à un centimètre

au-dessous de l'interligne articulaire; de là elle se porte horizontalement en dehors, passe entre le ligament poplité arqué et le muscle poplité en avant et le plantaire grêle et le jumeau externe en arrière; puis, toujours horizontale, mais légèrement sinueuse, elle contourne la tubérosité externe du tibia en passant entre l'os et le ligament latéral externe, soit au niveau, soit un peu au-dessous de l'interligne articulaire du genou; finalement, elle se termine à la face antérieure du genou en prenant part à la constitution du réseau périrotulien.

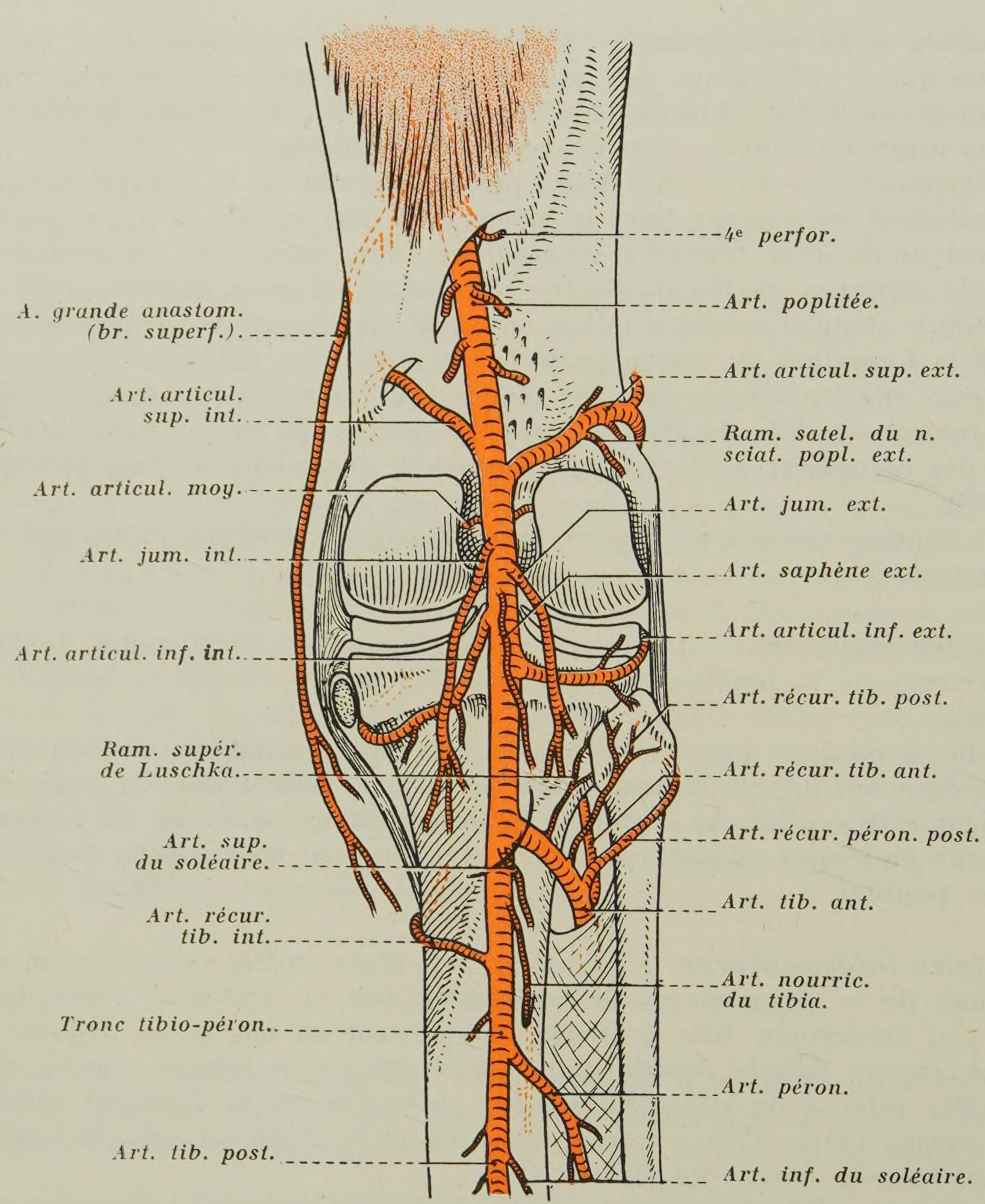

FIG. 690. *Branches de l'artère poplitée, du tronc tibio-péronier et de la partie initiale de l'artère tibiale antérieure; côté droit* (schématique). *Le trait curviligne noir* représente la situation de l'arcade du soléaire.

Elle se distribue au poplité, au jumeau externe, au versant externe de l'articulation du genou et à l'articulation péronéo-tibiale supérieure. Elle s'anastomose avec les articulaires supéro-externe et interne, ainsi qu'avec les récurrentes tibiales antérieure et postérieure et avec la récurrente péronière (voy. : fig. 688 et 691).

6° **Artères jumelles.** — Les *artères jumelles*, au nombre de *deux*, l'une *interne*, l'autre *externe*, naissent de la face postérieure de la poplitée, tantôt isolément, tantôt d'un tronc commun; leur origine est située un peu au-dessus de l'interligne articulaire ou à son niveau, et bien souvent la jumelle interne naît à un niveau plus élevé que la jumelle

externe (8 à 12 millimètres); leur calibre est relativement important; toutefois la jumelle interne est plus volumineuse que la jumelle externe.

De cette origine, chacune d'elles se dirige respectivement de haut en bas et obliquement vers le jumeau correspondant, accompagnée par le nerf du jumeau; elles glissent sous les jumeaux dans lesquels elles se terminent assez haut en pénétrant chaque muscle par sa face antérieure et près de son bord axial.

Tantôt, après s'être ramifiée, l'artère pénètre le muscle par un bouquet de branches; tantôt, au contraire, l'artère abandonne des rameaux étagés à chaque jumeau (voy. : fig. 688).

Les artères jumelles sont accompagnées de veines volumineuses.

Les anastomoses intramusculaires entre les deux artères jumelles sont très rares et peu importantes, si bien que pratiquement on peut considérer les artères jumelles comme des *artères du type terminal* (voy. : *Vascularisation du triceps sural*).

Les artères jumelles fournissent des rameaux ganglionnaires aux ganglions poplités, et l'artère jumelle externe abandonne une artériole au plantaire grêle (voy. : fig. 688).

La poplitée fournit parfois des *artères jumelles accessoires.*

7° ***Artère petite saphène.*** — *L'artère petite saphène* est une artère constante, généralement grêle mais longue, qui se détache de la face postérieure de la poplitée un peu au-dessous de la naissance des jumelles; souvent même elle naît d'un tronc commun avec l'une d'elles (la jumelle interne de préférence). Elle se dirige verticalement en bas, en dedans du sciatique poplité interne qu'elle longe jusqu'à l'angle inférieur du creux poplité; à ce niveau elle s'accole à la veine saphène externe qu'elle suit jusqu'au mollet, d'où la dénomination d'*artère satellite de la veine saphène externe* ou *artère saphène externe* qu'on lui donne également; elle se distribue aux téguments du mollet et au nerf saphène externe (voy. : fig. 688 et 689).

De la terminaison de la poplitée se détache parfois l'*artère supérieure du soléaire* (voy. : *Vascularisation du triceps sural*) (voy. : fig. 688 et 690).

BRANCHES TERMINALES

Les *branches terminales* de l'artère poplitée sont au nombre de *deux* : *a)* l'une, le *tronc tibio-péronier,* branche de bifurcation postérieure, gagne la loge postérieure de la jambe en continuant la direction de l'artère; *b)* l'autre, la *tibiale antérieure,* branche de bifurcation antérieure et externe, forme un angle obtus ouvert en avant, en dehors et en bas avec la poplitée puis gagne la loge antérieure de la jambe où elle se distribue (voy. : fig. 688).

ANASTOMOSES. RÉSEAU PÉRIROTULIEN

Par ses branches articulaires la poplitée s'anastomose, d'une part avec la *fémorale* par l'intermédiaire de la grande anastomotique et de la quatrième perforante, et d'autre part avec les *artères de la jambe* (tronc tibio-péronier et tibiale antérieure) par l'intermédiaire des artères récurrente tibiale postérieure, récurrente tibiale antérieure et récurrentes péronières.

Toutes ces artères contribuent à la formation, autour de l'articulation du genou, d'un *réseau anastomotique,* capable de rétablir la circulation en cas de ligature de la poplitée.

Ce réseau est constitué par *deux cercles artériels* : *a)* l'un, *supérieur,* formé par les deux articulaires supérieures et la grande anastomotique : c'est le *cercle périfémoral inférieur* ou *cercle artériel supérieur du genou*; *b)* l'autre, *inférieur,* formé par les deux articulaires inférieures : c'est le *cercle péritibial supérieur* ou *cercle artériel inférieur du genou.*

Sur les bords de la rotule et du tendon rotulien ces deux cercles sont réunis par trois *arcades juxta-rotuliennes* dont l'une est *externe* et les deux autres *internes* : la plus interne de ces arcades est formée par l'anastomose des branches ascendante et descendante des articulaires supérieure et inférieure internes ; l'autre est formée par l'anastomose de la grande anastomotique (branche profonde articulaire) avec le cercle péritibial supérieur; l'ensemble de ces arcades constitue le *réseau périrotulien* (voy. : fig. 691).

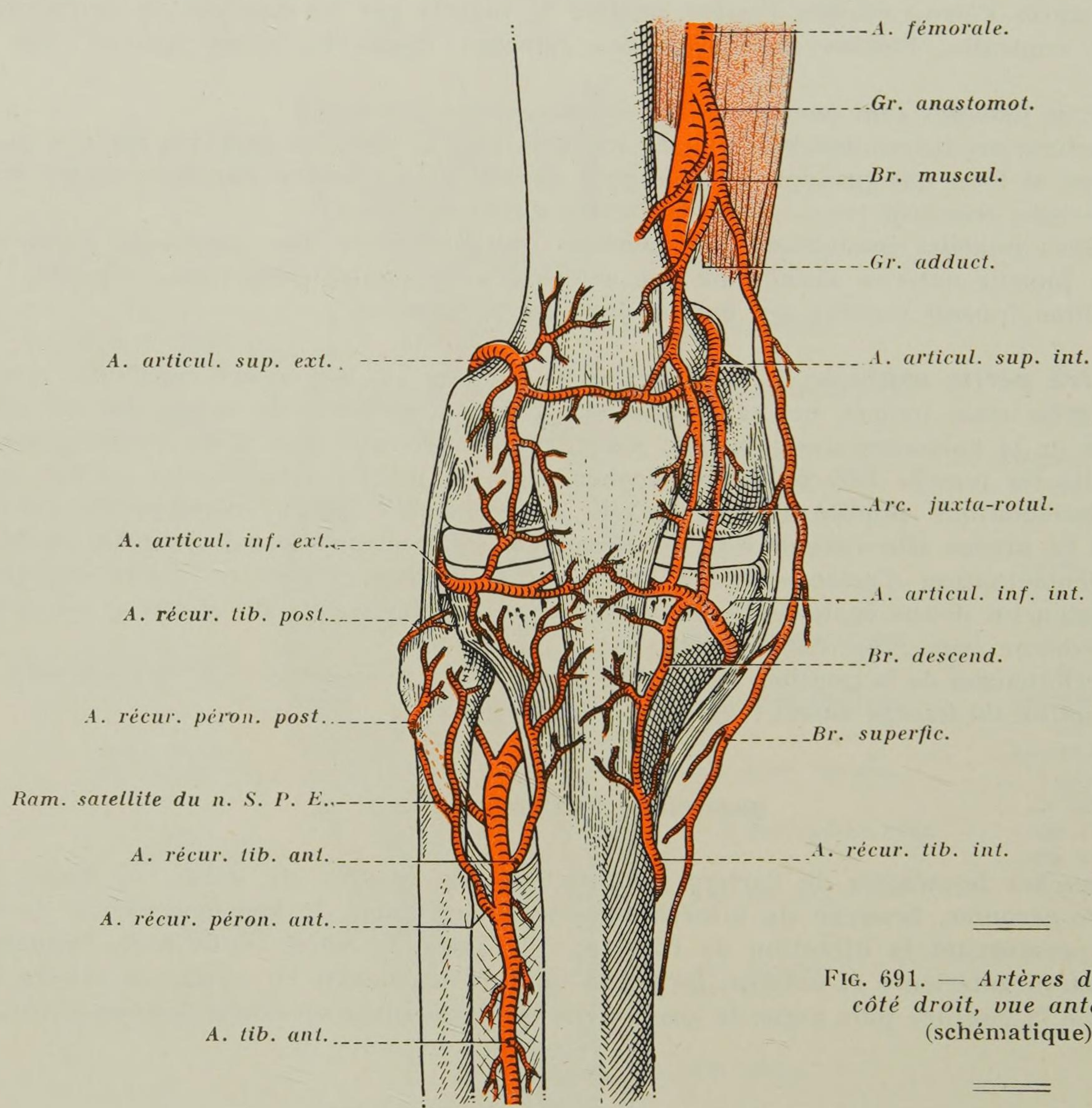

FIG. 691. — *Artères du genou, côté droit, vue antérieure* (schématique).

ARTÈRES DE LA JAMBE

Les artères de la jambe sont celles qui occupent le segment du membre inférieur correspondant au tibia et au péroné : elles s'étendent donc depuis l'interligne articulaire du genou jusqu'à l'interligne tibio-tarsien.

Exception faite de la branche superficielle de la grande anastomotique venue de l'artère fémorale, elles proviennent toutes de la *poplitée* qui après une courte portion jambière se bifurque en ses deux branches terminales, la *tibiale antérieure* qui passe rapidement dans la loge antérieure de la jambe, et le *tronc tibio-péronier* qui continue dans la loge postérieure de la jambe la direction de la poplitée; puis il se divise bientôt en ses deux branches terminales, la *tibiale postérieure* et la *péronière*.

Les *artères de la loge postérieure de la jambe* proviennent toutes d'un long tronc vasculaire qui diminue progressivement de calibre de haut en bas et qui est représenté successivement par la *portion jambière de la poplitée* avec son cercle péritibial supérieur, à la constitution duquel prennent part les deux articulaires inférieures, le *tronc tibio-péronier* et l'*artère tibiale postérieure,* ces trois troncs étant dans la continuation directe l'un de l'autre.

La *portion jambière de la poplitée* est relativement courte; elle occupe le triangle inférieur du losange poplité où elle est située un peu en dedans de l'axe vertical de ce dernier; elle s'étend depuis l'interligne fémoro-tibial jusqu'à l'arcade du soléaire; sa longueur est d'environ 8 à 9 centimètres; elle est placée profondément dans le creux poplité sous les jumeaux et légèrement inclinée de haut en bas et d'arrière en avant (voy.: *Artère poplitée*) (voy. : fig. 688).

ARTÈRE TIBIALE ANTÉRIEURE

ORIGINE, SITUATION ET TERMINAISON. — L'artère tibiale antérieure est la branche de bifurcation antérieure de l'artère poplitée; elle s'étend depuis l'arcade du soléaire où elle naît jusqu'au bord inférieur de la branche supérieure du ligament en Y où elle se termine continuée par la pédieuse; cette limite inférieure correspond à l'interligne tibio-tarsien.

Dans la majeure partie de son trajet, elle est située dans la loge antérieure de la jambe.

TRAJET ET DIRECTION. — Dès son origine, elle se dirige obliquement en bas, en avant et légèrement en dehors; elle quitte la loge postérieure de la jambe en passant entre le tibia et le péroné au-dessus du ligament interosseux; puis elle s'incurve et se dirige verticalement en bas, profondément située et appliquée contre la face antérieure du ligament interosseux; à son entrée dans la loge antérieure de la jambe elle est située très près du péroné; mais, plus bas, elle se rapproche du tibia pour se placer au contact de sa face antéro-externe à la partie inférieure de la jambe.

Dans la loge antérieure de la jambe, elle rejoint son nerf homonyme et sa direction est oblique de haut en bas et de dehors en dedans; sa *ligne repère* ou ligne de ligature s'étend de la dépression antépéronière (située un peu en dehors du tubercule de Gerdy) au milieu de l'espace intermalléolaire.

Dans le cas de bifurcation haute de l'artère poplitée, au niveau du bord supérieur du muscle poplité, l'artère tibiale antérieure présente un segment relativement important qui occupe la partie profonde du creux poplité, en dehors du tronc tibio-péronier et du nerf sciatique poplité interne.

RAPPORTS. — Par suite de sa situation et de son trajet, l'artère tibiale antérieure occupe successivement la *loge postérieure de la jambe,* l'*espace interosseux,* la *loge antérieure de la jambe* et la *région du cou-de-pied,* régions au niveau desquelles nous envisagerons successivement ses rapports.

*1° **Rapports dans la loge postérieure de la jambe.*** — Dans cette portion, très courte, dont la longueur varie de 2 à 3 centimètres, l'artère est profondément située sur un plan un peu antérieur à celui du tronc tibio-péronier; elle forme avec ce tronc un angle aigu ouvert en bas; le nerf sciatique poplité interne se continue à ce niveau par le nerf tibial postérieur qui croise postérieurement l'origine de l'artère; il est placé en dehors du tronc tibio-péronier, et de ce fait l'artère tibiale antérieure qui lui est antérieure s'éloigne progressivement de lui.

Elle est recouverte par le chef péronier du soléaire et par le jumeau externe (voy. : fig. 688).

2° ***Rapports dans l'espace interosseux.*** — Dans l'espace interosseux, l'artère tibiale antérieure est comprise dans un petit espace triangulaire à base inférieure limité par le péroné en dehors, le ligament de Barkow *(ligamentum capituli fibulæ)* et le tibia en haut et en dedans, et le bord supérieur, tranchant et arciforme, du ligament interosseux en bas.

A ce niveau, elle est située dans l'angle inféro-externe du triangle; elle entre en rapport intime avec la face interne de l'extrémité supérieure du péroné et avec le ligament interosseux contre lesquels elle est appliquée; c'est par l'intermédiaire de cet espace interosseux qu'elle aborde la loge antérieure de la jambe; dans cet espace elle fournit les artères récurrentes péronières (voyez plus loin) (voy. : fig. 690 et 692).

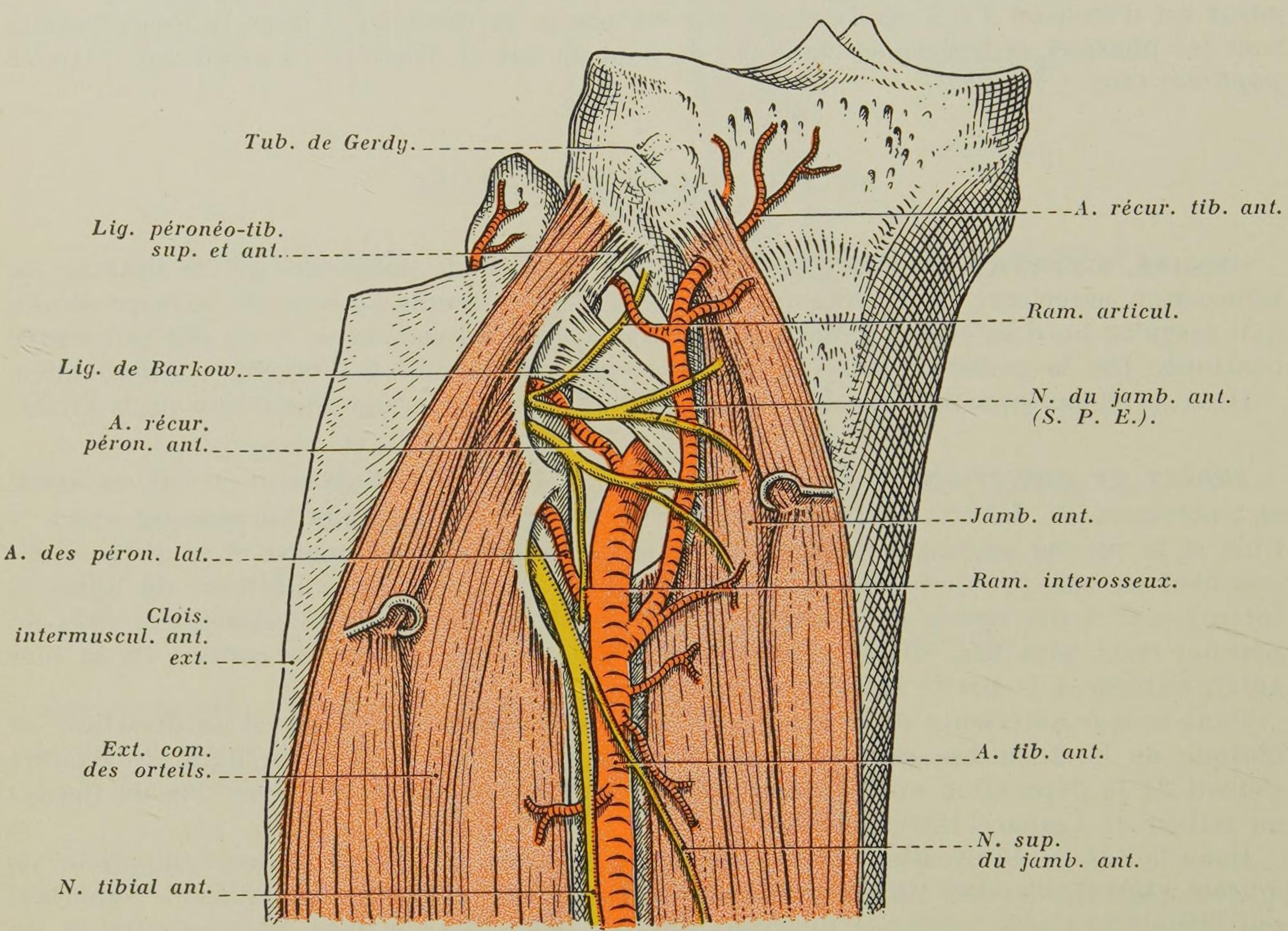

FIG. 692. — *Artère et nerf tibial antérieur à leur entrée dans la loge antérieure de la jambe; nerfs du jambier antérieur; côté droit.*

3° ***Rapports dans la loge antérieure de la jambe.*** — Dans la loge antérieure de la jambe, l'artère est profondément située.

a) Dans la moitié supérieure de la loge, elle chemine dans l'interstice musculaire compris entre le jambier antérieur en dedans et les extenseurs des orteils en dehors (voy. : fig. 692). Elle répond : en arrière, au ligament interosseux contre lequel elle est appliquée par de nombreux tractus fibreux qui représentent une dépendance de sa gaine conjonctivo-vasculaire : c'est le *canal fibreux des vaisseaux tibiaux de Hyrtl* (1) représentant la gaine de ces vaisseaux; toutefois elle n'est jamais comprise, comme certains l'affirment, dans un dédoublement du ligament interosseux.

(1) Ce canal est comparable au canal d'Alcock (voy. : *Artère honteuse interne,* tome III).

b) Dans la *partie inférieure de la jambe,* elle tend à s'écarter de plus en plus de la membrane interosseuse pour se placer sur la face antéro-externe du tibia.

En avant, elle est recouverte à la partie supérieure de la jambe par l'extenseur commun des orteils et par le jambier antérieur (voy. : fig. 697); ces deux muscles sont en rapport intime et s'adossent l'un à l'autre au-devant de l'artère; l'interstice qui les sépare est souvent difficile à trouver au cours de la ligature; d'autre part l'aponévrose jambière, épaisse et solide, les maintient en contact l'un avec l'autre, mais bien souvent on devine l'interstice par une série de petites artérioles cutanées, étagées, issues de la tibiale antérieure qui perforent l'aponévrose sur une même ligne verticale un peu en dehors de la crête antérieure du tibia; néanmoins, à la partie supérieure de la jambe, l'interstice est difficilement isolable par suite des insertions aponévrotiques des deux muscles. Plus bas, les deux muscles précités ne prennent plus d'insertion sur les deux os de la jambe : ils tendent à s'écarter et l'extenseur propre du gros orteil tend à s'insinuer entre eux.

En dedans, l'artère répond au jambier antérieur, *muscle satellite* de l'artère tibiale antérieure; il la sépare du tibia à la partie supérieure de la jambe, mais, à la partie inférieure, l'artère se dégage du muscle, devenu tendineux, de telle sorte qu'elle n'est plus séparée du plan osseux que par une mince couche cellulo-graisseuse par l'intermédiaire de laquelle elle répond à la face antéro-externe du tibia.

En dehors enfin, elle répond : en haut, à l'extenseur commun des orteils et, plus bas, à l'extenseur propre du gros orteil, mais ce dernier devient antérieur par rapport à l'artère et il la croise au point où il se jette sur son tendon (voy. : fig. 693).

4° ***Rapports au cou-de-pied.*** — Au niveau du cou-de-pied, l'artère est devenue plus superficielle et les muscles qui l'accompagnaient jusqu'alors ont fait place à leurs tendons.

En arrière, elle repose sur les faces antérieures du pilon tibial et de l'articulation tibio-tarsienne dont elle est séparée par du tissu celluleux; *en avant,* elle est bridée par la branche supérieure du ligament en Y; le tendon de l'extenseur propre du gros orteil est situé dans sa coulisse et un peu en dedans de l'artère, le pilier profond du ligament frondiforme sépare ce tendon de l'artère; l'extenseur commun des orteils, également situé dans sa coulisse, est beaucoup plus externe; ces deux tendons sont entourés par leurs gaines synoviales (voy. : fig. 638).

5° ***Rapports vasculo-nerveux.*** — Dans son trajet, l'artère est accompagnée de deux veines et du nerf tibial antérieur; l'ensemble constitue le *paquet vasculo-nerveux tibial antérieur.*

Ces éléments sont disposés par rapport à l'artère de la façon suivante : les *deux veines* sont situées : l'une en dehors, l'autre en dedans de l'artère; elles échangent de nombreuses anastomoses tout au long du trajet, passant les unes en arrière, les autres en avant de l'artère; elles forment ainsi des boucles veineuses périartérielles qui rendent la dénudation de l'artère difficile au cours de la ligature.

Le *nerf tibial antérieur* est en dehors de l'artère à la partie supérieure de la loge antérieure de la jambe; mais il se place en dedans d'elle à la partie inférieure, en croisant sa face antérieure à la partie moyenne; le croisement se faisant en X à branches très allongées et très rapprochées (voy. : fig. 693).

Le paquet vasculo-nerveux tibial antérieur est accompagné de *deux* ou *trois troncs lymphatiques,* et au tiers supérieur de la jambe on trouve un petit ganglion, le *ganglion tibial antérieur,* appliqué contre le ligament interosseux près de son bord supérieur et sur les côtes de l'artère (voy. : fig. 713).

BRANCHES COLLATÉRALES. — L'artère tibiale antérieure fournit de nombreuses branches collatérales dont la plupart sont peu volumineuses et quelques-unes inconstantes;

ce sont : *a)* au cours de son trajet dans la *loge postérieure de la jambe,* le rameau supérieur de Luschka, la récurrente tibiale postérieure et la récurrente péronière postérieure; *b)* et dans la *loge antérieure de la jambe,* la récurrente péronière antérieure, la récurrente tibiale antérieure, les malléolaires interne et externe et de nombreux rameaux musculaires innominés.

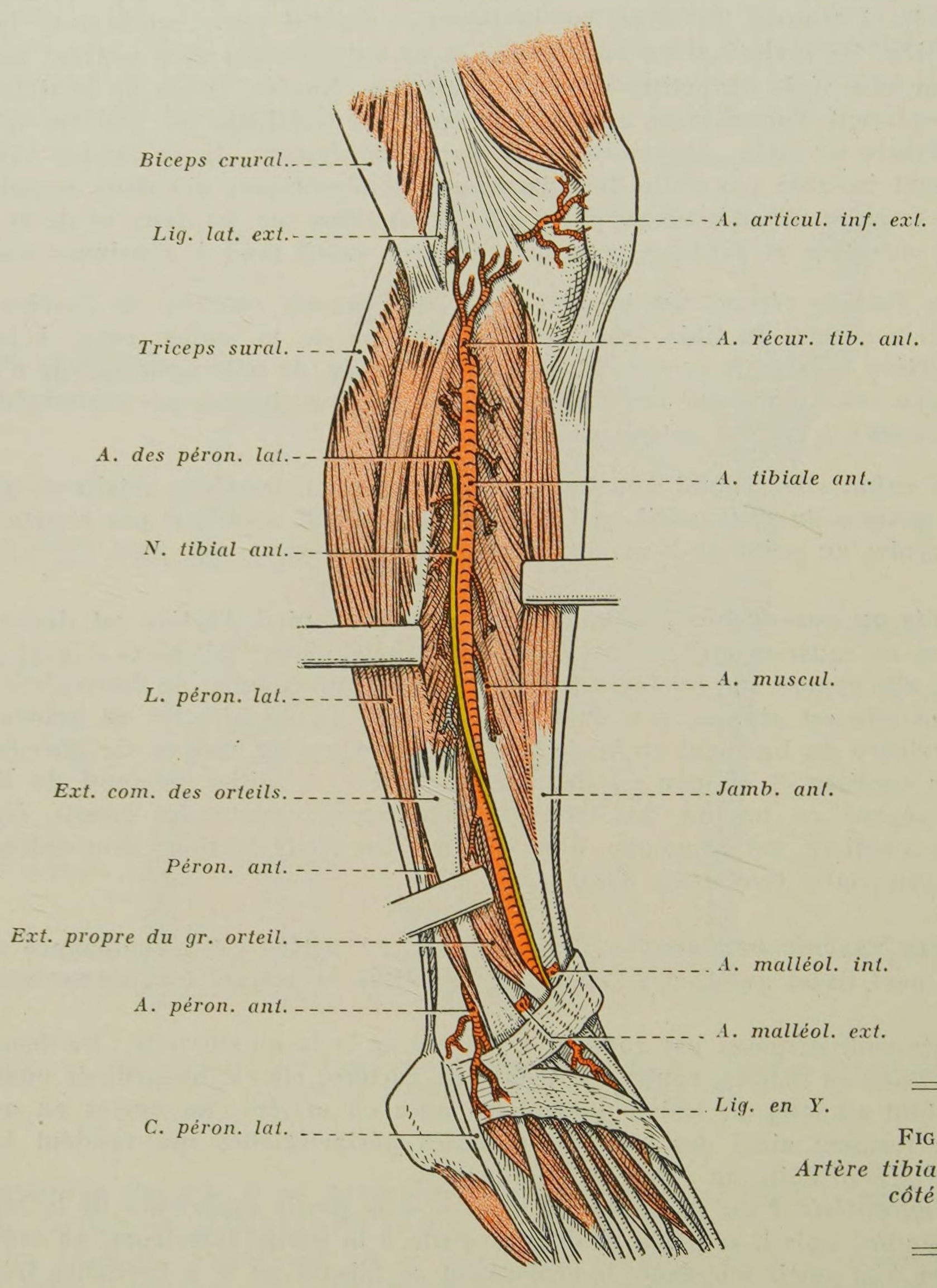

FIG. 693.
Artère tibiale antérieure; côté droit.

1° ***Rameau supérieur de Luschka.*** — Le rameau supérieur de Luschka (1) ou *ramus superior (ramus supremus)* est une branche grêle, inconstante (un tiers des cas), qui naît de la tibiale antérieure au niveau de son origine; verticalement ascendante, elle traverse le muscle poplité ou bien, le plus souvent, elle s'insinue entre ce muscle et la

(1) Anatomiste allemand (1820-1875), fut professeur d'Anatomie à l'Université de Tubingen.

face postérieure du tibia pour se perdre un peu au-dessus de son bord supérieur ; elle se distribue au poplité et aux insertions supérieures du jambier postérieur et du fléchisseur commun des orteils (voy. : fig. 690).

2° ***Artère récurrente tibiale postérieure.*** — L'artère récurrente tibiale postérieure est inconstante comme la précédente; généralement grêle, elle naît à quelques millimètres au delà de l'origine de l'artère tibiale antérieure; de là elle se dirige obliquement en haut et en dehors, et elle se distribue au poplité et à la partie postérieure de l'articulation péronéo-tibiale supérieure (voy. : fig. 690).

Cette artère naît parfois du tronc tibio-péronier.

3° ***Artère récurrente péronière postérieure.*** — L'artère récurrente péronière postérieure ou *artère de la tête du péroné de Weber,* quoique grêle, est plus volumineuse et beaucoup plus constante que les deux précédentes. Elle se détache de l'artère tibiale antérieure, un peu avant que cette dernière ne s'engage dans l'espace interosseux; elle se dirige en dehors et en haut, en contournant le col du péroné; elle s'engage sous le long péronier latéral et l'extenseur commun des orteils auxquels elle abandonne des rameaux; puis elle se distribue à la face antérieure de l'articulation péronéo-tibiale supérieure (voy. : fig. 690).

4° ***Artère récurrente péronière antérieure.*** — L'artère récurrente péronière antérieure est inconstante et grêle; elle se détache de l'artère un peu en avant du bord supérieur du ligament interosseux; elle se dirige en haut et en dehors en suivant les nerfs du jambier antérieur (issus du sciatique poplité externe), puis elle atteint la loge des péroniers, s'engage dans le tunnel ostéo-fibreux horizontal du long péronier latéral; elle se distribue au long péronier latéral et à l'articulation péronéo-tibiale supérieure; elle fournit parfois au sciatique poplité externe un rameau satellite qui accompagne le nerf jusque dans le creux poplité (voy. : fig. 692 et 694).

5° ***Artère récurrente tibiale antérieure.*** — L'artère récurrente tibiale antérieure est une des plus volumineuses branches collatérales de l'artère tibiale antérieure. Elle naît en avant du ligament interosseux, au point où l'artère devient verticale; elle se dirige obliquement en haut en dedans et en avant, elle s'insinue entre la tubérosité externe du tibia et les insertions supérieures du jambier antérieur qui la recouvre; elle se distribue à la partie supérieure de l'extenseur commun des orteils et du jambier antérieur, et à la face antérieure des articulations du genou et péronéo-tibiale supérieure.

Cette artère abandonne une branche collatérale importante : c'est l'*artère des péroniers latéraux* (Dujarier), lorsque celle-ci ne naît pas de la récurrente péronière antérieure (ce qui est rare) ou parfois directement de la tibiale antérieure (ce qui est plus fréquent) (voy. : fig. 692 et 693).

Relativement volumineuse, l'*artère des péroniers latéraux* suit un trajet oblique en haut en arrière et en dehors; elle accompagne le nerf tibial antérieur (parfois aussi le nerf supérieur du jambier antérieur, *artère satellite du nerf supérieur du jambier antérieur de Dujarier*), puis le nerf sciatique poplité externe; généralement sus-jacente aux troncs nerveux, elle traverse la cloison intermusculaire antéro-externe sous la même arcade fibreuse que le nerf tibial antérieur; puis elle atteint la loge des péroniers où elle se divise en trois ou quatre rameaux qui se distribuent aux muscles péroniers latéraux; l'un d'eux, généralement volumineux et descendant, accompagne le nerf musculo-cutané dans le tunnel vertical du long péronier latéral, puis le nerf du court péronier latéral (voy. : *Muscles péroniers latéraux*) (voy. : fig. 692).

Dans le tunnel transversal du long péronier latéral, elle s'anastomose fréquemment avec le rameau satellite du nerf sciatique poplité externe, issu soit de l'artère articulaire supéro-externe, soit de l'artère petite saphène.

Toutes les artères récurrentes péronières et tibiales concourent à la constitution du *réseau articulaire du genou* et l'artère tibiale antérieure plus spécialement; cette dernière s'anastomose avec les artères articulaires inférieures de la poplitée; avec ces dernières elle prend part également à la constitution du *réseau périrotulien* (voy. : fig. 691).

*6° **Artère malléolaire interne.*** — L'artère malléolaire interne naît de la terminaison de l'artère tibiale antérieure, un peu au-dessus de l'interligne tibio-tarsien (voy. : fig. 693);

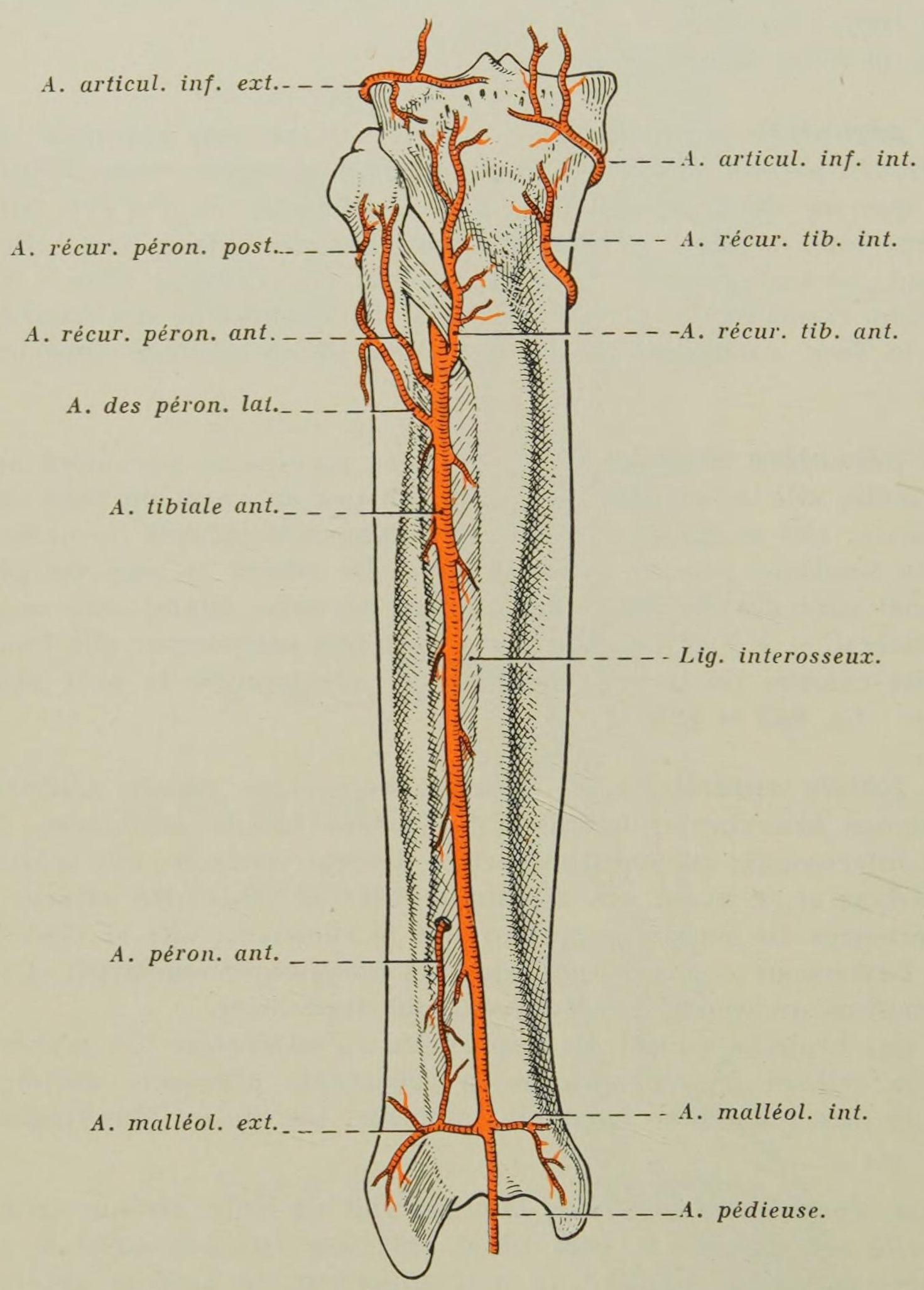

FIG. 694.
Artères de la jambe; côté droit, vue antérieure (schématique).

elle se dirige horizontalement en dedans; elle passe sous le tendon du jambier antérieur et, arrivée au bord antérieur de la malléole tibiale, elle se divise en *deux branches* : l'une, *profonde,* pour l'articulation; l'autre, *superficielle,* qui se distribue aux téguments de la région malléolaire interne; elle s'anastomose avec la malléolaire postéro-interne et avec les rameaux tarsiens internes de la pédieuse.

*7° **Artère malléolaire externe.*** — L'artère malléolaire externe, beaucoup plus volumineuse que la précédente, naît au même niveau qu'elle; elle se dirige horizontalement en dehors en passant sous l'extenseur commun des orteils et le péronier antérieur (voy. :

fig. 693); elle se distribue aux articulations tibio-tarsienne et péronéo-tibiale inférieure, ainsi qu'aux téguments de la région malléolaire externe et de la face externe du talon. Elle s'anastomose par une branche ascendante avec la péronière antérieure, et par une branche descendante avec la dorsale du tarse.

*8° **Rameaux musculaires.*** — Les rameaux musculaires directs destinés aux muscles voisins sont relativement grêles et au nombre d'une vingtaine; on les divise en: *a) rameaux internes* pour le jambier antérieur; *b)* et en *rameaux externes* pour les extenseurs propre du gros orteil et commun des orteils, le péronier antérieur et les péroniers latéraux *(artère inférieure des péroniers latéraux)* (voy. : fig. 693).

Ces rameaux sont généralement très courts et transversaux; fréquemment ils sont déjà divisés avant d'aborder le muscle; ils prennent par ce fait un dispositif en Y; souvent même certains sont communs à deux muscles de la loge (jambier antérieur et extenseur commun des orteils); les plus inférieurs sont plus longs, mais très grêles, obliques en bas et en dehors, ils se distribuent presque exclusivement au péronier antérieur.

Ils passent les uns en avant, les autres en arrière du nerf tibial antérieur, si bien que ce nerf apparaît entre deux plans de branches artérielles, l'un antérieur, l'autre postérieur.

Ces rameaux envoient à la jambe des branches cutanées antérieures qui s'insinuent dans l'interstice musculaire jambier antérieur-extenseur commun des orteils : ce sont ces rameaux qui servent de guide en médecine opératoire pour la ligature de l'artère tibiale antérieure au tiers supérieur de la jambe.

TRONC TIBIO-PÉRONIER

Le tronc tibio-péronier est la branche de bifurcation postérieure de la poplitée dont il continue la direction verticale.

Il naît au niveau de l'anneau du soléaire; généralement très court, il a une *longueur* de 4 ou 5 centimètres; son *calibre* est toujours supérieur à celui de la tibiale antérieure. Il se termine dans la partie haute de la loge postérieure de la jambe en se divisant en ses *deux branches terminales,* la *tibiale postérieure* et la *péronière.*

RAPPORTS. — Il entre en rapport : *a) en avant,* avec le jambier postérieur sur lequel il repose; *b)* et *en arrière,* avec le soléaire qui le recouvre et le sépare du plantaire grêle et des deux jumeaux.

La tibiale antérieure dans son segment d'origine s'éloigne progressivement du tronc en se dirigeant en bas, en avant et en dehors.

Le tronc tibio-péronier est flanqué de *deux veines* satellites qui sont situées sur ses côtés; elles s'anastomosent en échelle; quant au *nerf tibial postérieur,* il est postéro-externe par rapport au tronc artériel.

BRANCHES COLLATÉRALES. — Indépendamment de courts rameaux musculaires innominés destinés aux muscles voisins et d'une artériole pour le nerf tibial postérieur, le tronc tibio-péronier fournit *trois branches collatérales* généralement grêles qui sont : l'artère supérieure du soléaire, la récurrente tibiale interne, et l'artère nourricière du tibia.

*1° **Artère supérieure du soléaire.*** — *L'artère supérieure du soléaire* naît au niveau de l'anneau du soléaire, soit de la terminaison de la poplitée, soit de l'origine du tronc tibio-péronier; relativement courte et satellite du nerf antérieur du soléaire, elle se détache de la face postérieure du tronc et se dirige verticalement en bas vers la face profonde du muscle qu'elle pénètre à cinq centimètres environ au-dessous de l'arcade.

2° ***Artère récurrente tibiale interne.*** — La *récurrente tibiale interne* naît très près de l'origine du tronc et de son versant interne; elle se dirige transversalement en dedans sous le soléaire; elle contourne la face interne du tibia où elle se distribue à cet os et aux téguments qui le recouvrent; elle s'anastomose avec l'artère articulaire inférieure et interne de la poplitée.

3° ***Artère nourricière du tibia.*** — L'*artère nourricière du tibia* se détache de la face antérieure du tronc tibio-péronier à des niveaux variables; elle se porte en bas et en dedans; puis elle pénètre le trou nourricier de l'os situé à deux ou trois centimètres au-dessous de la ligne oblique; devenue intra-osseuse, elle se divise en *deux branches* : l'une *ascendante,* l'autre *descendante* (voy. : fig. 690).

Cette branche artérielle naît assez souvent de la tibiale postérieure, parfois aussi, mais plus rarement, de la tibiale antérieure près de son origine.

BRANCHES TERMINALES. — Après un court trajet, le tronc tibio-péronier se divise en *deux branches terminales* : l'*artère tibiale postérieure* et l'*artère péronière*; mais tandis que la première de ces branches continue la direction du tronc primitif, la péronière forme un angle aigu avec elle et son volume beaucoup moins considérable l'a fait décrire parfois comme l'une de ses branches collatérales (voy. : fig. 690).

VARIATIONS. — Le tronc tibio-péronier peut manquer : alors la poplitée se bifurque en donnant les trois artères de la jambe (tibiale antérieure, tibiale postérieure et péronière) ; il peut être beaucoup plus long que normalement, correspondant à une bifurcation prématurée de l'artère poplitée : celle-ci s'effectue le plus souvent dans le creux poplité, au niveau ou au-dessus du bord supérieur du muscle poplité (voy. : *Artère poplitée*).

ARTÈRE TIBIALE POSTÉRIEURE

SITUATION, TRAJET ET TERMINAISON. — L'artère tibiale postérieure est la branche de bifurcation interne du tronc tibio-péronier; elle s'étend depuis la bifurcation de ce dernier jusqu'à la gouttière calcanéenne où elle se termine.

Elle est tout d'abord légèrement oblique en bas et en dedans, puis elle devient verticale; elle chemine sur les muscles de la couche profonde de la jambe en dedans du nerf tibial postérieur; à la partie inférieure de la jambe, elle s'infléchit en avant pour pénétrer dans la gouttière calcanéenne où elle se termine en se divisant en ses deux branches terminales, les artères plantaires externe et interne.

Elle est située un peu en dedans de l'axe de la jambe, de telle façon qu'elle est presque médiane et que son obliquité est peu marquée dans son ensemble.

RAPPORTS. — L'artère occupe successivement et de haut en bas la *loge postérieure de la jambe,* la *gouttière rétro-malléolaire interne* et la partie supérieure de la *gouttière calcanéenne.*

1° ***Rapports dans la loge postérieure de la jambe.***

a) **En avant,** l'artère répond au jambier postérieur et au fléchisseur commun des orteils sur lesquels elle est appliquée par l'aponévrose profonde, relativement épaisse à ce niveau (voy. : fig. 697).

b) **En arrière,** elle est recouverte par les chefs musculaires qui constituent le triceps sural, et ce sont ces derniers que l'on rencontre en médecine opératoire lorsqu'on veut découvrir et lier l'artère; leur disposition est donc importante à connaître et varie suivant qu'on les envisage à la partie supérieure, moyenne ou inférieure de la jambe.

α) A LA PARTIE SUPÉRIEURE DE LA JAMBE, les jumeaux ne sont pas encore fusionnés au soléaire sous-jacent, d'autre part le soléaire est formé lui-même par deux plans muscu-

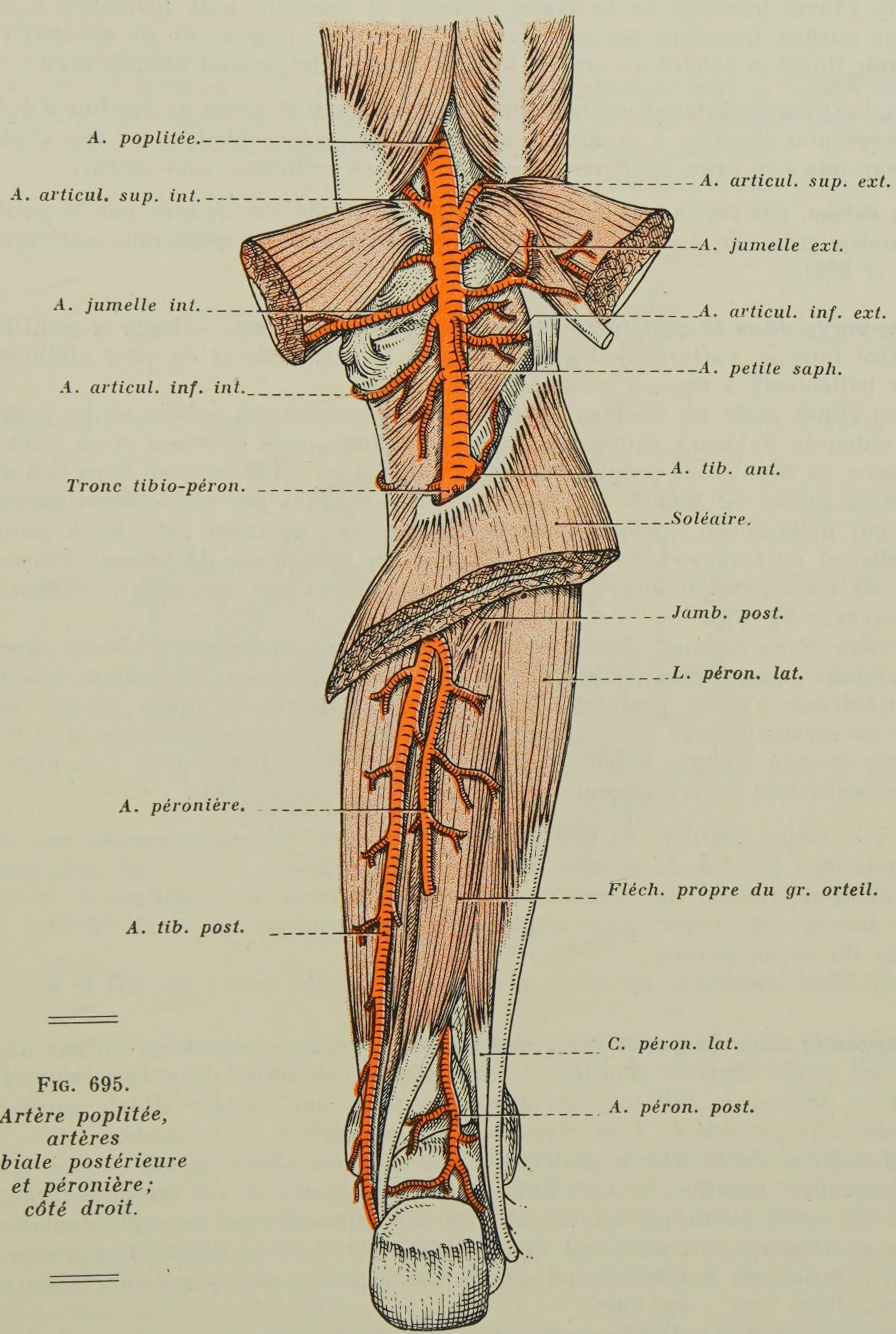

FIG. 695.
Artère poplitée, artères tibiale postérieure et péronière; côté droit.

laires séparés par une aponévrose intramusculaire très épaisse et très résistante; la couche musculaire postérieure est épaisse; par contre la couche antérieure est fort mince; aussi, dans la ligature de l'artère tibiale postérieure, faut-il dès que l'on a incisé l'aponé-

vrose du soléaire, dissocier à la sonde cannelée et avec prudence les fibres musculaires sous-jacentes, peu nombreuses, qui séparent cette aponévrose de l'artère (voy. : fig. 697).

β) A LA PARTIE MOYENNE DE LA JAMBE, soléaire et jumeaux sont fusionnés et ne prennent plus aucune insertion sur le squelette; il est donc plus facile de découvrir l'artère après avoir libéré et refoulé en arrière le bord interne du jumeau interne (voy. : fig. 631).

γ) A LA PARTIE INFÉRIEURE DE LA JAMBE, les muscles font place au tendon d'Achille qui ne recouvre plus l'artère; à ce niveau elle est facilement accessible, car elle n'est séparée de la peau que par deux aponévroses et par le tissu cellulaire sous-cutané.

c) **En dehors,** elle répond au tendon d'Achille dont elle est séparée par le petit tendon du plantaire grêle, et dont elle suit le bord interne sur un plan plus antérieur (voy. : fig. 620 et 631).

2° ***Rapports dans la gouttière rétro-malléolaire interne.*** — Dans la gouttière rétro-malléolaire interne, l'artère devient encore plus superficielle et on peut aisément percevoir ses battements à travers les téguments.

Elle est située entre les tendons du fléchisseur commun des orteils et du jambier postérieur entourés de leurs gaines synoviales, qui sont placés en avant et en dedans d'elle, et le tendon du fléchisseur propre du gros orteil, qui est situé en avant et en dehors d'elle; mais tandis qu'elle est séparée des deux premiers tendons par une cloison fibreuse assez épaisse qui délimite en quelque sorte la loge où ils cheminent avec leurs gaines synoviales, elle est au contraire séparée de la gaine du tendon du fléchisseur propre (qui à cet endroit n'est pas toujours complètement tendineux) par une mince cloison cellulo-fibreuse (voy. : fig. 638).

En arrière et en dedans, elle est recouverte par *deux aponévroses*; l'une, *superficielle,* qui représente l'aponévrose jambière et qui va du bord interne du tendon d'Achille à la malléole interne; l'autre, *profonde,* formée principalement de fibres transversales, qui délimite en arrière la loge où s'engagent les vaisseaux tibiaux postérieurs et le tendon du fléchisseur propre du gros orteil, et qui plus haut se prolonge avec l'aponévrose jambière profonde tout en recouvrant l'artère (voy. : fig. 533 et 696).

Dans son trajet jambier, l'artère tibiale postérieure est accompagnée par ses deux veines satellites placées de chaque côté d'elle : ces veines s'envoient des anastomoses pré- et rétro-artérielles; les vaisseaux tibiaux postérieurs sont également accompagnés par des troncs collecteurs lymphatiques (trois en général) qui vont se jeter dans les ganglions du creux poplité.

Le *nerf tibial postérieur* est situé en dehors de l'artère (voy. : fig. 637 et 638).

3° ***Rapports dans la gouttière calcanéenne.*** — A sa terminaison, l'artère tibiale postérieure est située dans la gouttière calcanéenne, et sa bifurcation en plantaire externe et plantaire interne se fait toujours assez bas pour que l'artère tibiale postérieure ne puisse plus être considérée à ce niveau comme une artère de la jambe.

La *bifurcation de la tibiale postérieure* est toujours située à un niveau inférieur à celle de son nerf satellite ; le nerf tibial postérieur se divise en ses deux branches terminales, les nerfs plantaires interne et externe, et tandis que le nerf plantaire interne s'engage au-dessous, puis en avant et en dedans de l'artère tibiale postérieure, le nerf plantaire externe suit le même trajet que la tibiale postérieure, placé en arrière et un peu en dehors d'elle (voy. : fig. 696).

La terminaison de la tibiale postérieure est le plus souvent masquée en dedans par les fibres postéro-supérieures de l'adducteur du gros orteil.

BRANCHES COLLATÉRALES. — Tout au long de son trajet, l'artère tibiale postérieure fournit des rameaux musculaires innominés très courts pour les muscles voisins : jam-

bier postérieur, fléchisseur commun des orteils et soléaire, et parmi ceux qu'elle fournit à ce dernier, il en est un, plus volumineux que les autres, qui naît de la partie supérieure de l'artère : c'est l'*artère inférieure du soléaire,* elle pénètre le muscle par sa face profonde.

A la *partie inférieure de la jambe,* elle fournit :

1° Un *rameau anastomotique* qui s'engage transversalement sous le tendon du fléchisseur propre du gros orteil pour s'anastomoser avec un rameau analogue venu de la péronière postérieure : c'est l'*anastomose sus-rétro-tarsienne* (voy. : fig. 698).

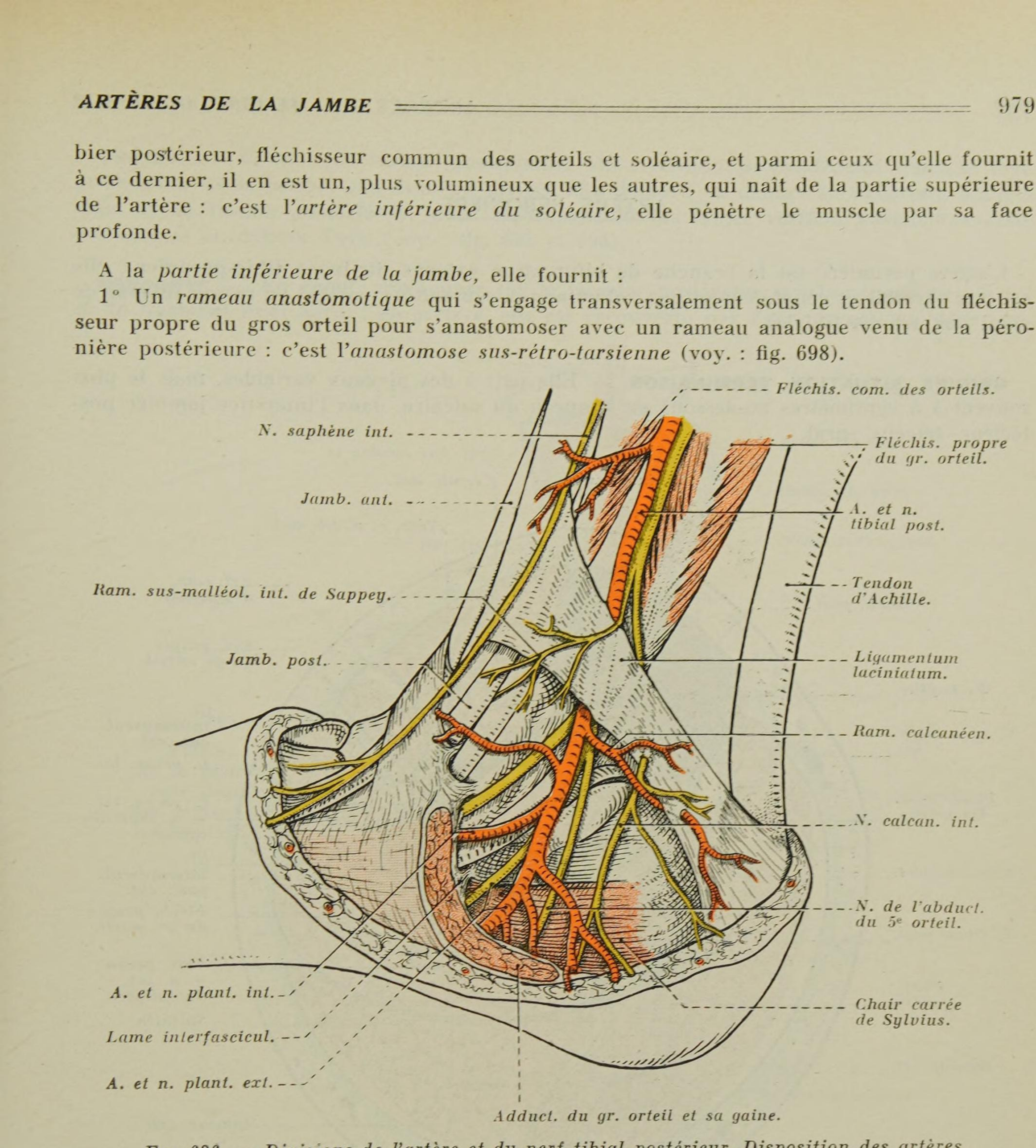

FIG. 696. — *Divisions de l'artère et du nerf tibial postérieur. Disposition des artères et nerfs plantaires et leurs rapports respectifs au niveau du canal calcanéen; côté droit.*

2° L'*artère malléolaire postéro-interne* qui naît dans la gouttière rétro-malléolaire interne, et passe sur les tendons du fléchisseur commun des orteils et du jambier postérieur pour se distribuer aux téguments de la région malléolaire interne. Elle s'anastomose avec la malléolaire interne issue de la tibiale antérieure et avec les rameaux tarsiens internes de la pédieuse, contribuant ainsi à la constitution du *réseau artériel périmalléolaire interne* (voy. : fig. 698).

3° Et des *rameaux calcanéens* destinés au calcanéum et à la face interne et postérieure des téguments de la région talonnière.

BRANCHES TERMINALES. — Les branches terminales de la tibiale postérieure sont au nombre de *deux,* la *plantaire externe* et la *plantaire interne* (voy. : *Artères du pied*).

ARTÈRE PÉRONIÈRE

L'artère péronière est la branche de bifurcation externe du tronc tibio-péronier : elle est très variable et généralement peu volumineuse, son *calibre* variant en raison inverse de celui des artères tibiales.

ORIGINE, SITUATION, TERMINAISON. — Elle naît à des niveaux variables, mais le plus souvent à 5 centimètres au-dessous de l'anneau du soléaire, dans l'interstice jambier postérieur - triceps sural.

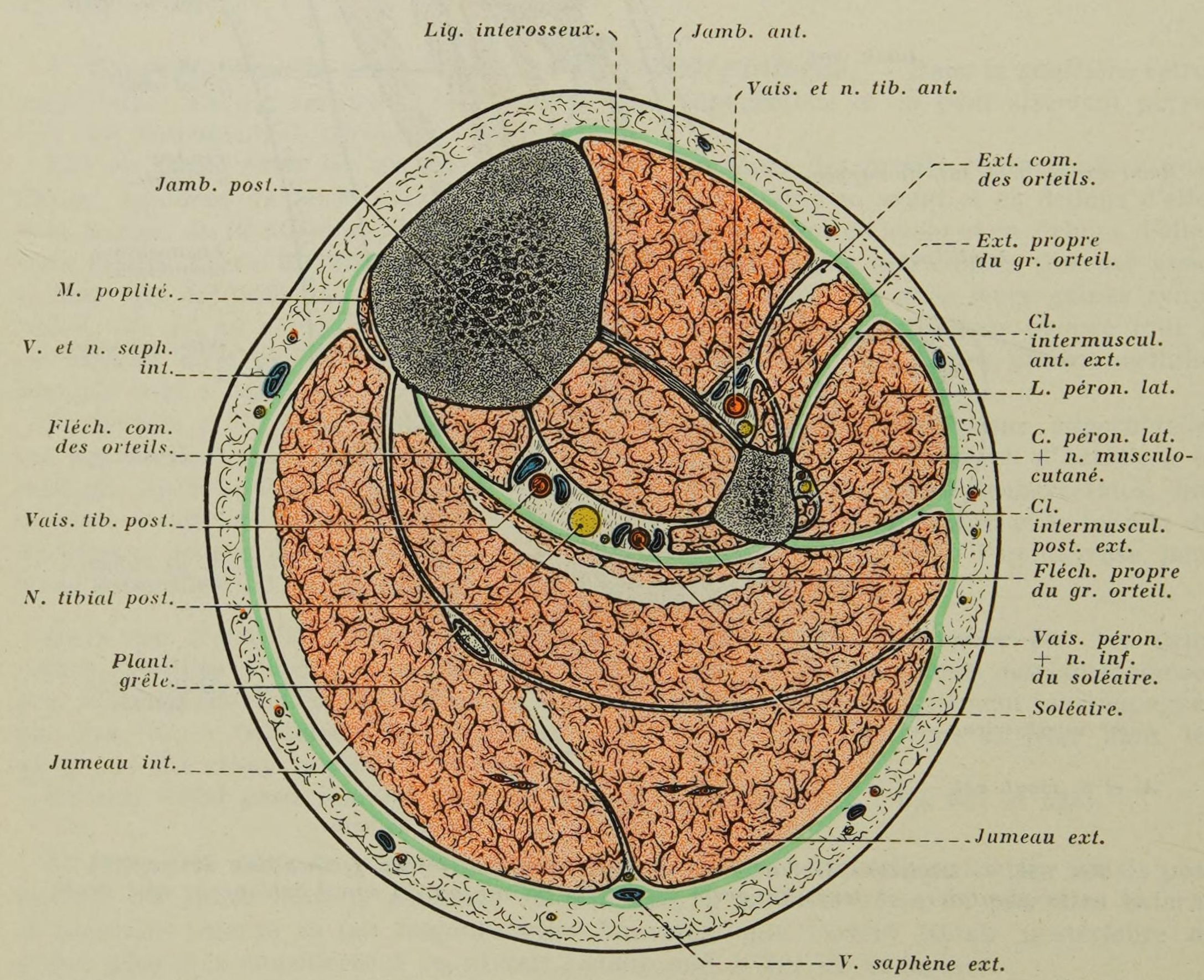

Fig. 697. — *Coupe transversale de la jambe passant à l'union du tiers supérieur et des deux tiers inférieurs; côté droit, segment inférieur de la coupe.*

Dans le cas de bifurcation basse de l'artère poplitée, l'artère péronière se détache le plus souvent d'un tronc très court, commun avec la tibiale antérieure : c'est le *tronc tibio-péronier antérieur de Dubreuil-Chambardel.*

Comprise entre les deux plans musculaires de la loge postérieure de la jambe, elle s'étend depuis cette origine jusqu'au tiers inférieur de la jambe où elle se termine en se divisant en deux branches.

TRAJET. — Comme la tibiale postérieure, elle chemine profondément dans la loge postérieure de la jambe; elle descend dirigée tout d'abord en dehors en s'écartant à angle aigu de la tibiale postérieure, pour suivre ensuite un trajet vertical parallèle à cette dernière et en dehors d'elle (voy. : fig. 695 et 698).

RAPPORTS. — *En avant,* elle repose sur le jambier postérieur qui la sépare du péroné et du ligament interosseux; *en arrière,* elle est recouverte par l'aponévrose jambière pro-

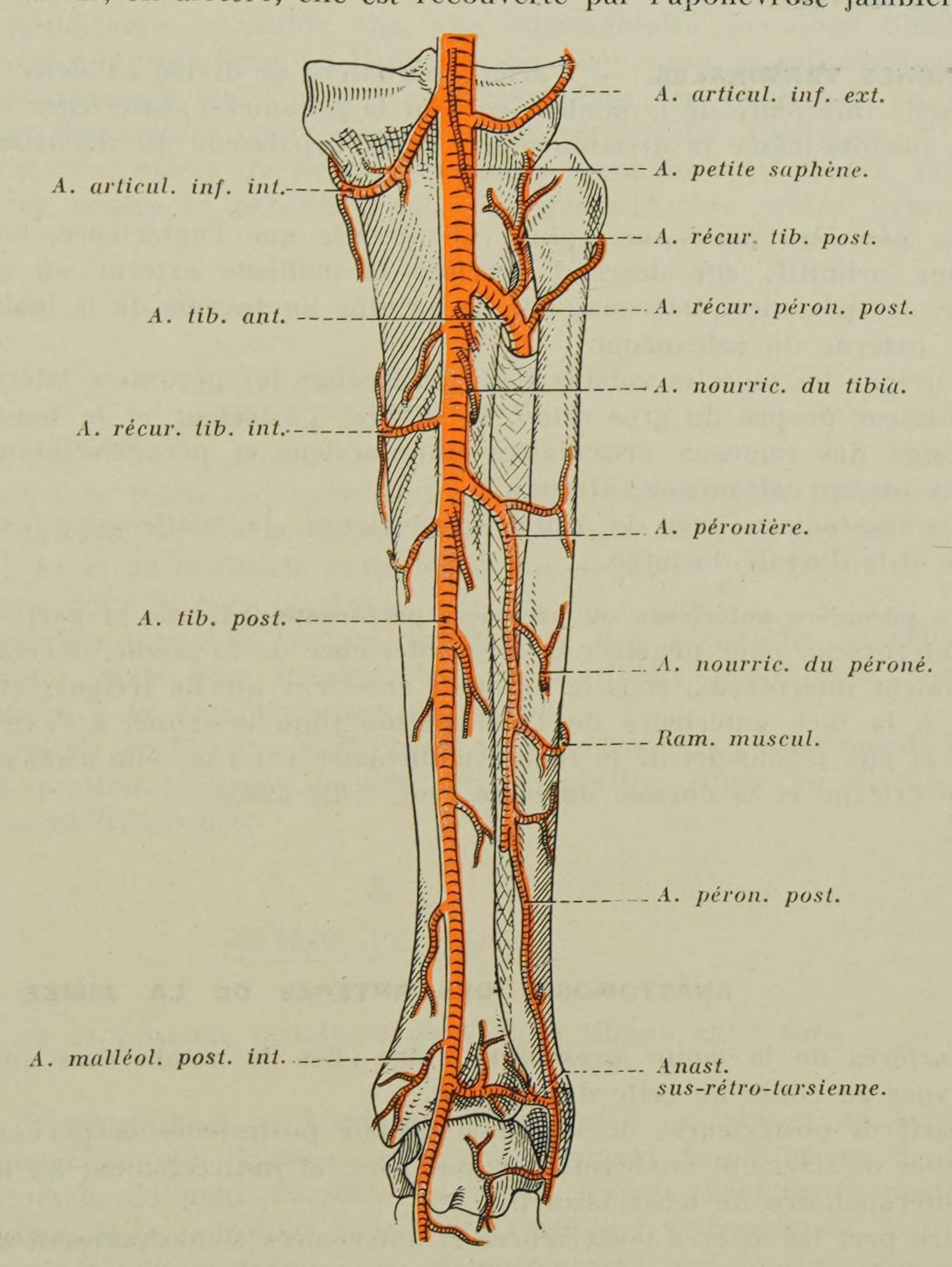

FIG. 698. *Artères de la jambe; côté droit, vue postérieure* (schématique).

fonde, et en haut par le soléaire qui la sépare du jumeau externe; plus bas par le fléchisseur propre du gros orteil et par le soléaire (voy. : fig. 697).

Près de son origine, elle est croisée en arrière par le nerf tibial postérieur; dans le reste de son trajet, le nerf est placé en dedans d'elle et assez éloigné.

Un peu avant sa terminaison elle se dégage des muscles jambier postérieur et fléchisseur propre du gros orteil pour gagner la face postérieure de la membrane interosseuse.

Chez les sujets peu musclés, on peut la voir longer le bord interne du fléchisseur propre du gros orteil; puis elle perfore ce muscle pour atteindre la membrane interosseuse (voy. : fig. 637).

Dans son trajet elle est accompagnée par deux veines satellites et par des troncs collecteurs lymphatiques.

BRANCHES COLLATÉRALES. — Dans son trajet, l'artère péronière fournit des branches collaterales qui sont :

1° *L'artère nourricière du péroné* destinée à cet os.

2° Et des *rameaux musculaires* destinés aux muscles voisins; rameaux postérieurs pour le soléaire; rameaux antérieurs pour le jambier postérieur et le fléchisseur propre du gros orteil; rameaux internes pour le jambier postérieur; et rameaux externes pour les péroniers latéraux.

BRANCHES TERMINALES. — L'artère péronière se divise en *deux branches terminales* à la partie inférieure de la jambe : ce sont la *péronière postérieure* et la *péronière antérieure*; parfois même la division a lieu dans l'épaisseur du fléchisseur propre du gros orteil.

1° La **péronière postérieure,** plus volumineuse que l'antérieure, continue la direction du tronc primitif; elle descend derrière la malléole externe où elle accompagne les tendons des péroniers latéraux; elle se termine au-dessous de la malléole externe contre la face externe du calcanéum.

Elle irrigue les muscles voisins et en particulier les péroniers latéraux et leurs gaines, le fléchisseur propre du gros orteil, le jambier postérieur et le tendon d'Achille; enfin elle donne des rameaux articulaires tibio-tarsiens et péronéo-tibiaux inférieurs et des rameaux osseux calcanéens externes.

Elle s'anastomose avec la tibiale postérieure, la malléolaire externe, la plantaire externe et la dorsale du tarse.

2° La **péronière antérieure** ou **péronière perforante** traverse la partie inférieure du ligament interosseux pour pénétrer la loge antérieure de la jambe, où elle chemine en avant du ligament interosseux, sous le péronier antérieur qu'elle irrigue; elle se distribue également à la face antérieure de l'articulation tibio-tarsienne, à l'extrémité inférieure du péroné et aux téguments de la région malléolaire externe; elle s'anastomose avec la malléolaire externe et la dorsale du tarse (voy. : fig. 698).

***

ANASTOMOSES DES ARTÈRES DE LA JAMBE

Les artères de la jambe présentent entre elles de nombreuses anastomoses que nous avons vues au cours de cette description.

Les artères postérieures de la jambe (tibiale postérieure et péronière) s'anastomosent entre elles directement au-dessus des malléoles, et indirectement au niveau des malléoles par l'intermédiaire de leurs branches.

D'autre part les artères postérieures et antérieures s'anastomosent au niveau du genou et du cou-de-pied où elles forment deux réseaux, ou mieux *deux cercles* qui sont : le cercle artériel inférieur du genou, et le cercle artériel du cou-de-pied.

1° Le **cercle artériel inférieur du genou** est constitué par les deux articulaires inférieures issues de la poplitée et par les quatre récurrentes tibiales et péronières.

2° Le **cercle artériel du cou-de-pied,** ou **périmalléolaire,** beaucoup moins net que le précédent, est formé par les artères malléolaires, les péronières antérieure et postérieure, et par l'*anastomose sus-rétro-tarsienne* établie entre la péronière postérieure et la tibiale postérieure (voy. : fig. 698); ces artères forment au niveau des malléoles deux réseaux malléolaires dont l'interne est le plus accusé.

De ces deux cercles, le premier communique avec le cercle périfémoral inférieur, et le deuxième avec les branches des artères pédieuse et plantaire.

PLANS ARTÉRIELS DE LA JAMBE

Il existe à la jambe *deux plans artériels* : *a)* l'un, *antérieur,* représenté par la tibiale antérieure; *b)* l'autre, *postérieur,* représenté par le tronc tibio-péronier, la tibiale postérieure et la péronière; cette dernière, dont le calibre est généralement la moitié de celui de la tibiale postérieure, constitue une voie intermédiaire aux deux tibiales, et suivant les cas elle peut suppléer l'une ou l'autre de ces deux voies, ce qui explique aisément les anomalies nombreuses que l'on peut observer dans les artères de la jambe.

Enfin, quoique étant des artères nourricières, les *artères tibiales antérieure* et *postérieure* sont avant tout des *artères de passage* destinées à conduire au pied le sang qui lui est nécessaire; par contre la *péronière* est exclusivement une *artère nourricière.*

ARTÈRES DU PIED

Les artères du pied sont celles qui s'étendent au delà de l'interligne tibio-tarsien.

Le pied reçoit ses artères : *a)* de la tibiale antérieure qui se continue en pédieuse pour la face dorsale; *b)* et de la tibiale postérieure qui se divise en plantaire interne et en plantaire externe pour la face plantaire.

Accessoirement quelques branches venues directement des péronières antérieure et postérieure, des tibiales, mais plus spécialement de la tibiale postérieure *(rameaux calcanéens),* contribuent à la vascularisation du pied.

La division de la tibiale postérieure s'effectuant presque toujours au-dessous de l'interligne tibio-tarsien, la portion pédieuse de cette artère, portion située au niveau de la gouttière calcanéenne, est très courte.

ARTÈRE PÉDIEUSE

L'artère pédieuse est la branche terminale de l'artère tibiale antérieure.

ORIGINE, TRAJET, TERMINAISON. — L'artère pédieuse naît au niveau du bord inférieur du faisceau supérieur du ligament en Y ou ligament frondiforme; de là elle chemine à la face dorsale du pied d'arrière en avant jusqu'à l'extrémité postérieure du premier espace intermétatarsien dans lequel elle s'enfonce verticalement, puis, atteignant la plante du pied, elle se termine en s'anastomosant par inosculation avec la plantaire externe.

SITUATION ET DIRECTION. — Sa direction est sensiblement parallèle à l'axe du pied, toutefois légèrement oblique d'arrière en avant et de dehors en dedans; elle est représentée par une ligne *(ligne repère)* qui va du milieu de l'espace intermalléolaire antérieur à la partie postérieure du premier espace interosseux.

CALIBRE. — Son *calibre* est très variable et en raison inverse de celui de la plantaire externe, et de l'étendue et du calibre de la péronière antérieure; ces trois artères se suppléent mutuellement au pied.

RAPPORTS. — Relativement superficielle, on perçoit à la palpation ses battements sous la peau.

Superficiellement, elle est recouverte par la peau, le tissu cellulaire sous-cutané contenant les veines d'origine de la saphène interne et les branches terminales du musculo-cutané; par l'aponévrose dorsale superficielle du pied perforée par quelques fins ramuscules artériels venus de la pédieuse ou de ses collatérales; sous cette aponévrose l'artère est croisée transversalement par le faisceau inférieur du ligament en Y, et obliquement en X par le chef interne du pédieux; le corps charnu de ce muscle, surtout quand il est bien développé, la recouvre en partie; il en résulte en principe que l'on doit au cours de sa ligature rechercher l'artère pédieuse sous le bord interne du chef interne du muscle pédieux.

En avant, au niveau de l'extrémité postérieure du premier espace intermétatarsien, la pédieuse, avant de disparaître dans cet espace, émerge entre le tendon du chef interne du pédieux en dedans et le tendon extenseur du deuxième orteil en dehors.

Profondément, la pédieuse repose sur les os du tarse et sur les ligaments dorsaux qui les unissent : c'est tout d'abord la tête de l'astragale, et plus en avant le ligament astragalo-scaphoïdien dorsal recouvrant l'interligne de Chopart; puis le scaphoïde, le ligament scapho-cunéen dorsal moyen et le deuxième cunéiforme, et plus en avant encore, au point où elle plonge dans le premier espace intermétatarsien, l'interligne de Lisfranc et le versant interne de la base du deuxième métatarsien (voy. : fig. 646).

Latéralement, l'artère est comme encadrée entre les tendons de l'extenseur commun des orteils et de l'extenseur propre du gros orteil, le premier en dehors, le deuxième en dedans de la pédieuse; ce dernier présente avec l'artère des rapports importants; au niveau du cou-de-pied, il croise antérieurement la terminaison de la tibiale antérieure pour se placer ensuite en dedans de la pédieuse, cheminant à un centimètre environ de l'artère: il constitue ainsi un excellent point de repère pour sa ligature (voy. : fig. 733).

En dehors, la pédieuse répond au chef interne du pédieux, l'artère étant contiguë au bord interne du muscle; et chez les sujets très musclés il tend même à recouvrir l'artère; exceptionnellement le tendon de ce chef surcroise l'artère (voy. : fig. 646).

Pendant son trajet la pédieuse est accompagnée par deux veines satellites et par la branche interne de terminaison du nerf tibial antérieur.

Les *deux veines pédieuses* sont généralement disposées de chaque côté de l'artère; elles s'envoient quelques anastomoses qui passent les unes au-dessus, les autres au-dessous de l'artère, formant en quelque sorte une série de boucles veineuses qui rendent sa ligature plus difficile.

Quant au *nerf tibial antérieur,* après avoir croisé antérieurement l'artère tibiale antérieure à la jambe, il chemine à la face dorsale du pied en dedans de la pédieuse; puis il se divise en ses *deux branches terminales* : la *branche interne* continue la direction du tibial antérieur et se place généralement en dedans des vaisseaux pédieux; la *branche externe* ou *nerf du pédieux* croise l'artère en passant le plus souvent au-dessus d'elle, mais parfois au-dessous.

Dans le *premier espace interosseux,* l'artère plonge verticalement de haut en bas sous une arcade fibreuse déterminée par les insertions du premier interosseux dorsal : c'est l'*arcade de la pédieuse* (voy. : fig. 649 et 699); à ce niveau elle est comprise entre le premier métatarsien en dedans et le deuxième métatarsien en dehors.

BRANCHES COLLATÉRALES. — L'artère pédieuse fournit *cinq branches collatérales* importantes qui sont : l'artère dorsale du tarse, l'artère du sinus du tarse, l'artère sus-tarsienne interne, l'artère dorsale du métatarse et l'interosseuse dorsale du premier espace, ainsi que des rameaux tarsiens internes (voy. : fig. 699).

1° **Artère dorsale du tarse.** — *L'artère dorsale du tarse* est une des branches les plus volumineuses de la pédieuse, à tel point que certains auteurs (Salvi) considèrent l'origine de cette branche comme la bifurcation de la pédieuse *(artère dorsale commune du pied)* en deux branches appelées dorsales interne et externe du pied.

Elle naît à angle aigu du versant externe de la pédieuse, un peu au-dessous du ligament annulaire antérieur du tarse, généralement à la face dorsale du scaphoïde; de là elle se porte obliquement en avant et en dehors. comprise entre la face dorsale des os du tarse et le pédieux; elle est accompagnée dans son trajet par la branche externe de bifur-

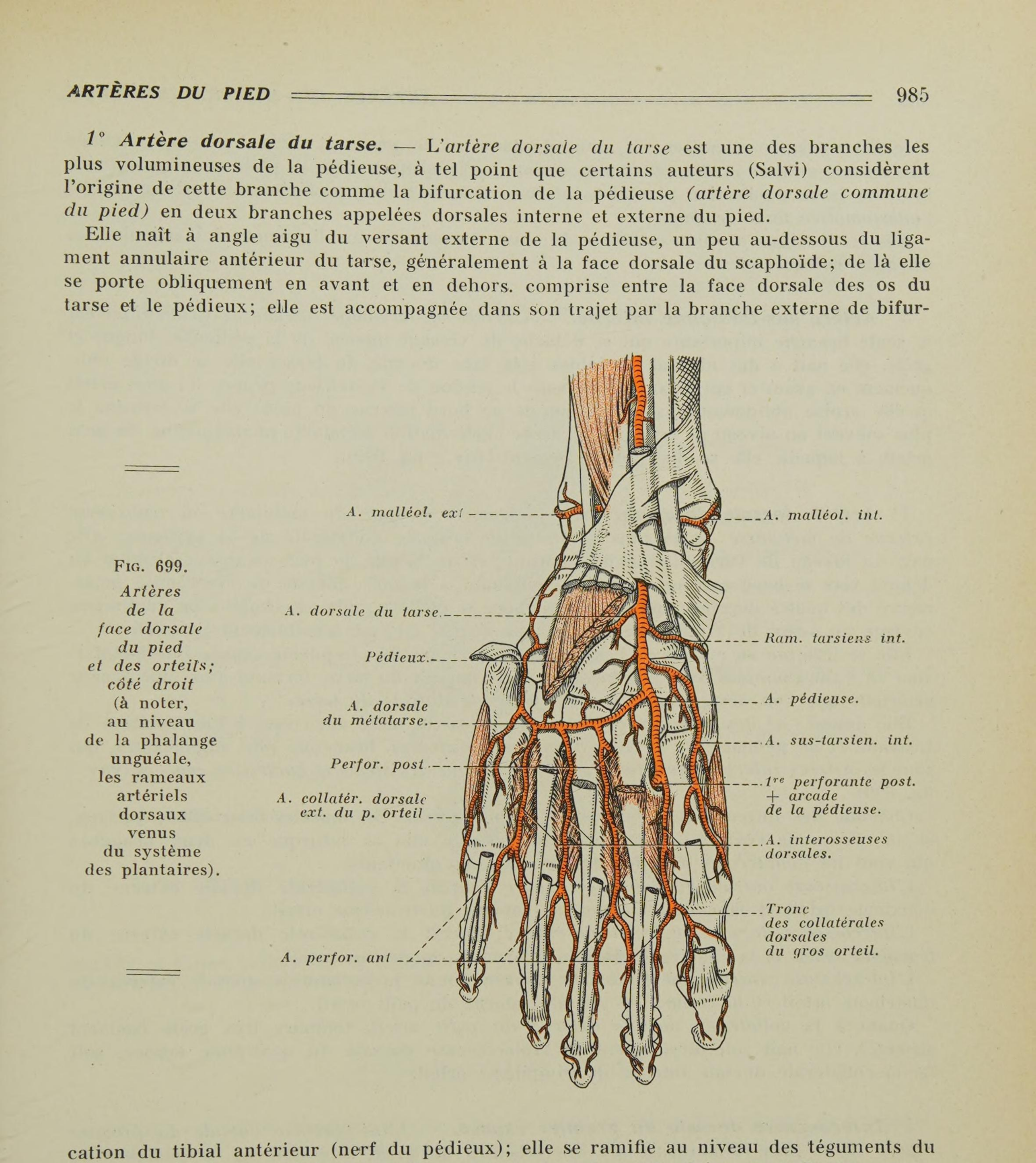

FIG. 699. *Artères de la face dorsale du pied et des orteils; côté droit* (à noter, au niveau de la phalange unguéale, les rameaux artériels dorsaux venus du système des plantaires).

cation du tibial antérieur (nerf du pédieux); elle se ramifie au niveau des téguments du bord externe du pied; elle donne des rameaux osseux et articulaires pour le tarse et ses articulations, et des rameaux musculaires pour le pédieux.

Elle s'anastomose avec la péronière antérieure, la malléolaire externe, la plantaire externe et la dorsale du métatarse.

2° **Artère du sinus du tarse.** — *L'artère du sinus du tarse* naît tantôt directement de la pédieuse, très près de l'origine de la dorsale du tarse, tantôt de cette dernière dont elle représente la branche la plus importante; de calibre relativement important, principalement chez le fœtus (Leboucq), elle se dirige en dehors et en haut, elle pénètre

le canal astragalo-calcanéen ou sinus du tarse et le parcourt dans toute son étendue d'avant en arrière et de dehors en dedans; elle s'anastomose à plein canal avec une branche issue de l'artère plantaire interne ou de la tibiale postérieure, constituant ainsi l'*anastomotica tarsi de Salvi.*

Elle se distribue au tissu celluleux du sinus du tarse et aux ligaments des articulations astragalo-calcanéennes.

3° ***Artère sus-tarsienne interne.*** — *L'artère sus-tarsienne interne de Cruveilhier* est la seule branche importante qui se détache du versant interne de la pédieuse; longue et grêle, elle naît à des niveaux variables à la face dorsale du tarse; elle se dirige obliquement en avant et en dedans, passe sous le tendon de l'extenseur propre du gros orteil qu'elle croise obliquement, puis se ramifie au bord interne du pied; elle se termine le plus souvent au niveau de la face interne de l'articulation métatarso-phalangienne du gros orteil, à laquelle elle se distribue également (voy. : fig. 699).

4° ***Artère dorsale du métatarse.*** — *L'artère dorsale du métatarse* ou *transverse externe du métatarse* est la plus volumineuse branche collatérale de la pédieuse; elle naît au niveau de l'articulation de Lisfranc, et de là elle se porte transversalement en dehors vers le bord externe du pied, cheminant à la face dorsale de l'extrémité postérieure des quatre derniers métatarsiens et sous le pédieux; elle est située à un centimètre environ en avant de l'interligne de Lisfranc auquel elle est sensiblement parallèle.

Elle se termine au niveau de l'extrémité postérieure du cinquième espace intermétatarsien en s'anastomosant avec une branche de la dorsale du tarse, formant ainsi une arcade artérielle que l'on désigne sous le nom d'*arcade dorsale du tarse.*

Elle donne : *a)* des *rameaux postérieurs* aux os du tarse antérieur, à l'articulation de Lisfranc et au pédieux; *b)* et *trois branches antérieures,* beaucoup plus importantes, qui sont les *artères interosseuses dorsales des deuxième, troisième et quatrième espaces* (voy. : fig. 699).

Chacune des interosseuses descend à la face dorsale des muscles interosseux dorsaux, et au niveau de l'extrémité antérieure de l'espace elle se bifurque en deux branches qui sont les *collatérales dorsales des orteils* correspondants.

L'*interosseuse dorsale du deuxième espace* fournit la collatérale dorsale externe du deuxième orteil et la collatérale dorsale interne du troisième orteil.

L'*interosseuse dorsale du troisième espace* fournit la collatérale dorsale externe du troisième orteil et la collatérale dorsale interne du quatrième orteil.

L'*interosseuse dorsale du quatrième espace* donne la collatérale dorsale externe du quatrième orteil et la collatérale dorsale interne du petit orteil.

Quant à la *collatérale dorsale externe du petit orteil,* toujours très grêle (souvent absente), elle naît soit directement de l'interosseuse dorsale du quatrième espace, soit de la collatérale dorsale interne du cinquième orteil.

5° ***Interosseuse dorsale du premier espace.*** — *L'interosseuse dorsale du premier espace* est la plus volumineuse des interosseuses du pied; elle naît de la pédieuse au point où celle-ci plonge dans le premier espace intermétatarsien, si bien qu'elle semble continuer le trajet et la direction de cette artère (voy. : fig. 699).

Elle chemine à la face dorsale du premier interosseux dorsal, et au niveau de l'articulation métatarso-phalangienne du gros orteil elle abandonne *deux branches* : *a)* l'une, *interne,* qui constitue le *tronc commun des collatérales dorsales du gros orteil*; *b)* l'autre, *externe,* qui représente la *collatérale dorsale interne du deuxième orteil*; puis elle plonge verticalement dans le premier espace interdigital pour s'anastomoser à plein canal avec la terminaison de l'interosseuse plantaire du premier espace, constituant ainsi la *première perforante antérieure.*

6° **Rameaux tarsiens internes.** — Les *rameaux tarsiens internes* sont en nombre variable; toujours très grêles, ils se détachent du versant interne de l'artère et se distribuent aux téguments, au squelette du bord interne du pied et aux articulations correspondantes.

La pédieuse ne donne aucune branche terminale ; elle s'anastomose par inosculation avec la terminaison de la plantaire externe au niveau de l'extrémité postérieure du premier espace intermétatarsien, où elle représente la *première perforante postérieure* (voy. : fig. 699).

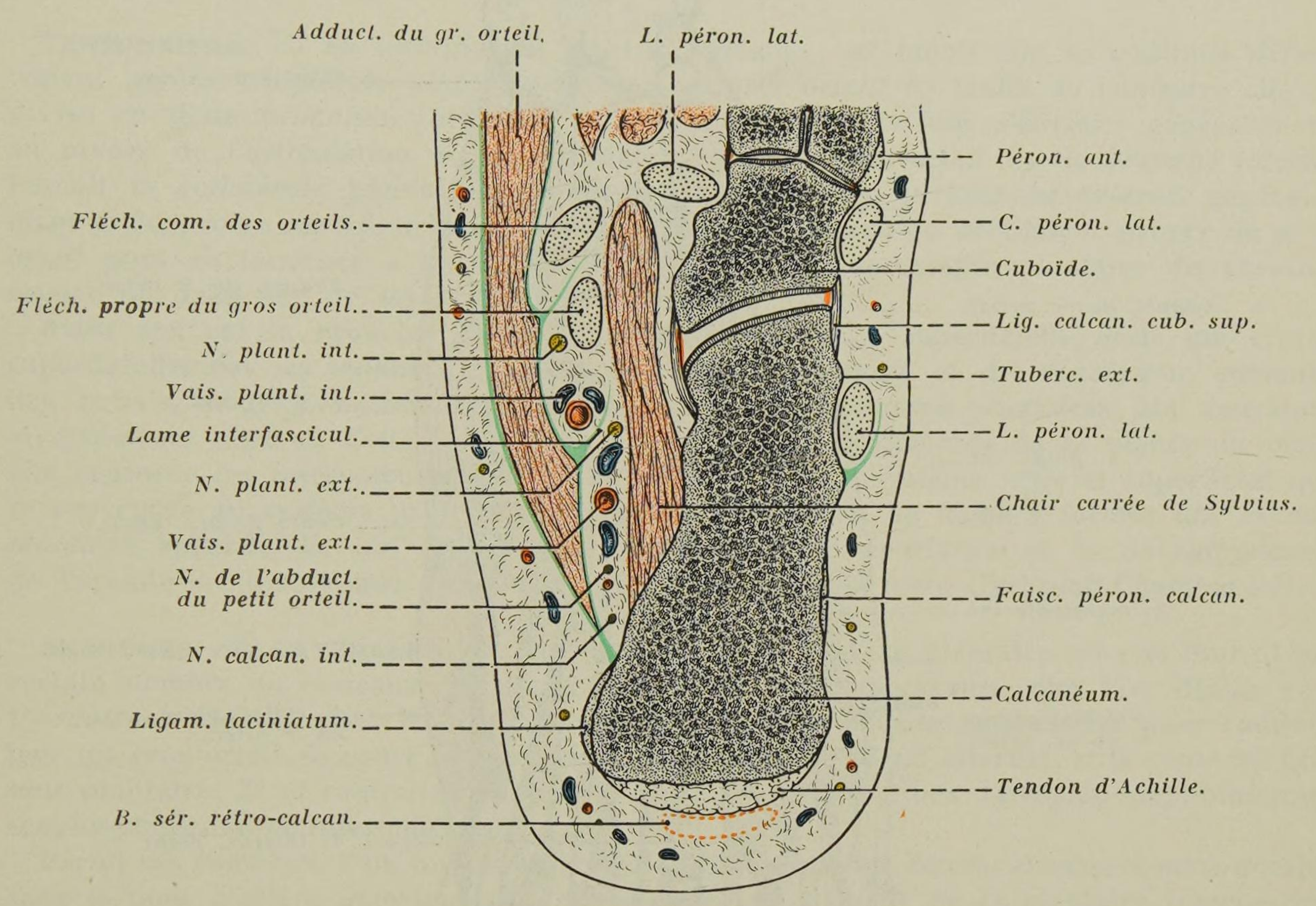

FIG. 700. — *Coupe transversale du pied passant par le canal calcanéen, montrant les rapports des vaisseaux et nerfs plantaires; côté droit, segment inférieur de la coupe* (demi-schématique).

ARTÈRE PLANTAIRE INTERNE

ORIGINE. — L'artère plantaire interne est la branche de bifurcation interne de la tibiale postérieure; elle est moins volumineuse que l'externe. Elle naît dans la gouttière calcanéenne, la bifurcation artérielle se faisant toujours plus bas et sur un plan plus antérieur que la bifurcation nerveuse; la bifurcation artérielle est le plus souvent masquée par les fibres postéro-supérieures de l'adducteur du gros orteil (voy. : fig. 696).

TRAJET ET RAPPORTS. — Dès son origine, elle se dirige presque horizontalement en avant; elle se place avec le nerf plantaire interne qui lui est sus-jacent dans un canal ostéo-musculo-fibreux *(canal calcanéen)* situé sous le corps charnu de l'adducteur du gros orteil et compris entre les expansions moyenne et inférieure du ligament annulaire interne du tarse; pendant ce court trajet, le nerf et l'artère plantaire interne sont situés entre les

tendons des fléchisseurs, le fléchisseur commun des orteils en avant et en dedans, et le fléchisseur propre du gros orteil en arrière et en dehors; elle est séparée à ce niveau des vaisseaux et nerf plantaires externes par la lame interfasciculaire, expansion fibreuse inférieure issue de la face profonde de la gaine de l'adducteur du gros orteil (voy. : fig. 665, 696 et 700).

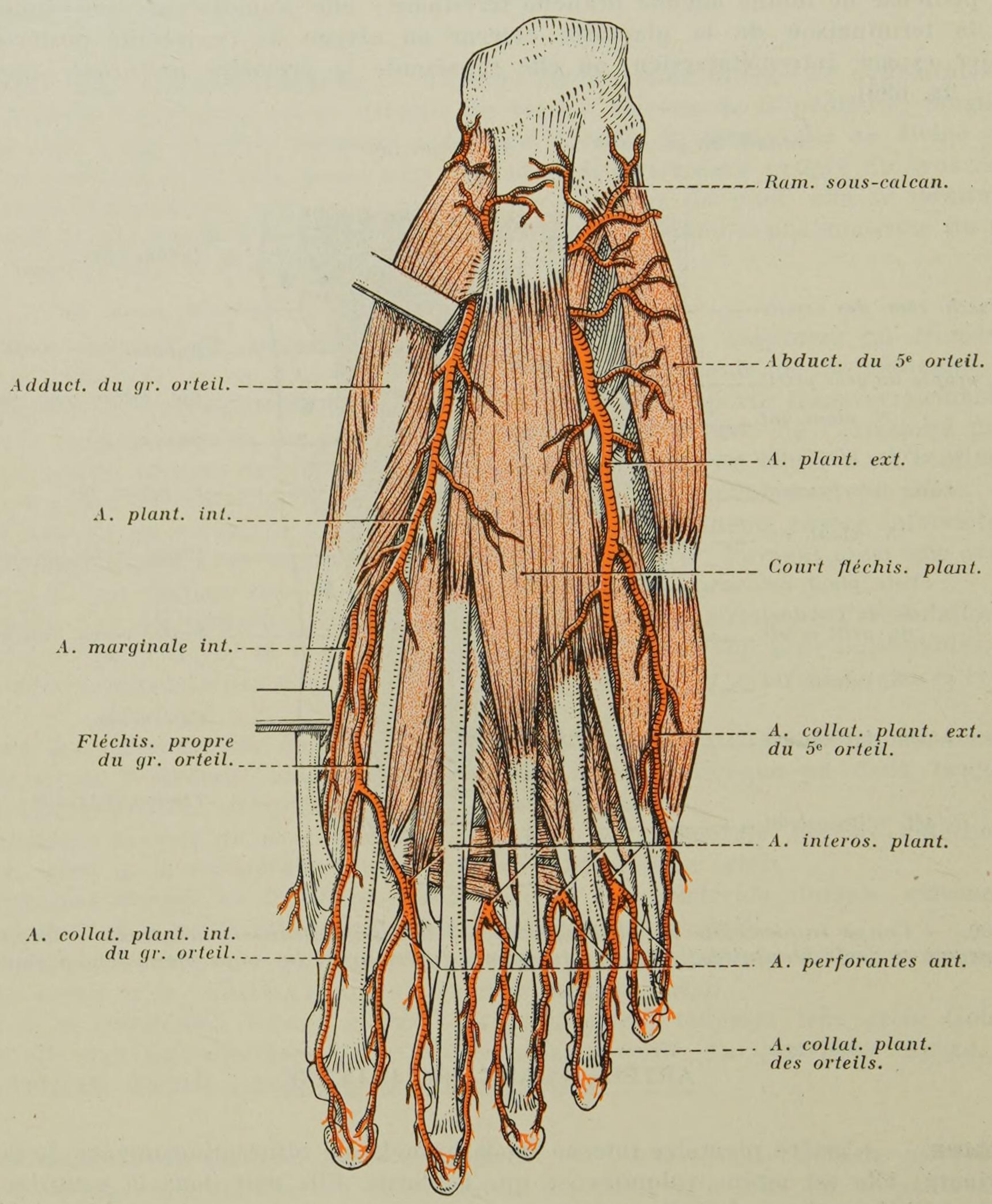

Fig. 701. — *Artères plantaires, plan superficiel; côté droit.*

A la sortie de ce canal, elle croise inférieurement le tendon du fléchisseur commun des orteils qui se dirige en bas, en avant et en dehors, et qui la sépare de la chair carrée de Sylvius.

A la plante du pied, l'artère longe la cloison intermusculaire interne et se dirige parallèlement au tendon du fléchisseur propre du gros orteil; le nerf plantaire interne che-

mine contre le versant externe de l'artère; mais en entrant dans la loge plantaire interne ce nerf abandonne une branche importante, le nerf de l'adducteur du gros orteil, qui croise superficiellement l'artère avant d'aborder le muscle (voy. : fig. 732).

Relativement profonde dans son trajet plantaire, elle chemine parallèlement au tendon du fléchisseur propre du gros orteil, en dedans de lui et sur un plan plus superficiel, recouverte en partie par l'adducteur du gros orteil; puis elle s'applique sur la face superficielle du faisceau interne du court fléchisseur du gros orteil où elle se termine.

L'artère plantaire interne est accompagnée par *deux veines* satellites situées l'une en dedans, l'autre en dehors de l'artère (voy. : fig. 700).

TERMINAISON. — Sa terminaison est très variable : *a)* tantôt elle se continue directement par la *collatérale plantaire interne du gros orteil*; *b)* tantôt au contraire elle se divise en *deux branches,* interne et externe, et cette division s'effectue généralement au niveau de l'articulation métatarso-phalangienne du gros orteil : α) la *branche interne* fournit la *collatérale plantaire interne du gros orteil*; β) la *branche externe,* généralement grêle, croise superficiellement et obliquement le tendon du fléchisseur propre du gros orteil pour se terminer à l'extrémité antérieure de l'interosseuse plantaire du premier espace ou dans une de ses branches terminales.

Assez souvent la branche externe fournit une branche superficielle grêle qui croise superficiellement les tendons du court fléchisseur plantaire et du fléchisseur commun des orteils, pour s'anastomoser avec l'une des interosseuses plantaires (du deuxième ou troisième espace). Cette branche se distribuant aux téguments de la plante du pied, elle renforce les interosseuses plantaires et constitue un système artériel superficiel qui se superpose au système profond de la plantaire externe, de façon à former une *arcade plantaire superficielle* qui est toutefois loin d'avoir l'importance et le développement de l'arcade semblable que l'on observe à la paume de la main (Dubreuil-Chambardel).

BRANCHES COLLATÉRALES. — Au cours de son trajet, la plantaire interne fournit un certain nombre de rameaux collatéraux, d'ailleurs peu importants, que l'on divise en : 1° *rameaux cutanés* pour le bord interne du pied; 2° *rameaux musculaires* pour l'adducteur du gros orteil, le court fléchisseur du gros orteil (faisceau interne), et le court fléchisseur plantaire; 3° et *rameaux articulaires* pour les articulations astragalo-scaphoïdienne, scapho-cunéenne et intercunéennes.

Parmi ces rameaux, l'un, toujours plus volumineux que les autres, et auquel nous donnerons le nom d'*artère marginale interne du pied,* se détache de la plantaire interne peu après son origine; cette artère longe le bord interne du pied, masquée en partie par l'adducteur du gros orteil qui la recouvre et qu'elle irrigue; puis elle se termine au niveau de l'articulation métatarso-phalangienne du gros orteil qu'elle vascularise en partie (voy. : fig. 701).

ARTÈRE PLANTAIRE EXTERNE

ORIGINE. TRAJET. TERMINAISON. — L'artère plantaire externe est la branche de bifurcation externe de la tibiale postérieure. Elle naît dans la gouttière calcanéenne où elle semble continuer le trajet de la tibiale postérieure; peu après son origine, elle glisse en arrière de la plantaire interne dont elle est séparée par le nerf plantaire externe; elle se dirige tout d'abord obliquement en avant et en dehors jusqu'à l'extrémité postérieure du cinquième métatarsien, à ce niveau elle s'infléchit brusquement pour se diriger presque transversalement de dehors en dedans en s'enfonçant profondément sous la voûte plantaire; elle chemine alors sous la face plantaire de l'extrémité postérieure des quatre derniers métatarsiens, et finalement elle se termine au niveau du premier espace intermétatarsien en s'anastomosant par inosculation avec le segment terminal plantaire de la pédieuse (voy. : *Artère pédieuse*).

SITUATION, DIRECTION ET DIVISION. — Beaucoup plus volumineuse que la plantaire interne, elle est aussi beaucoup plus importante que cette dernière; d'autre part son trajet est plus complexe que celui de la plantaire interne, et tandis que celle-ci possède une direction sensiblement rectiligne et qu'elle est toujours contenue dans la loge interne de la plante du pied, il n'en est plus de même pour la plantaire externe; aussi, du fait de son trajet, cette artère possède-t-elle *deux portions* nettement distinctes, l'une oblique, l'autre transversale :

a) La **portion oblique** s'étend de l'origine de l'artère à la base du cinquième métatarsien; relativement superficielle, cette portion, dont la direction est curviligne à concavité inférieure et interne, épouse rigoureusement la courbure de la voûte plantaire en s'appliquant sur la face inférieure de la chair carrée de Sylvius.

Dans cette portion, l'artère occupe successivement les loges plantaires interne et moyenne.

b) La **portion transversale** est beaucoup plus profonde; appliquée sur la concavité de la voûte plantaire, elle décrit une courbe inverse, concave en bas et en arrière; située dans la loge profonde ou loge interosseuse de la plante du pied, elle constitue à ce niveau l'*arcade plantaire*.

La portion transversale de l'artère plantaire externe peut être absente et, dans ce cas, elle est remplacée par la pédieuse qui possède alors une portion plantaire. Tantôt la plantaire externe se continue directement par la collatérale plantaire externe du petit orteil; tantôt elle se divise sous la base du cinquième métatarsien ou au niveau de l'articulation de Lisfranc en deux branches : l'une externe, la collatérale plantaire externe du petit orteil; l'autre interne, qui s'anastomose avec la portion plantaire de la pédieuse; parfois aussi cette seconde branche semble se continuer par l'interosseuse plantaire du quatrième espace (1).

c) Le **coude** de la plantaire externe est situé dans l'épaisseur de la cloison intermusculaire externe (voy. : fig. 642 et 669).

RAPPORTS. — Nous envisagerons successivement ses rapports dans ses deux portions : oblique et transversale.

*1° **Dans sa portion oblique,*** elle occupe les loges plantaires interne et moyenne.

a) **Dans la loge plantaire interne,** elle est accompagnée du nerf plantaire externe situé en dedans d'elle; les deux organes étant inclus dans un canal ostéo-musculo-fibreux sous-jacent à l'adducteur du gros orteil et compris entre la lame interfasciculaire et la chair carrée de Sylvius.

A ce niveau, l'artère est appliquée sur le chef interne de la chair carrée de Sylvius; puis elle traverse la cloison intermusculaire interne, le nerf étant toujours en dedans de l'artère; les deux organes arrivent ainsi dans la loge plantaire moyenne (voy. : fig. 665 et 700).

b) **Dans la loge plantaire moyenne,** elle est comprise entre, superficiellement, le court fléchisseur plantaire et, profondément, la chair carrée de Sylvius, qui la sépare du tendon du long péronier latéral; dans cet interstice musculaire, elle chemine à peu près parallèlement au tendon du fléchisseur commun des orteils, mais assez éloignée de celui-ci, tandis qu'elle est très rapprochée du bord interne de l'abducteur du cinquième orteil.

Un peu avant son changement de direction, la plantaire externe se dégage du court fléchisseur plantaire et apparaît sur son bord externe pour pénétrer dans un dédoublement

(1) Ouvrage à consulter : DUBREUIL-CHAMBARDEL : *Variations des artères du pelvis et du membre inférieur*. Masson et Cie, éditeurs, Paris, 1925.

de la cloison intermusculaire externe, au niveau de l'extrémité postérieure du cinquième métatarsien; l'artère est alors comprise entre l'abducteur du cinquième orteil en dehors et la chair carrée de Sylvius en dedans; elle croise inférieurement le tendon du long péronier latéral qui s'engage obliquement dans sa gaine ostéo-fibreuse dont elle est séparée par les insertions du court fléchisseur du cinquième orteil (voy. : fig. 646).

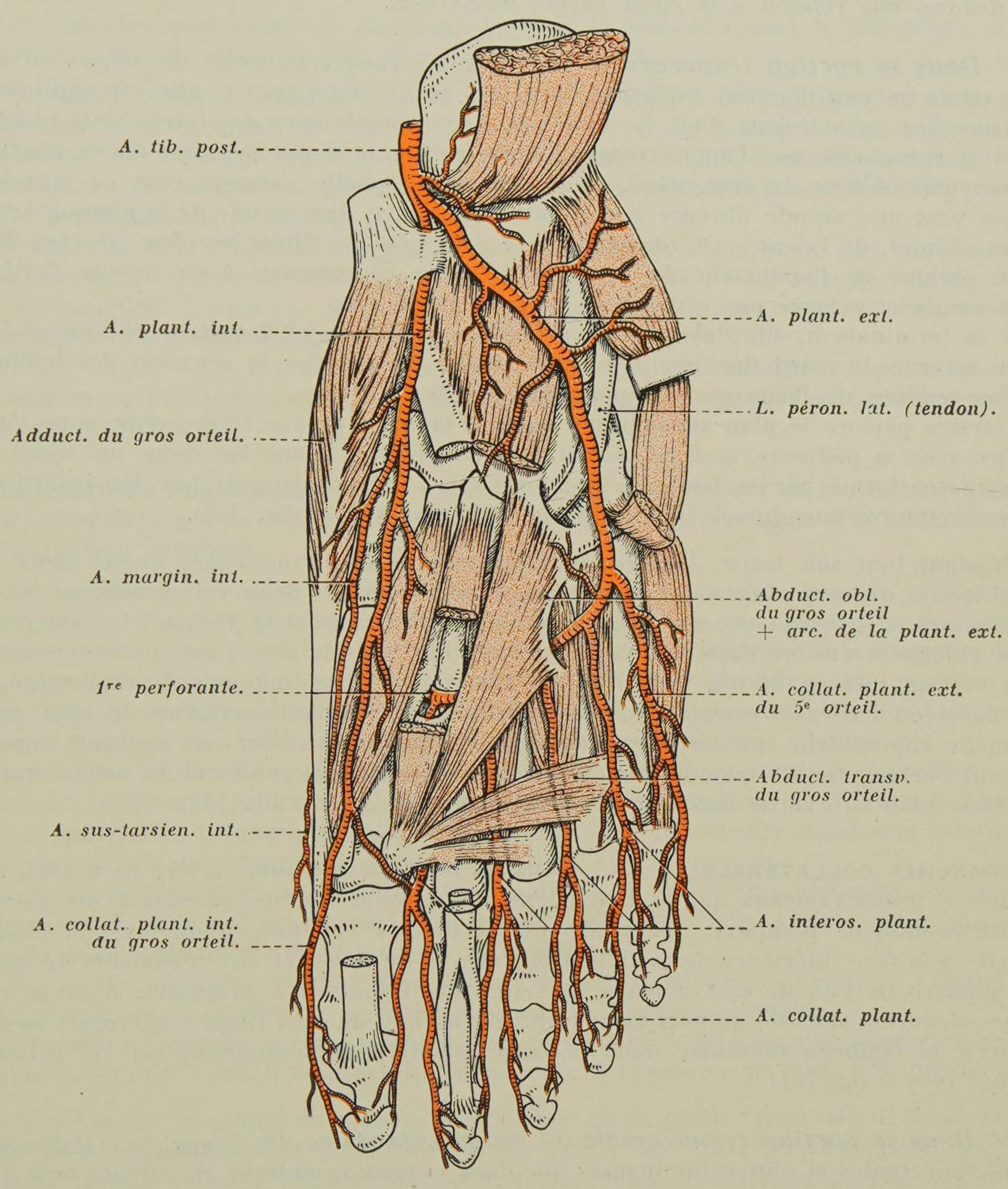

Fig. 702. — *Artères de la plante du pied et des orteils; côté droit.*

Pendant un court trajet de 1 ou 2 centimètres environ, l'artère plantaire externe glisse dans l'épaisseur de cette cloison; puis elle repasse dans la loge plantaire moyenne, accompagnée par la branche profonde du nerf plantaire externe, tandis que la branche superficielle de ce nerf croise superficiellement l'artère au niveau de son coude.

C'est au point où elle change brusquement de direction qu'elle est le plus superficielle;

elle est recouverte à ce niveau seulement par les fibres les plus externes, à direction oblique, de l'aponévrose plantaire moyenne, qui la séparent du tissu cellulaire sous-cutané et de la semelle veineuse plantaire de Bourceret et Lejars.

En dehors, elle répond à la partie la plus postérieure du court fléchisseur du cinquième orteil qui la sépare de l'abducteur de cet orteil et de la base du cinquième métatarsien; *en dedans,* elle répond à la chair carrée de Sylvius.

2° ***Dans sa portion transversale,*** elle chemine transversalement de dehors en dedans et parfois un peu d'arrière en avant dans la loge des interosseux; elle est appliquée sur la base des métatarsiens dont la sépare la partie postérieure des interosseux plantaires; elle est recouverte par l'aponévrose plantaire profonde et par l'épaisse masse charnue de l'abducteur oblique du gros orteil; et un peu avant qu'elle s'engage sous ce muscle, elle passe sous une arcade fibreuse à convexité inférieure, dite *arcade de la plantaire externe* (inconstante), de la convexité de laquelle se détachent les fibres les plus externes du faisceau oblique de l'abducteur du gros orteil (voyez ce muscle); à ce niveau l'artère est postérieure et externe par rapport au nerf de même nom.

A sa terminaison, elle devient très profonde, située sous l'abducteur oblique et le faisceau externe du court fléchisseur du gros orteil; ces muscles la séparent des lombricaux et des tendons du fléchisseur commun des orteils.

L'artère perfore le plan squelettique dans le premier espace interosseux pour s'anastomoser avec la pédieuse, et à ce niveau l'anastomose est comprise dans un canal ostéo-musculaire formé par la base des deux premiers métatarsiens et par les insertions du premier interosseux dorsal *(arcade de la pédieuse)* (voy. : fig. 702).

Pendant tout son trajet, l'artère plantaire externe et accompagnée de ses *deux veines* satellites et du *nerf plantaire externe*; mais tandis que les deux veines longent les flancs de l'artère, s'envoyant de multiples anastomoses qui encerclent l'artère, le nerf croise la face antéro-interne de l'artère près de son origine; ensuite il se place immédiatement sur son versant interne, et dès lors il décrit une courbe inscrite dans celle de l'artère; mais, au point où l'artère s'engage dans la cloison intermusculaire externe, le nerf émet sa branche superficielle qui va passer dans la loge plantaire externe en croisant superficiellement l'artère, tandis que sa branche profonde suit rigoureusement le même trajet que l'arcade plantaire en se maintenant en arrière d'elle (voy. : fig. 732).

BRANCHES COLLATÉRALES. — *1°* ***Dans sa portion oblique,*** l'artère ne fournit que de courts et grêles rameaux qui se distribuent aux muscles voisins (abducteur du gros orteil, court fléchisseur plantaire, accessoire du fléchisseur commun, abducteur du cinquième orteil), à la face inférieure des articulations des os du tarse, et aux téguments de la plante du pied; mais l'un de ces rameaux présente une importance pratique : c'est le *rameau sous-calcanéen,* satellite du nerf calcanéen interne issu du nerf tibial postérieur; ce rameau nourrit le lambeau talonnier dans la désarticulation tibio-tarsienne par le procédé de Symes (voy. : fig. 701).

2° ***Dans sa portion transversale*** *ou* ***arcade plantaire,*** les branches collatérales sont plus importantes et plus volumineuses que dans la portion oblique et, suivant leur destination, nous les classerons en *quatre groupes* : supérieur, inférieur, postérieur et antérieur.

a) Les **branches supérieures** sont au nombre de trois: ce sont les *perforantes postérieures*; elles naissent de la face supérieure de l'arcade plantaire; elles se dirigent verticalement en haut, traversent l'extrémité postérieure des trois espaces intermétatarsiens correspondants pour se jeter, soit dans l'arcade dorsale du métatarse, soit dans les trois interosseuses dorsales correspondantes, en s'anastomosant à plein canal avec elles; l'anastomose de la plantaire externe avec la pédieuse à l'extrémité postérieure du premier espace intermétatarsien représente la *première perforante postérieure* (voy. : fig. 699 et 703).

b) Les **branches inférieures,** uniquement musculaires, sont grêles et se distribuent à l'abducteur oblique du gros orteil.

c) Les **branches postérieures,** peu développées également, sont destinées à la base des métatarsiens, au cuboïde, à la face inférieure des articulations tarso-métatarsienne et intermétatarsiennes, et à la gaine du long péronier latéral.

d) Les **branches antérieures,** de beaucoup les plus importantes, sont la *collatérale plantaire externe du petit orteil* et les *interosseuses plantaires.*

La *collatérale plantaire externe du petit orteil* se détache à la jonction des deux portions oblique et transversale de l'artère plantaire externe en pleine cloison intermusculaire externe; elle chemine dans la loge plantaire externe avec la branche superficielle du nerf plantaire externe, qui suit généralement le versant interne de cette artère, mais parfois la croise profondément de dedans en dehors.

Cette branche artérielle, d'assez gros calibre, se dirige en avant et un peu en dehors en longeant le bord interne de l'abducteur du petit orteil; elle croise ensuite la face inférieure du court fléchisseur du petit orteil, puis elle vient se placer contre la face externe du cinquième orteil auquel elle se distribue (voy. : fig. 701 et 702).

Dans son trajet, cette collatérale abandonne des rameaux musculaires pour le court fléchisseur et l'abducteur du cinquième orteil, et des rameaux cutanés au bord externe du pied et du petit orteil.

INTEROSSEUSES PLANTAIRES. — Les *interosseuses plantaires* sont au nombre de *quatre*; les trois dernières ont la même disposition; seule la première possède une disposition et une terminaison spéciales.

a) Les **interosseuses plantaires des deuxième, troisième et quatrième espaces** naissent de la convexité de l'arcade plantaire; elles se dirigent d'arrière en avant, à peu près parallèles entre elles; elles cheminent au niveau de l'espace intermétatarsien correspondant, appliquées contre la face inférieure des muscles interosseux plantaires qui comblent ces espaces; elles sont recouvertes par les tendons fléchisseurs des orteils, les lombricaux et les troncs d'origine des nerfs collatéraux des orteils (nerfs digitaux plantaires).

Au niveau des articulations métatarso-phalangiennes correspondantes, elles passent entre le ligament transverse intermétatarsien et l'abducteur transverse du gros orteil qui les recouvre; puis elles bifurquent aussitôt en donnant les *collatérales plantaires interne et externe des orteils* correspondants (voy. : fig. 702).

L'*interosseuse plantaire du quatrième espace* donne la collatérale plantaire externe du quatrième orteil et la collatérale plantaire interne du petit orteil; parfois aussi elle peut fournir la collatérale plantaire externe de cet orteil.

L'*interosseuse plantaire du troisième espace* donne la collatérale plantaire externe du troisième orteil et la collatérale plantaire interne du quatrième orteil.

L'*interosseuse plantaire du deuxième espace* fournit la collatérale plantaire externe du deuxième orteil et la collatérale plantaire interne du troisième orteil (voy. : fig. 702 et 703).

b) **L'interosseuse plantaire du premier espace** naît de la partie terminale de la plantaire externe; c'est généralement la plus volumineuse des quatre interosseuses plantaires; elle se détache le plus souvent de la terminaison de la plantaire externe; parfois cependant elle semble dériver de la terminaison de la pédieuse au niveau du premier espace intermétatarsien; elle se dirige d'arrière en avant, appliquée d'abord contre la face externe du premier métatarsien; elle croise ensuite sa face inférieure et se divise au niveau de la partie antérieure de l'espace en ses branches terminales, l'une interne et l'autre externe.

La *branche interne* s'engage entre les deux chefs du court fléchisseur du gros orteil, contourne le sésamoïde interne ou glisse parfois entre les deux sésamoïdes, comme sa correspondante à la main, pour se jeter dans la collatérale plantaire interne du gros orteil.

La *branche externe* peut également passer entre les deux faisceaux du court fléchisseur

du gros orteil; mais le plus souvent elle croise la face supérieure du sésamoïde externe puis elle contourne la face externe de l'articulation métatarso-phalangienne du gros orteil, au niveau de laquelle elle se bifurque en donnant la collatérale plantaire interne du deuxième orteil et la collatérale plantaire externe du gros orteil.

Dans leur trajet, les interosseuses plantaires abandonnent des rameaux musculaires à

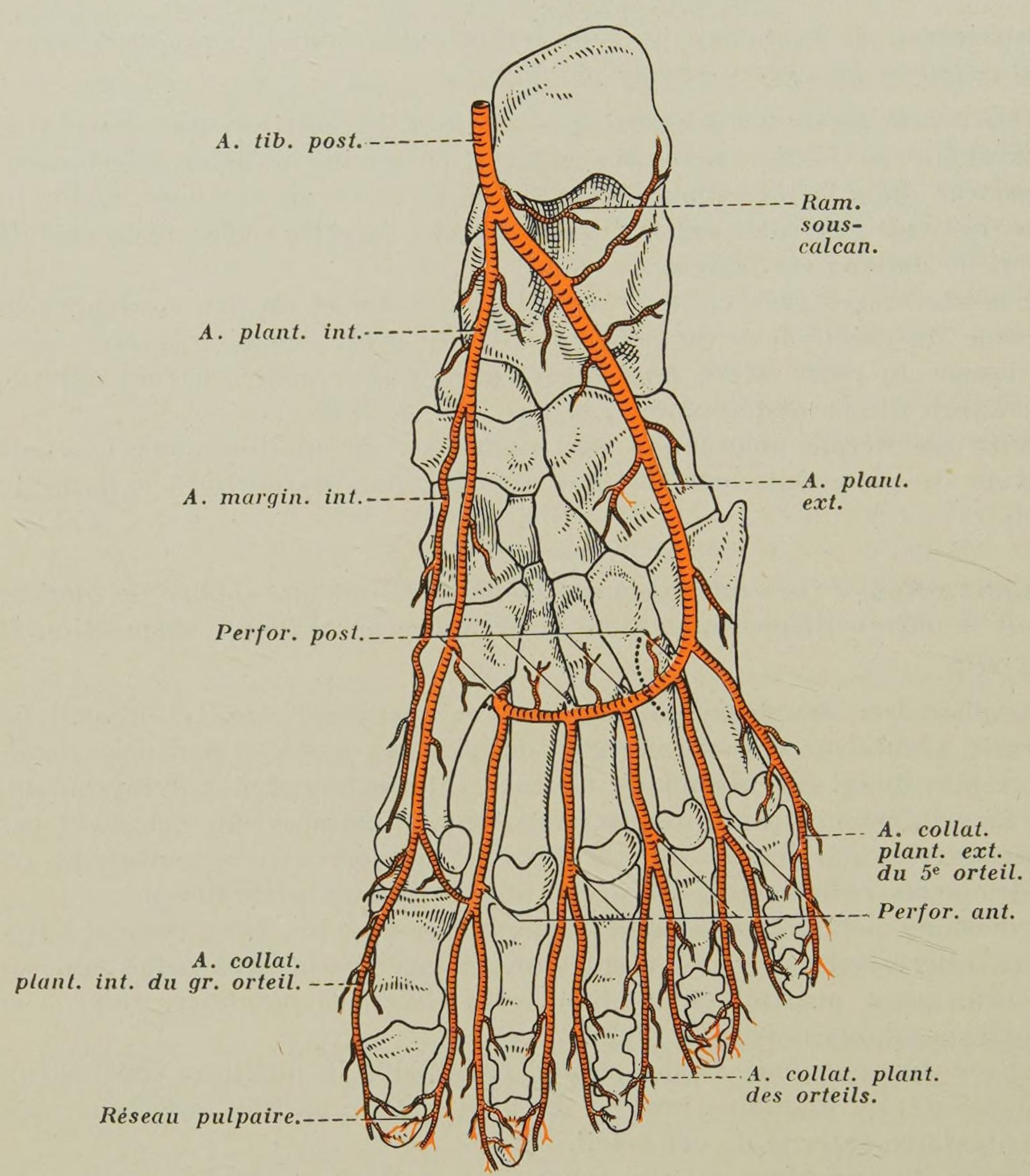

FIG. 703.
Artères plantaires et leurs branches; côté droit (schématique).

l'abducteur oblique, à l'abducteur transverse du gros orteil, aux interosseux plantaires et aux articulations métatarso-phalangiennes correspondantes.

Au niveau de leur bifurcation, les interosseuses plantaires reçoivent les perforantes antérieures, issues des interosseuses dorsales, la première perforante antérieure étant représentée par la terminaison de l'interosseuse dorsale du premier espace (voy. : fig. 703).

ARTÈRES DES ORTEILS

La *circulation artérielle des orteils* est identique à celle des doigts; chaque orteil présente sur ses faces latérales (interne et externe) *deux artères collatérales* : l'une *dorsale*, l'autre *plantaire*.

1° Les *collatérales plantaires* sont issues des interosseuses plantaires, de la terminaison

de la plantaire interne pour la collatérale interne du gros orteil, et de la plantaire externe pour la collatérale plantaire externe du cinquième orteil; elles sont plus importantes que les collatérales dorsales qui sont presque toujours grêles, parfois même inconstantes et fréquemment elles abandonnent des *rameaux dorsaux* pour la phalange unguéale.

2° Les *collatérales dorsales* n'intéressent jamais la totalité de l'orteil; elles proviennent : *a)* de l'interosseuse dorsale du premier espace pour les collatérales dorsales du gros orteil, et pour la collatérale dorsale interne du deuxième orteil; *b)* et des interosseuses dorsales des deuxième, troisième et quatrième espaces pour les autres collatérales dorsales des orteils.

Les collatérales dorsales sont sujettes à de nombreuses variations et la collatérale dorsale externe du cinquième orteil est fréquemment absente.

Ces artères se portent d'arrière en avant en longeant le bord correspondant de l'orteil accompagnées des nerfs collatéraux; elles se terminent dans la pulpe de l'orteil où elles forment un riche réseau pulpaire (voy. : fig. 703).

ANASTOMOSES

Le pied possède *deux réseaux artériels* : *a)* l'un, *dorsal,* comprenant la pédieuse et le système de ses branches; *b)* l'autre, *plantaire,* comprenant les deux artères plantaires externe et interne et le système de leurs branches.

Les différentes branches de chaque réseau s'anastomosent entre elles; c'est ainsi que l'on peut décrire au pied *trois arcades* qui sont : *a)* à la *face dorsale du pied,* l'*arcade dorsale du tarse* formée par les anastomoses des artères dorsales du métatarse et dorsale du tarse; *b)* à la *face plantaire,* l'*arcade plantaire* représentée par la portion transversale de la plantaire externe, anastomosée elle-même à plein canal avec la pédieuse, et parfois aussi, mais d'une manière inconstante, l'*arcade plantaire superficielle* constituée par une anastomose entre la plantaire interne et les interosseuses plantaires du deuxième ou du troisième espace.

Artères perforantes. — Les deux réseaux du pied sont anastomosés entre eux par le *système des artères perforantes,* antérieures et postérieures (voy. : fig. 703).

a) Les *perforantes antérieures* sont au nombre de *quatre* : elles sont situées au niveau de l'extrémité antérieure des espaces intermétatarsiens et réunissent les interosseuses plantaires et dorsales.

b) Les *perforantes postérieures* sont également au nombre de *quatre* : elles sont situées au niveau de l'extrémité postérieure des espaces intermétatarsiens et sont jetées entre d'une part les interosseuses dorsales dont elles sont issues, et d'autre part l'arcade plantaire, la première perforante postérieure étant représentée par l'anastomose à plein canal de la pédieuse et de la plantaire externe.

Les perforantes postérieures ont une importance très variable; leur calibre est plus ou moins considérable et parfois il est si important que les interosseuses dorsales semblent naître de ces dernières.

Les deux réseaux, dorsal et plantaire, s'anastomosent aussi par l'intermédiaire des collatérales plantaires et dorsales des orteils au niveau de leurs extrémités, où elles forment dans chaque orteil un réseau anastomotique appelé *réseau pulpaire*; enfin ils s'anastomosent également par l'intermédiaire des branches cutanées qui contournent les bords interne et externe du pied.

Anastomoses avec les artères de la jambe. — Les artères du pied s'anastomosent avec celles de la jambe.

Autour de l'articulation tibio-tarsienne, il existe en effet un cercle artériel complet,

le *cercle artériel périmalléolaire,* formé : *a) en arrière,* par le rameau anastomotique qui naît de la tibiale postérieure (*anastomose sus-rétro-tarsienne*) et par la malléolaire postéro-interne; *b)* et *en avant,* par les malléolaires interne et externe, branches de la tibiale antérieure et qui s'anastomosent en outre, l'externe avec un rameau de la péronière antérieure, et l'interne avec un rameau de la tibiale postérieure (voy. : fig. 694 et 698).

Ce cercle artériel périmalléolaire communique largement en bas avec la dorsale du tarse, avec les rameaux des plantaires et de la pédieuse, et ainsi on comprend que les branches venues des artères de la jambe (malléolaires, péronières) contribuent à l'irrigation du pied à laquelle elles peuvent dans certains cas prendre une part plus importante.

Nous signalerons, en outre, l'*anastomotica tarsi de Salvi* comprise entre la pédieuse ou l'artère du sinus du tarse d'une part, et la plantaire interne ou la tibiale postérieure d'autre part.

Un point essentiel caractérise la circulation artérielle du pied, c'est *la richesse de ses anastomoses.* Elle montre combien serait illusoire pour l'hémostase, la simple ligature du tronc de l'une des trois artères principales du pied; ici comme à la main, seule la ligature dans la plaie des deux bouts de l'artère sectionnée peut assurer l'arrêt de l'hémorragie.

VARIATIONS.

Les artères du pied, tout comme celles de la main, sont sujettes à de nombreuses variations, et au cours de cette description nous avons indiqué la disposition que l'on observe le plus fréquemment; c'est ainsi que le système dorsal peut être en partie fourni par le système plantaire grâce aux perforantes, et en cas d'atrophie de la pédieuse on voit naître les interosseuses dorsales de l'arcade plantaire par l'intermédiaire des perforantes postérieures.

On voit donc qu'il existe une sorte de balancement entre la répartition vasculaire des deux réseaux dorsal et plantaire, l'un suppléant l'autre; d'autre part, à la face plantaire, l'importance réciproque des deux artères plantaires est loin d'être absolue, et la plantaire interne plus considérable que de coutume peut suppléer parfois la plantaire externe; plus souvent, lorsque l'artère plantaire externe est atrophiée, toutes les interosseuses plantaires se détachent d'une artère transversale qui représente la continuation de la pédieuse à la face plantaire : c'est l'*artère plantaire profonde*; quoi qu'il en soit, dans la majorité des cas, plantaire profonde et plantaire externe se partagent la distribution artérielle de la plante du pied, la plantaire interne devenant ainsi l'*artère du bord interne du pied et du gros orteil.*

VEINES DU MEMBRE INFÉRIEUR

Comme au membre supérieur, les veines du membre inférieur se distinguent en *veines profondes* et en *veines superficielles* ou *sous-cutanées*, suivant qu'elles sont sus- ou sous-aponévrotiques.

I. — VEINES PROFONDES

Les veines profondes, indépendamment de leur situation, se différencient des veines superficielles en ce qu'elles sont satellites des artères principales du membre inférieur; elles possèdent la même dénomination que l'artère qu'elles accompagnent et partagent ses rapports. A l'exclusion des veines profondes de la région fessière (veines fessières), leur nombre par artère varie à partir de la division du tronc tibio-péronier : *a) veine unique* pour chaque artère placée au-dessus de cette division, elles comprennent le tronc veineux tibio-péronier, la veine poplitée et la veine fémorale; *b) veine double* par artère au-dessous de la division, elles comprennent en avant les veines tibiales antérieures et pédieuses, et en arrière les veines tibiales postérieures, péronières et plantaires.

1. — *Veines profondes du pied.*

Les veines profondes du pied suivent la disposition artérielle à raison de deux veines par artère, c'est-à-dire deux veines pédieuses, deux veines plantaires internes et externes; elles collectent le sang veineux des os, des articulations et des muscles du pied, auquel se joint celui des veines adipeuses du pannicule plantaire et des veines interosseuses profondes.

Ces veines se déversent en partie dans le réseau veineux dorsal du pied par des veines qui contournent les bords interne et externe du pied, et en partie dans les veines précitées, satellites des artères.

Les systèmes veineux profonds plantaires et dorsaux sont anastomosés entre eux par l'intermédiaire de *veines perforantes* situées, les unes, *antérieures*, les autres, *postérieures*, au niveau des extrémités correspondantes des espaces intermétatarsiens.

2. — *Veines profondes de la jambe.*

Les veines profondes de la jambe sont toutes doubles; elles comprennent les veines tibiales antérieures et postérieures et les veines péronières satellites des artères homonymes.

Les *veines tibiales antérieures* continuent les veines pédieuses; elles suivent le même

trajet que l'artère tibiale antérieure; à la partie supérieure de la jambe, elles quittent la loge antérieure pour pénétrer dans la loge postérieure en passant au-dessus du bord supérieur du ligament interosseux; elles se terminent par un tronc unique, très court, mais volumineux, en se fusionnant avec le tronc veineux tibio-péronier pour constituer la veine poplitée.

Les *veines tibiales postérieures* résultent de la réunion au niveau de la gouttière calcanéenne des veines plantaires internes et externes; elles suivent le trajet de l'artère et du nerf tibial postérieur.

Les *veines péronières* naissent dans le fléchisseur propre du gros orteil; elles suivent le trajet de l'artère péronière; généralement volumineuses, elles se fusionnent en un tronc unique très court qui se jette par la suite dans une des veines tibiales postérieures.

Les systèmes veineux profonds antérieur et postérieur de la jambe échangent des anastomoses à travers le ligament interosseux.

Tronc veineux tibio-péronier. — Le *tronc veineux tibio-péronier* ou *veine tibio-péronière* continue la direction des veines tibiales postérieures; caché sous le soléaire, il est appliqué en arrière et un peu en dehors du tronc artériel et en avant du nerf tibial postérieur.

Parfois le tronc est dédoublé en un *tronc principal* et un *canal collatéral veineux,* plus grêle, qui est situé en dehors de l'artère.

Il se fusionne avec les veines tibiales antérieures pour donner la veine poplitée qui continue la direction de la veine tibio-péronière.

Le tronc veineux tibio-péronier peut être absent, les veines tibiales antérieures, postérieures et péronières se réunissant en un même point (Picqué et Pigache).

3. — *Veine poplitée.*

La veine poplitée résulte de la fusion du tronc tibio-péronier et du tronc commun des veines tibiales antérieures; la réunion s'effectue rarement au niveau de l'anneau du soléaire, le plus souvent au-dessus, au niveau de l'angle inférieur du losange poplité, parfois même au niveau de l'interligne articulaire du genou, et dans ce cas la veine poplitée est très courte.

Située un peu en dedans de l'axe du creux poplité, elle accompagne l'artère poplitée de bas en haut et se termine au niveau de l'anneau du troisième adducteur qu'elle traverse en se continuant par la veine fémorale.

Son *calibre* est légèrement supérieur à celui de l'artère poplitée (8 millimètres en moyenne); sa paroi est épaisse et reste toujours béante sur les coupes.

Dans le creux poplité, elle affecte des *rapports* importants avec son artère satellite à laquelle elle est adjacente, ce qui explique la possibilité et la fréquence d'anévrismes artério-veineux à ce niveau, mais ses rapports sont différents en bas et en haut; par rapport à l'artère elle est postérieure et interne à la partie inférieure du creux, et postérieure et externe à la partie supérieure du creux; dans son ensemble elle s'enroule en un trajet spiroïde de bas en haut et de dedans en dehors autour de son artère homonyme; les deux vaisseaux sont unis dans une gaine conjonctivo-vasculaire commune, la *gaine des vaisseaux poplités,* continuation en bas de la gaine des vaisseaux fémoraux.

Dans la moitié inférieure du creux, la veine poplitée est parfois double, car la réunion de la veine tibiale antérieure et du tronc veineux tibio-péronier est souvent haut située au niveau de l'interligne articulaire du genou; dans ce cas, le tronc veineux interne continuant le tronc tibio-péronier est volumineux tandis que le tronc veineux externe qui représente la terminaison de la veine tibiale antérieure est beaucoup plus grêle (Testut).

Le nerf sciatique poplité interne est situé en arrière et en dehors de la veine; elle entre également en rapport avec les ganglions lymphatiques poplités.

Branches afférentes. — Ses branches afférentes sont les veines homonymes des branches collatérales de l'artère poplitée, c'est-à-dire les *veines articulaires* : supérieures, moyenne et inférieures, et les *veines jumelles*; ces dernières sont généralement volumineuses et plexiformes à l'origine; elles se déversent dans la veine à la partie moyenne du creux poplité; enfin par sa face postérieure elle reçoit la *veine saphène externe,* recourbée en crosse, formant le *confluent veineux saphéno-poplité* (voy. : fig. 704).

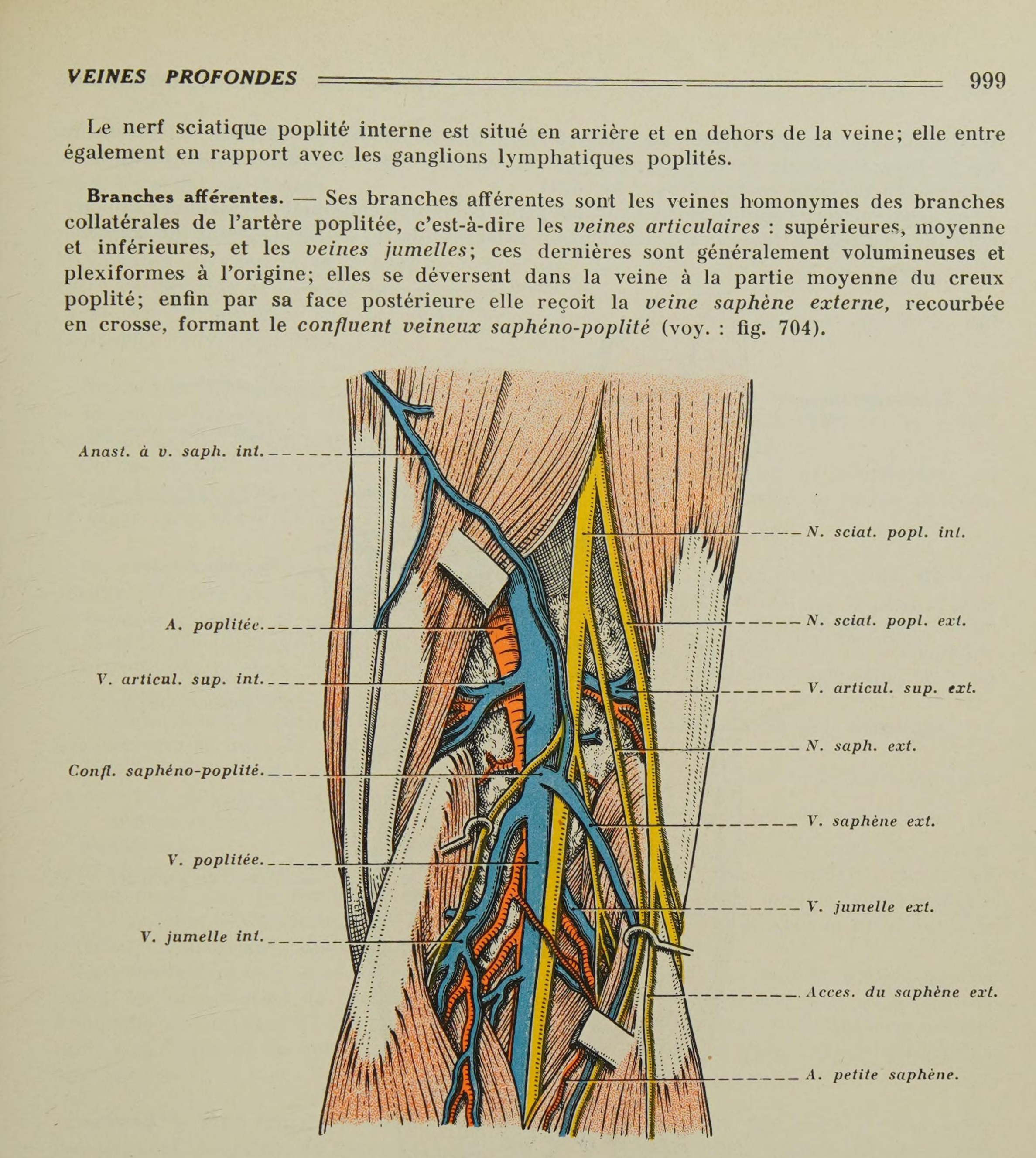

Fig. 704. — *Veine poplitée et ses affluents; côté droit.*

4. — *Veine fémorale.*

La veine fémorale est un gros tronc veineux qui fait suite à la veine poplitée au niveau de l'anneau du troisième adducteur et qui se termine à l'anneau crural, où elle prend également le nom de *veine crurale,* en se continuant par la veine iliaque externe; elle suit le même trajet que l'artère fémorale et présente les mêmes rapports.

Légèrement plus volumineuse que l'artère, son *calibre* au voisinage de sa terminaison est de 9 à 10 millimètres.

Par rapport à l'artère fémorale, elle est postérieure et externe à son origine (anneau

du troisième adducteur) (voy. : fig. 680), mais, par suite d'un enroulement en spirale de bas en haut autour de l'artère, elle lui devient interne et sur le même plan qu'elle à sa terminaison (anneau crural) (voy. : fig. 674).

Les deux vaisseaux sont compris dans une gaine commune conjonctivo-vasculaire appelée *gaine des vaisseaux fémoraux* ; une cloison intervasculaire sépare la veine de l'artère.

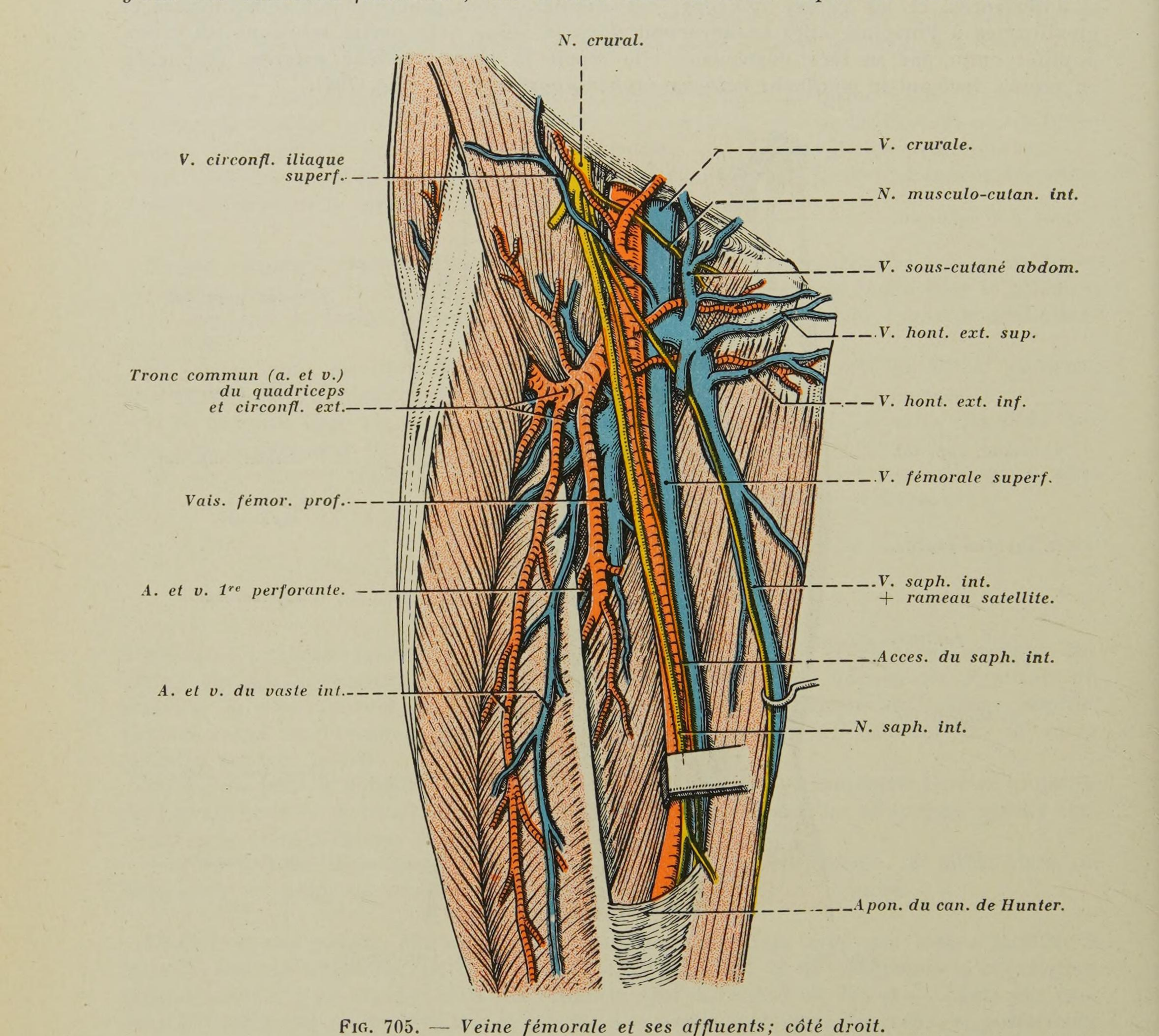

FIG. 705. — *Veine fémorale et ses affluents; côté droit.*

Dans son trajet à la cuisse, elle occupe successivement l'*anneau du troisième adducteur*, le *canal de Hunter*, le *triangle de Scarpa et l'anneau crural.*

Profonde dans les trois quarts inférieurs de la cuisse, elle est comprise entre le plan des extenseurs en avant et celui des adducteurs en arrière, et bien que sous-aponévrotique elle devient relativement superficielle à la racine de la cuisse où elle est, ainsi que son artère homonyme, facilement vulnérable.

Dans la moitié inférieure du canal de Hunter, un *canal collatéral veineux* est parfois

annexé à la veine fémorale; ce canal, généralement de petit calibre, s'étend le plus souvent de la terminaison de la veine grande anastomotique à la veine fémorale, il est situé en avant de l'artère.

A l'*anneau crural,* elle est sous-jacente à l'arcade de Fallope; elle repose sur la crête pectinéale et le ligament de Cooper; elle est comprise entre l'artère fémorale en dehors, le ganglion de Cloquet et le bord tranchant du ligament de Gimbernat en dedans; c'est entre ce ligament et la veine que s'engagent les hernies crurales.

Elle est accompagnée sur une partie de son trajet par le nerf saphène interne et son accessoire (voy. : fig. 705).

Branches afférentes. — Ses branches afférentes sont les veines homonymes des branches collatérales de son artère, sauf les veines sous-cutanée abdominale et honteuses externes qui se jettent dans la crosse de la veine saphène interne.

De bas en haut, elle reçoit : la *veine grande anastomotique,* les *veines nourricières du fémur,* la *veine fémorale profonde,* la *veine saphène interne* et, dans la moitié des cas, la *veine circonflexe iliaque superficielle* (voy. : fig. 705).

La ***veine fémorale profonde*** est un gros tronc veineux, généralement court, situé en arrière du plan artériel; il est formé par la réunion plus ou moins directe des veines circonflexes interne et externe, de la veine (ou des veines) du quadriceps et du tronc collecteur des perforantes; la fusion de la veine fémorale profonde avec la veine fémorale s'effectue presque toujours à un niveau inférieur à la division artérielle, à 6 ou 7 centimètres au-dessous de l'arcade crurale.

Le tronc commun qui continue la direction de la veine fémorale est plus communément désigné sous le nom de *veine crurale.*

Assez souvent aussi les veines circonflexes se jettent dans le tronc de la veine fémorale et non pas dans la veine fémorale profonde.

Anastomoses. — La veine fémorale profonde est anastomosée : 1° avec les *veines pelviennes (veine hypogastrique),* par l'intermédiaire de la veine circonflexe interne qui s'anastomose avec la veine obturatrice et la veine ischiatique; 2° avec la *veine poplitée,* par le système des perforantes et de la grande anastomotique; 3° et avec la *veine saphène interne,* au niveau du canal de Hunter (inconstante).

Ces anastomoses, et plus spécialement les premières, ont une grande importance au cours des phlegmatias du membre inférieur, car elles constituent une *voie de dérivation* à laquelle s'ajoutent celle des veines superficielles du membre et la voie veineuse collatérale postérieure de la cuisse, qui est calquée à peu de chose près sur la disposition artérielle.

Valvules. — Les veines profondes du membre inférieur, ainsi que leurs grosses collatérales, sont pourvues de *valvules,* paires et en nombre variable; soit en moyenne trois pour la veine poplitée, et quatre pour la veine fémorale.

5. — *Veines profondes de la loge postérieure de la cuisse et de la région fessière.*

La loge postérieure de la cuisse et la région fessière possèdent deux systèmes veineux profonds représentés par la *veine ischiatique* et par les *veines fessières.*

a) La ***veine ischiatique*** naît dans la partie moyenne de la loge postérieure de la cuisse par des veines musculaires et par une ou deux anastomoses qui lui sont fournies par les arcades veineuses des perforantes; elle est satellite de son artère homonyme et de la branche crurale de cette dernière.

Volumineuse, à trajet ascendant, placée sur un plan postérieur par rapport au grand nerf sciatique, elle aborde la région fessière ou plus exactement la gouttière ischio-trochantérienne où elle reçoit généralement une ou deux grosses veines, satellites de la branche fessière de son artère homonyme : c'est à cette ou à ces veines que l'on doit réserver le nom de *veines fessières inférieures.*

Elle croise obliquement de bas en haut et de dehors en dedans la face postérieure de

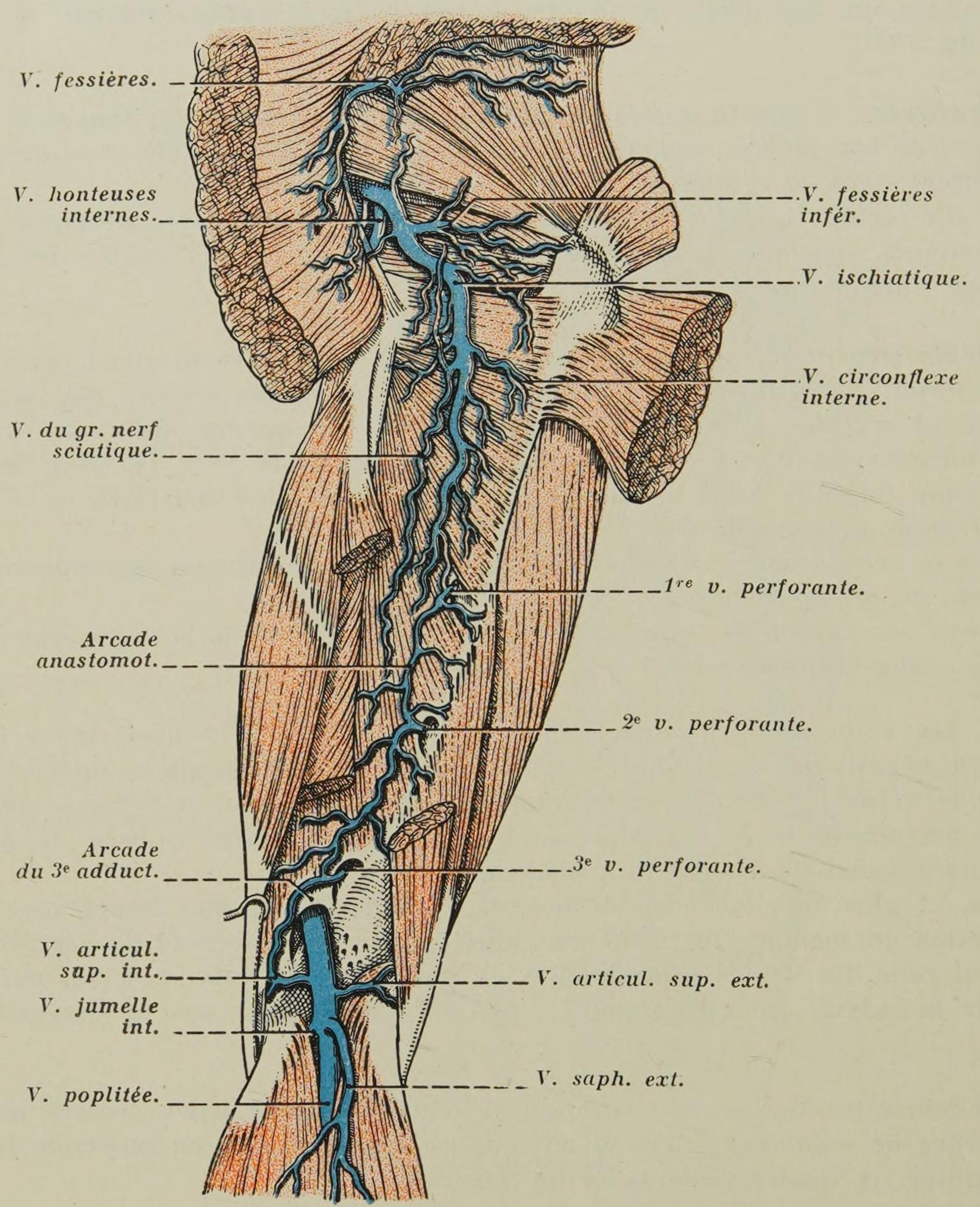

FIG. 706.
Veines profondes de la loge postérieure de la cuisse, de la région fessière et du creux poplité; côté droit.

l'obturateur interne et des deux jumeaux, puis les vaisseaux et nerf honteux internes, finalement elle pénètre dans le bassin par la grande échancrure sciatique au-dessous du pyramidal. A son entrée dans le bassin, elle est généralement postérieure et externe par rapport à l'artère et masque le nerf honteux interne qui lui est antérieur.

Ses principaux affluents sont : *a)* des veines musculaires issues des muscles de la loge postérieure de la cuisse; *b)* la *veine satellite du grand nerf sciatique,* veine grêle, sinueuse offrant sur son trajet de nombreux renflements variqueux; *c)* et la ou les *veines fessières inférieures* (voy. : fig. 706).

Elle s'anastomose avec les deux premières perforantes et le plus souvent avec l'arcade

veineuse qui unit ces veines dans la loge postérieure de la cuisse (voy. : fig. 706), avec la veine circonflexe postérieure ou interne; parfois aussi elle présente une petite anastomose avec la ou les veines fessières, satellites de l'artère fessière.

b) Les ***veines fessières*** sont généralement doubles; elles suivent le même trajet, mais en sens inverse, que les branches superficielle et profonde de l'artère fessière dont elles sont satellites. Situées de part et d'autre de la branche artérielle, elles se fusionnent fréquemment avant leur entrée dans le bassin en un tronc unique au niveau du bord supérieur du pyramidal du bassin; puis elles pénètrent dans la cavité pelvienne au niveau de la grande échancrure sciatique en franchissant avec l'artère fessière le canal de Bouisson.

Ces veines collectent le sang veineux des muscles fessiers; elles envoient parfois une fine anastomose à la veine ischiatique qui croise la face postérieure du pyramidal.

Depuis la région poplitée jusqu'à la région fessière, le membre inférieur (cuisse) présente un *système veineux profond* que l'on peut décomposer schématiquement en *trois segments superposés* et dont l'importance va en diminuant de bas en haut; ces *trois systèmes* sont : *a)* le *système de la veine poplitée*; *b)* le *système des veines perforantes*, de leurs *arcades veineuses anastomotiques* et de *la veine ischiatique*; *c)* et le *système des veines fessières*.

1° Le **système de la veine poplitée** draine le sang veineux articulaire du genou, et musculaire de la région du creux poplité; ce système franchit l'anneau du troisième adducteur pour pénétrer dans la loge antérieure de la cuisse où il se continue par la veine fémorale superficielle.

2° Le **système des arcades anastomotiques, des veines perforantes et de la veine ischiatique** représente le *courant veineux principal* de la loge postérieure de la cuisse ; ce courant est formé de bas en haut par les trois veines perforantes, leurs arcades veineuses anastomotiques situées en arrière du plan du grand adducteur et la veine ischiatique (voy. : fig. 706).

Ce courant veineux pénètre dans le bassin par le triangle sous-pyramidal de la grande échancrure sciatique, pour se déverser dans la cavité pelvienne dans la veine iliaque interne.

3° Le **système des veines fessières** collecte la majeure partie du sang de la région fessière et il pénètre le bassin par le triangle sus-pyramidal de la grande échancrure sciatique pour se déverser également dans la veine hypogastrique.

II. — VEINES SUPERFICIELLES

Les veines superficielles du membre inférieur forment un réseau à larges mailles allongées dans le sens vertical.

Ces veines et leurs affluents sont situés en dehors de l'aponévrose d'enveloppe du membre, dans l'épaisseur du fascia superficialis; dans leur trajet, elles sont accompagnées par des troncs collecteurs lymphatiques, des filets nerveux cutanés (à désignation homonyme pour les veines principales collectrices), mais elles ne sont pas accompagnées d'artère, à l'exception toutefois de la veine saphène externe qui est longée dans la moitié supérieure de son parcours par une artériole, l'artère petite saphène.

Elles aboutissent à deux gros troncs collecteurs longitudinaux, les *veines saphènes interne* et *externe*, qui elles-mêmes se déversent dans les veines profondes à des niveaux différents, la veine saphène externe au creux poplité dans la veine poplitée et la veine saphène interne, plus longue, au niveau du triangle de Scarpa dans la veine fémorale (veine crurale).

Veines superficielles du pied.

Les veines superficielles du pied présentent la même disposition que celles de la main; elles aboutissent toutes au réseau veineux dorsal du pied d'où partent les deux veines saphènes.

1° Les ***veines des orteils*** naissent : *a)* à la *face dorsale,* d'un *réseau sous-unguéal* très fin, circonscrit par une *arcade péri-unguéale* : de cette arcade partent des veines plexiformes à direction antéro-postérieure qui parcourent la face dorsale de l'orteil; ces veines

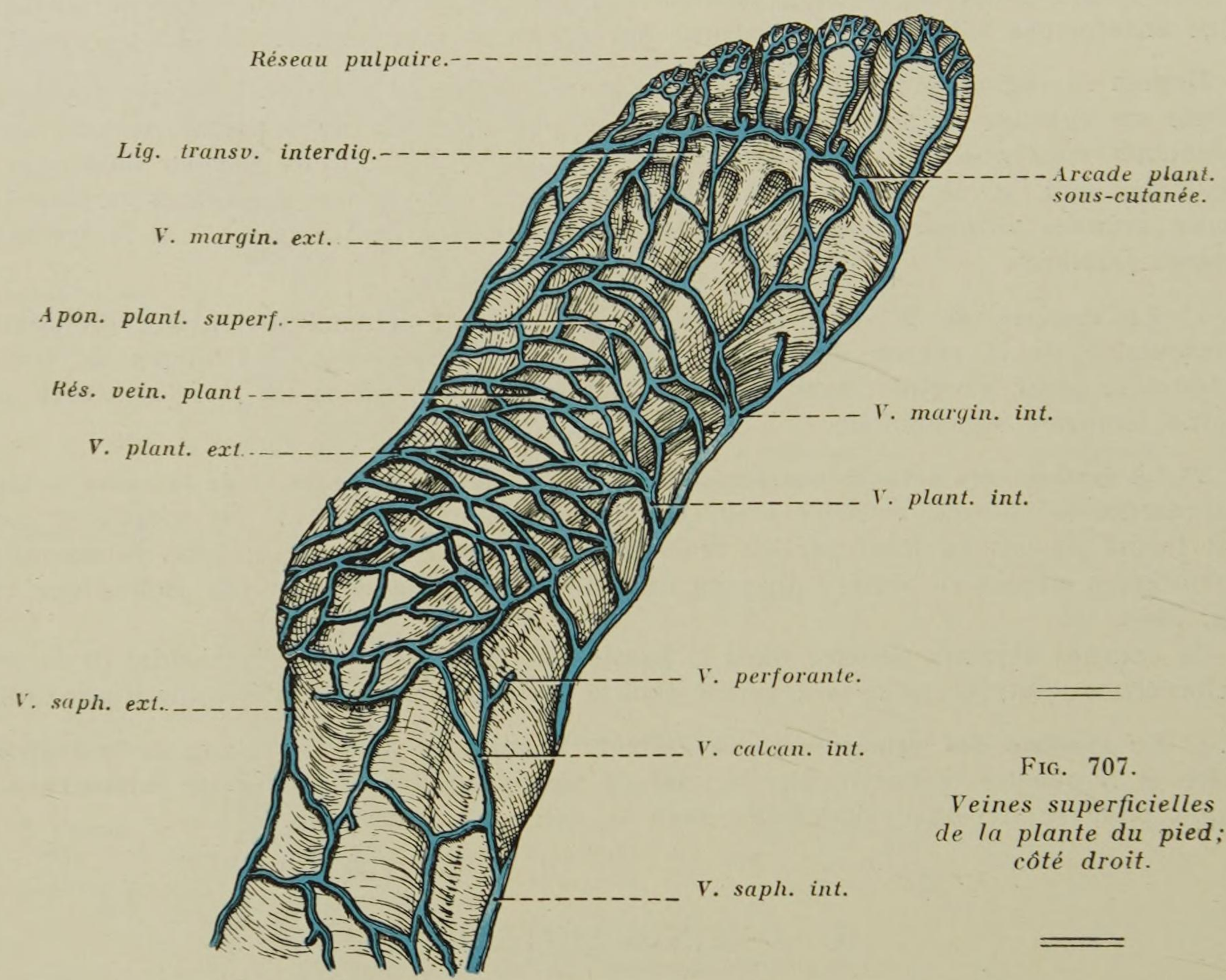

Fig. 707.
Veines superficielles de la plante du pied; côté droit.

reçoivent obliquement quelques veines latérales, et à la racine des orteils elles se jettent dans les veines dorsales du métatarse qui aboutissent elles-mêmes dans l'arcade veineuse dorsale superficielle du pied; *b)* et à la *face plantaire,* d'un réseau pulpaire très fin et très serré auquel font suite des veines longitudinales qui se jettent au niveau de la racine de l'orteil, soit dans les veines interdigitales, soit dans l'arcade veineuse de la racine des orteils ou *arcade plantaire sous-cutanée* (voy. : fig. 707).

2° Les ***veines plantaires*** sont fort nombreuses, flexueuses, très superficielles, à la fois sous-dermiques et intra-dermiques; elles sont enchevêtrées dans les mailles conjonctives du derme contre lequel les applique une mince lamelle fibreuse.

Ces veines, de dimensions et d'importance variables, forment un riche réseau anastomotique plantaire à mailles très serrées dans la partie moyenne de la plante, à mailles

plus larges et à veines plus grosses dans les parties latérales de la plante; l'ensemble constitue la *semelle veineuse de Bourceret et Lejars* (voy. : fig. 707).

Ce réseau plantaire se déverse : *a)* dans l'*arcade plantaire sous-cutanée,* plus ou moins bien différenciée suivant les sujets; celle-ci est formée au niveau du pli de flexion méta-

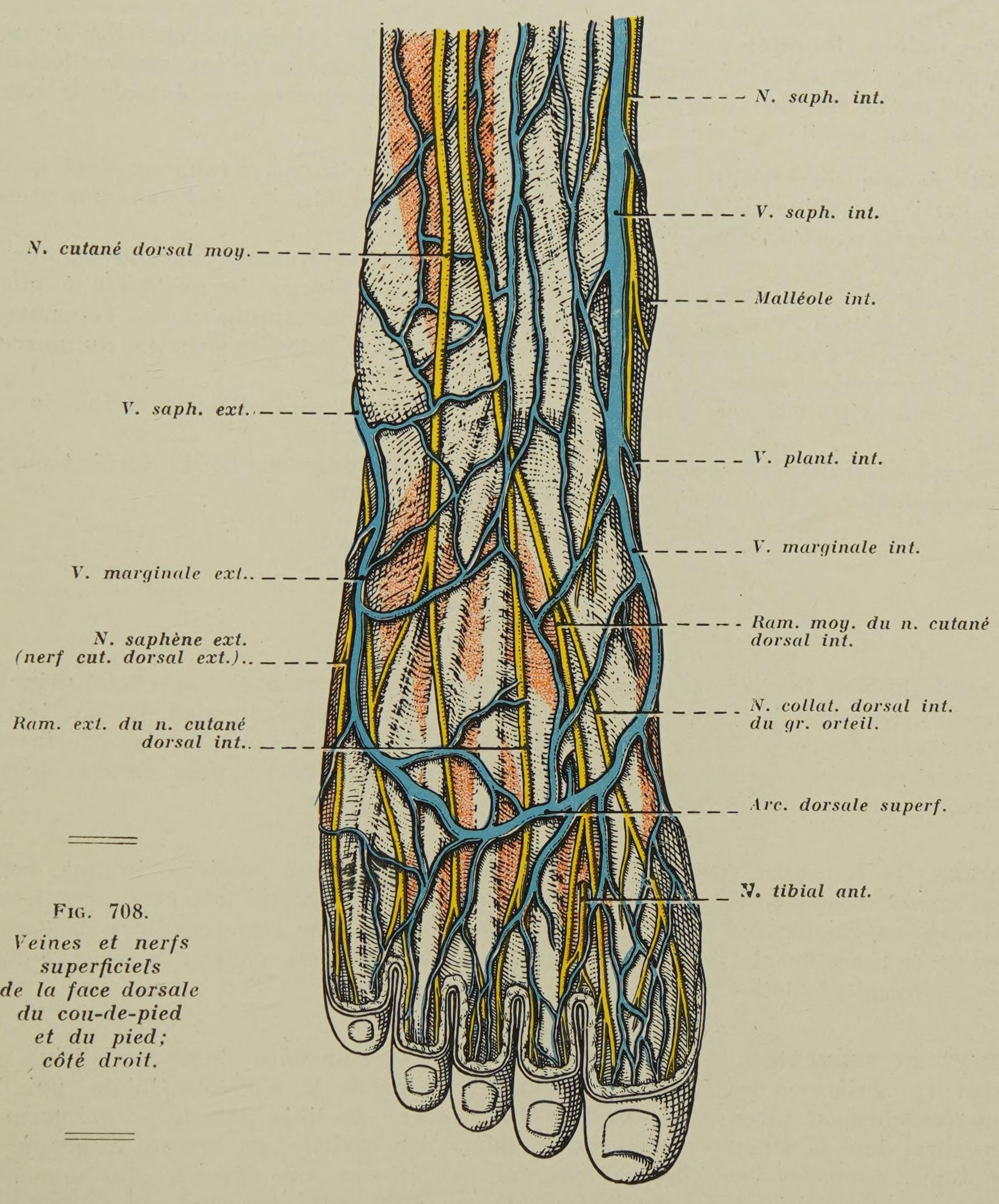

FIG. 708.
Veines et nerfs superficiels de la face dorsale du cou-de-pied et du pied; côté droit.

tarso-digital sur le versant antéro-inférieur de l'articulation métatarso-phalangienne, par une série d'arcades transversales, juxtaposées latéralement; elle contourne les bords du pied pour se continuer dans le réseau dorsal du pied et elle communique d'autre part avec ce réseau par l'intermédiaire des quatre veines interdigitales; — *b)* dans le *réseau dorsal du pied* et dans les *veines marginales* par l'intermédiaire des *veines latérales* externes et internes qui contournent obliquement d'avant en arrière les bords du pied

et la région talonnière; parmi ces dernières, il en est deux (une au niveau de chaque bord) qui sont plus volumineuses que les autres : ce sont les *veines plantaires interne* et *externe superficielles*. Chacune d'elles se fusionne avec la veine marginale correspondante, et elles donnent ainsi naissance, l'une à la veine saphène interne, l'autre à la veine saphène externe.

3° Les ***veines dorsales*** sont l'aboutissant de toutes les veines superficielles du pied et des orteils; elles forment un *réseau veineux dorsal* à mailles larges, particulièrement développé au niveau du métatarse; au niveau de la commissure interdigitale, le réseau dorsal du pied reçoit les veines interdigitales.

Arcade dorsale superficielle. — Toutes les veines dorsales du métatarse ainsi qu'une grande partie des veines latérales se déversent sur la convexité du pied dans une arcade, l'*arcade dorsale superficielle* du pied (voy. : fig. 708).

Lorsque cette arcade est bien apparente, elle est dirigée transversalement au dos du pied; convexe en avant, elle est située généralement au niveau du métatarse à quatre ou cinq centimètres en arrière des commissures des orteils; appliquée sur l'aponévrose dorsale, elle est croisée (superficiellement) par les branches cutanées dorsales du musculo-cutané et du saphène externe.

Par sa concavité, elle reçoit quelques veines du dos du pied et de la région du cou-de-pied.

Les deux extrémités de l'arcade se continuent au voisinage des bords du pied par les *veines marginales interne* et *externe* (voy. : fig. 707 et 708).

VEINE SAPHÈNE INTERNE

La *veine saphène interne*, ou *grande saphène*, est le tronc veineux superficiel principal du membre inférieur; il occupe successivement le bord interne du pied, la face interne de la jambe et du genou, et la face antéro-interne de la cuisse : c'est la « *veine des varices* » et celles-ci sont presque toujours particulièrement développées dans sa portion jambière.

ORIGINE. — La veine saphène interne naît en avant de la malléole interne, sur le versant dorsal et interne du pied, par fusion de la veine plantaire interne superficielle et de la veine marginale interne dont elle continue le trajet. Par l'intermédiaire de l'arcade dorsale et de ses affluents de la région du pied et du talon, elle collecte la majeure partie du sang veineux plantaire.

TRAJET ET DIRECTION. — De cette origine, la veine saphène interne se dirige obliquement en arrière et en haut; elle passe en avant de la malléole tibiale; puis elle devient franchement ascendante, longe la face interne du tibia puis le bord interne du triceps sural dont la sépare l'aponévrose jambière superficielle; au niveau du genou, elle est appliquée contre sa face interne; mais, très postérieure, elle glisse le plus souvent en arrière de la tubérosité interne du tibia et du condyle interne, plus rarement en dedans de ces saillies osseuses; à la cuisse, elle se dirige obliquement en haut et en avant; d'abord interne, elle devient ensuite antérieure à la racine de la cuisse; dans ce trajet, elle suit le couturier en se plaçant en avant puis en dedans de lui; au triangle de Scarpa, elle change de direction, se recourbe en crosse à concavité inférieure et externe *(crosse de la saphène interne)*; dirigée dans le sens antéro-postérieur, elle traverse le fascia cribriformis auquel elle adhère au niveau de la fosse ovale, puis elle devient finalement sous-aponévrotique.

TERMINAISON. — Elle se termine plus ou moins renflée, mais toujours notablement augmentée de volume, en se jetant sur la face antérieure de la veine fémorale; son embouchure dans cette veine est située à 3 ou 4 centimètres au-dessous de l'arcade crurale.

CALIBRE. — La veine saphène interne est la plus volumineuse des veines superficielles du membre inférieur; à l'origine, son calibre est de 4 ou 5 millimètres; au niveau de sa crosse et de sa terminaison, il est notablement supérieur et la veine y présente parfois une petite dilatation ampullaire ou fusiforme, son calibre moyen à son embouchure est de 7 à 8 millimètres.

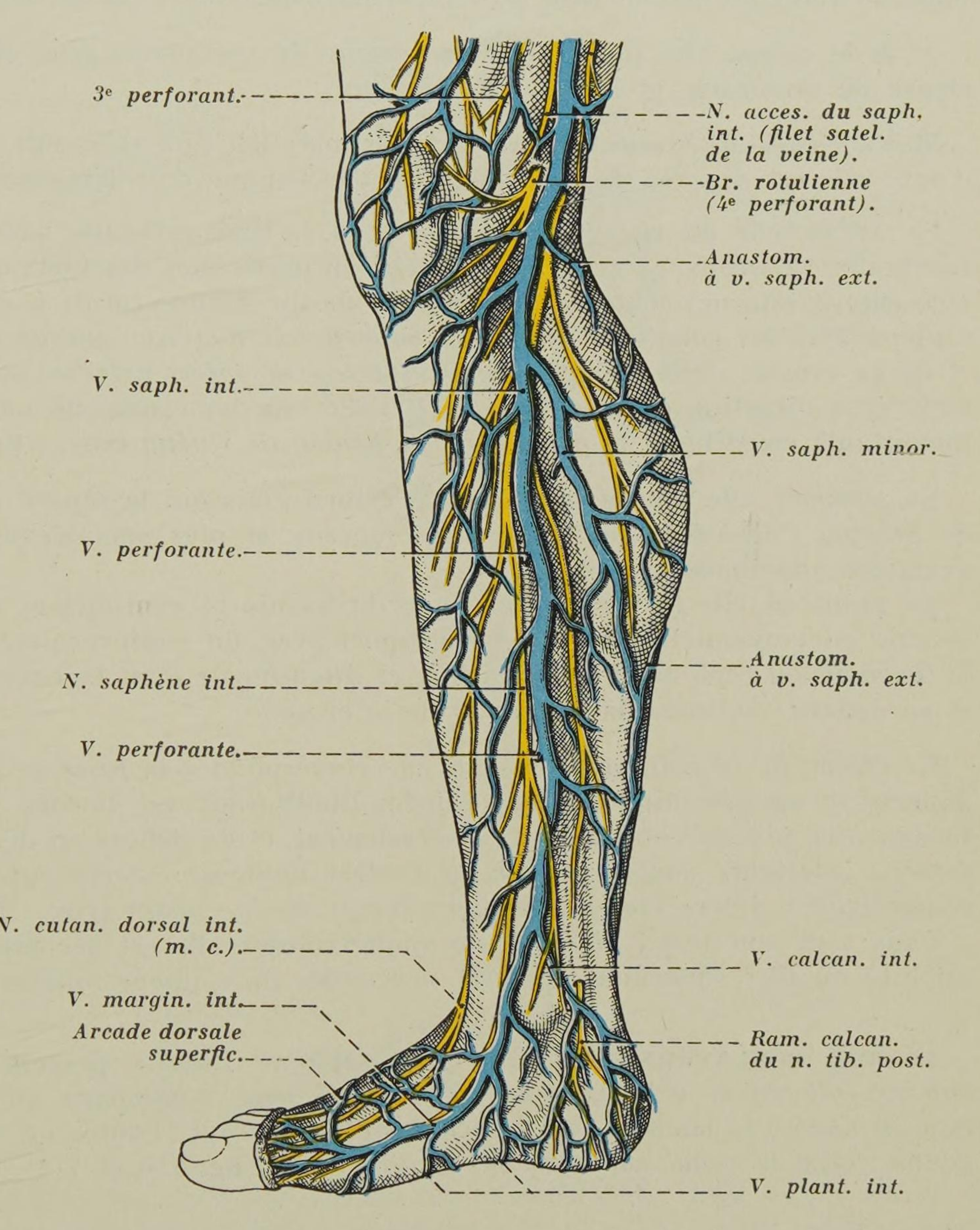

Fig. 709. *Veine saphène interne et nerfs superficiels de la face interne de la jambe; côté droit.*

RAPPORTS. — La veine saphène interne est superficielle et sous-cutanée dans la presque totalité de son trajet; elle ne devient sous-aponévrotique qu'à sa terminaison; dans tout son trajet, elle est accompagnée plus ou moins immédiatement par quatre à cinq troncs collecteurs lymphatiques qui aboutissent aux ganglions inguinaux superficiels.

1° Au **cou-de-pied**, elle est située en avant de la malléole interne *(la veine saphène interne est prémalléolaire)*; facilement accessible chez les sujets maigres, elle fait saillie sous la peau et c'est à ce niveau que l'on pratique la saignée au cou-de-pied.

2° **A la jambe,** elle monte le long du bord interne du tibia, en avant de la saillie du jumeau interne; un peu avant d'aborder le genou, elle croise très obliquement les tendons de la patte d'oie; puis elle se place en avant du tendon du couturier (voy. : fig. 709).

3° **Au genou,** elle embrasse la saillie du condyle interne et de la tubérosité interne du tibia; elle est comprise entre le ligament latéral interne en arrière, et le couturier en avant.

Dans tout ce trajet, c'est-à-dire du cou-de-pied au genou, elle est accompagnée par le *nerf saphène interne*; ce nerf se place tantôt en avant, tantôt en arrière de la veine; toutefois la veine est sur un plan plus superficiel que le nerf et ses branches (voy. : fig. 709).

4° **A la cuisse,** elle suit le bord antérieur du couturier; puis elle croise la face antérieure de ce muscle et le moyen adducteur.

5° **Au triangle de Scarpa,** elle est verticale, parallèle aux vaisseaux fémoraux et en dedans d'eux; elle est séparée de ces vaisseaux par l'aponévrose fémorale.

En avant, elle est recouverte par la peau, le tissu cellulaire sous-cutané renfermant de nombreux vaisseaux et nerfs superficiels, en particulier des filets cutanés du crural (musculo-cutané interne) et de la branche crurale du génito-crural; à ce niveau, elle entre en rapport avec les *ganglions inguinaux superficiels* disposés autour de sa partie terminale et de sa crosse; deux groupes (*inféro-interne* et *inféro-externe*) sont disposés parallèlement à sa direction et de chaque côté d'elle; sur sa crosse un ou deux petits ganglions inconstants constituent le *groupe présaphénien de Quénu* (voy. : fig. 712).

En arrière, elle repose sur le fascia cribriformis qui la sépare du contenu du triangle de Scarpa, c'est-à-dire des vaisseaux fémoraux et plus spécialement de la veine et des ganglions inguinaux profonds.

Au point où elle traverse le fascia cribriformis (4 centimètres au-dessous de l'arcade crurale en moyenne), elle entre en rapport avec un renforcement de ce dernier : c'est le *ligament* ou *repli falciforme de Hey et Allan-Burns* dont la concavité, orientée en haut et en dedans, embrasse la concavité de la crosse.

La *crosse de la veine saphène interne* correspond à la *fosse ovale (fossa ovalis)*; cette dépression aponévrotique, d'aspect infundibuliforme, est bordée par le ligament falciforme; à ce niveau s'engagent transversalement, et de dehors en dedans : l'artère honteuse externe inférieure sous la crosse, et l'artère honteuse externe supérieure au-dessus de la crosse (voy. : *Artère fémorale* et *Aponévrose de la cuisse*) (voy. : fig. 716).

Dans tout son trajet fémoral sus-aponévrotique elle est accompagnée par son rameau satellite ou filet superficiel du nerf accessoire du saphène interne (voy. : fig. 705).

CANAUX COLLATÉRAUX. — La veine saphène interne présente assez souvent *deux canaux collatéraux veineux*; tous les deux lui sont postérieurs et de plus petit calibre; l'un est situé à la jambe : c'est la *veine saphène minor*; l'autre est situé à la cuisse et au genou : c'est le *canal collatéral accessoire* (voy. : fig. 710 et 711).

BRANCHES AFFÉRENTES. — Les veines afférentes à la saphène interne sont nombreuses, car celle-ci recueille la totalité des veines superficielles de la cuisse et une grande partie des veines superficielles de la jambe et du pied; la plupart de ces veines forment à l'origine un vaste *réseau anastomotique.*

Ces veines afférentes sont :

1° *Au pied et au cou-de-pied,* quelques veines superficielles postérieures du réseau dorsal du pied; la veine calcanéenne interne, venue de la face interne de la région talonnière.

2° *A la jambe,* la plupart des veines superficielles de la face antéro-interne de la jambe,

des veines nourricières du tibia, la *veine saphène minor* (voy. : fig. 709) et des veines perforantes musculaires.

3° *A la cuisse,* toutes les veines superficielles de ce segment de membre, soit par des affluents indépendants, soit par des troncs collecteurs communs, et plus spécialement par le canal collatéral accessoire et par les veines saphènes antérieure et postérieure de la cuisse.

C'est au niveau de la *crosse de la saphène interne* où ils convergent à la manière des rayons d'une roue que cette veine reçoit ses affluents principaux, ce sont : la veine circonflexe iliaque superficielle (dans la moitié des cas), la veine sous-cutanée-abdominale, les

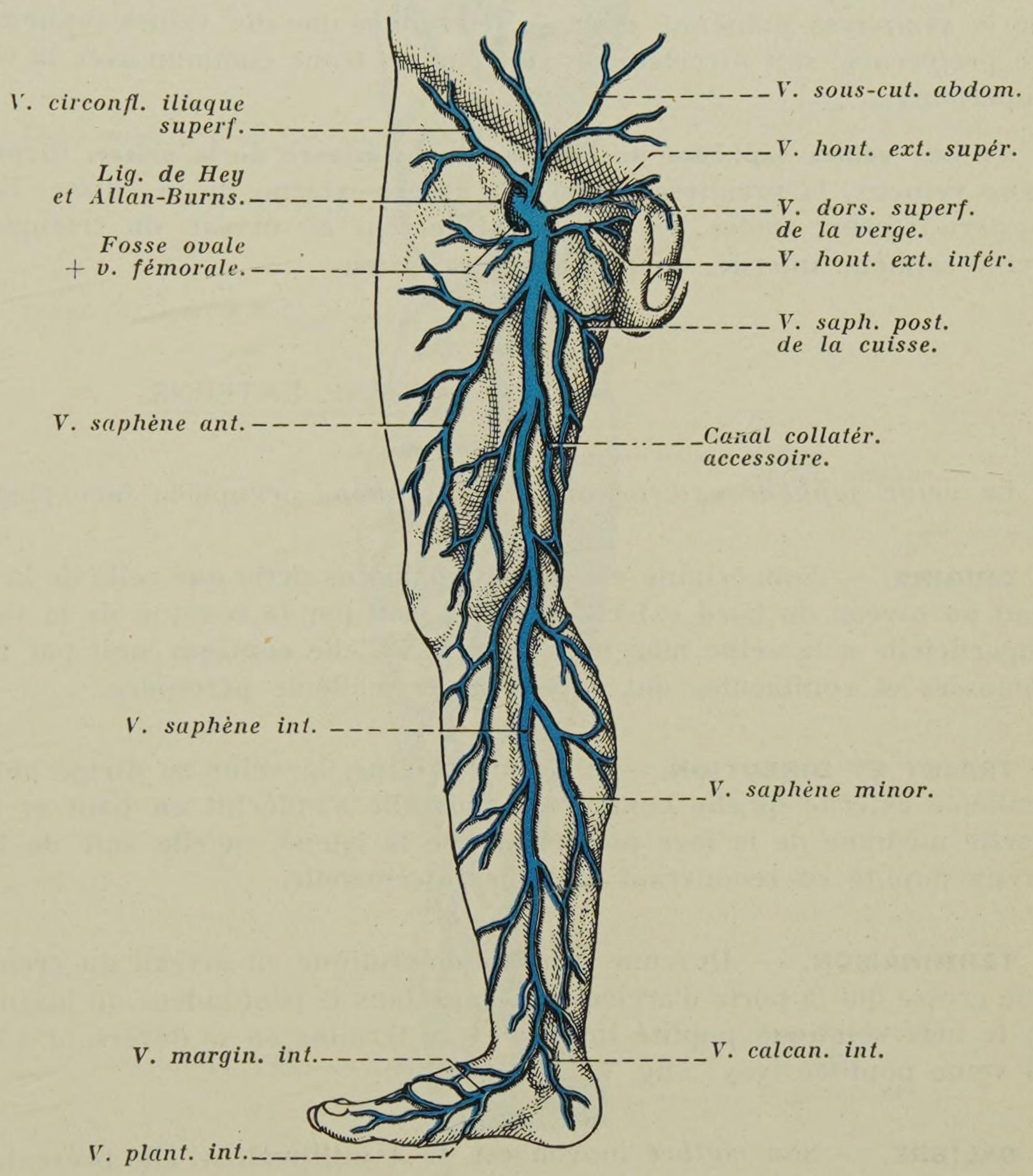

FIG. 710.
Veine saphène interne et ses affluents; côté droit.

deux veines honteuses externes, la veine dorsale superficielle de la verge ou du clitoris, la veine saphène antérieure et la veine saphène postérieure de la cuisse (veine saphène accessoire de Cruveilhier); lorsque les embouchures de ces divers affluents sont situées assez près les unes des autres, ils constituent sur le fascia cribriformis une véritable étoile veineuse : c'est l'*étoile veineuse superficielle du triangle de Scarpa* (voy. : fig. 710).

a) La **veine sous-cutanée-abdominale,** ou **veine tégumenteuse abdominale,** accompagne l'artère de même nom; elle provient d'un réseau anastomotique situé dans le tissu cellulaire sous-cutané de la région sous-ombilicale de la paroi antérieure de l'abdomen; ce réseau est anastomosé avec les veines superficielles thoraciques et avec les veines épigastriques par l'intermédiaire de rameaux perforants.

b) Les **veines honteuses externes** suivent les artères homonymes et se distinguent en supérieure et inférieure; elles proviennent : chez l'homme des veines de la partie antéro-externe du scrotum, et chez la femme des veines des grandes lèvres; elles se jettent dans la crosse de la saphène interne; parfois cependant la veine honteuse externe inférieure s'engage soit par le trou ovale, soit par un orifice voisin et, devenue sous-aponévrotique, elle se jette directement dans la veine fémorale.

c) La **veine dorsale superficielle de la verge** ou **du clitoris** chemine d'avant en arrière dans le tissu cellulaire sous-cutané de la face dorsale de la verge; elle est séparée de la veine dorsale profonde par le fascia penis; elle se recourbe en dehors et en bas au niveau de la symphyse pubienne pour se jeter dans une des veines saphènes internes, la gauche de préférence, soit directement, soit par un tronc commun avec la veine honteuse externe supérieure.

d) Les **veines saphènes antérieure** et **postérieure de la cuisse,** inconstantes, collectent le sang veineux, la première de la face antéro-externe de la cuisse, la seconde de sa face postéro-interne; toutes les deux se déversent au niveau du triangle de Scarpa dans la veine saphène interne, un peu avant sa crosse.

VEINE SAPHÈNE EXTERNE

La *veine saphène externe* ou *petite saphène* occupe la face postérieure de la jambe.

ORIGINE. — Son origine est beaucoup moins nette que celle de la saphène interne; elle naît au niveau du bord externe du pied, soit par la réunion de la veine plantaire externe superficielle à la veine marginale externe qu'elle continue, soit par plusieurs veines anastomosées et confluentes qui encadrent la malléole péronière.

TRAJET ET DIRECTION. — De cette origine, la veine se dirige obliquement derrière la malléole externe qu'elle contourne; puis elle s'infléchit en haut et en dedans, atteint la partie médiane de la face postérieure de la jambe, qu'elle suit de bas en haut jusqu'au creux poplité en recouvrant la ligne interjumelle.

TERMINAISON. — Devenue sous-aponévrotique au niveau du creux poplité, elle décrit une crosse qui la porte d'arrière en avant dans la profondeur du losange poplité; elle croise là le nerf sciatique poplité interne et se termine en se déversant à la face postérieure de la veine poplitée (voy. : fig. 711).

CALIBRE. — Son *calibre* moyen est de 4 millimètres; elle présente à sa terminaison un renflement ampullaire qui correspond au *confluent poplité de Charpy.*

RAPPORTS. — La veine saphène externe est successivement sus-aponévrotique dans la moitié inférieure de la jambe, puis comprise dans un dédoublement de l'aponévrose jambière, c'est-à-dire intra-aponévrotique, puis sous-aponévrotique au tiers supérieur de la jambe.

Dans son trajet jambier, elle est accompagnée par deux ou trois troncs collecteurs lymphatiques superficiels qui aboutissent aux ganglions poplités (voy.: fig. 714), par l'*artère petite saphène* issue soit de la poplitée, soit des artères jumelles (l'interne de préférence), et par le *nerf saphène externe* ou *saphène tibial;* dans son segment jambier, le nerf est en dedans de la veine; il la croise en passant au-dessous d'elle vers la partie inférieure de la jambe pour se placer en dehors d'elle au pied; l'accessoire du saphène externe ou

saphène péronier, variable dans sa distribution, longe la veine en se plaçant en dehors d'elle. Près de sa crosse, la veine est accompagnée par une branche issue du nerf cutané postérieur de la cuisse (petit sciatique) (voy. : fig. 704 et 729).

1° **Au cou-de-pied,** la veine saphène externe est située derrière la malléole externe *(la veine saphène externe est rétro-malléolaire)*; sus-aponévrotique, elle est assez éloignée du tendon d'Achille (voy. : fig. 711).

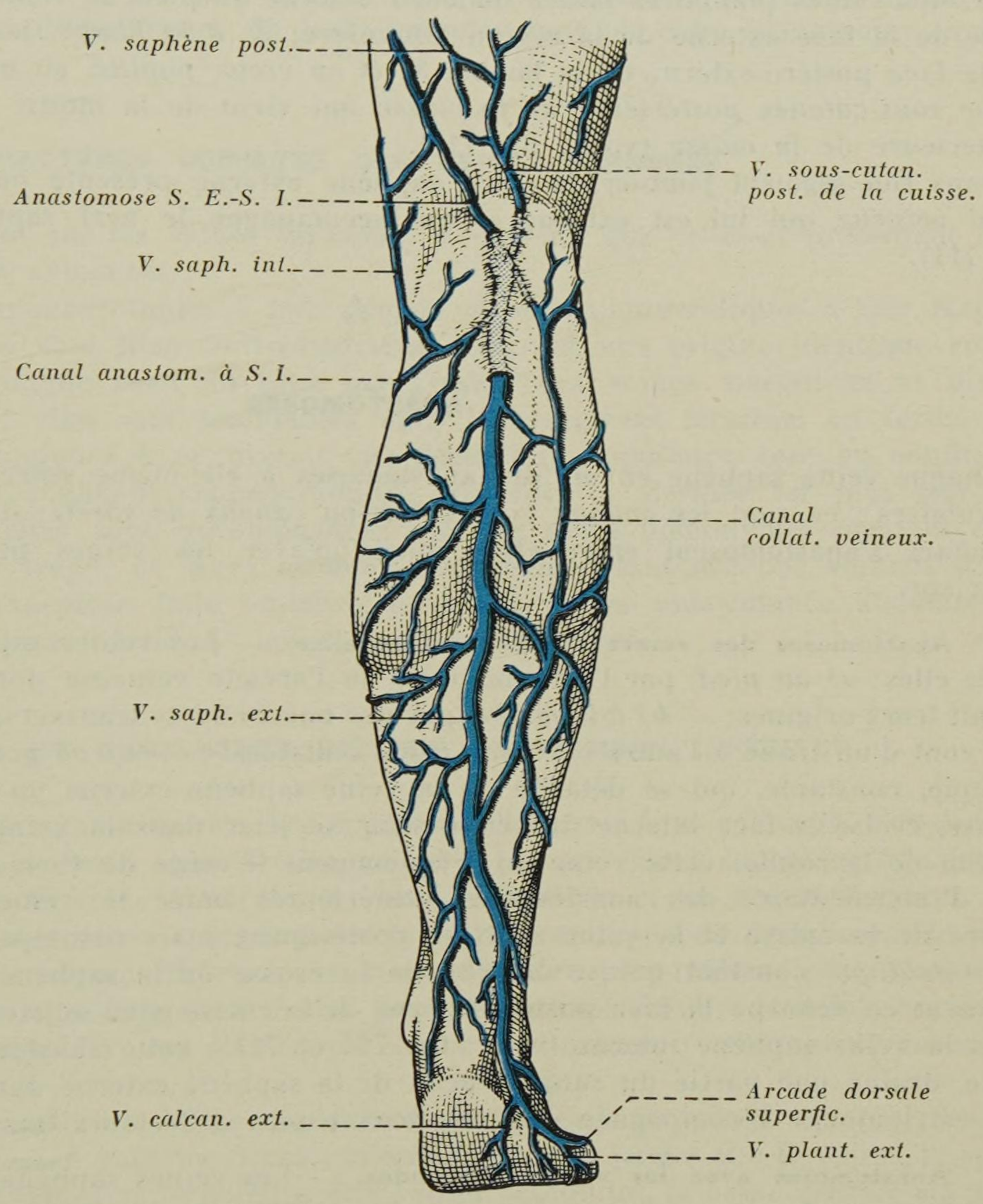

FIG. 711. *Veine saphène externe et ses affluents; côté droit.*

2° **A la jambe,** elle est sus- puis intra-aponévrotique, elle répond à l'adossement des deux jumeaux sur la ligne axiale (ligne interjumelle).

3° **Au creux poplité,** elle est sous-aponévrotique, et décrit une courbe à concavité antérieure et inférieure : c'est la *crosse de la saphène externe*; elle chemine tout d'abord dans l'espace celluleux interaponévrotique compris entre les aponévroses superficielle et profonde du creux poplité (cette dernière étant tendue entre le demi-membraneux et le biceps crural); puis elle traverse l'aponévrose profonde au niveau de l'interligne articulaire du genou (voy. : fig. 541 et 689).

Elle passe parfois en dedans du sciatique poplité interne, mais le plus souvent en dehors de lui, avant de se jeter dans la veine poplitée; latéralement, elle est encadrée

par l'écartement des deux jumeaux dont elle s'éloigne à mesure qu'elle se rapproche de son embouchure (voy. : fig. 729).

Elle est entourée de tissu cellulo-graisseux et entre en rapport avec les ganglions lymphatiques poplités, et plus spécialement avec le groupe postérieur (ganglion saphène externe), et le groupe moyen (voy. : fig. 714).

BRANCHES AFFÉRENTES. — La veine saphène externe reçoit : 1° *au pied* et *au cou-de-pied,* des veines plantaires issues du bord externe du pied, la veine calcanéenne externe issue de la face externe de la région talonnière; 2° *à la jambe,* les veines superficielles de la face postéro-externe de la jambe; 3° et *au creux poplité,* au niveau de sa crosse, la *veine sous-cutanée postérieure de la cuisse* qui vient de la moitié inférieure de la face postérieure de la cuisse (voy. : fig. 711).

Dans son segment jambier, la veine saphène externe présente parfois un *canal collatéral veineux* qui lui est externe et qui accompagne le nerf saphène péronier (voy. : fig. 711).

***

ANASTOMOSES

Chaque veine saphène envoie des anastomoses à elle-même entre les différents étages valvulaires : ce sont les *canaux collatéraux* ou *canaux de sûreté*; d'autre part, les veines saphènes s'anastomosent entre elles, ainsi qu'avec les veines profondes du membre inférieur.

1° **Anastomoses des veines saphènes entre elles.** — Les veines saphènes s'anastomosent entre elles: *a) au pied,* par l'intermédiaire de l'arcade veineuse dorsale superficielle qui réunit leurs origines; — *b) à la jambe,* par des anastomoses transversales à trajet irrégulier qui vont d'un tronc à l'autre ou à son canal collatéral ; — *c) au genou,* par une branche oblique, constante, qui se détache de la veine saphène externe un peu au-dessous de sa crosse, croise la face interne du genou pour se jeter dans la veine saphène interne au niveau de la rotule; cette veine est fréquemment le siège de varices; — *d) à la cuisse,* par l'intermédiaire des anastomoses postérieures entre la veine sous-cutanée postérieure de la cuisse et la veine saphène postérieure, mais principalement par un *canal anastomotique* constant qui se détache de la crosse de la saphène externe, croise obliquement en écharpe la face postéro-interne de la cuisse pour se jeter à un niveau variable dans la veine saphène interne (voy. : fig. 704 et 711); cette anastomose, toujours importante, draine une partie du sang veineux de la saphène externe dans la saphène interne; elle est toujours accompagnée d'un ou deux troncs collecteurs lymphatiques.

2° **Anastomoses avec les veines profondes.** — Les veines saphènes s'anastomosent avec les veines profondes : *a) au pied,* par le système des veines pédieuses et plantaires internes et externes; — *b) à la jambe,* par l'intermédiaire des *veines perforantes* (voy. : fig. 709); les unes directes ou intermusculaires, les autres indirectes ou intramusculaires; enfin la veine saphène interne s'anastomose avec les veines tibiales antérieures et postérieures, chacune par l'intermédiaire de trois ou quatre veines qui constituent les *veines saphéno-tibiales antérieure et postérieure de Braune,* et la saphène externe s'anastomose avec les veines péronières par l'intermédiaire des *veines saphéno-péronières de Braune;* — *c) à la cuisse,* on peut observer, mais peu fréquemment, une anastomose entre la veine saphène interne et la veine fémorale à la partie inférieure du canal de Hunter.

VALVULES. — Tout comme les veines profondes, les veines saphènes possèdent sur leur trajet des valvules paires en nombre variable, mais réparties à peu près également dans les différents segments; on compte en moyenne *douze paires* pour la *saphène*

interne et *huit* à *dix* pour la *saphène externe,* dont une *valvule ostiale* pour chacune d'elles à leur terminaison.

Ces valvules sont suffisantes dans le jeune âge, mais presque toujours insuffisantes chez l'adulte et principalement chez la femme; elles jouent un rôle important dans la circulation veineuse superficielle du membre inférieur; elles jouent le rôle d'*écluses* en permettant au sang veineux de progresser par étages vers la racine du membre, tout en s'opposant à son retour en arrière.

Les veines saphènes possèdent une épaisse tunique musculaire (média); la déficience de leur musculature et l'insuffisance de leurs valvules sont les deux principales causes des varices.

CARACTÈRES COMMUNS DES VEINES SAPHÈNES

De l'exposé précédent sur les veines saphènes, il découle que celles-ci présentent des *caractères anatomiques communs.*

Elles sont : 1° sus-aponévrotiques à leur origine et sous-aponévrotiques à leur terminaison ; 2° lorsqu'elles sont bien individualisées, elles ont une origine identique constituée au niveau de chaque bord du pied par l'union des veines marginales et plantaires superficielles; 3° elles sont semblables dans leur segment terminal en forme de *crosse* et présentent toujours à ce niveau une dilatation ampullaire, tant au confluent saphéno-fémoral qu'au confluent saphéno-poplité, toutefois ce dernier est plus marqué que le premier ; 4° elles sont accompagnées par des nerfs homonymes pendant une grande partie de leur trajet, 5° leurs affluents s'abouchent dans le tronc veineux dans le sens du courant (exception faite toutefois pour les veines sous-cutanée abdominale et circonflexe iliaque superficielle; 6° enfin elles sont valvulées.

COURANTS ET CONFLUENTS VEINEUX DU MEMBRE INFÉRIEUR

Au membre inférieur comme au membre supérieur, il existe *deux courants,* c'est-à-dire *deux voies veineuses* : *a)* l'une, *superficielle,* collectée par les veines saphènes; *b)* l'autre, *profonde,* collectée par la veine fémorale, la veine ischiatique et les veines fessières. La plus grande partie du sang veineux des organes sous-aponévrotiques est drainée par la voie profonde; celui des organes superficiels (peau, tissu cellulaire, pannicule adipeux plantaire, ganglions lymphatiques superficiels) est drainé par la voie superficielle; toutefois ces deux systèmes peuvent se suppléer l'un l'autre par leurs anastomoses (veines perforantes ou communicantes).

Au pied, le sang veineux se dirige des veines profondes aux veines superficielles et plus spécialement au réseau veineux dorsal; inversement, à la jambe et à la cuisse, le sang veineux se dirige des veines superficielles aux veines profondes, la *veine crurale* étant le *tronc collecteur final* du membre inférieur.

Le déversement du courant superficiel dans le courant profond s'effectue en des points situés profondément au niveau des plis de flexion du membre par *deux confluents* : l'un, *saphéno-poplité* pour la saphène externe; l'autre, *saphéno-fémoral* pour la saphène interne.

LYMPHATIQUES DU MEMBRE INFÉRIEUR

Tout comme ceux du membre supérieur, les lymphatiques du membre inférieur comprennent des *ganglions lymphatiques* et des *vaisseaux lymphatiques,* tributaires de ces ganglions.

I. — GANGLIONS LYMPHATIQUES

Deux groupes ganglionnaires importants reçoivent la circulation lymphatique du membre inférieur, ce sont les ganglions poplités et les ganglions inguinaux; les premiers sont exclusivement sous-aponévrotiques, donc profonds; les seconds sont à la fois superficiels et profonds.

A l'égal de ce que l'on observe au membre supérieur, tous les troncs collecteurs du membre inférieur, qu'ils soient superficiels ou profonds, convergent vers la région du pli de l'aine *(région inguino-crurale)* où ils se terminent dans les ganglions inguinaux, qui correspondent aux ganglions axillaires au membre supérieur.

Suivant leur situation topographique par rapport à l'aponévrose d'enveloppe du membre, nous distinguerons des ganglions superficiels et des ganglions profonds; les premiers ne comprennent qu'un seul groupe au membre inférieur : ce sont les ganglions inguinaux superficiels.

GANGLIONS INGUINAUX SUPERFICIELS (1)

Les *ganglions inguinaux superficiels* ou *ganglions superficiels de l'aine* ou *du triangle de Scarpa* occupent la région dite du triangle de Scarpa. Ils sont placés sur l'aponévrose fémorale (ici fascia cribriformis), et sont compris dans une aire triangulaire limitée : en haut par l'arcade crurale, en dehors par le couturier, et en dedans par le moyen adducteur; en haut, ils s'arrêtent au pli de l'aine; cependant Lejars a signalé la présence de petits ganglions au-dessus de l'arcade crurale au contact de l'aponévrose du grand oblique de l'abdomen : ce sont les *ganglions supra-inguinaux de Lejars* (on devrait dire *supra-cruraux,* puisqu'ils sont sus-jacents à l'arcade crurale et compris dans la région du canal inguinal, ce qui prête à confusion); en bas, ils ne dépassent qu'exceptionnellement le croisement du couturier et du moyen adducteur, c'est-à-dire l'angle inférieur du triangle de Scarpa.

---

(1) On devrait dire *ganglions cruraux* ou *ganglions inguino-cruraux superficiels*; car, topographiquement, ils sont surtout cruraux et fort peu inguinaux.

Leur *nombre* est variable : on en compte de *huit* à *quinze* en moyenne (de dix à douze dans la majorité des cas).

Leur *volume* varie entre celui d'un pois et celui d'une fève, et, comme dans tous les amas ganglionnaires, il est inversement proportionnel au nombre des ganglions.

Leur *forme* est également variable : ils sont, les uns sphéroïdes, les autres ovoïdes aplatis; les plus supérieurs ont leur grand axe parallèle à l'arcade crurale ; par contre les plus inférieurs ont leur grand axe vertical parallèle à la veine saphène interne; ceux de la partie moyenne sont pour la plupart arrondis et légèrement aplatis d'avant en arrière.

RÉPARTITION ET CLASSIFICATION. — Les ganglions inguinaux superficiels sont situés au-dessous de l'arcade crurale et répartis autour de la crosse de la veine saphène interne.

Topographiquement, on distingue *quatre groupes* de ganglions inguinaux superficiels (Quénu); toutefois il y a lieu de remarquer que cette division est purement conventionnelle, car les groupes ne sont pas individualisés et en rapport avec des territoires déterminés; de plus les vaisseaux lymphatiques émanés d'une même région se rendent assez souvent simultanément dans plusieurs groupes.

Si l'on imagine par la pensée dans un plan frontal deux lignes orthogonales, l'une verticale, l'autre horizontale, dont le point de croisement correspondrait à l'embouchure de la saphène interne dans la veine fémorale (confluent saphéno-fémoral), on divise la région du triangle de Scarpa en quatre quadrants qui correspondent chacun à un amas ganglionnaire (voy. : fig. 712).

a) Les *ganglions du groupe supéro-externe* sont ovoïdes, allongés, généralement volumineux, immédiatement sous-jacents et parallèles à l'arcade crurale, parfois même au contact de l'arcade; ils sont en rapport immédiat avec les vaisseaux circonflexes iliaques superficiels.

b) Les *ganglions du groupe supéro-interne,* moins volumineux et moins nombreux que les précédents, sont tantôt arrondis, tantôt allongés et aplatis; ils surplombent la crosse de la veine saphène interne et entrent en rapport avec les vaisseaux tégumenteux abdominaux et honteux externes supérieurs.

c) Les *ganglions des groupes inféro-externe* et *inféro-interne* sont pour la plupart allongés verticalement et situés de part et d'autre de la partie terminale de la veine saphène interne; en outre ceux du groupe inféro-externe sont généralement plus volumineux que ceux du groupe inféro-interne.

A ces quatre groupes, il faut ajouter un *cinquième groupe* inconstant, dit *groupe central* ou *groupe présaphénien de Quénu,* qui, lorsqu'il existe, comprend un ou deux petits ganglions arrondis, placés devant la saphène interne, au point où celle-ci plonge dans la fosse ovale; en dehors, ces ganglions sont bordés par le bord tranchant du ligament falciforme de Hey et Allan Burns.

Ces ganglions sont en majorité reliés entre eux par des troncules lymphatiques et ceux-ci interdisent toute indépendance à chaque groupe ganglionnaire; ces troncules présentent une direction transversale dans les groupes supérieurs et une direction verticale ou oblique dans les ganglions inférieurs; d'une manière générale, ces relais s'étendent d'un groupe inférieur au groupe supérieur du même côté (Rouvière).

RAPPORTS. — Les ganglions inguinaux superficiels sont compris entre le fascia superficialis en avant, et en arrière le fascia cribriformis sur lequel ils reposent; à ce niveau, ils baignent dans une nappe cellulo-graisseuse plus ou moins développée suivant les sujets.

Ils entrent en rapport avec la veine saphène interne qui décrit sa crosse au niveau de la fosse ovale : à ce niveau, le fascia cribriformis, d'aspect infundibuliforme, présente une zone de déhiscence et l'aire de la fosse est représentée par le pectiné recouvert de son aponévrose et par le bord interne de la veine fémorale (voy. : fig. 513 et 712).

Ils sont également en rapport avec tous les vaisseaux sanguins et les nerfs superficiels

de la région, et nous rappellerons à ce sujet que les veines convergent vers la crosse de la saphène interne et que les artères sont toutes des collatérales du tronc de l'artère fémorale primitive; ce sont les vaisseaux sous-cutanés abdominaux, les vaisseaux circonflexes iliaques superficiels et les vaisseaux honteux externes supérieurs et inférieurs; parmi les nerfs nous citerons la branche crurale du génito-crural, plus spécialement en rapport avec les groupes supéro- et inféro-externe et des rameaux du musculo-cutané interne; la branche fémorale du fémoro-cutané, située plus en dehors dans l'angle externe du triangle de Scarpa, ne contracte que des rapports plus ou moins éloignés avec les ganglions les plus externes du groupe supéro-externe.

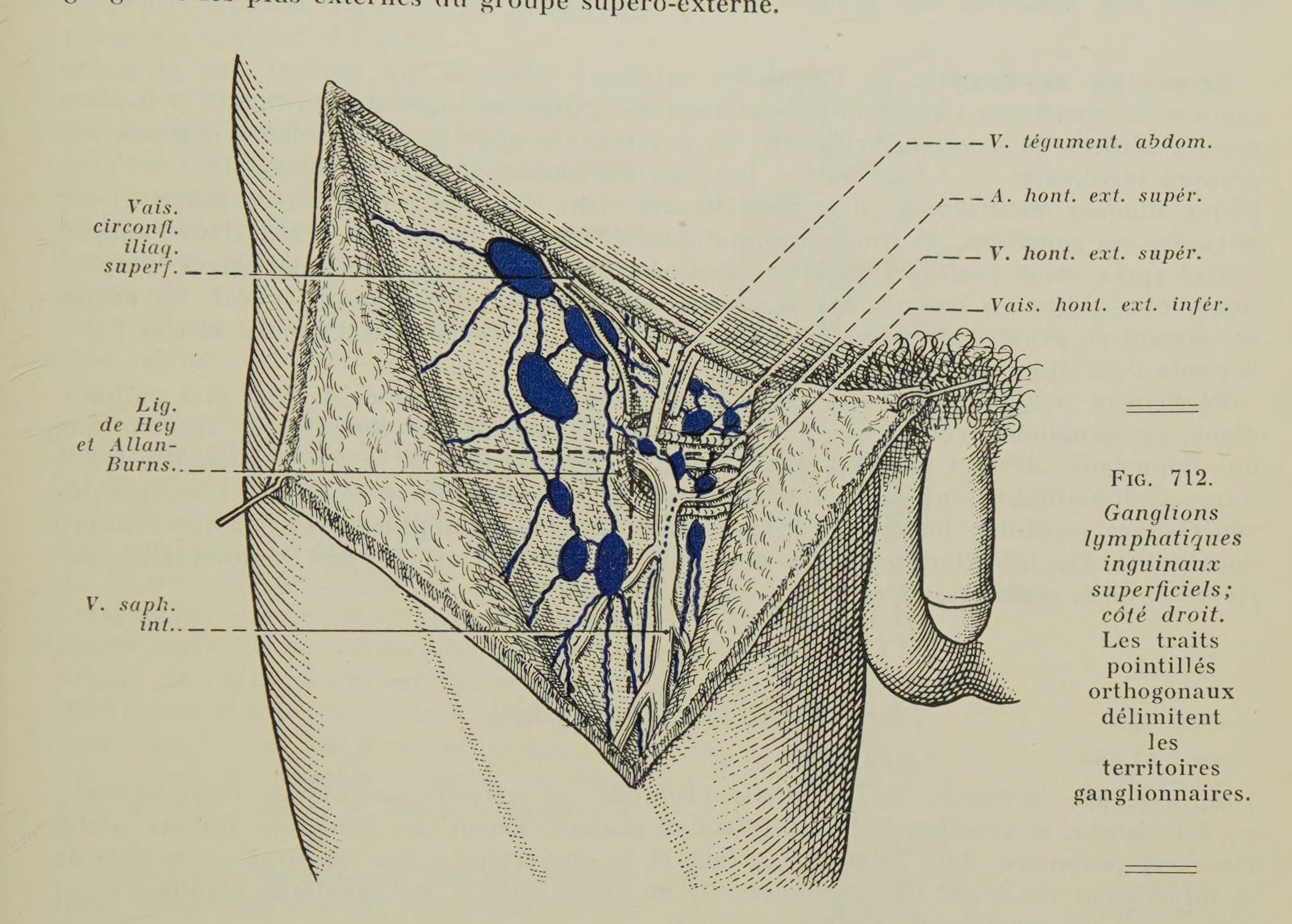

FIG. 712. *Ganglions lymphatiques inguinaux superficiels; côté droit.* Les traits pointillés orthogonaux délimitent les territoires ganglionnaires.

VAISSEAUX AFFÉRENTS. — Les ganglions inguinaux superficiels reçoivent les troncs collecteurs lymphatiques superficiels des téguments du membre inférieur, des organes génitaux externes (scrotum, pénis, grandes et petites lèvres, capuchon clitoridien), du périnée, de la zone cutanée de l'anus, et de la partie sous-ombilicale de la paroi abdominale (1).

Les lymphatiques cutanés du membre inférieur aboutissent simultanément dans les groupes inféro-interne et inféro-externe.

Les lymphatiques cutanés de la région fessière se terminent en majeure partie dans le groupe supéro-externe, mais aussi dans les groupes inféro-externe et inféro-interne.

Les lymphatiques cutanés des organes génitaux externes aboutissent aux ganglions des groupes supéro-interne et inféro-interne, et parfois aussi au groupe supéro-externe

(1) Article à consulter : VERGÉ-BRIAN : Note sur les lymphatiques cutanés du membre inférieur. *Annales d'Anatomie pathologique et d'Anatomie normale médico-chirurgicale*, 1930, p. 503.

(Auspitz); toutefois ceux de l'enveloppe cutanée de la verge et du capuchon clitoridien sont principalement tributaires du groupe supéro-interne.

Accessoirement et dans les deux sexes, des lymphatiques du gland (verge et clitoris) peuvent aboutir aux ganglions supéro-interne et inféro-interne.

Les lymphatiques cutanés des téguments périnéaux et ceux de la zone cutanée de l'anus se jettent dans les ganglions des deux groupes internes, et accessoirement dans les ganglions des groupes inféro-externe et présaphénien.

Les lymphatiques cutanés de la partie sous-ombilicale de l'abdomen et de l'ombilic se rendent aux ganglions des groupes supéro-externe et supéro-interne (voy. : fig. 715).

VAISSEAUX EFFÉRENTS. — Parmi les vaisseaux efférents qui partent des ganglions inguinaux superficiels : *a)* les uns aboutissent aux ganglions inguinaux profonds en passant par les orifices du fascia cribriformis; ils proviennent pour la plupart des ganglions des groupes inférieurs; — *b)* les autres, les plus nombreux, vont se terminer dans les ganglions iliaques externes et plus spécialement dans les ganglions rétro-cruraux; pour atteindre ces ganglions, les troncs lymphatiques efférents s'engagent : α) soit dans l'anneau crural après avoir perforé le fascia cribriformis, les uns dans le compartiment lymphatique, c'est-à-dire en dedans des vaiseaux, en suivant l'infundibulum crural, les autres en passant en avant des vaisseaux fémoraux; β) soit en dehors de l'anneau crural entre l'arcade de Fallope et le fascia iliaca.

Facilement palpables chez les sujets amaigris, et cela en dehors de tout état pathologique, les ganglions lymphatiques inguinaux superficiels offrent du point de vue clinique une importance de tout premier ordre, étant donné l'étendue et la localisation des territoires lymphatiques dont ils sont tributaires; ils sont en effet le siège des adénopathies vénériennes (syphilis, bubon du chancre mou) et des adénophlegmons inguino-cruraux consécutifs aux infections cutanées du membre inférieur, de la paroi abdominale antérieure et de la région fessière.

GANGLIONS PROFONDS

Au membre inférieur, les *ganglions profonds* ou sous-aponévrotiques comprennent : *a) à la jambe,* le ganglion tibial antérieur et accessoirement des ganglions tibiaux postérieurs et péroniers, dont le plus constant et le plus volumineux est situé au niveau de la bifurcation du tronc tibio-péronier; *b) au creux poplité,* les ganglions poplités; *c)* et *à la cuisse,* les ganglions inguinaux profonds.

1. — ***Ganglion tibial antérieur.***

Le *ganglion tibial antérieur,* décrit pour la première fois par Mascagni, est un ganglion intercalaire situé sur le trajet d'un des troncs collecteurs tibiaux antérieurs; inconstant (une fois sur trois, d'après Vergé-Brian) (1), et exceptionnellement double, il est généralement peu volumineux.

Il est profondément situé à la partie supérieure de la loge antérieure de la jambe, au contact des vaisseaux tibiaux antérieurs et du ligament interosseux, et un peu au-dessous du bord supérieur de ce ligament (voy. : fig. 713).

---

(1) Ouvrage à consulter : VERGÉ-BRIAN : Lymphatiques des muscles des membres. *Thèse de Paris,* 1929.

2. — *Ganglions poplités.*

Les *ganglions poplités* sont peu nombreux et peu volumineux; on en compte de *quatre* à *six* en moyenne; ils sont noyés dans la graisse du creux poplité et disposés au voisinage immédiat des vaisseaux.

Ils sont étagés en *trois groupes* : *postérieur, moyen* et *antérieur,* depuis l'aponévrose jusqu'à l'appareil ligamentaire postérieur du genou (Poirier et Cunéo).

a) Le **groupe postérieur** ne comprend qu'un seul ganglion immédiatement sous-jacent à l'aponévrose : il est situé en dehors de la crosse de la saphène externe et en dedans du sciatique poplité externe : c'est le *ganglion saphène externe*; parfois ce ganglion est situé plus haut, au contact de l'anastomose que la saphène externe envoie à la saphène interne.

b) Le **groupe moyen** comprend trois à quatre ganglions, situés les uns en dehors, les autres en dedans des vaisseaux poplités.

Assez souvent les ganglions de ce groupe sont subdivisés en deux amas, l'un *supérieur* ou *supracondylien,* situé au voisinage de l'origine des artères articulaires supérieures; l'autre *inférieur* ou *intercondylien,* situé au niveau de l'origine des artères articulaires inférieures (Leaf) ; à ce dernier groupe il faut rattacher un ganglion inconstant situé sur l'arcade du soléaire et décrit par Bourgery sous le nom de *ganglion tibio-poplité.*

c) Le **groupe antérieur,** le plus profond des trois, est le plus souvent représenté par un seul ganglion dénommé *ganglion articulaire de Fröhse*; ce ganglion est situé en avant de l'artère poplitée (ganglion prévasculaire) contre le ligament postérieur de l'articulation du genou.

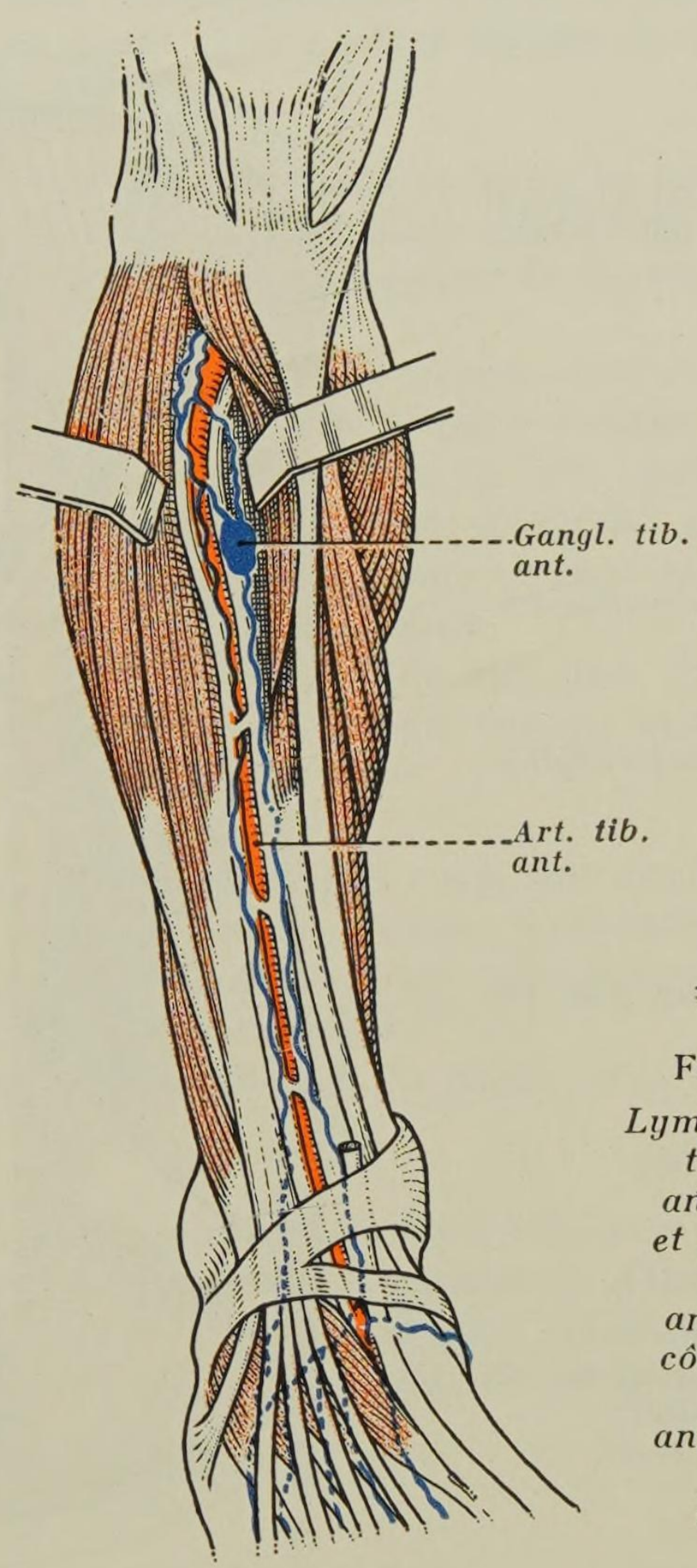

FIG. 713. *Lymphatiques tibiaux antérieurs et ganglion tibial antérieur; côté droit, vue antérieure.*

Les ganglions du creux poplité sont reliés entre eux par de courts troncs lymphatiques (voy. : fig. 714).

VAISSEAUX AFFÉRENTS. — Les ganglions poplités reçoivent les troncs collecteurs lymphatiques de la jambe, du pied et de l'articulation du genou.

Le ganglion saphène externe reçoit les troncs collecteurs superficiels, satellites de la veine saphène externe, c'est-à-dire les vaisseaux lymphatiques qui proviennent des téguments de la partie externe de la région talonnière, de la moitié postérieure du bord externe du pied, de la face postérieure de la jambe, ainsi que des lymphatiques de l'articulation tibio-tarsienne et des articulations des os du tarse entre eux.

Les ganglions poplités moyens reçoivent les vaisseaux efférents du ganglion tibial

antérieur, et les troncs collecteurs profonds, satellites des vaisseaux tibiaux postérieurs et péroniers.

Le ganglion articulaire reçoit presque uniquement des lymphatiques satellites des artères articulaires venues de l'articulation du genou.

VAISSEAUX EFFÉRENTS. — Quatre à six troncs collecteurs se détachent des ganglions poplités et, suivant leur trajet et leur destination, on peut les classer en *deux groupes,* l'un profond, l'autre superficiel.

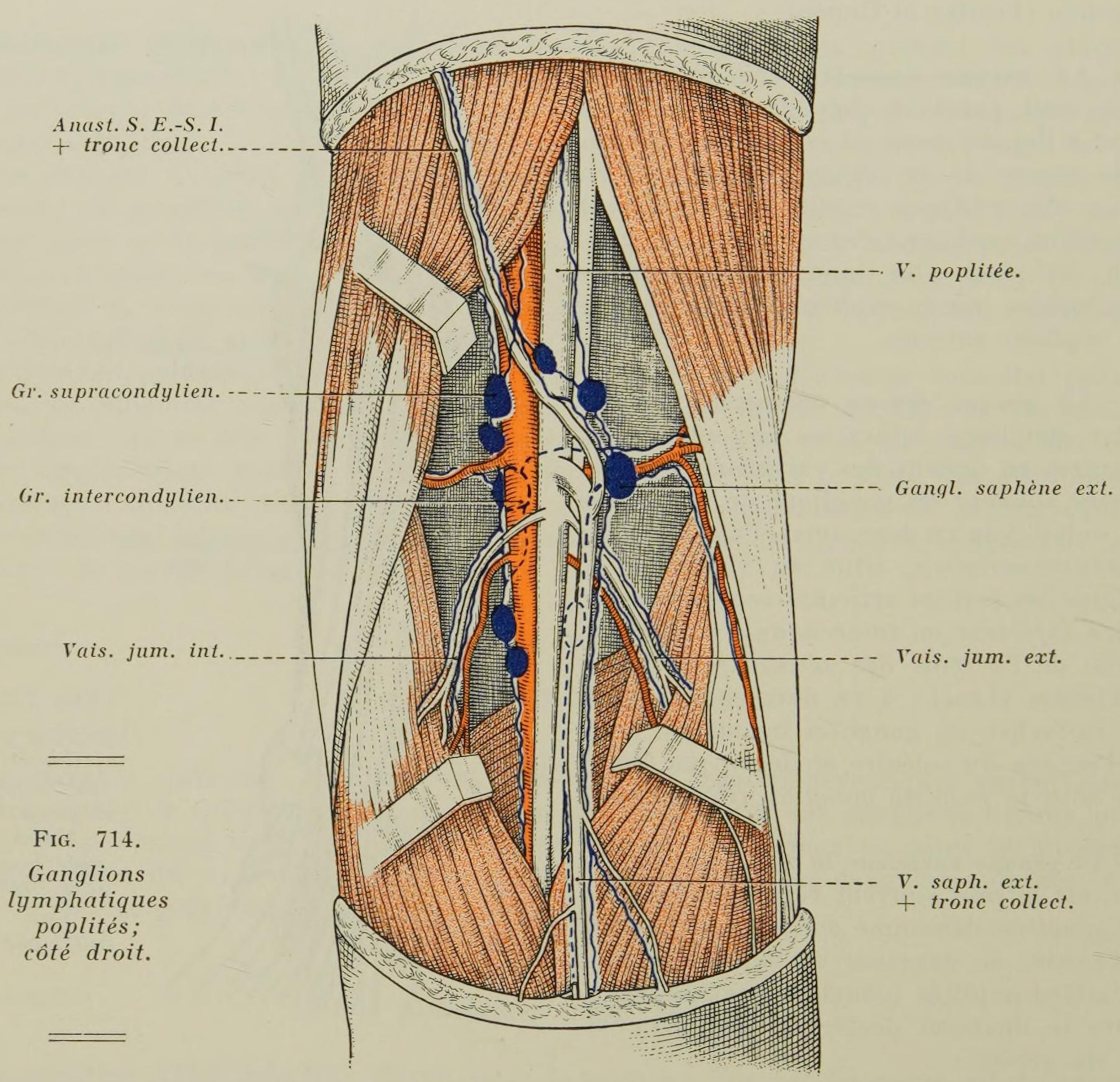

FIG. 714.
Ganglions lymphatiques poplités; côté droit.

Le *groupe profond* représente la *voie principale* efférente des ganglions poplités; elle comprend trois ou quatre troncs qui suivent le trajet de la veine poplitée, puis de la veine fémorale; après avoir franchi l'anneau du troisième adducteur, ils constituent les vaisseaux lymphatiques profonds de la cuisse *(troncs collecteurs fémoraux)* et se terminent dans les ganglions inguinaux profonds.

Le *groupe superficiel,* inconstant, comprend un ou deux troncs qui suivent l'anastomose de la veine saphène externe à la veine saphène interne, puis cette dernière; devenus superficiels à la cuisse, ces troncs se terminent dans les ganglions inguinaux superficiels du groupe inféro-interne (voy. : fig. 714).

3. — *Ganglions inguinaux profonds.*

Indépendamment d'un petit *ganglion fémoral,* inconstant, situé dans le canal de Hunter (tiers supérieur), les ganglions sous-aponévrotiques de la cuisse sont représentés par les *ganglions inguinaux profonds.*

Ils sont beaucoup moins nombreux que les ganglions inguinaux superficiels : on en compte de *un* à *trois* en moyenne; situés en dedans de la veine fémorale, ils occupent la partie interne du canal crural (partie supérieure de l'entonnoir fémorali-vasculaire) que l'on désigne plus communément sous le nom d'*infundibulum crural,* et sont compris entre le fascia cribriformis qui les recouvre en avant et le pectiné tapissé de son aponévrose de revêtement, sur lequel ils reposent en arrière.

Ganglion de Cloquet. — Le plus supérieur de ces ganglions et aussi le plus volumineux est situé dans l'anneau crural, où il occupe le compartiment interne de l'anneau : c'est le *ganglion de Cloquet* (1) ou *ganglion de l'anneau crural* (*ganglion de Rosenmüller* [2] des anatomistes allemands) (voy. : fig. 673).

Ce ganglion est situé entre la veine fémorale en dehors, qui le sépare de l'artère homonyme, et le ligament de Gimbernat en dedans; le plus souvent le bord externe tranchant du ligament recouvre et masque l'extrémité interne du ganglion, si bien qu'il est à la fois intra-crural (c'est-à-dire dans l'anneau crural) et intra-pelvien; il repose sur le ligament de Cooper et sur les insertions pubiennes du pectiné; il refoule en haut et en arrière le septum crural qui le sépare de l'espace de Bogros et du péritoine.

Le ganglion de Cloquet présente un certain intérêt clinique du fait que, par sa localisation, son inflammation (adénite du ganglion de Cloquet) simule par ses symptômes la hernie crurale étranglée.

VAISSEAUX AFFÉRENTS. — Les ganglions inguinaux profonds reçoivent des troncs collecteurs lymphatiques, satellites de la veine fémorale, et des canaux lymphatiques venus des ganglions inguinaux superficiels; ces canaux aboutissent aux ganglions inguinaux profonds après avoir franchi les orifices du fascia cribriformis.

Ils reçoivent également les troncs collecteurs lymphatiques du gland chez l'homme et du clitoris chez la femme.

VAISSEAUX EFFÉRENTS. — Les vaisseaux efférents qui se détachent des ganglions inguinaux profonds, et plus spécialement du ganglion de Cloquet, pénètrent dans la cavité pelvienne où ils se jettent dans les ganglions iliaques externes, et plus spécialement dans le ganglion rétro-crural interne; cependant un des troncs peut aboutir au ganglion rétro-crural externe.

II. — VAISSEAUX LYMPHATIQUES

Les vaisseaux lymphatiques du membre inférieur se distinguent en superficiels et profonds; tous aboutissent finalement aux ganglions inguinaux : *a)* les premiers naissent des téguments du membre inférieur et de la région fessière, et du périoste des os en contact direct avec la peau, c'est-à-dire des faces cutanées des malléoles et de la face interne du tibia; *b)* les seconds collectent la lymphe de tous les organes compris à l'intérieur de l'enveloppe aponévrotique du membre inférieur et de la musculature fessière.

(1) Chirurgien et anatomiste français (1790-1883), fut membre de l'Académie des Sciences.

(2) Anatomiste et chirurgien allemand (1771-1820), fut professeur d'Anatomie à l'Université de Leipzig

VAISSEAUX LYMPHATIQUES SUPERFICIELS

Le réseau d'origine présente son maximum de développement au niveau de la plante du pied, des bords marginaux du pied, ainsi qu'au niveau des faces latérales et plantaire des orteils.

Les troncs collecteurs qui émanent de ce réseau suivent un trajet ascendant; la majeure

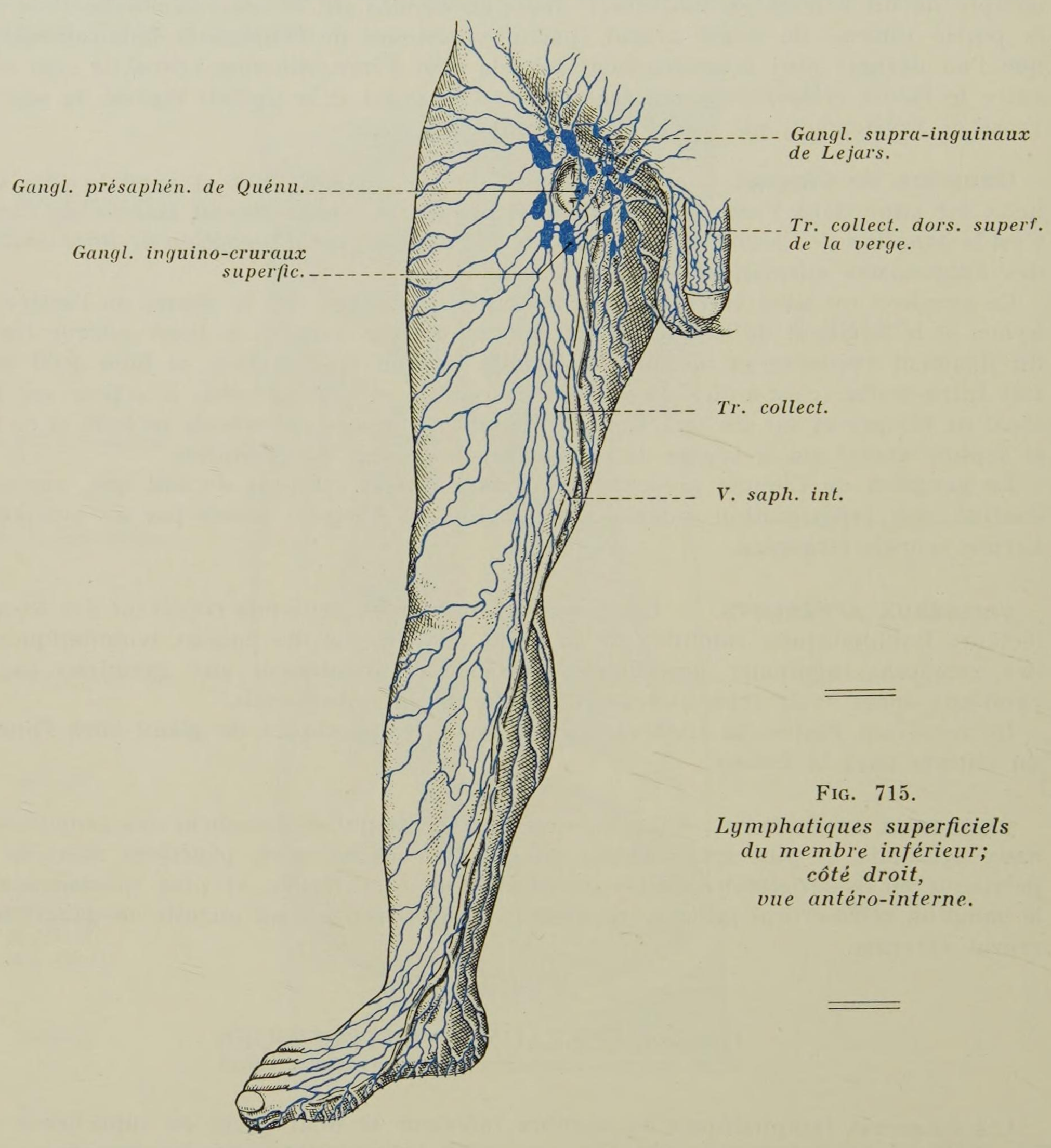

FIG. 715.
Lymphatiques superficiels du membre inférieur; côté droit, vue antéro-interne.

partie chemine à proximité ou au contact des veines saphènes. Ils sont disposés suivant deux plans, les uns, très superficiels, sont situés dans l'épaisseur du pannicule adipeux; les autres, plus profonds, cheminent dans le tissu cellulaire sous-cutané sous le fascia superficialis; les premiers suivent un trajet à peu près rectiligne; les seconds sont sinueux et beaucoup plus sinueux que ceux du membre supérieur.

Les troncs collecteurs superficiels aboutissent aux ganglions poplités ou aux ganglions inguinaux :

a) Ceux qui sont tributaires des ganglions poplités, au nombre de trois à quatre, pro-

viennent de la moitié postérieure et externe de la région talonnière, de la face postérieure de la jambe; ils suivent le même trajet que la veine saphène externe à laquelle ils sont plus ou moins immédiatement accolés, et comme cette veine ils sont donc successivement sus-aponévrotiques, intra-aponévrotiques, puis sous-aponévrotiques; ils se terminent dans le ganglion saphène externe (groupe postérieur des ganglions poplités).

b) Ceux qui sont tributaires des ganglions inguinaux sont les plus nombreux; leur territoire correspond à toute l'enveloppe cutanée du membre inférieur, y compris les lymphatiques du pannicule adipeux du territoire précédent.

Ils tirent leur origine du réseau du pied et des orteils.

Au niveau des orteils, les vaisseaux lymphatiques se réunissent en deux ou trois troncs sur les faces latérales de chaque orteil; ces troncs suivent l'artère collatérale correspondante en se plaçant au-dessus d'elle, et au niveau de la commissure interdigitale ils gagnent (comme à la main) la face dorsale du pied; en outre à la face dorsale du pied viennent converger les troncs lymphatiques issus du bord interne du pied, de la partie interne de la région talonnière et de la moitié antérieure du bord externe du pied.

Du *réseau dorsal du pied* partent des troncs collecteurs superficiels ascendants, que l'on peut distinguer d'après leur situation en internes et antéro-externes.

α) Les *collecteurs internes* montent en avant et en arrière de la veine saphène interne et suivent le même trajet qu'elle (la plus grande partie est antérieure à la veine); cependant un ou deux troncs peuvent s'insinuer entre l'aponévrose et la veine; aux collecteurs internes appartiennent les lymphatiques des deux premiers orteils.

β) Les *collecteurs antéro-externes* diffèrent quelque peu des précédents; ils se disposent à la face externe de la jambe en troncs parallèles, obliques en haut et en dedans, qui se jettent dans les collecteurs internes à hauteur variable.

Les troncs collecteurs superficiels du membre inférieur sont reliés entre eux par de multiples canaux anastomotiques; de plus ils reçoivent des lymphatiques de la face postérieure de la cuisse; réduits finalement à une dizaine de troncs, ils se terminent dans les ganglions inguinaux superficiels des groupes inféro-interne et inféro-externe (voy.: fig. 715).

Lymphatiques superficiels de la région fessière. — Les troncs collecteurs des lymphatiques cutanés de la région fessière peuvent être divisés en *deux groupes,* les uns internes les autres externes :

a) Les *troncs collecteurs externes* drainent les deux tiers postéro-externes de la région; ils se dirigent tout d'abord en bas, en dehors et en avant; puis, après avoir contourné la saillie de la hanche, ils se dirigent en dedans; ils aboutissent au groupe supéro-externe des ganglions inguinaux superficiels.

b) Les *troncs collecteurs internes,* moins nombreux que les précédents, s'unissent aux lymphatiques superficiels du périnée et de la zone cutanée de l'anus; ils contournent d'arrière en avant la face interne de la racine de la cuisse, et se terminent dans les groupes supéro-interne et inféro-interne des ganglions inguinaux superficiels (voy. : fig. 715).

VAISSEAUX LYMPHATIQUES PROFONDS

Les vaisseaux lymphatiques profonds du membre inférieur sont satellites des gros vaisseaux et leur nombre est en raison directe du calibre des vaisseaux qu'ils accompagnent. Ils comprennent : une *voie principale* et des *voies accessoires.*

1° Voie principale. — Au pied et à la jambe, les troncs collecteurs de la voie principale se répartissent en *trois groupes* qui sont les troncs pédieux et tibiaux antérieurs, les troncs plantaires et tibiaux postérieurs et les troncs péroniers.

a) Les **troncs collecteurs pédieux et tibiaux antérieurs** sont généralement au nombre de deux; ils suivent les vaisseaux homonymes, et après une interruption dans le ganglion tibial antérieur (voy. : fig. 713), ils franchissent l'espace compris entre les deux os de

la jambe et le bord supérieur du ligament interosseux; ils se terminent dans le groupe moyen des ganglions poplités, et plus spécialement dans l'amas inférieur que constituent les ganglions intercondyliens.

b) Les **troncs collecteurs plantaires et tibiaux postérieurs** naissent à la plante du pied où ils sont satellites des vaisseaux plantaires; deux troncs accompagnent généralement l'artère plantaire externe, alors qu'il n'existe qu'un seul tronc le long de l'artère plantaire interne.

Les *troncs tibiaux postérieurs* sont le plus souvent au nombre de trois (rarement quatre); ils se terminent dans les ganglions poplités du groupe moyen, et presque toujours simultanément dans des ganglions situés en dedans et en dehors des vaisseaux poplités; accessoirement, on rencontre sur leur trajet un ganglion intercalaire tibial postérieur, situé au voisinage de l'arcade du soléaire : c'est le *ganglion tibio-poplité de Bourgery.*

c) Les **troncs collecteurs péroniers,** satellites des vaisseaux de même nom, se jettent dans les ganglions poplités externes (groupe moyen).

Après interruption dans les ganglions poplités, les troncs collecteurs profonds du membre inférieur se continuent par les *troncs collecteurs fémoraux,* satellites des vaisseaux fémoraux, au nombre de quatre à cinq; l'un d'eux est souvent interrompu à la partie supérieure du canal de Hunter par un petit *ganglion fémoral* ; ils sont situés, soit en avant de la veine fémorale, soit en dedans d'elle; ils se terminent dans les ganglions inguinaux profonds, et parfois un ou deux troncs franchissent l'anneau crural pour aboutir directement aux ganglions rétro-cruraux.

2° ***Voies accessoires.*** — Les voies accessoires sont au nombre de *trois*; elles comprennent des troncs collecteurs satellites des vaisseaux obturateurs, ischiatiques et fessiers, et constituent les *voies obturatrice, ischiatique* et *fessière.*

a) Les **troncs collecteurs obturateurs,** nés des muscles adducteurs de la cuisse et de l'obturateur externe, accompagnent les branches de l'artère obturatrice; réduits généralement à deux troncs au niveau de leur entrée dans le canal sous-pubien, ils traversent ce canal avec les vaisseaux obturateurs, puis se terminent dans le ganglion moyen de la chaîne interne du groupe iliaque externe, encore appelé *ganglion du nerf obturateur*; un des troncs peut être interrompu par un ganglion intercalaire appelé *ganglion du trou obturateur*; souvent peu volumineux et inconstant, ce ganglion est situé au niveau de l'orifice profond du canal sous-pubien (voy. : *Ganglions ilio-pelviens,* tome VI).

b) Les **troncs collecteurs ischiatiques,** satellites des vaisseaux ischiatiques, se terminent dans les ganglions hypogastriques.

c) Les **troncs collecteurs fessiers,** nés des muscles fessiers et des muscles pelvitrochantériens sous-jacents, sont satellites des branches de l'artère fessière; ils s'engagent dans la cavité pelvienne par la partie supérieure de la grande échancrure sciatique, au-dessus du pyramidal du bassin; puis ils se terminent dans les ganglions hypogastriques et plus spécialement dans un ganglion situé contre l'origine de l'artère fessière.

ANASTOMOSES

Il est classique de dire que les systèmes lymphatiques superficiel et profond du membre inférieur sont indépendants l'un de l'autre : c'est là une erreur; car, d'une part on peut observer des troncs collecteurs fémoraux qui aboutissent aux ganglions inguinaux superficiels, soit directement, soit après interruption dans un ganglion inguinal profond (Jossifow); et d'autre part les ganglions inguinaux superficiels et profonds sont unis par des canaux anastomotiques qui traversent le fascia cribriformis; enfin le ou les vaisseaux efférents des ganglions poplités, satellites de l'anastomose tendue à la cuisse entre les deux veines saphènes, représentent une véritable anastomose comprise entre les ganglions poplités (donc profonds) et les ganglions inguinaux superficiels.

NERFS DU MEMBRE INFÉRIEUR

Indépendamment des branches postérieures des nerfs sacrés et du rameau perforant latéral du douzième nerf intercostal, qui abandonnent quelques rameaux sensitifs cutanés à la partie interne et supérieure de la région fessière, toute l'innervation sensitive et motrice du membre inférieur provient des branches du *plexus lombaire* et du *plexus sacré*.

1° **Le plexus lombaire** participe à l'innervation du membre inférieur par *six* de ses branches terminales qui sont : le *grand abdomino-génital*, le *petit abdomino-génital*, le *fémoro-cutané*, le *génito-crural*, le *crural* et l'*obturateur*.

a) Le *grand abdomino-génital* innerve la peau de la racine de la cuisse par sa *branche cutanée fessière* qui se distribue d'une part aux téguments des parties moyenne et antéro-externe des régions de la fesse et de la hanche, et d'autre part à la partie antéro-interne de la région crurale (région du triangle de Scarpa) (voy. : fig. 738 et 740).

b) Le *génito-crural* ne participe à l'innervation du membre inférieur que par sa *branche crurale*; quittant l'anneau crural pour aborder la région du triangle de Scarpa, cette branche traverse le fascia cribriformis un peu au-dessous de l'arcade de Fallope, pour devenir superficielle et se distribuer à la peau de la région inguino-crurale (ces deux nerfs, grand abdomino-génital et génito-crural, seront décrits avec les branches du plexus lombaire, voy. : *Plexus lombaire*, tome IV).

c) Enfin le *petit abdomino-génital* ne prend qu'une part très minime à l'innervation cutanée du membre inférieur (tiers interne de la région du pli de l'aine).

2° **Le plexus sacré** fournit au membre inférieur : *a)* d'une part, par certaines de ses branches collatérales toute l'innervation des muscles fessiers et pelvitrochantériens, à l'exclusion de l'obturateur externe; *b)* et d'autre part, par sa grosse branche terminale, le *grand nerf sciatique*, la majeure partie de l'innervation du membre (1) (dans ce chapitre nous décrirons seulement le *petit* et le *grand nerf sciatique*; pour les autres branches, voy. : *Plexus sacré*, tome IV).

NERF FÉMORO-CUTANÉ

ORIGINE. — Le nerf fémoro-cutané naît de la branche antérieure du deuxième nerf lombaire; parfois aussi, mais plus rarement, par *deux racines* qui se détachent, l'une dite *racine principale*, de cette branche; l'autre plus grêle, dite *racine accessoire*, de la

(1) Ouvrages à consulter : A. Hovelacque : *Anatomie des nerfs craniens et rachidiens et du système grand sympathique*. 2 vol., Doin, éditeur, Paris, 1927.
G. Lazorthes : Le sympathique du membre inférieur. Les nerfs vasculaires. L'innervation des vaisseaux du bassin et du membre inférieur. *Thèse de Toulouse*, 1938.

deuxième anse lombaire; exceptionnellement cette seconde racine provient soit de la racine extrême (haute) soit de la racine accessoire du nerf crural.

CALIBRE. — Son *diamètre* moyen est approximativement celui du grand abdomino-génital, soit deux millimètres environ.

SITUATION. TRAJET ET DIRECTION. — A son origine, le nerf est profondément situé entre les deux couches du psoas; il se dirige obliquement en bas, en avant et en dehors, et vient émerger contre le bord externe du psoas, ou parfois sur sa face antéro-externe (Bonniot); il croise obliquement la face antérieure de la partie inférieure du carré des lombes; puis, atteignant la crête iliaque, il traverse alors la partie moyenne de la fosse iliaque; il sort de la cavité pelvienne en s'engageant sous l'arcade crurale dans l'échancrure interépineuse; à la face antérieure de la cuisse, il devient très superficiel et chemine verticalement dans un dédoublement de l'aponévrose fémorale.

Dans son ensemble, il décrit une courbe à concavité antérieure et interne.

TERMINAISON. — Le fémoro-cutané se termine le plus souvent à 2 ou 3 centimètres au-dessous de l'épine iliaque antéro-supérieure, en dehors du couturier, en se divisant en ses deux branches terminales, la branche fémorale et la branche fessière.

RAPPORTS. — Le fémoro-cutané est situé successivement et de haut en bas dans la *région lombaire,* dans la *fosse iliaque,* sous l'*arcade crurale* et à la *face antérieure de la cuisse.*

1° **Dans la région lombaire,** le nerf est tou d'abord placé entre les deux plans d'origine du psoas, puis sur la face antérieure du carré lombaire. Il répond : *a)* en haut, aux deux abdomino-génitaux qui restent à distance de lui, et au rein qui lui est sus-jacent ; *b)* en dedans, au crural, au psoas, à l'uretère; *c)* et en avant, au péritoine et aux fascias d'accolement mésocoliques droit et gauche de Toldt.

2° **Dans la fosse iliaque,** il est compris dans un dédoublement du fascia iliaca et croise obliquement la face antérieure du muscle iliaque; il est en rapport antérieurement avec le péritoine, le cæcum, l'appendice et la terminaison de l'iléon à droite, et avec l'S iliaque à gauche; avant d'atteindre l'échancrure interépineuse, il est croisé transversalement en avant par les vaisseaux circonflexes iliaques profonds (voy. : fig. 673).

3° **Sous l'arcade crurale,** il est situé dans la partie la plus externe de l'*espace interilio-pariétal.*

Il répond : *a)* en dehors, à l'épine iliaque antéro-supérieure sur laquelle se fixe le couturier et dont il reste distant de 15 à 20 millimètres ; *b)* en dedans, au psoas-iliaque, mais il reste toujours loin des vaisseaux fémoraux ; *c)* en avant, à l'arcade crurale et à l'aponévrose d'insertion du grand oblique; *d)* et en arrière, à l'échancrure innominée ou interépineuse.

Pour Hovelacque, le nerf ne s'engage pas sous l'arcade crurale, il s'insinue à travers les fibres propres ou fibres interépineuses de l'arcade crurale (ligament inguinal externe de Henle).

Le *point sus-intra-épineux de Pasteau,* situé un peu en dedans de l'épine iliaque antérieure et supérieure, répond au passage du nerf fémoro-cutané sous l'arcade; ce point est constamment douloureux à la pression au cours de certaines affections rénales ou pyéliques (tumeur du rein, uronéphrose, lithiase rénale).

4° **A la face antérieure de la cuisse,** le nerf est généralement aplati et très superficiel; il est compris dans un dédoublement du fascia lata; il occupe l'angle externe du triangle de Scarpa et repose sur le couturier; en avant, il est croisé par les vaisseaux circonflexes iliaques superficiels; il n'est jamais recouvert par les ganglions inguinaux superficiels qui restent toujours à distance et en dedans de lui.

BRANCHES TERMINALES. — Le fémoro-cutané, nerf exclusivement *sensitif*, ne possède aucune branche collatérale, mais sa racine accessoire peut dans quelques cas abandonner un ou deux filets au psoas.

Ses *branches terminales* sont au nombre de *deux*, la branche fémorale et la branche fessière : c'est au niveau de la bifurcation que ses deux branches abandonnent l'aponévrose fémorale pour devenir superficielles (voy. : fig. 675 et 716).

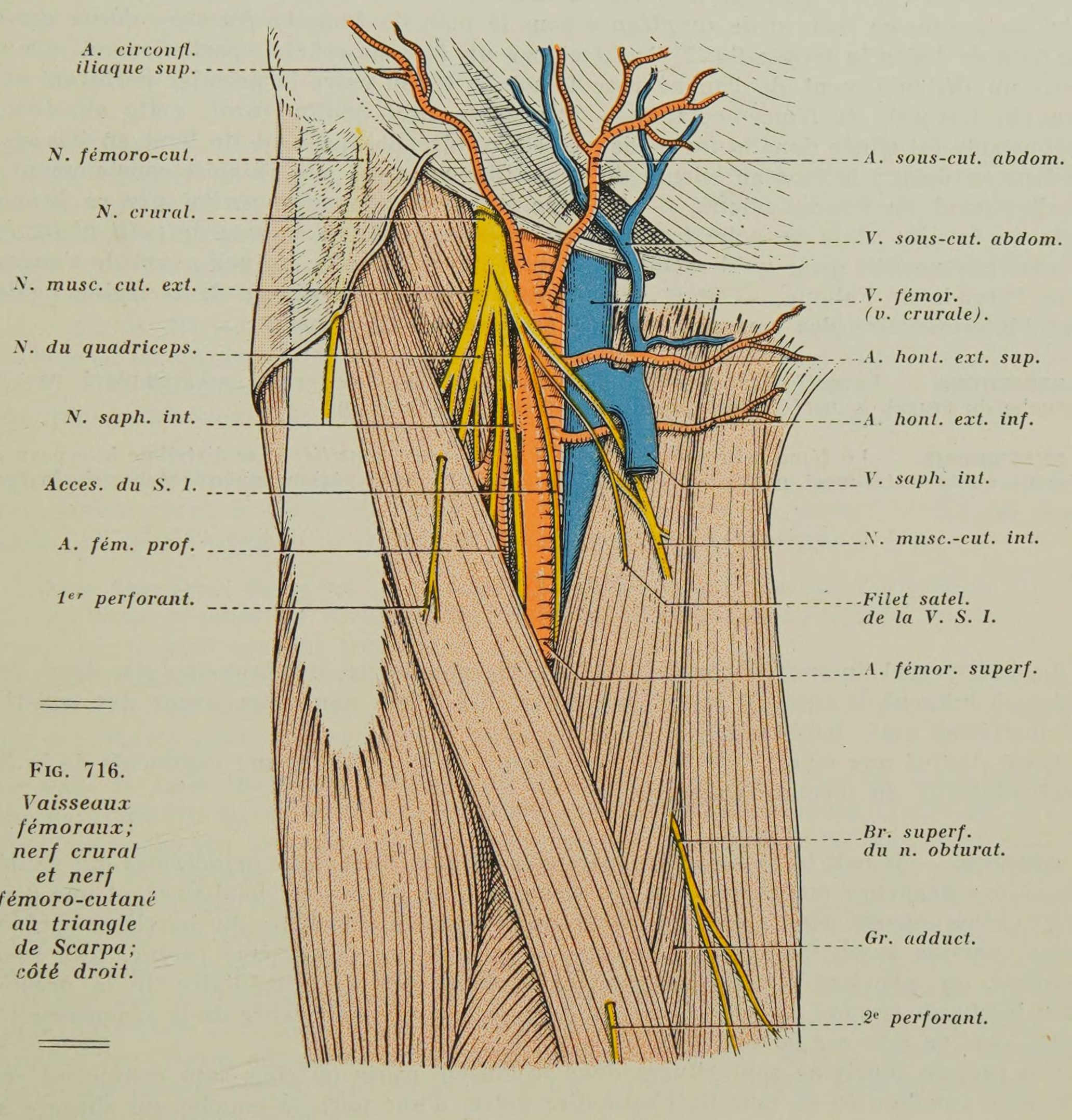

FIG. 716.
Vaisseaux fémoraux; nerf crural et nerf fémoro-cutané au triangle de Scarpa; côté droit.

1° **Branche fémorale.** — La *branche fémorale* descend à la face antérieure de la cuisse, continuant en quelque sorte la direction du tronc primitif; généralement très courte, elle se divise elle-même en deux branches, l'une *externe*, l'autre *interne*, qui se distribuent aux téguments de la face antéro-externe de la cuisse.

2° **Branche fessière.** — La *branche fessière* descend obliquement en dehors et en arrière dans la direction du grand trochanter où elle se termine; elle croise la face superficielle du tenseur du fascia lata et se distribue aux téguments de la région supéro-

externe de la région fessière et de la face postérieure de la cuisse. Elle s'anastomose avec le rameau fessier du grand abdomino-génital et avec les rameaux récurrents fessiers du petit sciatique.

ANASTOMOSES. — Le fémoro-cutané s'anastomose : 1° avec le *nerf crural* : *a)* par un rameau qui se détache du nerf crural un peu au-dessus de l'arcade de Fallope, et qui s'engage sous celle-ci pour se jeter sur le fémoro-cutané, un peu avant sa division; on désigne encore ce *rameau de suppléance* sous le nom de *branche fémoro-cutanée antéro-externe de Valentin* (voy. : fig. 718); *b)* et par un filet superficiel, partiellement compris dans un dédoublement de l'aponévrose fémorale, tendu entre le premier perforant et la branche fémorale du fémoro-cutané; — 2° avec le *nerf génito-crural*; cette anastomose inconstante est située dans la fosse iliaque; elle croise obliquement de haut en bas et de dedans en dehors la face antérieure du psoas-iliaque; ainsi elle s'établit constamment du génito-crural au fémoro-cutané; — 3° avec le *grand abdomino-génital* par sa branche cutanée fessière et la branche fessière du fémoro-cutané; — 4° avec le *petit abdomino-génital* par un filet grêle qu'il reçoit de ce nerf dans le bassin, un peu avant de s'engager sous l'arcade de Fallope; — 5° et avec le *petit sciatique* au niveau de la région fessière par l'intermédiaire des rameaux cutanés fessiers des deux nerfs.

VARIATIONS. — Le nerf fémoro-cutané peut manquer; dans ce cas il est remplacé par une branche du crural, le *nerf fémoro-cutané antéro-externe* (Valentin).

PHYSIOLOGIE. — Le fémoro-cutané est un nerf uniquement *sensitif*; il se distribue à la peau des régions antéro-externe et postéro-externe de la cuisse et de la région supéro-externe de la fesse.

NERF CRURAL

Le nerf crural *(nervus femoralis)* est la plus volumineuse des branches du plexus lombaire; à lui seul, il contient la majeure partie des fibres nerveuses issues des troisième et quatrième nerfs lombaires.

Il est destiné aux muscles de la loge antérieure de la cuisse et aux téguments de la face antéro-interne du membre inférieur.

ORIGINE. — Il naît le plus souvent par *trois racines*, dont *deux principales* qui se détachent des branches antérieures des troisième et quatrième nerfs lombaires, et une *accessoire*, généralement plus grêle, qui vient de la branche antérieure du deuxième nerf lombaire; parfois aussi, mais plus rarement, il possède une quatrième racine, dite *racine extrême*, qui provient soit de la première lombaire par l'intermédiaire de la première anse lombaire *(racine extrême haute)* soit de la branche antérieure de la cinquième lombaire *(racine extrême basse)*.

Ces racines d'origine sont situées dans le muscle psoas où elles sont comprises entre les deux couches de ce muscle, c'est-à-dire entre, d'une part, la couche qui s'insère aux corps vertébraux en avant *(plan corporéal)*, et d'autre part la couche qui s'insère aux apophyses transverses en arrière *(plan costoïdal)* (voy. : *Psoas-iliaque*, tome I).

Ces racines convergent les unes vers les autres en se dirigeant en bas et en dehors vers la crête iliaque; elles se réunissent dans l'épaisseur même du psoas-iliaque pour former le tronc du nerf crural; la réunion s'effectue à des niveaux variables, mais, dans la majorité des cas, un peu au-dessous de l'apophyse transverse de la cinquième vertèbre lombaire, à 3 centimètres en dehors du corps vertébral (Bonniot).

CALIBRE. — Son diamètre moyen est d'environ 5 millimètres.

SITUATION. TRAJET ET DIRECTION. — Le nerf crural continue la direction de ses racines, oblique en bas et en dehors; il chemine à l'intérieur du psoas, mais bientôt il se dégage de ce muscle contre son bord externe; il descend dans la fosse iliaque où il apparaît dans la gouttière comprise entre le psoas et l'iliaque; puis, accompagnant toujours le psoas, il quitte le bassin et s'engage sous l'arcade de Fallope pour atteindre la partie la plus supérieure du triangle de Scarpa où il se termine.

Dans l'ensemble, le tronc du nerf est relativement court et sa direction générale est oblique en bas, en dehors et en avant.

Dans toute l'étendue de son trajet, le nerf est satellite du psoas et compris dans sa gaine ou *fascia iliaca* qui l'isole des organes voisins.

TERMINAISON. — Le nerf crural se termine le plus souvent à la racine de la cuisse à quelques millimètres au-dessous de l'arcade crurale, en se divisant en *quatre branches terminales* qui sont : le *nerf musculo-cutané externe,* le *nerf musculo-cutané interne*; le *nerf du quadriceps crural* et le *nerf saphène interne*; souvent aussi la division se fait sous l'arcade crurale; parfois même (mais plus rarement) une ou deux de ses branches terminales peuvent naître dans le bassin (voy. : fig. 716 et 718).

Le mode de division du crural est variable : *a)* tantôt le nerf s'aplatit et s'étale en se ramifiant en un bouquet de quatre branches; *b)* tantôt au contraire il se prédivise en *deux troncs* : l'un antérieur, plus grêle, qui fournit les deux musculo-cutanés; l'autre postérieur, plus volumineux, qui donne le nerf du quadriceps et le nerf saphène interne.

RAPPORTS. — Par suite de sa situation et de son trajet, nous décrirons ses rapports successivement : *a)* à l'origine, c'est-à-dire dans l'épaisseur du psoas; *b)* dans la fosse iliaque; *c)* sous l'arcade crurale; *d)* et dans le triangle de Scarpa.

1° **Dans l'épaisseur du psoas,** la naissance du tronc et ses branches d'origine se placent entre les deux couches du muscle; plan corporéal en avant, plan costoïdal en arrière; ce dernier est le plus souvent très réduit en bas.

Le nerf répond : *en dedans,* à l'obturateur et à son accessoire ou nerf de Schmidt (inconstant) et au génito-crural; *en dehors et en arrière,* au fémoro-cutané; la veine lombaire ascendante croise ses racines en passant en avant d'elles.

2° **Dans la fosse iliaque,** le nerf crural apparaît sur le bord externe du psoas; tout d'abord profondément situé dans la gouttière du psoas et de l'iliaque (voy. : fig. 673 et 724), il est caché par le psoas, et pour l'apercevoir il faut récliner ce muscle en dedans; plus bas, il s'en dégage par le fait que la gouttière comprise entre les deux chefs musculaires est plus étalée; dans cette gouttière, le nerf est recouvert par le fascia iliaca et entre en rapport par l'intermédiaire de celui-ci avec le péritoine qui tapisse la fosse iliaque, avec le cæcum, l'appendice et la terminaison de l'iléon à droite, ce rapport expliquant l'existence des névralgies crurales dans les tumeurs du cæcum (tuberculose hypertrophique du cæcum); et avec l'anse sigmoïde à gauche, qui présente dans l'épaisseur de son méso les artères sigmoïdes et en particulier la sigmoïde gauche placée au-dessus et en avant du nerf crural; plus en avant, le nerf crural est croisé transversalement par la circonflexe iliaque profonde.

En dedans, le nerf est en rapport avec le psoas qui le sépare des vaisseaux iliaques externes, de leurs ganglions satellites et du nerf de Schmidt qui est accolé au versant externe de la veine iliaque externe.

L'artère iliaque externe longe le bord interne du psoas; mais ce dernier diminuant progressivement de volume de haut en bas, le nerf et l'artère présentent des rapports d'autant plus rapprochés qu'on les envisage plus bas et plus antérieurement, c'est-à-dire plus près de l'arcade crurale.

D'autres organes sont également séparés du nerf crural par le psoas : ce sont, à la partie supérieure de la fosse iliaque, les vaisseaux spermatiques ou utéro-ovariens, qui s'écar-

tent de plus en plus du nerf; le génito-crural, situé en dedans du nerf, suit à peu près le même trajet que les vaisseaux iliaques externes; le nerf obturateur est situé beaucoup plus en dedans et plus éloigné du crural.

3° **Sous l'arcade crurale,** le nerf émerge à la cuisse par la partie externe de l'*espace interilio-pariétal,* espace compris entre le bord antérieur de l'os coxal et l'arcade de Fallope (voy. : *Espace interilio-pariétal,* tome V) (voy. : fig. 674).

A ce niveau, le nerf entre en rapport : *a) en avant,* avec l'arcade crurale; *b) en dedans,* avec les vaisseaux fémoraux situés dans l'anneau crural, le nerf du pectiné venu du crural dans le bassin et le nerf obturateur accessoire ou nerf de Schmidt (inconstant); ces deux derniers glissent sous les vaisseaux fémoraux au contact de la surface pectinéale; le nerf crural est séparé de l'artère par la bandelette ilio-pectinée tendue entre l'éminence ilio-pectinée et l'arcade de Fallope; la branche crurale du génito-crural s'engage dans l'anneau crural entre l'artère fémorale et l'arcade; *c) en arrière et en dehors,* avec le psoas-iliaque sur lequel il repose et qui le sépare de l'os iliaque et du rameau pubien de l'obturatrice destiné à la partie supérieure et interne de l'articulation coxo-fémorale; quant au fémoro-cutané, il est plus éloigné et émerge sous l'arcade crurale, un peu en dedans de l'épine iliaque antéro-supérieure (voy. : fig. 674).

Au-dessus et en dedans, l'orifice profond du canal inguinal surplombe le nerf crural, les éléments du cordon spermatique s'épanouissent à ce niveau chez l'homme, et chez la femme le ligament rond y pénètre; enfin l'artère épigastrique y décrit sa crosse, mais tous ces organes restent à distance du nerf crural.

4° **Dans le triangle de Scarpa,** la portion terminale du nerf est toujours très courte et correspond à l'épanouissement de ses quatre branches terminales; elle est donc variable suivant le niveau de la division.

Le nerf est couché sur le plancher du triangle, c'est-à-dire sur la face antéro-interne du psoas-iliaque; il est recouvert d'un double feuillet aponévrotique, le feuillet profond de dédoublement de l'aponévrose fémorale qui tapisse le fascia iliaca sous lequel chemine le nerf (voy. : fig. 513).

Il répond : *en avant,* au fascia cribriformis et au tissu cellulo-adipeux sous-cutané dans lequel on rencontre les vaisseaux circonflexes iliaques superficiels qui croisent le nerf, et le groupe supéro-externe des ganglions lymphatiques inguinaux superficiels ; *en dedans,* à l'artère fémorale qui le sépare de la veine homonyme et de l'infundibulum crural; *en dehors,* il reste à distance du fémoro-cutané (voy. : fig. 660 et 675).

BRANCHES COLLATÉRALES

Les branches collatérales du nerf crural naissent toutes dans la fosse iliaque; elles sont en nombre variable, mais nous décrirons : le nerf du psoas, les nerfs de l'iliaque, le rameau satellite de l'artère fémorale de Schwalbe, le nerf du pectiné et le rameau anastomotique du fémoro-cutané.

1° **Le nerf du psoas** est généralement grêle et long; il naît près de l'origine du crural et pénètre le muscle par sa face postérieure près de son bord externe (ce muscle reçoit plusieurs rameaux, voy. : *Psoas-iliaque,* tome I).

2° **Les nerfs de l'iliaque,** au nombre de deux à quatre, sont très courts; ils se détachent du versant externe du crural; situés sous le fascia iliaca, ils pénètrent le muscle par sa face antérieure après avoir formé un réseau plexiforme.

3° **Le rameau satellite de l'artère fémorale de Schwalbe,** désigné parfois sous le nom de **nerf de Bichat,** est un filet vasculaire inconstant, long et grêle, qui naît à un niveau variable dans le bassin. Il longe la face antérieure, puis le bord interne du psoas, s'engage dans

l'anneau crural en avant de l'artère fémorale, pénètre la gaine des vaisseaux fémoraux dans l'épaisseur de laquelle il est contenu et les accompagne jusqu'à l'anneau du troisième adducteur (voy. : fig. 679). Ce nerf est souvent dédoublé en un rameau supérieur et un rameau inférieur.

4° **Le nerf du pectiné** se détache du crural un peu au-dessus de l'arcade de Fallope; il se dirige obliquement en bas et en dedans, s'engage dans l'anneau crural en croisant la face postérieure des vaisseaux fémoraux (voy. : fig. 673); il s'épanouit, déjà divisé en deux ou trois rameaux, sur la face antérieure du muscle pectiné.

Ce nerf n'est pas exclusivement un rameau à destination musculaire, car parfois il donne un *filet articulaire* à la face antérieure de l'articulation coxo-fémorale et un *filet vasculaire* pour la terminaison des vaisseaux iliaques externes et l'origine des vaisseaux fémoraux (lorsque ce filet ne naît pas directement du crural).

5° **Le rameau anastomotique du fémoro-cutané** *(branche fémoro-cutanée antéro-externe de Valentin)* est inconstant; il naît du versant externe du nerf crural, à deux ou trois centimètres au-dessus de l'arcade; il se dirige obliquement en dehors et en bas, passe sous l'arcade crurale et finalement se jette sur le fémoro-cutané en avant du couturier.

Cette anastomose remplace le fémoro-cutané lorsque ce dernier manque; en pareil cas, il devient une branche collatérale du nerf crural et présente la même distribution que le nerf fémoro-cutané à la face antéro-externe de la cuisse (voy. : *Nerf fémoro-cutané*) (voy. : fig. 718).

6° Au niveau du *triangle de Scarpa,* la partie terminale du nerf crural abandonne parfois deux ou trois **filets vasculaires,** très courts et très grêles, à la fémorale primitive; souvent aussi, ces filets naissent de l'origine de ses branches terminales, et plus spécialement le *nerf de la fourche* (voyez plus loin) (voy. : fig. 717).

BRANCHES TERMINALES

Les branches terminales du crural sont au nombre de *quatre* : le nerf musculo-cutané externe, le nerf musculo-cutané interne, le nerf du quadriceps crural et le nerf saphène interne (voy. : fig. 675 et 717).

*1° **Nerf musculo-cutané externe.*** — Le nerf musculo-cutané externe représente la branche de division superficielle et externe du crural; généralement très court, ce nerf est dirigé obliquement en bas, en avant et en dehors; il est compris entre le psoas-iliaque en arrière, le couturier et l'aponévrose fémorale en avant.

Peu après sa naissance, il s'épanouit en une série de rameaux, les uns musculaires, les autres cutanés.

Rameaux musculaires. — Les *rameaux musculaires* sont généralement au nombre de *deux* : ils constituent les *nerfs du couturier* : *a)* le *nerf supérieur,* ou *court nerf du couturier,* pénètre le muscle très haut, au niveau du triangle de Scarpa, par son bord interne ou sa face postérieure, et déjà divisé en deux ou trois filets; de ces filets, l'un suit un trajet intramusculaire rétrograde jusqu'à son insertion sur l'épine iliaque antérieure et supérieure; *b)* le *nerf inférieur* ou *long nerf du couturier,* plus volumineux que le précédent, s'insinue sous le muscle couturier où il se ramifie en trois ou quatre filets qui pénètrent le muscle au-dessous du triangle de Scarpa à la partie moyenne de la cuisse.

Les nerfs du couturier peuvent dans certains cas se détacher isolément du musculo-cutané externe, de même qu'on peut les voir partir d'un tronc commun formant la branche de bifurcation externe du musculo-cutané externe.

Rameaux cutanés. — Les *rameaux cutanés* sont généralement au nombre de *trois* et constituent les *nerfs perforants,* que l'on distingue en *perforant supérieur* ou *premier per-*

forant; en *perforant moyen* ou *deuxième perforant*; et en *perforant inférieur* ou *troisième perforant*, ou *nerf accessoire du saphène interne*.

Les deux premiers traversent le plus souvent le couturier d'arrière en avant et de haut en bas.

a) Le PERFORANT SUPÉRIEUR pénètre le couturier dans son tiers supérieur; puis il se dirige en bas parallèlement au fémoro-cutané avec lequel il s'anastomose; il pénètre dans

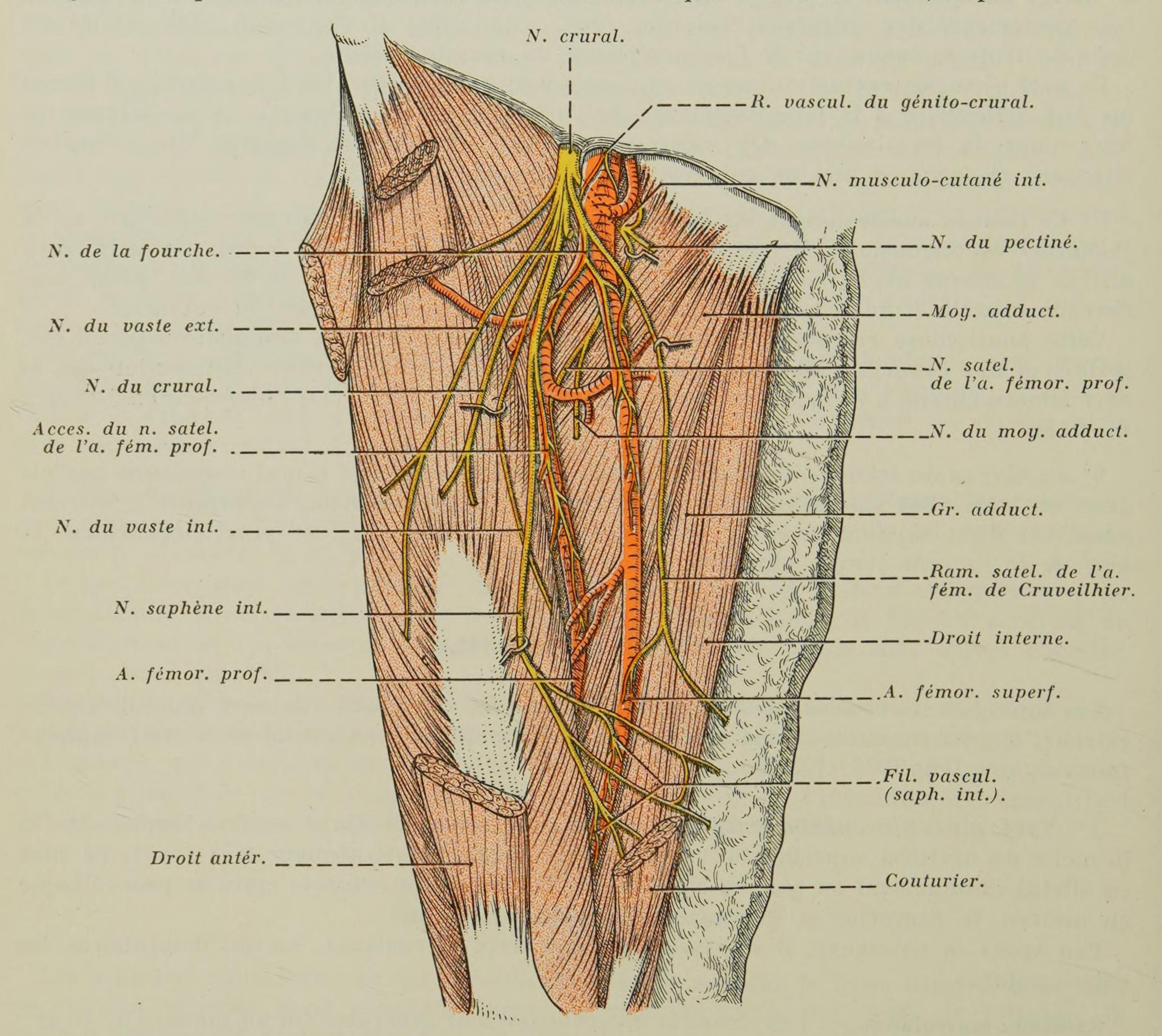

FIG. 717. — *Distribution du nerf crural; ses branches vasculaires aux vaisseaux fémoraux; côté droit* (d'après LAZORTHES). Le nerf musculo-cutané externe est sectionné.

un dédoublement de l'aponévrose fémorale qui lui forme une sorte de canal fibreux et se termine à la partie moyenne de la cuisse en se bifurquant; il envoie des rameaux jusqu'à la région rotulienne.

b) Le PERFORANT MOYEN suit d'abord le bord interne du couturier; puis il s'engage sous le muscle et ne le perfore qu'à la partie moyenne de la cuisse; il chemine également dans un tunnel fibreux formé par l'aponévrose fémorale qu'il finit par perforer et se termine dans la peau de la région rotulienne et dans la bourse séreuse sous-cutanée; il s'anastomose avec le rameau précédent (voy. : fig. 738).

c) Le NERF ACCESSOIRE DU SAPHÈNE INTERNE représente la branche de bifurcation interne du musculo-cutané externe; très court, ce nerf est situé tout d'abord en dedans des deux premiers perforants; il se divise presque aussitôt après son origine dans le triangle de Scarpa en *deux rameaux* très longs, l'un superficiel, l'autre profond.

α) Le *rameau superficiel* ou *rameau satellite de la veine saphène interne,* long et grêle, suit le bord interne du couturier où il est compris dans sa gaine depuis l'angle inférieur du triangle de Scarpa, finalement il perfore l'aponévrose fémorale à la partie moyenne de la cuisse et constitue ainsi le *troisième perforant* ou *perforant inférieur*; il s'accole à la veine saphène interne en se plaçant en avant d'elle et il l'accompagne jusqu'au condyle interne où il se distribue aux téguments de la face interne du genou (voy. : fig. 705 et 738). Il s'anastomose avec le perforant moyen et avec le nerf saphène interne.

β) Le *rameau profond* ou *rameau satellite de l'artère fémorale de Cruveilhier* accompagne cette artère (voy. : fig. 679 et 717); ce rameau, long et grêle, est tout d'abord placé en dehors de l'artère dans le triangle de Scarpa; puis il la croise en passant en avant d'elle vers la pointe du triangle ; il pénètre alors la gaine de l'artère et se place en dedans d'elle dans le canal de Hunter ; il longe le tendon du troisième adducteur et sort du canal de Hunter à un niveau variable, parfois avec la branche superficielle de la grande anastomotique ; puis, devenu plus superficiel en croisant le bord antérieur du couturier, il s'épanouit dans les téguments de la face interne du genou (voy. : fig. 705 et 718). Il s'anastomose avec le perforant inférieur, avec la branche rotulienne du nerf saphène interne et avec la branche antérieure de l'obturateur.

Le rameau profond abandonne constamment deux ou trois *filets vasculaires* à l'artère fémorale; l'un d'eux (le plus supérieur) mérite une mention plus spéciale : c'est le *nerf de la fourche de l'artère fémorale*; il se détache un peu avant la bifurcation de la fémorale; très court, il est situé en avant de ce vaisseau, il se divise au niveau de la bifurcation en deux filets qui accompagnent respectivement les artères fémorales profonde et superficielle; celui qui longe la fémorale superficielle descend jusqu'au niveau de la partie moyenne du canal de Hunter.

Le nerf de la fourche naît parfois directement du musculo-cutané externe.

Un peu avant sa sortie du canal de Hunter, le rameau profond abandonne généralement un filet vasculaire très court à la partie terminale de l'artère fémorale (voy. : fig. 717).

2° ***Nerf musculo-cutané interne.*** — Le nerf musculo-cutané interne est le plus souvent grêle et très variable dans sa distribution. Dès son origine, il se divise en un bouquet de rameaux que l'on distingue, suivant leur destination, en rameaux musculaires, articulaire, vasculaire et cutanés qui passent soit en avant, soit en arrière des vaisseaux fémoraux; parfois même certains d'entre eux forment une boucle nerveuse aux vaisseaux fémoraux.

Au niveau de leur origine, toutes les branches du nerf musculo-cutané interne sont comprises dans l'épaisseur de la gaine des vaisseaux fémoraux, ce qui a permis à Cruveilhier de dire que le musculo-cutané interne représentait la « *branche de la gaine des vaisseaux fémoraux* ».

Rameaux musculaires. — Les *rameaux musculaires* sont le plus souvent rétro-vasculaires; ils sont destinés : l'un au pectiné et l'autre au moyen adducteur.

a) Le *nerf du pectiné* naît généralement très haut; il glisse obliquement en arrière des vaisseaux fémoraux pour aborder le muscle par sa face antérieure. Assez souvent, ce nerf abandonne, d'une part, un *filet articulaire* qui s'insinue dans l'interstice psoas-iliaque-pectiné pour atteindre par un trajet ascendant la face antérieure de l'articulation coxo-fémorale à l'union de son tiers interne et de ses deux tiers externes (Pellanda), et d'autre part, un ou deux *rameaux vasculaires* qui accompagnent les artères circonflexes antérieure et postérieure.

b) Le *nerf du moyen adducteur* est généralement grêle, mais relativement long. Il naît le plus souvent d'un tronc commun avec le nerf satellite de l'artère fémorale profonde

(voyez plus loin); après avoir croisé la face antérieure du pectiné, il glisse presque verticalement derrière l'artère fémorale superficielle et se distribue au moyen adducteur qu'il aborde par sa face antérieure et toujours assez près de ses insertions fémorales (voy. : fig. 717).

Rameau articulaire. — Le *rameau articulaire* se détache tantôt isolément du musculo-cutané interne, tantôt, comme nous venons de le voir précédemment, d'un tronc commun avec le nerf du pectiné.

Généralement très grêle, il se distribue à la face antérieure de l'articulation de la hanche (Chandelux, Pellanda).

Rameau vasculaire. — Le musculo-cutané interne abandonne un *rameau vasculaire* à l'artère fémorale profonde : c'est le *nerf satellite de l'artère fémorale profonde.* Ce rameau, long et grêle, accompagne l'artère sur toute sa longueur et se place sur ses versants antérieur et interne ; près de sa terminaison il fournit le *nerf diaphysaire du fémur* qui suit la deuxième perforante et l'artère nourricière de cet os (Lazorthes).

Le nerf satellite de l'artère fémorale profonde se détache parfois du nerf du moyen adducteur (voy. : fig. 717).

Le musculo-cutané interne donne parfois le *nerf de la fourche* de l'artère fémorale (G. Lazorthes).

Rameaux cutanés. — Les *rameaux cutanés,* en nombre variable et toujours très grêles, sont destinés aux téguments de la partie supéro-interne de la cuisse.

3° Nerf du quadriceps crural. — Le nerf du quadriceps crural représente la branche de division profonde et externe du nerf crural. Ce nerf, assez volumineux, se divise parfois en un bouquet de branches, mais le plus souvent en quatre branches qui se séparent du tronc nerveux d'origine dans l'ordre suivant : nerf du droit antérieur, nerf du vaste externe, nerf du vaste interne et nerf du crural; ces branches nerveuses s'enchevêtrent avec les branches artérielles de l'artère du quadriceps avant d'aborder leurs muscles respectifs (voy. : fig. 718).

a) **Nerf du droit antérieur.** — Le *nerf du droit antérieur* pénètre très haut la face postérieure du muscle, il est généralement divisé en trois branches, supérieure, moyenne et inférieure; la branche supérieure suit un trajet intramusculaire récurrent jusqu'à l'insertion iliaque du muscle; la moyenne et l'inférieure se dirigent verticalement en bas dans la partie inférieure du muscle.

Ce nerf abandonne, en outre, un filet articulaire pour la face antérieure de l'articulation de la hanche (voy. : *Articulation de la hanche*).

b) **Nerf du vaste externe.** — Le *nerf du vaste externe* présente la même disposition que le précédent; relativement long, il croise obliquement de haut en bas et de dedans en dehors la face profonde du droit antérieur en cheminant dans l'interstice droit antérieur-crural; puis il s'insinue dans l'interstice vaste externe-crural; dans son trajet, il est accompagné par la longue artère du vaste externe, qui représente la terminaison de l'artère du quadriceps; mais il est situé dans un plan antérieur et externe par rapport à ce vaisseau.

Il pénètre le muscle par son bord interne ou par sa face profonde très près de ce bord, et se divise généralement en *deux rameaux* : *a)* l'un *supérieur,* récurrent, qui se distribue à la partie supérieure du muscle en fournissant un filet articulaire à l'articulation de la hanche, filet qui accompagne une branche de la circonflexe externe; *b)* l'autre *inférieur,* qui se distribue à la partie inférieure du muscle; ce dernier rameau abandonne toujours un filet pour le muscle crural (voy. : fig. 717 et 718).

Le nerf du vaste externe se distribue parfois à ce muscle par quatre ou cinq rameaux étagés; et en pareil cas c'est presque toujours le plus inférieur qui accompagne la longue artère du vaste externe.

c) **Nerf du vaste interne.** — Le *nerf du vaste interne,* relativement long, est situé en avant du nerf saphène interne qu'il accompagne jusqu'au canal de Hunter.

Dans son trajet, le nerf est situé sur le psoas, dans le triangle de Scarpa, puis entre la face interne du vaste interne et la cloison intermusculaire interne au niveau du canal de Hunter qu'il ne pénètre pas (voy. : fig. 610 et 717); déjà divisé à ce niveau en quatre

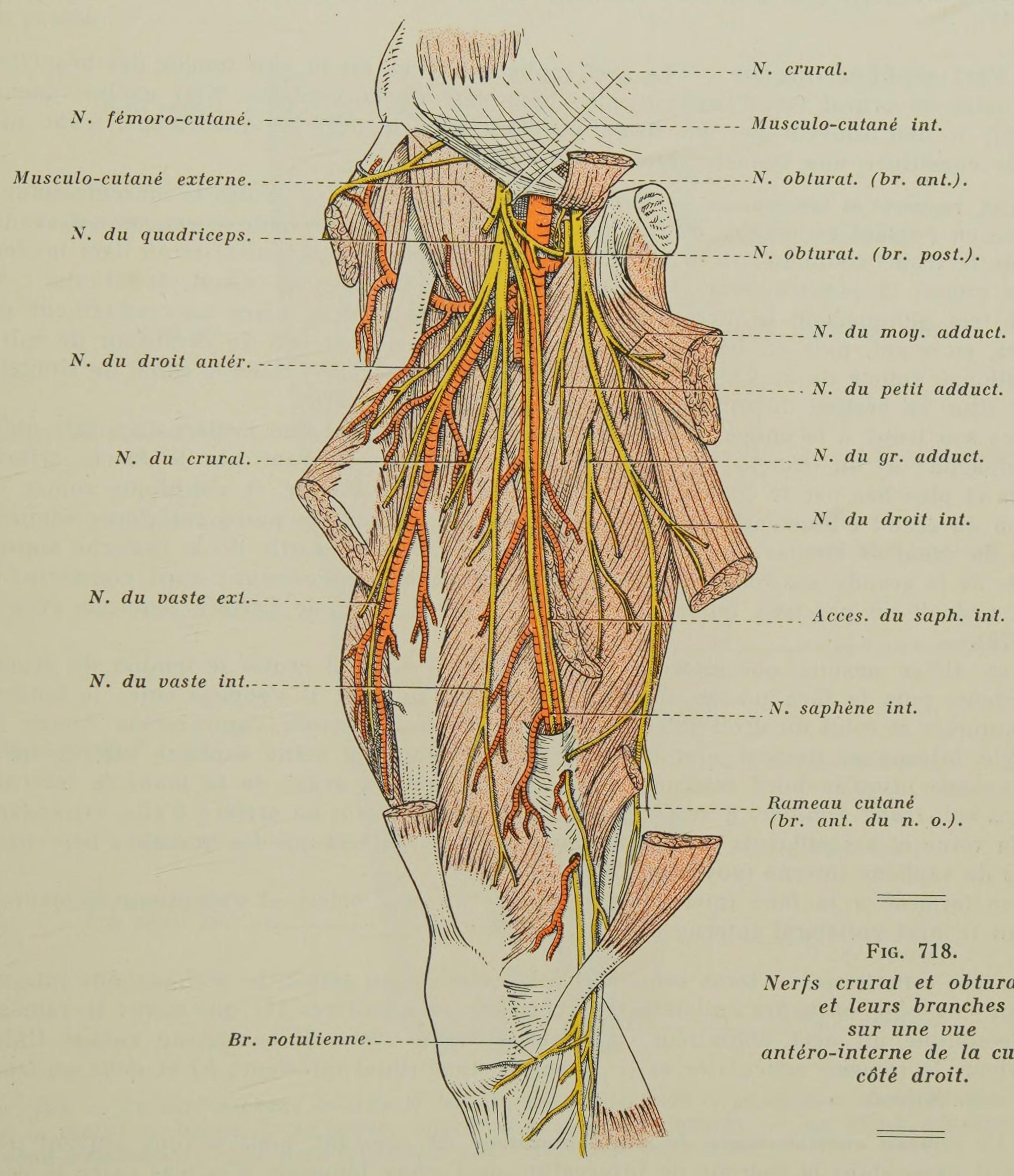

FIG. 718.
Nerfs crural et obturateur et leurs branches sur une vue antéro-interne de la cuisse; côté droit.

ou cinq filets étagés, il aborde le muscle par sa face interne; le filet le plus inférieur pénètre le muscle avec une branche de la grande anastomotique et fournit un filet articulaire au genou, et comme le précédent il donne un filet au muscle crural.

Le nerf du vaste interne naît parfois du saphène interne.

d) **Nerf du crural.** — Le *nerf du crural* est très long et très grêle : il pénètre le muscle assez haut par sa face antérieure et chemine de haut en bas dans l'épaisseur de ce dernier; il fournit un filet au muscle sous-crural (voy. : fig. 718).

Le muscle crural reçoit donc *trois nerfs* : un *nerf supérieur* issu directement du nerf du quadriceps, un *nerf moyen* qui se détache du nerf du vaste externe, et un *nerf inférieur* issu du nerf du vaste interne (voy. : *Innervation du quadriceps crural*).

Le nerf du quadriceps abandonne constamment un *filet vasculaire* très grêle à l'artère du quadriceps qu'il aborde généralement à deux travers de doigt après sa naissance (Courty).

*4° **Nerf saphène interne.*** — Le nerf saphène interne est la plus longue des branches terminales du crural : c'est aussi le plus long nerf de l'organisme. Nerf exclusivement sensitif, il naît souvent par un tronc commun avec le nerf du quadriceps, tronc qui semble constituer une branche interne du crural.

Trajet, rapports et terminaison. — Dans le *triangle de Scarpa,* il croise le musculo-cutané interne en passant en arrière de lui; puis il croise l'artère circonflexe externe en avant, parfois le tronc commun artère du quadriceps-circonflexe antérieure; et au tiers moyen de la cuisse il pénètre avec les vaisseaux fémoraux dans le canal de Hunter ; il croise très obliquement la direction de l'artère fémorale et se place successivement en dehors, en avant, puis en dedans d'elle, de telle sorte qu'il décrit un demi-tour de spire très allongé autour de ce vaisseau dans le triangle de Scarpa et dans le canal de Hunter; il est situé en arrière de son accessoire (voy. : fig. 716 et 718).

Dans son trajet *à la cuisse,* il présente les mêmes rapports que l'artère fémorale qu'il accompagne : *a)* au *triangle de Scarpa,* il est recouvert en avant par le fascia cribriformis et plus bas par le couturier; *b)* dans le *canal de Hunter,* il s'applique contre le tendon du grand adducteur; il sort de ce canal en perforant la paroi antérieure (aponévrose du canal de Hunter), un peu en dehors de l'orifice de sortie de la branche superficielle de la grande anastomotique et souvent par un orifice commun; aussi constitue-t-il à cet endroit un précieux point de repère pour la ligature de l'artère fémorale (voy. : fig. 679).

Il se dirige ensuite obliquement en bas et en arrière; il croise le tendon du grand adducteur, puis la face postéro-interne du condyle interne; il s'engage entre le tendon du couturier et celui du droit interne; puis *au genou* il perfore l'aponévrose contre le condyle interne et devient alors superficiel ; il rejoint la veine saphène interne qu'il accompagne jusqu'au bord interne du pied en passant en avant de la malléole interne.

Dans son *trajet jambier,* il se place tantôt en avant, tantôt en arrière d'elle, cependant que la veine et ses affluents restent toujours plus superficiels que les branches nerveuses issues du saphène interne (voy. : fig. 709).

Il se termine à la face interne de la racine du gros orteil, et exceptionnellement il fournit le nerf collatéral interne du gros orteil.

Branches collatérales. — Dans son trajet à la cuisse et au genou, le nerf saphène interne fournit : *a) cinq branches* collatérales exclusivement *sensitives* (1) qui sont : le rameau anastomotique du nerf obturateur, le rameau cutané fémoral, le rameau cutané tibial supérieur, le rameau articulaire et le rameau cutané tibial inférieur; *b)* et *deux* ou *trois filets vasculaires.*

1° Le **rameau anastomotique du nerf obturateur** est constant, mais le plus souvent très grêle; il passe dans la fourche de bifurcation de l'artère fémorale, s'engage entre le pectiné et le moyen adducteur, puis se jette sur la branche superficielle du nerf obturateur (voy. : fig. 719).

2° Le **rameau cutané fémoral** naît à l'entrée du canal de Hunter; il se dirige obliquement en bas et en arrière; il traverse l'aponévrose entre le couturier et le droit interne, puis il se distribue aux téguments de la face postéro-interne de la cuisse et du genou.

(1) Le pincement du nerf ne détermine aucune secousse musculaire.

3° Le **rameau cutané tibial supérieur** naît dans le canal de Hunter, parfois même d'un tronc commun avec le précédent, avec un trajet identique, mais à un niveau inférieur; il se distribue aux téguments de la face interne du genou et du mollet.

4° Le **rameau articulaire** naît soit dans le canal de Hunter, soit à quelques millimètres après sa sortie de ce canal; très court, il se distribue à la face interne de l'articulation du genou.

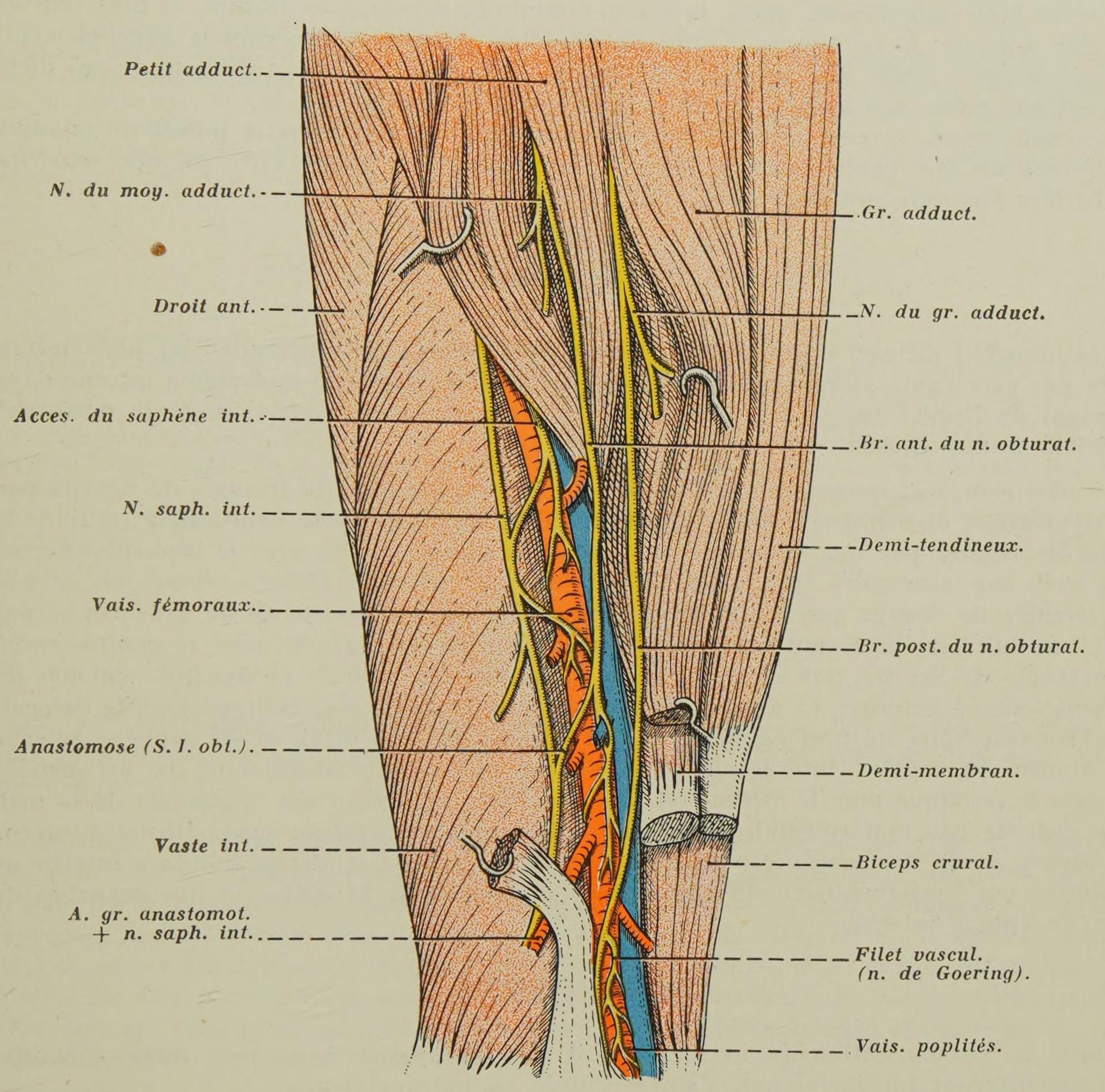

Fig. 719. — *Le nerf saphène interne et les branches antérieure et postérieure du nerf obturateur à la moitié inférieure de la cuisse; côté droit* (d'après Lazorthes). — Le grand adducteur, le demi-membraneux et le demi-tendineux sont représentés sectionnés.

5° Le **rameau cutané tibial inférieur** ou **branche rotulienne** naît au voisinage de l'interligne articulaire du genou, tantôt contre le condyle interne, tantôt contre la tubérosité interne du tibia; il perfore parfois le couturier lorsqu'il naît haut *(quatrième perforant)*, puis il se dirige obliquement en bas et en avant et se distribue en donnant des *rameaux ascendants* pour la face antéro-interne du genou et des *rameaux descendants* pour la face antéro-interne de la moitié supérieure de la jambe (voy. : fig. 709 et 738).

Dans son trajet jambier et pédieux, le saphène interne fournit : *a)* de nombreux rameaux à la peau de la face interne de la jambe et du pied *(rameaux cutanés)*; *b)* des *rameaux articulaires* pour la face interne de l'articulation tibio-tarsienne; *c)* et à la face dorsale du pied un *rameau anastomotique* grêle et inconstant au musculo-cutané par l'intermédiaire de la branche cutanée dorsale interne de ce nerf (voy. : fig. 709).

6° **Filets vasculaires.** — Le nerf saphène interne abandonne à l'artère fémorale deux ou trois *filets vasculaires*. Dans la partie terminale du canal de Hunter, ce nerf fournit le plus souvent à la fémorale superficielle deux filets qui descendent parallèlement, accolés à cette artère sur ses faces antérieure et externe; le plus inférieur de ces filets se continue même sur l'artère poplitée (voy. : fig. 717 et 719).

Accessoirement, le nerf saphène interne abandonne au niveau de la pointe du triangle de Scarpa un filet vasculaire à la fémorale profonde, c'est l'*accessoire du nerf satellite de l'artère fémorale profonde* (voy. : fig. 717).

ANASTOMOSES

Les branches du nerf crural s'anastomosent entre elles : en particulier les filets terminaux des perforants, le rameau satellite de l'artère fémorale avec le saphène interne dans le canal de Hunter (voy. : fig. 719); enfin les rameaux cutanés tibiaux et le perforant inférieur s'anastomosent entre eux.

Le nerf crural s'anastomose : 1° avec le *nerf obturateur* dans le triangle de Scarpa par l'intermédiaire du saphène interne et de la branche superficielle de l'obturateur, et dans le canal de Hunter par une deuxième anastomose inconstante, soit avec le saphène interne, soit avec son accessoire (voy. : fig. 679 et 722); 2° avec le *fémoro-cutané,* au niveau du triangle de Scarpa par la branche fémoro-cutanée antéro-externe de Valentin et par l'intermédiaire du perforant supérieur avec le rameau fémoral; 3° avec le *génito-crural,* au triangle de Scarpa, par l'intermédiaire de sa branche crurale et des filets cutanés du musculo-cutané externe; 4° avec le *musculo-cutané,* branche du *sciatique poplité externe,* par l'intermédiaire du nerf collatéral dorsal interne du gros orteil et du saphène interne au niveau du versant interne de l'articulation métatarso-phalangienne de cet orteil ; 5° avec le *sciatique poplité interne* (et ses branches), au niveau des téguments de la malléole interne par l'intermédiaire du saphène interne et du rameau sus-malléolaire interne de Sappey et du nerf calcanéen interne; 6° et avec le *petit sciatique,* à la face interne de la cuisse par l'intermédiaire du nerf cutané postérieur de la cuisse et des branches du musculo-cutané interne.

VASCULARISATION

Dans la vascularisation du nerf crural, il faut distinguer à ce nerf *deux portions* : une lombaire et intrapelvienne, l'autre crurale ou extrapelvienne.

a) Dans sa **portion lombaire et intrapelvienne,** le nerf reçoit : *a) deux artères principales* : l'une provient de l'iliaque primitive, l'autre de l'iliaque externe; toutes les deux se dirigent transversalement de dedans en dehors en passant sous le muscle psoas; en abordant le nerf chacune d'elles se divise en une branche ascendante et une branche descendante; *b)* et des *artères accessoires,* pour la plupart neuro-musculaires, destinées au muscle psoas et au tronc nerveux; elles sont fournies par la quatrième artère lombaire et par l'artère ilio-lombaire.

b) Dans sa **portion extrapelvienne** ou **crurale,** le tronc du nerf crural est très court; il reçoit une ou deux branches venues, tantôt de l'artère fémorale, tantôt de l'origine de la fémorale profonde. Cette ou ces artères abordent le nerf au niveau de sa division en

donnant une branche ascendante qui s'engage sous l'arcade crurale et qui est destinée au tronc nerveux, et quatre branches descendantes pour chacune des branches terminales du tronc; ainsi on retrouve à ce niveau la continuité entre le réseau artériel du tronc et le réseau de ses branches terminales.

PHYSIOLOGIE

Le nerf crural est un *nerf mixte* à la fois moteur et sensitif.

1° Son *territoire moteur* comprend le psoas iliaque, le pectiné, le couturier, le quadriceps crural et le moyen adducteur; c'est donc le *nerf de la flexion de la cuisse sur le bassin* et de *l'extension de la jambe sur la cuisse,* sa paralysie entraîne une gêne considérable dans la locomotion et la station debout.

2° Son *territoire sensitif* comprend la face antérieure de la cuisse, la face antéro-interne du genou et de la jambe, et le bord interne du pied (voy. : fig. 740 et 741).

NERF ACCESSOIRE DU CRURAL DE JAMIESON

Ce nerf, inconstant, est généralement très grêle. Il naît le plus souvent par deux racines des branches antérieures des deuxième et troisième nerfs lombaires; accolé à la face antérieure du nerf crural, il accompagne ce tronc jusqu'à l'arcade crurale sous laquelle il s'engage. Au niveau du triangle de Scarpa, il se sépare du nerf crural, traverse le fascia cribriformis et se résout en deux ou trois rameaux cutanés terminaux pour les téguments de la face antérieure de la racine de la cuisse; fréquemment un de ces rameaux s'anastomose avec les rameaux cutanés du musculo-cutané externe.

Ce nerf représente des fibres aberrantes du musculo-cutané externe, prématurément isolées du nerf crural.

NERF OBTURATEUR

Le nerf obturateur, branche terminale du plexus lombaire, doit sa dénomination au fait qu'il traverse la partie supérieure du trou obturateur (trou ischio-pubien) pour sortir du bassin.

ORIGINE. — Le nerf obturateur naît par *trois racines,* supérieure, moyenne et inférieure, qui proviennent respectivement des branches antérieures des deuxième, troisième et quatrième nerfs lombaires; la réunion de ces trois racines en un tronc commun a lieu dans le psoas, entre les deux plans antérieur et postérieur de ce muscle, un peu en dehors de l'apophyse transverse de la cinquième vertèbre lombaire, et sa racine inférieure peut être lésée dans la résection de cette apophyse (sacralisation); la racine supérieure est généralement plus grêle que les deux autres; elle se détache parfois de la deuxième anse lombaire (voy. : fig. 724).

TRAJET, DIRECTION ET TERMINAISON. — De cette origine, le nerf descend verticalement en dedans du nerf crural; puis il vient occuper le bord interne du psoas qu'il longe sur le versant externe de la fossette de Marcille; il croise ensuite l'extrémité externe du champ antérieur de l'aileron sacré et la face antérieure de l'articulation sacro-iliaque en se rapprochant de plus en plus de son artère homonyme, et tout en étant masqué par les gros vaisseaux iliaques. Il change alors de direction, se porte en avant, en dehors et en bas, jusqu'au détroit supérieur qu'il suit parallèlement et au-dessous de lui (donc sous-jacent aux vaisseaux iliaques externes); il longe la paroi latérale du petit bassin au-dessus des vaisseaux obturateurs; il gagne ensuite le canal sous-pubien dans lequel il s'engage et se termine en se bifurquant en ses deux branches terminales : l'une antérieure ou superficielle, l'autre postérieure ou profonde.

La terminaison s'effectue le plus souvent dans le canal sous-pubien, parfois à sa sortie, exceptionnellement dans le bassin.

Dans l'ensemble, il décrit un trajet arqué dont la concavité regarde en haut, en avant et en dedans.

CALIBRE. — Il est moins volumineux que le crural, mais plus volumineux que toutes les autres branches terminales du plexus lombaire.

RAPPORTS.

Par suite de son trajet, le nerf occupe successivement la *région lombaire,* la *fossette ilio-lombaire,* le *petit bassin* et le *canal sous-pubien.*

1° ***Dans la région lombaire,*** les racines du nerf sont situées dans l'épaisseur des fibres charnues du psoas, mais sur un plan antérieur par rapport aux racines du crural, de telle sorte que la racine supérieure du nerf obturateur croise obliquement la face antérieure des deux racines supérieures du crural; à ce niveau, les racines et l'origine du nerf cheminent entre les deux couches musculaires antérieure et postérieure du muscle psoas.

A la partie inférieure de la région, la *racine inférieure du nerf obturateur,* courte, oblique de haut en bas, de dedans en dehors et d'arrière en avant, répond : *a) en dedans et en avant,* à la racine supérieure du tronc lombo-sacré; *b)* et *en dehors et en arrière,* à la racine la plus inférieure du nerf crural (voy. : fig. 724).

Elle repose à ce niveau directement sur l'apophyse costiforme de la cinquième vertèbre lombaire (d'où l'importance de cette apophyse dans sa résection chirurgicale) tandis que les nerfs situés en dehors de cette racine (racine inférieure du nerf crural) ne sont pas au contact de l'os et en sont séparés par la languette charnue du psoas qui se détache de l'apophyse costiforme de la cinquième vertèbre lombaire (Bonniot).

Dégagé des fibres charnues du psoas, le nerf obturateur gagne son bord interne tout en s'écartant de ce bord sous un angle aigu; il descend presque verticalement vers l'articulation sacro-iliaque; *en dedans,* la veine lombaire ascendante est appliquée en avant des racines; *en dehors,* le nerf crural émerge contre le bord externe du psoas; *en avant,* il est séparé du génito-crural par toute l'épaisseur de la portion corporéale du psoas.

2° ***Dans la fossette ilio-lombaire*** *ou* ***fossette de Marcille*** *(fossette lombo-sacrée),* le nerf traverse obliquement le versant externe de celle-ci; cette fossette est limitée : *en dedans,* par le corps de la cinquième vertèbre lombaire; *en dehors,* par le bord interne du psoas; et *en arrière,* par l'aileron sacré.

Dans cet espace comblé de graisse, le nerf s'engage souvent sous une petite *arcade fibreuse* qui est constituée aux dépens du faisceau supérieur du ligament ilio-lombaire (voy. : *Articulation sacro-iliaque,* tome I).

Il répond : *a) en dedans,* au tronc lombo-sacré qui se dirige obliquement en bas et en avant pour se joindre à la branche antérieure du premier nerf sacré (voy. : *Plexus sacré,* tome IV); mais ce dernier est situé sur un plan postérieur par rapport au nerf obturateur, et d'autre part il le sépare de l'artère ilio-lombaire; *b) en dehors,* au psoas et sur un plan plus antérieur aux vaisseaux spermatiques ou utéro-ovariens, dirigés obliquement en bas et en avant, et à l'uretère; *c) en avant,* le nerf est en partie masqué par le groupe moyen rétro-vasculaire des ganglions iliaques primitifs : ces ganglions le séparent du plan veineux représenté par la veine iliaque primitive qui à droite est immédiatement sous-jacente à l'artère qu'elle tend à déborder en haut et en dehors, tandis qu'à gauche elle est interne par rapport à l'artère qu'elle déborde

en bas et en dedans; le péritoine recouvre ces organes; *d)* enfin, *en arrière,* la branche ascendante de l'artère ilio-lombaire sépare le nerf obturateur du plan osseux de l'aileron sacré (champ antérieur).

3° ***Dans le petit bassin,*** le nerf obturateur passe sous la bifurcation de l'artère iliaque primitive, tantôt dans l'angle de bifurcation (fourche des iliaques), tantôt sous l'origine de l'artère hypogastrique; mais, dans les deux cas, il est séparé des vaisseaux artériels par leurs veines satellites; à ce niveau, il est croisé en dedans par l'uretère dont le sépare le plan vasculaire des vaisseaux hypogastriques; le point de croisement est différent chez l'homme et chez la femme et souvent variable à droite et à gauche; chez l'homme, il se place le plus souvent au sommet de la fourche des vaisseaux iliaques tandis que, chez la femme, il est généralement situé un peu plus bas et plus antérieurement, au niveau de la *fossette ovarienne*; toutefois ce point de croisement est suffisamment postérieur pour que l'uretère ne coure aucun risque dans le décollement du péritoine pour l'abord chirurgical du nerf par voie sous-péritonéale.

Plus en avant, le nerf obturateur est croisé en dedans et à distance par le canal déférent chez l'homme et par le ligament rond chez la femme, organes qui, venus du canal inguinal, plongent dans le petit bassin.

Dans tout son trajet pelvien, le nerf est situé entre l'aponévrose de revêtement de l'obturateur interne sur lequel il repose et le péritoine qui le recouvre; dans cet interstice celluleux, sous-péritonéal, il se met en rapport avec les branches de l'artère hypogastrique et plus spécialement avec l'artère obturatrice ainsi qu'avec la gaine hypogastrique et la chaîne interne des ganglions iliaques externes; parmi les ganglions de cette chaîne, l'un, volumineux (ganglion moyen ou principal) allongé d'avant en arrière, est interposé entre la veine iliaque externe et le nerf obturateur sur lequel il semble reposer, d'où la dénomination de *ganglion du nerf obturateur* que certains anatomistes lui ont donnée (voy. : *Ganglions ilio-pelviens,* tome VI); à cette chaîne se rattache également un ganglion inconstant, dit *ganglion du trou obturateur de Cruveilhier,* situé au niveau de l'orifice d'entrée du canal sous-pubien et sus-jacent au pédicule vasculo-nerveux obturateur.

L'artère obturatrice, née du tronc antérieur de l'hypogastrique, est située sur un plan inférieur au nerf obturateur; mais, par suite de leur trajet descendant, les deux organes se rapprochent d'arrière en avant, en formant entre eux un angle aigu ouvert en arrière.

La *veine obturatrice* est sous-jacente à l'artère, donc plus éloignée; assez souvent, cette veine échange au niveau de l'orifice d'entrée du canal sous-pubien une anastomose avec la veine iliaque externe ou avec la veine épigastrique; cette anastomose, parfois volumineuse, croise en dedans le nerf obturateur immédiatement avant son entrée dans le canal sous-pubien; aussi doit-elle être sectionnée entre deux ligatures pour dégager l'orifice interne du canal sous-pubien dans l'abord chirurgical du nerf.

Le *nerf obturateur* rejoint ses vaisseaux homonymes au niveau de l'orifice d'entrée du canal sous-pubien.

L'artère ombilicale, née de l'hypogastrique, est généralement située au-dessous du nerf; elle se dirige obliquement en haut, en dedans et en avant, tout en s'éloignant de la paroi pelvienne latérale pour gagner la face latérale de la vessie. Dans sa partie postérieure, elle est située très près du nerf; mais elle s'en écarte dans sa partie antérieure juxtavésicale.

A ces rapports s'ajoutent *chez la femme* ceux de l'*ovaire* et ceux de la *fossette ovarienne* et quelles que soient les limites que l'on assigne à celle-ci (fossette de Claudius, fossette de Krause), le nerf obturateur est situé dans l'*aire* de la fossette et en occupe la partie supérieure et externe, tandis que les vaisseaux obturateurs occupent la partie inférieure; le nerf obturateur est donc en rapport avec la face postéro-externe de l'ovaire et il croise la direction de son grand axe; il entre également en rapport avec le pavillon tubaire qui lui est sus-jacent et interne, avec les vaisseaux utéro-ovariens et avec le ligament infundibulo-pelvien qui prolonge en dehors le faîte du ligament large; le nerf croise à ce niveau

l'insertion pariétale de ce ligament. Ces rapports avec l'ovaire et le pavillon tubaire expliquent l'existence des névralgies obturatrices dans les salpingo-ovarites.

4° ***Dans le canal sous-pubien,*** le nerf obturateur est accompagné de l'artère et de la veine obturatrice; des éléments du paquet vasculo-nerveux, le nerf est toujours l'organe le plus élevé (voy. : fig. 592 et 720), et il parcourt le trajet du canal obliquement en avant, en dedans et légèrement en bas.

A l'entrée du canal sous-pubien, l'artère est sus-jacente à la veine (voy. : fig. 587), mais

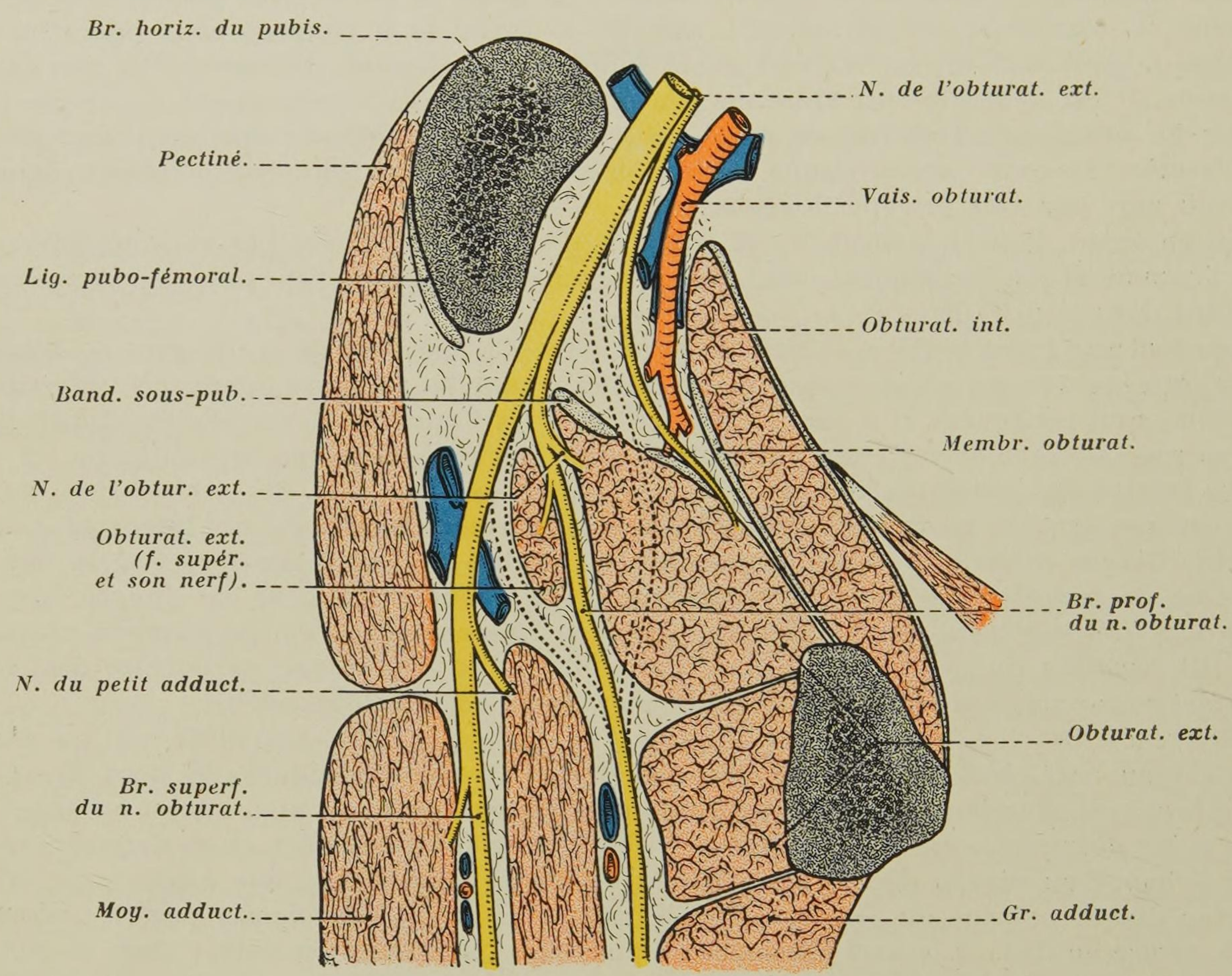

FIG. 720. — *Coupe sagittale du canal sous-pubien montrant la disposition du nerf obturateur et de ses branches; côté droit, segment externe de la coupe* (schématique) (d'après PELLANDA). — *En pointillé,* les trajets différents que peut occuper la branche profonde du nerf obturateur.

dans la partie moyenne du canal les vaisseaux sont adossés l'un à l'autre et sur un plan inférieur et interne par rapport au nerf.

Il répond : *a) en haut,* à la partie supérieure du canal représentée par la gouttière sous-pubienne; cette gouttière est limitée par deux lèvres qui viennent, la postérieure ou interne, de la demi-circonférence interne du trou ischio-pubien; et l'antérieure ou externe, de la demi-circonférence externe de ce même orifice; ces rapports intimes du nerf obturateur avec la gouttière sous-pubienne expliquent la possibilité de lésions de ce nerf dans les fractures de la branche horizontale du pubis, ou plus fréquemment de névralgies obturatrices par suite de la compression du nerf par un cal osseux exubérant : — *b) en bas,* à la face inférieure du canal, mais cette paroi est beaucoup moins nette et moins régulière que la paroi supérieure; elle est formée d'arrière en avant par l'obturateur interne, la membrane obturatrice renforcée par le *ligament de Ganzi,* la bandelette

sous-pubienne de Testut et l'obturateur externe qui présente à ce niveau une arcade fibreuse de la convexité de laquelle se détachent des fibres charnues du faisceau supérieur du muscle *(arcade de l'obturateur externe)* (voy. : fig. 589 et 592).

Au niveau de l'*orifice profond du canal sous-pubien,* les vaisseaux et nerf obturateurs sont recouverts par le péritoine qui ne forme là que très exceptionnellement une dépression; le nerf entre également en rapport avec un ou deux ganglions lymphatiques situés au contact des vaisseaux (ganglion du trou obturateur), parfois même l'orifice profond est dédoublé en deux orifices secondaires : l'un supérieur où s'engage le nerf; l'autre inférieur pour les vaisseaux obturateurs (Cruveilhier).

Les branches terminales du nerf obturateur (ou parfois le tronc) sortent du canal sous-pubien par l'*orifice superficiel* ou *crural* de ce dernier; d'aspect elliptique à grand axe transversal cet orifice est limité : *en haut,* par le rebord antérieur de la gouttière sous-pubienne doublé antérieurement du ligament pubo-fémoral dont le bord inférieur cintré surplombe le nerf à la sortie du canal; *en bas,* par la bandelette sous-pubienne et par l'arcade de l'obturateur externe (voy. : fig. 589 et 720).

BRANCHES COLLATÉRALES

Le nerf obturateur fournit *trois* branches collatérales (parfois quatre) qui sont : le *rameau articulaire sus-pubien,* le *nerf de l'obturateur externe* et le *nerf articulaire de la hanche.*

Accessoirement, il fournit un *filet vasculaire* (inconstant) à l'artère obturatrice; ce nerf accompagne le vaisseau dans sa portion extrapelvienne.

*1° **Rameau articulaire sus-pubien.*** — Cette branche inconstante (12 % des cas) se détache du nerf obturateur contre la paroi latérale du pelvis, parfois même peu après sa sortie de la fourche des iliaques (Pellanda). Appliqué contre le bord interne du psoas, il quitte le bassin en rasant le bord antérieur de l'os iliaque, glisse dans l'interstice psoas-iliaque-pectiné pour se distribuer à la face antérieure de l'articulation de la hanche (capsule articulaire et bourrelet cotyloïdien); fréquemment il abandonne un rameau musculaire au pectiné et un filet vasculaire aux vaisseaux iliaques externes et fémoraux ; il s'anastomose parfois avec le nerf saphène interne.

Ce nerf est presque toujours accompagné d'une artériole (rameau pubien) venue de l'artère obturatrice et également destinée à l'articulation de la hanche.

*2° **Nerf de l'obturateur externe.*** — Ce nerf est la branche collatérale la plus volumineuse du nerf obturateur. Il naît tantôt à la partie moyenne du canal sous-pubien, c'est-à-dire un peu avant la bifurcation du nerf; tantôt et le plus souvent dans le bassin, à 1 ou 2 centimètres avant l'entrée du nerf obturateur dans le canal sous-pubien; parfois même il apparaît comme une véritable *trifurcation* du nerf obturateur, si ce n'était la dimension toutefois plus grêle de cette branche.

Il chemine tout d'abord dans le canal sous-pubien accolé au nerf obturateur ou à ses branches de division, mais sur un plan postéro-inférieur par rapport à ces dernières.

Un peu avant d'atteindre l'orifice superficiel du canal, le nerf s'engage sous les vaisseaux obturateurs, puis il se divise en *deux branches* sur un plan antérieur à la membrane obturatrice (voy. : fig. 722); l'une, grêle et courte, se ramifie sur la face antérieure du muscle; l'autre, plus volumineuse et plus longue, s'insinue entre la membrane obturatrice et le faisceau supérieur du muscle; elle le perfore pour se distribuer par la suite sur le reste de sa face antérieure; ainsi le nerf pénètre déjà divisé le muscle par sa face antérieure ou son bord supérieur.

Le nerf de l'obturateur externe abandonne parfois un *filet articulaire* à la face antérieure de l'articulation coxo-fémorale.

3° ***Nerf articulaire de la hanche.*** — Très important du point de vue chirurgical depuis que l'on pratique couramment l'énervation de la hanche, ce nerf a été minutieusement étudié par de nombreux auteurs tant en France qu'à l'étranger.

Ce nerf généralement grêle naît le plus souvent de la terminaison du nerf obturateur, soit dans la cavité pelvienne, soit un peu avant son entrée dans le canal sous-pubien (60 % des cas); son origine dépend en quelque sorte de la bifurcation prématurée ou tardive du tronc obturateur; parfois aussi, il peut se détacher de l'origine de la branche profonde du nerf obturateur (voy. : fig. 518 et 721).

Il traverse le canal sous-pubien accolé à la branche profonde, croise superficiellement

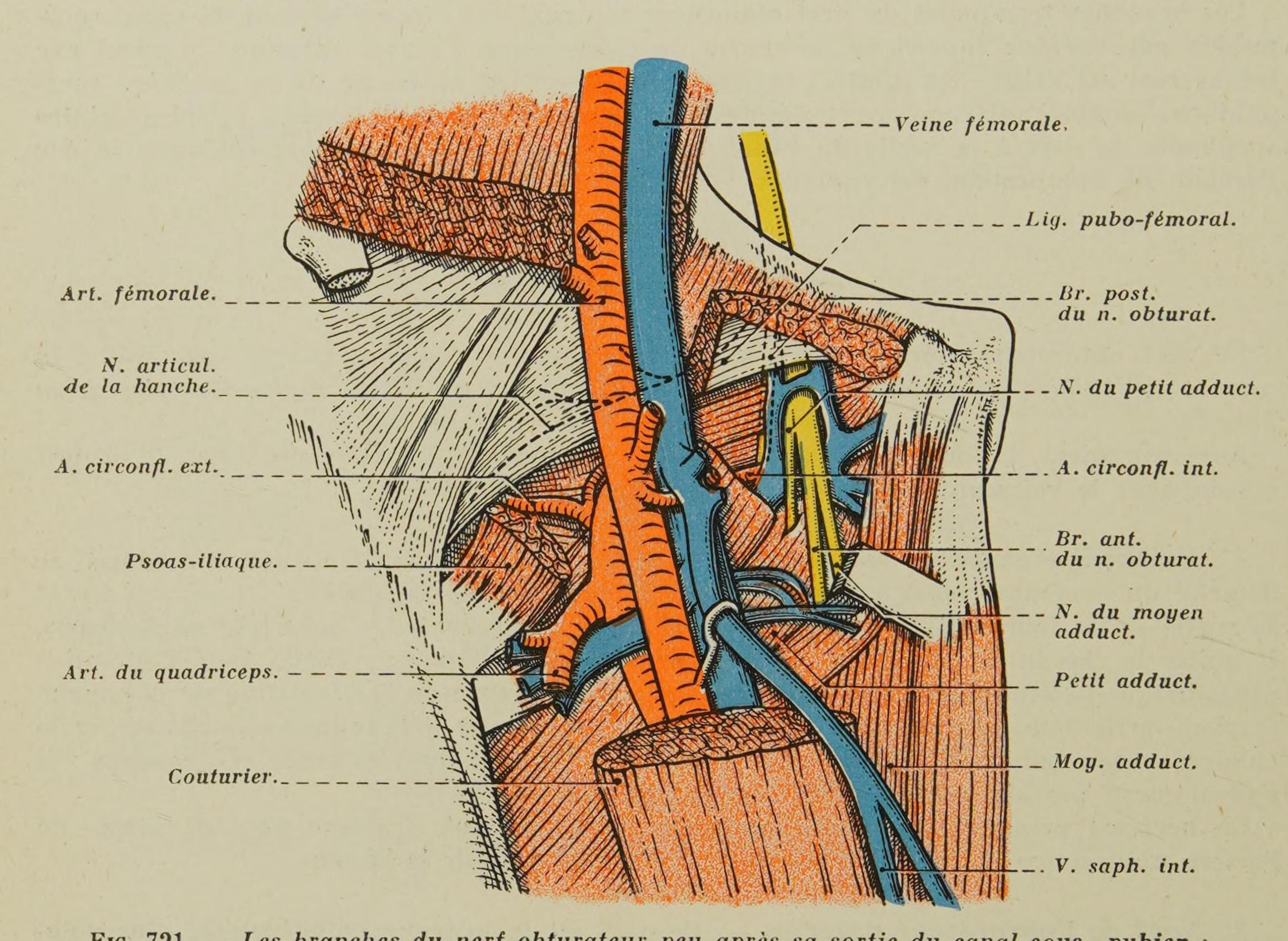

FIG. 721. — *Les branches du nerf obturateur peu après sa sortie du canal sous-pubien ; côté droit* (d'après PELLANDA). — *En pointillé,* le trajet du nerf articulaire de la hanche.

tous les autres éléments vasculo-nerveux du canal sous-pubien, et vis-à-vis de la bandelette sous-pubienne il se comporte différemment suivant les cas : tantôt il traverse cette bandelette, tantôt il passe soit au-dessus, soit au-dessous d'elle; puis il se dirige obliquement en bas et en dehors, affectant dans son ensemble un trajet curviligne à concavité supérieure et externe; avant d'aborder la face antérieure de l'articulation, il se divise généralement en *deux rameaux* : l'un *supérieur,* l'autre *inférieur,* qui peuvent être suivis jusqu'aux insertions fémorales de la capsule.

Dans son trajet, le nerf abandonne en outre à l'articulation *deux filets collatéraux* qui sont : *a)* le *filet du bourrelet* qui se détache au point où le nerf croise le ligament pubo-fémoral; après un trajet ascendant, il se distribue avec l'artère du bourrelet à la partie antérieure et interne de l'articulation, et plus spécialement au bourrelet cotyloïdien (voy. : fig. 618); — *b)* et le *nerf de l'arrière-fond* qui naît à la hauteur de l'échancrure

ischio-pubienne et qui s'engage dans l'articulation avec l'artère acétabulaire en passant sous le ligament transverse de l'acétabulum (voy. : *Innervation de l'articulation de la hanche*).

Dans un tiers des cas, le nerf articulaire de la hanche est dédoublé et il existe alors *deux rameaux* : l'un *supérieur*, l'autre *inférieur*.

a) Le *rameau articulaire supérieur* naît généralement à 25 millimètres en arrière de l'orifice interne du canal sous-pubien, au contact de l'aponévrose de l'obturateur interne.

b) Le *rameau articulaire inférieur*, plus grêle et plus court que le précédent, naît un peu avant de pénétrer ce même orifice; exceptionnellement il se détache de la branche profonde de l'obturateur (Minne et Depreux).

Les deux rameaux suivent un trajet parallèle au tronc du nerf obturateur en se plaçant au-dessous de lui; puis, à la sortie du canal sous-pubien, ils se comportent différemment vis-à-vis de la bandelette sous-pubienne; le rameau supérieur passe généralement au-dessus de la bandelette, tandis que le rameau inférieur la traverse le plus souvent; puis ils divergent pour gagner la face antéro-interne de l'articulation coxo-fémorale à laquelle ils se distribuent.

Les filets collatéraux précédemment signalés se détachent presque toujours du rameau supérieur.

Signalons également que l'une de ces branches peut naître d'un tronc commun avec le nerf de l'obturateur externe (voyez plus haut).

BRANCHES TERMINALES

Les branches terminales sont au nombre de *deux* : la *branche antérieure* ou *superficielle* et la *branche postérieure* ou *profonde* (voy. : fig. 720 et 722).

*1° **Branche antérieure ou superficielle.*** — La *branche antérieure* ou *superficielle* est mixte, motrice et sensitive; c'est la plus volumineuse des deux branches terminales.

Elle quitte l'orifice antérieur du canal sous-pubien en s'engageant entre le bord inférieur du ligament pubo-fémoral et la bandelette sous-pubienne qui lui est postérieure; souvent même elle est encadrée par les veines obturatrices, anastomosées au devant du nerf, qui lui forment un anneau veineux qu'elle traverse (Pellanda) (voy. : fig. 721).

Elle chemine ensuite verticalement entre le pectiné et l'obturateur externe, puis entre le moyen et le petit adducteur où elle se divise en un bouquet de *quatre branches terminales* qui s'écartent en divergeant à la face antérieure du petit adducteur (voy. : fig. 720 et 722).

Ces branches sont :

a) Le *nerf du droit interne*, relativement long, passe entre le pectiné et le petit adducteur, puis entre le moyen et le grand adducteur pour se distribuer au muscle droit interne qu'il aborde par sa face profonde dans son tiers moyen.

b) Le *nerf du moyen adducteur* accompagne le précédent et se distribue à ce muscle par sa face profonde et son bord supérieur.

c) Le *nerf du petit adducteur*, très court, aborde ce muscle par sa face antérieure. Ce nerf fournit parfois un *filet vasculaire* à l'artère circonflexe antérieure (voy. : fig. 720).

d) Et le *rameau cutané* qui naît tantôt du nerf du droit interne, tantôt du nerf du moyen adducteur; il se distribue aux téguments des deux tiers inférieurs de la face interne de la cuisse; il donne un *rameau articulaire* pour la face interne de l'articulation du genou.

Accessoirement, la branche superficielle du nerf obturateur peut donner un filet au muscle pectiné.

La branche superficielle s'anastomose avec le nerf saphène interne, d'une part au niveau du triangle de Scarpa par une branche transversale qui passe dans la bifurcation de l'artère fémorale, et d'autre part à la face interne de la cuisse dans la partie inférieure du canal de Hunter (voy. : fig. 679 et 722).

2° ***Branche postérieure ou profonde.*** — La *branche postérieure* ou *profonde,* plus grêle que la précédente, est presque exclusivement motrice; elle sort parfois du canal

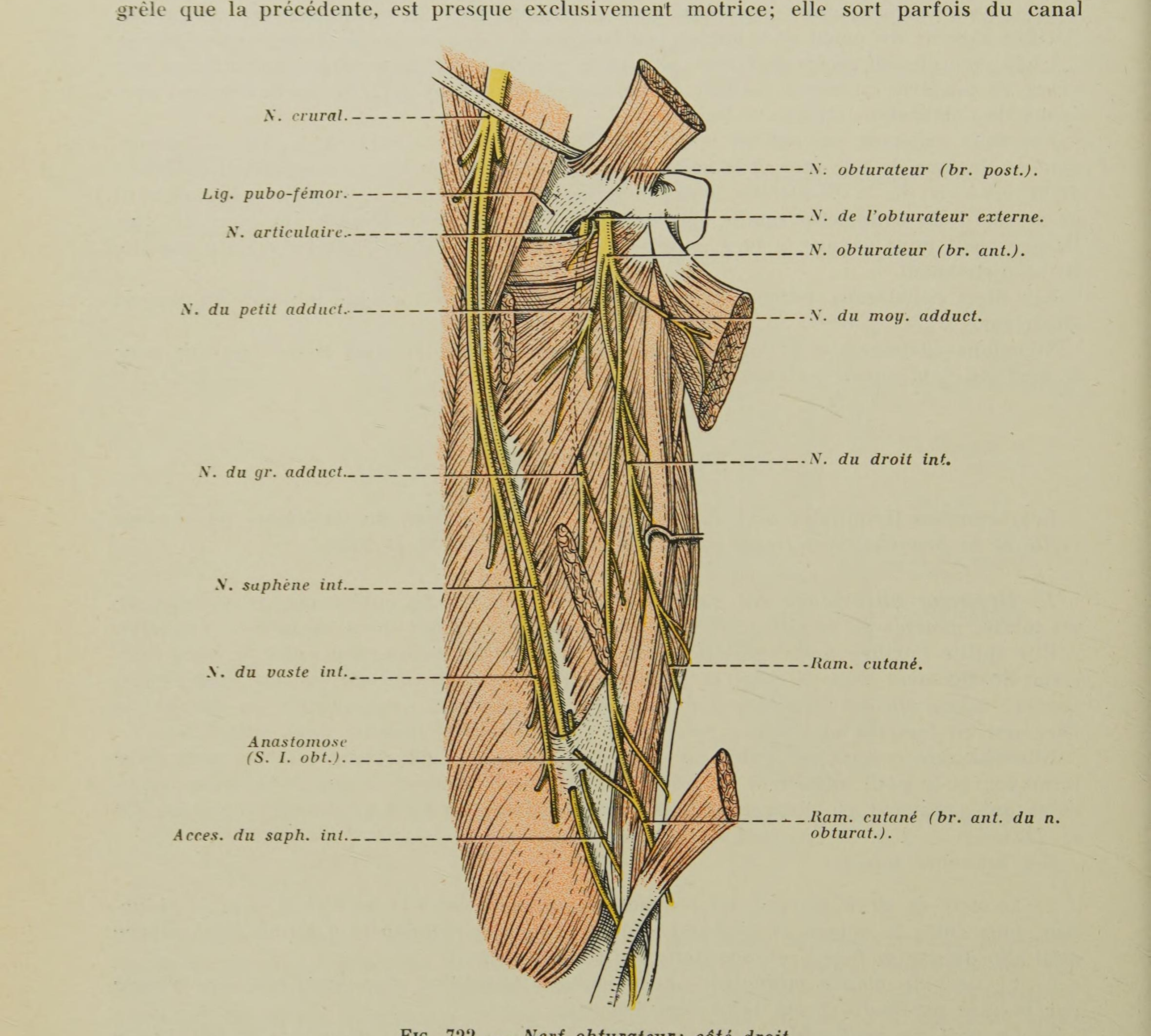

Fig. 722. — *Nerf obturateur; côté droit.*

sous-pubien avec la précédente; mais le plus souvent elle passe entre les faisceaux supérieur et moyen de l'obturateur externe, parfois même elle traverse le faisceau supérieur de ce muscle (une fois sur deux).

A sa sortie du canal sous-pubien, elle se place tantôt en avant, tantôt en arrière de la bandelette sous-pubienne (voy. : fig. 723). Elle plonge ensuite verticalement à la racine

de la cuisse, chemine tout d'abord entre le pectiné et l'obturateur externe, puis entre le petit et le grand adducteur; devenue de plus en plus profonde, elle apparaît ensuite contre le bord inférieur obliquement descendant du petit adducteur pour glisser finalement entre le moyen et le grand adducteur, et là elle abandonne la plupart de ses branches.

Elle se termine au niveau de la face interne de l'articulation du genou ou elle fournit des filets articulaires et des filets vasculaires à l'artère poplitée (voy. : fig. 719).

Elle donne *quatre branches* principales qui sont : *a)* un *filet articulaire* très grêle pour l'articulation de la hanche *(rameau acétabulaire)* ; — *b) deux nerfs* pour le *grand*

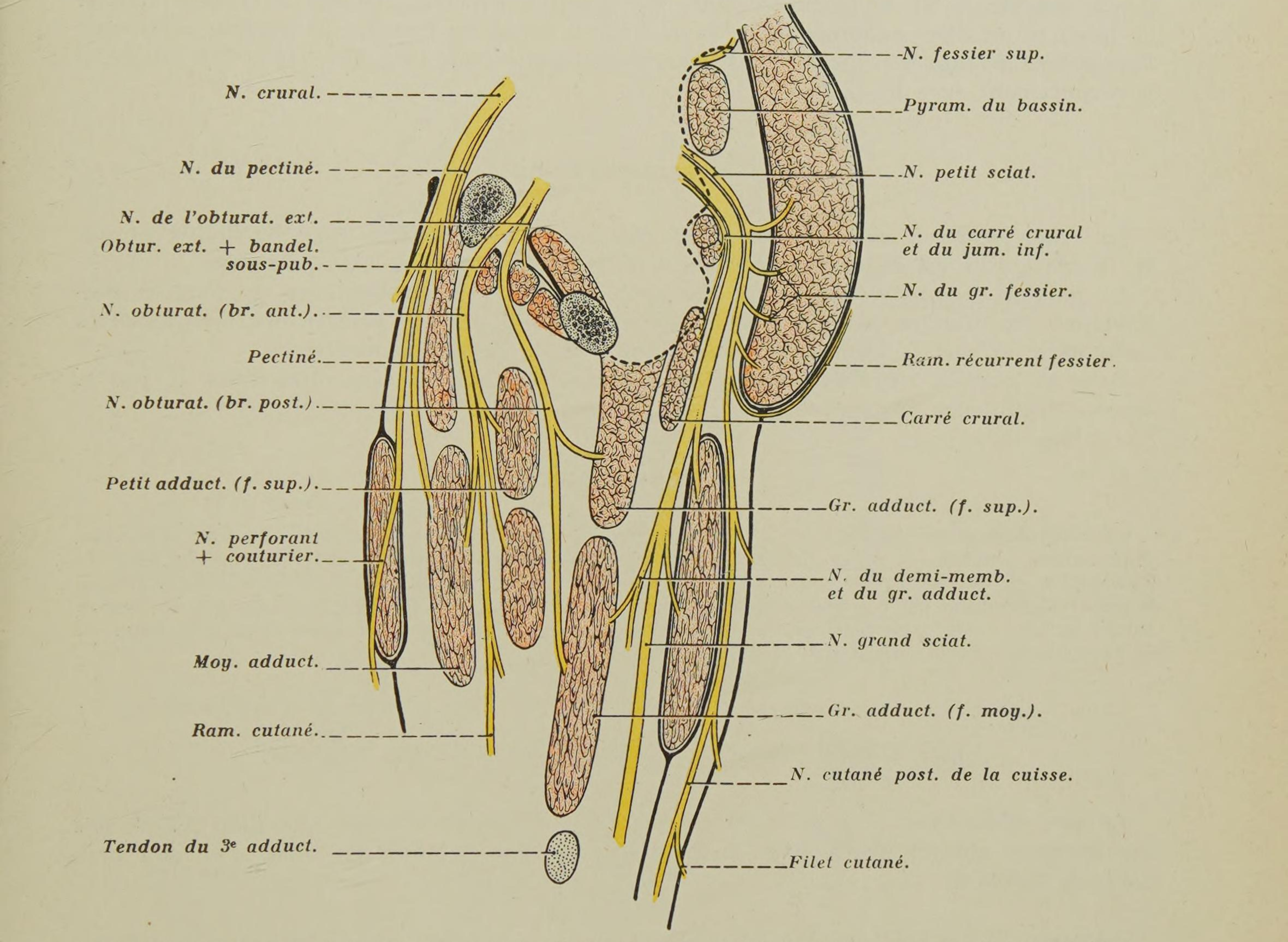

FIG. 723. — *Distribution des nerfs de la fesse et de la cuisse sur une coupe antéro-postérieure* (schématique). — Le contour de l'os iliaque est figuré *en pointillé.*

adducteur : l'un, à trajet *récurrent,* est principalement destiné au faisceau supérieur; l'autre, *descendant,* long et grêle, se distribue au faisceau moyen de ce muscle (voy. : fig. 718 et 719); — *c)* et un *filet vasculaire* à l'artère poplitée; ce nerf, désigné parfois sous le nom de *nerf de Goering* ou de *nerf propre de l'artère poplitée,* est un filet très grêle qui se détache fréquemment d'un tronc commun avec le nerf du grand adducteur (rameau descendant); il accompagne la partie terminale de l'artère fémorale, passe avec elle dans l'anneau du grand adducteur et se distribue à la partie proximale de l'artère poplitée (portion oblique) (voy. : fig. 736); assez souvent un filet articulaire se détache de ce nerf, il

accompagne l'artère articulaire supéro-interne; — *d)* enfin, *accessoirement,* la branche postérieure peut donner un ou deux rameaux à l'obturateur externe *(nerfs inférieurs de l'obturateur externe)* pendant la traversée de ce muscle (Pellanda) (voy. : fig. 720) et un filet très grêle au petit adducteur.

ANASTOMOSES.

Le nerf obturateur s'anastomose : 1° avec le *saphène interne,* branche du crural, à la partie supérieure de la cuisse (triangle de Scarpa), superficiellement à la face interne de la cuisse et d'une manière inconstante dans le canal de Hunter; 2° parfois aussi avec l'*accessoire du saphène interne* dans le canal de Hunter (voy. : fig. 679, 718 et 719); 3° enfin accessoirement avec le *nerf de Schmidt.*

VASCULARISATION.

La vascularisation artérielle du nerf obturateur a été étudiée par Bartholdy et par R. Dieulafé. Elle est différente dans ses deux portions intra- et extrapelvienne.

La *portion intrapelvienne* reçoit des artérioles du rameau lombaire de l'artère ilio-lombaire; de l'iliaque primitive, soit directement, soit par des artères neuro-musculaires communes au nerf et au muscle psoas-iliaque; et de l'artère obturatrice.

Dans sa *portion extrapelvienne,* elles sont fournies par l'artère obturatrice et par la circonflexe interne ou postérieure.

PHYSIOLOGIE

Le nerf obturateur est un *nerf mixte,* moteur et sensitif : 1° son *territoire moteur* comprend l'obturateur externe, le droit interne et les muscles adducteurs de la cuisse; c'est le *nerf de l'adduction de la cuisse*; au cours de sa paralysie ou de sa compression (tête fœtale dans l'engagement) l'adduction est considérablement gênée, impossible même lorsque la cuisse est en flexion sur le bassin; — 2° son *territoire sensitif* comprend les téguments des deux tiers inférieurs de la face interne de la cuisse (voy. : fig. 740 et 741).

NERF OBTURATEUR ACCESSOIRE ou NERF DE SCHMIDT

Le *nerf obturateur accessoire* est un nerf inconstant (il n'existe que dans 12 % des cas environ) qui fut décrit pour la première fois par Schmidt en 1744, d'où son nom *(nerf de Schmidt).*

ORIGINE. — Ce nerf est une branche du plexus lombaire; généralement peu volumineux, il naît le plus souvent par *deux racines* qui se détachent respectivement des troisième et quatrième nerfs lombaires : parfois, mais plus rarement, il peut se détacher du deuxième et troisième nerf (Jamieson), plus rarement du cinquième nerf lombaire; il peut être dédoublé.

TRAJET ET DIRECTION. — Le nerf descend verticalement dans la région lombaire au contact ou très près du nerf obturateur devant lequel il est situé; arrivé au niveau du détroit supérieur, il abandonne le nerf obturateur et s'éloigne de lui pour longer le bord interne du psoas-iliaque compris entre ce muscle et la veine iliaque externe; dans ce trajet intrapelvien il est situé sous la gaine du psoas *(fascia iliaca).*

Il sort du bassin par l'anneau crural, au contact de l'os coxal, entre l'éminence ilio-

pectinée et la crête pectinéale; à la racine de la cuisse, il s'engage soit en avant, soit en arrière du pectiné (Hovelacque), mais le plus souvent dans le dièdre psoas-iliaque-pectiné.

TERMINAISON. — Sa terminaison est très variable et le plus souvent il se ramifie à la partie supérieure du triangle de Scarpa en plusieurs filets.

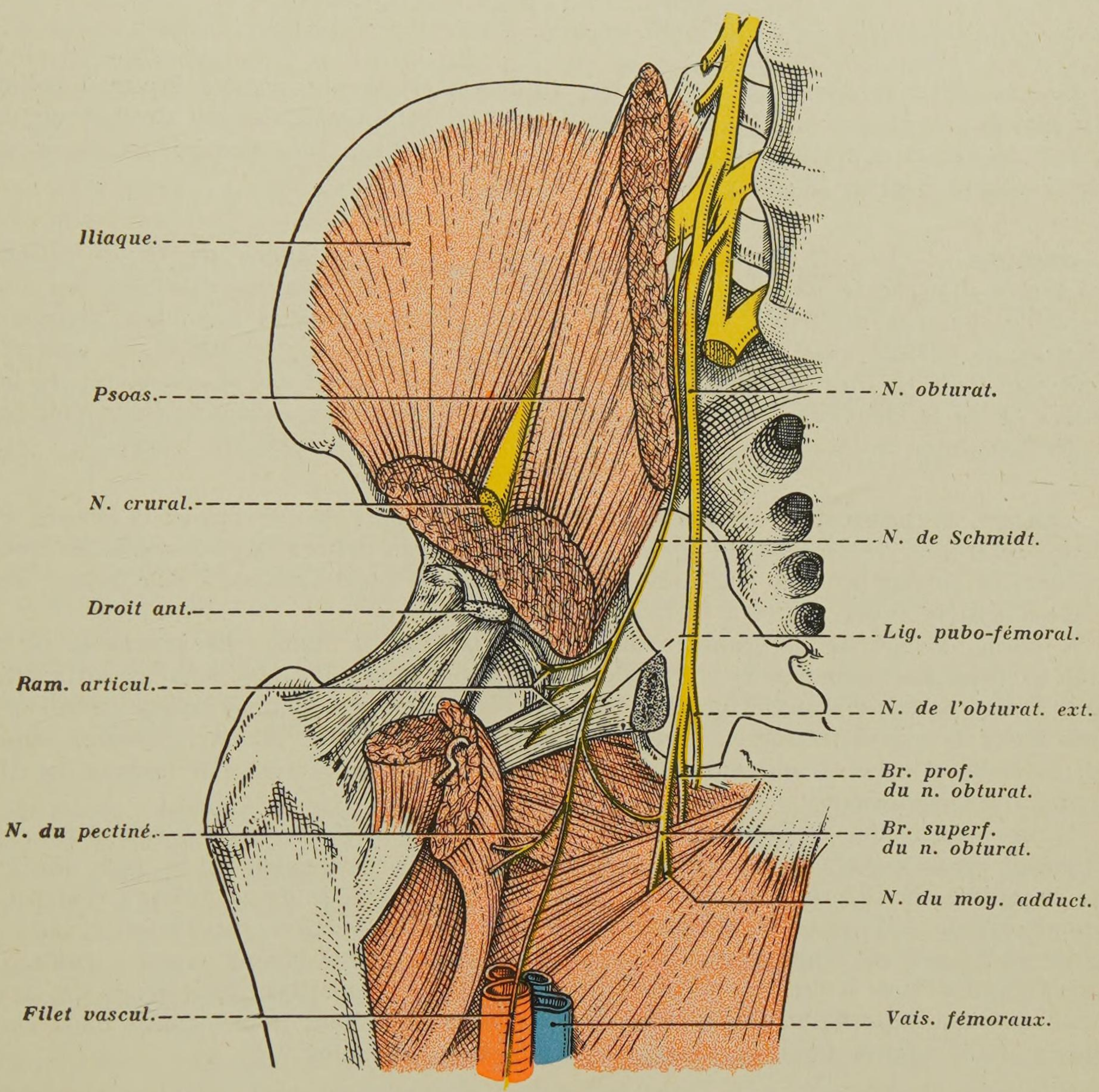

Fig. 724. — *Nerf obturateur et nerf obturateur accessoire (nerf de Schmidt); côté droit* (d'après Pellanda). — L'articulation de la hanche est ouverte en avant.

DISTRIBUTION. — Le nerf de Schmidt fournit généralement : *a)* deux *rameaux musculaires* : l'un, constant, au pectiné qu'il aborde par sa face profonde; l'autre, inconstant, au petit adducteur; — *b)* des *rameaux articulaires* en nombre variable (généralement deux) pour la face antérieure de l'articulation de la hanche; parmi ces rameaux, l'un est plus spécialement destiné au bourrelet cotyloïdien; — *c)* un *filet vasculaire* qui accompagne l'artère fémorale en se plaçant en avant d'elle et qui semble être la terminaison du nerf de Schmidt; — *d)* des *rameaux cutanés* pour la partie interne de la région du pli de

l'aine; — *e)* des *rameaux anastomotiques* pour la branche antérieure du nerf obturateur, le musculo-cutané interne et le nerf saphène interne, branches du crural (voy. : fig. 724).

Ce nerf peut être considéré par son origine (plexus lombaire), son trajet et sa distribution comme une *branche de suppléance* de l'un des deux nerfs : crural ou obturateur.

NERF PETIT SCIATIQUE

Le nerf petit sciatique ou *nerf fessier inférieur* est la plus longue branche collatérale du plexus sacré; nerf mixte, moteur et sensitif, il est principalement destiné au muscle grand fessier et aux téguments de la région fessière, de la face postérieure de la cuisse, de la région poplitée et du périnée.

ORIGINE. — Il naît de la face postérieure du plexus sacré de façon différente : *a)* tantôt il présente une *origine plexiforme* dont les racines constitutives, en nombre variable, partent du tronc lombo-sacré et des deux premières branches sacrées antérieures, et parfois aussi de l'origine du grand nerf sciatique; *b)* tantôt, au contraire, il naît par *trois racines* distinctes venues respectivement du tronc lombo-sacré, de la première et de la deuxième branche antérieure des nerfs sacrés; la réunion des trois racines s'effectue entre la grande échancrure sciatique et le pyramidal du bassin.

TRAJET, SITUATION ET TERMINAISON. — Le nerf sort du pelvis par la grande échancrure sciatique, au-dessous du pyramidal du bassin, en dehors des vaisseaux ischiatiques, en arrière du grand nerf sciatique dont il côtoie le bord interne à son entrée dans la région fessière (voy. : fig. 591 et 725).

A peine dégagé de la grande échancrure sciatique, il change brusquement de direction et dans la région fessière il devient presque vertical; il chemine alors en arrière du grand nerf sciatique dans la gouttière ischio-trochantérienne, dans l'espace celluleux compris entre le grand fessier en arrière, les muscles obturateur interne, jumeaux supérieur et inférieur et carré crural en avant. Il est croisé postérieurement par la branche descendante de l'ischiatique.

Il se dégage de la région fessière sous le bord inférieur du grand fessier où il apparaît sous l'aponévrose fémorale ; il descend verticalement à la face postérieure de la cuisse où il prend le nom de *nerf cutané postérieur de la cuisse* ; d'abord sous-aponévrotique, il croise superficiellement la longue portion du biceps ; puis il se place en regard de l'interstice musculaire demi-membraneux-biceps crural ; enfin, il traverse l'aponévrose à l'union du tiers inférieur et des deux tiers supérieurs de la cuisse pour devenir superficiel, donc sus-aponévrotique; finalement il se termine dans les téguments de la région poplitée et de la partie haute du mollet.

DISTRIBUTION. — Dans son trajet, le nerf petit sciatique fournit des *branches collatérales* que l'on peut distinguer en branches motrices ou musculaires et en branches sensitives ou cutanées.

*1° **Branches musculaires.*** — Les *branches musculaires* ou *nerfs du grand fessier* sont en nombre variable. Ils naissent du nerf petit sciatique peu après sa sortie de la grande échancrure sciatique, tantôt d'un tronc commun très court, appelé *nerf fessier inférieur proprement dit,* tantôt et le plus souvent d'un bouquet de rameaux divergents, les uns ascendants, les autres descendants. Certains de ces rameaux sont accompagnés par des branches de l'artère fessière; ils pénètrent le muscle grand fessier par sa face profonde et s'y distribuent, enfin quelques rameaux traversent le muscle pour innerver les tégu-

ments de la région fessière; ces rameaux, que nous appellerons *rameaux perforants,* ne s'observent que dans la partie inférieure du muscle, un peu au-dessus du pli fessier (voy. : fig. 723).

2° **Branches cutanées.** — Les *branches cutanées* sont nombreuses et comprennent un rameau cutané fessier, un rameau périnéal, des rameaux fémoraux et un rameau satellite de la veine saphène externe.

a) Le **rameau cutané fessier** est généralement volumineux, à tel point qu'on a pu le considérer comme une branche de bifurcation du nerf petit sciatique; il se détache du tronc du nerf dans la région fessière, un peu au-dessous des nerfs du grand fessier; après un trajet descendant sous le grand fessier, il contourne le bord inférieur de ce muscle, tout comme le rameau cutané de l'épaule contre le bord postérieur du deltoïde, puis il s'épanouit en deux ou trois branches qui se distribuent aux téguments des régions fessière et rétro-trochantérienne.

b) Le **rameau périnéal** ou **nerf de Soemmering** (1) est plus grêle que le précédent; il naît un peu au-dessous de ce dernier, le plus souvent au niveau du pli fessier, et parfois aussi d'un tronc commun avec lui; il se dirige obliquement en dedans, en avant et en haut vers la racine de la cuisse; il croise la tubérosité de l'ischion, suit le sillon génito-crural et se distribue aux téguments du périnée; puis il se termine dans la peau des bourses chez l'homme et des grandes lèvres chez la femme.

Il s'anastomose au rameau périnéal superficiel du nerf honteux interne (voy. : fig. 725 et 726).

c) Les **rameaux fémoraux,** en nombre variable, se détachent en étages du nerf cutané postérieur de la cuisse; obliquement descendants de part et d'autre du tronc d'origine, ils se distinguent en *rameaux fémoraux externes* et *internes*; ils perforent l'aponévrose fémorale après un court trajet sous-aponévrotique et se distribuent par des filets divergents aux téguments de la face postérieure de la cuisse et de la région poplitée; leur traversée aponévrotique est d'autant plus éloignée du nerf cutané postérieur de la cuisse qu'on les considère plus haut, c'est-à-dire plus près du bord inférieur du muscle grand fessier (voy. : fig. 739).

d) Le **rameau satellite de la veine saphène externe,** considéré par certains comme une branche de bifurcation du nerf cutané postérieur de la cuisse, est un rameau très grêle et toujours sous-aponévrotique; il naît à l'angle supérieur du creux poplité; il descend verticalement dans le creux poplité où il accompagne le plus souvent l'anastomose des veines saphène externe et interne; puis il atteint la veine saphène externe au niveau de sa crosse qu'il suit jusqu'au mollet compris dans un dédoublement de l'aponévrose jambière. Il s'anastomose avec le nerf saphène externe.

Envisagé dans son ensemble, le nerf petit sciatique comprend *deux territoires,* auxquels sont destinées deux branches distinctes, qui sont : *a)* d'une part, le *nerf fessier inférieur proprement dit,* nerf *moteur* destiné au muscle grand fessier, et dont les fibres proviennent du cinquième nerf lombaire et du premier nerf sacré (L^5-S^1); *b)* et d'autre part, le *nerf cutané postérieur de la cuisse,* nerf *sensitif* destiné aux téguments de la région fessière, de la face postérieure de la cuisse, de la région poplitée, et du tiers supérieur du mollet; les fibres de ce nerf sont fournies principalement par le deuxième nerf sacré (S^2) (voy. : fig. 741).

Ces deux nerfs peuvent naître isolément du plexus sacré; ils présentent alors une origine radiculaire distincte (Eisler).

---

(1) Anatomiste allemand (1755-1830).

ANASTOMOSES. — Le nerf petit sciatique s'anastomose : *a)* avec le *nerf fémoro-cutané* par l'intermédiaire de ses deux branches fessière et fémorale, avec le rameau cutané fessier et les rameaux fémoraux externes du nerf cutané postérieur de la cuisse; *b)* avec le *nerf saphène externe* par l'intermédiaire du rameau satellite de la veine saphène externe; *c)* et avec le *nerf honteux interne* par l'intermédiaire de sa branche périnéale superficielle et du nerf de Soemmering.

NERF GRAND SCIATIQUE

Le nerf grand sciatique est la branche terminale du plexus sacré : nerf mixte, moteur et sensitif, il est destiné aux muscles de la loge postérieure de la cuisse, aux muscles et aux téguments de la jambe et du pied, à l'exception du territoire du saphène interne.

C'est le plus gros des nerfs de l'économie, et par ses branches terminales c'est aussi le plus long de tous les troncs nerveux : suivant l'expression de Cruveilhier, il représente « le plexus sacré condensé en un cordon nerveux ».

Il s'étend de la grande échancrure sciatique au sommet du losange poplité.

FORME ET CALIBRE. — A son origine dans le bassin, il est épais et aplati; sa largeur moyenne varie entre 10 et 14 millimètres; dans sa moitié supérieure, il présente un aspect rubané; dans sa moitié inférieure, il a tendance à s'arrondir; son épaisseur moyenne est de 5 millimètres.

ORIGINE. — Le nerf grand sciatique naît dans le bassin par la réunion des branches du plexus sacré, son origine correspond au sommet de ce plexus. Ses fibres constitutives proviennent : *a)* des branches antérieures des quatrième et cinquième nerfs lombaires par l'intermédiaire du tronc lombo-sacré; *b)* de la presque totalité de la branche antérieure du premier nerf sacré (le reste se distribue au petit sciatique et au nerf fessier supérieur); *c)* et d'une partie des branches antérieures du deuxième et parfois aussi du troisième nerf sacré.

L'origine du grand nerf sciatique est située au point où ces racines forment un tronc unique, c'est-à-dire au niveau du bord antérieur de la grande échancrure sciatique doublée du bord postérieur de l'obturateur interne, au-dessus de l'épine sciatique et du petit ligament sacro-sciatique, et en avant du muscle pyramidal du bassin, très près de son bord inférieur (voy. : fig. 578).

TRAJET ET DIRECTION. — De cette origine, le grand nerf sciatique sort du bassin par la grande échancrure sciatique; il traverse le triangle sous-pyramidal pour aborder la région fessière profonde; en arrière de l'obturateur interne et des deux jumeaux pelviens, il s'infléchit en bas et traverse verticalement la gouttière ischio-trochantérienne, compris entre le plan du grand fessier en arrière et le plan des muscles pelvitrochantériens en avant; il aborde ensuite la loge postérieure de la cuisse où il suit la même direction verticale, toutefois légèrement oblique en dehors, entre le plan des ischio-jambiers en arrière et le plan du grand adducteur en avant.

TERMINAISON. — Il se termine le plus souvent au sommet du losange poplité en se divisant en ses deux branches terminales d'inégale importance : le *sciatique poplité interne*, plus volumineux, continue la direction du tronc primitif, et le *sciatique poplité externe*, plus petit, se dirige obliquement en dehors et en bas.

Il est exceptionnel que la division du grand nerf sciatique se fasse plus bas *(division*

tardive) dans le creux poplité; par contre, il n'est pas rare qu'elle se produise plus haut, dans la loge postérieure de la cuisse *(division prématurée)*; en pareil cas, le sciatique poplité interne fournit toutes les collatérales du grand nerf sciatique, sauf le nerf de la courte portion du biceps qui vient du sciatique poplité externe.

La *division haute* au niveau de la grande échancrure sciatique est plus rare, et en pareil cas l'une des deux branches (sciatique poplité externe le plus souvent) peut traverser les fibres les plus inférieures du pyramidal du bassin.

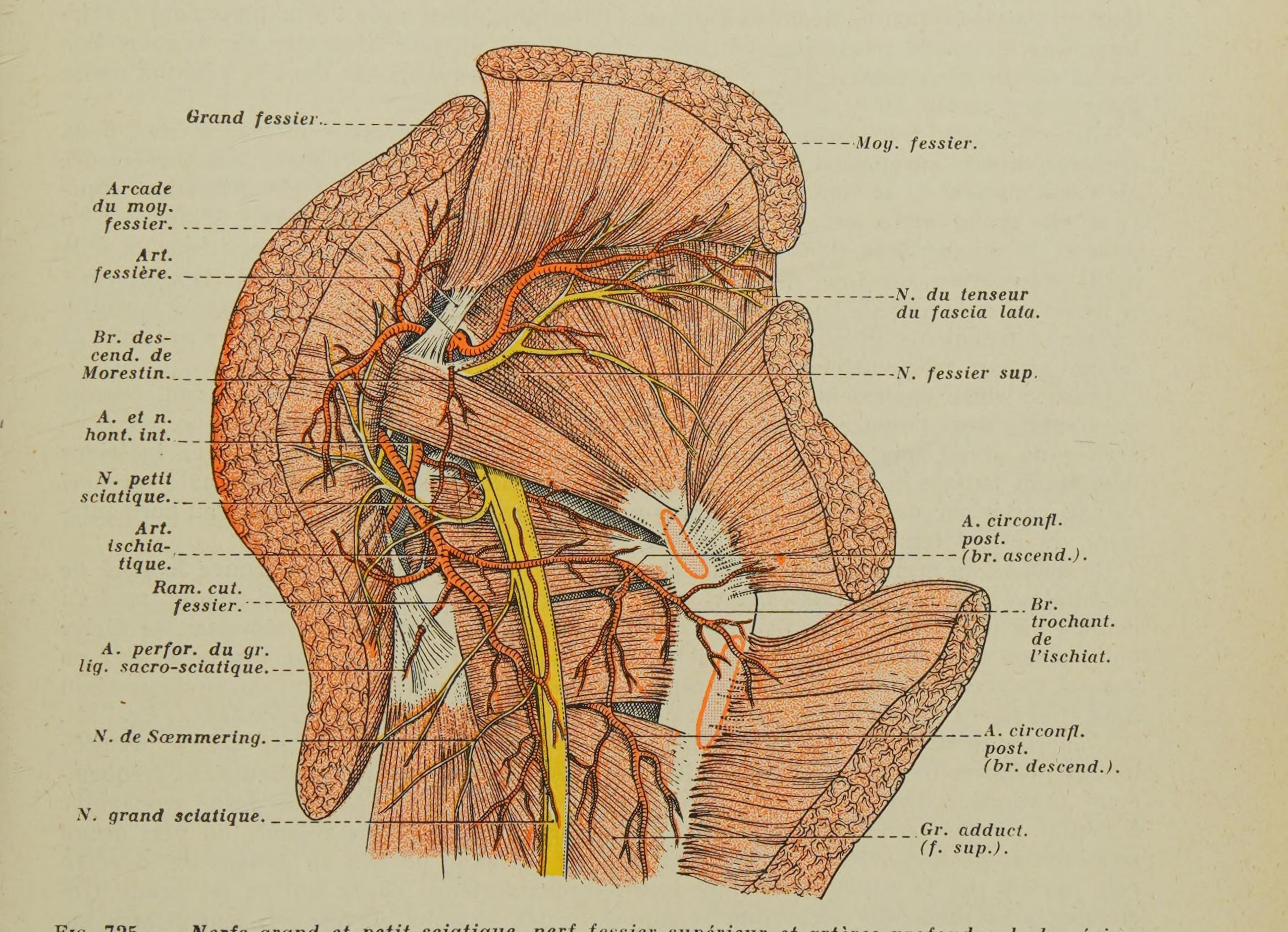

FIG. 725. — *Nerfs grand et petit sciatique, nerf fessier supérieur et artères profondes de la région fessière; côté droit, vue postérieure.* — Les bourses séreuses sont indiquées *en pointillé rouge.*

RAPPORTS. — En raison de son trajet, le grand nerf sciatique occupe successivement et de haut en bas : *a)* la *grande échancrure sciatique*; *b)* la *région fessière*; *c)* et la *loge postérieure de la cuisse.*

1° ***Dans la grande échancrure sciatique,*** c'est-à-dire à son origine, le tronc nerveux est aplati de haut en bas et d'avant en arrière; il apparaît dans le *triangle sous-pyramidal* où il est l'organe le plus externe du triangle.

A ce niveau, il entre en rapport : *a) en haut*, avec le pyramidal du bassin; *b) en bas*, avec le jumeau supérieur qui le sépare du tendon de l'obturateur interne; *c)* le nerf petit sciatique sort à ce niveau placé *en arrière* de lui et à son contact; *d) en dedans*, il est côtoyé

par le nerf de l'obturateur interne, le nerf anal et par les vaisseaux en nerf honteux internes qui rentrent à nouveau plus bas dans le bassin par la petite échancrure sciatique; il est en rapport également à ce niveau avec les vaisseaux ischiatiques qui abordent la région fessière par la partie la plus large du triangle (voy. : fig. 591).

2° ***Dans la région fessière,*** le nerf est situé dans la *gouttière ischio-trochantérienne* où il occupe un espace celluleux, l'*espace sous-fessier*. A ce niveau, le nerf chemine de haut en bas et un peu de dedans en dehors; il est situé plus près de la tubérosité ischiatique que du grand trochanter, et placé en outre sur un plan antérieur par rapport à la saillie de ces deux tubérosités osseuses : cette disposition empêche dans la position assise toute compression du tronc nerveux contre le col du fémur.

Le nerf répond : *a) en avant,* et de haut en bas, à l'obturateur interne et aux deux jumeaux, qui le séparent de l'obturateur externe, plus antérieur, et de la face postérieure de l'articulation de la hanche et du col du fémur; au carré crural et au faisceau supérieur du grand adducteur; *b) en arrière,* il est recouvert par le grand fessier; *c) en dedans,* il répond à la tubérosité ischiatique, au grand ligament sacro-sciatique et à la petite échancrure sciatique dans laquelle pénètrent les vaisseaux et nerf honteux internes, le nerf anal et le nerf de l'obturateur interne; *d) en dehors,* il répond à distance à la saillie du grand trochanter et aux insertions fémorales du muscle grand fessier, ainsi qu'à la bourse séreuse trochantérienne profonde.

Le nerf entre également en rapport avec des vaisseaux et des nerfs qui sont comme lui compris dans l'espace sous-fessier; c'est tout d'abord le nerf petit sciatique, situé en arrière du grand sciatique, et qui se divise en trois branches : le nerf fessier inférieur destiné au muscle grand fessier, sa branche périnéale et sa branche terminale ou nerf cutané postérieur de la cuisse qui accompagne le grand nerf sciatique jusqu'au bord inférieur du grand fessier avant de devenir sus-aponévrotique.

En dedans du grand nerf sciatique, et sur le même plan que lui, on trouve le nerf de l'obturateur interne, les vaisseaux et nerf honteux internes (vaisseaux en dehors, nerf en dedans); le nerf anal et les vaisseaux ischiatiques; l'artère ischiatique, sinueuse, se dirige obliquement en arrière, en bas et en dehors; sa branche trochantérienne croise le nerf en passant en arrière de lui; dans cette région, elle abandonne toujours un rameau descendant long et grêle au nerf grand sciatique : c'est l'*artère du grand nerf sciatique* (voy. : fig. 725).

L'émergence dans la région fessière du nerf grand sciatique mérite d'être précisée topographiquement en raison des injections médicamenteuses intramusculaires fréquemment pratiquées dans cette région; la ligne qui s'étend de la saillie du grand trochanter à l'épine iliaque postérieure et supérieure laisse toute la portion fessière du nerf grand sciatique au-dessous d'elle; d'autre part, ce nerf est situé un peu en dedans de la verticale passant par le milieu de la ligne ischio-trochantérienne (ligne qui va du grand trochanter à la tubérosité ischiatique); rappelons que ce point correspond sensiblement au *point fessier de Valleix* dans la névralgie sciatique.

3° ***Dans la loge postérieure de la cuisse,*** le nerf suit un trajet à peu près vertical. *A son entrée* dans cette loge, il est tout d'abord relativement superficiel et apparaît sous le bord inférieur du grand fessier qui le croise transversalement et où il répond aux branches récurrentes cutanées fessières du nerf petit sciatique, qui contournent le bord inférieur de ce muscle.

Situé en dedans du fémur à la partie supérieure de la cuisse, il lui devient postérieur dans sa moitié inférieure; il croise en X à branches très allongées les insertions sur la ligne âpre du troisième adducteur.

Le nerf répond : *a) en avant,* au grand adducteur et au niveau de sa terminaison à la surface poplitée du fémur, comprise entre les deux lèvres de bifurcation de la ligne âpre *(planum popliteum)*; *b) en arrière,* il est croisé obliquement de haut en bas et de dedans en dehors par la longue portion du biceps crural (chef ischiatique); *c) en*

dehors et de haut en bas, il répond au vaste externe, à la courte portion du biceps (chef fémoral) et à la terminaison des artères perforantes; *d)* et *en dedans,* aux muscles ischio-jambiers : demi-membraneux, demi-tendineux et longue portion du biceps crural, ce dernier à la partie supérieure de la cuisse seulement; le bord externe du demi-membraneux déborde légèrement en dehors le nerf grand sciatique à la partie moyenne de la cuisse (voy. : fig. 677 et 726).

A sa terminaison, il redevient à nouveau relativement superficiel et se place à peu près sur la partie médiane de la cuisse, où il apparaît dans l'angle supérieur du losange poplité entre le demi-membraneux en dedans et le biceps crural en dehors.

Superficiellement, il est séparé par l'aponévrose fémorale de la peau et du tissu cellulaire sous-cutané dans lequel on rencontre des branches terminales du nerf petit sciatique, *profondément,* il est séparé du plan osseux représenté par la surface poplitée *(planum popliteum)* par un matelas cellulo-graisseux plus ou moins épais; la veine et l'artère poplitée émergeant de l'anneau du troisième adducteur sont situées en avant et en dedans du nerf et en rapport éloigné (voy. : fig. 687).

BRANCHES COLLATÉRALES. — Le grand nerf sciatique fournit au cours de son trajet *sept* branches collatérales qui sont : le nerf articulaire de la hanche, le nerf de la longue portion du biceps, les nerfs supérieur et inférieur du demi-tendineux, le nerf du demi-membraneux, le nerf de la courte portion du biceps et le rameau articulaire du genou de Cruveilhier.

A l'exception des rameaux articulaires et du nerf de la courte portion du biceps, toutes les branches collatérales musculaires du grand nerf sciatique naissent, soit dans la gouttière ischio-trochantérienne, soit au tiers supérieur de la cuisse, mais toujours de la partie supérieure du tronc nerveux auquel elles restent accolées pendant une partie de leur trajet; enfin, le nerf de la courte portion du biceps mis à part, il n'est pas rare de voir les autres branches nerveuses des muscles de la loge postérieure de la cuisse naître d'un tronc commun court, mais assez volumineux : c'est le *tronc commun des muscles ischio-jambiers* (voy. : fig. 726).

1° Nerf articulaire de la hanche. — Le *nerf articulaire de la hanche* est une branche inconstante du nerf grand sciatique; elle n'existe le plus souvent qu'en l'absence du rameau articulaire issu du nerf du carré crural et du jumeau inférieur (cependant les deux rameaux peuvent coexister).

Très grêle, il se détache de la face antérieure du nerf grand sciatique ou de son bord externe au niveau de la grande échancrure sciatique, parfois même dans le bassin très près de l'origine du tronc nerveux.

Il se dirige obliquement en bas et en dehors, parallèlement au bord inférieur du pyramidal du bassin; il atteint la face postérieure de l'articulation coxo-fémorale près du bourrelet cotyloïdien, au niveau de l'interstice pyramidal-jumeau supérieur et il se distribue à la capsule et au bourrelet cotyloïdien (voy. : fig. 519).

2° Nerf de la longue portion du biceps. — Le *nerf de la longue portion du biceps* est une branche longue et grêle qui se détache parfois très haut dans la région fessière; il aborde le muscle par sa face profonde et s'y distribue par plusieurs rameaux étagés.

3° Nerfs supérieur et inférieur du demi-tendineux. — Les *nerfs supérieur et inférieur du demi-tendineux* naissent assez souvent d'un tronc commun avec le nerf précédent; ils abordent le muscle par sa face profonde ou par sa face externe, le nerf supérieur dans le tiers supérieur du muscle; le nerf inférieur, long et grêle, dans le tiers moyen; ce dernier est toujours accompagné d'une importante artère musculaire (voy. : fig. 726).

4° ***Nerf du demi-membraneux.*** — Le *nerf du demi-membraneux* se dirige obliquement en bas et en dedans parallèlement au tendon supérieur de ce muscle qu'il aborde

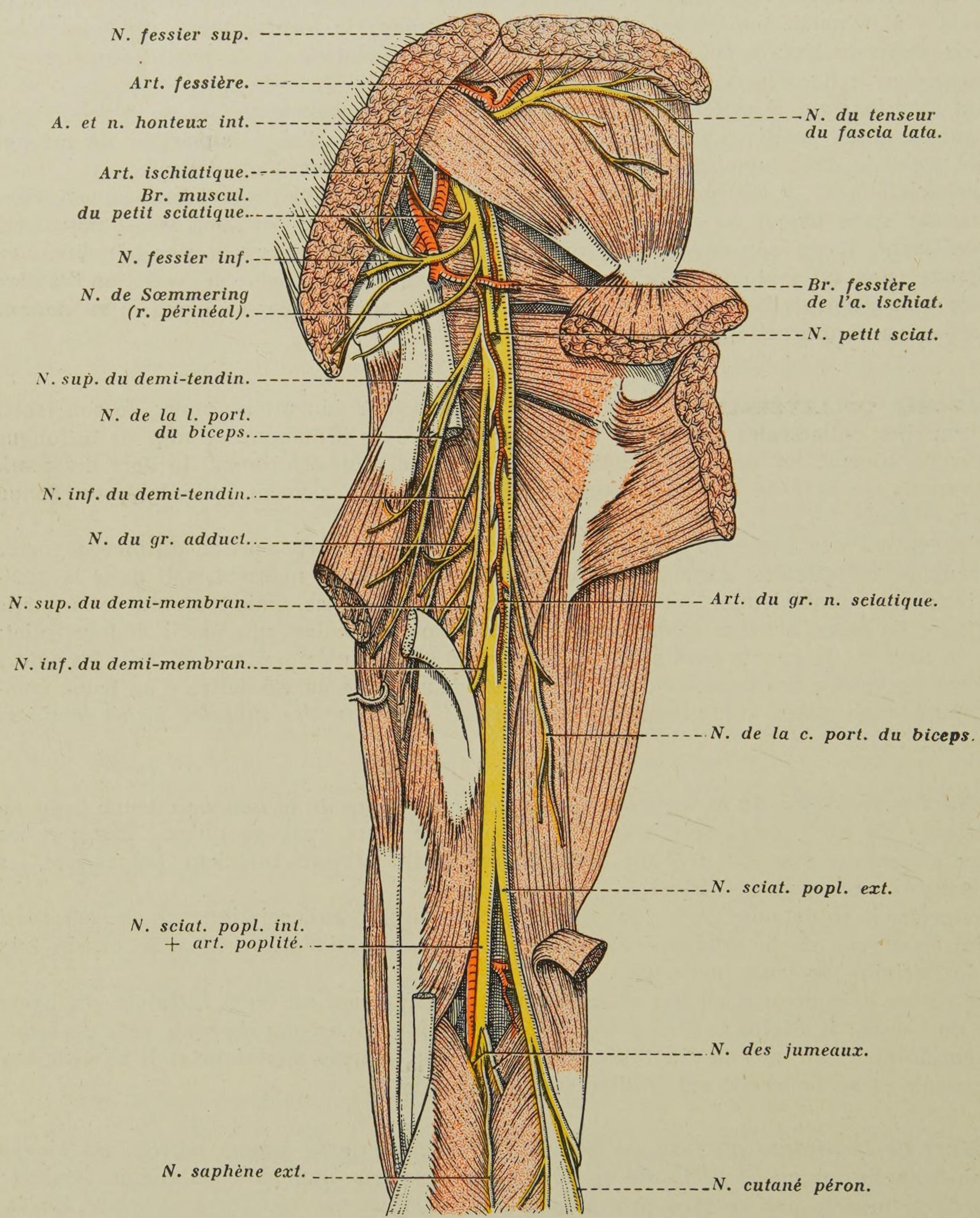

FIG. 726. — *Nerf grand sciatique et ses branches; côté droit, vue postérieure.*
Le nerf petit sciatique
est représenté sectionné au niveau de la gouttière ischio-trochantérienne.

par sa face postérieure; il donne *au grand adducteur* un *filet* nerveux; celui-ci croise obliquement la face antérieure du demi-tendineux pour pénétrer le troisième adducteur par sa face postérieure (voy. : fig. 723 et 726).

Il n'est pas rare de rencontrer deux branches nerveuses qui naissent isolément du grand nerf sciatique, destinées : l'une, au demi-membraneux, et l'autre, plus grêle, au grand adducteur.

Accessoirement, le nerf grand sciatique peut fournir un deuxième nerf au demi-membraneux (*nerf inférieur du demi-membraneux* : 30 % des cas) destiné au tiers inférieur du muscle; fréquemment aussi, ce nerf se détache d'un tronc commun avec le nerf inférieur du demi-tendineux (voy. : fig. 726).

5° ***Nerf de la courte portion du biceps.*** — Le *nerf de la courte portion du biceps,* court et grêle, naît à la partie moyenne de la cuisse; obliquement dirigé en bas et en dehors, il s'insinue entre les deux chefs du biceps, s'étale sur la face postéro-interne de ce muscle, puis le pénètre par trois ou quatre rameaux (voy. : fig. 726) (voy. : *Innervation des muscles ischio-jambiers*).

6° ***Rameau articulaire du genou de Cruveilhier.*** — Le *rameau articulaire du genou de Cruveilhier* naît parfois très haut d'un tronc commun avec le précédent; il descend verticalement, accolé à la face postérieure et externe du grand nerf sciatique; puis il quitte ce dernier pour accompagner l'artère articulaire supérieure et externe; il se distribue à la face postéro-externe de l'articulation du genou.

Ce nerf fournit constamment à l'artère poplitée un ou deux *filets vasculaires*; ceux-ci sont très ramifiés autour du tronc artériel, contribuant à la formation d'un véritable plexus, dit *plexus périartériel poplité.*

Accessoirement, le grand nerf sciatique peut fournir un *nerf cutané postérieur accessoire de la cuisse,* lorsque le petit sciatique est grêle.

BRANCHES TERMINALES. — Les branches terminales sont au nombre de *deux* : le sciatique poplité interne et le sciatique poplité externe.

VASCULARISATION. — La vascularisation artérielle du nerf grand sciatique a été successivement étudiée par Bartholdy, Quénu et Lejars, et par Rassat.

Les artères de ce tronc nerveux ont une disposition régulièrement étagée, elles proviennent de cinq sources différentes, à savoir : de l'ischiatique, de la circonflexe postérieure ou interne et des trois artères perforantes.

Le rameau le plus important *(branche principale)* est celui qui naît de la branche descendante ou crurale de l'artère ischiatique. Ce rameau désigné sous le nom d'*artère du grand nerf sciatique* est généralement volumineux, à tel point que l'on est parfois dans l'obligation d'en pratiquer la ligature au cours des amputations hautes de la cuisse. Il se détache de l'ischiatique dans la gouttière ischio-trochantérienne, au point où le tronc nerveux croise le jumeau inférieur; cette artère très courte aborde le nerf par sa face postérieure ou par son bord interne, puis elle se divise en *deux branches* : l'une, *ascendante,* grêle, remonte jusqu'à la grande échancrure sciatique; l'autre, *descendante,* plus volumineuse, accompagne le nerf sur la moitié de son trajet (parfois jusqu'au tiers inférieur de la cuisse) (voy. : fig. 727).

Toutes proportions gardées, cette artère est volumineuse chez le fœtus où elle représente une des principales artères du membre inférieur.

Les rameaux artériels qui naissent de la circonflexe postérieure et des deux premières perforantes sont généralement grêles; celui qui se détache de la troisième perforante est toujours plus volumineux que les précédents et sa branche descendante se distribue aux deux branches de division du tronc sciatique (voy. : fig. 727).

A ces rameaux principaux, il faut ajouter également quelques artérioles qui proviennent des branches musculaires de voisinage (artères neuro-musculaires).

La disposition de ces artères au niveau du tronc du nerf sciatique a été précisée successivement par Rassat (1921) et par R. Dieulafé (1931). Les artères du grand nerf

sciatique abordent le tronc nerveux en des points sensiblement équidistants, séparés entre eux par une longueur d'environ 7 à 10 centimètres. Chaque artère, en abordant le nerf, se divise en *trois rameaux* : l'un pénètre à l'intérieur du nerf pour se diviser en une

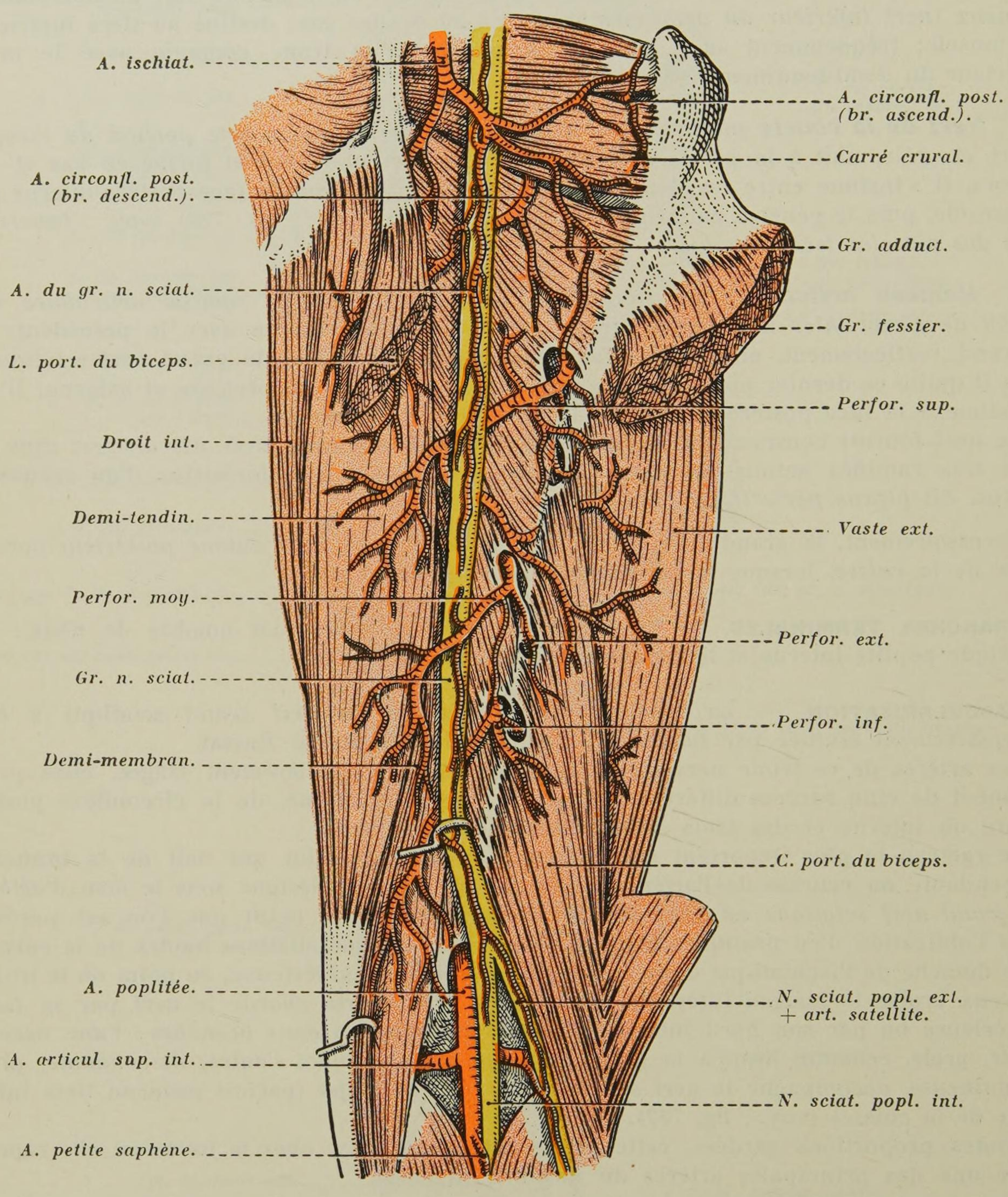

Fig. 727. — *Vascularisation artérielle des muscles postérieurs de la cuisse et du grand nerf sciatique; côté droit.*

branche ascendante et une branche descendante qui vont s'unir respectivement aux branches identiques des rameaux intranerveux sus- et sous-jacents; les deux autres restent à la surface du nerf où ils cheminent dans la gaine de périnèvre; ils se distinguent également en un rameau ascendant et un rameau descendant qui s'unissent aux rameaux

semblables fournis par les artères voisines; ainsi se trouve constituée, d'une part à la surface du nerf et dans sa gaine conjonctive, et d'autre part à l'intérieur du nerf, une série d'*anses anastomotiques longitudinales* d'où partent les rameaux collatéraux nourriciers du nerf.

Les artères du grand nerf sciatique constituent ainsi une voie anastomotique qui s'étend de la région fessière à la région poplitée, voie de dérivation secondaire tendue entre l'artère ischiatique et la troisième perforante.

PHYSIOLOGIE. — Le tronc du nerf grand sciatique, par ses *branches collatérales*, pour la plupart musculaires, se distribue aux muscles de la loge postérieure de la cuisse, tous muscles extenseurs de la cuisse et fléchiseurs de la jambe sur la cuisse ; avec le petit sciatique qui innerve le grand fessier, autre extenseur puissant de la cuisse, il représente le *nerf de l'extension de la cuisse sur le bassin* et aussi le *nerf de la flexion de la jambe sur la cuisse.*

NERF SCIATIQUE POPLITÉ INTERNE

Le nerf sciatique poplité interne est la branche de bifurcation interne du grand nerf sciatique; elle est plus volumineuse que sa branche de division externe ou sciatique poplité externe.

ORIGINE. — Le nerf sciatique poplité interne naît généralement à la partie supérieure du creux poplité, dans l'angle d'écartement du demi-membraneux en dedans et du biceps crural en dehors, mais parfois aussi beaucoup plus haut, dans la loge postérieure de la cuisse où il descend accolé au versant interne du sciatique poplité externe; quelquefois même le tronc du grand nerf sciatique est déjà divisé dans le bassin, et dans ce cas il émerge toujours au-dessous du sciatique poplité externe; il s'engage alors sous le pyramidal du bassin, tandis que le sciatique poplité externe perfore le plus souvent ce muscle; quelquefois aussi les deux troncs passent à travers le pyramidal, mais par des orifices différents, et le sciatique poplité interne est toujours le plus inférieur; accolé au sciatique poplité externe, il descend tout près de la ligne âpre, mais un peu en dedans d'elle, reposant sur le grand adducteur.

A la face postérieure de la cuisse, il partage les rapports du tronc sciatique en commun avec le sciatique poplité externe, mais c'est lui qui fournit à ce niveau toutes les branches collatérales du grand nerf sciatique, à l'exception du nerf de la courte portion du biceps crural.

Quoi qu'il en soit, chez le nouveau-né, on peut facilement dissocier les deux troncs nerveux, externe et interne, dans le grand nerf sciatique.

TRAJET, DIRECTION ET TERMINAISON. — Le nerf sciatique poplité interne continue la direction du tronc sciatique; son trajet est vertical depuis son origine jusqu'à l'anneau du soléaire sous lequel il s'engage pour prendre le nom de nerf tibial postérieur; il traverse ainsi, dans ce trajet verticalement descendant, le creux poplité et la partie supérieure de la région du mollet.

RAPPORTS. — Le nerf sciatique poplité interne occupe donc successivement le creux poplité et la partie supérieure de la loge postérieure de la jambe.

1° ***Dans le creux poplité,*** il suit la grande diagonale du losange poplité et se trouve relativement superficiel; le membre inférieur étant en extension forcée, on peut chez les sujets maigres mettre en évidence le cordon nerveux sous l'aponévrose ; cependant le nerf tend à devenir de plus en plus profond à mesure qu'on le considère plus bas.

A la partie supérieure du losange poplité, il apparaît entre le biceps crural en dehors, dont il est séparé par l'origine du sciatique poplité externe, et le demi-membraneux en dedans (voy. : fig. 687).

Superficiellement, il est recouvert par la paroi postérieure du creux poplité, constituée par la peau, le tissu cellulaire sous-cutané et l'aponévrose.

Dans le tissu cellulaire sous-cutané on rencontre des vaisseaux et des nerfs : ce sont tout d'abord des affluents de la veine saphène externe; cette veine est comprise entre les deux aponévroses du creux poplité, puis elle devient franchement sous-aponévrotique

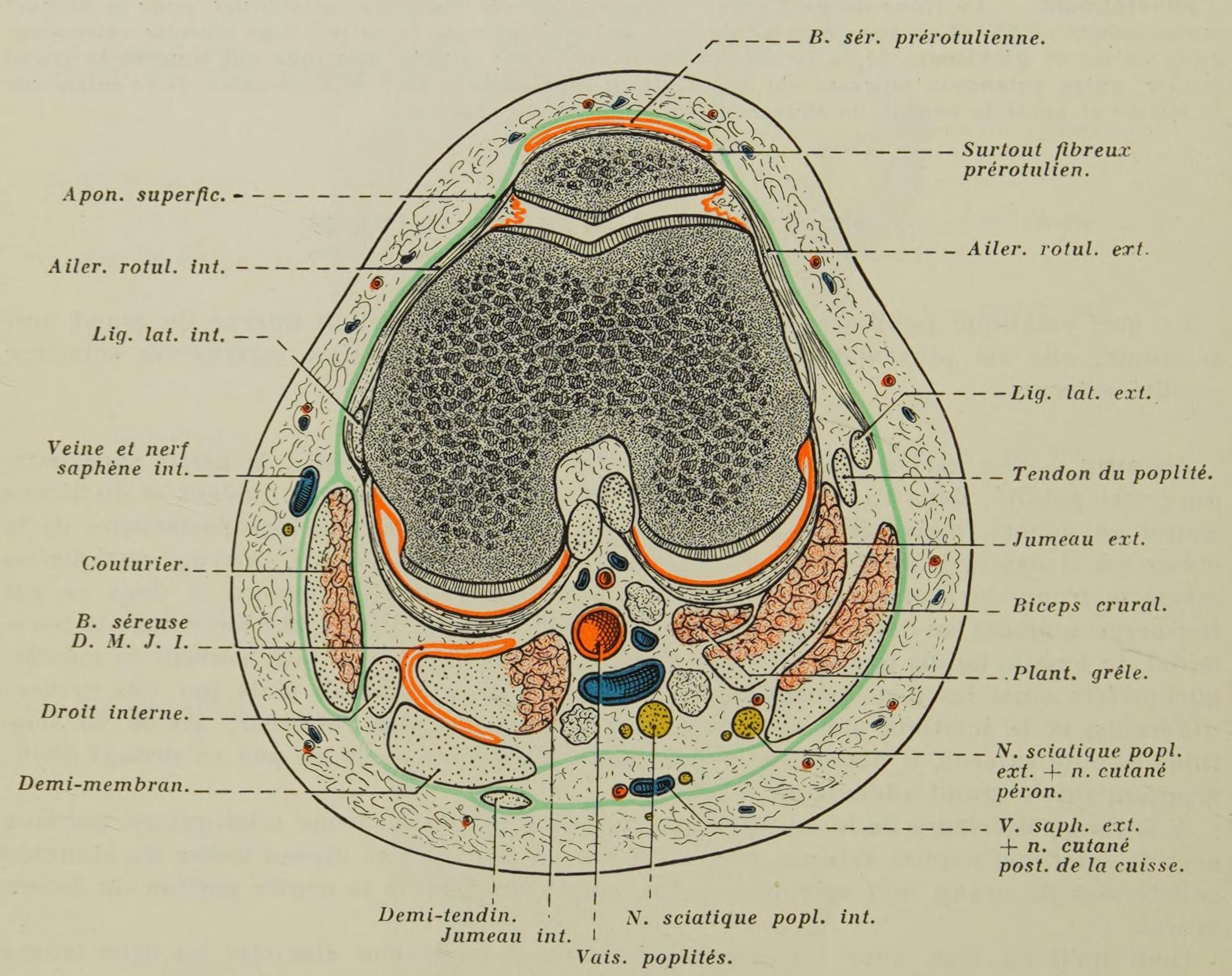

FIG. 728. — *Coupe transversale du genou montrant les rapports du paquet vasculo-nerveux poplité; côté droit, segment inférieur de la coupe.*

lorsqu'elle décrit sa crosse pour se jeter dans la veine poplitée en rasant le versant externe du nerf ; elle envoie à ce niveau à la veine saphène interne une anastomose, qui croise la face postérieure du sciatique poplité interne ; quant aux filets nerveux superficiels, ils sont représentés par des branches terminales du nerf petit sciatique (nerf cutané postérieur de la cuisse) et par des rameaux du nerf cutané péronier.

Le nerf entre en outre en rapport avec les parois du creux poplité ; latéralement, celles-ci sont représentées par le biceps crural en haut et en dehors, par le demi-tendineux et le demi-membraneux en haut et en dedans, le nerf s'éloignant de plus en plus de ces muscles, et par les deux jumeaux en bas; le nerf se rapprochant de plus en plus de ces deux muscles s'insinue dans l'écartement intermusculaire des deux jumeaux avant d'aborder l'arcade du soléaire.

La paroi antérieure du creux poplité est représentée par la face postérieure de l'articulation du genou, renforcée au milieu par le ligament postérieur de cette articulation et sur les côtés par les coques condyliennes; en haut, on trouve au-dessus de l'espace intercondylien la surface poplitée du fémur *(planum popliteum)*; en bas, c'est le muscle poplité, doublant la face postérieure du tibia; mais le nerf sciatique poplité interne est éloigné de cette paroi dont il est séparé par toute l'épaisseur des vaisseaux poplités et par une couche de tissu cellulo-graisseux (voy. : fig. 728 et 729).

Dans la partie supérieure du losange poplité, il est à distance des vaisseaux poplités (voy. : fig. 687), mais plus bas il contribue à former avec eux le paquet vasculo-nerveux poplité; celui-ci est étagé de dehors en dedans et de la superficie vers la profondeur dans l'ordre suivant : nerf, veine et artère; mais l'artère et la veine poplitée sont intimement unies par une gaine conjonctivo-vasculaire très dense : c'est la gaine des vaisseaux poplités. Autour de ce manchon vasculaire, s'étagent, en nombre variable et à des niveaux différents, les *ganglions lymphatiques poplités*; enfin, de l'artère poplitée partent les artères articulaires, au nombre de cinq, et les deux jumelles; parmi ces branches artérielles, seule l'artère jumelle externe croise la face profonde du sciatique poplité interne avant d'aborder le muscle jumeau externe.

Le nerf sciatique poplité externe longe le bord supéro-externe du losange poplité (tendon du biceps crural), et dans ce trajet il s'éloigne de plus en plus du sciatique poplité interne; sa branche saphène péronière descend verticalement et parallèlement au sciatique poplité interne, mais sur un plan plus superficiel.

2° ***Au niveau de l'angle inférieur du losange poplité,*** le nerf s'insinue entre les deux jumeaux et s'engage dans la *loge postérieure de la jambe* avant d'aborder l'anneau du soléaire; il devient de plus en plus profond et répond : *en avant,* au muscle poplité, dont le séparent les vaisseaux poplités, et *en arrière,* aux deux jumeaux.

Sous l'arcade du soléaire, il se continue, sans aucune démarcation, par le nerf tibial postérieur.

BRANCHES COLLATÉRALES

Au cours de son trajet, le nerf sciatique poplité interne fournit un certain nombre de branches collatérales qui sont : *a)* des *branches musculaires,* au nombre de *cinq,* à savoir : les nerfs des jumeaux, le nerf supérieur du soléaire, le nerf du plantaire grêle et le nerf du poplité; les quatre premiers, généralement grêles, naissent très près les uns des autres dans le triangle supérieur du creux poplité; le nerf du poplité se détache au niveau de l'interligne articulaire; — *b)* une *branche cutanée,* le nerf saphène externe ou saphène tibial; — *c)* des *branches articulaires*; — *d)* et des *filets vasculaires.*

1° ***Nerfs des jumeaux.*** — Le *nerf du jumeau externe* et le *nerf du jumeau interne* sont relativement volumineux; ils se portent obliquement en bas en divergeant de chaque côté du tronc nerveux; ils accompagnent les artères jumelles et pénètrent le plus souvent ramifiés (trois ou quatre rameaux) chaque muscle par sa face profonde et près de la ligne axiale.

2° ***Nerf supérieur du soléaire.*** — Le *nerf du soléaire* provient souvent d'un tronc commun avec le nerf du jumeau externe; il descend verticalement en dehors du sciatique poplité interne, passe entre le jumeau externe et le poplité; il aborde le muscle par sa face postérieure *(nerf postérieur du soléaire),* un peu au-dessous de l'arcade, et généralement divisé en deux ou trois rameaux superposés.

3° ***Nerf du plantaire grêle.*** — Le *nerf du plantaire grêle,* très grêle, se détache parfois du nerf précédent; il pénètre le muscle par son bord interne.

4° ***Nerf du poplité.*** — Le *nerf du poplité* est la plus volumineuse des branches musculaires du sciatique poplité interne; il se détache de la face antérieure du nerf; il descend verticalement en avant de lui et en dehors de la veine poplitée, il glisse entre le plantaire grêle et le poplité, et se distribue à ce muscle qu'il aborde par sa face postérieure et son bord inférieur, par plusieurs rameaux.

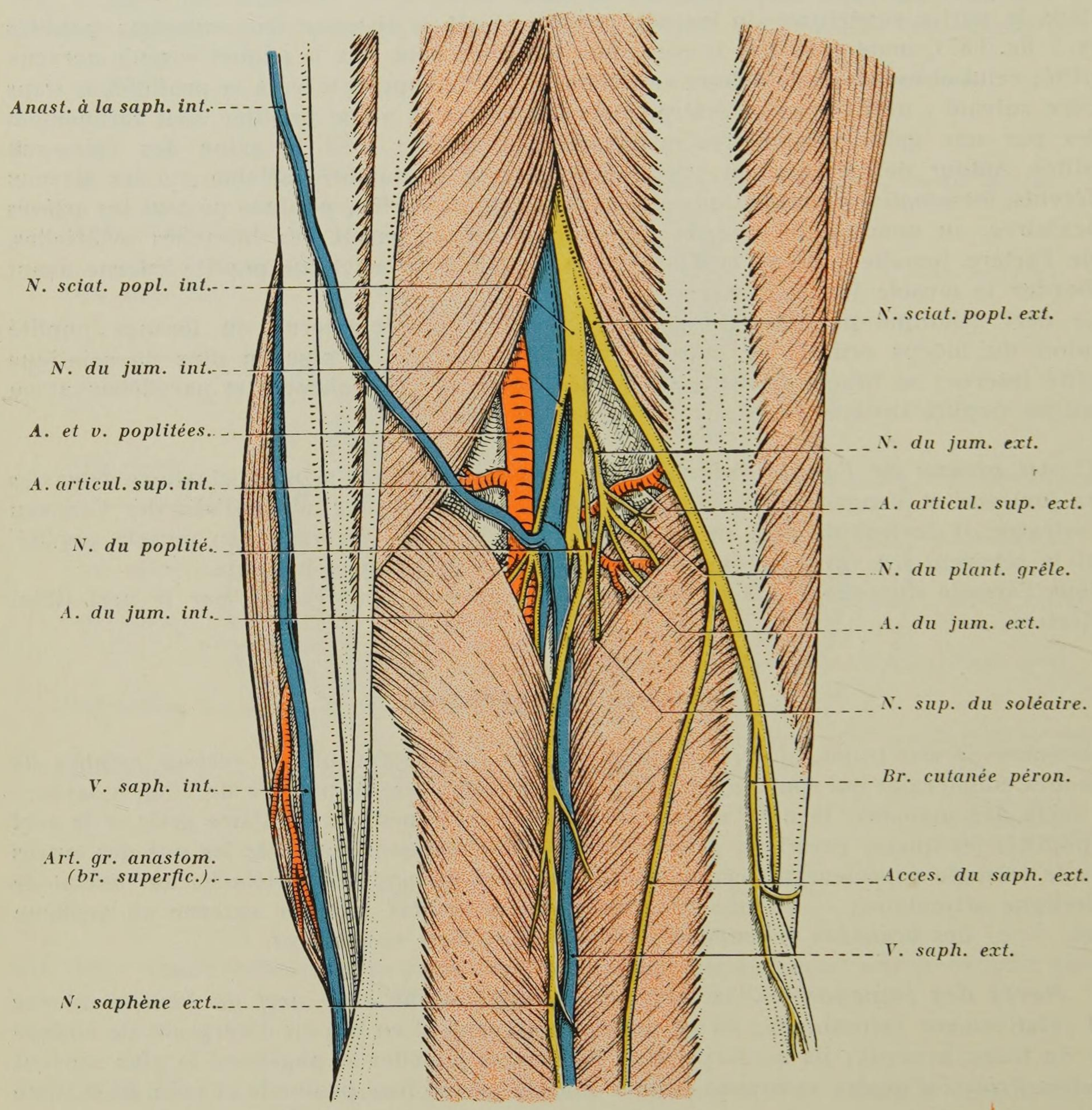

Fig. 729. — *Creux poplité; côté droit, vaisseaux et nerfs.*

Assez souvent ce nerf envoie une *branche récurrente ascendante* qui contourne le bord inférieur du muscle pour le pénétrer par sa face antérieure, ainsi qu'un *rameau vasculaire* à l'artère tibiale antérieure, et parfois aussi au tronc tibio-péronier (voy. : fig. 730).

Ce nerf fournit en outre : *a)* un *rameau articulaire* à l'articulation péronéo-tibiale supérieure; — *b)* le *nerf du ligament interosseux de Fischer*; ce dernier accompagne tout d'abord l'artère tibiale antérieure; puis il s'engage dans un dédoublement du ligament

interosseux qu'il accompagne jusqu'au niveau de l'articulation péronéo-tibiale inférieure; — *c)* et le *nerf diaphysaire du tibia* qui pénètre le conduit nourricier de l'os avec l'artère nourricière homonyme.

5° **Nerf saphène externe.** — Le *nerf saphène externe* ou *nerf saphène tibial (nervus suralis)* est la branche collatérale la plus volumineuse du sciatique poplité interne.

Il naît à la partie moyenne du creux poplité, soit directement de la face postérieure du nerf, soit parfois d'un tronc commun avec le nerf du jumeau interne.

De cette région, il se dirige verticalement en bas; au niveau de l'union des deux jumeaux, il s'engage dans un dédoublement de l'aponévrose jambière en suivant la ligne interjumelle où il s'accole à la face interne de la veine saphène externe; puis il croise la face profonde de cette veine pour longer ensuite son flanc externe (voy. : fig. 739); il devient *sus-aponévrotique* au tiers inférieur de la jambe; il descend alors parallèlement au tendon d'Achille, sous-jacent aux branches veineuses; et, derrière la malléole externe, il oblique en bas, en avant et en dehors, passe à 1 cm. 1/2 au-dessous de la pointe de cette malléole pour atteindre le bord externe du pied où il prend le nom de *nerf cutané dorsal externe du pied* (voy. : fig. 708); et finalement, un peu avant d'atteindre l'interligne de Lisfranc, il se bifurque en *deux branches terminales,* l'une externe, l'autre interne.

a) La *branche externe* continue la direction du tronc en constituant le *nerf collatéral dorsal externe du petit orteil.*

b) La *branche interne,* légèrement oblique en dedans et en avant, chemine à la face dorsale du quatrième espace intermétatarsien, puis elle se bifurque en donnant le *nerf collatéral dorsal interne du petit orteil* et le *nerf collatéral dorsal externe du quatrième orteil* (voy. : fig. 708).

Au cours de son trajet, le nerf saphène externe donne : *a)* des *rameaux tégumentaires* que l'on peut classer en : α) *rameaux jambiers* pour la partie inféro-externe de la jambe; β) *rameaux malléolaires externes* pour la peau qui recouvre la malléole péronière; γ) et *rameaux calcanéens externes* pour le versant externe du talon; — *b)* et des *rameaux articulaires* pour les articulations péronéo-tibiale inférieure, tibio-tarsienne et astragalo-calcanéennes.

Il s'anastomose avec son accessoire à la face postérieure de la jambe, et avec le musculocutané à la face dorsale du pied, par l'intermédiaire du nerf cutané dorsal moyen du pied (voy. : fig. 708 et 739).

6° **Branches articulaires.** — Les *branches articulaires* du sciatique poplité interne sont en nombre variable (trois ou quatre en moyenne); généralement grêles, elles accompagnent les artères articulaires supérieures et inférieures et l'artère articulaire moyenne; elles forment un plexus, le *plexus poplité,* à la face postérieure de l'articulation du genou, puis elles se distribuent aux ligaments croisés, au ligament latéral interne, et à la partie antéro-interne de la capsule articulaire du genou.

7° **Filets vasculaires.** — Les branches articulaires du sciatique poplité interne abandonnent également des *filets vasculaires* aux vaisseaux poplités; parfois même un ou deux filets vasculaires naissent directement du tronc nerveux près de son origine; tous les filets vasculaires sont très ramifiés autour des vaisseaux poplités et principalement de l'artère, où ils constituent le *plexus périartériel poplité.*

NERF TIBIAL POSTÉRIEUR

Origine, trajet et terminaison. — Le nerf tibial postérieur s'étend de l'anneau du soléaire à la gouttière calcanéenne; il continue sans aucune démarcation le nerf sciatique poplité interne et présente comme ce dernier à la face postérieure de la jambe la même direction verticalement descendante.

Il chemine entre les muscles de la couche superficielle et ceux de la couche profonde de la loge postérieure de la jambe, mais au tiers inférieur son trajet devient oblique en bas et en dedans; ce changement de direction le conduit dans la gouttière rétro-malléolaire interne; s'infléchissant de plus en plus en avant, il atteint la gouttière calcanéenne où il se divise en ses deux branches terminales, le nerf plantaire interne et le nerf plantaire externe.

Dans son trajet, il accompagne successivement le tronc tibio-péronier et l'artère tibiale postérieure; profondément situé à son origine et au niveau du mollet, il devient relativement superficiel à sa terminaison.

RAPPORTS. — Le nerf occupe de haut en bas : l'anneau du soléaire, la loge postérieure de la jambe, la gouttière rétro-malléolaire interne et la gouttière calcanéenne.

1° ***Au niveau de l'anneau du soléaire***, le nerf, profondément situé, se met en rapport avec la bifurcation de l'artère poplitée.

Le soléaire en s'insérant, d'une part sur la tête du péroné et sur la face postérieure de cet os, et d'autre part sur la ligne oblique du tibia, immédiatement en-dessous du poplité, détermine une arcade aponévrotique, l'*arcade du soléaire* qui s'étend d'un os à l'autre et qui, située en arrière du ligament interosseux, délimite avec celui-ci un large orifice ovalaire et oblique par où s'engagent le *nerf tibial postérieur* et les vaisseaux tibio-péroniers : c'est l'*anneau du soléaire*.

En avant, il est séparé du muscle poplité au-dessus et du jambier postérieur au-dessous par toute l'épaisseur du tronc tibio-péronier qui se trouve un peu en dedans de lui, entouré de ses veines satellites anastomosées en échelle. L'artère tibiale antérieure s'écarte du nerf en se dirigeant un peu en dehors pour disparaître au-dessus du bord tranchant du ligament interosseux.

En arrière, par l'intermédiaire de la masse charnue du soléaire, il répond au plantaire grêle et aux deux jumeaux.

En dehors, par l'intermédiaire du chef d'insertion péronier du soléaire, il répond au sciatique poplité externe et à son artère satellite au point où celui-ci va plonger dans la loge des péroniers; mais c'est là un rapport déjà éloigné.

2° ***Dans les deux tiers supérieurs de la loge postérieure de la jambe,*** le nerf est très profondément situé entre les deux couches musculaires de cette loge; et depuis l'anneau du soléaire jusqu'au tiers inférieur de la jambe ses rapports postérieurs sont les mêmes.

En arrière, le nerf est recouvert par les deux jumeaux, le plantaire grêle et le soléaire; ce dernier est formé de trois parties, dont deux musculaires, l'une postérieure, l'autre antérieure, et une partie intermédiaire aponévrotique (aponévrose intramusculaire du soléaire) la couche musculaire antérieure étant de faible épaisseur; d'autre part, entre ce plan musculaire et le nerf, se place l'aponévrose jambière profonde qui l'applique contre le plan musculaire sous-jacent (voy. : fig. 697).

En avant, il est logé dans l'interstice celluleux compris tout d'abord entre le jambier postérieur et le fléchisseur commun des orteils, puis entre ce dernier et le fléchisseur propre du gros orteil.

L'artère tibiale postérieure, continuation du tronc tibio-péronier, est située sur un plan légèrement plus antérieur et en dedans du nerf; elle est accompagnée par ses deux veines satellites anastomosées entre elles et par trois (parfois quatre) troncs lymphatiques qui

présentent quelquefois sur leur trajet un ganglion intercalaire situé au tiers supérieur de la jambe : le *ganglion tibial postérieur.*

A la bifurcation du tronc tibio-péronier, le nerf tibial postérieur croise la face postérieure des vaisseaux péroniers.

3° ***A la partie inférieure de la jambe** et **dans la gouttière rétro-malléolaire interne,*** le nerf tend à se dégager des différents muscles précédents; enfin, avant d'aborder la gouttière calcanéenne, ces muscles se jettent sur leurs tendons de telle sorte que le nerf devient de plus en plus superficiel. Il longe le bord interne du tendon d'Achille, mais sur un plan plus antérieur que ce dernier, dont il est séparé par le tendon du plantaire grêle; le fléchisseur propre du gros orteil est situé en dehors de lui, alors que le fléchisseur commun des orteils et le jambier postérieur sont en dedans de lui et sur un plan plus antérieur (voy. : fig. 553 et 637).

En arrière et en dedans, il est séparé de la peau par deux aponévroses, l'aponévrose jambière superficielle et l'aponévrose jambière profonde (voy. : fig. 638).

4° ***Dans la gouttière calcanéenne,*** le nerf tibial postérieur n'occupe que la partie la plus supérieure de cette gouttière; à ce niveau, il est situé à égale distance du bord interne du tendon d'Achille et du bord postérieur de la malléole interne; il est relativement superficiel, recouvert par la peau, le tissu cellulaire sous-cutané, l'aponévrose jambière superficielle renforcée par des fibres venues du ligament annulaire du tarse et par l'aponévrose profonde qui prolonge vers le bas l'aponévrose profonde de la jambe (ligament annulaire interne du tarse).

L'aponévrose profonde détermine des loges fibreuses où glissent les tendons accompagnés de leurs gaines synoviales; le nerf, ainsi que les vaisseaux tibiaux postérieurs qui l'accompagnent, sont séparés de la gaine du fléchisseur propre du gros orteil par une mince cloison cellulo-fibreuse et placés en avant du tendon (voy. : fig. 696).

En avant et en dedans, on trouve successivement dans deux loges distinctes entourées de leurs gaines synoviales les tendons du fléchisseur commun des orteils et du jambier postérieur.

En avant et en dedans, il répond, à distance, à l'articulation tibio-tarsienne dont il est séparé par du tissu cellulo-graisseux.

Le paquet vasculo-nerveux tibial postérieur n'offre pas grande modification à ce niveau; l'artère est toujours en avant et en dehors du nerf; néanmoins elle est plus antérieure qu'interne par rapport au nerf et de plus elle fournit à ce niveau l'artère malléolaire postéro-interne qui s'éloigne du nerf.

La *bifurcation* du nerf tibial postérieur se fait généralement dans la partie haute de la gouttière calcanéenne, sur un plan plus profond et supérieur par rapport à la bifurcation artérielle, de telle façon que *la bifurcation nerveuse encadre la bifurcation artérielle* (voy.: fig. 696).

BRANCHES COLLATÉRALES. — Avant de se bifurquer, le nerf tibial postérieur fournit des branches collatérales qui sont : *a)* des *branches musculaires,* au nombre de *quatre* : le nerf inférieur du soléaire, le nerf du jambier postérieur, le nerf du fléchisseur commun des orteils et le nerf du fléchisseur propre du gros orteil; *b)* des *branches cutanées*; *c)* des *branches articulaires*; *d)* et des *branches vasculaires.*

Branches musculaires. — 1° Le **nerf inférieur du soléaire** *(nerf antérieur)* est généralement grêle et long; il se détache du tronc du nerf un peu au-dessous de l'arcade du soléaire (voy. : fig. 730); il glisse sur la face profonde du muscle et l'aborde par deux ou trois rameaux à des niveaux différents; ce nerf peut être dédoublé.

Dans son trajet, il est accompagné par l'artère supérieure du soléaire qui vient, soit de la terminaison de la poplitée, soit le plus souvent du tronc tibio-péronier.

2° Le **nerf du jambier postérieur** naît un peu au-dessous de l'anneau du soléaire, parfois même d'un tronc commun avec le nerf inférieur du soléaire; il descend verticalement en dehors du tibial postérieur; et, déjà divisé, pénètre le muscle à sa partie moyenne et par sa face postérieure.

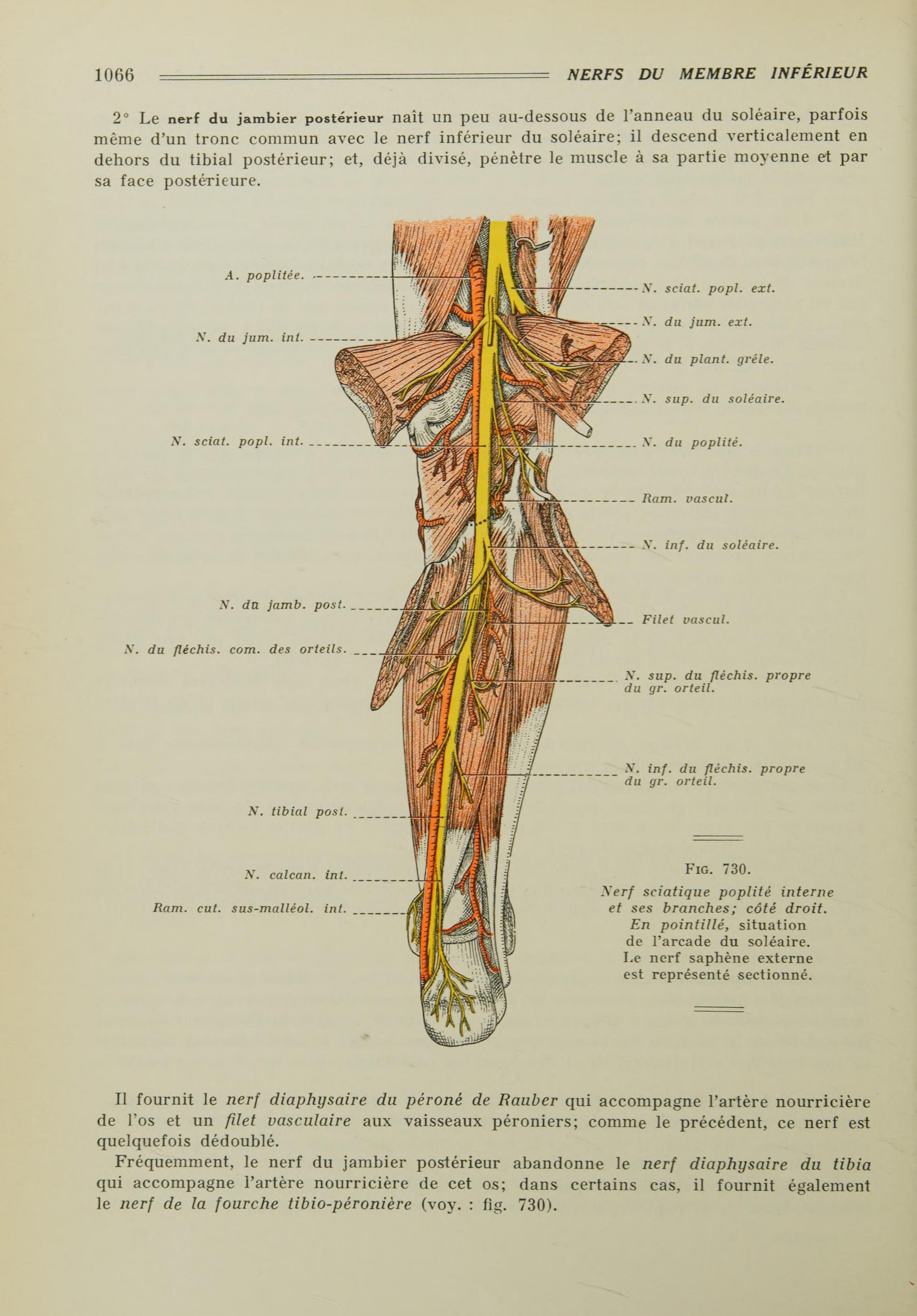

FIG. 730.
Nerf sciatique poplité interne et ses branches; côté droit. En pointillé, situation de l'arcade du soléaire. Le nerf saphène externe est représenté sectionné.

Il fournit le *nerf diaphysaire du péroné de Rauber* qui accompagne l'artère nourricière de l'os et un *filet vasculaire* aux vaisseaux péroniers; comme le précédent, ce nerf est quelquefois dédoublé.

Fréquemment, le nerf du jambier postérieur abandonne le *nerf diaphysaire du tibia* qui accompagne l'artère nourricière de cet os; dans certains cas, il fournit également le *nerf de la fourche tibio-péronière* (voy. : fig. 730).

3° Le **nerf du fléchisseur commun des orteils** naît dans la région du mollet et parfois d'un tronc commun avec le nerf du jambier postérieur; parfois aussi il est dédoublé en un *rameau supérieur* et un *rameau inférieur*; ses branches déjà divisées abordent le muscle par sa face postérieure (voy. : fig. 730).

Ce nerf abandonne parfois un *filet vasculaire* à la partie moyenne de l'artère tibiale postérieure.

4° Le **nerf du fléchisseur propre du gros orteil** naît à la partie inférieure de la jambe, soit d'un tronc commun avec l'un des deux nerfs précédents, soit isolément; il accompagne l'artère péronière et se distribue au muscle fléchisseur propre du gros orteil en l'abordant par sa face antérieure.

Le fléchisseur propre du gros orteil reçoit parfois deux nerfs, l'un supérieur, l'autre inférieur (voy. : fig. 730).

Indépendamment des branches musculaires précitées, le nerf tibial postérieur peut donner accessoirement un *nerf inférieur du poplité.*

Branches cutanées. — Les *branches cutanées* du tibial postérieur se distribuent aux téguments de la région malléolaire interne et de la région talonnière; elles sont au nombre de deux principales :

a) D'une part, le *rameau sus-malléolaire interne de Sappey* pour les téguments qui recouvrent la partie supérieure de la malléole tibiale; ce rameau s'anastomose avec des rameaux venus du saphène interne (voy. : fig. 696);

b) Et d'autre part, le *nerf calcanéen interne* qui se distribue à la peau de la face interne du talon et qui donne en outre de nombreux filets plantaires; ce nerf accompagne le rameau calcanéen de l'artère plantaire externe (voy. : fig. 696).

Ces branches s'anastomosent au niveau du bord interne du pied avec les rameaux calcanéens du saphène interne et avec les branches cutanées du plantaire interne.

Branches articulaires. — Les *branches articulaires* sont au nombre de une ou deux; elles naissent de la partie terminale du tibial postérieur dans la gouttière calcanéenne; elles se distribuent à la face interne de l'articulation tibio-tarsienne.

Branches vasculaires. — Les *branches vasculaires* sont destinées aux vaisseaux tibiaux postérieurs et péroniers.

Assez souvent le nerf tibial postérieur fournit une branche vasculaire importante, dite *nerf de la fourche tibio-péronière*; celui-ci se détache de la face antérieure du tronc nerveux, un peu au-dessous de l'arcade du soléaire; puis il se divise en deux branches : l'une, interne, l'autre externe, qui se distribuent respectivement aux artères tibiale postérieure et péronière; ces branches peuvent être suivies jusqu'à la partie moyenne de la jambe (Lazorthes) (voy. : fig. 736).

A sa partie terminale, le nerf tibial postérieur donne fréquemment des *filets vasculaires* ou le plus souvent *vasculo-articulaires,* qui se disposent autour de l'artère tibiale postérieure en *boucles nerveuses* ou parfois s'anastomosent en *plexus* : c'est le *plexus tibial postérieur rétro-malléolaire de Lazorthes.*

Parmi ces filets vasculaires, il en est un généralement plus volumineux que les autres qui se bifurque au niveau de la division de la tibiale postérieure en deux rameaux qui accompagnent respectivement les artères plantaires interne et externe : c'est le *nerf de la division de la tibiale postérieure* ou *nerf de la fourche des plantaires.* Ce filet vasculaire amarre l'une à l'autre les deux divisions artérielle et nerveuse (G. Lazorthes).

BRANCHES TERMINALES

Dans la partie la plus élevée de la gouttière calcanéenne, le nerf tibial postérieur se divise en ses *deux branches terminales,* les *nerfs plantaires interne* et *externe.*

1. — *Nerf plantaire interne.*

Le *nerf plantaire interne,* branche de bifurcation antéro-interne du tibial postérieur, est généralement plus volumineux que le plantaire externe (1).

Peu après son origine, il se dirige en avant, croise la face profonde des vaisseaux tibiaux postérieurs; puis, dirigé obliquement en bas et en avant, il rejoint l'artère plantaire interne, puis il croise sa face profonde pour lui devenir externe.

Avec les vaisseaux de même nom, il passe dans un canal musculo-fibreux sous-jacent à l'adducteur du gros orteil, qui est compris entre les expansions moyenne et inférieure du ligament annulaire interne du tarse (voy. : fig. 665 et 700); au niveau du canal calcanéen, l'expansion moyenne sépare le nerf du tendon du fléchisseur commun du gros orteil, tandis que l'expansion inférieure ou lame interfasciculaire le sépare des vaisseaux et nerf plantaires externes (voy. : fig. 696).

Abandonnant ce canal, il chemine horizontalement d'arrière en avant à la plante du pied; superficiel par rapport aux tendons fléchisseurs du gros orteil, il glisse entre le court fléchisseur du gros orteil qui est en dedans et le faisceau interne du court fléchisseur plantaire qui est en dehors. Au niveau de la base des métatarsiens, il se divise en deux branches terminales après s'être anastomosé au nerf plantaire externe.

BRANCHES COLLATÉRALES. — Dans son trajet, il fournit des branches collatérales qui sont musculaires, articulaires, cutanées et vasculaires.

a) Les **branches musculaires** sont représentées par le *nerf de l'adducteur du gros orteil* parfois dédoublé, le *nerf du court fléchisseur plantaire* et le *nerf du court fléchisseur du gros orteil.*

Assez souvent certains de ces nerfs musculaires sont dédoublés; fréquemment, le court fléchisseur du gros orteil reçoit un nerf par faisceau; rappelons à ce sujet que le chef sésamoïdien externe reçoit en outre la terminaison de la branche profonde du nerf plantaire externe, par l'intermédiaire du nerf de l'abducteur oblique du gros orteil (voyez plus loin).

b) Les **branches articulaires** proviennent souvent d'un filet unique, profond, qui naît au point où le nerf aborde la plante du pied : c'est le *rameau articulaire* du plantaire interne; elles se distribuent aux articulations astragalo-scaphoïdienne et scapho-cunéenne.

c) Les **branches cutanées** sont représentées par les nerfs cutanés plantaires qui se distribuent à la peau de la face inférieure du talon et du bord interne du pied; parmi ces branches, il faut ranger le *rameau calcanéen interne de Cruveilhier,* qui se distribue à la peau de la face interne du talon (voy. : fig. 731).

d) Les **filets vasculaires,** très grêles, en nombre variable (deux à trois), sont destinés à l'artère plantaire interne et à ses collatérales.

BRANCHES TERMINALES. — Des deux branches de bifurcation du plantaire interne, l'une est interne, l'autre est externe.

a) La **branche interne** est la plus grêle; elle accompagne l'artère plantaire interne et se dirige en avant; elle croise inférieurement le tendon du fléchisseur propre du gros orteil, puis elle suit parallèlement le bord interne de ce tendon; au niveau de l'articulation métatarso-phalangienne du gros orteil et contre le chef sésamoïdien interne du court fléchisseur du gros orteil, elle se continue par le nerf collatéral plantaire interne

(1) C'est l'inverse pour les artères.

du gros orteil; celui-ci fournit un filet dorsal ou unguéal pour les téguments de la face dorsale de la phalange unguéale du gros orteil (voy. : fig. 731).

Assez souvent la branche interne donne le nerf du court fléchisseur du gros orteil et parfois même les nerfs des deux chefs de ce muscle.

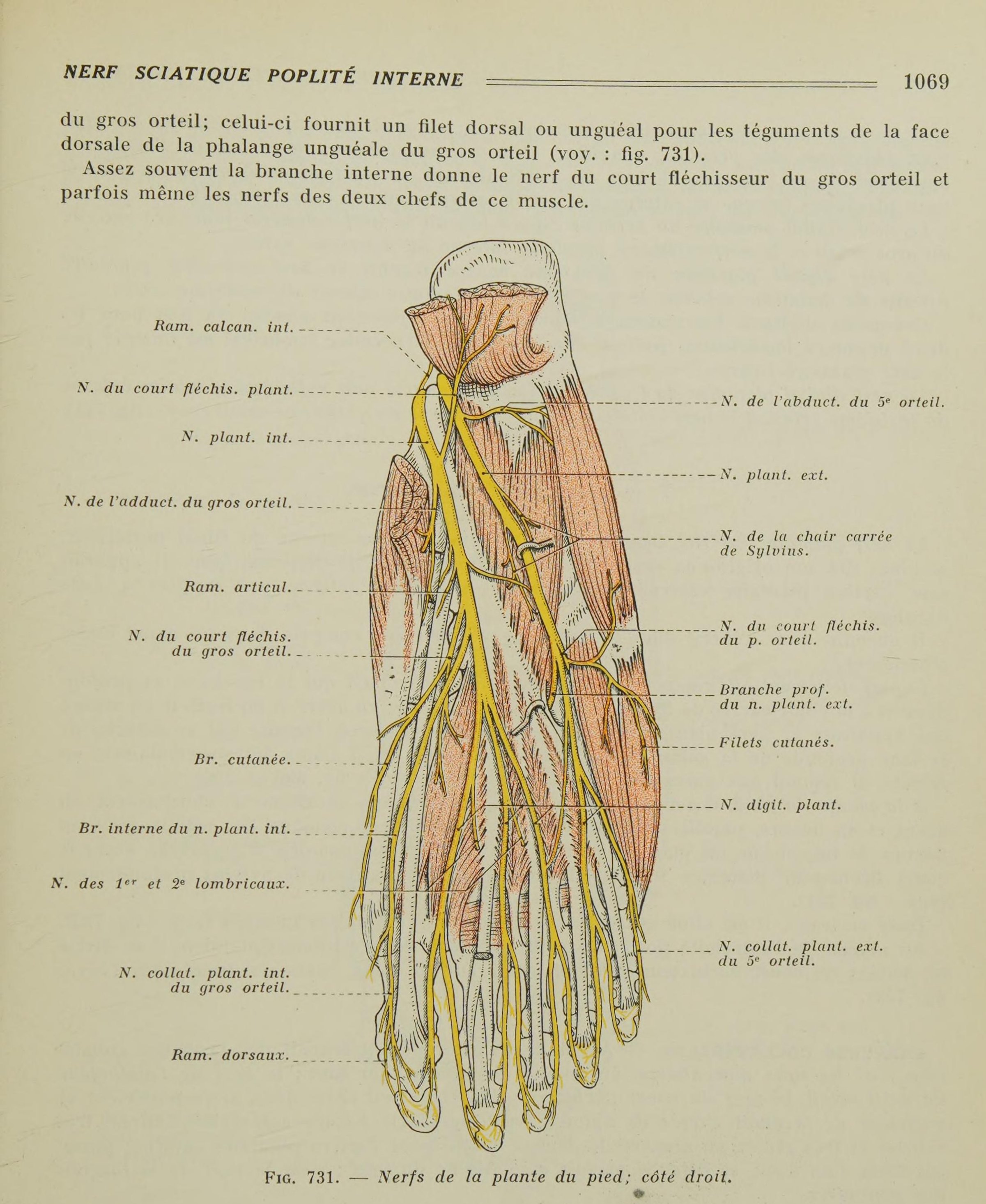

FIG. 731. — *Nerfs de la plante du pied; côté droit.*

b) La **branche externe**, beaucoup plus volumineuse, est située très près de la branche interne; elle s'engage tout d'abord dans l'interstice qui sépare le court fléchisseur plantaire de l'adducteur du gros orteil; à ce niveau elle croise superficiellement le tendon du fléchisseur commun des orteils; puis elle longe le tendon du fléchisseur propre du gros orteil en dehors de celui-ci; parvenue au niveau de la partie moyenne du premier espace intermétatarsien, elle se divise en trois branches divergentes qui vont respectivement

vers les trois premiers espaces intermétatarsiens : ce sont les *nerfs interosseux* ou *digitaux plantaires des premier, deuxième et troisième espaces;* au niveau de l'extrémité antérieure de ces espaces, chacun des nerfs digitaux se bifurque en donnant les collatéraux plantaires interne et externe des orteils correspondants (voy. : fig. 731).

Le *nerf digital plantaire du premier espace* fournit le *nerf collatéral plantaire externe du gros orteil* et le *nerf collatéral plantaire interne du deuxième orteil.*

Le *nerf digital plantaire du deuxième espace* fournit le *nerf collatéral plantaire externe du deuxième orteil* et le *nerf collatéral plantaire interne du troisième orteil.*

Ces nerfs digitaux fournissent également et respectivement chacun un filet pour les deux premiers lombricaux, parfois cependant seul le premier lombrical est innervé par le nerf plantaire interne.

Le *nerf digital plantaire du troisième espace* fournit le *nerf collatéral plantaire externe du troisième orteil* et le *nerf collatéral plantaire interne du quatrième orteil* (voy. : fig. 731).

2. — *Nerf plantaire externe.*

Le *nerf plantaire externe,* branche de bifurcation postéro-externe du tibial postérieur, se place dès son origine en arrière des vaisseaux tibiaux postérieurs; puis il apparaît sous l'artère plantaire externe pour devenir peu après interne par rapport à cette dernière.

Il chemine tout d'abord dans la *gouttière calcanéenne,* compris dans un canal ostéo-musculaire.

Superficiellement, il répond à l'adducteur du gros orteil qui le recouvre, et *profondément* à la chair carrée de Sylvius sur laquelle il repose; *en avant* et *en haut,* il est séparé des vaisseaux et nerf plantaires internes par une expansion fibreuse qui se détache de la face profonde de la gaine de l'adducteur du gros orteil (lame interfasciculaire); *en arrière,* il répond aux vaisseaux plantaires internes (voy. : fig. 696 et 700).

A la plante du pied, il occupe la loge plantaire moyenne et chemine obliquement en avant et en dehors, parallèlement au tendon du fléchisseur commun des orteils, mais en dehors de lui, et sur un plan plus superficiel; il est aussi compris à ce niveau entre le court fléchisseur plantaire superficiellement, et la chair carrée de Sylvius profondément (voy. : fig. 731).

Dans ce trajet, il est situé en dedans des vaisseaux plantaires internes (voy. : fig. 732).

Au niveau de l'extrémité postérieure du quatrième espace intermétatarsien, il se divise en dedans du court fléchisseur du petit orteil en ses deux branches terminales (voy. : fig. 732).

BRANCHES COLLATÉRALES. — Avant de se bifurquer, il fournit des branches collatérales : *a)* les unes *musculaires,* au nombre de quatre, qui sont : le *nerf de l'abducteur du petit orteil,* le *nerf du court fléchisseur du petit orteil* et les deux *nerfs postérieur* et *antérieur de la chair carrée de Sylvius* (voy. fig. 731); *b)* les autres *vasculaires,* très courtes et très grêles, au nombre de deux à quatre pour l'artère plantaire externe; parmi ces filets, l'un d'eux se détache parfois de l'origine du nerf : c'est le *nerf de la fourche des plantaires.*

BRANCHES TERMINALES. — Des deux branches terminales du plantaire externe, l'une est superficielle; l'autre est profonde.

a) La **branche superficielle** continue le trajet oblique en avant et en dehors du plantaire externe, en longeant le bord interne du court fléchisseur du petit orteil. Après avoir donné des filets cutanés aux téguments du bord externe du pied, elle se divise en deux branches : α) l'une, *interne,* chemine dans le quatrième espace intermétatarsien : c'est le

nerf digital plantaire du quatrième espace, qui fournit par bifurcation le *nerf collatéral plantaire externe du quatrième orteil* et le *nerf collatéral plantaire interne du petit orteil;* β) l'autre, *externe,* continue le tronc primitif en donnant le *nerf collatéral plantaire externe du cinquième orteil*; cette branche abandonne le *nerf de l'opposant du cin-*

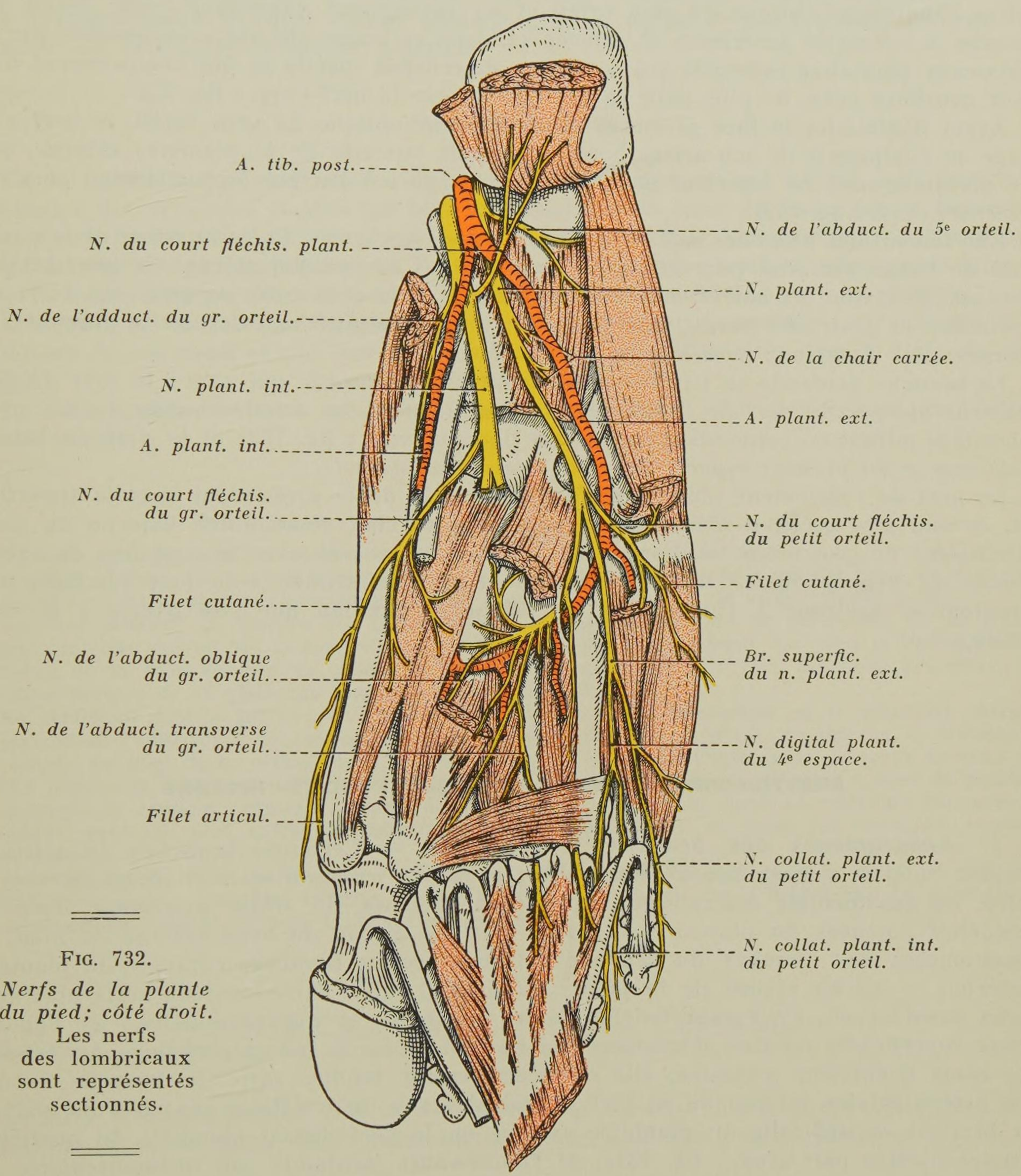

FIG. 732.
Nerfs de la plante du pied; côté droit. Les nerfs des lombricaux sont représentés sectionnés.

quième orteil lorsque celui-ci ne naît pas directement de la branche superficielle près de son origine, et parfois aussi, mais accessoirement, un filet au court fléchisseur du petit orteil.

Parmi les *nerfs collatéraux plantaires des orteils,* les sept premiers sont issus du plantaire interne, et les trois derniers du plantaire externe; ainsi que nous l'avons décrit pour

le collatéral plantaire interne du gros orteil, chacun de ces nerfs fournit un *filet cutané dorsal* pour les téguments de la face dorsale de la phalange unguéale de chaque orteil (voy. : fig. 731).

b) La **branche profonde** du plantaire externe se porte obliquement en avant et en dedans, entre l'abducteur oblique du gros orteil et les interosseux plantaires ; elle décrit une courbe à convexité antérieure et externe et, dans ce trajet, elle est accompagnée par les vaisseaux plantaires externes, qui sont plus superficiels qu'elle et qui comprennent dans leur courbure celle, de plus petit rayon, décrite par le nerf (voy. : fig. 732).

Avant d'atteindre la face profonde de l'abducteur oblique du gros orteil, le nerf s'engage en compagnie de son artère homonyme sous l'*arcade de la plantaire externe,* et à ce niveau le nerf est inférieur et interne par rapport à l'artère (voy. : *Artère plantaire externe*) (voy. : fig. 732).

Elle fournit des *branches collatérales* : α) dont les unes, *articulaires,* partent de la concavité de l'anse nerveuse pour aller aux articulations tarso-métatarsienne et intermétatarsiennes; β) et dont les autres, *musculaires,* partent de la convexité; ce sont : les *nerfs des troisième et quatrième lombricaux* (1) et les *nerfs des muscles interosseux plantaires* et *dorsaux des deuxième, troisième* et *quatrième espaces.*

La branche profonde se termine en donnant *trois rameaux* qui sont : le *nerf de l'abducteur oblique,* le *nerf de l'abducteur transverse du gros orteil*; chacun de ces nerfs aborde le muscle correspondant par sa face dorsale (voy. : fig. 732) et le *nerf du muscle interosseux du premier espace (premier interosseux dorsal).*

Le nerf de l'abducteur oblique perfore ce muscle de la profondeur vers la superficie et, devenu très grêle, il aboutit finalement dans le chef sésamoïdien externe du court fléchisseur du gros orteil où il se termine en s'anastomosant avec le nerf que ce muscle reçoit du nerf plantaire interne : ainsi se trouve constituée à la face plantaire une anastomose analogue à l'anastomose de Riche et Cannieu que l'on trouve à la main (Hallopeau).

***

ANASTOMOSES DU NERF SCIATIQUE POPLITÉ INTERNE

1° ***Anastomoses des branches entre elles.*** — Certaines branches du sciatique poplité interne s'anastomosent entre elles; ce sont : *a)* au niveau du *bord interne du pied,* les anastomoses des rameaux calcanéens internes du tibial postérieur avec les branches cutanées du plantaire interne; — *b)* au niveau du *bord externe du pied,* les anastomoses des rameaux du saphène externe avec les branches cutanées du plantaire externe; — *c)* au niveau de la *plante du pied,* il existe entre les deux nerfs plantaires deux anastomoses, l'une superficielle, l'autre profonde et intramusculaire : α) l'*anastomose superficielle* est une anastomose oblique qui croise la face superficielle des tendons du court fléchisseur plantaire; elle est généralement tendue entre la branche externe du nerf plantaire interne ou le nerf digital plantaire du troisième espace d'une part, et la branche superficielle du plantaire externe ou le nerf digital plantaire du quatrième espace d'autre part (voy. : fig. 731); β) l'*anastomose profonde* ou *intramusculaire* est située dans l'épaisseur du faisceau externe du court fléchisseur du gros orteil.

2° ***Anastomoses avec les nerfs voisins.*** — Le nerf sciatique poplité interne s'anastomose avec les nerfs voisins, à savoir : *a)* avec le *sciatique poplité externe* par l'inter-

(1) Fréquemment les trois derniers lombricaux sont innervés par le plantaire externe; seul le premier lombrical est innervé par le plantaire interne.

médiaire, d'une part, du nerf saphène tibial et du nerf saphène péronier à la jambe, et d'autre part, par l'intermédiaire du nerf saphène externe avec le musculo-cutané à la face dorsale du pied (voy. : fig. 708 et 739); *b)* avec le *nerf crural* par l'intermédiaire du saphène interne et du saphène externe à la jambe, ainsi que par les rameaux calcanéens internes du nerf tibial postérieur à la face interne du talon ; *c)* et avec le *petit sciatique* par l'intermédiaire du nerf cutané postérieur de la cuisse et des branches du saphène externe au niveau de la région poplitée.

VASCULARISATION

Le nerf sciatique poplité interne et le nerf tibial postérieur qui lui fait suite reçoivent de sept à dix artérioles étagées qui leur sont fournies de haut en bas : par la troisième perforante (branche de division inférieure qui se continue sur l'origine du sciatique poplité interne); par la poplitée ou ses branches collatérales (artères neuro-musculaires); par le tronc tibio-péronier et par la tibiale postérieure (artères neuro-musculaires).

Les nerfs plantaires sont irrigués par les artères plantaires interne et externe qui sont satellites de ces nerfs et qui leur abandonnent de fines collatérales tout au long de leur trajet.

Le nerf saphène externe est irrigué par de minuscules artérioles venues de l'artère petite saphène.

PHYSIOLOGIE

Le nerf sciatique poplité interne est un *nerf mixte,* moteur et sensitif.

a) Nerf moteur, il innerve les muscles de la loge postérieure de la jambe et ceux de la région plantaire : c'est le *nerf de l'extension du pied* (flexion plantaire) *et de la flexion des orteils.*

b) Nerf sensitif, il innerve les téguments de la face postérieure et inférieure de la jambe depuis le tiers moyen, de la face plantaire, du talon, du bord externe du pied et le cinquième externe de la face dorsale du pied ; il innerve également toute la face plantaire des orteils et la face dorsale de la phalange unguéale (voy. : fig. 740 et 741).

Le sciatique poplité interne, sa continuation par le tibial postérieur et le plantaire interne représentent l'équivalent du médian au membre supérieur; car le plantaire interne se termine à la plante du pied de la même façon que le médian à la main; d'autre part, le tronc nerveux au creux poplité et à la face postérieure de la jambe donne des rameaux analogues à ceux du médian, y compris le rameau palmaire cutané du médian qui trouve au membre inférieur son correspondant dans le nerf calcanéen interne du tibial postérieur et dans ses rameaux cutanés plantaires.

A la plante du pied, le plantaire externe est l'équivalent du cubital à la main, et par son anastomose avec le plantaire interne dans le faisceau externe du court fléchisseur du gros orteil, il se comporte comme ce nerf à l'égard du médian.

NERF SCIATIQUE POPLITÉ EXTERNE

Le nerf sciatique poplité externe est la branche de bifurcation externe du grand nerf sciatique; il est toujours moins volumineux que le sciatique poplité interne.

ORIGINE. — Le sciatique poplité externe naît généralement à la partie supérieure du creux poplité, dans l'angle d'écartement du demi-membraneux en dedans et du biceps crural en dehors. Cette origine est située à quatre travers de doigt au-dessus de l'interligne articulaire du genou; rarement l'origine du sciatique poplité externe est située plus bas dans le creux poplité; parfois cependant elle peut se placer beaucoup plus haut dans la loge postérieure de la cuisse, voire à la sortie du bassin (grande échancrure sciatique) ou exceptionnellement dans le bassin.

Lorsque le tronc du sciatique est déjà divisé dans le bassin *(division prématurée)*, le sciatique poplité externe émerge au milieu des fibres du pyramidal, tandis que le sciatique poplité interne apparaît le plus souvent au-dessous de ce muscle; parfois cependant les deux nerfs traversent isolément les fibres du pyramidal; mais dans ce cas le sciatique poplité externe émerge toujours au-dessus du sciatique poplité interne; et d'autre part il présente, accolé au sciatique poplité interne, une *portion fémorale* qui affecte les mêmes rapports que le tronc du grand nerf sciatique; il descend verticalement en dedans de la ligne âpre et repose sur le grand adducteur.

Il répond : en dehors, au vaste externe en haut et à la courte portion du biceps en bas; en arrière, il est recouvert par la longue portion du biceps, oblique en bas et en dehors; puis il apparaît contre le bord interne de ce muscle.

TRAJET, DIRECTION ET TERMINAISON. — Dès son origine, le nerf se porte obliquement en bas et en dehors en longeant le bord interne du biceps crural; il croise la face postérieure du jumeau externe, atteint la tête du péroné, puis il traverse la cloison intermusculaire postéro-externe pour gagner la loge des péroniers où il contourne le col du péroné; il se termine contre la face externe de cet os à travers les insertions du long péronier latéral en se divisant en ses deux branches terminales, le nerf tibial antérieur et le nerf musculo-cutané.

Dans l'ensemble, le tronc du nerf décrit une courbe à convexité postérieure et externe.

RAPPORTS

Le nerf sciatique poplité externe occupe successivement : le *creux poplité* et la *loge des péroniers*.

1° ***Dans le creux poplité,*** le nerf occupe la limite supéro-externe du losange poplité. Il répond *en dehors* au tendon du *biceps crural,* son *muscle satellite,* au bord interne duquel il est accolé (voy. : fig. 728 et 729).

Très superficiel à ce niveau, il est recouvert *en arrière* successivement par les téguments, le tissu cellulaire sous-cutané dans lequel on trouve des branches du petit sciatique et par l'aponévrose.

En dedans, il s'écarte à angle aigu du sciatique poplité interne, qui fournit les deux nerfs des jumeaux, le nerf du soléaire et le nerf saphène tibial ou saphène externe; profondément, on trouve la veine poplitée dans laquelle s'abouche la crosse de la veine saphène externe, qui envoie elle-même une anastomose à la veine saphène interne; et plus en dedans encore, sous-jacente à la veine descend l'artère poplitée; tout autour de ces organes, constituant le paquet vasculo-nerveux poplité, se répartissent des ganglions lymphatiques *(ganglions poplités)* qui sont échelonnés à des niveaux variables; ils séparent le sciatique poplité externe de la paroi interne et supérieure du creux poplité, dont il ne se trouve rapproché qu'au niveau de son origine, et c'est seulement à ce niveau en effet que l'origine du sciatique poplité externe entre en contact avec le bord externe charnu du demi-membraneux.

En avant, par l'intermédiaire du tissu cellulaire si abondant à ce niveau et qui remplit le creux poplité, il croise la face postérieure du condyle externe; mais il en est séparé par les insertions supérieures du jumeau externe, la coque condylienne externe renfermant parfois son os sésamoïde ou *fabella,* et par le ligament poplité arqué (arcade du poplité) sous lequel s'engage le tendon du muscle poplité.

L'artère articulaire supéro-externe croise transversalement sa face antérieure et le sépare de la surface poplitée du fémur; bien souvent cette artère lui abandonne un rameau artériel satellite.

Le sciatique poplité externe atteint ensuite la face postérieure de la tête du péroné:

mais il n'est pas en rapport direct avec elle; tout d'abord, il est séparé de l'articulation péronéo-tibiale supérieure par le jumeau externe, puis de la tête du péroné par les insertions du soléaire sur le versant postérieur de cette dernière (voy. : fig. 542).

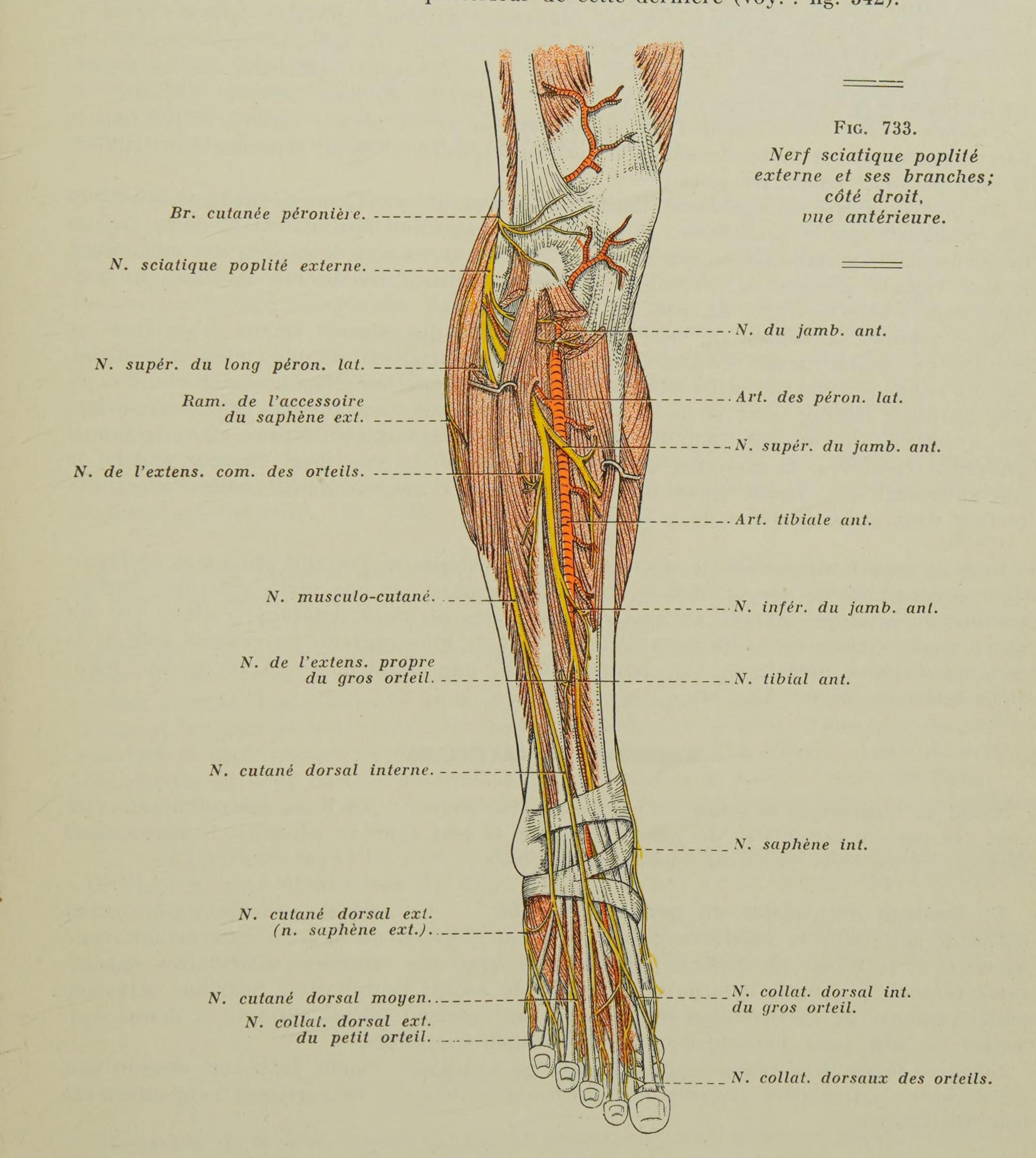

FIG. 733.
Nerf sciatique poplité externe et ses branches; côté droit, vue antérieure.

2° ***Dans la loge des péroniers,*** il continue son trajet oblique de haut en bas, de dedans en dehors, et d'arrière en avant, et contourne le col du péroné; il est à ce niveau directement appliqué contre l'os et légèrement aplati.

Ce rapport explique les compressions possibles du nerf par un cal exubérant au cours de fracture de l'extrémité supérieure du péroné, et son tiraillement par la rétraction

du biceps dans les arrachements de la tête du péroné : c'est encore à ce niveau que se trouve localisé le *point péronier de Valleix* de la névralgie sciatique.

Dans cette loge, le nerf est situé dans un *conduit ostéo-musculaire,* long de 3 à 4 centimètres, que limitent le péroné et les insertions du long péronier latéral : c'est le *tunnel transversal du long péronier latéral,* compris entre le faisceau supérieur qui se fixe à la face antéro-externe du péroné et les deux faisceaux inférieurs de ce muscle qui se fixent à la face externe de cet os (voy. : *Insertions du long péronier latéral*).

L'*orifice d'entrée* de ce tunnel est limité par une petite arcade aponévrotique formée par un renforcement de la cloison intermusculaire postéro-externe, séparant à cet endroit le long péronier latéral du soléaire.

L'*orifice de sortie* est également limité par une petite arcade aponévrotique, beaucoup plus résistante que la précédente, qui est constituée par un épaississement de la cloison intermusculaire antéro-externe qui sépare la loge des péroniers de la loge des extenseurs, et sous laquelle s'engage le nerf tibial antérieur, continuation directe du tronc du sciatique poplité externe (voy. : fig. 734).

Nous verrons, à l'étude du nerf musculo-cutané, que sur ce tunnel transversal se branche un second *tunnel vertical,* ou tout au moins fortement oblique en bas et en avant, qui est compris entre les deux champs verticaux d'insertion diaphysaire péronière du long péronier latéral; c'est au point de jonction de ces deux tunnels ostéo-musculaires que se bifurque le sciatique poplité externe; le tibial antérieur continue dans le tunnel principal transversal la direction du sciatique poplité externe pour aborder ensuite la loge antérieure de la jambe; quant au musculo-cutané, il descend dans le tunnel accessoire vertical dans la loge externe de la jambe.

Dans le tunnel transversal, le sciatique poplité externe et l'origine du tibial antérieur sont accompagnés de bas en haut et d'avant en arrière par une petite artériole, l'artère satellite du sciatique poplité externe ou artère des péroniers latéraux; celle-ci est soit une branche directe de la tibiale antérieure, soit, le plus souvent, un rameau issu de la récurrente tibiale antérieure, soit, plus rarement, une branche de la récurrente péronière antérieure (voy. : fig. 734).

BRANCHES COLLATÉRALES

Avant sa bifurcation le sciatique poplité externe fournit *cinq* branches collatérales qui sont : le rameau articulaire du genou d'Arnold, le nerf saphène péronier, le nerf cutané péronier et les deux nerfs du jambier antérieur.

*1° **Rameau articulaire du genou d'Arnold.*** — Le *rameau articulaire du genou d'Arnold* naît dans la partie moyenne du creux poplité, du versant externe du tronc nerveux; il se dirige en dehors, puis chemine avec les vaisseaux articulaires supéro-externes entre le jumeau externe et le tendon du biceps crural; il se distribue à la face postéro-externe de l'articulation du genou et au ligament latéral externe; il donne également un filet pour l'articulation péronéo-tibiale supérieure.

Lorsqu'il existe *deux* rameaux articulaires, l'un *supérieur,* l'autre *inférieur,* chacun suit les vaisseaux articulaires externes homonymes avec lesquels ils partagent respectivement leur distribution.

*2° **Nerf saphène péronier.*** — Le *nerf saphène péronier* ou *nerf accessoire du saphène externe* naît du bord interne du sciatique poplité externe à la partie moyenne de la portion poplitée de ce nerf; il descend parallèlement au sciatique poplité interne, compris entre l'aponévrose et le jumeau externe (voy. : fig. 729); il s'accole alors à un affluent de la veine saphène externe; puis il perfore l'aponévrose en un point variable, mais en général à l'union du tiers moyen et du tiers inférieur.

Il se distribue en fournissant des rameaux cutanés à la face postéro-externe du mollet, des rameaux calcanéens à la face postérieure et externe du talon et des rameaux malléolaires externes à la peau qui recouvre la malléole péronière (voy. : fig. 739).

Au cours de son trajet, il s'anastomose avec le saphène tibial venu du sciatique poplité interne, d'une part à la partie supérieure du mollet (anastomose inconstante mais volumineuse lorsqu'elle existe), et d'autre part au niveau du bord externe du tendon d'Achille, ainsi qu'avec le rameau malléolaire externe de Cruveilhier issu du musculo-cutané.

Le saphène péronier et le saphène tibial se suppléent mutuellement dans l'innervation cutanée de la face postérieure de la jambe et du talon.

*3° **Nerf cutané péronier.*** — Le *nerf cutané péronier (branche cutanée péronière)* ou *nerf cutané latéral du mollet* est généralement grêle ; il naît, tantôt isolément un peu au-dessous du précédent à la hauteur du condyle externe, tantôt par un tronc commun avec l'accessoire du saphène externe; sous-aponévrotique, il se dirige en dehors et en bas, croise la face superficielle du jumeau externe; puis, décrivant une courbe concave en haut et en avant, il perfore l'aponévrose à la face externe de la jambe et se divise superficiellement en *deux sortes* de rameaux, les uns supérieurs, les autres inférieurs.

a) Les *rameaux supérieurs* ou *ascendants,* au nombre de deux ou trois, vont à la peau qui recouvre la partie supéro-externe de la jambe et la face antéro-externe de la région rotulienne; ils s'anastomosent également aux filets terminaux du fémoro-cutané.

b) Les *rameaux inférieurs* ou *descendants* s'entremêlent avec les veines superficielles du mollet et se distribuent aux téguments de la face externe de la jambe jusqu'à la malléole externe (voy. : fig. 738).

*4° **Nerfs du jambier antérieur.*** — Les *nerfs du jambier antérieur* sont au nombre de *deux,* l'un *supérieur,* l'autre *inférieur.* Ils naissent au niveau du col du péroné presque au contact l'un de l'autre et parfois d'un tronc commun; ils traversent les fibres d'insertion du long péronier latéral, s'engagent sous une petite arcade aponévrotique, dépendance de la cloison intermusculaire antéro-externe, puis sous l'extenseur commun des orteils; dans la loge antérieure de la jambe, ils cheminent entre l'extenseur commun des orteils et le ligament interosseux; finalement ils pénètrent les fibres d'insertion du jambier antérieur à deux travers de doigt au-dessous du tubercule de Gerdy; assez souvent ils sont divisés en deux ou trois rameaux avant de pénétrer le muscle (voy. : fig. 734).

Le nerf supérieur fournit un *rameau articulaire* pour l'articulation péronéo-tibiale supérieure.

Le nerf inférieur donne un *rameau interosseux* pour la membrane interosseuse et accessoirement le nerf diaphysaire du tibia lorsque celui-ci ne se détache pas du nerf du muscle poplité.

Les deux nerfs du jambier antérieur naissent parfois d'un tronc commun au niveau de l'origine du tibial antérieur; en pareil cas, le sciatique poplité externe semble se trifurquer.

BRANCHES TERMINALES

Au niveau de la face externe du col du péroné, le nerf sciatique poplité externe se divise en ses *deux branches terminales* qui sont à peu près d'égal volume à savoir : *a)* d'une part, le *tibial antérieur,* qui représente sa branche de bifurcation antéro-interne et qui est surtout un nerf moteur destiné aux muscles de la loge antérieure de la jambe et au pédieux; *b)* et d'autre part, le *musculo-cutané,* qui représente la branche de bifurcation postéro-externe, destinée aux muscles de la loge externe de la jambe et aux téguments d'une partie de la face dorsale du pied.

1. — *Nerf tibial antérieur.*

ORIGINE, TRAJET ET DIRECTION. — Le *nerf tibial antérieur* naît dans le tunnel transversal du long péronier latéral au sein des insertions de ce muscle, à la face externe du col du péroné; il se dirige obliquement en bas et en avant, atteint la cloison intermusculaire antéro-externe qui sépare le long péronier latéral de l'extenseur commun des orteils; il s'engage à ce niveau sous une petite arcade fibreuse pour atteindre la loge antérieure de la jambe; il traverse les insertions péronières de l'extenseur commun des orteils puis, changeant de direction, il se courbe en bas et vient s'appliquer à la face antérieure du ligament interosseux; ensuite, verticalement descendant dans la loge antérieure de la jambe, il accompagne son artère homonyme et devient de plus en plus superficiel de haut en bas, au fur et à mesure que les muscles font place à leurs tendons (voy. : fig. 733 et 734).

TERMINAISON. — Au cou-de-pied, il s'engage sous le ligament annulaire antérieur du tarse, et un peu au-dessous du bord inférieur de ce ligament, au niveau de l'interligne tibio-tarsien, il se bifurque en deux branches terminales, l'une interne, l'autre externe (voy. : fig. 733).

RAPPORTS. — Dans son trajet, le nerf tibial antérieur occupe successivement : la loge externe de la jambe ou loge des péroniers, la loge antérieure de la jambe et la région du cou-de-pied.

1° ***Dans la loge des péroniers,*** le trajet du nerf tibial antérieur est très court; il est logé dans le *tunnel transversal du long péronier latéral* ; il continue la direction du sciatique poplité externe et partage ses rapports; il est accompagné par l'artère satellite du sciatique poplité externe, issue de la tibiale antérieure ou de sa branche récurrente tibiale antérieure (voy. : fig. 733).

2° ***Dans la loge antérieure de la jambe,*** il répond : *en dedans,* au jambier antérieur qui le sépare du tibia dont il se rapproche de plus en plus à mesure que ce muscle devient de plus en plus mince et fait place à son tendon; *en dehors* et *en haut,* à l'extenseur commun des orteils; puis *en dehors* et *en bas,* à l'extenseur propre du gros orteil; *en arrière,* au ligament interosseux; et *en avant,* à l'interstice musculaire qui sépare les muscles précédemment indiqués, et d'où l'on voit s'échapper de petits vaisseaux tributaires des vaisseaux tibiaux antérieurs; cet interstice est bridé en avant par l'aponévrose jambière, solide et d'aspect nacré à la partie supérieure de la jambe (voy. : fig. 631, 637 et 733).

3° ***A la partie inférieure de la jambe*** *et* ***au cou-de-pied,*** l'extenseur propre du gros orteil est devenu tendineux sur son versant interne ; il croise le nerf tibial antérieur en passant en avant de lui (voy. : fig. 733); ce tendon est entouré par une gaine synoviale et compris dans une coulisse fibreuse résultant d'un dédoublement du ligament annulaire antérieur du tarse; le nerf est alors séparé du tendon par un petit pont fibreux qui représente le faisceau profond de la coulisse tendineuse de ce muscle (fronde de l'extenseur propre du gros orteil) ; d'autre part, le tendon de l'extenseur propre, tendant à lui devenir interne, va séparer le nerf tibial antérieur du tendon du jambier antérieur (voy. : fig. 638).

En dehors, il répond aux tendons de l'extenseur commun des orteils (déjà divisé) dont il est séparé par une petite bandelette fibreuse formant la coulisse de ceux-ci (fronde de l'extenseur commun des orteils), et par les vaisseaux tibiaux antérieurs.

En arrière, il répond à la face antérieure de l'articulation tibio-tarsienne dont le sépare du tissu cellulaire.

Dans son trajet dans la loge antérieure de la jambe, le nerf tibial antérieur entre en rapport avec les vaisseaux de même nom; l'artère tibiale antérieure, accompagnée de ses deux veines anastomosées en échelle, est tout d'abord placée en dedans du nerf et adhérente à la membrane interosseuse (gaine vasculaire), puis elle croise le nerf pour venir se placer sur son versant externe dans le tiers inférieur de la jambe. Le croisement se fait très obliquement en X à branches très serrées et le nerf passe en avant des vaisseaux.

Dans sa courte portion à la *face dorsale du pied,* le nerf longe le bord interne du chef interne du pédieux dont il est séparé par les vaisseaux pédieux (voy. : fig. 642 et 733).

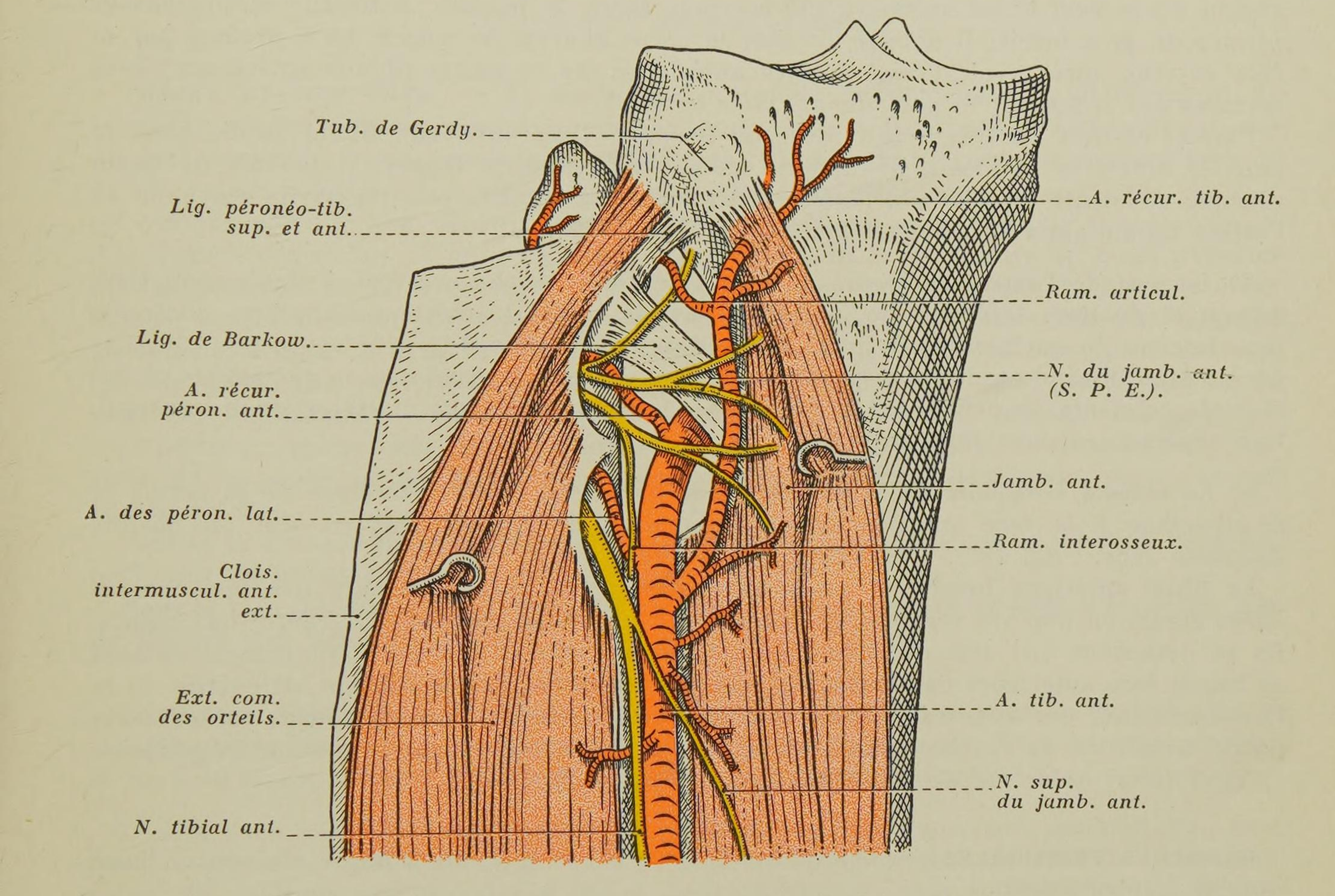

FIG. 734. — *Le nerf tibial antérieur à son entrée dans la loge antérieure de la jambe et les nerfs du jambier antérieur.*

BRANCHES COLLATÉRALES. — Avant de se bifurquer, le nerf tibial antérieur fournit des branches collatérales au nombre de *cinq,* dont quatre sont musculaires et une articulaire, ce sont : les nerfs supérieur et inférieur du jambier antérieur, le nerf de l'extenseur commun des orteils, le nerf de l'extenseur propre du gros orteil et le rameau articulaire de la tibio-tarsienne.

1° Le **nerf supérieur du jambier antérieur,** bien distinct des nerfs fournis à ce muscle par le sciatique poplité externe, naît à la sortie du tunnel ostéo-musculaire transversal du long péronier latéral; très court, il se distribue au muscle par sa face externe et à la partie moyenne après avoir croisé la face antérieure de l'artère tibiale antérieure (voy. : fig. 733).

Ce filet est accompagné près de son origine par l'artère satellite du nerf sciatique

poplité externe, venue de la tibiale antérieure ou de la récurrente tibiale antérieure *(artère des péroniers latéraux)*.

Le nerf supérieur du jambier antérieur abandonne constamment un ou deux filets vasculaires pour la partie supérieure de l'artère tibiale antérieure, et accessoirement un filet articulaire pour la partie antérieure de l'articulation péronéo-tibiale supérieure (voy. : fig. 737).

2° Le **nerf de l'extenseur commun des orteils** naît un peu au-dessous du précédent, parfois même d'un tronc commun avec ce dernier; il pénètre presque aussitôt le muscle.

3° Le **nerf inférieur du jambier antérieur** naît à la partie moyenne de la jambe, dans la région où le nerf tibial antérieur est compris entre le jambier antérieur et l'extenseur propre du gros orteil; il aborde aussitôt le corps charnu du muscle qu'il pénètre par sa face externe après avoir croisé la face antérieure des vaisseaux tibiaux antérieurs ; dans certains cas il fournit le *nerf du péronier antérieur*.

Parfois ce nerf est très long et descend jusqu'au tiers inférieur de la jambe sous le jambier antérieur auquel il abandonne trois à quatre filets étagés. Il fournit de façon presque constante un *filet vasculaire* relativement volumineux pour la partie moyenne de l'artère tibiale antérieure (voy. : fig. 733 et 737).

4° Le **nerf de l'extenseur propre du gros orteil** naît le plus souvent à l'union du tiers moyen et du tiers inférieur de la jambe, lorsque le tibial antérieur s'applique contre la face interne de ce muscle; il longe d'abord le muscle puis il le pénètre un peu plus bas par sa face interne en donnant des filets intramusculaires ascendants ou récurrents et des filets descendants. Ce nerf avant de pénétrer le muscle est parfois divisé en *deux rameaux*, l'un *supérieur*, l'autre *inférieur* (voy. : fig. 733).

5° Le **rameau articulaire de la tibio-tarsienne** naît à la partie inférieure de la jambe et se distribue à la face antérieure de l'articulation du cou-de-pied; ce nerf est parfois dédoublé (voy. : fig. 737).

Le tibial antérieur fournit en outre aux vaisseaux tibiaux antérieurs des *filets vasculaires* étagés en nombre variable, trois à cinq en moyenne, qui sont en général très courts. Ils se détachent : *a)* soit directement du tronc nerveux et abordent obliquement de haut en bas la face antérieure de l'artère; *b)* soit indirectement par le rameau articulaire de la tibio-tarsienne; ces filets vasculaires sont le plus souvent disposés en *plexus* autour de la partie terminale de l'artère tibiale antérieure et ils se continuent même sur la pédieuse *(plexus tibial antérieur de Lazorthes)* (voy. : fig. 737).

BRANCHES TERMINALES. — Les branches terminales sont au nombre de *deux*, l'une interne, l'autre externe.

1° La **branche interne** est la plus volumineuse; elle continue le trajet et la direction du nerf tibial antérieur; elle chemine tout d'abord entre le tendon de l'extenseur propre du gros orteil qui est en dedans et le chef interne du pédieux qui est en dehors; mais elle est séparée de ce muscle par les vaisseaux pédieux; elle s'engage ensuite sous le chef interne du pédieux pour gagner le premier espace intermétatarsien, au niveau duquel elle chemine jusqu'à son extrémité antérieure, en dedans de l'artère interosseuse du premier espace, et au-dessus du muscle premier interosseux dorsal.

Au niveau de l'extrémité antérieure du premier espace intermétatarsien, elle se comporte différemment suivant les sujets; tantôt elle se divise en deux filets qui cheminent entre le tendon du chef interne du pédieux en dedans et le tendon extenseur du deuxième orteil en dehors, pour s'anastomoser avec les collatéraux des orteils situés au niveau du premier espace interdigital (voy. : fig. 735); tantôt elle ne présente aucune anastomose et peut soit suppléer ces derniers, soit ne pas atteindre la première commissure interdigitale.

Cette branche fournit parfois un ou deux filets vasculaires très grêles à l'artère pédieuse.

2° La **branche externe** ou **nerf du pédieux** est généralement grêle; elle croise les vaisseaux pédieux en passant tantôt en avant, tantôt en arrière d'eux, puis elle se dirige obliquement en dehors et en avant, en accompagnant postérieurement l'artère dorsale du tarse (voy. : fig. 735). Située en grande partie sous le muscle pédieux, elle le pénètre par sa face profonde par trois ou quatre filets; le chef interne du muscle reçoit généralement un rameau indépendant.

Cette branche donne des *rameaux articulaires* descendants à l'articulation tarso-métatarsienne et aux articulations métatarso-phalangiennes (voy. : fig. 735).

2. — *Nerf musculo-cutané.*

TRAJET ET RAPPORTS. — Le *nerf musculo-cutané* se détache très obliquement du sciatique poplité externe, contre le versant externe du col du péroné, dans l'épaisseur du long péronier latéral, sous lequel il chemine dans le tunnel ostéo-musculaire vertical de ce muscle, compris entre ses deux champs verticaux d'insertion; à ce niveau, le nerf est compris entre le long péronier latéral et la face externe du péroné où il est appliqué directement contre l'os; il apparaît ensuite contre l'extrémité supérieure du court péronier latéral qui s'enfonce en coin entre les deux chefs d'insertion inférieure du long péronier latéral; puis il descend verticalement entre les deux muscles péroniers latéraux, le court en dedans, le long en dehors; à la partie moyenne de la jambe, le nerf se place contre le bord antérieur du court péronier latéral; puis il s'applique à la face postérieure de la cloison intermusculaire antéro-externe qui le sépare de l'extenseur commun des orteils.

Il perfore l'aponévrose jambière en un point variable, mais généralement au tiers inférieur de la jambe, et se divise rapidement en deux branches terminales, l'une interne, l'autre externe.

Parfois la division du nerf s'effectue sous l'aponévrose, et dans ce cas les deux branches perforent séparément cette dernière.

Dans la loge des péroniers, le nerf est accompagné d'un rameau artériel descendant, issu de l'artère des péroniers latéraux.

BRANCHES COLLATÉRALES. — Pendant son trajet dans la loge externe de la jambe, il fournit *quatre* branches collatérales qui sont : les deux nerfs du long péronier latéral, le nerf du court péronier latéral et le nerf du péronier antérieur.

1° Les **deux nerfs du long péronier latéral** sont : *a)* l'un, *supérieur,* qui naît très haut dans le tunnel vertical du long péronier latéral, près de l'origine du nerf et quelquefois même du sciatique poplité externe; *b)* et l'autre, *inférieur,* plus volumineux, qui émerge à la sortie du tunnel vertical; ces nerfs abordent le muscle par sa face profonde.

2° Le **nerf du court péronier latéral** naît à peu près au même niveau que le nerf inférieur du long péronier, et quelquefois par un tronc commun avec ce dernier; il descend entre les deux péroniers latéraux et aborde le court péronier au point où se dégage son tendon; chemin faisant, il lui abandonne de nombreux filets étagés qui pénètrent le muscle par sa face externe (voy. : fig. 624).

Parfois (20 % des cas), le nerf du court péronier latéral se continue par un long filet grêle appelé *nerf péronier accessoire profond* (1), décrit pour la première fois chez l'homme par Thomas Bryce en 1897. Il naît à la partie moyenne de la jambe, tantôt au

(1) Article à consulter : G. Winckler : Le nerf péronier accessoire profond. *Archives d'Anatomie, d'Histologie et d'Embryologie,* 1934, p. 181.

niveau de l'interstice musculaire long péronier - court péronier latéral, tantôt dans l'épaisseur de ce dernier muscle; de là, il se dirige verticalement de haut en bas dans la loge des péroniers, d'abord à la face externe du court péronier latéral, puis en arrière de son tendon au niveau de la gouttière rétro-malléolaire externe.

Il contourne d'arrière en avant la malléole externe; puis il se termine au pied, un peu au-dessous et en avant de cette dernière en se divisant en trois ou quatre rameaux très grêles : l'un, musculaire (inconstant), se termine dans le chef externe du pédieux (destiné au quatrième orteil); les autres, articulaires, se distribuent à la face externe des articulations tibio-tarsienne, astragalo-calcanéennes et calcanéo-cuboïdienne.

La présence de ce nerf coïncide presque toujours avec l'existence d'un fort développement du court péronier latéral ou avec la présence d'un *tendon péronier extenseur du cinquième orteil* (G. Winckler) (voy. : *Court péronier latéral*).

3° Le **nerf du péronier antérieur** provient tantôt du musculo-cutané (75 % des cas), tantôt du nerf de l'extenseur commun des orteils dont il représente la terminaison (25 % des cas).

Né du musculo-cutané, il s'en détache entre les deux péroniers latéraux, un peu avant sa traversée de l'aponévrose jambière; très grêle, ce nerf croise tout d'abord obliquement la face externe du court péronier latéral; puis il traverse la cloison intermusculaire antéro-externe pour se distribuer au péronier antérieur qu'il aborde par sa face antérieure, près de son bord externe.

Lorsque le musculo-cutané est devenu sous-aponévrotique, il abandonne des *rameaux cutanés* pour la face externe de la partie inférieure de la jambe; l'un d'eux, plus important que les autres, représente le *rameau malléolaire externe de Cruveilhier,* qui se distribue à la peau qui recouvre la malléole péronière; ce nerf s'anastomose avec un rameau de l'accessoire du saphène externe (voy. : fig. 738).

BRANCHES TERMINALES. — Les branches terminales du musculo-cutané sont au nombre de *deux* : l'une interne, l'autre externe (rarement trois); chacune d'elles se divise ultérieurement en deux branches qui constituent les nerfs collatéraux dorsaux des orteils.

1° La **branche interne** ou **nerf cutané dorsal interne du pied** est la plus volumineuse des deux branches de division du musculo-cutané.

Elle se dirige en avant et en dedans vers le bord interne du pied et, s'entremêlant avec les veines superficielles, elle croise superficiellement le ligament annulaire antérieur du tarse, et suit à peu de chose près un trajet parallèle à celui du tendon de l'extenseur propre du gros orteil.

A la *face dorsale du pied,* elle se divise en *trois rameaux,* interne, moyen et externe; ces trois rameaux sont situés sur un plan sous-jacent aux veines sous-cutanées, tandis qu'au niveau des orteils les filets issus de ces rameaux sont placés sur un plan plus superficiel que les veines (voy. : fig. 708 et 735).

a) Le *rameau interne* continue la direction du musculo-cutané et donne le *nerf collatéral dorsal interne du gros orteil*; il s'anastomose sur le bord interne du pied au niveau de l'articulation métatarso-phalangienne du gros orteil avec un des filets terminaux du saphène interne.

b) Le *rameau moyen* chemine dans l'intervalle correspondant au premier espace intermétatarsien, et à l'extrémité antérieure de celui-ci il s'anastomose le plus souvent avec la terminaison de la branche interne du tibial antérieur, et il se divise ensuite en deux branches qui sont : le *nerf collatéral dorsal externe du gros orteil* et le *nerf collatéral dorsal interne du deuxième orteil.*

Assez souvent l'anastomose avec le tibial antérieur se fait avec ces deux branches par deux filets correspondants de bifurcation (voy. : fig. 708).

c) Le *rameau externe* se dirige un peu en dehors; il croise la face dorsale du tendon extenseur du deuxième orteil, puis il chemine sous la peau dans la gouttière correspon-

dante au deuxième espace intermétatarsien, compris entre le tendon extenseur du deuxième orteil en dedans et le tendon extenseur du troisième orteil en dehors; il croise superficiellement le tendon que le pédieux envoie au deuxième orteil; arrivé à l'extrémité antérieure de l'espace, il se comporte comme la branche précédente et fournit le *nerf collatéral dorsal externe du deuxième orteil* et le *nerf collatéral dorsal interne du troisième orteil.*

2° La **branche externe,** ou **nerf cutané dorsal moyen** ou **intermédiaire du pied,** se dirige en avant et en dehors; elle croise superficiellement la direction de l'extenseur commun des

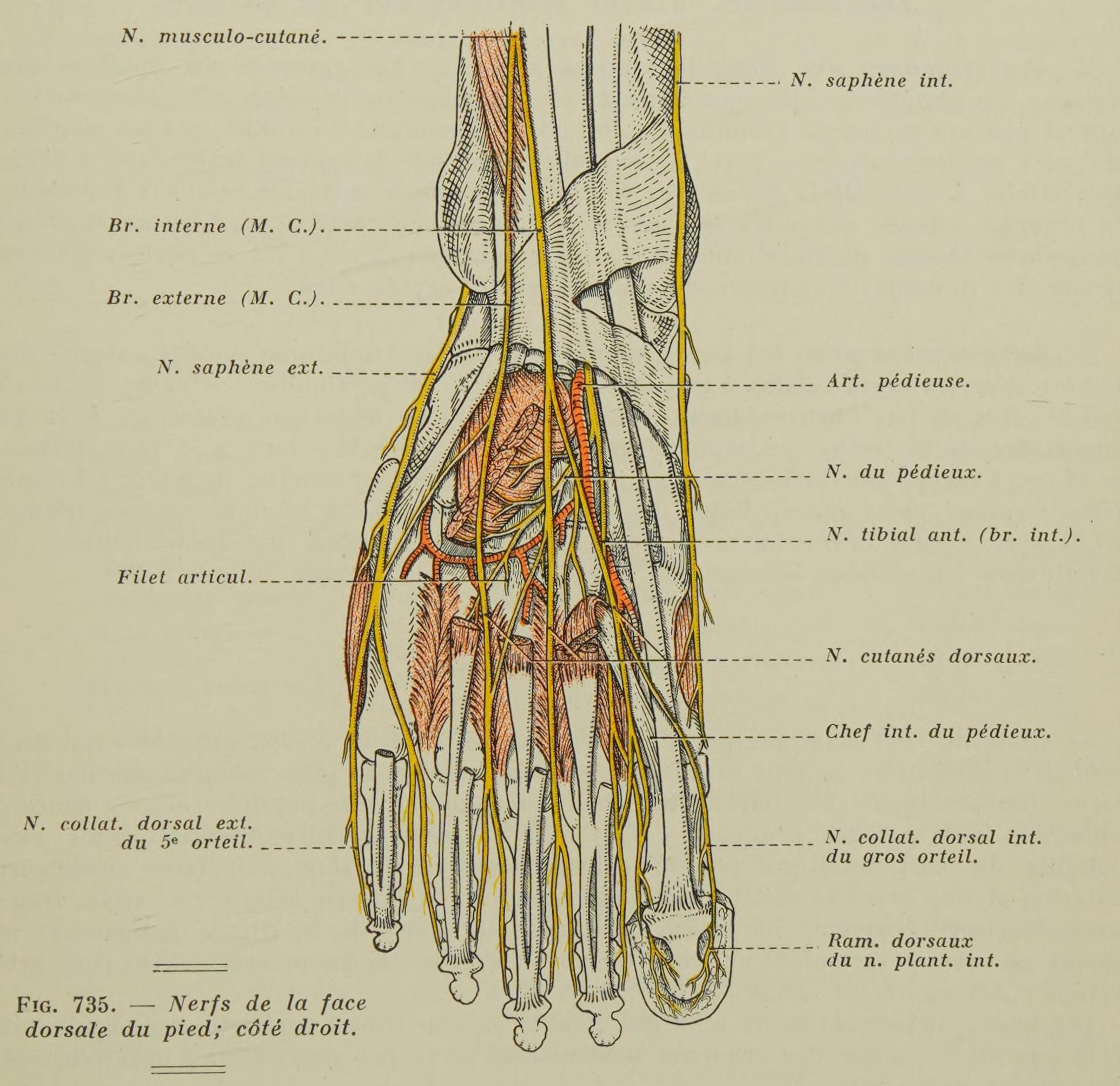

FIG. 735. — *Nerfs de la face dorsale du pied; côté droit.*

orteils, puis elle vient se placer entre les tendons extenseurs des troisième et quatrième orteils dans la gouttière déterminée par ceux-ci; finalement elle aboutit à la commissure du troisième espace interdigital, et là elle se comporte comme les rameaux moyen et externe du nerf cutané dorsal interne, en fournissant deux branches terminales qui sont : le *nerf collatéral dorsal externe du troisième orteil* et le *nerf collatéral dorsal interne du quatrième orteil.*

Cette branche s'anastomose à la face dorsale du pied avec le nerf saphène externe (voy. : fig. 708).

Tous les nerfs collatéraux dorsaux des orteils s'arrêtent au niveau de la base de la phalange unguéale, celle-ci étant innervée par un rameau issu des collatéraux plantaires; ces nerfs présentent parfois sur leur trajet des renflements névrilematiques, connus sous le nom de *ganglions illusoires*.

***

ANASTOMOSES DU NERF SCIATIQUE POPLITÉ EXTERNE

1° ***Anastomoses des branches entre elles.*** — Les rameaux du sciatique poplité externe, ou plutôt ceux qui sont issus de ses branches de division, s'anastomosent entre eux et peuvent se suppléer mutuellement; nous signalerons à ce sujet : *a)* les anastomoses du nerf saphène péronier avec le musculo-cutané par le rameau malléolaire externe de Cruveilhier à la malléole péronière; *b)* les anastomoses entre les rameaux inférieurs de la branche cutanée péronière et l'accessoire du saphène externe ; *c)* les anastomoses de la branche interne du tibial antérieur avec le musculo-cutané ; *d)* et parfois les anastomoses des branches terminales du musculo-cutané entre elles.

2° ***Anastomoses avec les nerfs voisins.*** — Le nerf sciatique poplité externe s'anastomose avec les nerfs voisins à la jambe et au pied, en particulier : *a)* avec le *sciatique poplité interne* par l'intermédiaire du saphène externe avec son accessoire à la partie supérieure de la jambe, du saphène externe et du musculo-cutané à la face dorsale du pied (nerf cutané dorsal moyen avec le nerf cutané dorsal externe du pied) ; *b)* avec le *fémoro-cutané* par l'intermédiaire des filets ascendants de la branche cutanée péronière; *c)* et avec le *nerf crural* au niveau du bord interne du pied, par l'intermédiaire de la terminaison du saphène interne avec le collatéral dorsal interne du gros orteil.

VASCULARISATION

Le tronc du nerf sciatique poplité externe reçoit de *trois* à *cinq* artérioles qui lui sont fournies : *a)* l'artère la plus supérieure, et aussi souvent la plus volumineuse, par la troisième perforante; *b)* les autres, soit directement par l'artère poplitée *(artères neuro-musculaires),* soit par les branches collatérales de cette dernière, telles que le rameau satellite du nerf sciatique poplité externe venu de l'artère articulaire supérieure et externe, et une branche neuro-musculaire venue de la jumelle externe; *c)* enfin, fréquemment, l'artère récurrente péronière antérieure (branche de la tibiale antérieure) abandonne un rameau ascendant au tronc du nerf sciatique poplité externe (voyez cette artère : article : *Artères de la jambe*).

Les branches terminales du sciatique poplité externe (tibial antérieur et musculo-cutané) sont vascularisées par des branches neuro-musculaires de l'artère tibiale antérieure et par les artères malléolaires.

PHYSIOLOGIE

Le nerf sciatique poplité externe est un *nerf mixte,* moteur et sensitif.

1° *Nerf moteur,* le sciatique poplité externe innerve les muscles des loges antérieure et externe de la jambe et le pédieux; c'est donc : *a)* d'une part, le *nerf de la flexion dorsale du pied sur la jambe* et de l'*extension des orteils,* il est l'équivalent du radial au membre supérieur; *b)* et d'autre part, par le musculo-cutané qui innerve les péroniers *il maintient la concavité de la voûte plantaire.* Sa paralysie entraîne la chute du pied en varus équin; le sujet marche alors en steppant et l'affaissement de la voûte plantaire constitue le pied plat paralytique.

2° *Nerf sensitif*, le sciatique poplité externe innerve : *a)* les téguments de la face externe de la jambe, de la face dorsale du pied, sauf le cinquième externe de cette face; *b)* les téguments de la face dorsale des trois premiers orteils, et de la moitié interne de la face dorsale du quatrième orteil, sauf ceux de la phalange terminale (voy. : fig. 740 et 741).

INNERVATION MOTRICE DU MEMBRE INFÉRIEUR

Toute l'innervation motrice du membre inférieur est fournie : *a)* par deux branches terminales du *plexus lombaire*, à savoir : le *nerf crural* et le *nerf obturateur*; *b)* et par des branches collatérales et terminale du *plexus sacré (grand et petit nerfs sciatiques)*.

Nous résumons, dans le tableau ci-dessous, cette innervation en spécifiant pour chaque muscle ou groupe musculaire, le tronc nerveux qui lui fournit la motricité et le plexus auquel il appartient.

TERRITOIRES ET RÉGIONS	MUSCLES	INNERVATION	PLEXUS D'ORIGINE
Région fessière et hanche.	Grand fessier.	Petit sciatique ou nerf fessier inférieur.	Plexus sacré.
	Tenseur du fascia lata.	Nerf fessier supérieur.	Plexus sacré.
	Moyen fessier.	Nerf fessier supérieur.	Plexus sacré.
	Petit fessier.	Nerf fessier supérieur.	Plexus sacré.
	Pyramidal du bassin.	Nerf du pyramidal.	Plexus sacré.
	Obturateur externe.	Nerf obturateur.	Plexus lombaire.
	Obturateur interne.	Nerf de l'obturateur interne.	Plexus sacré.
	Carré crural.	Nerf du carré crural.	Plexus sacré.
	Jumeaux pelviens { sup.	Nerf de l'obturateur interne.	Plexus sacré.
	Jumeaux pelviens { inf.	Nerf du carré crural.	Plexus sacré.
Cuisse.	Couturier.	Nerf crural (musculo-cutané externe).	Plexus lombaire.
	Quadriceps crural.	Nerf crural (nerf du quadriceps).	Plexus lombaire.
	Pectiné.	Nerf crural. { Nerf du pectiné. Musculo-cutané interne. Nerf obturateur (accessoirement).	Plexus lombaire.
	Moyen adducteur.	Nerf obturateur. Nerf crural (musculo-cutané interne).	Plexus lombaire.
	Petit adducteur.	Nerf obturateur.	Plexus lombaire.
	Grand adducteur.	Nerf obturateur. Grand nerf sciatique. (nerf du demi-membraneux).	Plexus lombaire. Plexus sacré.
	Droit interne.	Nerf obturateur.	Plexus lombaire.
	Demi-tendineux.	Grand nerf sciatique.	Plexus sacré.
	Demi-membraneux.	Grand nerf sciatique.	Plexus sacré.
	Biceps crural.	Grand nerf sciatique.	Plexus sacré.

TERRITOIRES ET RÉGIONS	MUSCLES	INNERVATION	PLEXUS D'ORIGINE
Jambe.	Jambier antérieur.	Nerf sciatique poplité externe.	Plexus sacré.
	Extenseur propre du gros orteil.	Nerf sciatique poplité externe.	Plexus sacré.
	Extenseur commun des orteils.	Nerf sciatique poplité externe.	Plexus sacré.
	Péronier antérieur.	Nerf sciatique poplité externe.	Plexus sacré.
	Long péronier latéral.	Nerf sciatique poplité externe.	Plexus sacré.
	Court péronier latéral.	Nerf sciatique poplité externe.	Plexus sacré.
	Triceps sural.	Nerf sciatique poplité interne (1)	Plexus sacré.
	Plantaire grêle.	Nerf sciatique poplité interne.	Plexus sacré.
	Poplité.	Nerf sciatique poplité interne.	Plexus sacré.
	Fléchisseur commun des orteils.	Nerf sciatique poplité interne.	Plexus sacré.
	Fléchisseur propre du gros orteil.	Nerf sciatique poplité interne.	Plexus sacré.
	Jambier postérieur.	Nerf sciatique poplité interne.	Plexus sacré.
Pied.	Pédieux.	Nerf sciatique poplité externe (nerf tibial antérieur).	Plexus sacré.
	Adducteur du gros orteil.	Nerf plantaire interne.	Plexus sacré.
	Court fléchisseur du gros orteil : chef int.	Nerf plantaire interne.	Plexus sacré.
	Court fléchisseur du gros orteil : chef ext.	Nerfs plantaires interne et externe.	Plexus sacré.
	Abducteur du gros orteil.	Nerf plantaire interne.	Plexus sacré.
	Court fléchisseur plantaire.	Nerf plantaire interne.	Plexus sacré.
	Chair carrée de Sylvius.	Nerf plantaire externe.	Plexus sacré.
	Lombricaux.	Nerfs plantaires interne et externe.	Plexus sacré.
	Abducteur du petit orteil.	Nerf plantaire externe.	Plexus sacré.
	Court fléchisseur du petit orteil.	Nerf plantaire externe.	Plexus sacré.
	Opposant du petit orteil.	Nerf plantaire externe.	Plexus sacré.
	Interosseux (plantaires et dorsaux).	Nerf plantaire externe.	Plexus sacré.

INNERVATION DES ARTÈRES DU MEMBRE INFÉRIEUR

Les *nerfs vasculaires du membre inférieur* ont été étudiés par Potts (1914), Hahn et Hunczeck (1925), Delmas et Laux, et par Courty. Dans sa thèse inaugurale, G. Lazorthes leur consacre une étude spéciale très détaillée (2).

(1) Nous entendons ici le sciatique poplité interne et sa branche de terminaison, le nerf tibial postérieur.

(2) Articles et ouvrages à consulter : Delmas et Laux : Note sur les nerfs sympathiques vasculaires du membre inférieur. *Comptes rendus de l'Association des Anatomistes,* 1931, p. 356.

Courty : Contribution à l'étude de l'innervation vasculaire du membre inférieur (iliaques primitive, externe et fémorales). Déductions anatomiques et chirurgicales. *Bulletin et Mémoires de la Société anatomique de Paris,* 7 avril 1938.

G. Lazorthes : Le sympathique du membre inférieur. Les nerfs vasculaires. L'innervation des vaisseaux du bassin et du membre inférieur. *Thèse de Toulouse,* 1938, Maloine, éditeur, Paris.

G. Lazorthes : *Le système neuro-vasculaire.* Masson et Cie, éditeurs, Paris, 1949.

Au membre inférieur, les nerfs vasculaires présentent les mêmes caractères qu'au membre supérieur (voy. : *Innervation des artères du membre supérieur*), et dans cet exposé nous les décrirons segment par segment, successivement à la région fessière (artères fessière et ischiatique); à la racine de la cuisse (artère obturatrice) ; à la cuisse ; au genou (artère poplitée et ses branches); à la jambe et au pied.

Innervation de l'artère fessière. — L'artère fessière (dans son segment extra-pelvien) possède une *double innervation.* Elle reçoit : *a)* d'une part, un filet vasculaire qui se détache soit du premier ganglion sacré, soit de la chaîne sympathique sacrée, immédiatement au-dessous de ce ganglion (J. Poulhès); ce nerf suit le trajet de l'artère et au niveau de la grande échancrure sciatique, il s'enroule autour d'elle et lui devient postérieur, puis il se divise en *deux rameaux* : l'un *supérieur,* l'autre *inférieur,* qui suivent respectivement les deux branches de division terminale de l'artère fessière; *b)* et d'autre part, un filet vasculaire qui se détache de la branche supérieure du nerf fessier supérieur.

Innervation de l'artère ischiatique. — L'artère ischiatique (dans sa portion extra-pelvienne) reçoit : *a)* d'une part, un filet vasculaire qui se détache soit du premier ganglion sacré, soit de la chaîne sympathique sacrée immédiatement au-dessous de ce dernier, et parfois aussi d'un tronc commun avec le rameau vasculaire destiné à l'artère fessière (J. Poulhès); ce nerf s'applique sur la face interne du vaisseau et l'accompagne jusqu'à sa sortie du bassin; *b)* et d'autre part, accessoirement, un filet vasculaire, inconstant, qui se détache du nerf petit sciatique (nerf fessier inférieur) (Potts).

Innervation de l'artère obturatrice. — L'artère obturatrice (dans son segment extra-pelvien) reçoit son innervation : *a)* d'une part et principalement, du *nerf des artères iliaques,* long nerf, relativement volumineux, qui se détache du plexus hypogastrique inférieur, soit directement, soit par un tronc commun avec le nerf destiné aux artères génito-urinaires ; il poursuit son trajet sur l'artère obturatrice et sur ses branches (J. Poulhès) (1); *b)* et d'autre part, accessoirement, d'un filet inconstant né du nerf obturateur au niveau du canal sous-pubien.

Innervation des artères fémorale primitive et fémorale superficielle. — Parmi les nerfs vasculaires des membres, ceux de l'artère fémorale sont les mieux et les plus anciennement connus; l'innervation de ce segment artériel provient de *trois* sources qui sont de haut en bas : le génito-crural, le crural, et parfois aussi le nerf obturateur et son accessoire ou nerf de Schmidt.

Le **nerf génito-crural** fournit à la fémorale primitive (artère crurale) un filet vasculaire grêle qui naît dans le bassin à trois travers de doigt au-dessus et en arrière de l'arcade de Fallope; dirigé presque verticalement, il atteint la face antérieure de l'artère iliaque externe au niveau de l'origine des artères circonflexe iliaque profonde et épigastrique, puis il s'engage entre l'arcade crurale et l'artère fémorale pour gagner la racine de la cuisse où il se distribue à la fémorale primitive; il est rare que ce rameau dépasse la bifurcation de cette artère (voy. : *Nerf génito-crural*); c'est généralement sur un des minuscules rameaux de ce nerf que se trouvent situés un ou plusieurs corpuscules de Pacini, au niveau de la fourche de la fémorale (voy. : fig. 717).

Le **nerf crural** abandonne plusieurs filets vasculaires à l'artère fémorale; ceux-ci naissent, soit directement du tronc, soit de ses branches terminales.

---

(1) Ouvrage à consulter : J. Poulhès : Recherches anatomiques à propos de l'innervation des vaisseaux du bassin. *Thèse de Toulouse,* 1946.

1° Le **tronc du nerf crural** donne: *a) dans le bassin,* un ou deux filets vasculaires: α) l'un se distribue à la partie terminale de l'iliaque externe et à la fémorale primitive; ce filet se détache fréquemment du nerf du pectiné; β) l'autre, désigné sous le nom de *rameau satellite de l'artère fémorale de Schwalbe,* ou *nerf de Bichat,* est inconstant; long et grêle, il sort du bassin par l'anneau crural en avant de l'artère fémorale, puis il pénètre dans l'épaisseur de la gaine de cette artère qu'il accompagne parfois jusqu'à sa terminaison

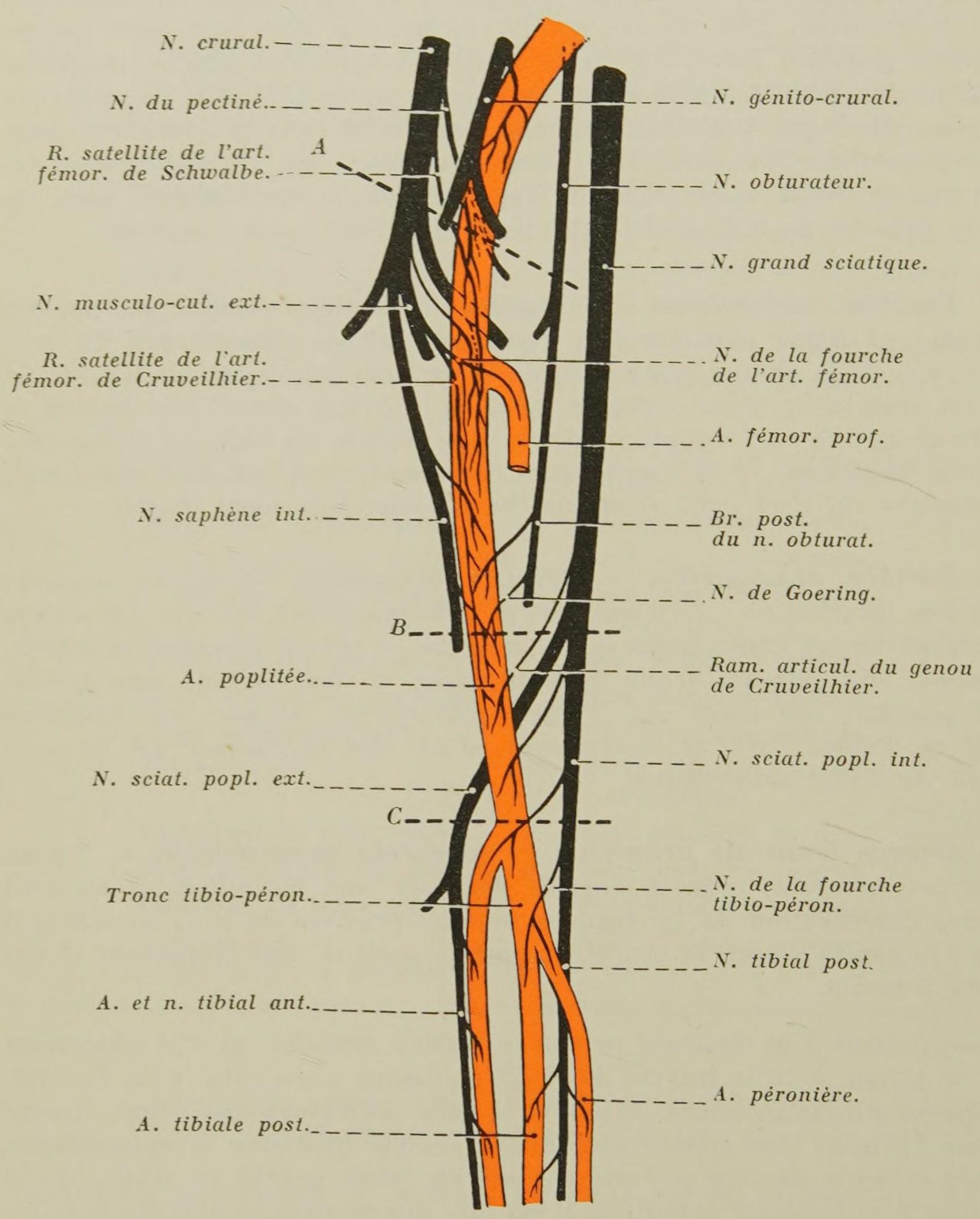

FIG. 736.
Innervation des artères du membre inférieur (schématique) (imité de G. LAZORTHES).
Les traits pointillés noirs correspondent : le supérieur *(A)*, à l'arcade crurale; le moyen *(B)*, à l'anneau du troisième adducteur; et l'inférieur *(C)*, à l'anneau du soléaire.

(voy. : fig. 736); souvent ce nerf est dédoublé en un *rameau supérieur* et un *rameau inférieur*; le rameau inférieur pouvant naître d'une des branches terminales du crural; — *b)* et *au niveau de sa division* ou de l'origine de ses branches, deux ou trois filets vasculaires à la fémorale primitive et, parmi ceux-ci, il est fréquent de voir l'un d'eux se continuer sur la fémorale superficielle.

2° Le **nerf musculo-cutané externe** fournit un long filet grêle à l'artère fémorale superficielle : c'est le *rameau satellite de l'artère fémorale de Cruveilhier* ou *rameau profond de l'accessoire du saphène interne*; situé dans la gaine des vaisseaux fémoraux, ce nerf aban-

donne deux ou trois filets vasculaires étagés au tronc artériel fémoral (voy. : fig. 736) : *a)* le plus supérieur et aussi le plus important est désigné sous le nom de *nerf de la fourche de l'artère fémorale*; il aborde la division de l'artère où il se ramifie en deux branches : l'une accompagne la fémorale superficielle, l'autre la fémorale profonde; rappelons que ce nerf peut naître indifféremment du tronc du musculo-cutané externe, voire même du musculo-cutané interne (G. Lazorthes); — *b)* le plus inférieur naît dans le canal de Hunter et se distribue à la partie terminale de la fémorale superficielle (voy. : fig. 717).

3° Le **nerf musculo-cutané interne** fournit parfois le *nerf de la fourche de l'artère fémorale* (G. Lazorthes).

4° Le **nerf saphène interne** fournit à l'artère fémorale deux ou trois filets vasculaires; ceux-ci naissent dans la partie inférieure du canal de Hunter, et le plus inférieur se continue sur l'artère poplitée (voy. : fig. 717 et 719).

Le **nerf obturateur,** par son *rameau articulaire sus-pubien,* abandonne fréquemment un filet vasculaire aux vaisseaux iliaques externes, et celui-ci se continue sur les vaisseaux fémoraux au niveau du triangle de Scarpa.

Le **nerf de Schmidt** fournit assez fréquemment à l'artère fémorale superficielle un filet vasculaire qui suit sa face antérieure; ce filet représente la terminaison du nerf obturateur accessoire (voy. : fig. 724).

En résumé, le tronc représenté par les artères fémorales commune et superficielle peut être divisé du point de vue de son innervation en *trois segments* : supérieur, moyen, inférieur.

a) Le *segment supérieur,* c'est-à-dire celui qui correspond à la région dite du triangle de Scarpa, reçoit ses nerfs du génito-crural, du tronc du crural et des nerfs musculo-cutanés externe et interne.

b) Le *segment moyen* reçoit son innervation à peu près uniquement du rameau profond de l'accessoire du saphène interne.

c) Le *segment inférieur,* qui correspond à la moitié inférieure du canal de Hunter, est principalement innervé par le nerf saphène interne, et accessoirement par la branche superficielle ou antérieure de l'obturateur qui fournit parfois un rameau à la partie terminale de l'artère fémorale superficielle, soit directement, soit par l'intermédiaire du nerf du moyen adducteur (G. Lazorthes) (voy. : fig. 719).

Innervation de l'artère fémorale profonde. — L'artère fémorale profonde et ses branches possèdent une très riche innervation qui est fournie par les nerfs musculo-cutanés interne et externe, et par le nerf saphène interne.

Les deux tiers supérieurs de l'artère sont innervés : *a)* d'une part, par le nerf de la fourche issu du rameau satellite de l'artère fémorale de Cruveilhier (rameau profond); *b)* et d'autre part, par le *nerf satellite de l'artère fémorale profonde* issu du nerf du pectiné, branche du musculo-cutané interne.

Enfin, le nerf saphène interne abandonne parfois à l'entrée du canal de Hunter un filet, dit *accessoire du nerf satellite de l'artère fémorale profonde* (voy. : fig. 717).

Signalons en outre : *a)* que le nerf du quadriceps abandonne un filet constant à l'artère du quadriceps (Courty); *b)* et que le nerf du pectiné, branche du musculo-cutané interne, fournit un ou deux rameaux vasculaires aux artères circonflexes antérieure et postérieure.

Innervation de l'artère poplitée. — L'artère poplitée reçoit de nombreux filets vasculaires qui témoignent d'une grande richesse d'innervation. Ils sont fournis par le nerf obturateur, le tronc du grand nerf sciatique et ses branches terminales.

La **branche postérieure ou profonde du nerf obturateur** fournit un filet important à l'artère poplitée; c'est le *nerf de Goering* ou *nerf propre de l'artère poplitée*; ce filet se

détache tantôt directement du nerf obturateur, tantôt d'un tronc commun avec le nerf du grand adducteur (voy. : fig. 719 et 736).

La **branche antérieure ou superficielle du nerf obturateur** fournit d'une manière inconstante un ou deux filets vasculaires à la partie supérieure de l'artère poplitée; ces filets participent également à l'innervation de l'artère fémorale.

Le **tronc du nerf grand sciatique** fournit à l'artère poplitée un ou deux filets vasculaires qui proviennent le plus souvent de l'une de ses branches collatérales, le rameau articulaire du genou de Cruveilhier.

Les **branches terminales du nerf grand sciatique** abandonnent des filets vasculaires à l'artère poplitée ou à ses branches collatérales articulaires, et en principe chaque artère articulaire est accompagnée d'un nerf.

En résumé, l'artère poplitée tire son innervation : *a)* dans son *segment supérieur,* du nerf obturateur et du tronc du grand nerf sciatique; *b)* dans son *segment inférieur,* des nerfs sciatiques poplités interne et externe; les innervations vasculaire et articulaire étant solidaires l'une de l'autre, les filets articulaires et vasculaires naissent d'un tronc commun.

Innervation du tronc tibio-péronier** et **de l'artère tibiale postérieure. — Le tronc tibio-péronier et l'artère tibiale postérieure qui continue sa direction reçoivent de très nombreux filets nerveux variables dans leur origine et dans leur disposition, à tel point qu'il est difficile de donner de ces filets une description et une classification schématiques.

La plupart des filets vasculaires de ces vaisseaux naissent des nerfs musculaires que donne le nerf tibial postérieur. En outre, il est à retenir que ce sont principalement les extrémités supérieure et inférieure du tronc artériel qui sont les plus richement innervées :

a) Le *segment initial* du *tronc tibio-péronier* reçoit ses filets : soit directement du sciatique poplité interne, soit du nerf du poplité et du nerf du jambier postérieur, branche du tibial postérieur.

b) Le *segment terminal* tire son innervation du *nerf de la fourche tibio-péronière*; rappelons que ce nerf se détache tantôt du nerf tibial postérieur, tantôt de l'un des deux nerfs suivants : nerf du jambier postérieur (voy. : fig. 730) ou nerf supérieur du fléchisseur commun des orteils.

c) L'*artère tibiale postérieure* tire son innervation : α) dans son *segment supérieur,* du nerf de la fourche tibio-péronière; β) dans son *segment moyen,* de filets très courts en nombre variable issus soit du tibial postérieur, soit du nerf du fléchisseur commun des orteils; γ) et dans son *segment inférieur,* de deux à quatre filets vasculaires disposés en *plexus (plexus tibial postérieur rétro-malléolaire de Lazorthes)* ou en *anneaux périartériels* venus soit du nerf tibial postérieur, soit des nerfs articulaires que ce tronc nerveux envoie à la face interne de l'articulation du cou-de-pied.

Innervation de l'artère péronière. — L'artère péronière est innervée d'une manière semblable à la tibiale postérieure.

a) Dans son *segment supérieur,* elle tire son innervation de la branche externe ou péronière du nerf de la fourche tibio-péronière.

b) Dans son *segment moyen,* les nerfs vasculaires de cette artère sont issus : soit du nerf inférieur du soléaire, soit du nerf du jambier postérieur, tous les deux branches du tibial postérieur.

c) Dans son *segment inférieur,* ses filets vasculaires lui sont fournis le plus souvent par le nerf du fléchisseur propre du gros orteil.

Innervation de l'artère tibiale antérieure. — 1° Dans la **loge postérieure de la jambe,** l'artère tibiale antérieure (segment initial) reçoit un filet vasculaire qui lui est fourni le

plus fréquemment par le nerf du poplité, branche du sciatique poplité interne, mais parfois aussi par le nerf du jambier postérieur, branche du tibial postérieur (voy. : fig. 730).

2° Dans la **loge antérieure de la jambe**, l'artère est innervée par cinq à six filets étagés qui viennent, soit directement du nerf tibial antérieur, soit des branches collatérales que

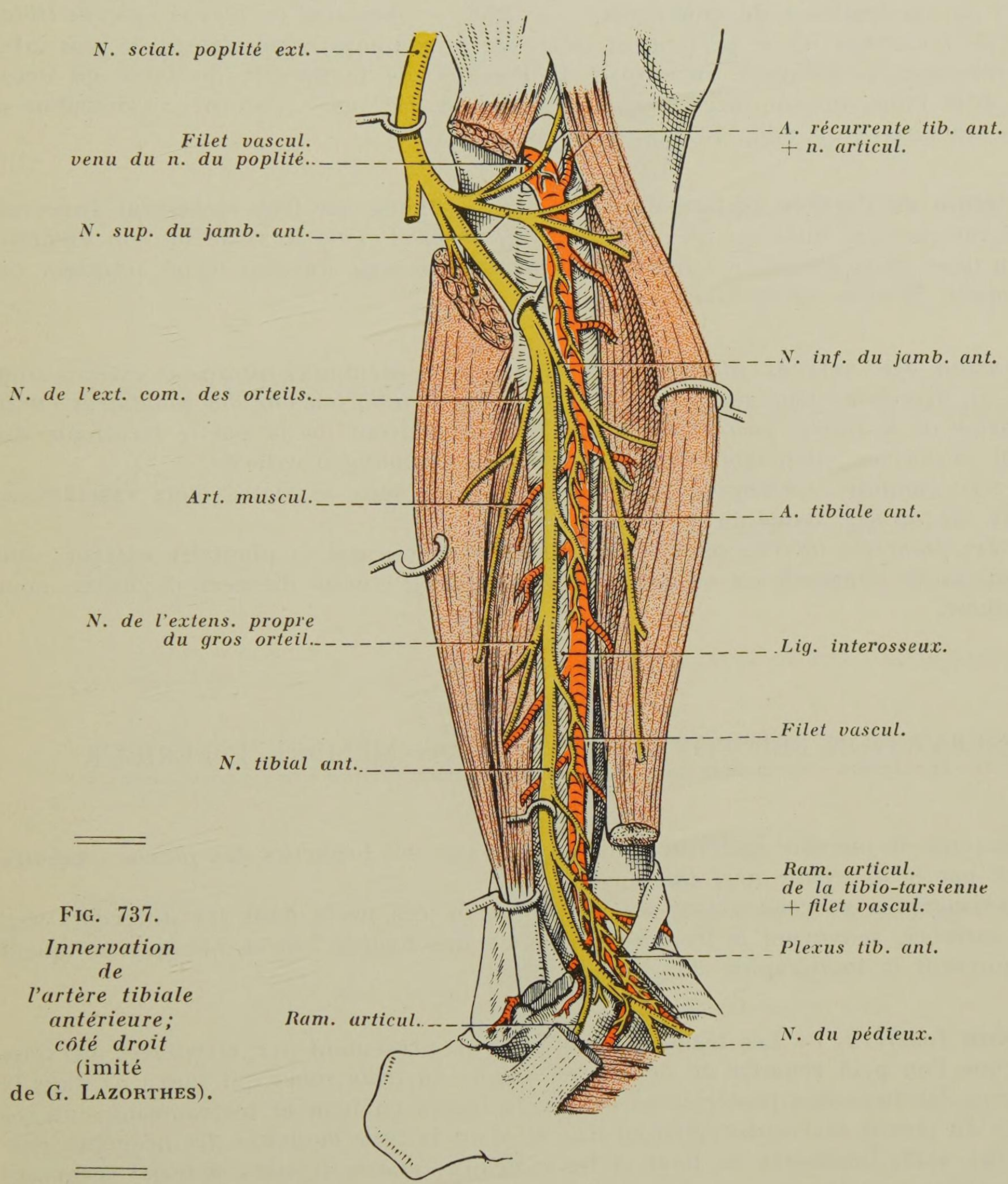

FIG. 737. *Innervation de l'artère tibiale antérieure; côté droit* (imité de G. LAZORTHES).

ce nerf envoie aux muscles de la loge antérieure de la jambe, et plus spécialement des nerfs supérieur et inférieur du jambier antérieur (voy. : fig. 737).

Le *nerf supérieur du jambier antérieur* fournit constamment un ou deux filets très courts (parfois plus) dirigés obliquement en bas et en avant; ils se distribuent à la face antéro-externe de la tibiale antérieure où ils se ramifient.

Le *nerf inférieur du jambier antérieur* abandonne un filet vasculaire au point où il croise cette artère; long et grêle, il se distribue à la partie moyenne de l'artère tibiale antérieure.

3° La **partie terminale** de l'*artère tibiale antérieure* (sur une longueur de 3 à 4 centimètres) est innervée par des filets vasculaires venus, soit directement du nerf tibial antérieur, soit le plus souvent du *rameau articulaire de la tibio-tarsienne,* destiné à la face antérieure de l'articulation du cou-de-pied; ces filets se disposent en *plexus (plexus tibial antérieur de Lazorthes)* et se prolongent même sur la pédieuse; généralement le plus inférieur d'entre eux se bifurque au niveau de l'origine de la dorsale du tarse en deux branches dont l'une, interne, accompagne la pédieuse; et l'autre, externe, se distribue à la dorsale du tarse (voy. : fig. 737).

Innervation de l'artère pédieuse. — L'artère pédieuse est très richement innervée à son origine par des filets du plexus tibial antérieur, et dans le reste de son étendue par un ou deux filets vasculaires issus de la partie terminale du nerf tibial antérieur ou de sa branche interne de division.

Innervation des artères plantaires. — Les artères plantaires interne et externe sont innervées au niveau de leur segment initial par le *nerf de la fourche des plantaires (nerf de la division de la tibiale postérieure),* issu le plus souvent de la partie terminale du nerf tibial postérieur ou parfois de l'origine du nerf plantaire externe.

1° L'*artère plantaire externe* reçoit généralement de deux à quatre filets vasculaires, très courts, très grêles, venus du nerf homonyme.

2° L'*artère plantaire interne* semble moins bien innervée que la plantaire externe; elle reçoit d'une façon constante un ou deux filets vasculaires venus du nerf de même nom (G. Lazorthes).

INNERVATION SENSITIVE CUTANÉE DU MEMBRE INFÉRIEUR

Les téguments du membre inférieur sont innervés par des branches des *plexus lombaire* et *sacré* et par le *douzième nerf intercostal.*

Nous envisagerons successivement les territoires de ces nerfs dans les différents segments du membre, renvoyant le lecteur à l'examen des figures 740 et 741 qui indiquent schématiquement la topographie de ces territoires.

1° ***Région fessière.*** — Les téguments de la fesse présentent *six territoires* nerveux distincts, que l'on peut répartir de dedans en dehors en *trois zones* qui sont : *a)* dans la *zone interne,* les branches postérieures des nerfs sacrés en haut et les rameaux cutanés postérieurs du plexus sacro-coccygien en bas; *b)* dans la *zone moyenne,* les branches postérieures des nerfs lombaires en haut et les rameaux cutanés fessiers, à trajet récurrent du petit sciatique au-dessous; *c)* dans la *zone externe,* le rameau perforant ou branche cutanée fessière du grand abdomino-génital avec le rameau perforant latéral du douzième nerf intercostal (rameau cutané fessier) en haut et la branche fessière du fémoro-cutané en bas (voy. : fig. 739 et 741).

2° ***Cuisse.*** — *a)* La *face antérieure* de la cuisse est innervée uniquement par des branches du plexus lombaire, ce sont : au niveau du triangle de Scarpa, de dedans en

dehors, les branches génitales des abdomino-génitaux, la branche crurale du génito-crural et le fémoro-cutané; dans tout le reste de son étendue, la face antérieure reçoit ses nerfs sensitifs de la branche fémorale du fémoro-cutané dans le tiers externe, et du crural dans ses deux tiers internes, y compris les téguments du genou.

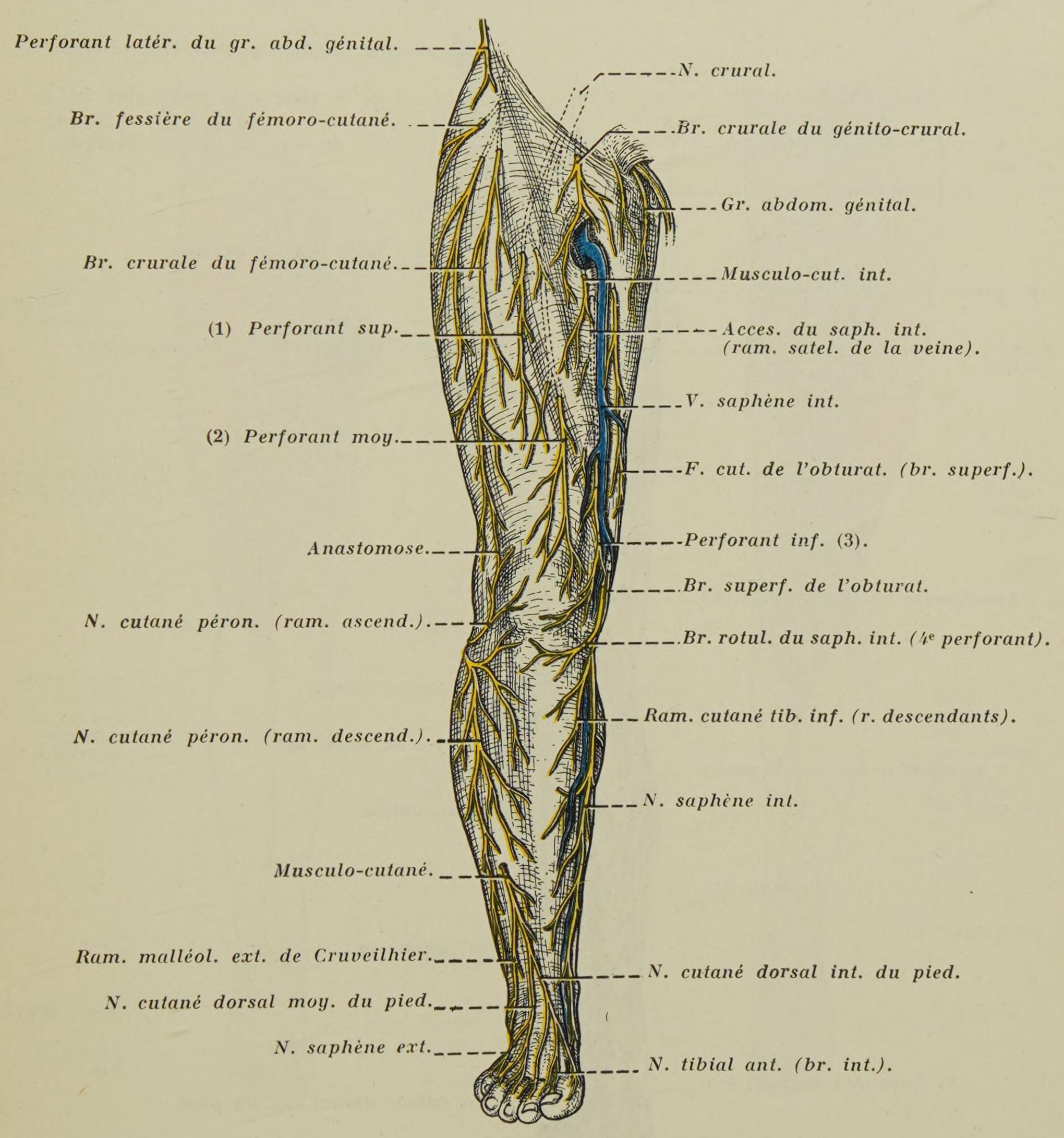

Fig. 738. — *Nerfs superficiels du membre inférieur droit; face antérieure.*

b) La *face postérieure,* y compris la peau qui recouvre la région poplitée, est innervée par le petit sciatique (nerf cutané postérieur de la cuisse).

c) La *face interne* est innervée par la branche superficielle ou antérieure du nerf obturateur et par le musculo-cutané interne, branche du crural, enfin par l'accessoire du saphène interne un peu au-dessus du genou.

d) La *face externe* ne présente qu'un seul territoire sensitif constitué par le fémoro-cutané (voy. : fig. 738 et 740).

3° **Jambe.** — A la jambe, deux vastes territoires : l'un interne, l'autre externe, se distribuent l'innervation cutanée par rapport au plan médio-sagittal du membre : *a) en dedans,* le nerf saphène interne; *b) en dehors,* l'accessoire du saphène externe et le nerf cutané péronier, tous les deux branches du sciatique poplité externe; *c)* enfin, à la *face postérieure* de la jambe, le nerf saphène externe, branche du sciatique poplité interne,

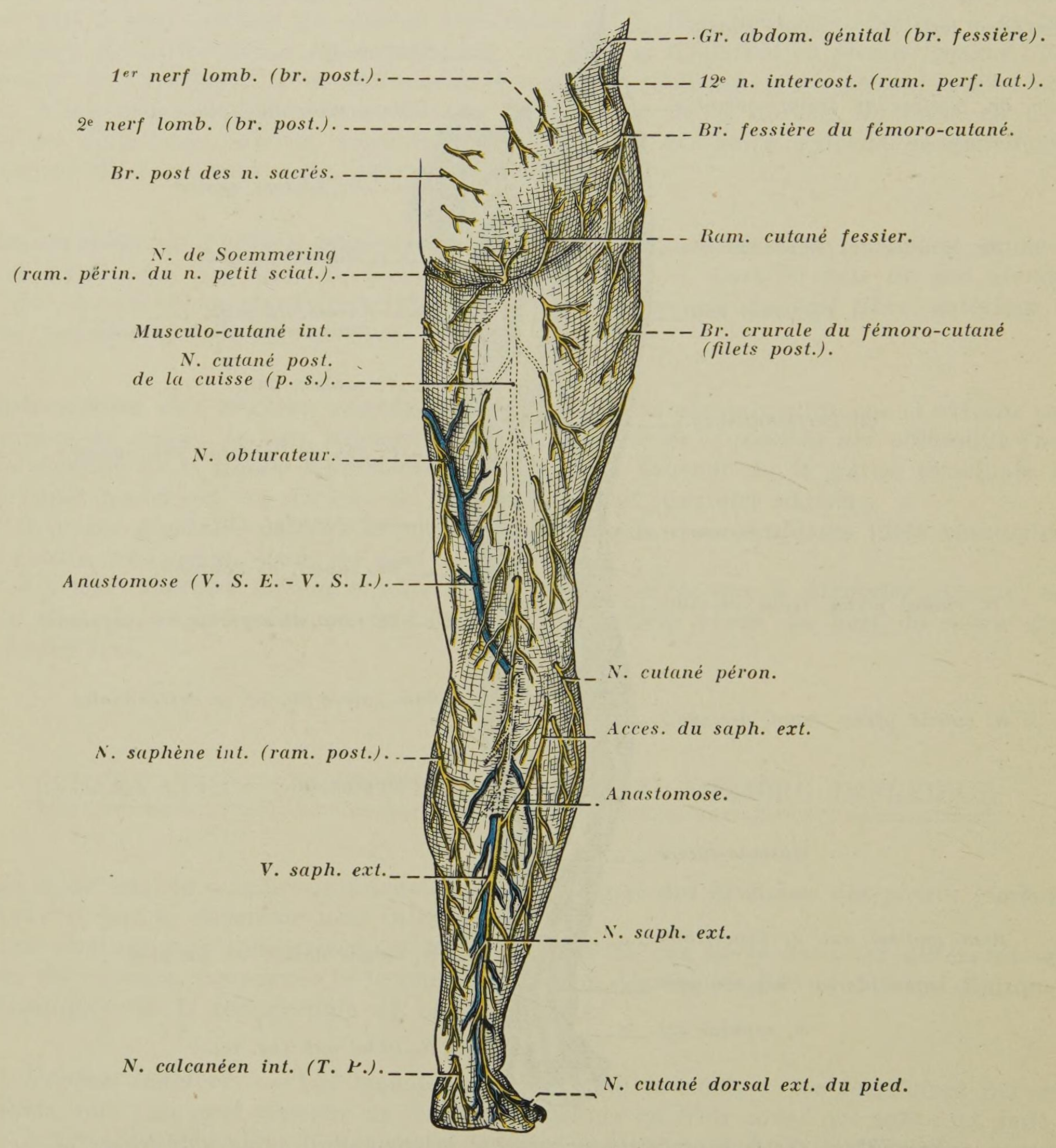

Fig. 739. — *Nerfs superficiels du membre inférieur droit; face postérieure.*

présente un territoire de forme triangulaire à base talonnière plus étendue en dehors qu'en dedans, qui s'intercale entre les deux territoires précédents (voy. : fig. 739 et 741).

4° **Pied.** — *a)* La **face dorsale** du pied présente *trois territoires* qui sont, en allant de dedans en dehors: α) le nerf saphène interne qui s'étend en partie sur le bord interne; β) le musculo-cutané (nerfs cutanés dorsaux interne et moyen); γ) et le nerf saphène externe par le nerf cutané dorsal externe qui s'étend quelque peu sur le bord externe du pied.

Les téguments qui recouvrent la face dorsale du pied sur une étendue de 4 à 5 centimètres en arrière de la première commissure interdigitale sont innervés par le nerf tibial antérieur (voy. : fig. 740).

b) La **face plantaire** est innervée au niveau du talon par le nerf tibial postérieur (nerf calcanéen interne) et en avant de ce territoire par le plantaire externe en dehors et par

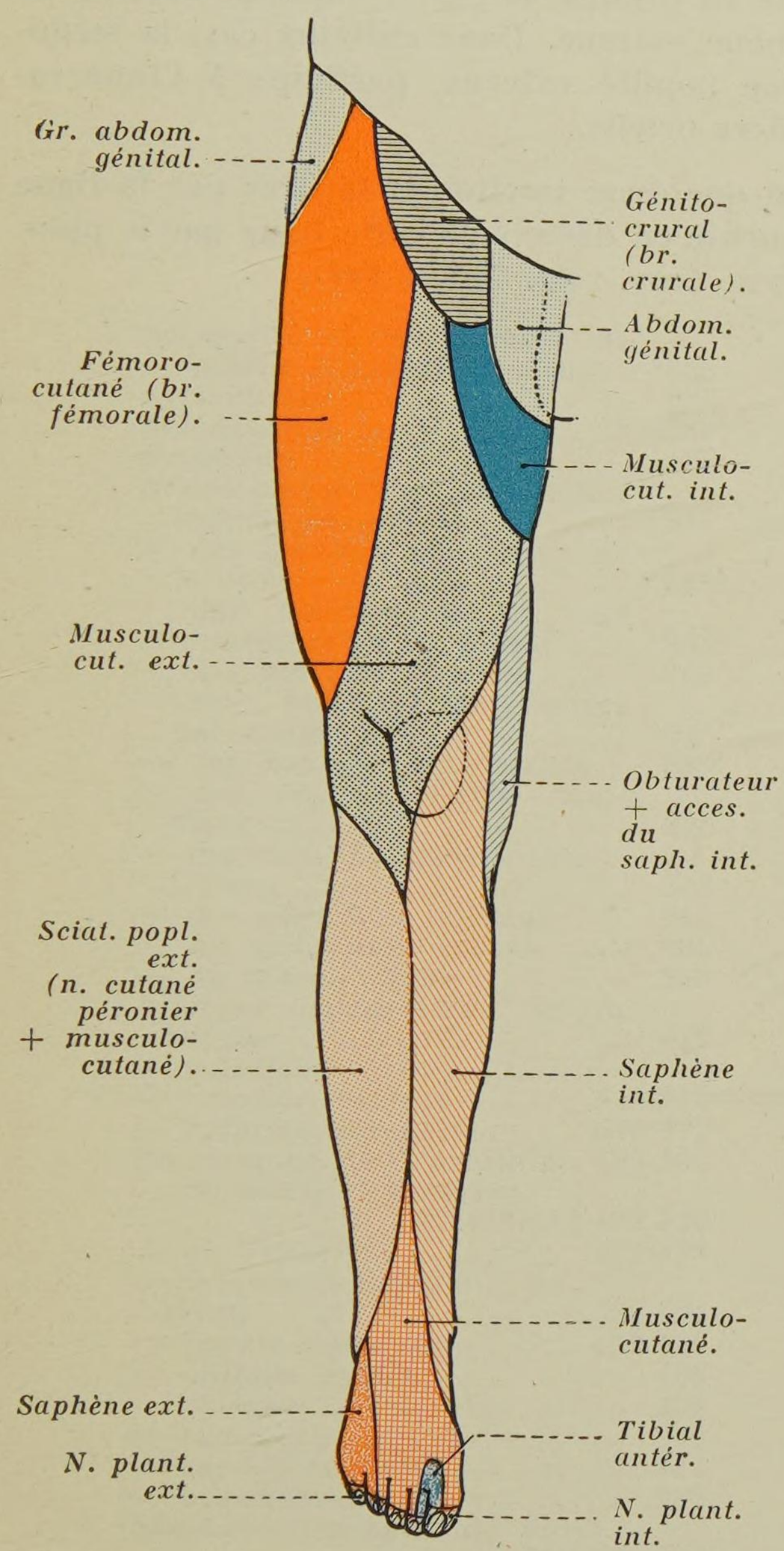

Fig, 740. — *Territoires sensitifs cutanés du membre inférieur droit; face antérieure* (schématique).

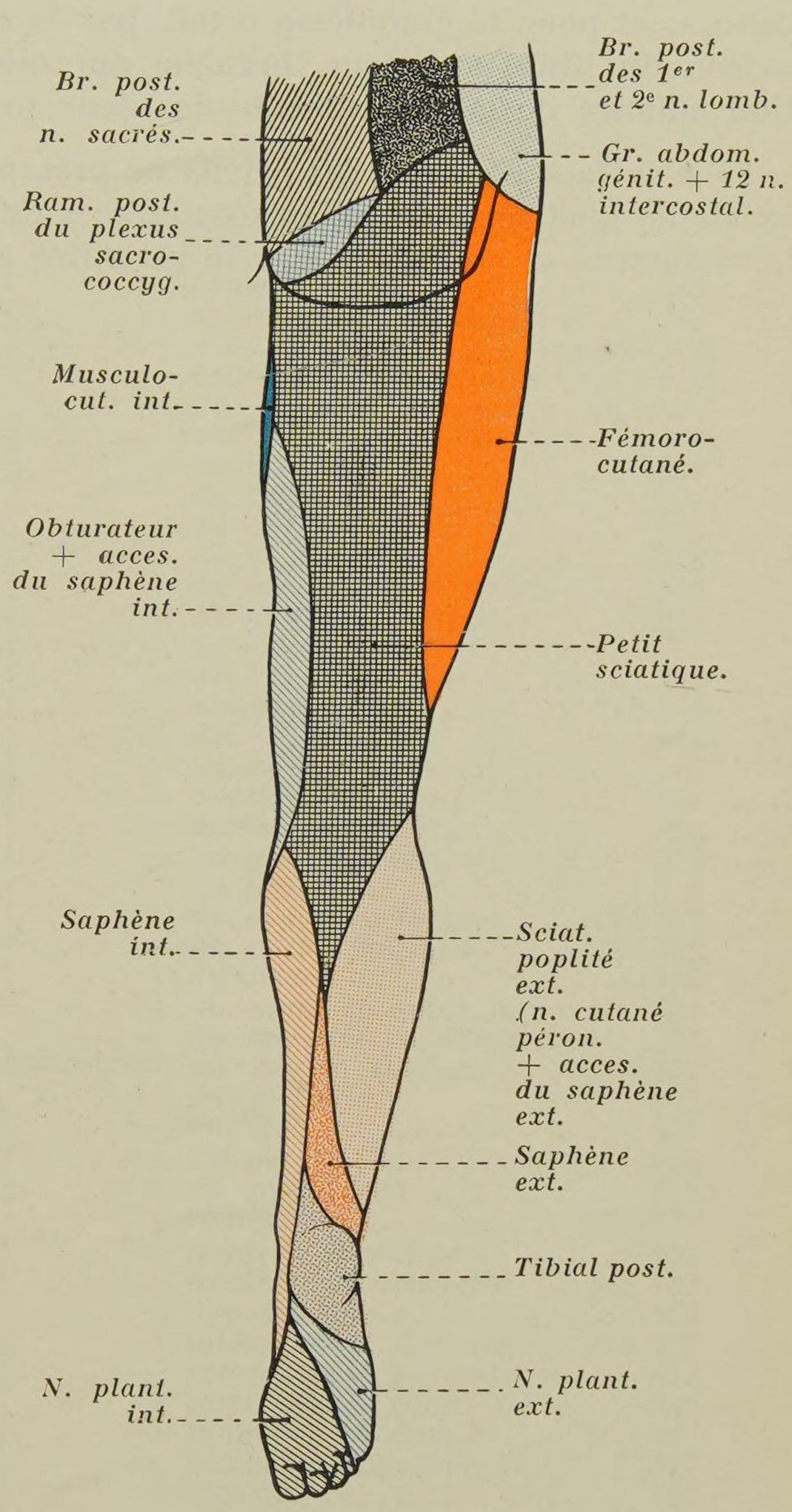

Fig. 741. — *Territoires sensitifs cutanés du membre inférieur droit; face postérieure* (schématique).

le plantaire interne en dedans; la limite entre les territoires cutanés des nerfs plantaires est indiquée par une ligne oblique dirigée d'arrière en avant et de dedans en dehors, qui s'étend de l'union du tiers postérieur avec les deux tiers antérieurs du bord interne du pied à l'extrémité antérieure du quatrième orteil; par suite de cette disposition et en la comparant avec celle de la main, le plantaire interne est l'équivalent du médian, et le plantaire externe celui du cubital à la paume de la main.

5° *Orteils.* — La distribution sensitive cutanée des orteils est analogue à celle des doigts :

a) A la **face dorsale**, la phalange unguéale est innervée par le plantaire interne pour les trois premiers orteils et par le plantaire externe pour les deux derniers; les deux autres phalanges sont innervées, pour les trois premiers orteils, par le musculo-cutané; pour le quatrième orteil, par le musculo-cutané en dedans, et par le saphène externe en dehors; et pour le cinquième orteil, par le saphène externe. Dans certains cas, la terminaison du tibial antérieur, branche du sciatique poplité externe, participe à l'innervation cutanée de la face dorsale des deux premiers orteils.

b) A la **face plantaire**, les orteils ne présentent que deux territoires séparés par la ligne axiale du quatrième orteil; la sensibilité y est fournie en dedans de cette ligne par le plantaire interne et en dehors par le plantaire externe (voy. : fig. 740 et 741).

INDEX ALPHABÉTIQUE

A

Accessoire du nerf satellite de l'artère fémorale profonde. 1038
Acétabulum 633
Achselbogen 358-386
Acromion *14*
Action d'ensemble des muscles thénariens 317
— des muscles adducteurs de la cuisse 816
— des muscles de la loge antérieure de la jambe ... 838
— des muscles fessiers 769
— des muscles fléchisseurs des doigts 276
— des muscles interosseux.. 330
— des muscles ischio-jambiers 828
— des muscles pelvitrochantériens 786
— des péroniers latéraux ... 848
— du quadriceps crural 805
— du triceps sural 860
Ailerons chirurgicaux de la rotule *672*
— rotuliens *670*
— rotulien externe..... 670-672
— rotulien interne..... 670-672
Anastomose de Cruveilhier. 495-502
— de Riche et Cannieu..... ..... 317-479-*482*-*498*-500
— de Villar *482-499*
— intercosto-brachiale de Hyrtl 386-*504*
— jugulo-céphalique *432*-440
— oblique externe 488
— oblique interne 488
— sus-cervicale 649
— sus-olécranienne 401-*414*
— sus-rétro-tarsienne 982
Anastomotica tarsi de Salvi. 720-986-996
Angle cervico-diaphysaire ... 527
— d'Alsberg 525
— de Böhler 716
— d'écartement des fémurs.. 520
— de déclinaison du fémur.. *521*
— de déclinaison du tibia... 559
— d'inclinaison du fémur.... 527
— de l'acromion 15
Anneau crural..... 913-937
— du soléaire 852-964-1064
— du troisième adducteur... 813-916-946
Aponévrose antibrachiale profonde 361
— antibrachiale superficielle. 361
— axillaire profonde..... 358-380
Aponévrose axillaire superficielle 358-379
— brachiale 359
— clavi-coraco-axillaire *356*
— clavi-pectorale *356*-376
— clavi-pectoro-axillaire 356
— de la base du creux de l'aisselle *358*
— de la cuisse *909*
— de la fesse *907*
— de la jambe 917
— de la main *368*
— de la région axillaire..... *356*
— de la région poplitée *916*
— de l'avant-bras *361*
— de l'épaule *355*
— deltoïdienne 223-*355*
— des fléchisseurs 361
— dorsales (main) *374*
— dorsales du pied *927*
— dorsale profonde 374
— dorsale superficielle 374
— du bras *359*
— du canal de Hunter.... 792-916
— du carré pronateur.... 277-362
— du crural 799
— du membre inférieur..... *907*
— du membre supérieur..... *355*
— du moyen fessier..... *907*
— du pédieux 927
— du pied 927
— du poplité 864
— du pyramidal 778
— fémorale *606*-672
— fessière profonde *907*
— fessière superficielle.... 763-*907*
— hypothénar *371*
— interosseuse dorsale.... 374-927
— interosseuse palmaire *371*
— interosseuse plantaire 931
— jambière profonde..... 857-*917*
— jambière superficielle *917*
— obturatrice 780
— palmaires *368*
— palmaire externe *371*
— palmaire interne *371*
— palmaire moyenne *368*
— palmaire profonde *371*
— palmaire superficielle *368*
— pectoro-axillaire 357
— plantaires *927*
— plantaire externe *930*
— plantaire interne *930*
— plantaire moyenne *928*
— plantaire profonde *931*
— plantaire superficielle *927*
— profonde de l'avant-bras.. 361
— sous-épineuse *355*
— sous-scapulaire *356*
— sus-épineuse 225-*355*

Aponévrose thénar *371*
Apex capituli 568
Apex patellæ 545
Appareil glénoïdo - sésamoïdien *206*-750
Apophyse angulaire de l'olécrane 46
— console 46
— coracoïde *16*
— coronoïde *46*
— coronoïde du cuboïde..... 592
— du grand os 70
— du trapèze 67
— externe de l'astragale.... 575
— pyramidale du cuboïde... 592
— rostrale 562
— styloïde 568
— styloïde cubitale *48*
— styloïde du cinquième métatarsien 617
— styloïde du troisième métacarpien 87
— styloïde radiale 58
— sus-épitrochléenne 24
— trigone de l'astragale..... 578
— unciforme de l'os crochu. 72
Arc axillaire de Langer... 358-380
— - boutant inférieur de Rodet 539-540
— d'Adams 539
— musculaire 380
— tendineux du releveur.... 781
Arcade de Bouisson 759-764-767-*908*
— de Fröhse *288-463*
— de la pédieuse 893-992
— de la plantaire externe... 992
— de l'obturateur externe.... 775
— de Rogie 778
— de Struthers *239*-360-377
— des perforantes 813
— digitale 929
— digitale dorsale 432
— dorsale du carpe 418-*424*
— dorsale du métacarpe..... 434
— dorsale du tarse 995
— du court supinateur *288*
— du fléchisseur commun superficiel *265*-408
— du fléchisseur commun des orteils 864
— du fléchisseur sublime.... 270
— du poplité 678-862
— du soléaire *852*-964
— du troisième adducteur... 813
— du vaste externe..... *246*-247
— fibreuse des muscles hypothénariens *319*
— intercommissurale 433
— interdigitales 929
— métatarsienne 737
— palmaire nerveuse du cubital *498*
— palmaire profonde *421*
— palmaire superficielle *418*
— péri-unguéale 1004
— pisi-unciformienne *319*-321
— plantaire 990-995
— plantaire sous-cutanée 1004-1005
— plantaire superficielle... 989-995
— sous-tendineuses 370
— tarsienne 737
— veineuse dorsale superficielle 1006
Architecture de la clavicule.. 8
— de la rotule 545
— de l'humérus 36
— de l'omoplate 21
— des métacarpiens 93
— des métatarsiens 620
— des os du carpe 73
— des os du tarse 603
— des phalanges. .... 98 (m. s.) — 624 (m. i).
— du cubitus 49
— du fémur 539
— du péroné 570
— du radius 59
— du tibia 560
Arcus axillaris 358
— brachialis 358
— tendineus musculi levatoris ani 781
Armbogen 359-386
Arrière-fond de la cavité cotyloïde 633
Artère acétabulaire 634-*649*
— acromio-thoracique *388*
— articulaire inféro-externe. 965
— articulaire inféro-interne.. *965*
— articulaire moyenne *965*
— articulaire supéro-externe. *964*
— articulaire supéro-interne. *964*
— axillaire *375*
— bicipitale *400*
— circonflexe antérieure *392*-648-*951*
— circonflexe externe *951*
— circonflexe iliaque superficielle *948*
— circonflexe interne *950*
— circonflexe postérieure. *391*-648-*950*
— collatérales dorsales 426
— collatérales dorsales des doigts 426
— collatérale dorsale externe de l'index 418
— collatérale dorsale externe du pouce 418
— collatérale dorsale interne du pouce 418
— collatérale externe 399
— collatérale interne courte.. *401*
— collatérale interne inférieure *401*
— collatérale interne longue. *401*
— collatérale interne supérieure *401*
— collatérales palmaires 426
— collatérales palmaires des doigts 421
— collatérales palmaires du pouce 423
— coracoïdiennes 387
— crurale *946*
— cubitale *406*
— cubitale commune *407*
— cubito-dorsale *413*-425
— cubito-palmaire 406
— cubito-transverse du carpe. *413*
— cutanée axillaire 387
— de la face dorsale de la main *424*
— de la jambe *968*
— de la main *415*
— de la tête du péroné de Weber 973
— de l'avant-bras *402*

Artère delto-pectorale de Dujarier 134-389
— des adducteurs 953
— des doigts 426
— des épicondyliens 405
— des épitrochléens 411
— des orteils 994
— des péroniers latéraux.... 973
— des radiaux 406
— digitales 421
— dorsale du carpe 413-418
— dorsale du métatarse 986
— dorsale du pouce 418
— dorsale du tarse 985
— du ligament rond 649
— du membre inférieur 933
— du membre supérieur 375
— du nerf médian 413-483
— du petit rond 391
— du pied 983
— du quadriceps crural 953
— du sinus du tarse 985
— du vaste interne 399
— du V médian 387
— fémorale 933
— fémorale commune 946
— fémorale primitive 946
— fémorale profonde 949
— fessière 652
— grande anastomotique 955
— honteuse externe inférieure. 948
— honteuse externe supérieure 948
— humérale 393
— humérale profonde 399
— inférieure des péroniers latéraux 975
— inférieure du soléaire ... 979
— inférieure du vaste interne. 956
— interosseuse antérieure .. 411
— interosseuse antérieure du premier espace 423
— interosseuse dorsale du premier espace 418-986
— interosseuses plantaires .. 993
— interosseuse plantaire du premier espace 993
— interosseuse postérieure. 412-426
— ischiatique 652
— jumelles 966
— malléolaire externe 974
— malléolaire interne 974
— mammaire externe 389
— marginale interne du pied. 989
— médiane de l'avant-bras .. 413
— nourricières de l'humérus. 401
— nourricière du péroné 982
— nourricière du tibia 976
— obturatrice 649
— pédieuse 983
— perforantes 427-953-995
— perforante du premier espace 424
— perforantes inférieures ... 427
— perforantes supérieures .. 427
— péronière 980
— péronière antérieure 982
— péronière perforante 982
— péronière postérieure 982
— petite saphène 967
— petites thoraciques de Sappey 389
— plantaire externe 989
— plantaire interne 987
— plantaire profonde 996
Artère poplitée 957
— principale du deltoïde.... 391
— principale du grand dorsal. 391
— principale du grand pectoral 389
— propre du petit pectoral.. 389
— radiale 403
— radio-palmaire 406
— radio-transverse du carpe.. 406
— récurrente cubitale antérieure 411
— récurrente cubitale postérieure 411
— récurrente péronière antérieure 973
— récurrente péronière postérieure 973
— récurrente radiale antérieure 405
— récurrente radiale postérieure 413
— récurrente tibiale antérieure 973
— récurrente tibiale interne.. 976
— récurrente tibiale postérieure 973
— saphène externe 967
— scapulaire inférieure 390
— scapulo-thoracique 390
— sous-scapulaire 390
— sous-cutanée abdominale.. 947
— superficielle du pli du coude de Grüber 398
— supérieure du soléaire 975
— sus-tarsienne interne 986
— tégumenteuse abdominale. 947
— thoracique alaire de Soemmering 398
— thoracique externe 389
— thoracique inférieure 389
— thoracique longue de Meckel 391
— thoracique majeure 389
— thoracique mineure 387
— thoracique supérieure 387
— tibiale antérieure 969
— tibiale postérieure 976
— transverse antérieure du carpe ..... (r.) 406 -(c.) 413
— transverse externe du métatarse 986
— transverse postérieure du carpe 418
Articulation acromio-claviculaire 105
— acromio-spinale 108
— astragalo-calcanéennes ... 714
— astragalo-scaphoïdienne .. 721
— astragalo-trigonale 600-720
— calcanéo-cuboïdienne 725
— carpiennes 183
— carpo-métacarpiennes 194
— carpo-métacarpiennes des quatre derniers métacarpiens 196
— condylo-radiale 157
— coraco-claviculaire 9-110
— coxo-fémorale 632
— cunéo-cuboïdienne 733
— de Chopart 721
— de la hanche..... 632
— de la main 183
— de l'épaule 118
— de Lisfranc 737
— des os de la ceinture scapulaire 105

Articulations des os de la deuxième rangée du carpe. *185*
— des os de la première rangée du carpe *183*
— des os du tarse antérieur entre eux *730*
— du coude *138*
— du cou-de-pied *699*
— du genou *659*
— du membre inférieur..... 631
— du pied *714*
— du poignet *170*
— huméro-antibrachiale *138*
— huméro-cubitale 138-142
— huméro-radiale 138-142
— intercunéennes *732*
— intermétacarpiennes *200*
— intermétatarsiennes *745*
— interphalangiennes *208*-754
— interscapulo-thoracique .. *112*
— intra-acromiale 108
— médio-tarsienne *721*
— métacarpo - phalangiennes. *201*
— métacarpo - phalangiennes des quatre derniers doigts. *202*
— métacarpo-phalangienne du pouce *204*
— métacarpo-sésamoïdo-phalangienne 204
— métatarso-phalangiennes.. *746*
— métatarso - phalangiennes des quatre derniers orteils. *747*
— métatarso-phalangienne du gros orteil *749*
— péronéo-tibiales *693*
— péronéo - tibiale inférieure *695*
— péronéo-tibiale supérieure. *693*
— pisi-pyramidale *184*
— radio-carpienne *170-186*
— radio-cubitales *157*
— radio-cubitale inférieure.. *163*
— radio-cubitale supérieure.. *157*
— scapho-cuboïdienne *730*
— scapho-cunéennes *731*
— scapulo-humérale *118*
— tarso-métatarsienne *737*
— tibio-péronéo-astragalienne 699
— tibio-tarsienne *699*
— trapézo-métacarpienne ... *194*
Astragale *571*
— accessoire *599*
Auvent cotyloïdien 633
— supra-lunarien 57-170
Axe anatomique du fémur... 520
— antibrachial 168
— céphalique des os de l'avant-bras 168
— de pro-supination 168
— de rotation du radius 168
— statique du fémur 520

B

Ballottement astragalien physiologique 713
Bandelette de Champenois... ..... 756-764-767-785-*909*
— de Maissiat. 763-765-787-788-909
— épitrochléo-olécranienne... ..... 34-*148*-253-492
— ilio-tibiale 787
— ilio-trochantérienne 907
— ischiatique de Bourgery. 778-780
Bandelettes prétendineuses de Legueu et Juvara *369*
— sous-tendineuses 928
— spinoso-sacrée 778
Bec coronoïdien 46
— de la rotule 545
— de l'olécrane 44
— du cuboïde 592
— du premier métacarpien.. 84
— du scaphoïde 589
Biseau astragalien 573-701
— radial 55-142
Bordure cotyloïdienne 633
Boule du biceps 231
Bourrelet cotyloïdien *633*
— glénoïdien *119*
— unguéal 96-623
Bourse séreuse bicipitale.. 154-234
— séreuse de Hencke 644
— séreuse de l'anconé 154
— séreuse de la patte d'oie.. 791-818-826
— séreuse de Larger.. 285-302-*353*
— séreuse de l'obturateur externe 644
— séreuse de l'obturateur interne 644-773
— séreuse de Morestin 832
— séreuse D. M. J. I. . 686-826-857
— séreuse de Ward Collins.. 167-234-289
— séreuse du biceps crural.. 686
— séreuse du carré crural... 644
— séreuse du coraco-biceps.. 130-222
— séreuse du demi-membraneux et du jumeau interne. 686-826-856
— séreuse du grand dorsal.. 130
— séreuse du grand fessier.. 767
— séreuse du grand pectoral. 130
— séreuse du grand rond.... 130
— séreuse du jambier antérieur 594-831
— séreuse du jumeau interne. 686
— séreuse du ligament conoïde 108
— séreuse du ligament trapézoïde 108
— séreuse du nerf cubital... 154
— séreuse du poplité 686
— séreuse du psoas-iliaque.. 644
— séreuse du pyramidal du bassin 644
— séreuse du sous-épineux. 130-218
— séreuse du sinus tarsi ... 719
— séreuse du sous-scapulaire. *127*-130-222
— séreuse interligamentaire.. 108-681
— séreuses intermétatarso-phalangiennes de Grüber.. 748
— séreuse intertendino-tibiale de Dujarier 669-685-802
— séreuse intratendineuse... 800
— séreuse ischiatique profonde 766
— ischiatique superficielle... 765
— séreuses prérotuliennes.... 685
— séreuse prérotulienne moyenne 672-686-910
— séreuse prérotulienne profonde 671-800
— séreuse prérotulienne superficielle 686
— séreuse prétibiale *669*-802

Bourse séreuse rétro-oléocranienne 154-252
— séreuse rétro-spinale 218
— séreuse sous-acromiale 111-130-131
— séreuse sous-acromio-coracoïdienne 111
— séreuse sous-acromio-deltoïdienne 223
— séreuse sous-coracoïdienne. 130-131-222
— séreuse sous-deltoïdienne.. 129-133-223
— séreuse sous-quadricipitale. 685
— séreuse sus-acromiale.. 107-130
— séreuse sus-calcanéenne... 857
— séreuse sus-condylienne interne 856
— séreuse sus-olécranienne. 154-248
— séreuses trochantériennes.. 648
— séreuse trochantérienne profonde 767
— séreuse trochantérienne superficielle 765
Boutonnières d'Hartmann *421*-481-497
— du sous-scapulaire 126-*222*
Branche antérieure du nerf radial *466*
— antérieure du V deltoïdien. 27-214
— cutanée dorsale de la main (cubital) *495*
— cutanée péronière *1077*
— de bifurcation de la ligne âpre 533
— fémoro-cutanée antéro-externe de Valentin. *1028-1031*-1038
— postérieure du nerf radial. *463*
— postérieure du V deltoïdien 23-214
— profonde du cubital *497*
— superficielle du cubital... *496*
Bursa anserina... 686-791-818-826

C

Calcanéum *579*
— secondaire *602*
— surnuméraire de Frœlich. *602*
Calcar femorale 539
Canal brachial de Cruveilhier. 236-*394-471*-491
— calcanéen *922*
— carpien 74-343-*363*-475
— collatéral veineux 430
— crural *911*
— d'Alcock 781
— de Bouisson ... 759-764-767-*908*
— de Guyon 66-*365*-416-494
— de Hunter 804-*916*-944
— des adducteurs de Tillaux. 945
— fessier 764-767-*908*
— fibreux des vaisseaux tibiaux de Hyrtl *970*
— huméral 24
— radio-carpien de Richet... 363
— sous-pubien 1042
— tibio-astragalo-calcanéen.. 922
Carpe 60
Capitulum fibulæ 568
Capitulum humeri 32
Caractères communs des métacarpiens 79
— communs des métatarsiens. 606
— différentiels des ligaments latéraux de l'articulation du genou 676
— différentiels des métacarpiens *92*
— différentiels des métatarsiens *620*
— particuliers aux phalanges du pouce 97
— particuliers des métacarpiens 82
— particuliers des métatarsiens 609
Cavité cotyloïde *633*
— glénoïde *19*-118-552
— glénoïde du scaphoïde ... 722
— glénoïde phalangienne ... 751
— sigmoïde du radius *58*-163
Ceinture pelvienne 519
— scapulaire 3
Centre des aponévroses fessières 763-907
— osseux du carpe 76
Cercle artériel des circonflexes. 392
— artériel du coude *414*
— artériel du cou-de-pied... 982
— artériel inférieur du genou. 982
— artériel périépicondylien. *400*-414
— artériel périépitrochléen... ..... 154-*411*-414
— artériel périmalléolaire. 982-996
— artériel périscapulaire ... *392*
Chaîne ganglionnaire des vaisseaux mammaires externes. 444
— ganglionnaire des vaisseaux scapulaires inférieurs *445*
Chair carrée de Sylvius 886
Champ d'insertion du long abducteur du pouce 52
— triangulaire d'insertion de l'anconé 41
— triangulaire du vaste interne 26
Chef coronoïdien du rond pronateur 47
— huméral du biceps 237
Chiasma tendineux de Camper. 265
— tendinosum 265
Cinquième métacarpien *91*
— métatarsien *617*
Cintre carpo-métacarpien ... 197
— cervico-obturateur 529
Clavicule 3
Cloisons sagittales 369-373
Col anatomique 118-527
— anatomique de l'humérus. 27
— anatomique de Malgaigne. 205
— chirurgical de l'humérus. 27-118
— de l'astragale 574
— de l'omoplate *20*
— du péroné *566*
— du radius 55
Condyle carpien 75-*172*
— fémoraux 535
— huméral 32-139
— médio-carpien 186
— palmaires 85
Confluent basilo-huméral ... 440
— céphalo-axillaire 439-440
— poplité de Charpy 1010
— veineux saphéno-poplité 999-1013

Connexions de la clavicule... 8
— de la rotule 545
— de l'astragale 579
— de l'humérus 36
— de l'omoplate 20
— de l'os crochu 73
— du calcanéum 587
— du cinquième métacarpien. 92
— du cinquième métatarsien. 619
— du cuboïde 593
— du cubitus 49
— du deuxième cunéiforme.. 597
— du deuxième métacarpien. 87
— du deuxième métatarsien.. 613
— du fémur 538
— du grand os 72
— du péroné 570
— du pisiforme 67
— du premier cunéiforme .. 596
— du premier métacarpien... 85
— du premier métatarsien... 611
— du pyramidal 65
— du quatrième métacarpien. 90-617
— du radius 58
— du tibia 559
— du troisième métacarpien. 89-615
— du scaphoïde (m. s.)..... 63
— du scaphoïde (m. i.) 590
— du semi-lunaire 65
— du trapèze 68
— du trapézoïde 69
Constitution du triceps sural. 853
Coques condyliennes *668*
— condylienne externe 851
— condylienne interne 851
Corde ligamenteuse de Weitbrecht 47-56-*167*
— de l'extenseur propre du gros orteil 837
— des adducteurs 813
Cornes du semi-lunaire..... 64
Coroné 46
Cotyle *633*
Couche graisseuse préarticulaire 710
Coulisse bicipitale *29*
— de l'extenseur commun des orteils 837
— de l'extenseur propre des orteils 837
— des fléchisseurs 363
— des péroniers 584
— des radiaux 282-284
— du demi-membraneux. 674-821
— du grand palmaire..... 260-363
— du jambier antérieur..... 836
— du long péronier latéral.. 742
— ostéo-fibreuse des péroniers 846
— ostéo-fibreuses du poignet. 366
— plantaire du long péronier latéral 728
Courte portion du biceps.... *231*
Coussinet adipeux de l'acétabulum 633
— élastique du bras de Poirier 119-132-244
Crête condylo-trochléenne ... 660
— cubitale 43
— des péroniers 583-845
— d'insertion tendineuse du sous-épineux 15
— d'insertion tendineuse du sous-scapulaire 10
Crête du court supinateur.. 56-288
— du cuboïde 590
— du grand fessier 532
— du pectiné 533-806
— du petit adducteur 533
— du pyramidal 65
— du fléchisseur commun superficiel 264
— du soléaire 549-852
— du sous-épineux 15-216
— du tibia *549*
— du trapèze 67
— du vaste externe.... 25-244-529
— du vaste interne 533
— en S italique d'Hovelacque. 33
— intercondylo-trochléennes.. 535
— intermédiaire des ronds.. 19
— interosseuse *42*-54-565
— interscapho-lunaire 56-170
— intertrochantérienne postérieure 528-633
— juxta-marginale *31*-281
— latérales des phalanges... 96
— longitudinale postérieure.. 42
— marginales 96-266
— marginales des phalanges. 96
— médiane postérieure 57
— oblique 40-564-569
— oblique du carré pronateur 42
— pectinéale 806
— postérieure du radius..... 54
— pronatrice 57
— rétro-sigmoïdienne *47*-148-158-159-286
— sous-trochinienne 29
— sous-trochitérienne 27
— supérieure et inférieure du grand dentelé 11
— supinatrice *42*-286
— supra-tegminale 635
— sus-épicondylienne..... 26-31-35
— sus-épitrochléenne..... 27-31-34
— sus-stylienne 58
— transversale pré-épitrochléenne 33
— verticale 549
Creux astragalo-calcanéen ... 581
— ischio-rectal 781
— poplité *960-962*-1074
Crista femoris 523
Crosse de la veine saphène externe *1011*
— de la veine saphène interne 1006-1009
Cubito-palmaire 416
— - palmaire (vraie) *422*
Cubitus *39*
— valgus physiologique. 31-39-139
Cuboïde *590*
— accessoire *601*
Cul-de-sac intertendineux ... 349
— prétendineux 349
— radio-cubital 161-164
— rétrotendineux 349
— sous-quadricipital 667
Cunéiformes *593*
— bipartitum 603
— majeur 593
— mineur 596
Cupule cubitale 48
— radiale 55-142
Custodes virginitatis de Hildenbrand 816
Cuvette glénoïdienne 552

D

Deltoïde fessier de Farabeuf 648-758-765-788
Déplacements de l'omoplate. 114-*116*
Dépression sous-deltoïdienne. 24
Deuxième cunéiforme *596*
— métacarpien *85*
— métatarsien *611*
— phalange des doigts *96*
Dilatation prémétacarpo-phalangienne 344
Distribution de l'artère fémorale 946
Divulsion physiologique tibio-tarsienne 713
Dossière 293-324-327

E

Echancrure coracoïdienne 16
— cubitale 58
— glénoïdienne 19-119
— intercondylienne. 85-533-535-536
— interépineuse 553
— intertubérositaire 30
— péronière 558
— stylo-cuboïdienne 618
Eminence hypothénar 321
— intercondylienne 552
— thénar 314
Eminentia glutealis... 758-763-788
Empreinte condylienne 663
— costale 6
— deltoïdienne 23
— d'insertion du carré pronateur 40
— d'insertion du court supinateur 50
— d'insertion du jambier antérieur 594
— d'insertion du muscle coraco-brachial 24
— d'insertion du petit fessier. 530
— d'insertion du rond pronateur 52
— du brachial antérieur.. *47*-242
— du jumeau externe 851
— du jumeau interne..... 851
— du pédieux 581
— d'insertion du tendon du jambier antérieur 609
— en virgule 529
— en virgule du petit fessier. 760
— iliaque de Poirier..... 527-632
— linéaire de Poirier *636*
— méniscale 552
Encoche ligamentaire 552
— radio-scapho-lunaire 170
— radio-scapho-lunaire antérieure 57
— radio-scapho-lunaire postérieure 57
— sous-deltoïdienne 225
— stylienne 48
Entonnoir astragalo-calcanéen 581
— crural *915*-936
— fémorali-vasculaire ... *911-935*
Eperon de Merkel..... *540*
— du droit interne 816
— olécranien 46
Epicondyle 35-140
Epilunatum 78
Epines de la tubérosité unguéale 97
— de l'omoplate *12*
— du grand rond..... 16-19-219
— du tibia 552-553-661
— scapulaire *12*
— tibiales 552
Epipyramis 78
Epitrochlée 33-140
Equilibre de la jambe et du pied 712
Espaces celluleux de la main. 337
— celluleux dorsal *341*
— celluleux dorsal profond.. 900
— celluleux dorsal superficiel. 899
— celluleux du pied *897*
— clair postérieur de Quénu. 558
— clavi-coraco-costal 110-380
— commissural de Guiot.... *340*
— commissuraux *340*
— delto-pectoral 224
— de glissement 113
— huméro-tricipital 251
— hypothénarien 321-*341*
— interilio-pariétal.. 914-937-1026
— intermétacarpien 79
— interosseux de l'avant-bras 39
— interosseux de la jambe... 547
— interpectoro-thoracique ... 114
— interserrato-scapulaire 220-227-356
— interserrato-thoracique.. *113-114*
— omo-tricipital 226-250
— pelvi-rectal inférieur de Richet 781
— pelvi-rectal supérieur de Richet 781
— palmaire médian profond. *339*
— palmaire médian superficiel 337
— plantaire externe 899
— plantaire interne 899
— plantaire médian intermusculaire inférieur 898
— plantaire médian intermusculaire supérieur 899
— plantaire médian profond. 899
— plantaire médian superficiel 897
— sous-aponévrotique prérotulien 672-910
— thénarien 314-*340*
Etoile fibreuse de la grande échancrure 759
— veineuse superficielle du triangle de Scarpa 1009
Etude anatomique de la préhension 334
— de la pronation et de la supination 167
Eventail de sustentation de Pierre Delbet 540
Expansion aponévrotique de l'extenseur commun des doigts 286-*292*
— aponévrotique du biceps.. 234-361-397
— aponévrotique du couturier 672
— aponévrotique du petit fessier 638-762-795
— aponévrotique jambière du tenseur du fascia lata 788

Expansions des vastes.... *671-800*
— fibreuses du ligament annulaire interne *923*
— palmaire du ligament annulaire dorsal du carpe.... 333
— quadricipitale *671*-800
— récurrente du jambier postérieur 868
— rotulienne du tenseur du fascia lata 672-787
— tendineuses accessoires du jambier postérieur 867
— tendineuse du brachial antérieur *242*
— tendineuses du cubital antérieur 262
— tendineuse du triceps brachial *248*
— thénarienne du long abducteur du pouce *302-308*
— tricipitale *248*
— trochinienne du sus-épineux 123-*216*
Extensor hallucis brevis de Henle 876

F

Fabella *668*-677-851
Facette carpienne du radius. *56*
— cuboïdienne du calcanéum. 587
— d'insertion de l'anconé.. 35-299
— d'insertion du jumeau interne 537
— du petit rond 29
— du poplité 556
— du sous-épineux 29
— du sus-épineux 29
— lunarienne *56*
— péronière 557
— pisiformienne 65
— préstyloïdienne 568
— rotulienne 534
— scaphoïdienne 56
— sésamoïdienne 591-750
— sésamoïdienne du premier métatarsien 610
— thalamique 580-715
Facies lunata *633*
— patellaris 534
Faisceau accessoire de Gantzer *269*
— arciforme *147*
— capsulaire du poplité..... 861
— ilio-tendino-trochantérien 795
— intermalléolaire postérieur. 704
— ischio-sus-condylien 813
— oblique postérieur interosseux 165
— tibial du biceps 825
Fascia axillaris 358-380
— cribriformis 912-*913*
— lata 788-*909*
— poplitea 678-864
Fausse cubito-palmaire *416*
Fémur *520*
Fer de lance de Gerdy.... 237-402
Fibres accessoires de Welcker. 637
— arciformes 842
— perforantes *369*-929
Fibro-cartilage glénoïdien.... 202-205-723-747-751
— semi-lunaires *663*
Fibularis brevis 843
— longus 839
Fibule 562
Filet cutané palmaire..... *496*
Fixation de l'omoplate sur le thorax 114
Foramen ovale de Weitbrecht *126*-127-222
Fossa acetabuli 633
— cribrosa lunati *64*-178-184
— ovalis 913-940
— radialis 32
Fosse ovale 359-371-913-940
— sous-épineuse *15*-225
— sous-scapulaire 9
— sus-épineuse *15*-225
Fossette coronoïdienne 27-*31*-140-587
— criblée du semi-lunaire. *64*-178
— de Marcille 1040
— de Morhenheim... 7-224-376-442
— de Welcker 27-118
— digitale 529-*569*-696-700
— du ligament rond..... 527-632
— ilio-lombaire *1040*
— lombo-sacrée 1040
— olécranienne *32*-140
— ovarienne 1041
— ovoïde du poplité..... 537-861
— prétrochantinienne 532
— sigmoïdienne 42
— sous-claviculaire de Gerdy. 376
— sous-sigmoïdienne 158-287
— sous-trochantinienne 533
— sus-condylienne *32*-140
— sus-trochinienne..... 27-118-125
— sus-trochléenne.. *32*-140-535-659
Fourche de l'humérale *401*
— du médian *470*
— thénarienne 315-329-*423*
Fovea capitis 527-632-640-641
Frange falciforme *150*
Freins de la capsule 127
— des jumeaux *851*
— des péroniers 847-903-926
— méniscaux *664*
— préputial 345
Frenula capsulæ 122-127-636-637-642
Fronde de l'extenseur commun des orteils 834
— de l'extenseur propre du gros orteil *832*
— des extenseurs 921
Fusées lombricales de Kanavel 340

G

Gaine aponévrotique du grand fessier 907
— des vaisseaux fémoraux. 916-*935*
— digito-carpienne cubitale.. 348
— digito-carpienne radiale... 346
— du fléchisseur commun des orteils 924
— du fléchisseur propre du gros orteil 925
— du sous-clavier 356
— du jambier postérieur ... 923
— du long péronier latéral.. 728
— du petit pectoral 357-376
— du pyramidal 778
— intertendineuses 373
— ostéo-fibreuse des doigts. *274*-352

Gaine ostéo-fibreuse plantaire du long péronier latéral. 742-*841*
— préputiale *345*
— synoviale de l'extenseur commun des doigts et de l'extenseur propre de l'index *353*
— synoviale de l'extenseur commun des orteils *902*
— synoviale de l'extenseur propre du gros orteil *902*
— synoviale de l'extenseur propre du petit doigt..... *354*
— synoviales des fléchisseurs. *343*
— synoviales des péroniers latéraux 903
— synoviale des radiaux ... *352*
— synoviales digitales ... *344-905*
— synoviales digito-carpiennes *346*
— synoviale digito-carpienne externe *346-351*
— synoviale digito-carpienne interne *348-351*
— synoviales dorsales *352*
— synoviale du cubital postérieur *354*
— synoviale du fléchisseur commun des orteils *905*
— synoviale du fléchisseur propre du gros orteil *905*
— synoviale du grand palmaire *343*
— synoviale du jambier antérieur 902
— synoviale du jambier postérieur *905*
— synoviale du ligament rond *643*
— synoviale du long abducteur et du court extenseur du pouce *352*
— synoviale du long extenseur du pouce *353*
— synoviale plantaire du long péronier latéral *905*
— synoviales palmaires *343*
— synoviale palmaire moyenne *350*
— synoviales tendineuses du cou-de-pied et du pied.... *901*
— synoviales tendineuses du poignet, de la main et des doigts *343*
— tendineuses 373
Ganglion articulaire de Fröhse. *1019*
— axillaires *443*
— axillaire postérieur superficiel 442
— cubital supérieur *442*
— d'Aubry-Morestin 224-376-440-*442*-449
— de Cloquet *1021*
— de la fosse sus-épineuse.. *447*
— de la gouttière bicipitale externe *442*
— de l'anneau crural 1021
— de Rosenmüller *1021*
— du nerf obturateur .. *1024-1041*
— du pli du coude 442
— du sillon delto-pectoral... *442*
— du trou obturateur de Cruveilhier 1024-1041
— huméraux *442*-451
— inguinaux profonds *1021*
— inguinaux superficiels ... *1015*
Ganglion interosseux *442*
— juxta-coracoïdien *445*
— poplités *1019*
— postérieurs superficiels de l'épaule 442
— radiaux *442*
— saphène externe 1019
— sous-cutané claviculaire... 442
— sous-cutané dorsal supérieur 442
— superficiels de l'aine *1015*
— superficiels du triangle de Scarpa *1015*
— supra-inguinaux de Lejars. 1015
— sus-épitrochléen *441*
— sus-scapulaires 447
— tibial antérieur *1018*
— tibio-poplité de Bourgery. *1019*-1024
Gemellus spinalis 774
— tuberalis 775
Géode du semi-lunaire 64
Glène antibrachiale *170*-171
— médio-carpienne 186
— scaphoïdienne 587-722
— scapulaire 118
Gouttière antérieure du cubitus 41
— bicipitale *24-29*
— bicipitale externe 152-280-460-483
— bicipitale interne 152-472
— calcanéenne 571-*585*-922-978-1065
— carpienne 74-189
— condylo-trochléenne ... *33*-140
— de la ligne âpre 524
— de l'artère cubitale 66
— de l'artère radiale 62
— de l'épine 9
— de l'extenseur commun des doigts et de l'extenseur propre du pouce 57
— de l'obturateur externe. 528-633
— des péroniers latéraux 565-569-*584*
— des radiaux 58-282
— du bord axillaire 11
— du cubital postérieur 42-48
— du cuboïde *591*-841
— du fléchisseur propre du gros orteil 578
— du grand palmaire 67
— du long extenseur propre du pouce 58
— du long péronier latéral. 593
— du nerf cubital.. 34-66-492-494
— du nerf radial 24-52
— du pouls 281-403
— du sous-clavier 5
— épitrochléo-olécranienne... ..... *153*-492
— fibulaire *558*-695
— infraglénoïdienne 557
— ischio-trochantérienne 785
— latéro-condylienne 537-667
— parallèle 15
— pisi-unciformienne 416
— radiale *24*-459
— rétro-malléolaire externe.. 569
— rétro-malléolaire interne.. 558
— spiralée 565
— supra-condylienne 536
Grand cunéiforme 593
— ligament de la plante.... *727*
— ligament rayonné du carpe. *188*

Grand multiangulaire *67*
— os *70*
— trochanter 529
Grande cavité sigmoïde du cubitus *44-46-48-140*
— échancrure sciatique.. 782-1053
Groupe axial du carpe 75
— cubital du carpe..... 75
— présaphénien de Quénu... 1015
— radial du carpe 76

H

Hamuli proprium 78
Hiatus du tarse 571
— tarsien 722
Hile vasculo-nerveux du membre supérieur 380
Humérus *23*

I

Index scapulaire 20
Infralunatum 78
Infraspinatus 216
Infundibulum crural. *915*-936-1021
Innervation de l'artère axillaire *507*
— de l'artère cubitale *510*
— de l'artère fessière..... *1087*
— de l'artère humérale..... *508*
— de l'artère humérale profonde *509*
— de l'artère ischiatique.... *1087*
— de l'artère obturatrice.... *1087*
— de l'artère pédieuse..... *1092*
— de l'artère péronière..... *1090*
— de l'artère poplitée *1089*
— de l'artère radiale *509*
— de l'artère tibiale antérieure *1090*
— de l'artère tibiale postérieure *1090*
— des arcades palmaires ... *511*
— des artères du membre inférieur *1086*
— des artères du membre supérieur *506*
— des artères fémorales *1087*
— des artères interosseuses.. *511*
— des artères plantaires *1092*
— des muscles de l'épaule... 230
— des muscles fléchisseurs des doigts 276
— des muscles interosseux... 330
— du tronc tibio-péronier... *1090*
— motrice du membre inférieur *1085*
— motrice du membre supérieur *505*
— sensitive cutanée du membre inférieur *1092*
— sensitive cutanée du membre supérieur *512*
Insertions musculaires de la rotule 545
— musculaires de la clavicule. 8
— musculaires de l'humérus.. 36
— musculaires de l'omoplate. 20
— musculaires de l'os crochu. 73
— musculaires des phalanges (m. s.) 98
Insertions musculaires des phalanges (m. i.) 624
— musculaires du calcanéum. 587
— musculaires du cubitus... 49
— musculaires du deuxième cunéiforme 597
— musculaires du cinquième métacarpien 92
— musculaires du cinquième métatarsien 619
— musculaires du cuboïde... 593
— musculaires du deuxième métacarpien 87
— musculaires du deuxième métatarsien 613
— musculaires du fémur.... 538
— musculaires du grand os.. 72
— musculaires du péroné.... 570
— musculaires du pisiforme. 67
— musculaires du premier cunéiforme 596
— musculaires du premier métacarpien 85
— musculaires du premier métatarsien 611
— musculaires du quatrième métacarpien 90
— musculaires du quatrième métatarsien 617
— musculaires du radius.... 58
— musculaires du scaphoïde (m. s.) 63
— musculaire du scaphoïde (m. i.) 590
— musculaires du tibia..... 560
— musculaires du trapèze... 68
— musculaires du trapézoïde. 69
— musculaires du troisième métacarpien 89
— musculaires du troisième métatarsien 615
Interligne articulaire carpo-métacarpien *197*
— de Chopart 721
— de Lisfranc *739*

L

Labrum glénoïdale 119
Lame interfasciculaire 925
— sous-trochantinienne de Rodet 540
— acromiales 213
— humérales 214
— intermusculaires inférieures 214
— intermusculaires supérieures 213
— intertendineuses..... 293
Lamelles intertendineuses.... 369
Lamina cribrosa 359
Ligament acétabuliforme.. 722-724
— acromio-claviculaire *107*
— acromio-coracoïdien *111*
— adipeux du genou..... 669-684
— adipeux sous-rotulien de Vallois 684
— alaires de Morris..... 685
— annulaire *158*-637
— annulaire antérieur du carpe 74-363
— annulaire antérieur du tarse 919
— annulaire dorsal du carpe. 180

Ligament annulaire du cou-de-pied *919*
— annulaire externe du tarse. *926*
— annulaire interne du tarse. *922*
— annulaire postérieur du carpe *365*
— astragalo - calcanéen externe 717
— astragalo-calcanéen interne 717
— astragalo-calcanéen postérieur 717
— astragalo - scaphoïdien supérieur 723
— bicorne de Caldani..... 110
— brachial interne 360
— calcanéo - cinquième métatarsien *930*
— calcanéo - cuboïdien inférieur *726*
— calcanéo - cuboïdien supérieur 726
— calcanéo-cuboïdo - métatarsien inférieur 728
— calcanéo-scaphoïdien inférieur 724
— calcanéo - scaphoïdien interne 725
— calcanéo-trigonal... 600-717-720
— carpien antérieur *363*
— carpien postérieur *365*
— carré de Dénucé *160*
— condylo-rotuliens 670
— conoïde *108*
— coraco-claviculaires 108
— coraco-claviculaire externe 108-357
— coraco-claviculaire ..... interne *108*
— coraco-glénoïdien de Sappey 122
— coraco-huméral *122*
— coracoïdien 16-*111*
— coronaire 668
— croisés *679*
— croisé antérieur 679
— croisé postérieur 680
— crucial 274
— cunéo-cuboïdien dorsal ... 733
— cunéo - cuboïdien interosseux 734
— cunéo-cuboïdien plantaire. 734
— cunéo-métatarsien transverse 742
— de Bardinet 146
— de Barkow 551-568-*698*-970
— de Chopart *728*
— de Cooper *147*-806
— de Ganzi 780-783-1042
— de Gerdy 357-376
— de Gunther 768
— de Lisfranc 595-*742*
— deltoïdien *705*
— de Krause 234
— de Weitbrecht 167
— en N de Welcker..... 640
— en V de Bertin 527-*637*
— en Y *919*
— en Y de Bigelow..... 637
— en Y de l'articulation de Chopart 728
— épicondylo-méniscal ..... externe de Vallois 667-668
— épicondylo-méniscal ..... interne de Vallois 667-668
Ligament falciforme de Hey et Allan Burns 913-940
— frondiforme de Retzius... *919*
— gléno-huméral inférieur... *126*
— gléno-huméral moyen *125*
— gléno-huméral supérieur.. *124*
— gléno-huméraux *123*
— glénoïdien 723-724
— huméral transverse de Gordon Brodie 30-*123*-235
— ilio-fémoral *637*
— ilio-tendino-trochantérien . 638
— intercunéens dorsaux 733
— intercunéen plantaire 733
— interdigitaux de Legueu et Juvara 274
— interméniscal 666
— interosseux astragalo-calcanéen *717*
— interosseux de la jambe.. *697*
— interosseux de l'avant-bras. *165*
— intersésamoïdien 206-751
— ischio-capsulaire 640
— ischio-cutanés de Luschka. 766
— ischio-fémoral *640*
— ischio-sus-cervical de Farabeuf 640
— ischio-zonulaire 640
— jugal de Winslow *666*
— large de Schlemm 126
— latéral postérieur de Meckel et Macalister 678
— longitudinal simple du troisième espace 744
— médio-carpiens antérieurs. 187
— médio-carpien postérieur.. 189
— méniscal transverse 666
— ménisco-fémoral de Wrisberg *665-680*
— ménisco-rotuliens de Pauzat 666-668
— oblique radio-cubital 165
— palmaire antérieur interdigital 370
— palmant interdigital 370
— patellaire 669
— péronéo - astragalo - calcanéen *707*-919
— péronéo-sésamoïdien de Dujarier 678
— péronéo-tibial oblique de Macalister 698
— pisi-métacarpien 185
— pisi-unciformien 184
— poplité 676
— poplité arqué *677*
— poplité oblique *677*-821
— pré-gléno-sous-huméral de Farabeuf 126
— pronateur 176
— propres à l'omoplate *110*
— pubo-fémoral *639*
— pyramido-grand os 188
— pyramido-unciformien ... 189
— radio-cubital antérieur .. 164
— radio-cubital postérieur... 164
— radio-scapho-lunaire 173-*177*-184
— ressort 725
— rond *640*
— scapho-cuboïdien dorsal .. 730
— scapho-cuboïdien interosseux 731
— scapho-cuboïdien plantaire. 731
— scapho-cunéens dorsaux... 731
— scapho-cunéen interne ... 732

Ligaments scapho-cunéens plantaires 731
— scapho-grand os 62-188
— scapho-pyramidal 172
— scapho-trapézien antérieur. 62
— scapho-trapézien externe.. 189
— spino-glénoïdien 14-*112*
— supinateur 176
— sus-gléno-pré-huméral de Farabeuf 125
— sus-gléno-sus-huméral de Farabeuf 124
— suspenseur de l'aisselle. 357-376
— suspenseur de la tête de l'humérus 122
— suspenseur du grand trochanter de Gunther 762
— suspenseurs du pli fessier de Charpy 766
— suspenseur postérieur de Leblanc 358
— tibio-scapho-gléno-sustentaculaire 706
— transverse de la jambe... 917
— transverse du métacarpe.. ..... 200-*203*-373-*634*
— transverse du métatarse.. *748*
— transverse interdigital ... 930
— transverse intermétacarpien palmaire *203*-373
— transverse intermétatarsien plantaire *748*
— transverse intermétatarsien dorsal 748
— transverse superficiel de la paume 370
— transverse superficiel de la plante 930
— trapézoïde 6-*108*
— triangulaire *171*
— vaginal 274
Ligamentum bifurcatum 728
— capituli fibulæ. 551-568-698-970
— cruciatum 274
— cruciatum de Weitbrecht. 922
— cruciatum tertium 680
— laciniatum 922
— natatorium 370
— obliquum 57
— plantare longum 727
— teres 640
— transversum 917
— transversum acetabuli ... 634
— transversum de Henle ... 112
— vaginale 96-274
Ligne âpre de l'humérus 27
— âpre du fémur *523*
— de Boeckel *420*
— de Michel 420
— de Shenton 529
— épitrochléo-pisiformienne. 494
— interjumelle 853
— intertrochantérienne antérieure 527-633
— oblique du cubitus 41
— oblique du radius 52
— oblique du tibia *549*
— spirale 533
Linea aspera 523
Lit de l'artère fémorale de Poirier 934
Loges de la paume de la main. *373*
— des adducteurs 808
— des interosseux 323-374
— des péroniers 829
— du pyramidal 778
Loges du sous-scapulaire 356
— hypothénarienne 374
— interne de la cuisse 808
— palmaire externe 373
— palmaire interne 374
— palmaire moyenne 373
— thénarienne 373
Loi de Bailleul 94
Long adducteur du gros orteil. 831
— filet du brachial antérieur de Testut *487*
— ligament cuboïdo-cinquième métatarsien plantaire 728-*742*-*841*
— ligament plantaire de l'articulation de Lisfranc *742*
— ligament plantaire externe de l'articulation de Lisfranc. 841
Longue portion du biceps.... *232*
— portion du triceps 244
Lymphatiques du membre supérieur *441*
— du membre inférieur *1015*

M

Malléole externe 568
— péronière 568-700
— postérieure 559-699
— tibiale 700
Margo infraglenoïdalis 557-662-667-821
— volaris 52
Massif carpien *74*
Mécanisme de l'articulation du coude 155
— de l'articulation scapulo-humérale 135
— des articulations du tarse. 734
— des articulations du poignet 191
— des articulations métatarso-phalangiennes des orteils 753
— et mouvements de l'articulation acromio-claviculaire. 110
— et mouvements de l'articulation du genou 691
— et mouvements de l'articulation tibio-tarsienne 713
— et mouvements de l'articulation trapézo-métacarpienne 194
— et mouvements des articulations carpo-métacarpiennes 200
— et mouvements des articulations interphalangiennes.. 210
— et mouvements des articulations métacarpo-phalangiennes 208
Médian palmar space de Kanavel 339
Membrane interosseuse de l'avant-bras 165
— interosseuse de la jambe. 697
— tibio-méniscale 663
Ménisque externe *663*
— interarticulaires *663*
— interne *663*
Mésotendons 275-346-348
Métacarpiens *79*
— axial 87
Métacromion 15

Métatarsiens *605*
— chefs de file 606
— enclavés 606
Mortaise intercunéenne ... 611-*738*
— tibio-péronière *699*
Mouvements de la hanche... 656
— de la main 191
— de l'articulation du coude. 155
— de l'épaule 135
— des articulations péronéo-tibiales 698
— des articulations radio-cubitales 167
— des doigts 334
— du pied 735
— du pouce 317
Muscle abducteur de l'index. *330*
— abducteur du gros orteil.. *882*
— abducteur du petit doigt.. *318*
— abducteur du petit orteil. *889*
— abducteur oblique du gros orteil 882
— abducteur transverse du gros orteil 883
— accessoire du fléchisseur commun des orteils 886
— adducteurs de la cuisse... *808*
— adducteur du gros orteil.. *878*
— adducteur du pouce *312*
— adducteur oblique du pouce. *313*
— adducteur transverse du pouce *313*
— adductor hallucis 878-882
— adductor magnus 810
— adductor quartus 811
— ambiens 642
— anconé 299
— brachial antérieur *240*
— biceps brachial *231*
— biceps crural *822*
— carré crural *776*
— carré pronateur *277*
— coraco-biceps *231*
— coraco-brachial *238*
— coraco-huméral *238*
— costo-coracoïdien de Wood. 386
— court abducteur du pouce. *308*
— court extenseur des doigts. *333*
— court extenseur des orteils. *874*
— court extenseur du gros orteil *876*
— court extenseur du pouce. 302
— court fléchisseur du gros orteil *880*
— court fléchisseur du petit doigt *319-891*
— court fléchisseur du pouce. *311*
— court fléchisseur plantaire. *884*
— court péronier latéral *843*
— court radial *283*
— court supinateur *285*
— couturier *790*
— crural *798*
— cubital antérieur *261*
— cubital postérieur *297*
— de la cuisse *790*
— de la jambe *829*
— de la loge antérieure de la jambe *829*
— de la loge antérieure de l'avant-bras *254*
— de la loge externe de la jambe *839*
— de la loge externe de l'avant-bras *278*
Muscle de la loge postérieure de la jambe *848*
— de la loge postérieure de l'avant-bras *290*
— de la main *308*
— de la patte d'oie 790
— de la région dorsale du pied. *874*
— de la région fessière et de la hanche *755*
— de la région plantaire.... *877*
— de la région postérieure de la cuisse *818*
— de l'avant-bras 254
— de l'éminence hypothénar. *317*
— de l'éminence thénar..... *308*
— de l'épaule *211*
— deltoïde *213*
— demi-membraneux 820
— demi-tendineux *818*
— deuxième adducteur *809*
— deuxième radial externe.. *283*
— droit antérieur *794*
— droit interne 816
— du bras *231*
— du membre inférieur..... *755*
— du pied *874*
— épicondyliens 152-254
— épitrochléens 152-254
— épitrochléo-cubital *253*
— épitrochléo-olécranien 253
— extenseur commun des doigts *290*
— extenseur commun des orteils *833*
— extenseur propre de l'index *305*
— extenseur propre du gros orteil 831
— extenseur propre du petit doigt *295*
— fessiers *755*
— fixateurs de l'omoplate sur le thorax 116
— fléchisseur commun des orteils *864*
— fléchisseur commun profond des doigts *266*
— fléchisseur commun superficiel des doigts *263*
— fléchisseurs des doigts.... *263*
— fléchisseur propre du gros orteil *870*
— fléchisseur propre du pouce *269*
— fléchisseur sublime *263*
— fléchisseur tibial 864
— flexor carpi radialis..... 260
— gastrocnémiens 849
— gléno-biceps *232*
— gluteus major 756
— gluteus medius 758
— gluteus minor 761
— gluteus quartus *762*
— gracilis 816
— grand adducteur *810*
— grand fessier *756*
— grand ilio-trochantérien... 758
— grand palmaire *258*
— grand rond 219
— huméro-stylo-radial de Poirier *278*
— interosseux 323
— interosseux du pied *892*
— interosseux dorsaux .... *325* (m. s.) *893* (m. i.)
— interosseux palmaires *323*
— interosseux plantaires ... *895*

Muscles ischio-jambiers... 790-*818*
— jambier antérieur *829*
— jambier postérieur *867*
— jumeaux *849*
— jumeaux pelviens *774*
— lombricaux (main) *330*
— lombricaux (pied) 866-*888*
— long abducteur du pouce .. *300*
— long anconé 244
— long extenseur du pouce.. *303*
— long péronier latéral .. 609-839
— long radial *281*
— long supinateur *278*
— longs triceps *244*
— manieux *333*
— moyen adducteur *808*
— moyen fessier *758*
— moteurs de la main 193
— moteurs de l'articulation de la hanche 658
— moteurs de l'articulation du coude 156
— moteurs de l'articulation du genou 692
— moteurs de l'articulation tibio-tarsienne 713
— moteurs de l'articulation trapézo-métacarpienne 196
— moteurs de l'omoplate ... 116
— moteurs de l'épaule 136
— moteurs des articulations interphalangiennes 210
— moteurs des articulations métacarpo-phalangiennes .. 208
— moteurs des articulations radio-cubitales 169
— moteurs des doigts 336
— moteurs des phalanges ... 754
— obturateur externe *775*
— obturateur interne *772*
— opponens pollicis *310*
— opposant du petit doigt .. 321
— opposant du petit orteil .. 891
— opposant du pouce *310*
— palmaire cutané *318*
— pectiné 806
— pédieux *874*
— pelvitrochantériens ... 755-*770*
— périscapulaires 211
— péronéo-calcanéen externe. 845
— péronier antérieur *834*
— péronier extenseur du cinquième orteil 845
— péronier latéral du tarse.. *845*
— péroniers latéraux 839
— petit adducteur *809*
— petit palmaire *260*
— petit fessier *761*
— petit ilio-trochantérien .. *761*
— petit-rond *218*
— plantaire grêle *860*
— poplité *861*
— premier adducteur *808*
— premier radial externe .. *281*
— pronateur oblique 254
— pronateur transverse 277
— pyramidal du bassin *770*
— quadriceps crural *794*
— radial interne 258
— rond pronateur 254
— subanconeus 252
— scansorius 762
— scapulo-huméraux *211*
— soléaire *851*
— sous-anconé de Theile 252
— sous-crural 522-683-*800*
Muscle sous-épineux *216*
— sous-scapulaire *220*
— sus-épineux *216*
— tenseur de la gaine des fléchisseurs 270
— tenseur de la synoviale du coude 252
— tenseur de la synoviale du genou 522-683-800
— tenseur du fascia lata 787
— teres minor de Grüber 219
— tibial antérieur *829*
— tibial postérieur 867
— triceps brachial *244*
— triceps pelvien 774
— triceps rotator femoris de Macalister *774*
— triceps sural *848*
— troisième adducteur *810*
— vaste externe *244-796*
— vaste interne *246-798*

N

Nerf accessoire du brachial cutané interne *504*
— accessoire du crural de Jamieson *1039*
— accessoire du saphène externe *1076*
— articulaire de la hanche 654-655-*1044-1055*
— articulaires de Rüdinger.. 476
— axillaire *453*
— brachial cutané interne .. *501*
— circonflexe *453*
— crural *1028*
— cubital *489*
— cutané latéral du mollet .. 1077
— cutané péronier *1077*
— cutané postérieur de la cuisse 1050
— de Bichat 914-937-*1030*
— de Goering 1047-1089
— de la courte portion du biceps *1056*
— de l'arrière-fond *1044*
— de la fourche de l'artère fémorale 1033-1089
— de la fourche de l'artère humérale *477*
— de la fourche des plantaires 1067-1092
— de la fourche tibio-péronière 1066-1067
— de la longue portion du biceps *1055*
— de la longue portion du triceps *461*
— de la portion palmaire de la cubitale *496*
— de la portion palmaire de la radiale 479
— de l'obturateur externe .. *1043*
— des deux chefs internes du fléchisseur commun profond des doigts *495*
— de Schmidt 654-*1048*
— des jumeaux *1061*
— de Henle *495*
— de Soemmering *1051*
— de Wrisberg *504*
— diaphysaire de l'humérus *475-485*

Nerf diaphysaire de l'humérus de Rauber 462
— du biceps 485
— du brachial antérieur.. 462-487
— du carré crural et du jumeau inférieur 654
— du carré pronateur 477
— du coraco-brachial 485
— du court supinateur 464
— du cubital antérieur 495
— du demi-membraneux 1056
— du deuxième radial externe. 462
— du fléchisseur superficiel de l'index 479
— du jambier antérieur 1077
— du ligament interosseux de Fischer 1062
— du long supinateur 462
— du membre inférieur 1025
— du membre supérieur 453
— du pédieux 984-1081
— du petit rond 455
— du plantaire grêle..... 1061
— du poplité 1062
— du premier radial externe. 462
— du quadriceps crural..... 1034
— du vaste externe..... 461
— du vaste interne 1035
— du vaste interne et de l'anconé 461
— fémoro-cutané 1025
— fémoro-cutané antéro-externe de Valentin 1028
— fessier inférieur 1050
— grand sciatique 1051
— inférieur du soléaire..... 1065
— inférieur du sous-scapulaire 454
— interosseux antérieurs 477
— interosseux dorsaux de Rauber 466
— interosseux postérieurs.... 466
— médian 469
— musculo-cutané 483-1081
— musculo-cutané externe... 1031
— musculo-cutané interne.... 1033
— musculo-spiral 456
— obturateur 654-1039
— obturateur accessoire.. 654-1048
— palmaire cutané 496
— perforant inférieur 1033
— perforant moyen 1032
— perforant supérieur 1032
— péronier accessoire profond 1081
— petit sciatique 1050
— plantaire externe 1070
— plantaire interne 1068
— propre de l'artère poplitée. 1047
— radial 456
— saphène externe 1063
— saphène interne 1036
— saphène péronier 1076
— saphène tibial 1063
— satellite de l'artère fémorale profonde 1034-1089
— sciatique poplité externe.. 1073
— sciatique poplité interne.. 1059
— supérieur du rond pronateur 477
— supérieur du soléaire..... 1061
— supérieur du vaste interne. 461
— supérieur et inférieur du demi-tendineux 1055
— tibial antérieur 1078
— tibial postérieur 1063
Nervus femoralis 1028
— ulnaris 492
— suralis 1063

O

Ogive intertrochantérienne... 540
Olécrane 44
Omoplate 9
Orifice sous-coracoïdien 127
Os acromial 22-108
— bipartites 603
— central du carpe..... 77
— crochu 72
— de la jambe 547
— de la main 60
— de l'avant-bras 38
— de Vésale 600
— du pied 571
— intercunéiforme 602
— intermédiaire de l'avant-bras 78-171
— intermedium antibrachii.. 78
— intermétatarsien 601
— lunatum 63
— naviculaire 61
— patellaire 543
— péronier 601
— pisiforme 66
radial externe 77
— sésamoïdes de la main et des doigts 99
— sésamoïdes de l'index et du petit doigt..... 100
— sésamoïdes du gros orteil. 625
— sésamoïde du jumeau externe 668-851
— sésamoïdes du pied 625
— sésamoïdes du pouce.... 99-205
— sous-coracoïdien de Rambaud et Renault 22
— sous-tibial de Pfitzner 601
— styloïdien 78
— surnuméraires du carpe... 76
— surnuméraires du tarse... 598
— tibial externe 599
— triangulaire 78
— trigone 578-599
— unciforme 72
— vesalianum 79-600
— vésalien 600
Osselet de Vésale 79
Ossiculum de Grüber 79
Ossification et développement de la clavicule 8
— et développement de la rotule 545
— et développement de l'humérus 36
— et développement de l'omoplate 21
— et développement des métacarpiens 93
— et développement des métatarsiens 621
— et développement des os du carpe 74
— et développement des os du tarse 605
— et développement des phalanges .... 98 (m. s.) 624 (m. i).
— et développement du cubitus 49
— et développement du fémur 542

Ossification et développement du péroné 570
— et développement du radius 59
— et développement du tibia. 561

P

Palette humérale 23-*30*-138
Paquet adipeux antérieur du genou 669-684
Paratrapèze 78
Paratrapezium 78
Pars peronea metatarsalis... *602*
Patella bipartita *546*
Patte d'oie *791*
Pédicule vasculo-nerveux deltoïdien 223
Peronæus brevis 843
— longus 839
— quartus d'Otto 845
— tertius 834
Péroné *562*
— cannelés 563
Petit cunéiforme 596
— multiangulaire *68*
— trochanter *531*
Petite apophyse du calcanéum 585
— cavité sigmoïde du cubitus *47-157*
— échancrure sciatique 783
— veine saphène 1010
Phalanges *621*
Phalanges des doigts *94*
— unguéale 96
Pilier de l'omoplate *10*
Pisiforme *66*
Plans artériels de la cuisse.. *956*
— fibreux juxta-rotuliens.... *672*
— sous-capital 529
Planum popliteum.. 533-1054-1061
Plaque glénoïdienne 22
Plexus lombaire *1025*
— sacré *1025*
Plica alaris 685
Point de Béclard *542*
— d'ossification des os du membre inférieur *626*
— d'ossification des os du membre supérieur *101*
— malléolaire de Béclard.... 562
Pointe de la coracoïde 18
— de l'omoplate 20
Poulie astragalienne 573
Premier cunéiforme *593*
— métacarpien *83*
— métatarsien *609*
Première artère interosseuse palmaire *423*
— artère perforante *424*
— phalange des doigts *95*
Procès synoviaux sus-condyliens de Poirier 685
Processus lateralis de l'astragale *575*-702
— péronier du calcanéum ... *601*
— posterior de l'astragale... 78-578-600
— trigonal de l'astragale. *578*-600
— trochléaire de l'astragale.. *602*
Prolongement bicipital.... 127-130
— lombricaux 898-899
— sus-condyliens 684
Pyramidal *65*-173

Q

Quadratus femoris 776
— plantæ 886
Quadrilatère de Velpeau..... 219-226-250-454
Quatrième adducteur 811
— fessier de Haughton *762*
— métacarpien *89*
— métatarsien *615*
— nerf perforant 1037
— perforante *956*

R

Radio-palmaire *418*
Radius *50*
Rainure astragalienne 574
— condylo-trochléennes..... ..... *535*-581-*660*
Rameau articulaire antérieur de Rüdinger 487
— articulaire de Cruveilhier (poignet) *487*
— articulaire du genou d'Arnold *1076*
— articulaire du genou de Cruveilhier *1057*
— articulaire sus-pubien..... *1043*
— calcanéen interne de Cruveilhier 1068
— carpiens antérieurs *416*
— collatéral cubital de Krause 461-*491*
— cutané axillaire *398*
— cutané de l'épaule *456*-502
— cutané externe *462*
— cutanés fessiers *766*
— cutané interne *460*
— cutané palmaire 479
— deltoïdien *398*
— malléolaire externe de Cruveilhier 1082
— satellite de l'artère cubitale *495*
— satellite de l'artère fémorale de Cruveilhier.... 942-1033
— satellite de l'artère fémorale de Schwalbe .. 914-937-*1030*
— satellite de la veine saphène interne 1033
— sous-calcanéen *992*
— supérieur de Luschka *972*
— tarsiens internes *987*
— thénarien de Lejars *468*
— thénarien du médian..... 479
Rampes capsulaires de Chevrier *538*-667
Ramus supremus de Luschka. 972
Rapports intra-articulaires du muscle poplité 688
Rayons axiaux chefs de file du squelette de la main et des doigts 97
Rebord glénoïdien 119
Recessus sacciforme .. 150-161-164
Rectus femoris 794
Renforcements de l'aponévrose fessière profonde 908
Replis acétabulaires 641
— falciforme de Hey et Allan Burns 913-1008

Replis pectinéo-fovéal d'Amantini 636-642
Réseau artériel péri-malléolaire interne 979
— carpien postérieur 425
— digital dorsal 432
— dorsal du métacarpe *426*
— palmaire sous-cutané *434*
— périrotulien *967*
— pulpaire 426-432-995
— sous-unguéal 432-1004
Retinacula 637
— cutis 931
Retinaculum peronæorum inferius de Henle 847
— peronæorum superius de Henle 847
Rôle mécanique de la rotule.. 545
Rotule *543*

S

Sangles rotuliennes 673
Scaphoïde carpien *61*-172-335
— accessoire *599*
— bipartitum 603-605
— en biscuit de Grüber 77
— tarsien *587*
Semelle veineuse plantaire de Bourceret et Lejars 1005
Semi-lunaire *63*-172
Septum crurale 914-936-938
— de Bigelow 540
— fémoral de Cloquet 938
— intervasculaire 914-937
— médian intercondylien ... 685
Sésamoïde du long péronier latéral 841
— interphalangien du pouce. 99
Sesamum bipartitum 625
— peronæorum 591-841-843
Sillon de Gerdy 376
— delto-pectoral 134-224
— paraglénoïdien 210
— sigmoïdien 140
Sinus du tarse 574-*716*
— tarsi 574
Sommet de la coracoïde 18
— de l'olécrane 45
Sourcil cotyloïdien 633
— glénoïdien 19
Spina scapulæ *12*
Spring ligament 725
Styloïde cubitale 48
— radiale 58
Subcapitatum 79
Sulcus calcanei .. 581-714-716-718
— tali 574-714-716
Supraspinatus 216
Surfaces articulaires condyliennes 659
— d'insertion du grand rond. 16-219
— d'insertion du petit rond, ... 15-218
— en faucille du moyen fessier 529
— interglénoïdienne..... *552*-661
— intertubérositaire du calcanéum 583
— poplitée 533
— préspinale *552*-553-554-662
— quadrilatère 772
— rétrospinale ... *552*-553-554-662
Surface triangulaire de l'épine. 13
— triangulaire du poplité. *549*-863
Surtout fibreux pérotulien .. 672
Sustentaculum tali .. 579-*585*-715
— tali proprium *601*
Syssarcoses 112

T

Tabatière anatomique. 181-*305*-403
Tache glénoïdienne 119
Talus accessorius 599
— surnuméraire 599
Tarse *571*
— antérieur 571
— postérieur 571
Tendon bicipital 234
— commun des muscles épicondyliens.. 281-283-285-290-295
— d'Achille 855
— de renforcement de la capsule (épaule) 126
— direct du demi-membraneux 821
— inférieur du droit antérieur 796
— perforant 266
— perforé 266
— péronier extenseur du cinquième orteil 845
— récurrent du demi-membraneux 821
— récurrent du droit antérieur 794
— réfléchi du demi-membraneux 821
— rotulien *669-801*
— tricipital *247*
Tenon astragalien 701
Tente du ligament rond 643
Teres major 219
— minor 218
Tête de l'astragale 721
— de l'humérus *27*
— du cubitus *48*
— du fémur *632*
— du péroné *568*
— du premier métatarsien .. 749
— du radius *54*-142
— fémorale 525
— humérale 118
Tibia *547*
Tissu cellulaire sous-deltoïdien 223
Tractus cristo-femoralis 907
Transversus pedis 747
Trapèze 67
Trapezium secundarium 78
Trapézoïde *68*
Triangle des ronds 225
— du quadriceps 792-804
— épiphysaire 542
— huméro-tricipital 251-458
— omo-tricipital 226-378-390
— sous-pyramidal *767*
— sus-pyramidal *767*
Trifurcation de la ligne âpre. *532*
Triquetrum *65*
Trochanter gluteal 532-758
— majeur *529*
— mineur *531*
— tertius 532
Trochin *29*-118
Trochiter *28*-118

Trochlée articulaire de Weitbrecht 725-729
— cartilagineuse de Weitbrecht 870
— fémorale 533-*534*-*659*
— humérale 31-138
Troisième cunéiforme *597*
— ligament croisé de Robert. *680*
— malléole de Destot *559*-*699*
— métacarpien *87*
— métatarsien *614*
— péronier 834
— phalange des doigts 96
— trochanter 532-758
Tronc commun des artères interosseuses *411*
— commun des artères récurrentes cubitales *411*
— commun des nerfs des muscles épitrochléens *477*
— commun des nerfs des muscles profonds de l'avant-bras *477*
— cubito-interosseux 407-*411*
— huméro-circonflexe 391-399
— interdelto-pectoral 449
— sous-clavier 446
— tibio-péronier (artériel) .. *975*
— tibio-péronier antérieur .. 980
— veineux tibio-péronier ... *998*
Trou carré de Velpeau 132-226-*250*-377-454
— coracoïdien 112
Tubercule antérieur du grand os 70
— articulaires palmaires de la tête métacarpienne 81
— articulaires plantaires ... 608
— articulaire plantaire du premier métatarsien 610
— condylien externe 537-666
— condylien interne 537-666
— conoïde 6
— coronoïdien 47-141-145
— d'appui du calcanéum .. 579-582
— d'Assaky 19-119
— de Gerdy 554-787-830
— deltoïdien 7-213
— de Morestin *771*
— de Mouchet 529-761
— de Stieda 578-706
— du carré crural 528-777
— du cinquième métacarpien. 91
— du cinquième métatarsien. 617
— du cuboïde 593
— du jambier antérieur 830
— du petit pectoral *17*
— du premier métatarsien .. 609
— du pyramidal 65-771
— du scaphoïde 62-*589*
— du trapèze *13*
— du troisième adducteur. 537-813
— externe de l'astragale 702
— externe du calcanéum .. 583-845
— fessier 532-758
— glénoïdien 19-119
— glutéal 758-763
— interosseux *54*
— latéral de la tête métatarsienne 609
— latéraux 611
— lunarien 57-170
— olécranien 45
— plantaire du premier cunéiforme 595
Tubercule postéro-externe de l'astragale 578
— postéro-interne de l'astragale 578
— prétrochantérien 527
— prétrochantinien 527
— sous-coronoïdien 47-167
— sous-glénoïdien *19*-119-244-557-821
— sous-sigmoïdien 41-42-148
— sus-condylien externe de Grüber 533-851
— sus-condylien interne de Grüber 533-850
— sus-glénoïdien *19*-119-232
— sus-trochléaire 535-666
— unguéal 96
Tuberculum infraglenoïdale.. 557-821
Tubérosité antérieure de la tête du péroné *568*-693
— antérieure du tibia 554
— bicipitale 55-234
— coracoïdienne 6
— costale 6
— externe du tibia 557
— interne du tibia 557
— du brachial antérieur 47
— du premier métatarsien.. 609
Tunnels du long péronier latéral *845*
— du radial 247
— tarsien 716-719

U

Uncinatum *602*

V

V deltoïdien *23*-213
— médian 384-*470*
— musculaire du pli du coude 237-257-402
Valgus physiologique du pied. 559
Vascularisation des muscles de l'épaule 229
— des muscles fléchisseurs des doigts 275
— des muscles interosseux.. 329
Vaisseaux lymphatiques profonds du membre supérieur. *449*
— lymphatiques superficiels du membre supérieur..... *447*
— lymphatiques profonds du membre inférieur *1023*
— lymphatiques superficiels du membre inférieur..... *1022*
Veine axillaire..... *430*
— basilique *438*
— basilique accessoire 438
— céphalique 432-*439*
— céphalique du pouce *434*
— commissurale 433-434
— communicante du pli du coude *440*
— crurale *999*
— cubitale postérieure *435*
— cubitale superficielle *435*
— des orteils 1003
— dorsale superficielle de la verge *1010*

Veine dorsale superficielle du clitoris *1010*
— du bras *438*
— du membre inférieur 997
— du membre supérieur..... *428*
— fémorale *999*
— fémorale profonde *1001*
— fessières *1003*
— fessières inférieures *1002*
— grande saphène 1006
— honteuses externes *1010*
— humérales *430*
— humérale commune 430
— ischiatique *1001*
— marginale externe *1006*
— marginale interne 1006
— marginales de la main.... 434
— médiane *435*
— médiane basilique *436*
— médiane céphalique *436*
— métacarpiennes *434*
— obliques des doigts..... *432*
— oblique du pli du coude.. *438*
— péri-unguéale 432
— péronières 998
— poplitée *998*
— profondes de la jambe... *997*
— profondes de la main.... *429*
— profondes de l'avant-bras et du bras *429*
— profondes du pied *997*
— radiale superficielle *434*
— salvatelle du petit doigt.. *434*
— saphène antérieure de la cuisse *1010*
— saphène externe *1010*
Veine saphène interne *1006*
— saphène minor 1009
— saphène postérieure de la cuisse *1010*
— saphéno-fémorale 1013
— saphéno-péronières de Braune 1012
— saphéno-tibiales de Braune 1012
— sous-cutanée abdominale.. *1009*
— superficielles de la main.. *433*
— superficielles de l'avant-bras *434*
— superficielles des doigts... *432*
— superficielles du membre inférieur *1003*
— superficielles du pli du coude *436*
— tégumenteuse abdominale. *1009*
— tibiales antérieures 997
— tibiales postérieures 998
— tibio-péronière *998*
Vincula tendinum de Weitbrecht *275*
Voûte acromio-coracoïdienne. 111
— métatarsienne 606

Z

Zona orbicularis 637
Zone condylo-trochléenne ... *32*
— conoïde *33-140*
— faibles de la capsule de l'articulation de l'épaule .. 126
— orbiculaire de Weber *637*

TABLE DES MATIÈRES

ANATOMIE DESCRIPTIVE DU MEMBRE SUPÉRIEUR

SQUELETTE DU MEMBRE SUPÉRIEUR

Squelette de l'épaule 3
Clavicule 3
Omoplate 9
Os acromial 22

Squelette du bras 23
Humérus 23

Os de l'avant-bras 38
Cubitus 39
Radius 50

Os de la main 60
Carpe 60
Scaphoïde 61
Semi-lunaire 63
Pyramidal 65
Pisiforme 66
Trapèze 67
Trapézoïde 68
Grand os 70
Os crochu 72
Vue d'ensemble du massif carpien 74
Os surnuméraires du carpe 76
Métacarpiens 79
Caractères particuliers des métacarpiens 82
Premier métacarpien 83
Deuxième métacarpien 85
Troisième métacarpien 87
Quatrième métacarpien 89
Cinquième métacarpien 91
Caractères différentiels des métacarpiens 92
Phalanges 94
Caractères particuliers aux phalanges du pouce 97
Rayons axiaux chefs de file du squelette de la main et des doigts 97
Os sésamoïdes de la main et des doigts 99

Epoque d'apparition des points d'ossification des os du membre supérieur 101

ARTICULATIONS DU MEMBRE SUPÉRIEUR

Articulations des os de la ceinture scapulaire 105
Articulation acromio-claviculaire 105
Articulation intra-acromiale 108
Ligaments coraco-claviculaires 108
Articulation coraco-claviculaire 110
Ligaments propres à l'omoplate 110
Articulation interscapulo-thoracique 112

Articulation de l'épaule 118

Articulation du coude 137

Articulations radio-cubitales 157
Articulation radio-cubitale supérieure 157
Articulation radio-cubitale inférieure 163
Ligament interosseux de l'avant-bras 165
Etude de la pronation et de la supination 167

Articulation du poignet 170

Articulations de la main 183
Articulations carpiennes 183
Articulation médio-carpienne 186
Articulations carpo-métacarpiennes 194
Articulation trapézo-métacarpienne 194
Articulations carpo-métacarpiennes des quatre derniers métacarpiens 196
Articulations intermétacarpiennes 200
Articulations métacarpo-phalangiennes 201
Articulations métacarpo-phalangiennes des quatre derniers doigts 202
Articulation métacarpo-phalangienne du pouce 204
Articulations interphalangiennes 208

MUSCLES DU MEMBRE SUPÉRIEUR

Muscles de l'épaule 211
Deltoïde 213
Sus-épineux 216
Sous-épineux 216
Petit rond 218
Grand rond 219
Sous-scapulaire 220

Muscles du bras 231
Biceps brachial 231
Coraco-brachial 238
Brachial antérieur 240
Triceps brachial 244
Muscle sous-anconé de Theile 252
Muscle épitrochléo-cubital 253

Muscles de l'avant-bras 254
Muscles de la loge antérieure de l'avant-bras 254
Rond pronateur 254
Grand palmaire 258
Petit palmaire 260
Cubital antérieur 261
Muscles fléchisseurs des doigts 263
Gaines ostéo-fibreuses des doigts 274
Carré pronateur 277
Muscles de la loge externe de l'avant-bras 278
Long supinateur 278
Premier radial externe 281
Deuxième radial externe 283
Court supinateur 285
Muscles de la loge postérieure de l'avant-bras 290
Extenseur commun des doigts 290
Extenseur propre du petit doigt 295
Cubital postérieur 297

Anconé 298
Long abducteur du pouce 300
Court extenseur du pouce 302
Long extenseur du pouce 303
Extenseur propre de l'index 305

Muscles de la main 308
Muscles de l'éminence thénar 308
Court abducteur du pouce 308
Opposant du pouce 310
Court fléchisseur du pouce 311
Adducteur du pouce 312
Muscles de l'éminence hypothénar 317
Palmaire cutané 318
Abducteur du petit doigt 318
Court fléchisseur du petit doigt 319
Opposant du petit doigt 321
Muscles interosseux 323
Interosseux palmaires 323
Interosseux dorsaux 325
Muscles lombricaux 330
Muscle manieux 333
Etude anatomique de la préhension 334

Espaces celluleux de la main 337

Gaines synoviales tendineuses du poignet, de la main et des doigts 343
Gaines synoviales palmaires 343
Gaines synoviales dorsales 352

APONÉVROSES DU MEMBRE SUPÉRIEUR

Aponévroses de l'épaule 355
Aponévroses de la région axillaire 356
Aponévroses du bras 359
Aponévroses de l'avant-bras 361
Ligament annulaire antérieur du carpe 363
Canal de Guyon 365
Ligament annulaire postérieur du carpe 365
Aponévroses de la main 368
Aponévroses palmaires 368
Aponévroses dorsales 374

ARTÈRES DU MEMBRE SUPÉRIEUR

Artère axillaire 375
Artère humérale 393
Artères de l'avant-bras 402
Artère radiale 403
Artère cubitale 406
Artères de la main 415
Arcade palmaire superficielle 418
Arcade palmaire profonde 421
Artères de la face dorsale de la main 424
Artères des doigts 426

VEINES DU MEMBRE SUPÉRIEUR

Veines profondes 429
Veines superficielles 432

LYMPHATIQUES DU MEMBRE SUPÉRIEUR

Ganglions lymphatiques 441
Ganglions axillaires 443
Vaisseaux lymphatiques 447
Vaisseaux lymphatiques superficiels 447
Vaisseaux lymphatiques profonds 449

NERFS DU MEMBRE SUPÉRIEUR

Nerf circonflexe 453
Nerf radial 456
Nerf médian 469
Nerf musculo-cutané 483
Nerf cubital 489
Nerf brachial cutané interne 501
Nerf accessoire du brachial cutané interne 504
Innervation motrice du membre supérieur 505
Innervation des artères du membre supérieur 506
Innervation sensitive cutanée du membre supérieur 512

ANATOMIE DESCRIPTIVE DU MEMBRE INFÉRIEUR

SQUELETTE DU MEMBRE INFÉRIEUR

Squelette de la hanche 519

Os de la cuisse (fémur) 520

Rotule 543

Os de la jambe 547
Tibia 547
Péroné 562

Os du pied 571
Tarse 571
Astragale 571
Calcanéum 579
Scaphoïde tarsien 587
Cuboïde 590
Cunéiformes 593
Premier cunéiforme 593
Deuxième cunéiforme 596
Troisième cunéiforme 597
Os surnuméraires du tarse 598
Métatarsiens 605
Caractères particuliers des métatarsiens 609
Premier métatarsien 609
Deuxième métatarsien 611
Troisième métatarsien 614
Quatrième métatarsien 615
Cinquième métatarsien 617
Caractères différentiels des métatarsiens 620

Phalanges 621
Caractères particuliers au gros orteil 623
Os sésamoïdes du pied 625

Epoque d'apparition des points d'ossification du membre inférieur 626

ARTICULATIONS DU MEMBRE INFÉRIEUR

Articulation de la hanche 632

Articulation du genou 659

Articulations péronéo-tibiales 693
Articulation péronéo-tibiale supérieure 693
Articulation péronéo-tibiale inférieure 695
Ligament interosseux de la jambe 697

Articulation du cou-de-pied 699

Articulations du pied 714
Articulations astragalo-calcanéennes 714
Articulation astragalo-trigonale 720
Articulation médio-tarsienne ou articulation de Chopart 721
Articulation astragalo-scaphoïdienne 721
Articulation calcanéo-cuboïdienne 725
Ligament de Chopart 728
Articulations des os du tarse entre eux 730
Articulation scapho-cuboïdienne 730
Articulations scapho-cunéennes 731
Articulations intercunéennes 732
Articulation cunéo-cuboïdienne 733
Articulation tarso-métatarsienne ou articulation de Lisfranc 737
Articulations intermétatarsiennes 745
Articulations métatarso-phalangiennes 746
Articulations métatarso-phalangiennes des quatre derniers orteils 747
Articulation métatarso-phalangienne du gros orteil 749
Articulations interphalangiennes 754

MUSCLES DU MEMBRE INFÉRIEUR

Muscles de la région fessière et de la hanche 755
Muscles fessiers 755
Grand fessier 756
Moyen fessier 758
Petit fessier 761
Muscles pelvitrochantériens 770
Pyramidal du bassin 770
Obturateur interne 772
Jumeaux pelviens 774
Obturateur externe 775
Carré crural 776
Tenseur du fascia lata 787

Muscles de la cuisse 790
Couturier 790
Quadriceps crural 794
Pectiné 806
Adducteurs de la cuisse 808
Premier ou moyen adducteur 808
Deuxième ou petit adducteur 809
Troisième ou grand adducteur 810
Droit interne 816
Muscles ischio-jambiers 818
Demi-tendineux 818
Demi-membraneux 820
Biceps crural 822

Muscles de la jambe 829
Muscles de la loge antérieure 829
Jambier antérieur ou tibial antérieur 829
Extenseur propre du gros orteil 831
Extenseur commun des orteils 833
Péronier antérieur 834
Muscles de la loge externe (péroniers latéraux) 839
Long péronier latéral 839
Gaine ostéo-fibreuse plantaire du long péronier latéral 841
Court péronier latéral 843
Muscle péronier latéral du tarse 845
Muscles de la loge postérieure 848
Triceps sural 848
Tendon d'Achille 855
Plantaire grêle 860
Muscle poplité 861
Fléchisseur commun des orteils 864
Jambier postérieur 867
Fléchisseur propre du gros orteil 870

Muscles du pied 874
Pédieux ou court extenseur des orteils 874
Adducteur du gros orteil 878
Court fléchisseur du gros orteil 880
Abducteur du gros orteil 882
Chair carrée de Sylvius 886
Muscles lombricaux 888
Abducteur du petit orteil 889
Court fléchisseur du petit orteil 891
Opposant du petit orteil 891
Muscles interosseux 892
Interosseux dorsaux 893
Interosseux plantaires 895

Espaces celluleux du pied 897

Gaines synoviales tendineuses du cou-de-pied et du pied 901

APONÉVROSES DU MEMBRE INFÉRIEUR

Aponévroses de la fesse 907
Renforcements de l'aponévrose fessière profonde 908
Arcade de Bouisson 908
Bandelette de Champenois 909
Aponévrose de la cuisse 909
Fascia lata 909
Entonnoir fémorali-vasculaire 911
Canal crural 911
Anneau crural 913
Infundibulum crural 915
Canal de Hunter 916
Aponévroses de la région poplitée 916
Aponévroses de la jambe 917
Ligament annulaire du cou-de-pied 919
Ligament annulaire antérieur du tarse 919
Ligament annulaire interne du tarse 922
Canal calcanéen 922
Ligament annulaire externe du tarse 926
Aponévroses du pied 927
Aponévroses dorsales 927
Aponévroses plantaires 927

ARTÈRES DU MEMBRE INFÉRIEUR

Artère fémorale 933
Artère poplitée 957
Artères de la jambe 968
Artère tibiale antérieure 969
Tronc tibio-péronier 975
Artère tibiale postérieure 976
Artère péronière 980
Artères du pied 983
Artère pédieuse 983
Artère plantaire interne 987
Artère plantaire externe 989

VEINES DU MEMBRE INFÉRIEUR

Veines profondes 997
Veines superficielles 1003
Veine saphène interne 1006
Veine saphène externe 1010

LYMPHATIQUES DU MEMBRE INFÉRIEUR

Ganglions lymphatiques 1015
Ganglions inguinaux superficiels 1015
Ganglions profonds 1018
Vaisseaux lymphatiques 1021
Vaisseaux lymphatiques superficiels 1022
Vaisseaux lymphatiques profonds 1023

NERFS DU MEMBRE INFÉRIEUR

Nerf fémoro-cutané 1025
Nerf crural 1028
Nerf obturateur 1039
Nerf obturateur accessoire ou nerf de Schmidt 1048
Nerf petit sciatique 1050
Nerf grand sciatique 1052
Nerf sciatique poplité interne 1059
Nerf tibial postérieur 1063
Nerf plantaire interne 1068
Nerf plantaire externe 1070
Nerf sciatique poplité externe 1073
Nerf tibial antérieur 1078
Nerf musculo-cutané 1081
Innervation motrice du membre inférieur 1085
Innervation des artères du membre inférieur 1086
Innervation sensitive cutanée du membre inférieur 1092

Index alphabétique 1097

MASSON et Cie, Editeurs,
Libraires de l'Académie de Médecine,
120, Bd St-Germain, Paris (VIe).
MARCA REGISTRADA
Dépôt légal, 1er trim. 1951.
N° 1272.

Imprimé
en France.

SOULISSE-MARTIN, Imp.,
Niort.
Dépôt légal, 1er trim. 1951.
N° 166.

3 2044 132 075 854

COUNTWAY LIBRARY
3 2044 132 075 854
HD